

SLIKOVNE METODE U UROLOGIJI

Crnjac, Filip

Master's thesis / Diplomski rad

2021

Degree Grantor / Ustanova koja je dodijelila akademski / stručni stupanj: **University of Rijeka, Faculty of Medicine / Sveučilište u Rijeci, Medicinski fakultet**

Permanent link / Trajna poveznica: <https://um.nsk.hr/um:nbn:hr:184:616290>

Rights / Prava: [Attribution-NonCommercial-NoDerivatives 4.0 International/Imenovanje-Nekomercijalno-Bez prerada 4.0 međunarodna](#)

Download date / Datum preuzimanja: **2025-01-06**



Repository / Repozitorij:

[Repository of the University of Rijeka, Faculty of Medicine - FMRI Repository](#)



SVEUČILIŠTE U RIJECI
MEDICINSKI FAKULTET
INTEGRIRANI PREDDIPLOMSKI I DIPLOMSKI
SVEUČILIŠNI STUDIJ MEDICINE

Filip Crnjac

SLIKOVNE METODE U UROLOGIJI

Diplomski rad

Rijeka, 2021.

SVEUČILIŠTE U RIJECI
MEDICINSKI FAKULTET
INTEGRIRANI PREDDIPLOMSKI I DIPLOMSKI
SVEUČILIŠNI STUDIJ MEDICINE

Filip Crnjac

SLIKOVNE METODE U UROLOGIJI

Diplomski rad

Rijeka, 2021.

Mentor rada: izv.prof.dr.sc. Dean Markić, dr.med

Diplomski rad ocjenjen je dana _____ u/na _____

_____, pred povjerenstvom u sastavu:

1. Izv.prof.dr.sc Josip Španjol, dr.med.
2. Izv.prof.dr.sc Romano Oguić, dr.med.
3. Doc.dr.sc Stanislav Sotošek, dr.med.

Rad sadrži 44 stranice, 16 slika, 1 tablicu, 99 literaturnih navoda.

ZAHVALA

Zahvaljujem svojoj obitelji i prijateljima na neizmjerne podršci tokom studija.

Zahvaljujem se mentoru izv.prof.dr.sc. Dean Markić, dr.med na pomoći pri pisanju rada.

Od srca svima hvala!

SADRŽAJ

1. UVOD	1
2. SVRHA RADA	3
3. PREGLED LITERATURE NA ZADANU TEMU	4
3.1. ULTRAZVUK	4
3.1.1. FIZIKA ULTRAZVUKA.....	6
3.2. VRSTE ULTRAZVUKA	10
3.2.1 CRNO-BIJELI (B-MOD) ULTRAZVUK	10
3.2.2 DOPPLER ULTRAZVUK	11
3.2.3 COLOR DOPPLER (Doppler u boji).....	11
3.3. SONOELASTOGRAFIJA.....	13
3.4. ULTRAZVUK BUBREGA.....	14
3.4.1. TEHNIKA IZVOĐENJA ULTRAZVUKA BUBREGA	15
3.5. TRANSABDOMINALNI ULTRAZVUK	18
3.5.1. TEHNIKA IZVOĐENJA TRANSABDOMINALNOG ULTRAZVUKA	18
3.6. ULTRAZVUK PROSTATE.....	21
3.6.1. TEHNIKA IZVOĐENJA ULTRAZVUKA PROSTATE	22
3.7. RENDGEN	24
3.7.1. FIZIKA IONIZIRAJUĆEG ZRAČENJA	24
3.7.2. NATIVNI RTG ABDOMENA	25
3.7.3. RETROGRADNA UROGRAFIJA	27
3.7.4. MIKCIJSKI CISTURETEROGRAM	29
3.8. SCINTIGRAFIJA BUBREGA.....	30
3.8.1. TEHNIKA IZVOĐENJA SCINTIGRAFIJE BUBREGA	31
3.9. KOMPJUTERIZIRANA TOMOGRAFIJA (CT).....	34
3.9.1. TEHNIKA SNIMANJA CT-om.....	34
3.9.2. DIJAGNOSTIKA HEMATURIJE CT-om.....	35
3.9.3. DIJAGNOSTIKA UROLITIJAZE CT-om.....	36
3.10. MAGNETNA REZONANCA (MR).....	38
3.10.1 PRINCIP RADA MR UREĐAJA.....	38
4. RASPRAVA.....	41
5. ZAKLJUČCI.....	42
6. SAŽETAK	43
7. SUMMARY	44
8. LITERTURA	45
9. ŽIVOTOPIS	56

POPIS SKRAĆENICA I AKRONIMA

UTZ – ultrazvuk

CT - Kompjuterizirana tomografija (eng. computed tomography)

MR - Magnetska rezonanca (eng. magnetic resonance)

BHP – benigna hiperplazija prostate

^{99m}Tc -DMSA – ^{99m}Tc Tehnecij – 2,3 dimerkaptosukcinatna kiselina

^{99m}Tc -DTPA - ^{99m}Tc Tehencij– dietilen – triamin – pentaacetat

^{99m}Tc -MAG3 - ^{99m}Tc Tehencij - merkptoacetil triglicin

PSA- prostata specifičan antigen (eng. prostate specific antigen)

CTU- Urogram kompjuterizirane tomografije (eng. computed tomography urogram)

NMR- Nuklearna magnetska rezonanca (eng. nuclear magnetic resonance)

GBCA- Kontrastna sredstva na bazi gadolinija (eng. Gadolinium based contrast agents)

1. UVOD

Još 1890. profesor fizike Arthur Goodspeed je s fotografom Williamom Jenningsom uspio proizvesti rendgensku sliku koristeći se zavojnicom i iskrama iz zavojnice, nažalost Goodspeed i Jennings nisu bili svjesni svojeg postignuća, ista kao ni Nikola Tesla. Začetkom slikovnih metoda bi se mogao smatrat trenutak kada je 1895. njemački fizičar Wilhelm Röntgen otkrio X-zrake točnije rendgenske zrake. Röntgen je primijetio da je apsorpcija x-zraka ovisna o gustoći tvari ili tkiva kroz koje prolazi, ovo saznanje je potaklo veliki broj fizičara i liječnika na istraživanje. (1) Idućih godina dolazi do velikog interesa za x-zrake, sama činjenica da je više od 1000 radova napisano unutar prve godine od njihovog otkrića pojašnjava koliko je otkriće bilo veliko. (2) Godine 1901. Röntgen dobiva Nobelovu nagradu za fiziku zbog svog otkrića. Desetljećima nije postojao značajni razvoj u području zračenja, no ultrazvučna tehnologija se uvelike razvijala potaknuta katastrofom Titanika i potrebom da se na neki način prikaže dno mora. Godine 1947. godine Karl i Friedrich Dussik stvaraju hiperfonografsku tehniku kojom pomoću koje, prema svojem mišljenju, prikazuju moždane komore, dakako prikaz ventrikla uopće nije bio ispravan već se radilo o različitim slojevima lubanje. Pravi pionir medicinskog korištenja ultrazvuka je Ian Donald koji je 1956. godine koristeći A mod (jednodimenzionalni) UTZ prikazao glavu fetusa, a 2 godine kasnije prikazao genitalni tumor. Pravi preokret je u svijet UTZ donijela inovacija Toma Browna koji je osmislio dvodimenzionalni UTZ koji je omogućavao i prikaz gustoće tkiva. Od 1960. -ih se korištenje ultrazvuka širi, a 70-ih godina prošlog stoljeća nastaje B-mod ultrazvuk sličan onakvom kakav je danas u uporabi. Doppler ultrazvuk postaje stvarnost 1980. kada su znanstvenici odlučili iskoristiti dopplerov efekt kako bi prikazali cirkulaciju krvi. (3) Početkom 20. stoljeća

Alessandro Vallebona je osmislio princip tomografije, na kojem će se zasnivati budući CT. Vallebona je iskoristio izvor x-zraka i detektor x-zraka i pomicao ih oko pacijenta kako bi dobio sliku objekta u sredini to jest fokusu, dok bi ostali dijelovi slike bili zamućeni. Prvi CT je napravio Sir Godfrey Hounsfield 1967., a prvi pacijent je snimljen 1971. U tom periodu je i magnetska rezonanca (MR) postala stvarnost, kada su Felix Bloch i Edward Purcell samostalno otkrili mogućnost stvaranja slike pomoću jakog magnetskog polja. Godine 1952. su obojica dobila Nobelovu nagradu. (4) Daljnji razvoj je uključivao kombiniranje raznih modaliteta i vrsta prikaza, a slikovna dijagnostika do danas ostaje jednim od dijelova medicine koji su ostvarile nevjerojatan doprinos dijagnostici i otkrivanju nepoznatih bolesti.

2. SVRHA RADA

Svrha rada je pregled slikovne dijagnostike koja se svakodnevno koristi u urologiji uz prikaz tehnike primjene različitih metoda, najčešćih indikacija, prednosti i nedostataka nad drugim modalitetima prikaza.

3. PREGLED LITERATURE NA ZADANU TEMU

3.1. ULTRAZVUK

Fizikalnim pregledom nije lako izvršiti dijagnostiku velikog dijela urogenitalnog sustava, stoga je za pravilnu dijagnozu potrebno snimanje. Ultrazvučni pregled predstavlja svestran, brz i relativno jeftin oblik pregleda koji ima jedinstvenu značajku što je jedini oblik slikovne metode koji pruža procjenu uroloških organa i struktura u stvarnom vremenu bez potrebe za ionizirajućim zračenjem. Vještine potrebne za izvođenje i interpretaciju ultrazvuka predstavljaju kombinaciju manualnih sposobnosti urologa koji izvodi pregled i njegovog znanja o tijeku bolesti u organima koji se prikazuju. Razumijevanje interakcije ultrazvuka s različitim tkivima omogućava urolozima da ovaj način koriste učinkovito i sigurno.

Godine 1963. Takahashi i Ouchi, japanski znanstvenici, prvi su pokušali napraviti ultrazvučni pregled prostate. Međutim, zbog loše kvalitete, slike se nije mogla protumačiti i stoga je imala malu to jest gotovo nikakvu dijagnostičku korist. (5) Wild i Reid također su pokušali napraviti transrektalni ultrazvuk, ali je krajnji rezultat bio sličan kao i kod pregleda prostate. Napredak je postignut tek kada je Watanabe demonstrirao pregled koji bi moglo adekvatno identificirati patologiju prostate i mjehura. Watanabe se u pregledu koristio izumom kojeg je preuzeo iz muzeja, naime pacijenti su prilikom ovog pregleda trebali sjediti na „čarobnjakovom stolcu“ koji je bio normalan stolac s rupom u sredini. Putem rupe Watanabe je imao jednostavniji pristup rektumu pacijenata, te je lakše mogao postaviti ultrazvučnu sondu na ispravno mjesto. Naravno slike su bile niske kvalitete, ali je Watanabe uspio prikazati prostatu i postaviti obrazac za daljnji razvoj UTZ dijagnostike u urologiji. Daljnjim razvojem tehnologije UTZ aparati

postaju sve bolji i slike postaju sve jasnije omogućujući liječnicima u svijetu jednostavan i brz dijagnostički postupak. (6,7)

Već 1971. Goldberg i Pollack se okreću ultrazvuku u pregledu bubrega, ponukani nemogućnošću intravenske pijelografije da razlikuje benigne od malignih lezija na bubrezima. Ostvarili su uspjeh objavivši studiju u kojoj je sudjelovalo 150 pacijenata gdje su prikazali mogućnost razlikovanja čvrstih, cističnih i složenih masa s točnošću od 96% pomoću UTZ-a. (8)

Godine 1974. Holm i Northeved predstavili su transuretralni ultrazvučni uređaj koji bi bio uporabljiv tijekom cistoskopije u svrhu snimanja prostate i mokraćnog mjehura. Kao prednost uređaja su naveli sposobnost određivanja dubine prodora tumora mokraćnog mjehura, mjerenje volumena prostate, procjenu progresije tumora prostate i pomoć u transuretralnoj resekciji prostate. (9)

Godine 1976. je prvi puta uporabljen Doppler UTZ u obradi bolesnika s akutnim skrotumom. Perri i suradnici su lako uspjeli identificirati pacijente s epididimitisom i torzijom testisa tako što su vidjeli veći protok krvi, dok pacijenti koji su imali torziju funikulusa spermatikusa nisu imali protoka, također su izvijestili da su mogući lažni negativni nalazi u slučajevima torzije izazvani reaktivnom hiperemijom.(10) Još iste godine Watanabe sa suradnicima uspijeva dokazati mogućnost korištenja UTZ Dopplera u prikazu bubrežnih arterija. U radu je napisano „*Postoji mogućnost da će ova procedura postati potpuno nova dijagnostička tehnika u opisu hemodinamike bubrežnih žila i bubrega bez potrebe za invazivnim zahvatima*“ .(11)

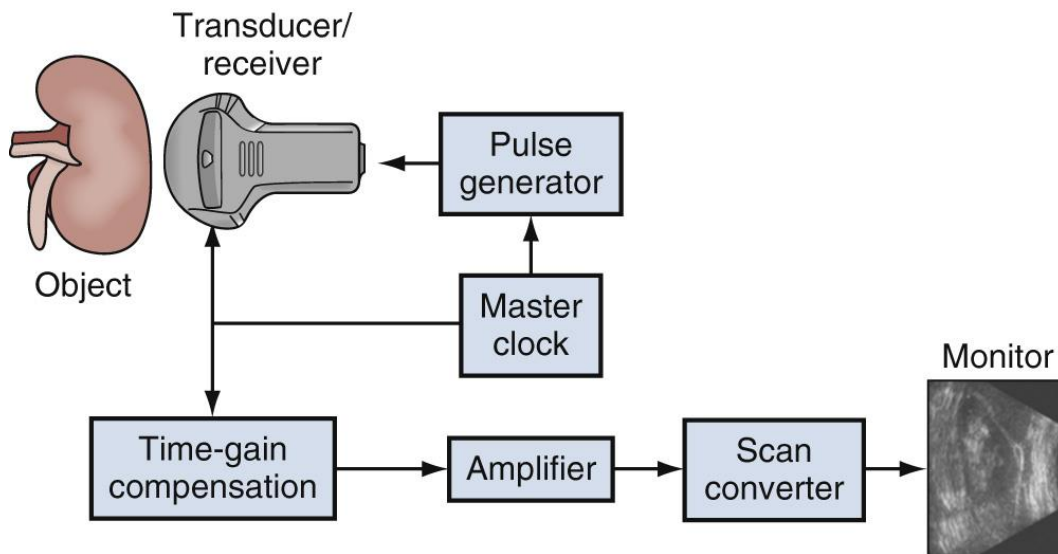
Sljedećih godina razvoj slikovne dijagnostike u urologiji nastavlja velikom brzinom, Greene sa suradnicima objavljuje studiju u kojoj potvrđuje mogućnost razlikovanja stenotičnih od zdravih renalnih arterija Doppler UTZ-om. (12) Godine 1982. Arima

koristi Doppler za razlikovanje akutnog od kroničnog odbacivanja transplantiranog bubrega, zaključuje da se pomoću Dopplera može odrediti steroidna terapija tako da se prepozna odbacivanje. (13)

Nova primjena ultrazvučne tehnologije i dalje se otkriva u području urologije. Kroz zadnjih 20 godina istražila se mogućnost korištenja visoko intenzitetnog UTZ-a u transkutanoj ablaciji kod raka testisa. (14) Nadalje istraživale su se mogućnosti transrektalnog liječenja ranog raka prostate kao i transkutano liječenje karcinoma bubrega. (15-17)

3.1.1. FIZIKA ULTRAZVUKA

Ultrazvuk je dijagnostička metoda koja se zasniva na interakciji fizikalnih osobina tkiva i ultrazvučnih valova. Fizički princip rada UTZ-a je na naizmjeničnom širenju i sakupljanju kristala putem piezoelektričnog efekta, ovim putem se stvara mehanički val koji se kroz određeni medij (najčešće gel) prenosi na kožu, a zatim u tijelo. Ultrazvučni valovi se šire iz sonde, a po svojoj vrsti predstavljaju longitudinalne valove. Ultrazvučna sonda ima dvojak učinak služi kao odašiljač vala, te nakon odbijanja vala od tkiva kao antena. Longitudinalno kretanje vala stvara područja razrjeđivanja i kompresije tkiva u smjeru putovanja, te se tako dio vala odbija prema sondi. Kao što je navedeno sonda služi kao antena i prima valove, pretvarajući mehaničku energiju u električnu i stvara zapis na ekranu (slika 1). Pretvarač mora biti u izravnom, sigurnom kontaktu s pacijentom kako bi odašiljao i primao reflektirane zvučne valove.

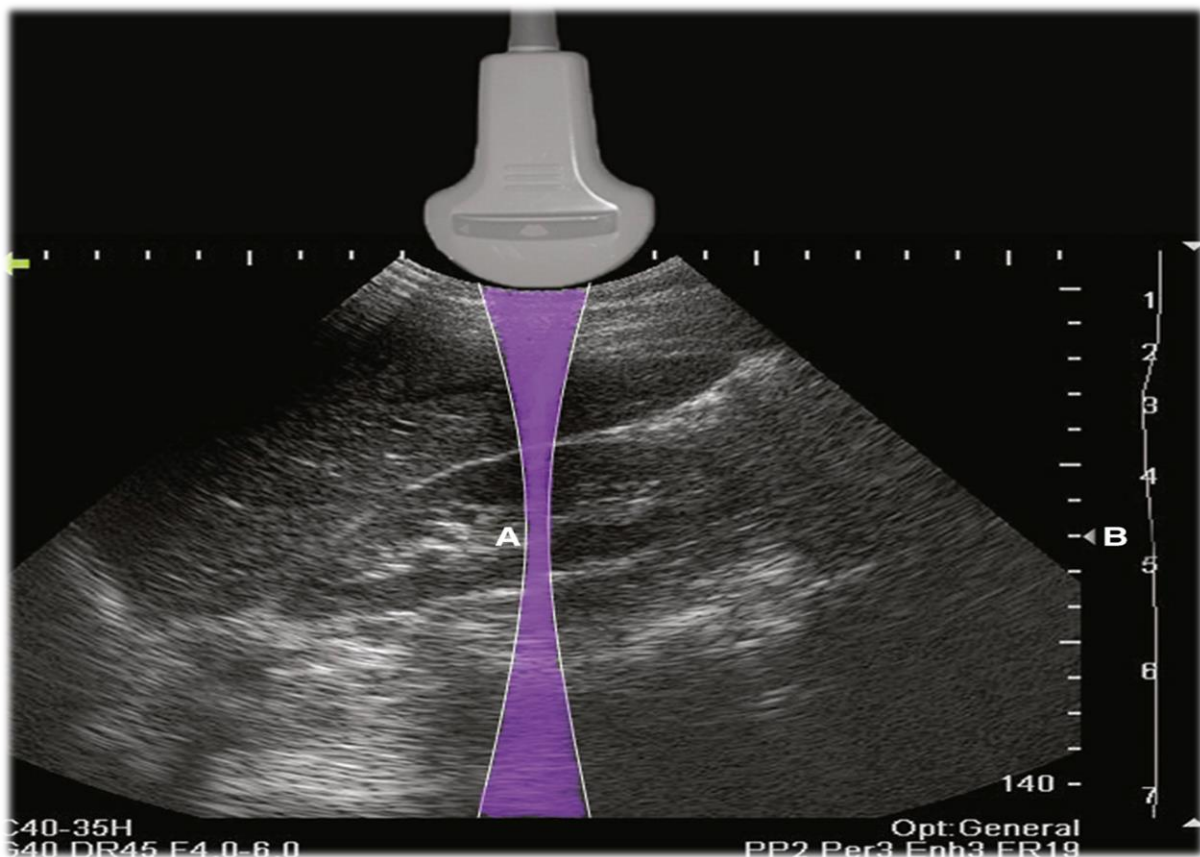


Slika 1. Shema UTZ uređaja prema: *Gilbert, Bruce R., MD, PhD; Fulgham, Pat F., MD. Published January 1, 2021. str. 68-90.e2.*

Pojava slike ultrazvukom rezultat je interakcije mehaničkih ultrazvučnih valova s biološkim tkivima i materijalima. Budući da se ultrazvučni valovi prenose i primaju u čestim intervalima, slike se mogu brzo rekonstruirati i osvježiti, pružajući sliku u stvarnom vremenu. (18) Ovisno o dubini organa koji se pregledava bitno je podesiti frekvenciju te organi koji su površnije se prikazuju korištenjem većih frekvencija, a dublji organi nižim frekvencijama. Frekvencije zvučnih valova koji se koriste za urološku ultrazvučnu sliku su u rasponu od 3,5 do 20 MHz.

Razlučivost ultrazvučne slike odnosi se na sposobnost razlikovanja dvaju objekata koji su međusobno blizu. Razlučivost izravno ovisi o frekvenciji zvučnih valova. Veća razlučivost znači mogućnost većeg povećanja, a da se pri tome ne izgubi kvaliteta slike. Aksijalna rezolucija predstavlja najmanju udaljenost između dvije površine koje reflektiraju signal na putu širenja zvučnog vala koja se može mjeriti. Što je frekvencija zvučnog vala veća, to je rezolucija bolja. Lateralna rezolucija predstavlja najmanju

udaljenost između usporednih ploha okomitih na smjer širenja zvučnog vala. (19) Longitudinalna rezolucija je uvijek bolja od lateralne, no noviji uređaji mogu imati lateralnu rezoluciju do 5 valnih duljina (20). Korisnik može podesiti mjesto najuže širine snopa. Što je zraka više fokusirana, to je bolja lateralna rezolucija na tom mjestu (slika 2). Stoga se kvaliteta slike može poboljšati namještanjem najuže širine snopa (fokus ili žarišna zona) na mjestu koje želimo promatrati. Postoje još kontrastna rezolucija koja predstavlja najmanju razliku u signalu koju je moguće detektirati, a prikazuje se nijansama sive. Rezolucija brzine predstavlja najmanju promjenu brzine koja se može bilježiti na Doppler UTZ-u u različitoj boji. (21)



Slika 2. Na ovoj slici prikazan je oblik ultrazvučne zrake (ljubičasta boja). Žarišna zona (A) smještena je kako bi se postigla najbolja razlučivost medijalne bubrežne kore. Mjesto žarišne je označeno(B). Položaj žarišne zone može podesiti operater. prema: *Gilbert, Bruce R., MD, PhD; Fulgham, Pat F., MD. Published January 1, 2021. str. 68-90.e2.*

Kako zvučni valovi prolaze kroz tkiva, energija se gubi ili slabi. Mehanizmi slabljenja uključuju refleksiju, raspršenje, interferenciju i apsorpciju. Putem refleksije omogućen

je povrat informacija nazad prema pretvaraču u obliku mehaničke energije. Refleksija se događa kada ultrazvučni valovi udaraju u objekt, površinu ili granicu između različitih tkiva. Oblik i veličina predmeta i kut pod kojim val koji napreduje pogađa objekt kritične su odrednice količine reflektirane energije. (18) Ukoliko su tkiva različite gustoće ili elastičnosti doći će do refrakcije i refleksije UTZ vala. Akustička impedancija predstavlja odnos zvučnog (akustičkog) tlaka i brzine kretanja čestice koje taj tlak izaziva. Mjerna jedinica je Rayl ($1 \text{ Rayl} = 1 \text{ kg/ms}^2$). (21) Razlika u impedanciji omogućuje raspoznavanje između različitih vrsta tkiva (tablica 1).

Tablica 1. Akustički parametri bioloških tkiva. Prema: *Brnjas-Kraljević (2001.) Fizika za studente medicine, str.115*

	Gustoća (kg/m^3)	Brzina (m/s)	Akustička impedancija ($\text{kg/m}^2\text{s}$)
Zrak	1,29	344	430
Pluća	400	650	$0,26 \times 10^6$
Mast	920	1467	$1,33 \times 10^6$
Voda	1000	1520	$1,48 \times 10^6$
Mozak	1030	1504 – 1612	$1,55 – 1,66 \times 10^6$
Bubreg	1040	1558	$1,62 \times 10^6$
Jetra	1566	1566	$1,66 \times 10^6$
Mišići	1070	1561 – 1626	$1,67 – 1,74 \times 10^6$
Kost	1380 – 1810	2717 – 4077	$3,75 – 7,38 \times 10^6$

Ako je razlika u impedanciji između tkiva mala (poput one između jetre i bubrega), teže će se vidjeti razlika između tkiva . Ako su razlike u impedanciji velike (između mišića i

kosti), doći će do značajnog odraza zvučnog vala, što će za posljedicu imati nedostatak slike iza objekta veće impedancije, stvoriti će se akustična sjena. (22)

Prolaskom ultrazvučnog vala kroz tkivo odvija se apsorpcija. Dio mehaničke energije vala se pretvori u toplinu. Apsorpcija energije ultrazvučnog vala se pojavljuje zbog svladavanja viskozne sile tkiva u kojem se nalazi.(19,22) Apsorpcija je izravno proporcionalna frekvenciji. Valovi više frekvencije brže se prigušuju i stoga imaju ograničenu dubinu prodiranja.

Greške u prikazima na ultrazvuku se nazivaju artefaktima. Artefakti se stvaraju prilikom interakcija zvučnih valova s tkivima u kojima stvorena slika ne odražava pravi izgled organa. Artefakti mogu zavarati, ali ako se prepoznaju, mogu također pomoći u dijagnozi. Tako je zbog pojave artefakta zapravo moguće dijagnosticirati određeni entitet (ciste, kamence, kalcifikate). (18)

3.2. VRSTE ULTRAZVUKA

3.2.1 CRNO-BIJELI (B-MOD) ULTRAZVUK

Ultrazvuk B-modusa sive ljestvice najčešće je primjenjivani način ultrazvuka. Ova tehnika impulsnih valova stvara dvodimenzionalne (2D) slike u stvarnom vremenu koje su prikazane sivim nijansama. Amplituda reflektiranog vala pretvara se u odgovarajući intenzitet točke na prikazu. Amplituda vala je proporcionalna sjaju točke, gdje valovi više amplitude više svijetle. Udaljenost točaka na ekranu je mjera udaljenosti između reflektirajućih površina u tkivu, a sjajnost točke je približna mjera odnosa akustičnih impedancija na granici tkiva. (21) Slike stvorene kombiniranjem ovih podataka, te

spajanjem piksela se uzastopno prikazuju na monitoru kako bi se stvorila slika u stvarnom vremenu.

Da bi tumačenje slike prikazane na ultrazvučnom uređaju bilo ispravno, od operatora ili urologa je potrebno znanje obrazaca ehogenosti tkiva i oblika organa koja se promatraju, kako bi se moguće varijacije mogle pravilno protumačiti i razlikovati benigne od patoloških procesa. (18)

3.2.2 DOPPLER ULTRAZVUK

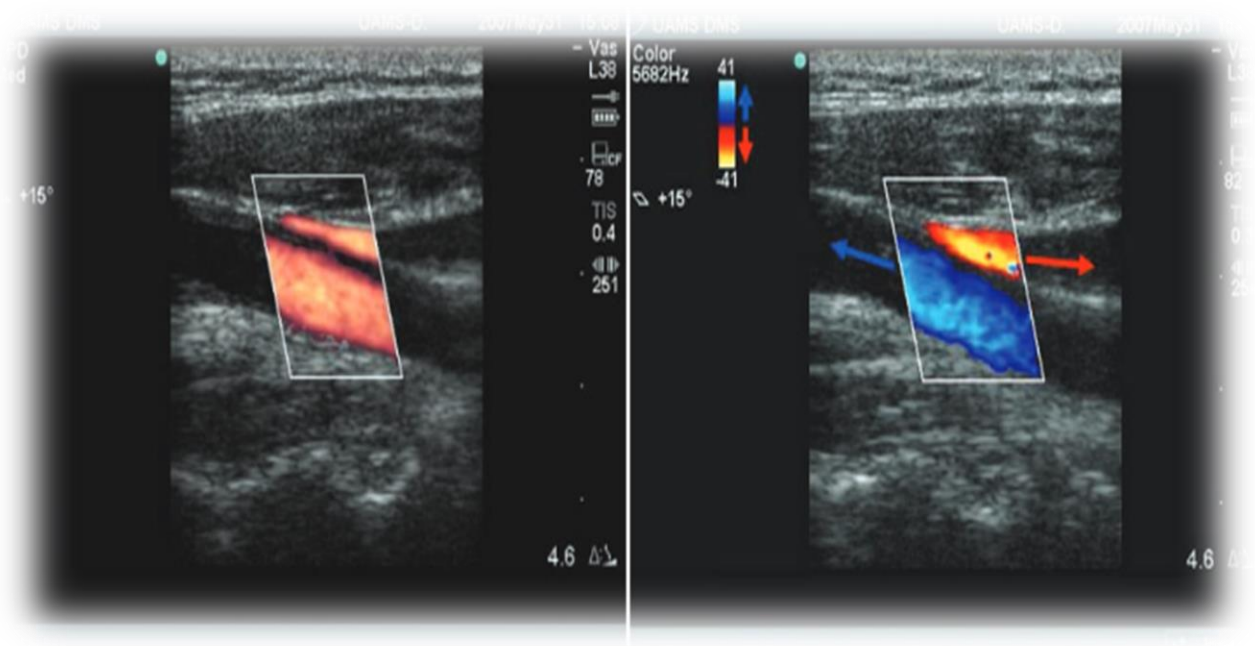
Doppler UTZ radi na principu „Dopplerovog efekta“ dakle ovisi o promjeni frekvencije kada zvučni valovi susreću pokretni objekt. Osnovni princip Doppler ultrazvuka je promjena i pomak ultrazvučnog vala (već određene frekvencije) prilikom sudara od pomičnog objekta na temelju smjera, brzine, te kuta pod kojim se sudaraju. Ova pojava omogućuje opis kretanja objekta, koji najčešće predstavlja kretanje krvi kroz žile, ali može biti korisna i u određivanju protoka urina. (23,24)

3.2.3 COLOR DOPPLER (Doppler u boji)

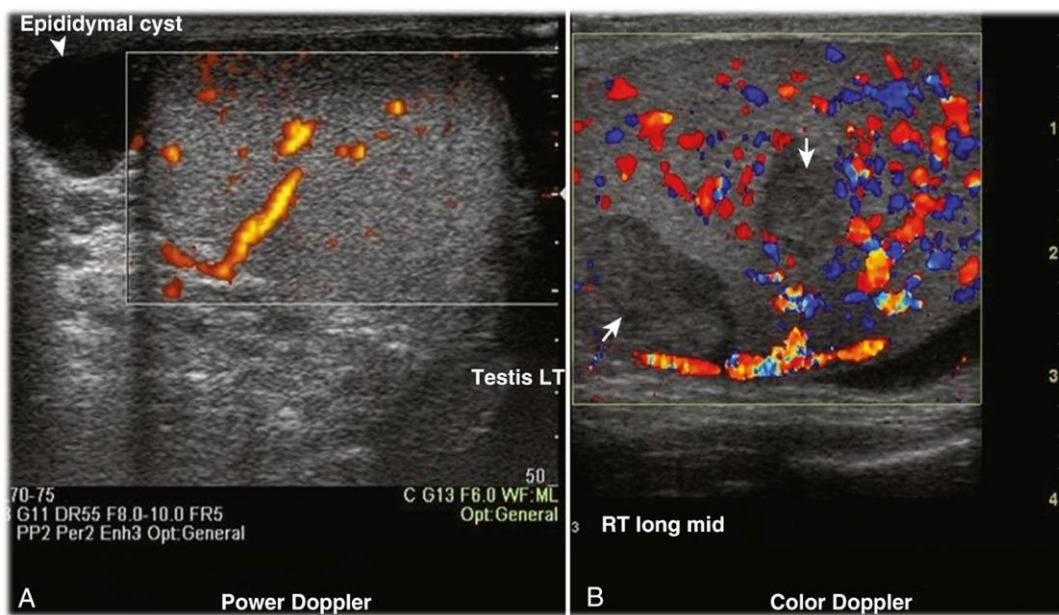
Color Doppler (Doppler u boji) omogućuje procjenu brzine i smjera kretanja objekta. Često se koristi slična shema boja između različitih aparata, a najčešće se promatrano kretanje označava plavom bojom za pomicanje krvi ili tekućine od sonde i crvene za kretanje prema sondi. Brzina kretanja označena je intenzitetom boje, što je svjetlija nijansa plave ili crvene, to je i brzina veća. Color Doppler je koristan za procjenu prisutnosti to jest kvalitete krvotoka u bubrezima, testisima, penisu i prostati.

Power Doppler predstavlja tehniku koja stvara prikaz koristeći se amplitudom promjene frekvencije Dopplerovog signala. Drugo ime za power Doppler je i angio Doppler jer se

intenzitet slike povećava s brojem crvenih krvnih stanica koje prolaze kroz Doppler zraku (slika 3). Naime power Doppler je sličan „color Doppleru“, ali na power Doppler ne utječe kut vala, stoga je moguća detekcija i manjih brzina protoka krvi nego u color Doppleru. (23) U tom segmentu je power Doppler 3-5 puta osjetljiviji. (25)



Slika 3. Razlika u prikazu slika Power dopplerom (lijevo) i Color Dopplerom desno. Prema: *DuBose TJ, Baker AL. Confusion and Direction in Diagnostic Doppler Sonography. Journal of Diagnostic Medical Sonography. 2009;25(3):173-177.*



Slika 4. Power Doppler (A) i color Doppler (B), strelice prikazuju ciste uz koje vidimo nedostatak protoka krvi. Prema: *Gilbert, Bruce R., MD, PhD; Fulgham, Pat F., MD. Published January 1, 2021. str 68-90.e2.*

Uobičajeni protok krvi u testisima može se prikazati color Dopplerom ili power Dopplerom (slika 4). Doppler UTZ je odličan za procjenu intratestikularnog protoka, na primjer pomoću color Dopplera je prikazana razlika u protoku arterijske krvi između pacijenata s varikokelom (1,4 do 2,0 mL/min) i bez varikokele (9,63 do 12,35 mL/min). (26)

3.3. SONOELASTOGRAFIJA

Sonoelastografija predstavlja inovaciju u procjeni abnormalnosti pri pregledu skrotuma. Elastografija se u nekim studijama koristila za razlikovanje benignih od malignih lezija testisa. Pretpostavka je bila da maligne lezije imaju povećanu rigidnost zbog većeg broja žila i stanica u usporedbi s okolnim tkivima. (27)

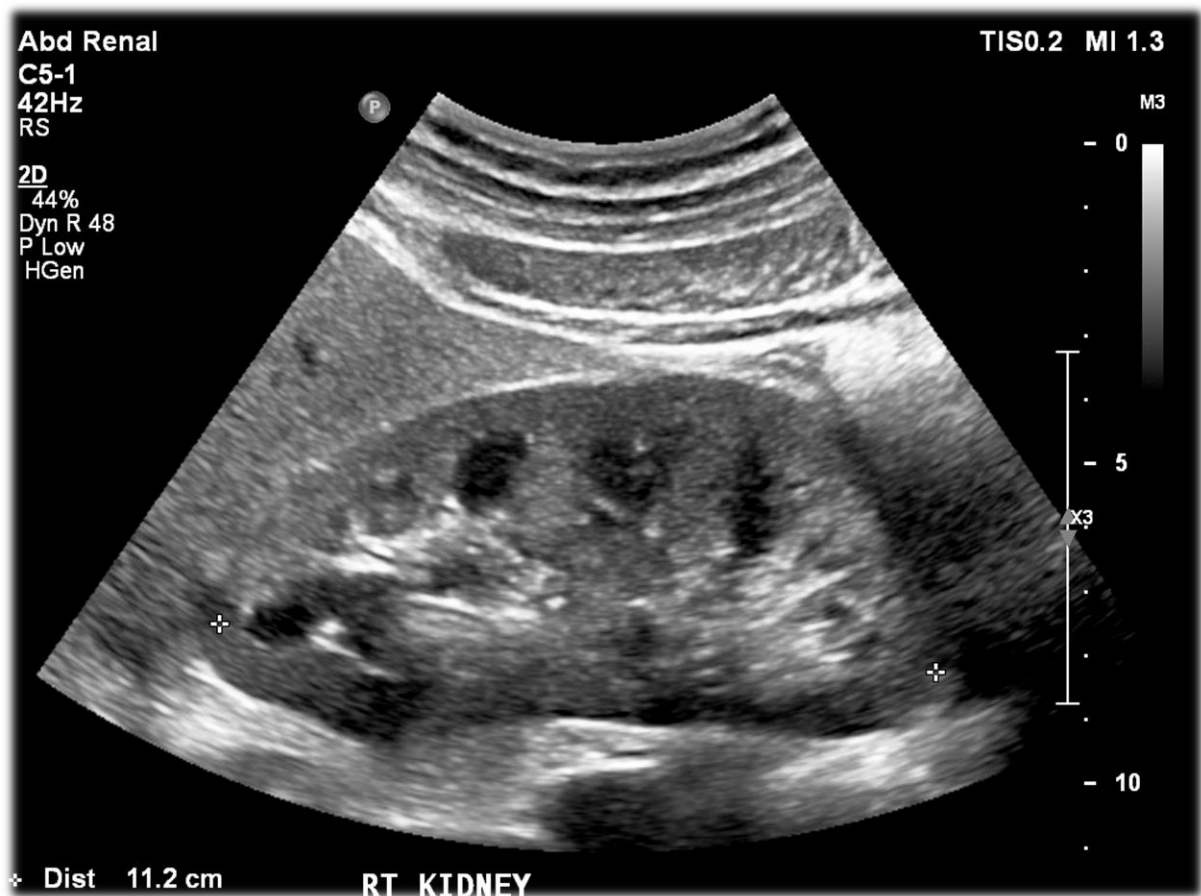Studija koju su proveli Goddi i suradnici je uključivala 88 testisa sa 144 lezije i test je pokazao 93% pozitivne prediktivne vrijednosti, 96% negativne prediktivne vrijednosti, a krajnja stopa točnosti je iznosila 96%. (28) U drugoj studiji koju su vodili Ainger i suradnici uključeno je 50 lezija (68% su bili tumori, dok je 32% lezija bilo ne-tumorskog podrijetla), test je imao 92% pozitivne prediktivne vrijednosti, 100% negativne prediktivne vrijednosti. Krajnja stopa točnosti je iznosila 94% za razlikovanje benignih od tumorskih tvorbi. (29) U pedijatrijskih pacijenata je sonoelastografija iskorištena za procjenu krutosti testisa u dječaka s varikokelom, a studija je provedena kako bi se odredila potencijalna šteta na testisima u djece koja nisu operirala varokokelu. Rezultati su govorili u prilog povećanoj krutosti testisa u djece koja nisu operirala varikokelu. (30) Elastografijom je utvrđeno kako muškarci s neopstruktivnom

azoospermijom imaju značajno drugačiju elastičnost testisa u usporedbi s bolesnicima s opstruktivnom azoospermijom, te zdravim kontrolnim grupama sa normalnim spermogramom. (31)

3.4. ULTRAZVUK BUBREGA

Ultrazvuk bubrega predstavlja jednostavnu i lako pristupačnu pretragu (slika 5). Za razliku od većine drugih slikovnih metoda prikaza urogenitalnog sustava ultrazvuk bubrega je siguran obzirom da se ne koristi zračenje. Pri ultrazvuku bubrega se promatra veličina i oblik, ehogenost tkiva, širina sabirnog sustava bubrega, postojanje renalnih tvorbi, te prokrvljenost i izgled žila. (32)

Ultrazvuk bubrega je indiciran kod sumnje na dilataciju gornjeg urinarnog trakta, procjenu hematurije u pacijenata koji nisu u mogućnosti ići na CT ili MR, niti primiti IVP zbog renalne insuficijencije, alergije na kontrast ili fizičke/anatomske nemogućnosti. Ukoliko nalazi krvi ili urina upućuju na patologiju bubrega ili mjehura, indicirana je primjena UTZ-a. Ultrazvuk se može primijeniti i u dijagnostici potencijalnih tumorskih tvorbi bubrega. Ultrazvuk može biti primijenjen u osoba s problemima u pražnjenju gornjeg dijela urinarnog trakta radi pronalaska uzroka. Može biti korišten u dijagnozi i praćenju urolitijaze. Može se koristiti i kao neinvazivni način vizualizacije cijelog renalnog sustava i uzeti u obzir prilikom planiranja operacija. (18,33) Naime perkutana biopsija bubrega uz pomoć UTZ-a se provodi već godinama, te se postupak pokazao sigurnim i učinkovitim. (34) Postoperativno se UTZ koristi kao jedan od načina za procjenu stanja pacijenata nakon operacije bubrega, uretera ili nakon transplantacije bubrega. (33)



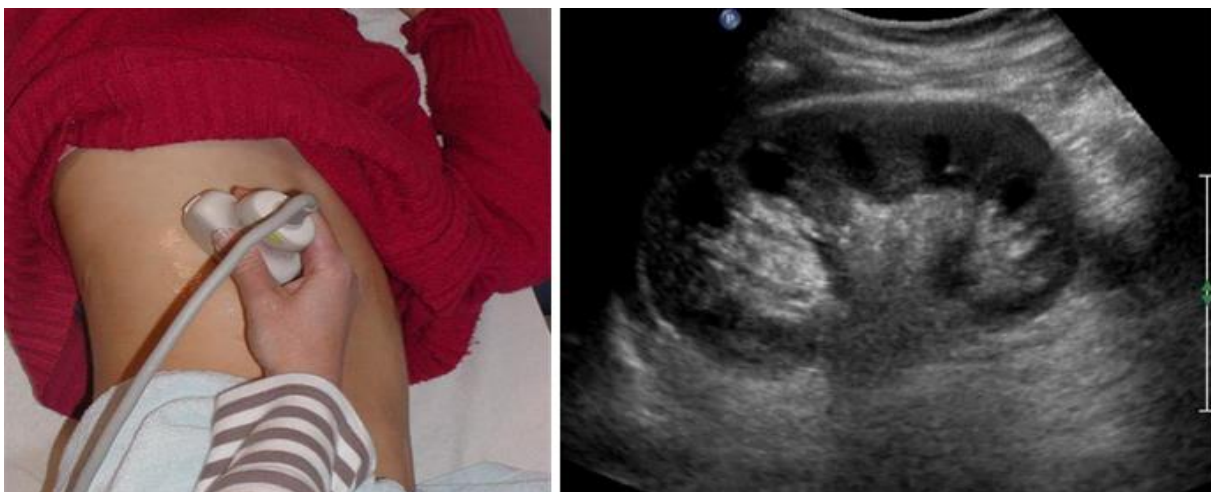Slika 5. UTZ prikaz zdravog bubrega, Dr Matthew Lukies, Radiopaedia.org, rID: 50538

3.4.1. TEHNIKA IZVOĐENJA ULTRAZVUKA BUBREGA

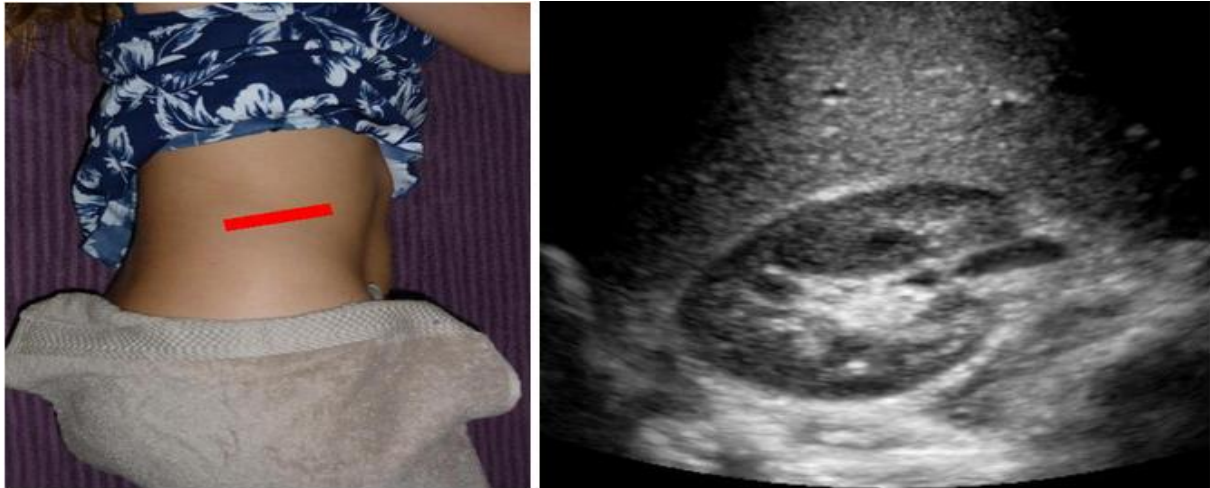Sonda koji se obično koristi za ultrazvuk bubrega je zakrivljena (konveksna) sonda frekvencije od 3,5 do 5,0 MHz, dok se kod djece mogu koristiti više frekvencije. Za operativni i laparoskopski ultrazvuk bubrega obično se koristi sonda sa frekvencijom od 6 do 10 MHz. (35)

Bubreg je parni parenhimatozni organ smješten u području gornjeg stražnjeg dijela trbušne šupljine, u retroperitonealnom prostoru. U odraslih oba bubrega mjere oko 11 cm u dužinu, 2,5 cm u debljini i 5 cm u širini, a očekivana težina bubrega iznosi od 120 do 170 grama. Zbog razlike u anatomiji lijeve i desne strane abdomena lijevi bubreg je smješten 1 do 2 cm više nego desni, a ako se pregled bubrega vrši u pacijenta koji leži očekuje se vizualizacija gornjeg pola bubrega u visini 12 torakalnog kralješka odnosno donjeg pola u visini trećeg lumbalnog. Mjesto moguće vizualizacije bubrega može biti promjenjivo obzirom da su bubrezi relativno pokretni organi i ovise o položaju u kojem se tijelo pacijenta nalazi. (36) (37)

Prikaz bubrega UTZ-om se vrši u horizontalnoj ravnini i frontalnoj ravnini. Pacijent treba biti postavljen u na leđa u ležećem položaju ili bočno, ovisno o anatomiji i građi pacijenta (u pretilih). Kod prikaza desnog bubrega krećemo s postavljanjem sonde u medioklavikularnu liniju u granici s rebrima od kuda se kreće prema lateralno tako da se jetra koristi kao akustični prozor i uvelike olakšava prikaz bubrežnog parenhima. Bubreg se prikazuje u frontalnoj ravnini gdje je prikazan cijelom dužinom i jasno se vidi kanalni sustav (slika 6), te u horizontalnoj ravnini (slika 7). (37)



Slika 6. Preuzeto s <https://www.ultrasoundpaedia.com/normal-kidney/>



Slika 7. Crvenom crtom je označeno mjesto postavljanja sonde kako bi se dobio prikaz na ekranu. Preuzeto s <https://www.ultrasoundpaedia.com/normal-kidney/>

Tehnika za izvođenje ultrazvuka lijevog bubrega je slična tehnici izvođenja desne strane. Vizualizacija lijevog bubrega često zahtijeva da se pacijent okrene u bočni položaj, jer prilikom ultrazvuka lijevog bubrega nedostaje jetra kao akustični prozor te se stoga moramo poslužiti slezenom. Slezena je često anatomski postavljena na način da ju je teško iskoristiti za akustični prozor, u tom slučaju pacijenta se može zamoliti da duboko udahne i na kratko zadrži dah, što će pogurati bubreg do 4 cm prema dolje i omogućiti bolji prikaz. (37)

Kao dopuna UTZ pregledu Doppler je koristan u procjeni cirkulacije bubrežne arterije, kao i bubrežne vene, te procjeni vaskularnog otpora bubrega. Provjera cirkulacije krvi može predstavljati ključni korak u dijagnostici novih vaskularnih tvorbi u sklopu tumora bubrega kao i u ispravnom tumačenju hipoehogenih struktura poput cisti ili dilatiranog kanalnog sustava. Veliki nedostatak ultrazvuka je nemogućnost raspoznavanja vrsta tumora, te slaba osjetljivost prepoznavanja novotvorina manjih od 2 cm, osim za angiomiolipom koji ima posebne karakteristike prepoznatljive na ultrasonografiji zbog svoje građe. (38) Iako je angiomiolipom vrlo ehoičan njegova ehogenost ovisi o količini masnog tkiva, vaskularnim strukturama i masi mišića koji ga grade, a također se

pokazalo da neki karcinomi malih bubrežnih stanica izgledaju slično na ultrazvučnom prikazu. (39) Neki pacijenti nažalost nisu povoljni kandidati za ultrazvučnu pretragu bubrega. Pretilost, nakupljanje crijevnih plinova i tjelesna deformacija mogu biti prepreka za dobivanje ispravnih nalaza i donošenje procjena putem UTZ-a.

3.5. TRANSABDOMINALNI ULTRAZVUK

Druga metoda korištenja ultrazvuka je transabdominalni ultrazvuk zdjelice. Transabdominalni ultrazvuk zdjelice predstavlja neinvazivnu metodu za dijagnostiku donjeg dijela mokraćnog sustava i prostate u muškarca, u žena se koristi za prikaz mokraćnog mjehura. Najčešće indikacije su mjerenje volumena mjehura i zaostale tekućine nakon pražnjenja. UTZ se može koristiti za mjerenje mnogih anatomskih karakteristika mjehura koje uključuju; debljinu zida mjehura, prikaz trabekulacija, prikaz divertikula i pronalaženje kamenaca. Ostale patologije koje se mogu prikazati su tumori mjehura, strano tijelo u mjehuru, dilatacija ili kamen uretera. Korist UTZ-a postoji i u pomoći pri drugim zahvatima kao što su potvrda o dobrom postavljanju uretralnog katetera, procjena uspješnosti odstranjivanja krvnih ugrušaka iz mjehura i vodilja u postavljanju suprapubične cistostomije. Postoji još i mogućnost vizualizacije prostate i njenog izgleda ukoliko je rektum neprohodan. (18)

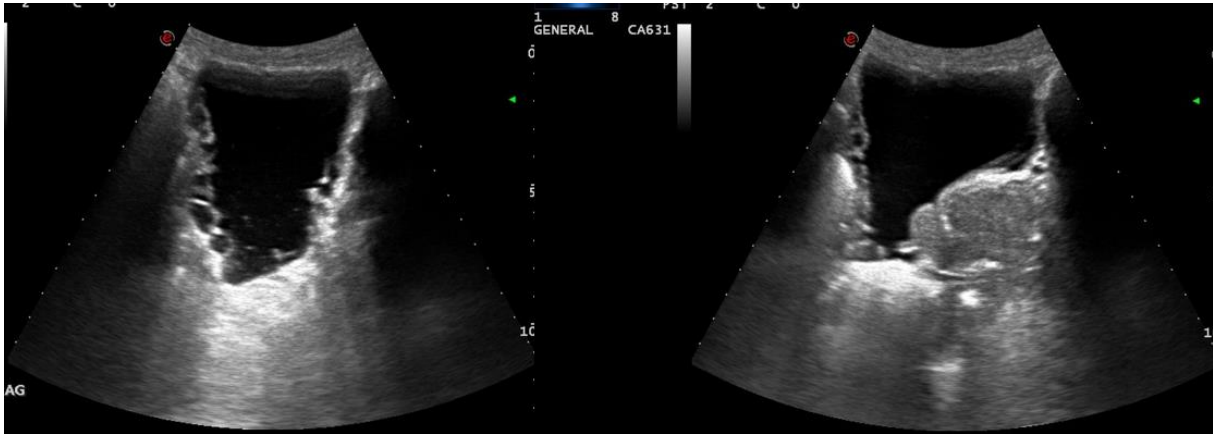
3.5.1. TEHNIKA IZVOĐENJA TRANSABDOMINALNOG ULTRAZVUKA

Ultrazvuk zdjelice se izvodi na pacijentu u ležećem položaju. Način izvođenja ultrazvuka ovisi o indikacijama, no za pacijenta je bitno da ima umjereno pun mjehur. Poželjno je da pacijent ima barem 150-200 mL tekućine. Mjehur treba vizualizirati sagitalno i poprečno, postavljajući sondu u zdjelicu kako bi se mjehur mogao

vizualizirati i ispod stidne kosti jer ukoliko postoji odbijanje valova od pubične kosti dolazi do stvaranja akustične sjene koja prekriva mjehur. Prilikom pregleda moguće je prikazati veličinu i morfologiju prostate, no to nije uobičajena metoda prikaza prostate, već ukoliko je potrebno dobiti bolji prikaz prostate koristimo se transrektalnim ultrazvukom. U žena postoji mogućnost vizualizacije mjehura transvaginalnim pristupom, a u žena i muškaraca kod kojih je nemoguće izvesti transabdominalni ultrazvuk zbog pretilosti ili drugih razloga koristimo transrektalni ultrazvuk.(37)

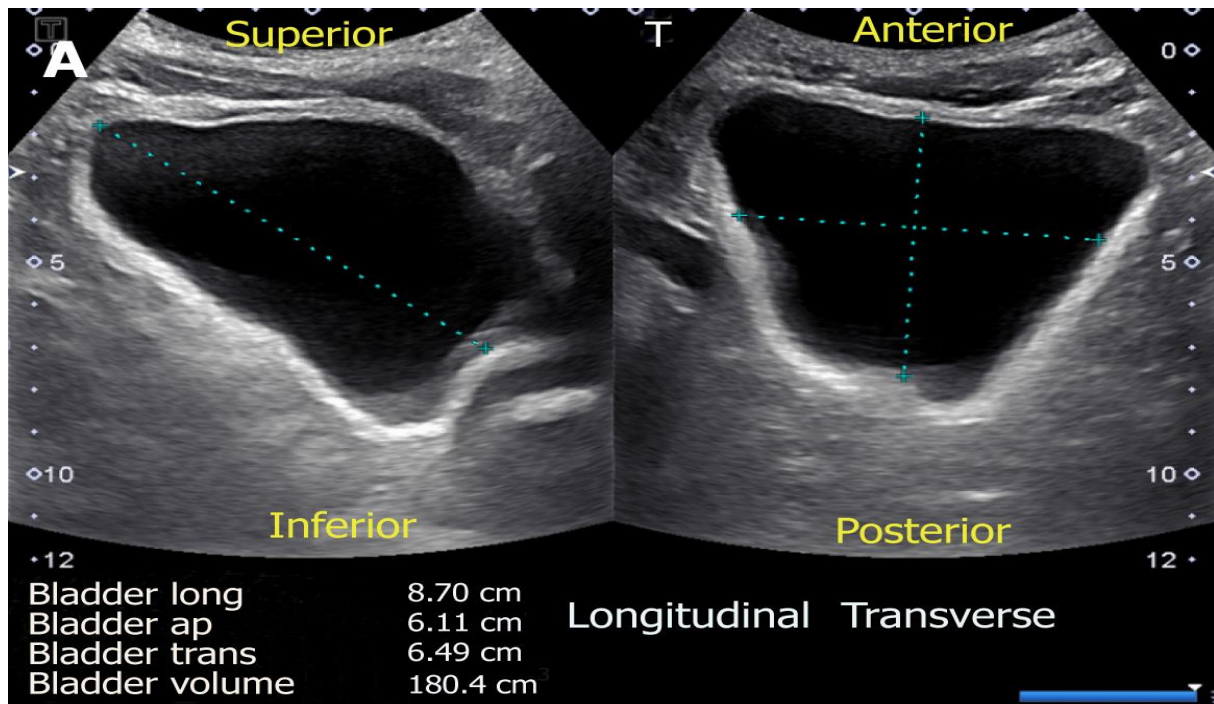
Od promatranih parametara od iznimne su važnosti volumen mjehura (obično između 100-500 mL), konfiguracija stjenke mjehura i debljina stjenke mokraćnog mjehura. (40,41) Pažnju treba obratiti na abnormalnosti poput kamenaca koji se često mogu zamijeniti s kalcificiranim tumorskim tvorbama. Provjeru je moguće izvršiti tako da se pacijenta zamoli da promjeni položaj i ako se tvorba pomakne znači da se radi o kamencu. Na ulazu uretera u mjehur moguće je prikazati dilataciju uretera koja može biti različitih uzroka. Tako se može raditi o primarnoj urođenoj dilataciji, o opstrukciji donjih dijelova mokraćnog sustava poput uretre ili vrata mjehura zbog povećane prostate. Pojava kongenitalnih divertikula je relativno rijetka, Blane i suradnici su u studiji zabilježili incidenciju od 1,7% u pedijatrijskoj populaciji koja je uključivala 5084 djece. Unatoč dijagnozi divertikula u 85 djece, tek 60% je imalo povezanu patologiju.(42) U starijih pacijenata naročito u muškaraca starijih od 60 godina divertikuli mogu predstavljati stečenu promjenu uvjetovanu postojanjem benigne hiperplazije prostate. (43) Incidencija BHP se u muškaraca starijih od 50 godina penje već na 50%, a incidencija divertikula u postojećoj BHP iznosi oko 6% i može predstavljati važan dijagnostički faktor (slika 8).(44) Prije se smatralo kako trabekulacije mjehura nastaju starenjem, no novije studije navode da je nastanak ove patologije odgovor na nemogućnost mjehura da se isprazni, te mišići mjehura moraju

kompenzirati otpor donjih dijelova urogenitalnog sustava jačom kontrakcijom.(45)
Pronalazak trabekulacija može upućivati na krvne ugruške, tumore koji otežavaju pražnjenje mjehura, ozljede zdjelice, poremećaje živčanog sustava, povećanu prostatu ili maligne bolesti prostate (slika 9). (46)



Slika 8. Prikaz divertikula mokraćnoga mjehura prema: Dr Prat Matifoll, Radiopaedia.org, rID: 30578

Jedan od parametara koji se promatra je i debljina stijenke mokraćnog mjehura, no debljina nije stalna i varira ovisno o volumenu mokraće u mjehuru i o tome koji dio stijenke mjehura je izmjeren. Bez obzira na promjenjivost izgleda, pokazalo se da mjerenje debljine stijenke mokraćnog mjehura može predvidjeti opstrukciju izlaza iz mjehura s većom točnošću nego uroflow, volumen prostate ili volumen rezidualnog urina. (47)



Slika 9. Prikaz načina mjerenja volumena mokraćnog mjehura. Prema: Koratala A, Bhattacharya D, Kazory A. Point of care renal ultrasonography for the busy nephrologist: A pictorial review. World J Nephrol 2019; 8(3): 44-58 Koratala A, Bhattacharya D, Kazory A. Point of care renal ultrasonography for the busy nephrologist: A pictorial review. World J Nephrol 2019; 8(3): 44-58

Prisutnost ostalih specifičnih lezija poput kamenaca ili tumora treba dokumentirati. Postoji mogućnost prikaza uretralnih mlazeva urina, za njihov prikaz se koristi Color Doppler, no klinička potreba za prikazom mlazeva je upitna obzirom da je ponekad za njihovo javljanje potrebno i do 10 minuta neprekidnog promatranja. (48)

3.6. ULTRAZVUK PROSTATE

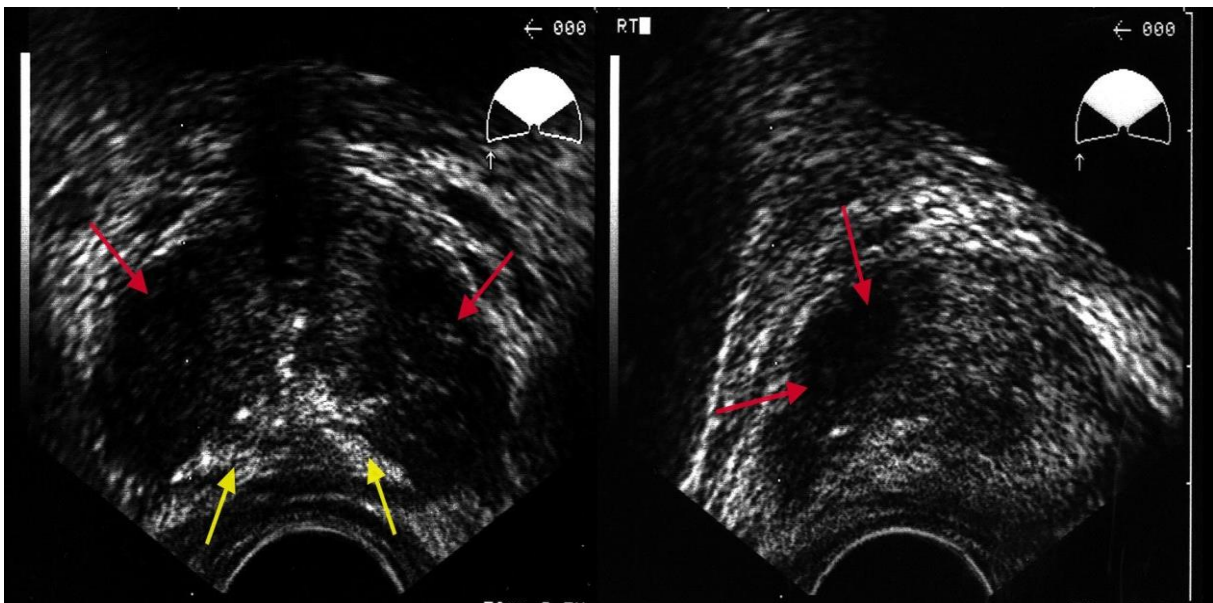
Ultrazvuk prostate je moguće napraviti i transabdominalnim putem. Taj pristup zahtijeva postavljanje sonde iznad stidne kosti i pomicanje sonde u poprečnoj ravnini dok se ne utvrdi najveći poprečni promjer. Sonda se zakreće za 90 stupnjeva u smjeru kazaljke na satu kako bi se dobila sagitalna slika prostate. No ultrazvuk prostate se danas ipak značajno češće radi transrektalnim putem i spada u najčešće preglede koja

rade urolozi. Transrektalni ultrazvuk je opisan već 1960 godine, a prve biopsije prostate su napravljene 1989 godine. (49) Najčešće indikacije za UTZ prostate su teškoće pri uriniranju praćene abnormalnim digitorektalnim pregledom, hematurija, oligospermija, azospermija, hematospermija, bol u zdjelici, prostadinija, prostatitis, sumnja na ciste prostate, te invazivni postupci koji se vrše pomoću UTZ-a u koje spadaju biopsija prostate, aspiracija cista i operacije prostate. Ovi načini korištenja ultrazvuka su korisni u dijagnostici neplodnosti, potencijalnih malignih bolesti prostate, nespecifične boli u zdjelici i pri kontroli BHP.

3.6.1. TEHNIKA IZVOĐENJA ULTRAZVUKA PROSTATE

Prilikom izvođenja ultrazvuka prostate pacijent treba leći na bočnu stranu i saviti noge u koljenima. Poželjno je da pacijent ima prazna crijeva kako bi slika bila bolje kvalitete. Prije uvođenja sonde u rektum pacijenta potrebno je napraviti digitorektalni pregled kako bi se isključilo postojanje rektalnih striktura, benignih ili malignih masa, boli ili krvarenja koji bi mogli otežavati pregled i liječniku i pacijentu. (18) Pacijent može biti postavljen u litotomijski položaj ukoliko se pregledava žilni sustav ili prokrvljenost prostate doppler UTZ-om. Ova pozicija se pokazala najboljom jer prokrvljenost prostate ovisi o namještanju pacijenta i gravitaciji. Na taj način se točnije može odrediti područje hiperemije, te potencijalno mjesto biopsije tkiva. (50) Sonda se, kao i u ostalim UTZ pregledima, premaže gelom i u slučaju transrektalnog UTZ-a se stavlja prezervativ preko sonde. Najčešće se koriste sonde između 7 i 10 MHz, sonde većih frekvencija su korisne u pacijenata gdje su promatrane lezije na perifernim zonama prostate jer je njihova mogućnost prodora u tkivo manja, no rezolucija je dakako značajno veća.

Sonde s nižim frekvencijama imaju dublju penetraciju u tkivo ali slabiju rezoluciju i stoga su pogodne za mjerenje volumena prostate. (51) Pregled se radi u horizontalnoj i sagitalnoj ravnini, početni položaj nalazi se u horizontalnoj ravnini gdje se prvo vizualizira baza prostate i sjemenovodi (slika 10). Sjemenovodi se vide kao cistične neehogene strukture. Centralna zona se nalazi na stražnjem dijelu žlijezde i prikazuje se kao hiperehogeno područje. Na svome središnjem dijelu je prostata najšira, periferna zona čini najveći dio obujma, a na ultrazvuku se prikazuju izoehogeni.



Slika 10. Prikaz prostate u sagitalnom i frontalnom presjeku preuzeto s: <https://emedicine.medscape.com/article/457757-technique>

U pregledu prostate važno je izmjeriti volumen prostate za koji se najčešće primjenjuje formula elipsoida. Da bi se na taj način izračunao volumen prostatu je potrebno izmjeriti u transverzalnom presjeku, u anteroposteriornom presjeku i sagitalnom presjeku. Formula po kojoj se računa volumen je umnožak visine, širine, i duljine pomnožen s 0,52. (52) Novo istraživanje je pokazalo kako u procjeni volumena prostate *bullet formula* (volumen jednak umnošku duljine, širine, visine i $5\pi/24$) i posebno deriviranim

koeficijentom od 0,64 daje točnije rezultate. (53) Volumen prostate u kombinaciji s PSA se pokazao kao važni čimbenik u otkrivanju karcinoma prostate.

3.7. RENDGEN

Uobičajene radiološke metode su u velikoj mjeri zamijenjene CT-om i MRI-om, ali ostaju korisne za preoperativnu dijagnostiku i postoperativnu procjenu u raznim različitim urološkim stanjima. Napretkom u svim oblicima slikovne dijagnostike, sama slikovna dijagnostika dobiva sve veću važnost u dijagnozi i praćenju uroloških bolesti. Dugi niz godina su korištene konvencionalne metode radiološke dijagnostike koje su bile važne za dijagnozu bolesti nadbubrežnih žlijezda, bubrega, uretera i mjehura. Kasnije su razvijene nove radiološke metode kao što su kompjuterizirana tomografija (CT), magnetna rezonanca (MR), pozitronska emisijska tomografije (PET), korištenje raznih kontrastnih sredstava i već ranije spomenutih vrsta ultrazvuka. Konvencionalna radiografija uključuje radiografiju abdomena, retrogradnu pijelografiju, loopografiju, retrogradnu uretrografiju i cistografiju. (54)

3.7.1. FIZIKA IONIZIRAJUĆEG ZRAČENJA

Kad zračenje prolazi kroz tkivo, stvara ionske parove. Rezultirajući naboj po jedinici mase zraka naziva se izloženost zračenju. Jedinica izloženosti zračenju mjeri se u kulonima (C) / kg. Apsorbirana doza je energija apsorbirana izlaganjem zračenju i prije se izražavala u radovima, no u novije vrijeme koristi se jedinica koja se naziva Gray (Gy), pretvorba je $1 \text{ rad} = 100 \text{ Gy}$.(55)

Raspodjela apsorpcije energije u ljudskom tijelu različita je ovisno o dijelu tijela koji se slika i nizu drugih čimbenika. Razvoj karcinoma predstavlja najveći rizik koji dolazi s apsorpcijom ionizirajućeg zračenja. Kako apsorbirana doza, u različitim uvjetima, ne izražava dovoljno precizno težinu štetnih učinaka zračenja na organizam, uveden je pojam ekvivalentne doze (ekvivalentan - jednakomjeran, istog značaja). Ekvivalentna doza ili dozni ekvivalent (H, eng. RBE – Relative Biological Effectiveness) je jednaka umnošku apsorbirane doze (D), faktora kvaliteta (Q), i proizvoda ostalih čimbenika (N). Računa se formulom: $H = D \times Q \times N$ (55)

3.7.2. NATIVNI RTG ABDOMENA

Nativni RTG abdomena predstavlja uobičajenu radiološku pretragu, a najčešće se koristi „KUB“ (Kidney – Ureters – Bladder, hrv: Bubrež, ureteri, mokraćni mjehur) radiogram. Nativni RTG abdomena je koristan kao primarna pretraga, kao provjera prije korištenja kontrastnog sredstva i prilikom procjene nefrolitijaze. Obzirom da je brz i logistički nije zahtjevan može se primijeniti kod pacijenata s ozljedama ili sa sumnjom na ozljede. Pronalazak fraktura rebara, fraktura kralježaka ili fraktura zdjelice može upućivati na ozbiljne ozljede i u urogenitalnom traktu. (55,56)

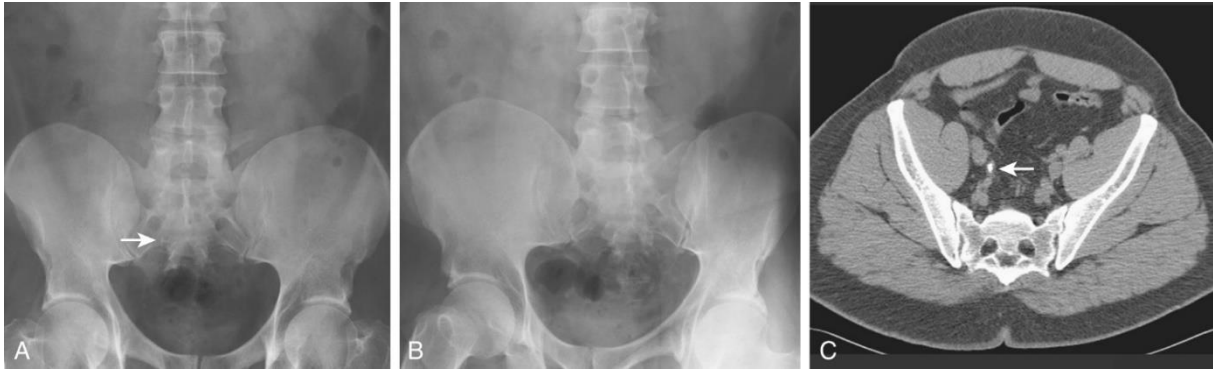Indikacije za nativni RTG abdomena nisu samo urološke, ali najbitnije urološke indikacije su snimka prije davanja kontrasta, procjena bubrežnih kamenaca prije ili poslije liječenja, postoperativno procjena položaja stenta, provjera moguće prisutnosti zaostalog kontrasta te trauma mokraćnoga sustava.

Prednosti nativnog RTG abdomena uključuju relativno nisku izloženost ionizirajućem zračenju u usporedbi s CT-om (0,15 mSv) i nisku cijenu (otprilike 10% cijene CT dijagnostike).(57) Ako se kamenac može vizualizirati nativnom RTG snimkom, vjerojatno će biti vidljiv i fluoroskopijom, koja se može koristiti kao vodič tijekom litotripsije udarnim valovima ili prilikom ureteroskopije. Međutim, budući da ovaj način prikazivanja kamenac gleda samo pod jednim kutom, točnost je smanjena što često rezultira smanjenom osjetljivošću i specifičnošću, a time i ograničavanjem korisnosti prikaza. Mnoge vrste kamenaca mogu se vizualizirati pomoću nativnog RTG snimka abdomena, međutim cistinski i struvitni kamenci često su slabije vidljivi, a uratni kamenci uopće nisu vidljivi. Da bi se izbjegla mogućnost neprikazivanja kamenca, ultrasonografija i RTG abdomena mogu se učiniti kombinirano te se na taj način dobiva veća osjetljivost (ultrasonografija), a povećava se i specifičnost (RTG abdomena. (58)

Napredak u nativnom RTG-u abdomena je postignut njegovim spojem s digitalnom tomosintezom. Digitalna tomosinteza spaja slike nastale RTG-om abdomena koje su nastale snimanjem u luku oko pacijenta. Za pacijente s bubrežnim kamencima kao i kamencima ostatka urogenitalnog sustava, snimanje iz više kutova poboljšava osjetljivost i specifičnost dijagnostike s minimalnim povećanjem izloženosti zračenju. (59,60)

Nativni RTG abdomena predstavlja najkorisniju metodu u procjeni pacijenta s poznatim kamencem, ali je manje koristan u uvjetima akutne pojave bubrežnog kamenca (slika 11). Međutim, niska osjetljivost ove vrste snimanja poboljšava se spajanjem s ultrasonografijom i tehnološkim napretkom poput digitalne tomosinteze. Obična radiografija ima vrlo ograničenu ulogu u procjeni abnormalnosti tkiva oko mokraćnog

sustava. Za složenu patologiju urinarnog trakta nativni RTG nije dovoljan stoga se upotrebljava CT. (54)



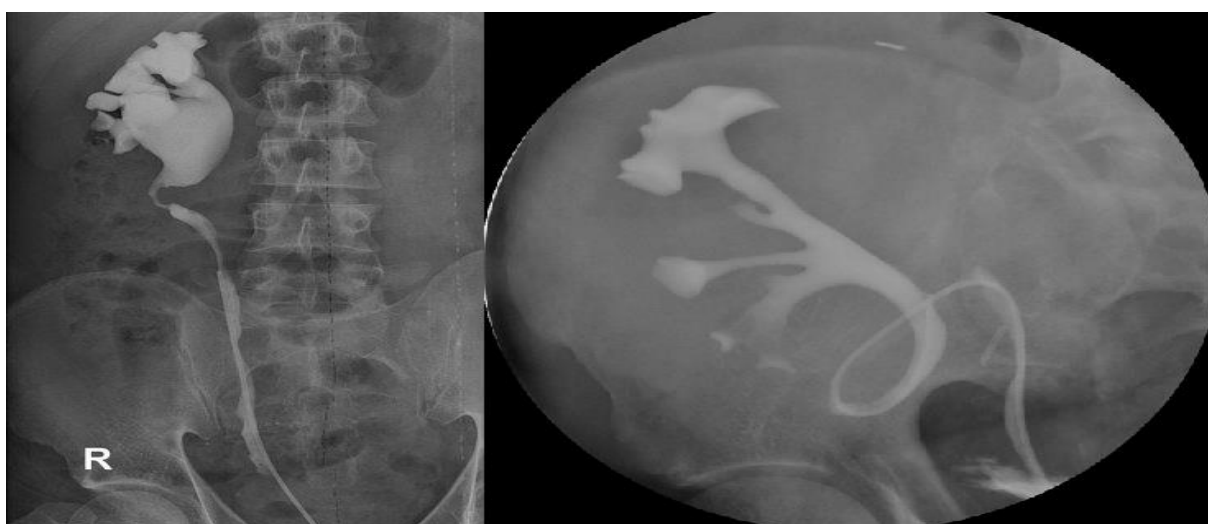
Slika 11. Prikaz ureterolitijaze. A) Strelicom označen kamenčić teško vidljiv na nativnom RTG abdomena, B) Posteriorna snimka nije u mogućnosti potvrditi mjesto na kojem se nalazi kamenac C) Na CT-u jasno vidljiva lokacija i veličina kamenca. Prema: Urinary Tract Imaging: Basic Principles of CT, MRI, and Plain Film Imaging, Campbell-Walsh-Wein Urology.

3.7.3. RETROGRADNA UROGRAFIJA

Retrogradna urografija se izvodi radi boljeg prikaza uretera i sabirnog sustava bubrega uz pomoć retrogradnog ubrizgavanja kontrastnog sredstva. Koristi se kad je nalaz CT i MR nekonkluzivan i kad treba utvrditi tip, stupanj, uzrok i trajanje opstrukcije uretera. Ukoliko pacijent nije alergičan na kontrastna sredstva može se koristiti bilo koje kontrastno sredstvo. Čak i ako je pacijent alergičan na kontraste koji se koriste u radiološkoj dijagnostici postoji samo 0,26% šanse da će reagirati na kontrast prilikom retrogradne urografije. (61)

Pregled se izvodi tako da je pacijent postavljen u litotomijski položaj. Zatim se pacijentu, preko cistoskopa, postavlja ureteralni kateter u ureter i uštrcava kontrastno sredstvo. Na taj način se prikaže cijeli ureter, pijelon i kanalni sustav bubrega. Treba voditi računa o mjehurićima zraka koji se mogu ubrizgati jer na snimkama mogu nalikovati tumorima ili kamencima.

Indikacije za izvođenje retrogradne urografije su procjena opstrukcije mokraćovoda, otkrivanje defekata punjenja, deformacije uretera ili sabirnog sustava bubrega te jasniji prikaz sabirnog sustava u sklopu perkutanog pristupa bubregu (slika 12.). Retrogradna urografija je korisna i u dijagnostici potencijalnih maligniteta ili oštećenja uretera, stoga se koristi kod postojanja hematurije, karcinoma prijelaznog epitela, procjene jatrogeno izazvane ili traumatske ozljede gornjeg dijela urogenitalnog sustava.



Slika 12. Prikaz strikture uretera (lijeva slika) i prikaz retrogradne ureteropijelografije transplantiranog bubrega (desna slika). Preuzeto s radiopaedia.org

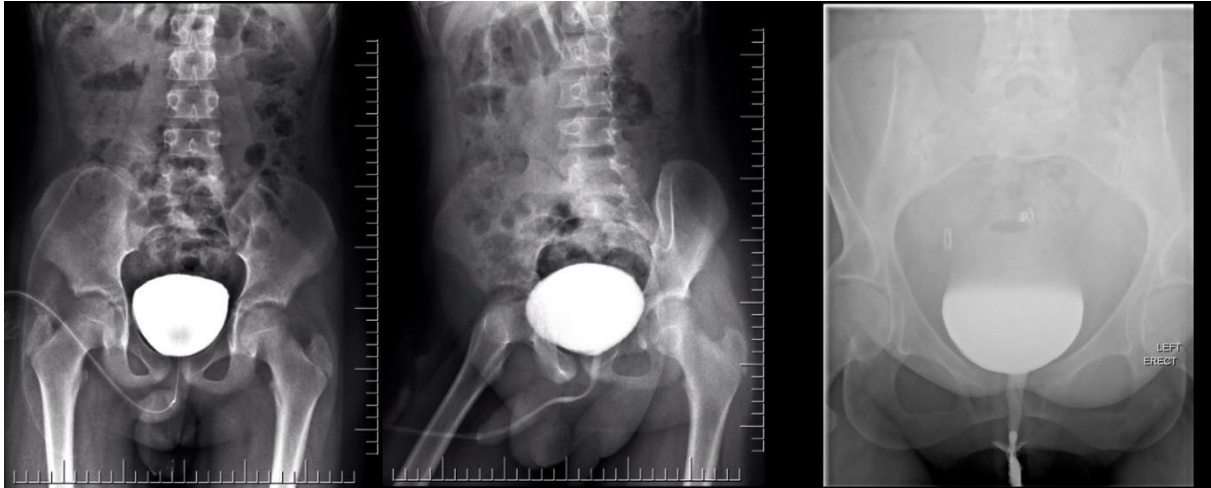CT abdomena i zdjelice se često koristi u procjeni tupe ili penetrantne traume abdomena, a CT cistografija se često izvodi zajedno u sklopu snimanja abdomena. Međutim, studije su pokazale da je konvencionalna cistografija osjetljiva poput CT cistografije pri otkrivanju rupture mjehura. (54)

3.7.4. MIKCIJSKI CISTURETEROGRAM

Mikcijski cistureterogram koristi se za prikaz uretera i mokraćnog mjehura (slika 13). Vezikoureteralni refluks prikazan je na životinjama već početkom 20. stoljeća i tada je postavljena sumnja na moguću povezanost s infekcijama mokraćnog puta. Godine 1952. Hutch je cistografijom dijagnosticirao refluks u odraslih pacijenata s neurogenim mjehurom, infekcijama mokraćnog sustava i radiološki dokazanim kroničnim pijelonefritisom. (62) Tako se mikcijski cistureterogram već dugo koristi za otkrivanje vezikoureteralnog refluksa.

Pregled se izvodi tako da je pacijent postavljen u ležeći ili u poluuspravni položaj. U djece se koristi tanki jednokratni kateter za punjenje mjehura do odgovarajućeg volumena. Bitno je brinuti o pacijentu, obzirom da punjenje mjehura može biti nelagodno. Potrebno je postaviti kateter i mjehur napuniti sa 0,2 do 0,4 L tekućine. Nakon punjenja se ukloni kateter i snima se pražnjenje u AP projekciji i obje postranične projekcije radi prikaza vezikoureteralnih spojeva. Još jedna slika se napravi poslije pražnjenja kako bi se prikazale moguće ureterokele i vezikokele.

Mikcijski cistureterogram je indiciran u procjeni strukturnih i funkcionalnih obstrukcija mjehura, procjeni dizurije, dijagnostici uzroka inkontinencije urina, dijagnostici i procjeni refluksa te ako želimo pregled uretre u muškaraca i žena.(63)



Slika 13. Mikcijski cistureterogram. Preuzeto: Case courtesy of Dr Aditya Shetty, Radiopaedia.org, rID: 27065

Obzirom da ovaj pregled zahtjeva korištenje urinarnog katetera za punjenje mjehura, za djecu može predstavljati traumatično iskustvo. U pacijenata koji imaju anatomske anomalije uretre ili vrata mokraćnog mjehura moguće je naići na probleme u izvođenju zahvata. Kod nekih pacijenata nije moguće ubaciti dostatnu količinu tekućine u mjehur kako bi se izvršio pregled. Pri punjenju mokraćnog mjehura treba biti oprezan jer je već pri malim količinama tekućine moguće potaknuti pojavu grčeva. (64)

3.8. SCINTIGRAFIJA BUBREGA

Radionuklidna scintigrafija bubrega je postupak za procjenu opstrukcije i funkcije bubrega. Za mjerenje funkcije bubrega radionuklidi su se koristili već od 1956. (65) Predstavlja mjerenje koje je izuzetno osjetljivo na promjene u bubrežnoj funkciji, te kao takvo predstavlja najbolji oblik mjerenja. Prednosti scintigrafije su nekorištenje kontrasta s jodom ili gadolinijom i skladno tome bubreg se ne oštećuje, nema dugotrajne toksičnosti, apsorbira se minimalna količina zračenja i ne postoje alergijske reakcije. U usporedbi s prije navedenim pretragama poput retrogradne ureterografije ili drugih koje koriste kontrast, scintigrafija predstavlja neinvazivnu, minimalno rizičnu pretragu bez neugodnosti. (54)

3.8.1. TEHNIKA IZVOĐENJA SCINTIGRAFIJE BUBREGA

Tehnika izvođenja pregleda uključuje intravenozno ubrizgavanje agensa, te mjerenje zračenja koje radioizotop emitira pomoću gama scintilacijskih kamera. Pacijentima se savjetuje pražnjenje mjehura prije pregleda obzirom da pun mjehur usporava pražnjenje iz gornjih dijelova urološkog sustava i može dati krive nalaze ukoliko se sumnja na opstruktivnu uropatiju. Rezultati se računalno obrađuju i prikazuju. Ovisno o tome što se želi promatrati koriste se različiti izotopi. (66)

^{99m}Tc -DMSA se nakuplja primarno u kori bubrega gdje se veže za tubularne stanice, vrlo malo izotopa se nakuplja u bubrežnoj papili i meduli. Stoga je najkorisniji za utvrđivanje poremećaja kore ili pronalaženje ektopičnih bubrega. Na ovaj način se pomoću ^{99m}Tc -DMSA može razlikovati benigna funkcionalna abnormalnost bubrega od maligne lezije koja nema normalnu bubrežnu funkciju. Negativna strana ovog radioizotopa je i relativno kratak vijek trajanja nakon pripreme. (66,67)

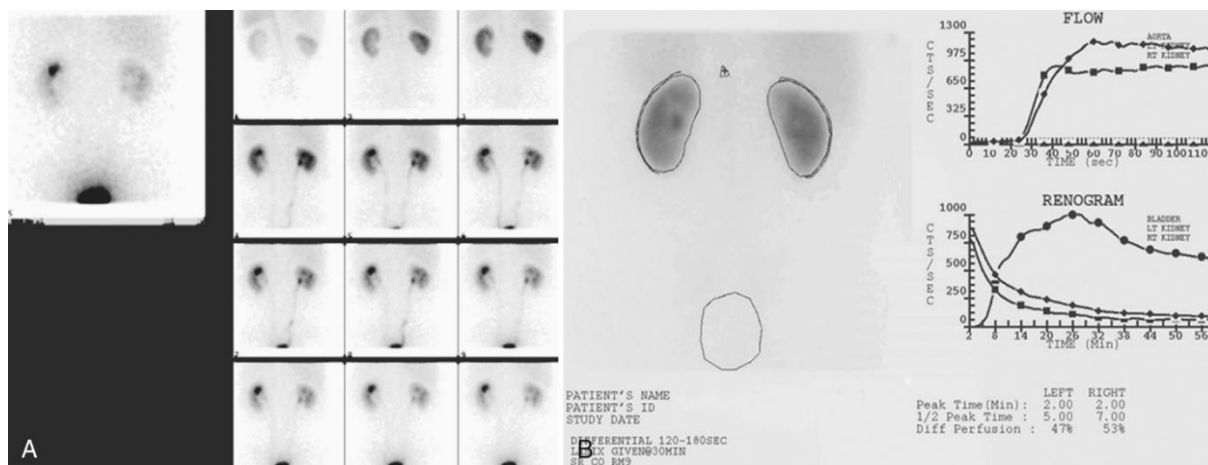
Tehnecij 99m -DTPA je radionuklid koji se primarno koristiti prilikom određivanja glomerularne filtracije (GFR). Njegova primjena se sastoji od procjene opstrukcije bubrega i bubrežne funkcije.(68) Obzirom da se ovaj radionuklid izlučuje primarno bubregom i njegovo izlučivanje ovisi o GFR, njegova je primjena u pacijenata s zatajivanjem bubrega ograničena. Razlog tome je značajni pad glomerularne filtracije u takvih pacijenata, što dovodi do pogrešnog tumačenja nalaza. Prednost ovog radionuklida je i njegova cijena. (69,70)

Tehnecij 99m -MAG3 predstavlja izuzetno dobro sredstvo za izvođenje scintigrafije zbog 6-satnog poluvijeka, emisije fotona i jednostavne pripreme. Iz organizma se

odstranjuje uglavnom tubularnom sekrecijom. (71) Približno 5% se izlučuje glomerularno, a 10% se izlučuje vanbubrežno, i to većinom hepatobilijarnim putem. MAG3 je odličan u prikazu toka urina kroz bubrežnu nakapnicu i mjehur, razlog tome je 40% bolji klirens iz plazme nego Tehnecij^{99m}-DTPA koji daje bolju kvalitetu slika. Pogodan je za procjenu bubrežne funkcije u pacijenata s nižim vrijednostima GFR-a. (72-74)

Radionuklidi se pacijentima daju injekcijom, te se pacijenti stavljaju pod gamma kameru. Bolus radionuklida se inicira u kubitalnu venu i dolazi u bubrežne arterije unutar 1 sekunde. Ovisno o pretrazi snimka se dobiva straga (kod pregleda funkcije bubrega) ili sprijeda kod procjene transplantata. Tijekom snimanja slike nastaju u različitim intervalima koji ovise o promatranjnoj patologiji. Za procjenu bubrežnog optoka krvi, slike se slikaju svake 1 do 2 sekunde kroz cijelu minutu. Dijagnoza parenhimalne funkcije je moguća tek 2 minute nakon iniciranja radionuklida, točnije minutu nakon promatranja perfuzije. Ako se koristi Tehnecij^{99m}-DTPA slike se stvaraju svakih 15 do 60 sekundi u periodu od 3 do 5 minuta, dok pri korištenju Tehnecij^{99m}-MAG3 promatranje može potrajati i do 30 minuta.

Pomoću računalne obrade nastaju slike i grafovi koji se koriste u daljnjoj dijagnostici. Grafovi koji nastaju prikazuju renograme koji se sastoje od 3 faze, 1. faza predstavlja vaskularnu fazu u kojoj radionuklid ulazi u bubreg i traje između pola minute do minutu, 2. faza predstavlja fazu tubularne koncentracije radionuklida i ta faza traje između jedne i pet minuta. Prethodna faza predstavlja vrh renograma, te pojavom treće faze graf kreće s padom i predstavlja izlučivanje radionuklida, vremenski se nalazi u periodu između 4. i 8. minute po iniciranju radionuklida (slika 14.). (75)



Slika 14. Prikaz perfuzije bubrega Tc-MAG3 radionuklidom prema: *Jay T. Bishoff MD and Ardeshir R. Rastinehad DO, FACOS Campbell-Walsh-Wein Urology, 3, 28-67.e5*

Radionuklidi imaju i važnu ulogu u urološkoj onkologiji, gdje se već dugi niz godina koriste za pronalazak koštanih metastaza. Scintigrafija skeleta predstavlja najbolju i najosjetljiviju metodu u otkrivanju metastaza u kostima.

Otkrivanjem antigena specifičnog za prostatu (PSA) krajem 1980-ih dovelo je do češće dijagnoze karcinoma prostate u ranoj fazi s manje metastaza u kostima. Shodno tome scintigrafija skeleta se sada koristi za rak prostate samo ako drugi kriteriji sugeriraju na metastaze u kostima, poput povišenog PSA, visokog Gleason-ovog indeksa (8 ili više) ili drugih simptoma maligne bolesti. Analizom 23 studije koje su ispitivale korisnost scintigrafije skeleta pronađene su metastaze u 2,3% muškaraca s razinom PSA <10,0 ng / ml, 5,3% u muškaraca s razinom PSA od 10,1 do 19,9 ng/ml i 16,2% u muškaraca s razinom PSA > 20 ng / ml. (76)

Scintigrafija skeleta neće otkriti o kojoj se vrsti maligniteta radi već se za potvrdu moraju primijeniti i druge slikovne metode, te se još u obzir uzimaju povijest bolesti, postojanje artritisa, postojeće frakture, prijašnje frakture ili operacije. (77,78)

3.9. KOMPJUTERIZIRANA TOMOGRAFIJA (CT)

Prvi koncept CT-a osmislio je Allan M Cormack, a prvi CT uređaj stvorio je 1972. godine Sir Godfrey N. Hounsfield, fizičar koji je radio u sklopu glazbene tvrtke u Londonu. Stoga su 1979. Cormack i Hounsfield podijelili Nobelovu nagradu za medicinu i fiziologiju za njihov doprinos razvoju CT-a. Prednost CT-a nad konvencionalnom radiografijom predstavlja mogućnost bilježenja malih razlika u apsorbiranom zračenju na detektorima. CT slika se na temelju primljenog zračenja obrađuje i dobiva se slika, obzirom da CT detektira male promjene lako je razlikovati tkiva koje se jako ne razlikuju u gustoći. U urologiji prednosti modernog CT-a u odnosu na radiografiju postoji u osjetljivost prilikom otkrivanja mokraćnih kamenaca, u boljoj vizualizaciji bubrežnog parenhima, u prikazu angiografskih snimki, te je uvelike povećana sposobnost prikaza drugih abnormalnosti u abdomenu. Još jedna prednost CT-a je brzina i dostupnost pregleda. Urološke indikacije za CT uključuju procjenu bubrežnih tvorbi, postavljanje dijagnoze karcinoma, pregled urođenih anomalija, vaskularne abnormalnosti, urolitijaza, patologija nadbubrežne žlijezde i procjena mogućnosti donacije bubrega.(79-81)

3.9.1. TEHNIKA SNIMANJA CT-om

CT se može raditi s kontrastom i bez, a CT bez kontrasta se koristi u pronalaženju kalcifikacija i kamenaca. Kontrast se na CT-u koristi ukoliko se ispituju tvorbe na bubrezima, kako bi se razlučila meka tkiva jedna od drugih ili ako pacijent ima hematuriju. Po ubrizgavanju kontrasta pacijent leži na stolu i prolazi kroz CT, a kao što je već spomenuto CT stvara velik broj odsječaka ili „sliceova“ i pomoću računalnih programa ih pretvara u cjelovitu sliku ili ovisno o programu u 3D prikaz organa.

Ovisno o potrebi mogu se koristiti različite vrste CT uređaja, CT s dvostrukim izvorom (DSCT) ima dvije rotirajuće cijevi za dobivanje visokonaponskih i niskonaponskih slika, što omogućuje vizualizaciju tetiva i ligamenata, te izvođenje angiografije. Obzirom na mogućnost prepoznavanja malih razlika u apsorbiranom zračenju moguće je prepoznavanje bubrežnih kamenaca kao i njihovog sastava. (82,83)

CT urogram (CTU) je metoda u kojoj se pomoću kontrasta prikazuje gornji dio urogenitalnog sustava. Koristi se primarno u pacijenata s hematurijom, pronalaženju kamenca, klasifikaciji bubrežnih tvorbi, kod bubrežnih kolika ili tumora urotela. U studijama koje su provedene pokazano je kako je CTU značajno bolji u dijagnostici karcinoma urotela nego što je standardna urografija s točnošću od od 97% prema 81%. (84)

CT fluoroskopija u pravom vremenu omogućava stvaranje visoko kvalitetne 3D slike i pomaže u prikazu kontrasta između mekih tkiva značajno bolje nego obični CT. Obzirom da se slika stvara u pravom vremenu, najčešća primjena ove vrste CT-a je prilikom biopsije bubrega, no može se koristiti za izvođenje drugih zahvata poput aspiracije tekućine, stavljanja drenaže, kateterizacije i ablacije bubrežnih tumora. Veliki nedostatak CT fluoroskopije je povećana izloženost pacijenta i operatora zračenju. (85,86)

3.9.2. DIJAGNOSTIKA HEMATURIJE CT-om

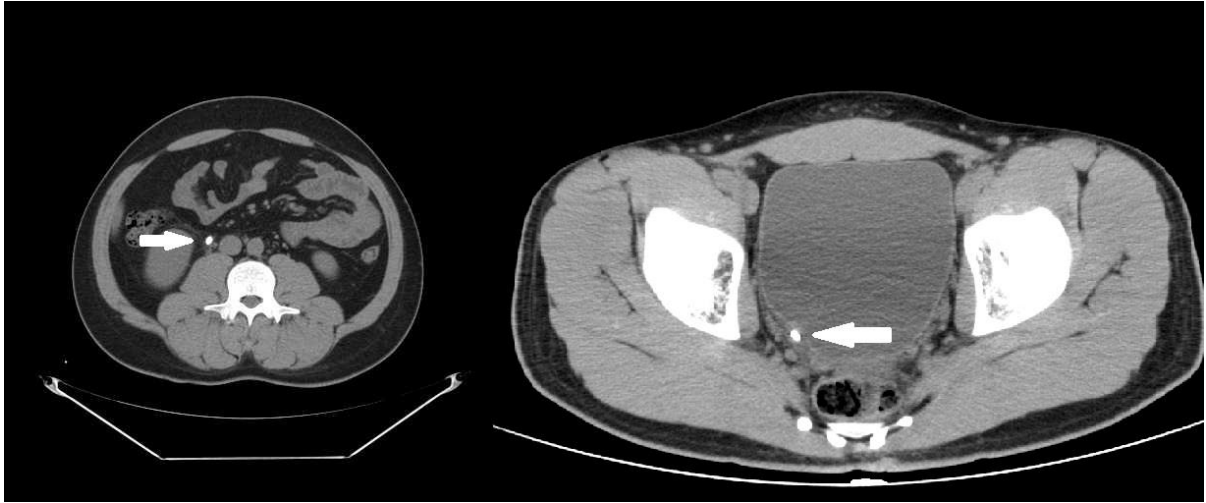
CT ima veliku prednost nad standardnom urografijom pri dijagnostici uzroka i mjesta krvarenja u gornjem dijelu urogenitalnog trakta. Razlog tome je potreba za samo jednim pregledom umjesto uobičajenog pregleda koji se sastoji od 4 manja pregleda. Ovime jedan CT zamjenjuje IVU-urografiju, ultrazvuk, cistoskopiju i citologiju urina. Doza zračenja primljena u pregledu CT-om iznosi 1,7 mSv u usporedbi s 1,4 mSv

prilikom IVU. Uz 0,3 mSv razlike CT ima senzitivnost od 97% i specifičnost od 100% u odnosu na IVU koji ima senzitivnost od 84% i specifičnost od 95%. (86,87)

U usporedbi s cistoskopijom, ima vrlo nisku senzitivnost i dijagnostičku vrijednost u dijagnozi neoplazija epitela donjeg urinarnog trakta, ponajviše mjehura gdje ostaje teško prikazati manje tumore i karcinome *in situ*. Zato se još uvijek u pacijenata s hematurijom koristi cistoskopija kao uobičajeni dio pregleda. Korištenje CT-a kao dijagnostičkog alata u hematuriji treba biti ciljano, a iako je doza zračenja slična kao i kod standardne radiografije ona nije zanemariva. Ciljana skupina trebaju biti pacijenti stariji od 40 godina, s makrohaturijom, pacijenti koji su bili izloženi aromatskim spojevima bilo zbog okruženja u kojem žive ili posla, te pušači.

3.9.3. DIJAGNOSTIKA UROLITIJAZE CT-om

Urolitijaza predstavlja jedan od najčešćih uzroka boli u abdomenu, a s obzirom da je bol jaka i intenzivna zahtjeva brzu dijagnostiku. CT se može koristiti u dijagnozi urolitijaze jer predstavlja jednostavnu, brzu i nadasve preciznu metodu, a u prilog tome govore studije koje su izračunale senzitivnost CT-a između 96% do 100% i specifičnost između 92% i 100%. (88) Prednost CT-a nad standardnom urografijom je mogućnost dijagnostike drugih abnormalnosti koje dovode do boli, uz to CT-u nije potreban kontrast kako bi se jasno prikazao bubrežni kamenac (slika 15). Čak i kamenci koji se teško prikazuju putem urografije zbog veličine ili sastava, CT može prikazati. (89)(90)



Slika 15. Prikaz kamenca na CT-u. Prema: Dr Muhammad Essam, Radiopaedia.org, rID: 18328

3.10. MAGNETNA REZONANCA (MR)

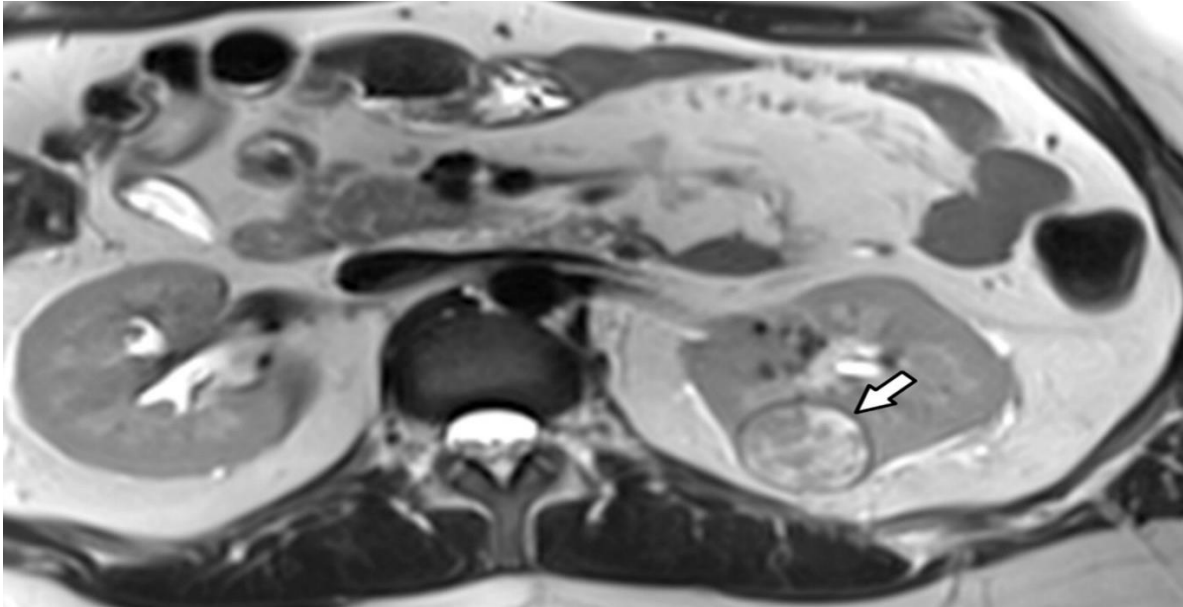
Sredinom 20. stoljeća fizičari Erik Odebold i Gunnar Lindstrom su opisali razliku u relaksaciji tkiva u ljudi ovisno o promjeni jakosti magnetskog polja. Njihov rad je bio temeljen na mjerenju rezonance crvenih krvnih stanica pod utjecajem jakih magnetnih polja. (91) Tek 1973. Paul C. Lauterbur, pionir metode koju danas poznajemo kao MR je osmislio način za zapisati razlike u vremenu potrebnom da se stanica vrati u svoje prvobitno stanje takozvano „vrijeme relaksacije“. Tada je ova metoda bila poznatija pod imenom nuklearna magnetska rezonanca.(92) NMR se kao jedna od najboljih dijagnostičkih metoda aktivno razvijala, a značajni doprinos je dao Peter Mansfield koji je zajedno s Lauterburom 2003. dobio Nobelovu nagradu iz fiziologije i medicine.

3.10.1 PRINCIP RADA MR UREĐAJA

Princip rada uređaja za MR se temelji na spoznaji da ljudsko tijelo ima veliku količinu pozitivno nabijenih čestica ili molekula, a velika količina tih čestica su ioni vodika prisutni u molekulama vode. Svaki od atoma u našem tijelu ima *spin*, dakle slikovito rečeno vrte se u nasumičnim smjerovima. Kada se čovjeka postavi u jako magnetno polje neki od iona će se poravnati s vektorom magnetnog polja. U pregledu MR-om kada je pacijent postavljen u magnetno polje kreće se s emisijom radiovalova koji djeluju na *spin* nekih iona. Prilikom djelovanja radiovalova i promjene *spina* ioni dobivaju energiju, a po gašenju radiovalova protoni se vraćaju u prvotni *spin* oslobađajući energiju koju su dobili. Slanjem radiovalova stvaramo pulseve i potenciramo ione da mijenjaju svoje spinove te vraćanje u početni predstavlja „vrijeme relaksacije“. Vrijeme relaksacije je različito za svako tkivo i predstavlja osnovu za stvaranje zapisa. (93) U MR dijagnostici postoje i dodatni modaliteti koji se dijele na T1 i T2, T1 predstavlja slike koje mjere vrijeme za povratak u z-os, dok T2 predstavlja

vrijeme potrebno da se ion vrati u xy os. T2 signali su obično bolji prilikom pregleda u urologiji jer jasnije prikazuju tekućinu, tako se mogu koristiti u prikazu dilatacije bubrežnog sustava, kongenitalnih anomalija, točne anatomije spojenih bubrega ili pronalasku ektopičnih bubrega. (94,95)

Velika prednost MR-a nad ostalim radiološkim metodama je nekorištenje zračenja, što značajno smanjuje rizik od malignih bolesti u pacijenata. Ova karakteristika čini MR pogodnu za trudnice. Neke MR mogu koristiti kontrast, a MR kontrast ne sadrži jod za razliku od CT kontrasta. U MR-u se koristi gadobutrol ili „kontrastno sredstvo na bazi gadolinija“ (GBCA). GBCA radi na osnovi skraćivanja vremena relaksacije vode, što omogućuje bolji signal u T1 slici. (96) Iako je gadolinij inače teški metal s toksičnim učinkom na organizam u kontrastu je keliran kako bi se spriječila apsorpcija, a FDA preporuča strogu kontrolu prije administracije. (97) U većini pretraga CT i MR imaju vrlo slična svojstva i teško je odrediti koja je slikovna metoda bolja. Prednost MR je prilikom obrade, diferencijalne dijagnoze i *staginga* tumora i cisti mokraćnog sustava, te muškog spolnog sustava. Sposobnost MR-a da mijenja sekvencu snimanja i tako prikaže različite karakteristike tkiva predstavlja nevjerojatan napredak u dijagnostici karcinoma bubrega. Karcinom svijetlih stanica bubrega čini 60- 80% svih karcinoma bubrega (slika 16). (98) Na MR-u prikaz ove vrste karcinoma je jasan, s visokim intenzitetom signala u T2 i tendencijom za heterogenošću zbog pojave cisti, nekroze i krvarenja.(99)



Slika 16. Karcinom svjetlih stanica bubrega niskog gradusa. Prema: *Lopes Vendrami C, Parada Villavicencio C, DeJulio TJ, et al. Differentiation of Solid Renal Tumors with Multiparametric MR Imaging. Radiographics. 2017;37(7):2026-2042.*

4. RASPRAVA

Kroz zadnjih pola stoljeća se slikovna dijagnostika znatno proširila, svojim istraživanjima znanstvenici su uspjeli otkriti nove načine prikaza unutrašnjosti tijela živog pacijenta. Usavršavanje prvih slikovnih metoda poput RTG-a i UTZ-a su nas doveli do današnjih modaliteta poput CT-a i MR-a koji imaju neograničene mogućnosti. Iako naizgled bolji i CT i MR dakako imaju svojih nedostataka pred RTG-om i UTZ-om. CT u usporedbi s RTG-om ima značajno veću dozu zračenja, ispitivanja provedena na tu temu opravdavaju korištenje CT-a zbog točnosti i kvalitete prikaza koju pruža. Postavlja se pitanje dakako dugoročnog rizika izlaganje tijela čak i toliko maloj razlici u zračenju između dva uređaja. (57) MR dijagnostika se pokazala iznimno važnom u vaskularnoj dijagnostici zajedno s CT-om gdje se rutinski koriste kao ne-invazivne tehnike. Neemitiranje zračenja kod MR ga, zajedno s UTZ-om, stavlja na prvo mjesto sigurnih slikovnih metoda i preporučuje se za korištenje u pacijenata s zatajivanjem bubrega, alergijama na jodne kontraste i kod trudnica. Iako su MR kontrasti generalno sigurni, kod pacijenata s teškim zatajivanjem bubrega treba voditi računa o mogućnosti nakupljanja gadolinija inače toksične supstance za organizam koja se nalazi u obliku kelata u kontrastnim sredstvima za MR. (96,97) Iako možda ne daje najbolju kvalitetu slike, niti je u mogućnosti prikazati neke patologije, UTZ često ostaje slikovna metoda prvog izbora u dijagnostici svakodnevnih uroloških pacijenata. UTZ ne nalazi svoje mjesto samo u dijagnostici, nego se već dugi niz godina koristi kao korisna i jednostavna metoda u rutinskim operacijama urološkog sustava. S svojih par modaliteta sposobnih prikazati tvorbe, kamence i krvotok UTZ predstavlja „švicarski nož“ svakog urologa.

5. ZAKLJUČCI

- Slikovne metode su ključne u ranoj i brznoj dijagnostici bolesti urogenitalnog sustava.
- Stalnim razvojem slikovnih metoda poboljšava se kvaliteta i mogućnosti dijagnostike sve većeg broja patologija.
- UTZ predstavlja prvu liniju u slikovnoj dijagnostici zbog brzine, preciznosti i cijene.
- RTG preostaje kao jedan od još uvijek teško zamjenjivih metoda zbog svoje dostupnosti i široke primjene.
- Scintigrafija ostaje nezamjenjivom metodom u dijagnostici i prikazu bubrežne funkcije.
- CT i MR su metode s najširim dijagnostičkim spektrom i ostvaruju najpreciznije rezultate.
- U zadnjih 20 godina slikovna dijagnostika je na krilima računala značajno napredovala i postojeće metode se usavršavaju iz dana u dan.

6. SAŽETAK

Slikovne metode u urologiji su se posljednjih godina razvijale velikom brzinom. Različiti modaliteti su omogućili *in vivo* prikaz do sada ne viđenih patologija. Iako UTZ nije precizan kao ostale slikovne metode, ipak ostaje najkorištenijim oblikom dijagnostike. Zbog svoje široke primjene i mogućnosti da u pravom vremenu prikaže niz patologija UTZ pronalazi svoje mjesto u svakodnevnoj primjeni. UTZ zadržava važnost u invazivnim procedurama gdje predstavlja metodu koja ne zrači i ne predstavlja rizik za pacijenta. Razvojem CT-a i MR-a konvencionalna radiografija se sve manje koristi te svoju primjenu nalazi u jednostavnoj dijagnostici nekompliciranih patologija kao što su stenoze urogenitalnog sustava, veće anomalije ili pošteta pacijenta od izlaganja povećanom zračenju CT uređaja. Scintigrafija ostaje jednostavna metoda za procjenu funkcije i perfuzije bubrega što često nalazi primjenu i u transplantiranih bubrega. Iako postoji mogućnost anatomskog prikaza bubrega scintigrafijom ta pretraga se uobičajeno obavlja UTZ-om. Još jedna dijagnostička mogućnost scintigrafije je u određivanju značajnosti opstrukcije. Scintigrafija ima prednost nad drugim radiografskim metodama ukoliko je pacijent alergičan na kontraste ili ima klaustrofobiju i nije u mogućnosti odraditi CT ili MR pregled. Angiografske pretrage se većinom rade CT-om i MR-om ne samo zbog kvalitete već zbog prikaza iz različitih kutova, što omogućava bolji pregled i precizniju dijagnozu patologije. MR predstavlja prvi izbor u diferencijalnoj dijagnozi karcinoma urogenitalnog sustava i ponekad se koristi u *stagingu*. Daljnjim razvojem i kombiniranjem slikovnih metoda očekuje se sve točnija i preciznija identifikacija patologija, kao i poboljšano liječenje.

Ključne riječi: Slikovne metode, ultrazvuk, kompjuterizirana tomografija, magnetna rezonanca

7. SUMMARY

Imaging methods in urology have been evolving at a rapid pace in recent years. Different modalities enabled the *in vivo* presentation of previously unseen pathologies. Although ultrasound is not as accurate as other imaging methods, it still remains the most used form of diagnostics. Due to its wide application and the ability to present a massive number of pathologies in real time, ultrasound finds its place in everyday application. Ultrasound retains importance in invasive procedures where it represents a method that does not use radiation and does not pose any risk to the patient. With the development of CT and MRI, conventional radiography is less and less used, its application is in the diagnosis of simple pathologies such as stenosis of the urogenital system, major anomalies or in case of sparing the patient from exposure to CT radiation. Scintigraphy remains a simple method for assessing renal function and perfusion, which is often used in transplanted kidneys. Although there is a possibility of anatomical presentation of the kidney by scintigraphy, this examination is usually performed with ultrasound. Another diagnostic possibility of scintigraphy is in determining obstruction. Scintigraphy has an advantage over other radiographic methods if the patient is allergic to contrasts or has claustrophobia and is unable to complete a CT or MRI examination. Angiographic examinations are mostly performed by CT and MR not only because of the quality but also because of the view from different angles, which enables a better examination and a more precise diagnosis of the pathology. MR is the first choice in the differential diagnosis of urogenital cancer and is sometimes used in staging. With further development and combination of imaging methods, more accurate and precise identification of pathologies is expected, as well as improved treatment.

Key words: Imaging methods, ultrasound, computed tomography, magnetic resonance

8. LITERTURA

1. Mould RF. The early history of x-ray diagnosis with emphasis on the contributions of physics. 1895-1915. *Phys Med Biol.* 1995;40(11):1741-87.
2. Babic RR, Stankovic Babic G, Babic SR, Babic NR. 120 years since the discovery of x-ray. *Med Pregl.* 2016 Sep;69(9-10):323-330.
3. Ronald L. Eisenberg. *Radiology.* (1992).
4. <https://www.nobelprize.org/prizes/lists/all-nobel-prizes-in-physics/>
[Pristupljeno: 20.5.2021]
5. Takahashi H, Ouchi T. The ultrasonic diagnosis in the field of urology. *Proc Jap Soc Ultrasonics. Med* 1963;3:7-8.
6. Wild J, Reid J. Echographic tissue diagnosis. Fourth Annual Conference on Ultrasound Therapy, Philadelphia, PA; 1955.
7. Watanabe H, Igari D, Tanahasi Y, Harada K, Saito M. Development and application of new equipment for transrectal ultrasonography. *J Clin Ultrasound.* 1974;2(2):91-8.
8. Goldberg BB, Pollack HM. Differentiation of Renal Masses Using A-Mode Ultrasound. *J Urol.* 2017;197(2S):S116-S120.
9. Holm HH, Northeved A. A transurethral ultrasonic scanner. *J Urol* 1974; 111: 238-41.
10. Perri AJ, Morales JO, Feldman AE, Kendall AR, Karafin L. Necrotic testicle with increased blood flow on Doppler ultrasonic examination. *Urology.* 1976;8(3):265-7.
11. Watanabe H, Saitoh M, Igari D, Tanahashi Y, Harada K. Non-invasive detection of ultrasonic Doppler signals from renal vessels. *Tohoku J Exp Med.* 1976;118(4):393-4.

12. Greene ER, Venters MD, Avasthi PS, Conn RL, Jahnke RW. Noninvasive characterization of renal artery blood flow. *Kidney Int.* 1981;20(4):523-9.
13. Arima M, Takahara S, Ihara H, Ichikawa Y, Ishibashi M, Sagawa S et al. Predictability of renal allograft prognosis during rejection crisis by ultrasonic Doppler flow technique. *Urology* 1982;19(4):389-94.
14. Madersbacher S, Kratzik C, Susani M, Pedevilla M, Marberger M. Transcutaneous High-Intensity Focused Ultrasound and Irradiation: An Organ-Preserving Treatment of Cancer in a Solitary Testis. *Eur Urol* 1998;33:195-201.
15. Chapelon JY, Ribault M, Vernier F, Souchon R, Gelet A. Treatment of localised prostate cancer with transrectal high intensity focused ultrasound. *Eur J Ultrasound.* 1999;9(1):31-8.
16. Berge V, Baco E, Karlsen SJ. A prospective study of salvage high-intensity focused ultrasound for locally radiorecurrent prostate cancer: early results. *Scand J Urol Nephrol.* 2010;44(4):223-7.
17. Köhrmann KU, Michel MS, Gaa J, Marlinghaus E, Alken P. High intensity focused ultrasound as noninvasive therapy for multilocal renal cell carcinoma: case study and review of the literature. *J Urol.* 2002;167(6):2397-403.
18. Bruce R. Gilbert MD, Pat F. Fulgham *Campbell-Walsh-Wein Urology* 4, Elsevier, 68-90.
19. Brnjas-Kraljević J 2001, *Fizika za studente medicine I. dio*, Zagreb, Medicinska naklada.
20. Schmidt G, *Ultrasound*. 5th ed. Stuttgart, Germany: Thieme; 2007. str. 67-90
21. Allan PL, Baxter GM, Weston MJ, *Clinical Ultrasound*. Churchill Livingstone. Edinburg 2011. p 3. str. 16-31

22. <https://radiologykey.com/basics-of-ultrasound/>. [Pristupljeno 13.6.2021]
23. DuBose TJ, Baker AL. Confusion and Direction in Diagnostic Doppler Sonography. *J. Diagn. Med. Sonogr.* 2009;25(3):173-177.
24. Ozawa H, Watanabe T, Uematsu K, Sasaki K, Inoue M, Kumon H. Use of Doppler ultrasound for non-invasive urodynamic diagnosis. *Indian J Urol* 2009;25(1):110-5.
25. <https://radiopaedia.org/articles/power-doppler-1>. [Pristupljeno 21.5.2021]
26. Tarhan S, Gümüs B, Gündüz I, Ayyıldız V, Gökten C. Effect of varicocele on testicular artery blood flow in men--color Doppler investigation. *Scand J Urol Nephrol.* 2003;37(1):38-42.
27. Krouskop TA, Wheeler TM, Kallel F, Garra BS, Hall T. Elastic moduli of breast and prostate tissues under compression. *Ultrason Imaging.* 1998;20(4):260-74.
28. Goddi A, Sacchi A, Magistretti G, Almolla J, Salvatore M. Real-time tissue elastography for testicular lesion assessment. *Eur Radiol.* 2012;22(4):721-30.
29. Aigner F, De Zordo T, Pallwein-Prettner L, Junker D, Schäfer G, Pichler R, et al. Real-time sonoelastography for the evaluation of testicular lesions. *Radiology.* 2012;263(2):584-9.
30. Camoglio FS, Bruno C, Peretti M, Bianchi F, Bucci A, Scirè G, Patanè S, Zampieri N. The Role of Sonoelastography in the Evaluation of Testes With Varicocele. *Urology.* 2017;100:203-206.
31. Li M, Du J, Wang ZQ, Li FH. The value of sonoelastography scores and the strain ratio in differential diagnosis of azoospermia. *J Urol.* 2012;188(5):1861-6.

32. O'Neill WC. Renal relevant radiology: use of ultrasound in kidney disease and nephrology procedures. Clin J Am Soc Nephrol. 2014;9(2):373-81. Epub 2014 Jan 23.
33. <https://www.aium.org/resources/guidelines/urology.pdf> . [Pristupljeno 21.5.2021]
34. Christensen J, Lindequist S, Knudsen DU, Pedersen RS. Ultrasound-guided renal biopsy with biopsy gun technique--efficacy and complications. Acta Radiol 1995;36(3):276-9.
35. Rumack CM, Wilson SR, Charboneau JW Diagnostic Ultrasound. 3rd ed. Elsevier Health Sciences; St. Louis, MO, USA: 2005. p9. str. 310-381
36. Netter FH. Anatomy, structure, and embryology. In (eds): The CIBA collection of medical illustrations. CIBA Pharmaceutical, 1987. str. 2-35.
37. Fulgham P, Gilbert BR, Practical Urological Ultrasound, New York: Springer; 3rd ed 2021 str. 55-71.
38. Warshauer DM, McCarthy SM, Street L, Bookbinder MJ, Glickman MG, Richter J et al. Detection of renal masses: sensitivities and specificities of excretory urography/linear tomography. US, and CT. Radiology. 1988;169(2):363-5.
39. Buj Pradilla MJ, Martí Ballesté T, Torra R, Villacampa Aubá F. Recommendations for imaging-based diagnosis and management of renal angiomyolipoma associated with tuberous sclerosis complex. Clin Kidney J 2017;10(6):728-737.
40. Franco G, De Nunzio C, Leonardo C, Tubaro A, Ciccariello M, De Dominicis C, Miano L et al. Ultrasound assessment of intravesical prostatic protrusion

and detrusor wall thickness--new standards for noninvasive bladder outlet obstruction diagnosis. J Urol. 2010 ;183(6):2270-4.

41. [https://www.goldjournal.net/article/S0090-4295\(08\)00236-7/fulltext](https://www.goldjournal.net/article/S0090-4295(08)00236-7/fulltext).
[Pristupljeno 22.5.2021]
42. Blane CE, Zerlin JM, Bloom DA. Bladder diverticula in children Radiology. 1994 ;190(3):695-7.
43. Berry SJ, Coffey DS, Walsh PC, Ewing LL. The development of human benign prostatic hyperplasia with age. J Urol. 1984 ;132(3):474-9.
44. Burns E. Diverticula of the Urinary Bladder Ann Surg. 1944 May;119(5):656-64.
45. Witjes WP, Aarnink RG, Ezz-el-Din K, Wijkstra H, Debruyne EM, de la Rosette JJ. The correlation between prostate volume, transition zone volume, transition zone index and clinical and urodynamic investigations in patients with lower urinary tract symptoms. Br J Urol. 1997;80(1):84-90.
46. <https://www.mayoclinic.org/diseases-conditions/benign-prostatic-hyperplasia/expert-answers/bladder-outlet-obstruction/faq-20058537>.
[Pristupljeno 22.5.2021]
47. Oelke M, Höfner K, Jonas U, de la Rosette JJ, Ubbink DT, Wijkstra H. Diagnostic accuracy of noninvasive tests to evaluate bladder outlet obstruction in men: detrusor wall thickness, uroflowmetry, postvoid residual urine, and prostate volume. Eur Urol. 2007;52(3):827-34.
48. Delair SM, Kurzrock EA. Clinical utility of ureteral jets: disparate opinions. J Endourol. 2006;20(2):111-4.

49. Trabulsi EJ, Liu XS, Smith WR, Das AK. Transrectal ultrasound. In (eds): Practical Urological Ultrasound, 2nd ed. New York: Springer, 2017. pp. 183-195.
50. Halpern EJ, Frauscher F, Forsberg F, Strup SE, Nazarian LN, O'Kane P, et al. High-frequency Doppler US of the prostate: effect of patient position. Radiology. 2002;222(3):634-9.
51. Kossoff G. Basic physics and imaging characteristics of ultrasound. World J Surg. 2000;24(2):134-42.
52. <https://emedicine.medscape.com/article/457757-technique>. [Pristupljeno 25.5.2021]
53. Aprikian S, Luz M, Brimo F, Scarlata E, Hamel L, Cury FL, Tanguay S, Aprikian AG, Kassouf W, Chevalier S. Improving ultrasound-based prostate volume estimation. BMC Urol. 2019 Jul 24;19(1):68. doi: 10.1186/s12894-019-0492-2.
54. Jay T. Bishoff, Ardeshir R, Rastinehad DO. Campbell-Walsh-Wein Urology, 3, 28-67.e5.
55. "Jedinica radioaktivnosti", www.radiobiologija.vef.unizg.hr, 2011 [Pristupljeno 26.5.2021]
56. Chen M, Pope TL, Ott DJ. Basic Radiology, McGraw-Hill Education 2010, poglavlje 8 str.251-79.
57. Thomson JM, Glocer J, Abbott C, Maling TM, Mark S. Computed tomography versus intravenous urography in diagnosis of acute flank pain from urolithiasis: a randomized study comparing imaging costs and radiation dose. Australas Radiol. 2001;45(3):291-7.

58. Fulgham PF, Assimos DG, Pearle MS, Preminger GM. Clinical effectiveness protocols for imaging in the management of ureteral calculous disease. AUA technology assessment. *J Urol*. 2013;189(4):1203-13.
59. Neisius A, Astroza GM, Wang C, Nguyen G, Kuntz NJ, Januzis N, et al. Digital tomosynthesis: a new technique for imaging nephrolithiasis. Specific organ doses and effective doses compared with renal stone protocol noncontrast computed tomography. *Urology*. 2014;83(2):282-7.
60. Mermuys K, De Geeter F, Bacher K, Van De Moortele K, Coenegrachts K, Steyaert L, et al. Digital tomosynthesis in the detection of urolithiasis: Diagnostic performance and dosimetry compared with digital radiography with MDCT as the reference standard. *AJR Am J Roentgenol*. 2010;195(1):161-7.
61. Castellino RA, Marshall WH. The urinary mucosal barrier in retrograde pyelography: experimental findings and clinical implications. *Radiology* 1970; 95:403–409.
62. Hutch J. Vesico-ureteral reflux in the paraplegic: cause and correction. *J Urol*. 1952;68(2):457-69.
63. American College of Radiology (ACR) smjernice. (dostupno na: <https://www.acr.org/Clinical-Resources/ACR-Appropriateness-Criteria>) [Pristupljeno 27.5.2021]
64. Barbaric ZL. Autonomic dysreflexia in patients with spinal cord lesions: complication of voiding cystourethrography and ileal loopography. *Am J Roentgenol* 1976;127:93-295.
65. Kade H, Meredith OM Jr, Taplin GV, Winter CC. The radioisotope renogram: an external test for individual kidney function and upper urinary tract patency. *J Lab Clin Med*. 1956;48(6):886-901.

66. O'Reilly PH; Consensus Committee of the Society of Radionuclides in Nephrourology. Standardization of the renogram technique for investigating the dilated upper urinary tract and assessing the results of surgery. *BJU Int.* 2003;91(3):239-43.
67. Lin TH, Khentigan A, Winchell HS. A ^{99m}Tc-chelate substitute for organoradiomercurial renal agents. *J Nucl Med.* 1974;15(1):34-5.
68. Gates GF. Filtration fraction and its implications for radionuclide renography using diethylenetriaminepentaacetic acid and mercaptoacetyltriglycine. *Clin Nucl Med.* 2004;29(4):231-7.
69. Peters A, M: Scintigraphic Imaging of Renal Function. *Exp Nephrol* 1998;6:391-397.
70. Klopper JF, Hauser W, Atkins HL, Eckelman WC, Richards P. Evaluation of ^{99m}Tc-DTPA for the measurement of glomerular filtration rate. *J Nucl Med.* 1972;13(1):107-10.
71. Fritzberg AR, Kasina S, Eshima D, Johnson DL. Synthesis and biological evaluation of technetium-^{99m} MAG3 as a hippuran replacement. *J Nucl Med.* 1986;27(1):111-6.
72. Taylor A Jr, Ziffer JA, Eshima D. Comparison of Tc-^{99m} MAG3 and Tc-^{99m} DTPA in renal transplant patients with impaired renal function. *Clin Nucl Med.* 1990;15(6):371-8.
73. Eshima D, Fritzberg AR, Taylor A Jr. ^{99m}Tc renal tubular function agents: current status. *Semin Nucl Med.* 1990;20(1):28-40.
74. Itoh K. ^{99m}Tc-MAG3: review of pharmacokinetics, clinical application to renal diseases and quantification of renal function. *Ann Nucl Med.* 2001;15(3):179-90.

75. Rossleigh MA, Thomas MY, Moase AL. Determination of the normal range of furosemide half-clearance times when using Tc-99m MAG3. Clin Nucl Med. 1994;19(10):880-2.
76. Abuzallouf S, Dayes I, Lukka H. Baseline staging of newly diagnosed prostate cancer: a summary of the literature. J Urol. 2004 ;171(6 Pt 1):2122-7.
77. Narayan P, Lillian D, Hellstrom W, Hedgcock M, Jajodia PB, Tanagho EA. The benefits of combining early radionuclide renal scintigraphy with routine bone scans in patients with prostate cancer. J Urol. 1988 ;140(6):1448-51.
78. Kim SE, Kim DY, Lee DS, Chung JK, Lee MC, Koh CS. Absent or faint renal uptake on bone scan. Etiology and significance in metastatic bone disease. Clin Nucl Med. 1991;16(8):545-9.
79. Wang G, Vannier MW. Longitudinal resolution in volumetric x-ray computerized tomography--analytical comparison between conventional and helical computerized tomography. Med Phys. 1994;21(3):429-33.
80. Liguori C, Frauenfelder G, Massaroni C, Saccomandi P, Giurazza F, Pitocco F, et al. Emerging clinical applications of computed tomography. Med Devices (Auckl). 2015 5;8:265-78.
81. Christiansen AR, Shorti RM, Smith CD, Prows WC, Bishoff JT. Intraoperative utilization of advanced imaging modalities in a complex kidney stone case: a pilot case study. World J Urol. 2018;36(5):733-743.
82. Botsikas D, Hansen C, Stefanelli S, Becker CD, Montet X. Urinary stone detection and characterisation with dual-energy CT urography after furosemide intravenous injection: preliminary results. Eur Radiol. 2014;24(3):709-14.

83. Ferrandino MN, Pierre SA, Simmons WN, Paulson EK, Albala DM, Preminger GM. Dual-energy computed tomography with advanced postimage acquisition data processing: improved determination of urinary stone composition. *J Endourol.* 2010;24(3):347-54.
84. Wang LJ, Wong YC, Huang CC, Wu CH, Hung SC, Chen HW. Multidetector computerized tomography urography is more accurate than excretory urography for diagnosing transitional cell carcinoma of the upper urinary tract in adults with hematuria. *J Urol.* 2010 ;183(1):48-55.
85. Daly B, Krebs TL, Wong-You-Cheong JJ, Wang SS. Percutaneous abdominal and pelvic interventional procedures using CT fluoroscopy guidance. *Am J Roentgenol.* 1999 ;173(3):637-44.
86. Mettler FA Jr, Huda W, Yoshizumi TT, Mahesh M. Effective doses in radiology and diagnostic nuclear medicine: a catalog. *Radiology.* 2008 Jul;248(1):254-63.
87. Fowler JC, Cutress ML, Abubacker Z, Saleemi MA, Alam A, Shekhdar J, et al. Clinical Evaluation of Ultra-Low Dose Contrast-Enhanced CT in Patients Presenting with Acute Ureteric Colic. *Br J Med Surg Urol.* 2011;4(2):56-63.
88. Memarsadeghi M, Heinz-Peer G, Helbich TH, Schaefer-Prokop C, Kramer G, Scharitzer M, et al. Unenhanced multi-detector row CT in patients suspected of having urinary stone disease: effect of section width on diagnosis. *Radiology.* 2005;235(2):530-6.
89. Federle MP, McAninch JW, Kaiser JA, Goodman PC, Roberts J, Mall JC. Computed tomography of urinary calculi. *Am J Roentgenol.* 1981;136(2):255-8.

90. Schwartz BF, Schenkman N, Armenakas NA, Stoller ML. Imaging characteristics of indinavir calculi. *J Urol.* 1999 Apr;161(4):1085-7.
91. Odeblad E, Bhar BN, Lindstorm G. Proton magnetic resonance of human red blood cells in heavy-water exchange experiments. *Arch Biochem Biophys.* 1956;63(1):221-5.
92. Lauterbur PC. Image formation by induced local interactions. Examples employing nuclear magnetic resonance. 1973. *Clin Orthop Relat Res.* 1989;(244):3-6.
93. Probert JL, Glew D, Gillatt DA. Magnetic resonance imaging in urology. *BJU Int.* 1999;83(3):201-14.
94. Lipson JA, Coakley FV, Baskin LS, Yeh BM. Subtle renal duplication as an unrecognized cause of childhood incontinence: diagnosis by magnetic resonance urography. *J Pediatr Urol.* 2008;4(5):398-400.
95. Grattan-Smith JD, Jones RA. MR urography in children. *Pediatr Radiol.* 2006;36(11):1119-32.
96. Lin SP, Brown JJ. MR contrast agents: physical and pharmacologic basics. *J Magn Reson Imaging.* 2007;25(5):884-99.
97. FDA warns that gadolinium-based contrast agents (GBCAs) are retained in the body; requires new class warnings. [Dostupno na: <https://www.fda.gov/media/109825/download>] [Pristupljeno 1.6.2021]
98. Cheville JC, Lohse CM, Zincke H, Weaver AL, Blute ML. Comparisons of outcome and prognostic features among histologic subtypes of renal cell carcinoma. *Am J Surg Pathol.* 2003;27(5):612-24.
99. Muglia VF, Prando A. Renal cell carcinoma: histological classification and correlation with imaging findings. *Radiol Bras* 2015;48(3):166–174.

9. ŽIVOTOPIS

Filip Crnjac rođen je 3.11.1995. godine u Zagrebu. Pohađao je osnovnu školu Vladimira Nazora u Zagrebu (2001.-2009.). Srednjoškolsko obrazovanje stekao je u zagrebačkoj XV. Gimnaziji, prirodoslovno-matematički smjer. Akademske godine 2014./2015. upisuje integrirani preddiplomski i diplomski studij medicine na Medicinskom fakultetu Sveučilišta u Rijeci, kojeg završava kao redovni student. Tijekom studija je aktivni član udruge studenata CroMSIC, kao član IFMSA Rijeka 2019. jedan od članova voditelja tima studenata na razmjeni. Iste je godine aktivno sudjelovao u „Natjecanju u kliničkim vještinama“. Aktivno se služi engleskim u govoru i pismu, a pasivno talijanskim i njemačkim jezikom.