

# Autoimuni pankreatitis

---

Vujanović, Marko

Master's thesis / Diplomski rad

2024

Degree Grantor / Ustanova koja je dodijelila akademski / stručni stupanj: **University of Zagreb, School of Medicine / Sveučilište u Zagrebu, Medicinski fakultet**

Permanent link / Trajna poveznica: <https://um.nsk.hr/um:nbn:hr:105:077033>

Rights / Prava: [In copyright](#)/[Zaštićeno autorskim pravom.](#)

Download date / Datum preuzimanja: **2025-02-15**



Repository / Repozitorij:

[Dr Med - University of Zagreb School of Medicine Digital Repository](#)



**SVEUČILIŠTE U ZAGREBU**

**MEDICINSKI FAKULTET**

**Marko Vujanović**

**Autoimuni pankreatitis**

**DIPLOMSKI RAD**



**Zagreb, 2024.**

Ovaj diplomski rad izrađen je na Zavodu za gastroenterologiju i hepatologiju Klinike za unutarnje bolesti, Klinički bolnički centar „Sestre milosrdnice“ pod vodstvom izv. prof. dr. sc. Tajane Pavić i predan je na ocjenu u akademskoj godini 2023./2024.

## POPIS KRATICA

ACA – autoantitijela na karboanhidrazu

AIP – autoimuni pankreatitis

AIP-NOS – engl. *AIP type not otherwise specified*

ALF – autoantitijela na laktoferin

ANA – antinuklearna antitijela

AP – akutni pankreatitis

a-PBP – autoantitijela na protein koji veže plazminogen

APC – prividni koeficijent difuzije (engl. *apparent diffusion coefficient*)

ASMA – autoantitijela na glatke mišiće

CA 19-9 – karbohidratni antigen 19-9

CE-EUS – endoskopski ultrazvuk s primjenom kontrasta (engl. *contrast-enhanced endoscopic ultrasound*)

COVID-19 – koronavirusna bolest 19 (engl. *coronavirus disease 2019*)

CT – računalna tomografija (engl. *computed tomography*)

CTLA4 – citotoksični T-limfocitni povezani antigen 4

DWI – engl. *diffusion weighted imaging*

ERCP – endoskopska retrogradna kolangiopankreatografija

ESGE – Europsko društvo za gastroenterološku endoskopiju (engl. *European Society of Gastrointestinal Endoscopy*)

EUS – endoskopski ultrazvuk

EUS-EG – endoskopsko-ultrazvučna elastografija

EUS-FNA – endoskopski ultrazvuk s citološkom punkcijom finom iglom

EUS-FNB – endoskopski ultrazvuk s biopsijom finom iglom

EVG – Elastic Van Gieson

FDG-PET – fluoro-deoksiglukoza pozitronska emisijska tomografija

G – gauge (kalibar, mjera veličine igle)

GEL – granulocitne epitelne lezije

GIT – gastrointestinalni trakt

GUK – glukoza u krvnoj plazmi

HE – hematoksin-eozin

HISORT kriteriji – kriteriji koji se odnose na histologiju, slikovnu dijagnostiku, serologiju, zahvaćanje drugih organa i odgovor na terapiju (engl. *Histology, Imaging, Serology, Other organ involvement, Response to Therapy*)

HLA – humani leukocitni antigeni

HPF – polje velike snage (engl. *high-power field*)

IAP – Međunarodno društvo za pankreatologiju (engl. *the International Association of Pancreatology*)

IBD – upalna bolest crijeva (engl. *inflammatory bowel disease*)

ICDC – međunarodni dijagnostički kriteriji (engl. *International Consensus Diagnostic Criteria*)

IDCP – idiopatski duktalno centrični pankreatitis

IDO1 – indolamin 2,3-dioksidogenaza

IDUS – intraduktalni ultrazvuk

IFN-I – interferon tip I

IgG – imunoglobulini subklase G

IgG4-SC – IgG4 povezani sklerozirajući kolangitis

IL – interleukin

JPS - Japansko pankreatološko društvo (engl. *the Japan Pancreas Society*)

KP – kronični pankreatitis

LPSP – limfoplazmocitni sklerozirajući pankreatitis

MPD – glavni gušteračni vod (engl. *main pancreatic duct*)

MR – magnetska rezonanca (engl. *magnetic resonant imaging*)

MRCP – magnetska rezonanca kolangiopankreatografija

PDAC – duktalni adenokarcinom gušterače

pDC – plazmacitoidne dendritičke stanice

PD-L1 – engl. *programmed death-ligand 1*

PHD – patohistološka analiza

PSC – primarni sklerozirajući kolangitis

Rt – odgovor na terapiju (engl. *response to therapy*)

SAD – Sjedinjene Američke Države

SARS-CoV-2 – engl. *Severe acute respiratory syndrome coronavirus 2*

SPINK1 – inhibitor serinske proteaze Kazal-tip 1

sur. – suradnici

TAUZ – transabdominalni ultrazvuk

Th2 – pomoćničke T stanice tipa 2

TLR – Toll like receptor

Treg – regulatorne T stanice

UC – ulcerozni kolitis

UZV – ultrazvuk

## SAŽETAK

## SUMMARY

1. UVOD .....	1
2. EPIDEMIOLOGIJA.....	3
3. ETIOPATOGENEZA I PODJELA TIPOVA AUTOIMUNOG PANKREATITISA .....	6
3.1. Etiopatogeneza autoimunog pankreatitisa tipa 1 .....	6
3.2. Etiopatogeneza autoimunog pankreatitisa tipa 2.....	9
4. KLINIČKA SLIKA.....	12
4.1. Klinička slika autoimunog pankreatitisa tipa 1.....	12
4.2. Klinička slika autoimunog pankreatitisa tipa 2.....	13
5. DIJAGNOSTIKA AUTOIMUNOG PANKREATITISA .....	15
5.1. Dijagnostički kriteriji za autoimuni pankreatitis.....	15
5.2. Histologija .....	16
5.3. Slikovna dijagnostika.....	21
5.4. Serologija.....	38
5.5. Zahvaćenost ostalih organa .....	40
5.6. Odgovor na terapiju.....	43
6. LIJEČENJE I PROGNOZA.....	45
7. ZAKLJUČAK.....	49
8. ZAHVALE.....	50
9. LITERATURA.....	51
10. ŽIVOTOPIS .....	69

## **SAŽETAK**

**Naslov: Autoimuni pankreatitis**

**Autor: Marko Vujanović**

Autoimuni pankreatitis (AIP) rijetka je bolest koja je prvi put opisana krajem prošlog stoljeća u Japanu. Ova bolest oblik je kroničnog pankreatitisa s ponavljajućim fazama pogoršanja i poboljšanja. Postoje dva tipa AIP-a: tip 1 koji je češći i predstavlja sistemsku imunološku bolest povezanu s IgG4, te tip 2 koji je rjeđi, ograničen na gušteraču i često se pojavljuje u komorbiditetu s ulceroznim kolitisom. Kod tipa 1 najčešći je simptom bezbolna opstruktivna žutica, slijede bolovi u abdomenu i simptomi povezani s drugim organima u sklopu IgG4 povezane bolesti. Tip 2 češće se manifestira kao akutni pankreatitis, odnosno bolovima u abdomenu. Dijagnostika AIP-a složena je i uključuje histološke pretrage, slikovne nalaze, serološke testove, procjenu zahvaćenosti drugih organa i odgovor na terapiju. Serologija i zahvaćanje drugih organa specifični su za dijagnostiku tipa 1, pri čemu se koristi povišena razina IgG4 kao serumski biomarker. Zahvaćanje drugih organa kod IgG4 povezane bolesti može uključivati bilijarni sustav, žlijezde slinovnice i suzne žlijezde, bubrege, aortu i arterije, te dišni sustav i retroperitoneum. Važno je diferencijalno-dijagnostički razlikovati AIP od duktalnog adenokarcinoma gušterače zbog njihovih sličnih karakteristika. Endoskopski ultrazvuk s ciljanom biopsijom smatra se zlatnim standardom u dijagnostici. Liječenje AIP-a temelji se na primjeni glukokortikoida. Terapija započinje višom dozom koja se postupno smanjuje na dozu održavanja. U slučaju refraktornosti ili kontraindikacije na steroidnu terapiju, koriste se rituksimab i drugi imunomodulatori kao druga linija liječenja.

**Ključne riječi:** autoimuni pankreatitis, endoskopski ultrazvuk, IgG4 povezana bolest



## **SUMMARY**

**Title: Autoimmune pancreatitis**

**Author: Marko Vujanović**

Autoimmune pancreatitis (AIP) is a rare disease first described in Japan at the end of the last century. This disease is a form of chronic pancreatitis, characterized by recurring phases of exacerbation and improvement. There are two types of AIP: type 1, which is more common and represents a systemic immune disease associated with IgG4, and type 2, which is rarer, limited to the pancreas, and often occurs in comorbidity with ulcerative colitis. In type 1, the most common symptom is painless obstructive jaundice, followed by abdominal pain and symptoms related to other organs as part of IgG4-related disease. Type 2 more often manifests as acute pancreatitis, that is, with abdominal pain. The diagnosis of AIP is complex and includes histological examinations, imaging findings, serological tests, assessment of other organ involvement, and response to therapy. Serology and involvement of other organs are specific to the diagnosis of type 1, using elevated IgG4 levels as a serum biomarker. Involvement of other organs in IgG4-related disease can include the biliary system, salivary and lacrimal glands, kidneys, aorta and arteries, as well as the respiratory system and retroperitoneum. It is important to differentiate AIP from ductal adenocarcinoma of the pancreas due to their similar characteristics. Endoscopic ultrasound with targeted biopsy is considered the gold standard in diagnosis. The treatment of AIP is based on the administration of glucocorticoids. The therapy starts with a higher dose that is gradually reduced to a maintenance dose. In case of refractoriness or contraindication to steroid therapy, rituximab and other immunomodulators are used as a second line of treatment.

**Keywords:** autoimmune pancreatitis, endoscopic ultrasonography, IgG4-related disease

## 1. UVOD

Gušterača je organ s dvostrukom funkcijom u tijelu - probavnom (egzokrinom) i endokrinom. Smještena je retroperitonealno, u području epigastrija i lijevog hipohondrija. Anatomski se sastoji od četiriju dijelova: glave, vrata, tijela i repa, te ima dva glavna izvodna voda - *ductus pancreaticus major* (Wirsungov kanal) i *ductus pancreaticus minor* (Santorinijev kanal) (1).

U bolesti gušterače ubrajamo različite entitete: upalna stanja kao što su akutni pankreatitis (AP), kronični pankreatitis (KP) i autoimuni pankreatitis (AIP) kao podvrstu KP. Također uključujemo različite kongenitalne anomalije poput *pancreas divisum* i *pancreas annulare*. Bolestima gušterače smatramo i šećernu bolest te tumore gušterače, koji mogu biti adenokarcinomi ili razni neuroendokrini tumori (2).

AIP prvi puta je zabilježen 1995. godine kada je u Japanu otkriven slučaj KP, pri čemu je pacijent imao pozitivna autoantitijela te hiperglobulinemiju, a stabilizirao se na terapiju kortikosteroidima (3). AIP predstavlja podvrstu KP koju je teško razlikovati od karcinoma gušterače, no vrlo dobro odgovara na terapiju kortikosteroidima što je ključna razlikovna značajka. Dijagnostički nalazi uključuju povišene vrijednosti imunoglobulina subklase G4 (IgG4) u serumu, slikovnu dijagnostiku koja prikazuje difuzno povećanu gušteraču, nejednako suženje pankreatičnog voda i strikture glavnog žučovoda te patohistološku analizu bioptata gušterače koja otkriva brojne IgG4 plazma stanice (2, 4).

Razlikujemo dva tipa AIP-a: tip 1 je limfoplazmocitni sklerozirajući pankreatitis (LPSP), a tip 2 je idiopatski duktalno centrični pankreatitis (IDCP). Pacijenti s AIP-om klinički se prezentiraju na različite načine, često s opstruktivnom žuticom, abdominalnom boli, akutnim pankreatitisom i difuznim edemom gušterače (5).

AIP tip 1 (LPSP) češći je oblik AIP-a, predstavlja bolest povezanu s IgG4 koja može biti praćena bolestima bilijarnog trakta, žlijezda slinovnica, limfnog sustava, bubrega i retroperitoneuma. Češće se javlja u starijih muškaraca i prezentira bezbolnom žuticom, difuznim edemom gušterače i povišenim IgG4 pozitivnim plazma stanicama u serumu.

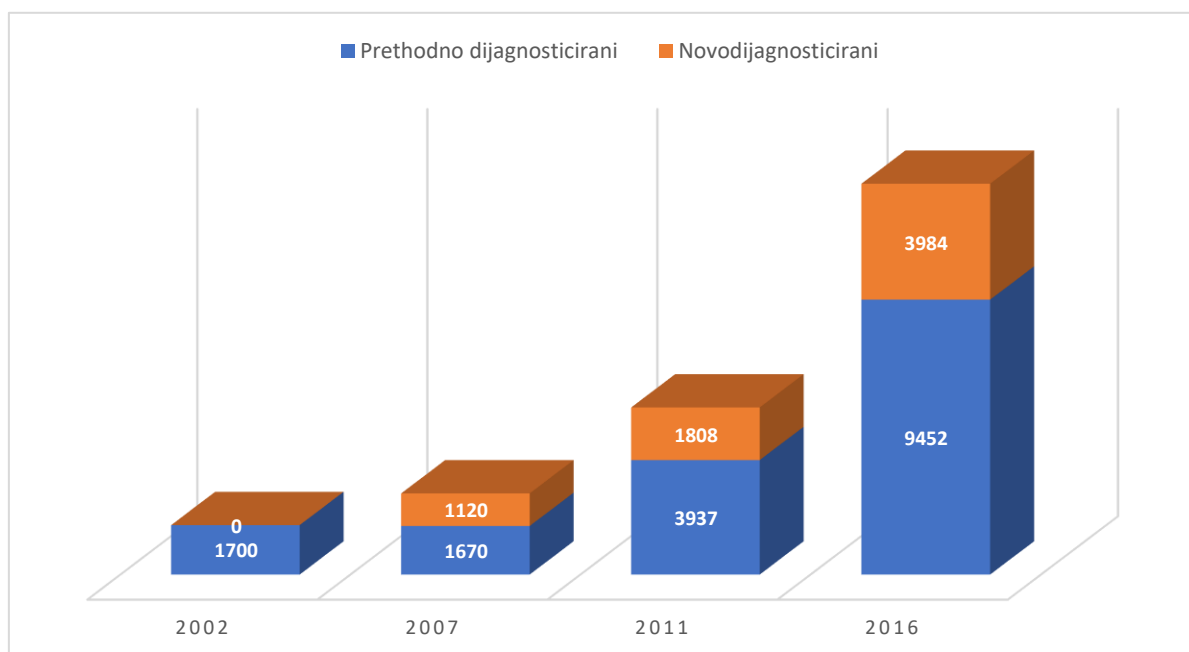
AIP tip 2 (IDCP) sadržava tipične granulocitne epitelne lezije u gušteračnom vodu te je nešto češće od LPSP-a praćen bolovima u abdomenu, koji mogu biti u sklopu akutnog pankreatitisa. Nerijetko se pojavljuje istodobno oboljenje od ulceroznog kolutisa (5-7).

## 2. EPIDEMIOLOGIJA

Autoimuni pankreatitis rijetka je bolest. Postoji više različitih istraživanja koja su obuhvatila manji broj bolesnika, pri čemu ne postoji globalna statistika bolesnika oboljelih od AIP-a (8-13).

AIP tip 1 tipično se dijagnosticira u nešto starijih bolesnika s prosječnom dobi od 64,8 godina, za razliku od tipa 2 koji se prezentira u nešto mlađih bolesnika s prosječnom dobi od 39,9 godina. AIP tip 1 pojavljuje se češće u muškaraca u odnosu na žene u omjeru 2,94:1. AIP tip 2 približno se podjednako pojavljuje u oba spola (9, 13).

Epidemiološko praćenje AIP-a bilježi se i proučava od 2002. godine u Japanu. Ondje se svakih nekoliko godina provodi istraživanje prevalencije i incidencije pa se jasno može uočiti trend porasta slučajeva AIP-a u četirima istraživanjima koja su provedena u razdoblju od 2002. do 2016. godine (8, 9).



Slika 1. Broj pacijenata oboljelih od autoimunog pankreatitisa u Japanu obuhvaćenih četirima istraživanjima. Prema: Masamune i sur. (2020), str. 464. (9).

Uzevši u obzir broj stanovnika Japana, može se zaključiti kako je prevalencija AIP-a u Japanu s 0,8/100.000 stanovnika u 2002. godini značajno porasla na 10,1/100.000 stanovnika u 2016. godini. U istom razdoblju incidencija je porasla na 3,1/100.000 stanovnika (8, 9).

U Sjedinjenim Američkim Državama nema detaljnih epidemioloških podataka o prevalenciji i incidenciji AIP-a. Prema rezultatima studije iz 2010. godine koja je provedena u Klinici Mayo može se ustvrditi kako je u skupini bolesnika sa sumnjom na AP i KP, kod njih 3,9% u konačnici postavljena dijagnoza AIP-a (12).

Značajnija epidemiološka istraživanja AIP-a u Europi provedena su u Njemačkoj i Italiji. Istraživanje provedeno u Njemačkoj 2016. godine objedinilo je dvije različite kohortne studije, pri čemu je bilo jedinstveno da su bolesnici bili razvrstani u dvije skupine, oboljele od alkoholnog i nealkoholnog pankreatitisa, te se tražilo ispunjavaju li dijagnostičke kriterije (ICDC, engl. *International Consensus Diagnostic Criteria*) za AIP čije je smjernice dalo Međunarodno društvo za pankreatologiju (IAP, engl. *the International Association of Pancreatology*). Prema tom istraživanju, incidencija AIP-a iznosila je <1/100.000 stanovnika. Također, utvrđeno je kako su gotovi svi bolesnici oboljeli od AIP-a činili skupinu oboljelih od nealkoholnog pankreatitisa. U navedenoj skupini oboljelih od nealkoholnog pankreatitisa dijagnoza AIP-a postavljena je u 9% pacijenata (7, 10, 12).

U epidemiološkim podacima dobivenim iz multicentrične studije u Italiji iz 2020. godine, ističe se zastupljenost pojedinih tipova AIP-a među svim dijagnosticiranim bolesnicima oboljelima od AIP-a. Od 173 bolesnika uključenih u ovo istraživanje, 61% je klasificirano kao AIP tip 1, 28% kao tip 2, dok 11% čini AIP tip *not otherwise specified* (AIP-NOS). AIP-NOS dijagnosticira se kada postoji pozitivan odgovor na terapiju kortikosteroidima, a odsutni su patohistološki kriteriji kojima bi se postavila dijagnoza AIP-a i kada ne postoji

pridružena upalna bolest crijeva (IBD) (14, 15). U ovom istraživanju prikazana je značajna povezanost AIP-a tipa 2 i prisustva pridruženog IBD-a, dominantno ulceroznog kolitisa (UC). Čak 27% pacijenata oboljelih od AIP-a tipa 2 imalo je pridružen IBD (14).

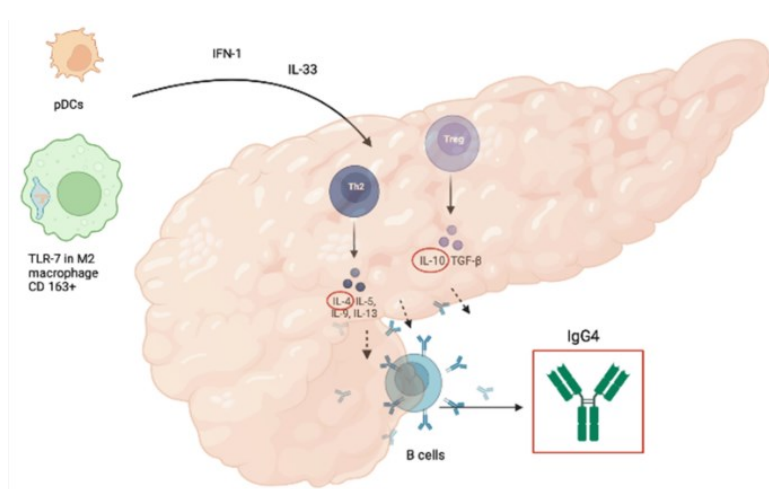
AIP tip 1 češći je od tipa 2 u cijelom svijetu, no za razliku od istočnih zemalja poput Japana i Koreje gdje AIP tip 1 značajno dominira, u Europi je ta razlika manja te AIP tip 2 biva zastupljen u 20-40% slučajeva (7-10, 14).

### 3. ETIOPATOGENEZA

Etiopatogeneza autoimunog pankreatitisa nije potpuno jasna i predmet je mnogih istraživanja. Budući da postoje dva glavna tipa AIP-a s različitim karakteristikama, njihove etiopatogenetske značajke također se razlikuju. AIP tip 1 znatno je više istraživana, uz brojne pokuse na životinjskim modelima (16).

#### 3.1. Etiopatogeneza autoimunog pankreatitisa tipa 1 (LPSP)

AIP tip 1 (LPSP) predstavlja podvrstu IgG4 povezane bolesti koja se prezentira autoimunom bolešću gušterače. Budući da je u podlozi IgG4 povezana bolest, ona se vrlo često može prezentirati istodobnim zahvaćanjem ostalih organa i organskih sustava. To mogu biti IgG4 povezani kolangitis, orbitalni pseudotumor, egzokrinopatija žlijezda slinovnica, plućna intersticijska fibroza, fibroza medijastinuma ili retroperitoneuma i tubulointersticijski nefritis. Čak 80% slučajeva AIP-a tipa 1 prezentira se s IgG4 povezanim kolangitisom koji tako čini najčešću manifestaciju IgG4 povezane bolesti koja se pojavljuje istodobno s AIP-om tipa 1 (6, 17-19).



Slika 2. Prikaz etiopatogeneze autoimunog pankreatitisa tipa 1. Prema: Nista i sur. (2022), str. 12667. (20).

Budući da autoimune bolesti smatramo bolestima koje nastaju kao kombinacija genetski predisponirajućih i okolišnih čimbenika, valja razmotriti genetsku predispoziciju u etiologiji AIP-a tipa 1. Genetska predispozicija AIP-a tipa 1 nije u potpunosti razjašnjena. Postoji recentna kohortna studija provedena u Italiji i Njemačkoj koja prikazuje značajnu povezanost alela humanih leukocitnih antigena (HLA) – DRB1\*16 i HLA – DQB1\*05 s pojavnošću AIP-a (21). Također, geni za koje se smatra da bi mogli biti uključeni u patofiziologiju AIP-a kodiraju citotoksični T-limfocitni povezani antigen 4 (CTLA4) (22).

Istraživana su brojna autoantitijela u patofiziologiji AIP-a kao što su: imunoglobulini subklase G1 (IgG1) i IgG4, autoantitijela na karboanhidrazu 2 (ACA 2), na laktoferin (ALF), na glatke mišiće (ASMA), antinuklearna antitijela (ANA), te autoantitijela na protein koji veže plazminogen (a-PBP) od *H. pylori*, na tripsinogene i na inhibitor serinske proteaze Kazal-tip 1 (SPINK1) (23).

IgG4 trenutno je najznačajniji serumski biomarker koji rabimo u dijagnostici AIP-a tipa 1 te je jedini pokazao relevantnu kliničku važnost u samoj dijagnostici tipa 1 (24).

Eksperimentalnim istraživanjem patogene aktivnosti IgG1 i IgG4 prikazano je da IgG1 ima citotoksično djelovanje te da izaziva upalu i uništenje tkiva gušterače. S druge strane, IgG4 pokazuje antiupalno i protektivno djelovanje na samo tkivo gušterače te se sumnja kako je njegova povećana vrijednost rezultat protektivnog imunološkog odgovora organizma na citotoksično djelovanje IgG1 (25).

Ostala prethodno navedena autoantitijela nisu pokazala značajnu osjetljivost i specifičnost u dijagnostici AIP-a tipa 1 te njihova patogenezna do danas nije razjašnjena (20). Veći interes znanstvenika izazvao je a-PBP na bakteriju *H. pylori* koji je u nekim istraživanjima pokazivao povezanost s AIP-om tipa 1 do 93% (26). U konačnici je tu povezanost opovrgnuo Youssefi sa suradnicima 2021. godine u metaanalitičkoj studiji u kojoj je



istraživao povezanost infekcije *H. pylori* s raznim autoimunim bolestima, pri čemu je ustanovio da eradikacija infekcije *H. pylori* ne utječe na poboljšanje simptoma i smanjenje povišenih serumskih vrijednosti enzima gušterače kod bolesnika oboljelih od AIP-a (27).

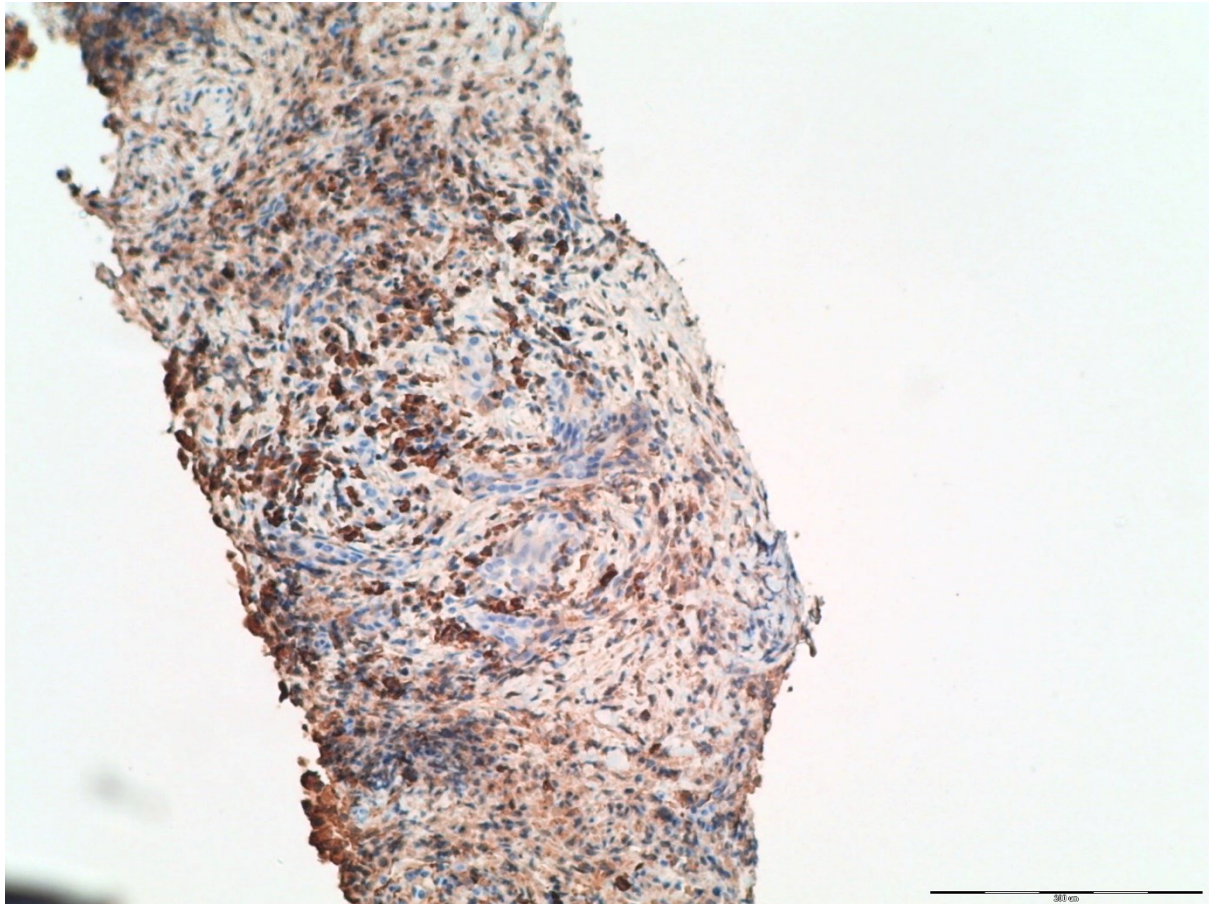
Toll like receptori (TLR) kao značajni čimbenici urođene imunosti pokazuju važnost u etiopatogenezi AIP-a tipa 1. U podlozi AIP-a tipa 1 ističe se prekomjerna ekspresija TLR 7 u M2 makrofagima, pri čemu se oslobađa povećana količina interleukina 33 (IL-33). IL-33 inače biva eksprimiran u tkivima u bazalnim uvjetima, no njegova povećana razina ukazuje na prisutnost upale u organizmu, te posljedičnoj sklonosti fibrozi različitih tkiva (28-30).

Plazmacitoidne dendritičke stanice (pDC) također imaju važnu ulogu u podlozi bolesti. One stvaraju interferon tip 1 (IFN-1) koji zatim mehanizmom povratne sprege djeluje na pDC, na način da ih stimulira da pojačano otpuštaju IL-33. Ukoliko protutijelima na IL-33 blokiramo njegov signalni put, uviđa se smanjenje upale gušterače i izostajanje fibroze (31, 32).

Budući da se može vidjeti kako različite stanice (M2 makrofagi i pDC) pojačano proizvode IL-33, važno je razmotriti njegovo potpuno djelovanje. IL-33 osim proupalnog i fibroznog djelovanja, pokazuje važnu ulogu u poticanju pomoćničkih T stanica tipa 2 (Th2). Th2 stanice posljedično otpuštaju interleukine 4 (IL-4) i 13 (IL-13). Osim Th2 stanica, u etiopatogenezi AIP-a tipa 1, povećanu razinu i aktivnost pokazuju i regulatorne T stanice (Treg). Veoma zanimljivo je da povećan odgovor Th2 i Treg uobičajeno ne vidamo u autoimunim bolestima, već u alergijski posredovanim bolestima, što AIP tip 1 čini zaista netipičnim entitetom (33, 34).

Nije potpuno razjašnjena patogeneza aktivacije sustava komplementa, odnosno je li ona posredovana klasičnim ili lektinskim putem, budući da su različite studije pokazale različite

rezultate. No utvrđena je hipokomplementemija, odnosno manjak C3 i C4 komplementa u 36% bolesnika oboljelih od AIP-a (35-37).

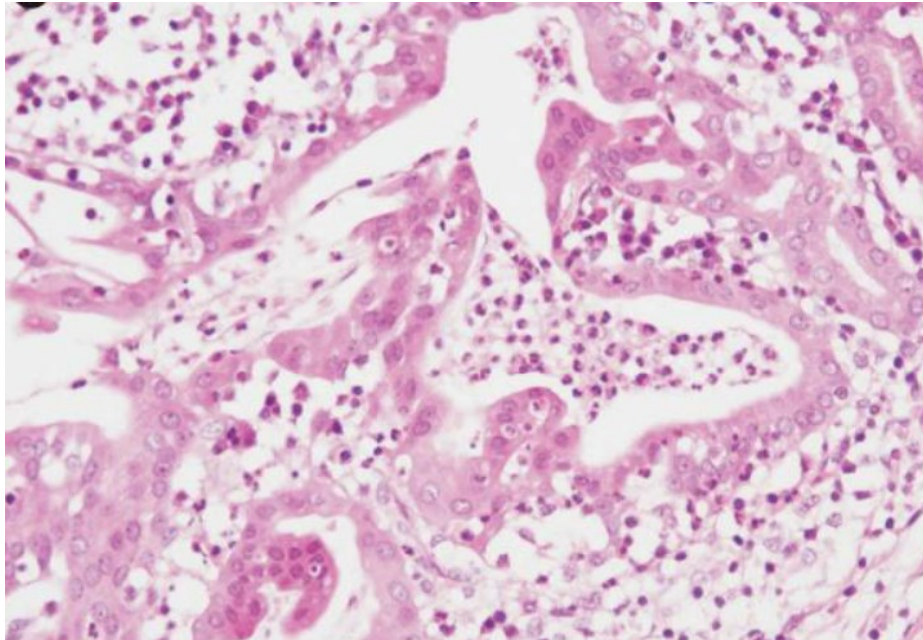


**Slika 3. Imunohistokemijski prikazane brojne IgG i IgG4 pozitivne plazma stanice u autoimunom pankreatitisu tipa 1 sa 40 IgG pozitivnih stanica/HPF (polju velike snage, engl. high-power field) i omjerom IgG4:IgG = >40% (povećanje x100, skala 200 μm). (Preuzeto s dopuštanjem sa Zavoda za gastroenterologiju i hepatologiju, Klinika za unutarnje bolesti, Klinički bolnički centar „Sestre milosrdnice“, Zagreb 2024.)**

### **3.2. Etiopatogeneza autoimunog pankreatitisa tipa 2 (IDCP)**

AIP tip 2, odnosno idiopatski duktalno centrični pankreatitis (IDCP), rjeđi je i manje istraživani tip AIP-a. Glavno obilježje mu je da se histološki mogu utvrditi granulocitne

epitelne lezije (GEL) u glavnom pankreasnom vodu. Također, važno je naglasiti da za razliku od LPSP-a, kod IDCP-a nemamo tipičan serumski biomarker (38, 39).



**Slika 4. Infiltracija glavnog gušteračnog voda neutrofilima čineći tipične GEL, patognomonične za autoimuni pankreatitis tipa 2 (IDCP). Prema: Zen (2022), str. 359. (38).**

Pokazana je značajna povezanost IDCP-a i upalne bolesti crijeva, posebno ulceroznog kolitisa, koji se pojavljuje u 27-44% pacijenata oboljelih od IDCP-a. Prekomjerna ekspresija interleukina 8 (IL-8) utvrđena je u tkivu gušterače kod IDCP-a, kao i u biopstatima debelog crijeva kod oboljelih od UC-a. Slijedom toga, možemo zaključiti kako korelacija između IDCP-a i UC-a ima istu patogenetsku osnovu u prekomjernoj ekspresiji IL-8. Navedeni interleukin značajan je u angiogenezi i kemotaksiji neutrofila koja upravo čini patognomoničnu histološku sliku IDCP-a, vidljivu u obliku GEL-a. U slučaju UC-a isti interleukin sudjeluje u formiranju histološke slike kriptitisa (14, 40, 41).

U nedostatku serumskog biomarkera za IDCP, rađene su brojne studije koje su istraživale mogućnost postojanja pojedinog čimbenika koji bi poslužio kao biomarker u dijagnostici. Jedna od takvih studija istraživala je *programmed death-ligand 1* (PD-L1) i indolamin 2,3-dioksinazu (IDO1). Dok je PD-L1 pokazao pozitivitet u 69% slučajeva IDCP-a, osjetljivost IDO1-a iznosila je 60%. Značajniji rezultat studije je da je PD-L1 pokazao specifičnost od 99%. PD-L1 ima potencijal biti dobar marker u razlikovanju IDCP-a od drugih tipova pankreatitisa. Pozitivitet PD-L1 nužno je promatrati s oprezom, budući da ponekad u adenokarcinomu gušterače također može biti pozitivan. Može se zaključiti da njegova potencijalna buduća uloga u dijagnostici IDCP-a može biti isključivo komplementarna, zajedno s tipičnom histološkom slikom GEL-a, kliničkom slikom, dobi bolesnika i postojanjem UC-a. Uzorci dobiveni od bolesnika oboljelih od UC-a pokazali su statistički značajan pozitivitet IDO1-a, dok PD-L1 nije pokazao statistički značajnu korelaciju s postojanjem UC-a (42).

## **4. KLINIČKA SLIKA**

Budući da LPSP razlikujemo od IDCP-a u mnogočemu, možemo naslutiti kako će se razlikovati i u kliničkoj slici.

LPSP se dijagnosticira u bolesnika koji u prosjeku imaju 64,8 godina. Također biva češći u muškaraca nego žena, u omjeru 2,94:1 (9).

IDCP, kao rjeđi tip AIP-a, pokazuje razlike u kliničkoj slici prema LPSP-u. Tipično se prezentira u nešto mlađoj životnoj dobi u odnosu na LPSP, pri čemu bolesnici prosječno imaju 39,9 godina. Vezano uz spol, nije primijećena statistički značajna razlika, te je prevalencija IDCP-a približno jednaka u muškaraca i žena (13).

### **4.1. Klinička slika autoimunog pankreatitisa tipa 1 (LPSP-a)**

Od svih pacijenata dijagnosticiranih s AIP-om tipa 1, 63% bolesnika ima simptome. Najčešći je simptom bezbolna opstruktivna žutica koja se javlja kod gotovo polovine simptomatskih bolesnika, točnije kod njih 48,6%. Sljedeći je simptom bol u abdomenu, prisutna kod 25,6% simptomatskih bolesnika. Budući da je LPSP sustavna IgG4 povezana bolest, očekivano je da će simptomatske biti i ekstrapankreatične lezije koje su treća najčešća manifestacija LPSP-a, s prisutnošću kod 12% bolesnika. Važno je napomenuti da je akutni pankreatitis vrlo rijedak simptom, prisutan kod samo 0,9% simptomatskih pacijenata (9, 43).

Tablica 1. **Prikaz razloga posjeta liječniku bolesnika oboljelih od autoimunog pankreatitisa tipa 1.** Prema: Masamune i sur. (2020), str. 464. (9).

<b>Razlozi posjeta liječniku</b>	<b>Broj bolesnika, n (postotak, %)</b>
<b>Simptomatski</b>	864 (62,8%)
Bezbolna opstruktivna žutica	420 (48,6%)
Bol u abdomenu	221 (25,6%)
Ekstrapankreatične lezije	104 (12%)
Gubitak tjelesne mase	26 (3,0%)
Bol u leđima	20 (2,3%)
Akutni pankreatitis	8 (0,9%)
Drugi razlozi	65 (7,5%)
<b>Asimptomatski</b>	512 (37,2%)

#### **4.2. Klinička slika autoimunog pankreatitisa tipa 2 (IDCP-a)**

Autoimuni pankreatitis tipa 2 (IDCP) predstavlja bolest koja je ograničena na gušteraču, za razliku od tipa 1 koji je sustavna IgG4 povezana bolest. Ne smijemo zanemariti čestu pojavu IDCP-a u komorbiditetu s upalnom bolesti crijeva, najčešće ulceroznim kolitisom (5, 9, 13, 38, 40, 44, 45).

Akutni pankreatitis s bolovima u abdomenu najčešći je razlog zbog kojeg se IDCP bolesnici prezentiraju liječniku. Pojavljuje se u čak 63-80% pacijenata koji su u konačnici nakon detaljne obrade zadovoljili dijagnostičke kriterije za IDCP. Akutni pankreatitis obično je blagog kliničkog tijeka te vrlo često ne zahtijeva hospitalizaciju ni skrb u jedinici intenzivnog liječenja. Također, nije povezan sa zatajenjem organa ili razvojem komplikacija poput peripankreatičnih tekućih kolekcija (40, 44, 45).

Upalna bolest crijeva, odnosno najčešće UC, drugi je po redu razlog posjeta liječniku u čijoj se podlozi nalazi IDCP. Pojavljuje se čak u 44% slučajeva IDCP-a. Važno je naglasiti da se on ne smatra ekstrapankreatičnom lezijom koje spominjemo u kontekstu LPSP-a, već on predstavlja komorbiditet kao suportivni dijagnostički kriterij. U 80% slučajeva prvo se dijagnosticira ili upalna bolest crijeva, a zatim IDCP ili se obje bolesti otkriju simultano prilikom kliničke prezentacije pacijenta. U 20% slučajeva UC se dijagnosticira nekoliko godina nakon postavljene dijagnoze IDCP-a. Navedena činjenica je logična jer je UC znatno češća bolest u koju se ranije posumnja. Usto, dijagnostika UC-a značajno je jednostavnija od dijagnostike AIP-a. Ne smijemo zaboraviti ni Crohnovu bolest, koja se prema nekim studijama pojavljuje u 16-36% slučajeva komorbiditetne upalne bolesti crijeva, što je 2-5 puta rjeđe od UC-a (40, 44, 45).

Bezbolna žutica sljedeći je simptom. Pojavljuje se u približno četvrtine bolesnika i vrlo često zna zavarati kliničare da posumnjaju kako se radi o adenokarcinomu gušterače ili Klatskinovom tumoru, odnosno karcinomu žučnih vodova. Bezbolna žutica spada u relativno rjeđe simptome IDCP-a, a među češće i tipične simptome navedenih karcinoma. Na slikovnim nalazima u slučajevima IDCP-a vrlo često nalazimo fokalno zahvaćanje gušterače što značajno otežava diferencijalnu dijagnozu. Bolesnici s IDCP-om nerijetko se podvrgavaju kirurškoj resekciji gušterače s prethodno pogrešno postavljenom dijagnozom adenokarcinoma gušterače (5, 9, 13, 38, 40, 44, 46).

## 5. DIJAGNOSTIKA AUTOIMUNOG PANKREATITISA

Dijagnostika autoimunog pankreatitisa nije jednostavna i uključuje nekoliko različitih kriterija. Budući da je AIP kao klinički entitet otkriven u Japanu, Japansko pankreatološko društvo (JPS, engl. *the Japan Pancreas Society*) prednjači u mnogobrojnim predloženim dijagnostičkim kriterijima. Još uvijek kao zlatni standard u dijagnostičkim kriterijima možemo smatrati međunarodne dijagnostičke kriterije (ICDC) za AIP koje je predložilo Međunarodno društvo za pankreatologiju (IAP) 2011. godine, a uz koje valja promatrati dopunu japanskih smjernica za AIP iz 2020. godine (7, 47-50).

### 5.1. Dijagnostički kriteriji za autoimuni pankreatitis

Pet je najvažnijih kriterija u dijagnostici AIP-a, a poznati su pod akronimom HISORt kriteriji. H predstavlja histologiju, odnosno patohistološki nalaz bioptata gušterače. I predstavlja *imaging*, odnosno slikovnu dijagnostiku. S predstavlja serologiju, odnosno prisutnost specifičnih protutijela u serumu. O označava *other organ involvement*, odnosno zahvaćenost drugih organa i organskih sustava u IgG4 povezanoj bolesti. Rt podrazumijeva *response to therapy*, odnosno odgovor na peroralnu terapiju kortikosteroidima (7, 50-52).

Važno je istaknuti povijesne razlike u dijagnostičkim pristupima koje su postojale diljem svijeta, budući da dijagnosticiranje AIP-a nije jednostavno. U prošlosti se u Japanu češće izvodila endoskopska retrogradna kolangiopankreatografija (ERCP), dok se danas primarno koristi magnetska rezonanca kolangiopankreatografija (MRCP) zbog svoje neinvazivnosti i mogućnosti vizualizacije cijelog pankreasnog kanala. S druge strane, Klinika Mayo u SAD-u preferirala je *core* biopsiju (biopsiju širokom iglom), što je omogućilo preciznu histopatološku analizu i razlikovanje AIP-a od malignih bolesti (7, 50).



## 5.2. Histologija

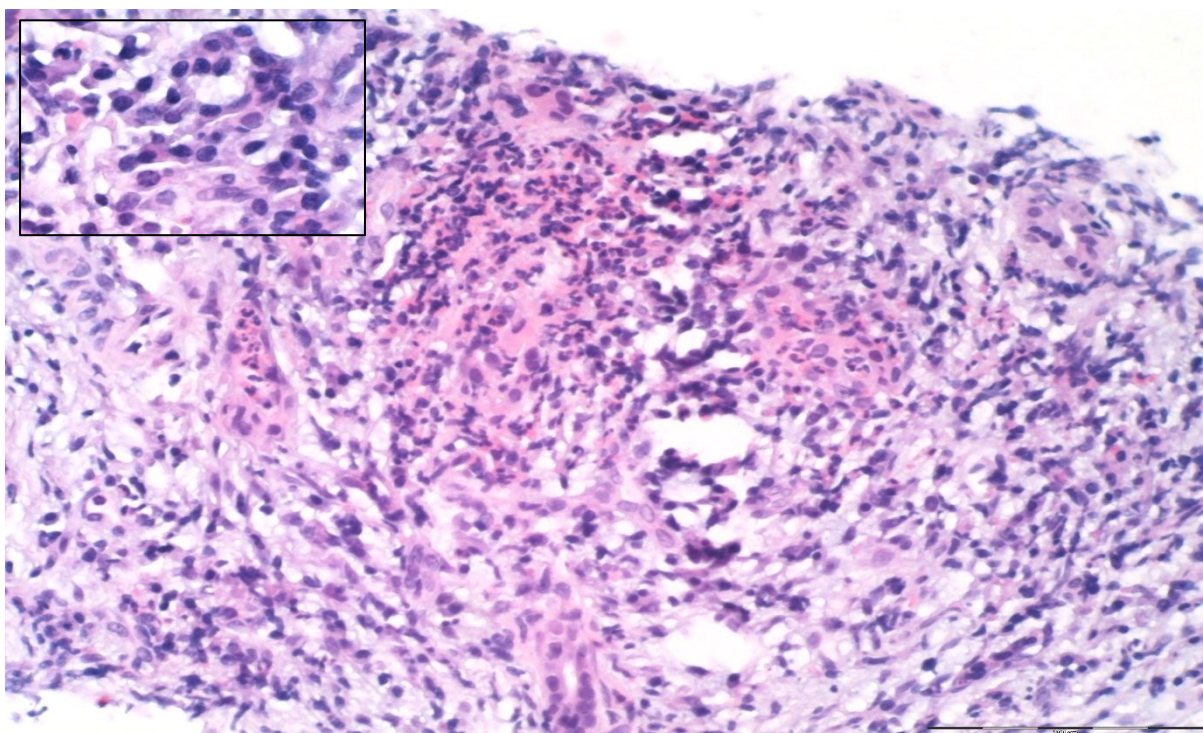
Histološka potvrda bolesti predstavlja zlatni standard u dijagnostici AIP-a. Ponekad je izazovno dobiti odgovarajući uzorak, kao i razlikovati tipove AIP-a. U sljedećoj tablici vidimo tipične značajke za pojedini tip AIP-a i koje histološke karakteristike su im zajedničke, a koje su razlikovne (7, 50).

Tablica 2. **Histološke značajke autoimunog pankreatitisa – tip 1 (LPSP) i tip 2 (IDCP).**

Prema: Shimosegawa i sur. (2011), str. 353.-355. (7).

Autoimuni pankreatitis tip 1 (LPSP)	Autoimuni pankreatitis tip 2 (IDCP)
Periduktalna infiltracija plazma stanicama i limfocitima	
Storiformna fibroza	
Obliterativni flebitis	Granulocitne epitelne lezije (GEL)
Brojne IgG4+ plazma stanice, >10 IgG4 / HPF	Nema ili ima vrlo malo IgG4+ plazma stanica, <10 IgG4 / HPF

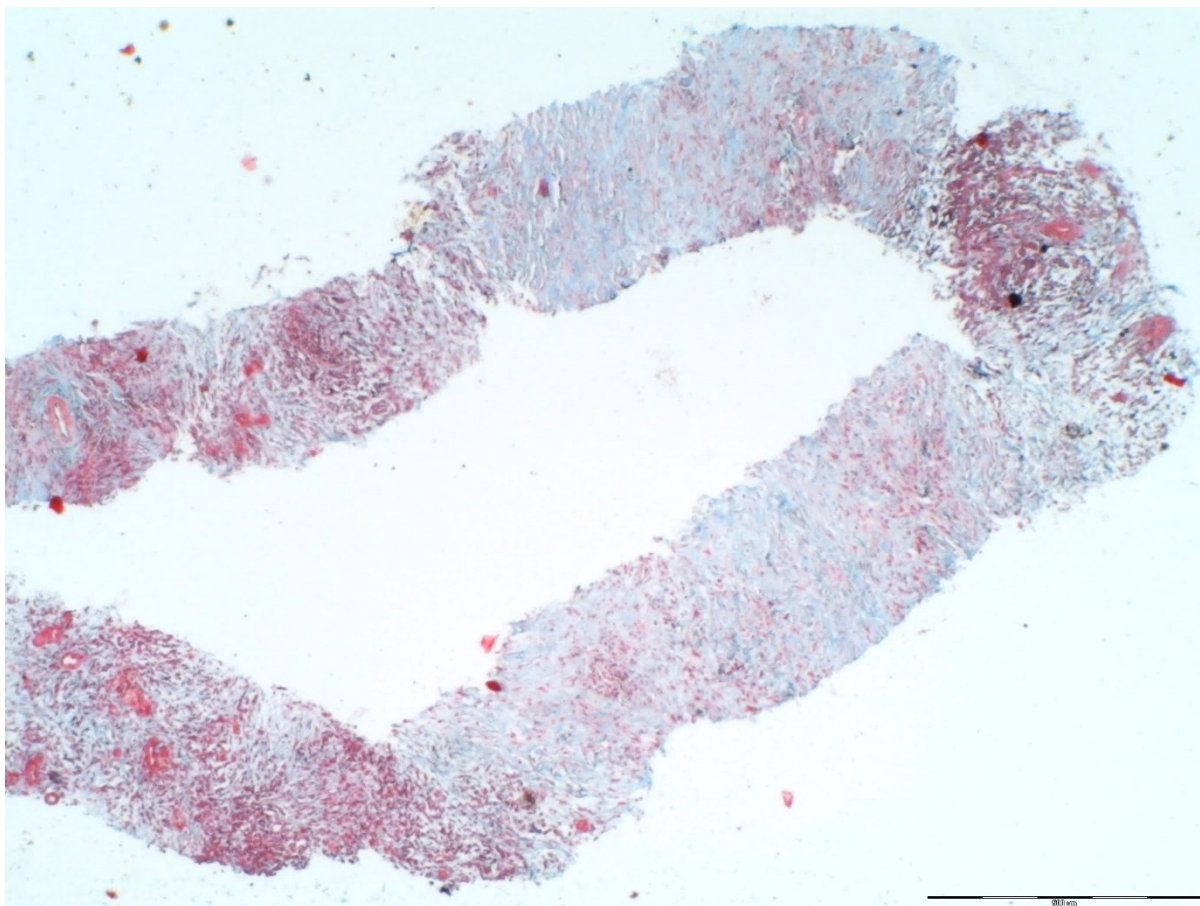
HPF, polje velike snage, engl. *high-power field*



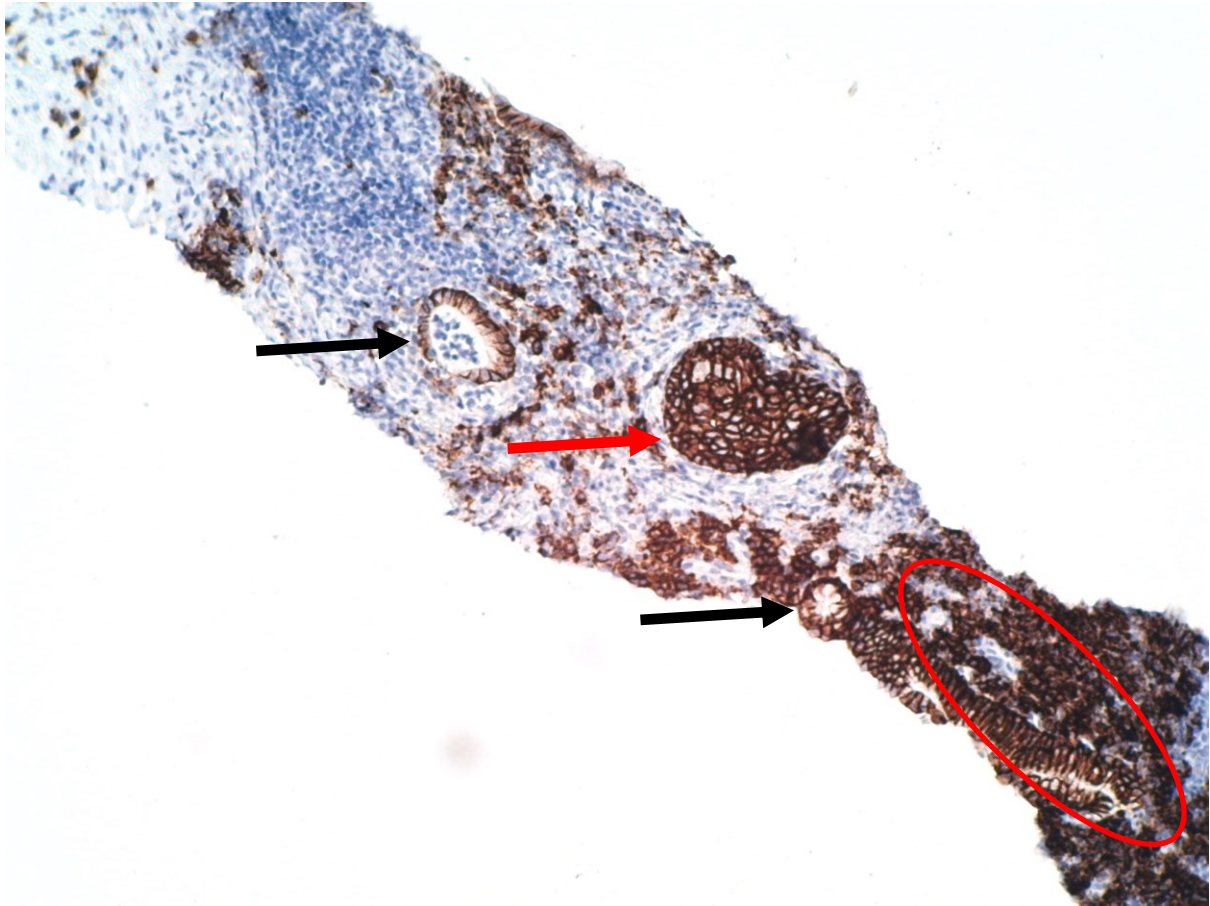
**Slika 5. Izražena destrukcija stijenki srednje velikih i malih kanala infiltracijom brojnim neutrofilima. Veće povećanje obilne infiltracije plazma stanicama (HE bojenje, crni pravokutnik povećanje x400).** (Preuzeto s dopuštenjem sa Zavoda za gastroenterologiju i hepatologiju, Klinika za unutarnje bolesti, Klinički bolnički centar „Sestre milosrdnice“, Zagreb 2024.)

Periduktalna infiltracija limfocitima i plazma stanicama pojavljuje se u oba tipa AIP-a, no u tipu 2 (IDCP-u) zapažamo granulocitne epitelne lezije (GEL). GEL označava intraluminalnu i intraepitelnu infiltraciju neutrofilima koja se pojavljuje u srednje velikim i malim kanalima, kao i u žljezdanim acinusima gušterače. Posljedično često dolazi do razaranja i zatvaranja kanala gušterače (7).

Storiformna fibroza može se primijetiti u oba tipa AIP-a. Predstavlja upalu bogatu limfocitima, plazma stanicama i vretenastim stanicama koja izgledom podsjeća na uzorak tkanine ili vrtloga, odakle joj potječe naziv (7, 50).



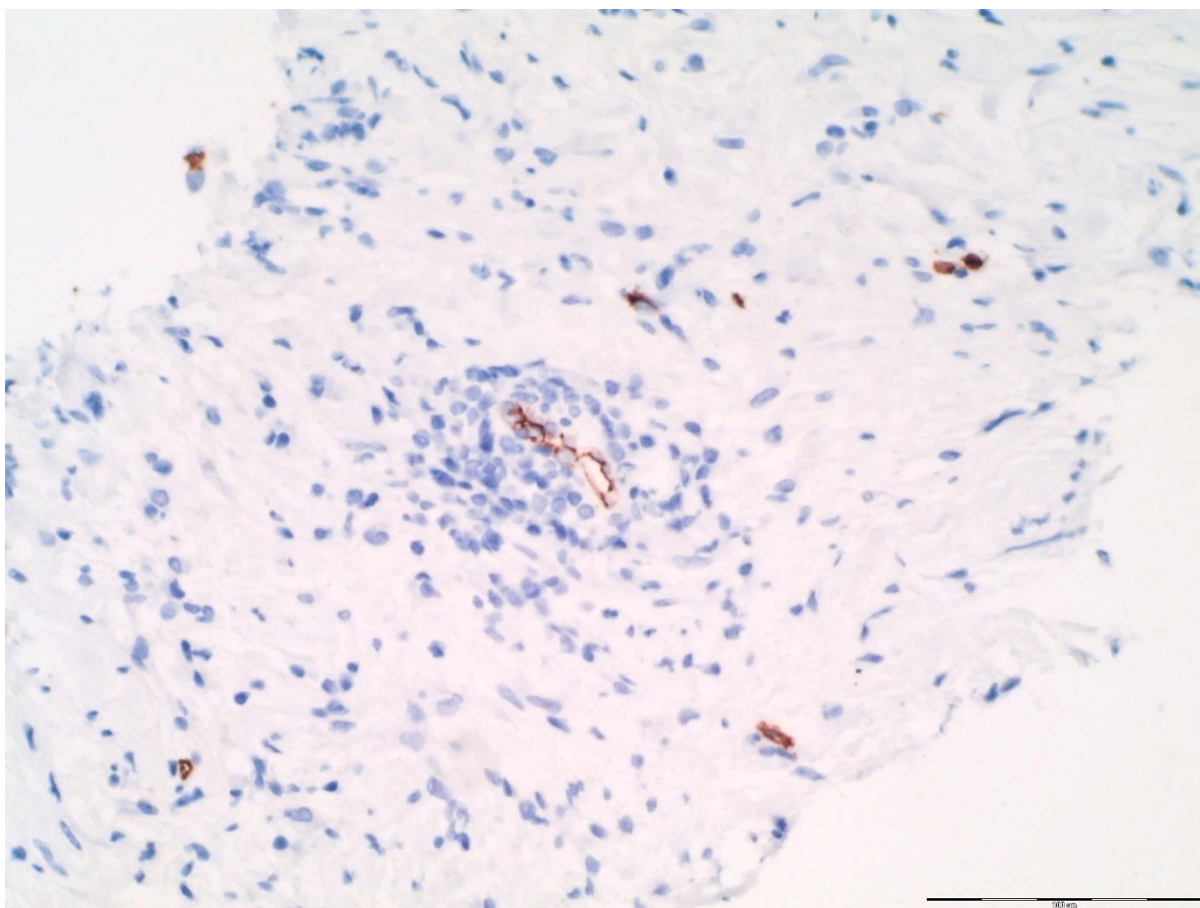
**Slika 6. Histologija autoimunog pankreatitisa tipa 1. Storiformna fibroza s izraženim smanjenjem acinusa (Mason bojenje, povećanje x40, skala 500 $\mu$ m). (Preuzeto s dopuštenjem sa Zavoda za gastroenterologiju i hepatologiju, Klinika za unutarnje bolesti, Klinički bolnički centar „Sestre milosrdnice“, Zagreb 2024.)**



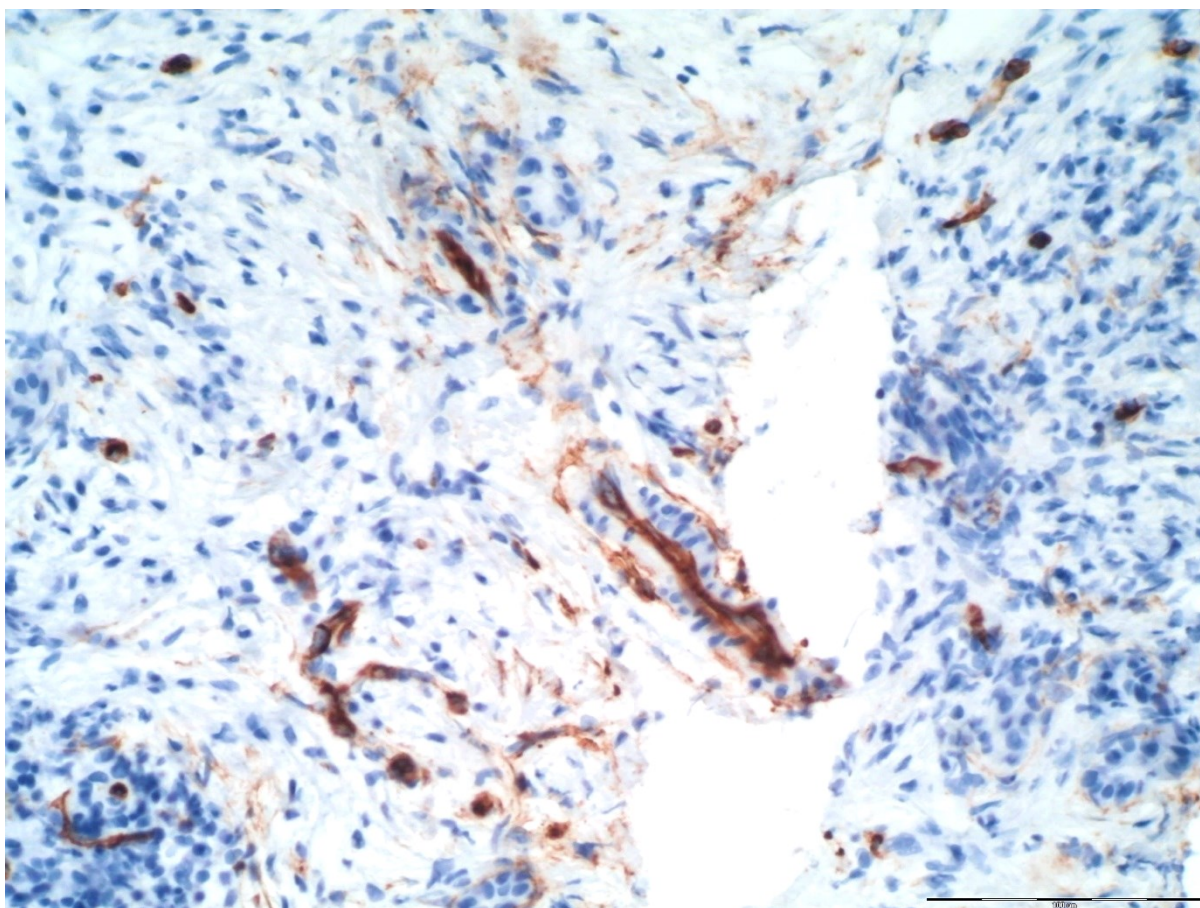
Slika 7. **Imunohistokemijsko CD138 bojenje prikazuje gustu infiltraciju plazma stanicama s više od 100 stanica/HPF (crveni oval), epitel srednje velikih i malih duktusa ispunjen neutrofilima (crne strelice) i rezidualni Langerhansov otočić (crvena strelica).** (Preuzeto s dopuštenjem sa Zavoda za gastroenterologiju i hepatologiju, Klinika za unutarnje bolesti, Klinički bolnički centar „Sestre milosrdnice“, Zagreb 2024.)

Obliterativni flebitis specifičan je za AIP tip 1, a označava upalu intrapankreatičnih i ekstrapankreatičnih vena. Upalne stanice i/ili fibroza nalaze se unutar *tunike adventicije* (vanjskog sloja) vena vidljive hematoksilin-eozin (HE) ili Elastic Van Gieson (EVG) bojenjem (7, 50, 53).





**Slika 8. Imunohistokemijsko CD34 bojenje. Obliterativni flebitis u ranijem stadiju s perivenularnom upalom (povećanje x200, skala 100  $\mu\text{m}$ ). (Preuzeto s dopuštanjem sa Zavoda za gastroenterologiju i hepatologiju, Klinika za unutarnje bolesti, Klinički bolnički centar „Sestre milosrdnice“, Zagreb 2024.)**



Slika 9. **Imunohistokemijsko CD34 bojenje. Obliterativni flebitis u kasnoj fazi s nesparenom venom što ukazuje na nestajanje vene (povećanje x200, skala 100 µm).** (Preuzeto s dopuštenjem sa Zavoda za gastroenterologiju i hepatologiju, Klinika za unutarnje bolesti, Klinički bolnički centar „Sestre milosrdnice“, Zagreb 2024.)

### **5.3. Slikovna dijagnostika**

Slikovna dijagnostika (engl. *imaging*) sljedeći je u nizu dijagnostički kriterij. U međunarodnim dijagnostičkim kriterijima (ICDC) zasebno se evaluiraju slikovni nalazi duktalnog sustava gušterače i parenhima gušterače (7). Veoma je zahtjevno i često gotovo nemoguće razlučiti tip 1 od tipa 2 na temelju slikovnih nalaza. Dva najčešća slikovna nalaza gušterače koji se izdvajaju su difuzni oblik nalik na kobasicu i segmentalno povećanje gušterače (38).

Slikovni su nalazi nerijetko prva dijagnostička odrednica koja zna kliničare uputiti na diferencijalnu dijagnozu autoimunog pankreatitisa. Na AIP se može posumnjati kod pacijenta kod kojih se u sklopu šire dijagnostičke obrade izvode UZV, CT ili MR abdomena. Može biti slučajni nalaz, no češće biva u sklopu prezentacije pacijenta s kliničkim simptomima, pri čemu diferencijalnu dijagnozu čine tumori gušterače i bilijarnog sustava, kao i ekstrapankreatične lezije te upalne bolesti crijeva (50).

Ne smijemo zanemariti važnost diferencijalne dijagnoze tumora gušterače, budući da je prije nego što je AIP prepoznat kao klinički entitet, u samo 2-3% slučajeva reseciranog bioptata gušterače potvrđena dijagnoza AIP-a. U nejasnim stanjima ostatak su većinom činili tumori gušterače. Dijagnoza AIP-a izgledna je u slučajevima kada je slikovnom dijagnostikom utvrđeno difuzno povećanje gušterače bez dilatacije ili prekida gušteračnog kanala, odnosno kada je na CT nalazu prikazana hipodenzna, a na MR-u hipointenzivna masa gušterače (7).

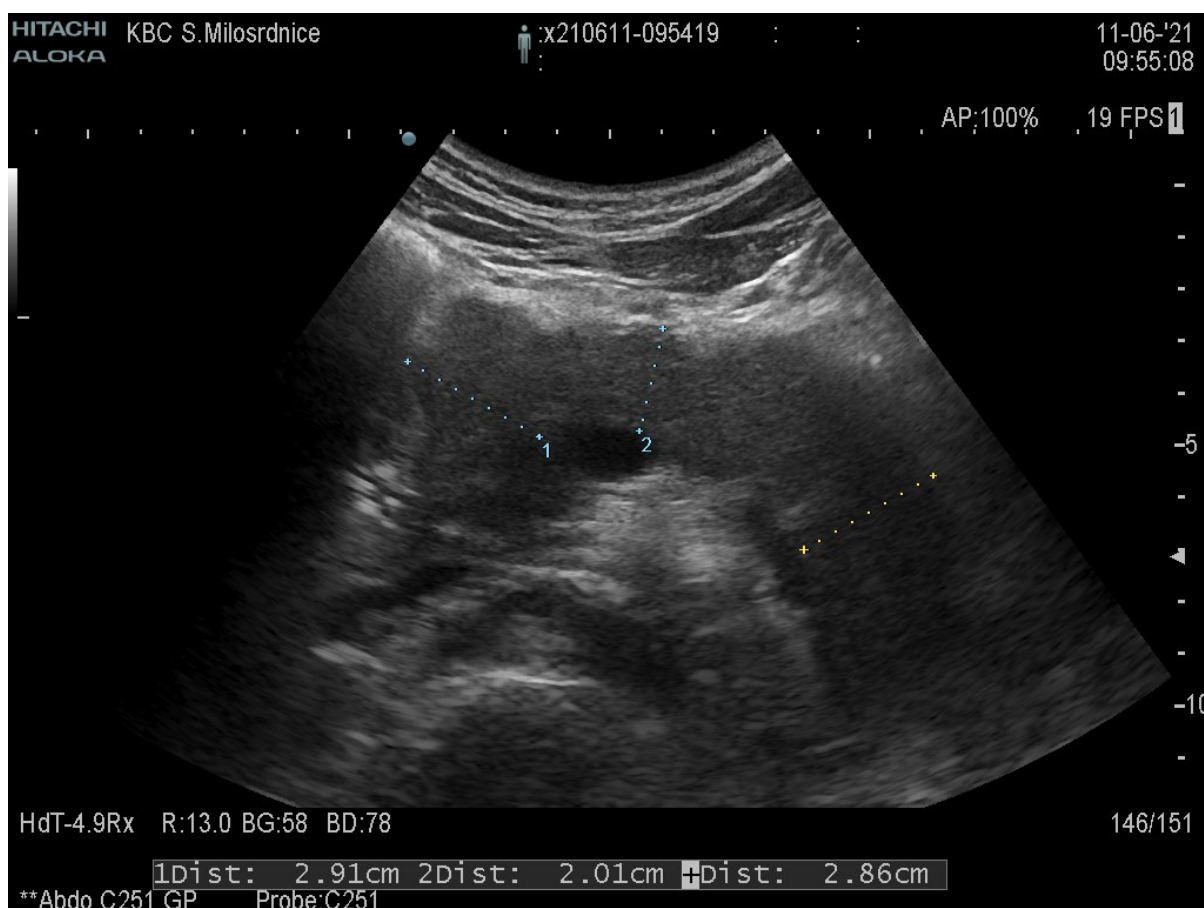Ukoliko se prikaže masa smanjene gustoće na nalazu CT-a s pojačanim kontrastom ili se prikaže dilatacija, odnosno prekid gušteračnog kanala, u tim se slučajevima mora prvo razmotriti i isključiti mogućnost postojanja tumora gušterače. Također u svim slučajevima kada isprva nije jasno bi li se radilo o AIP-u ili o tumoru gušterače, uvijek se mora prvo dijagnostički istražiti i isključiti postojanje tumora gušterače (7).

Difuzno povećanje gušterače, gušterača oblika kobasice te rub poput kapsule oko lezije gušterače dodatna su tri indikativna nalaza koji govore u prilog AIP-a, a mogu se pronaći kada se izvode CT ili MR abdomena. Kada je god moguće preporuča se korištenje kontrasta, budući da homogeno odgođeno pojačanje signala pokazuje značajnu osjetljivost i specifičnost u dijagnostici AIP-a (50, 54, 55).

### 5.3.1. TRANSABDOMINALNI ULTRAZVUK (TAUZ)

Transabdominalni ultrazvuk jeftina je, neinvazivna i lako dostupna pretraga koja ne koristi zračenje. Smatra se vrlo dobrom orijentacijskom pretragom i često je prvi dijagnostički izbor kod bolesnika s bolovima u abdomenu ili žuticom, zahvaljujući navedenim karakteristikama (56).

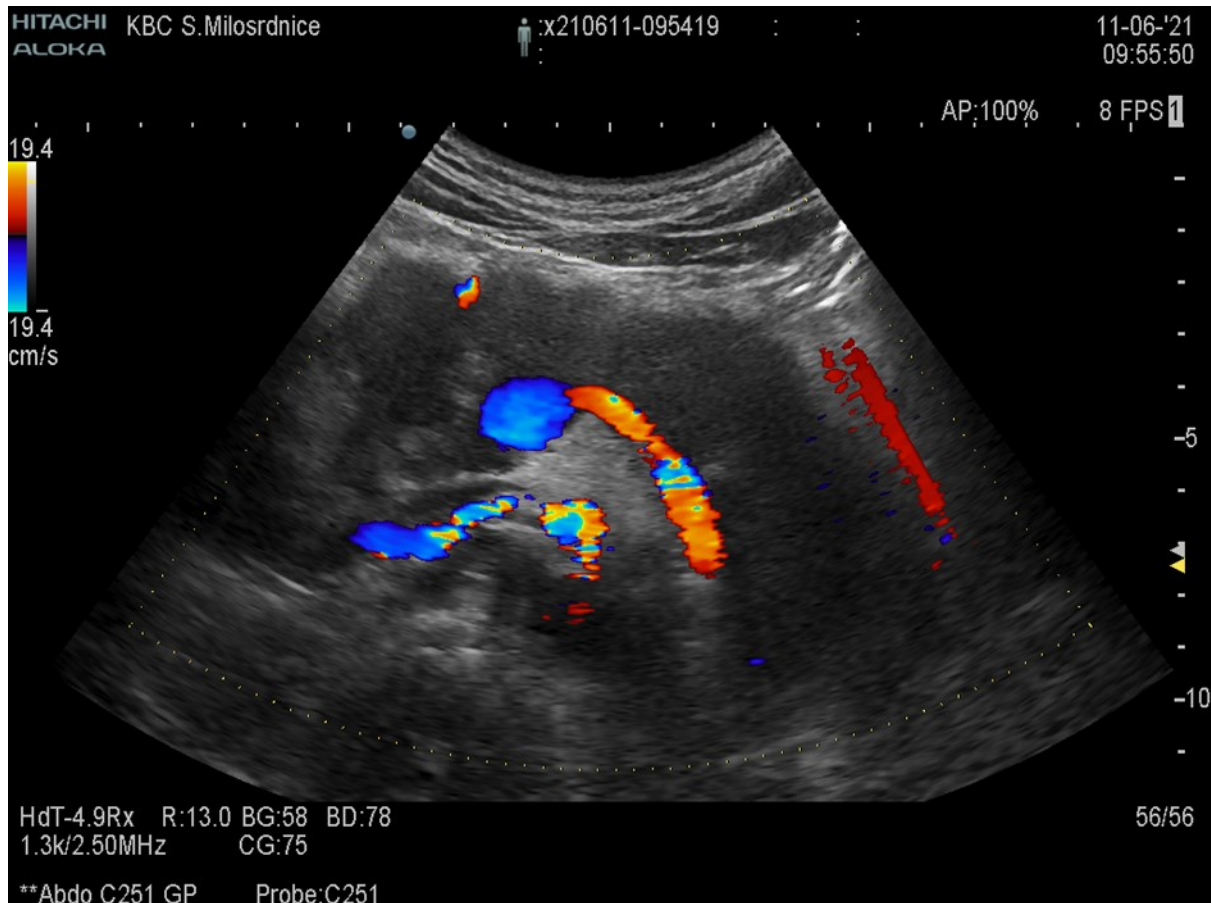
Konvencionalni TAUZ nema značajnu dijagnostičku vrijednost, s obzirom da se gušterača zbog svojeg položaja vrlo teško može dobro prikazati te je potrebno veliko znanje i iskustvo ultrasoničara koji provodi pretragu (56, 57).



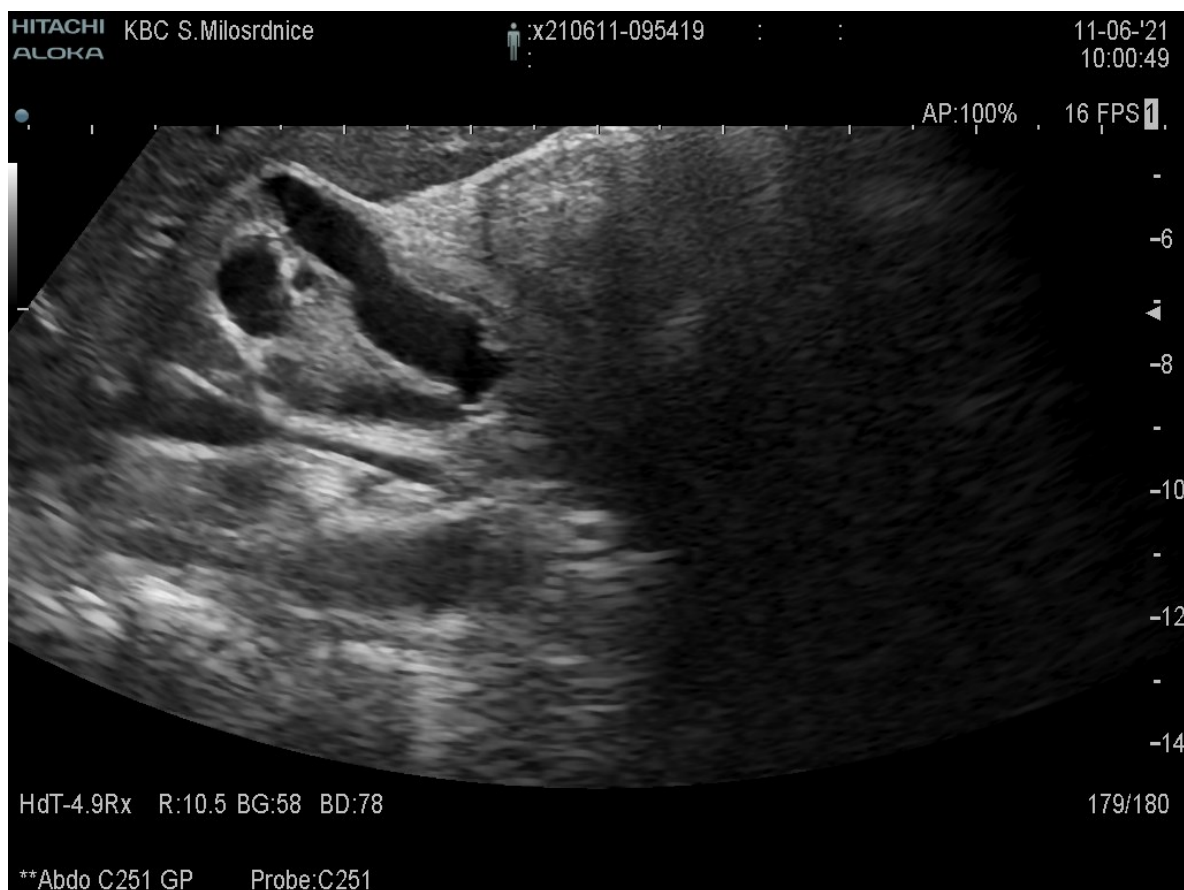Slika 10. Edematozna i cjelovito hipoehogena gušterača u autoimunom pankreatitisu tipa 1 prikazana transabdominalnim ultrazvukom. (Preuzeto s dopuštenjem sa Zavoda za



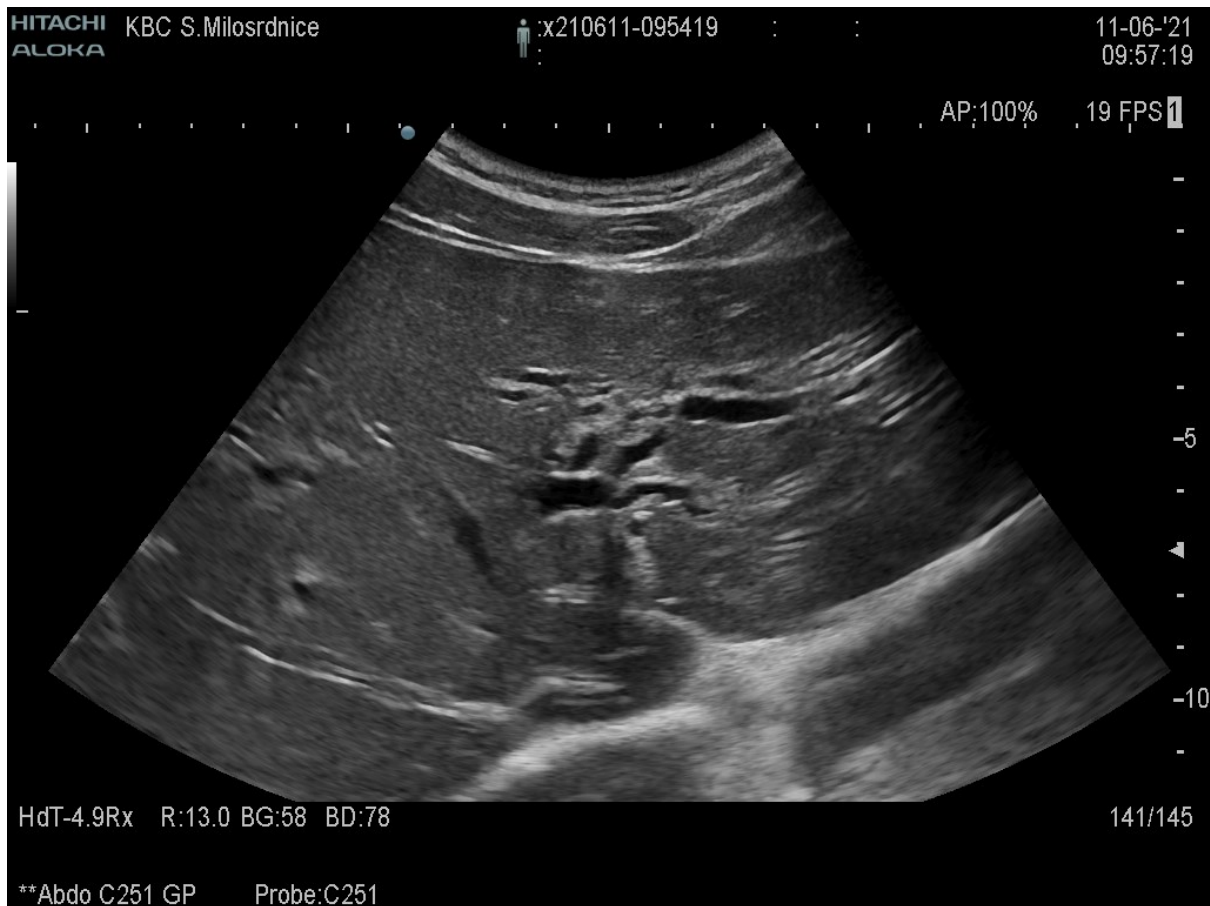gastroenterologiju i hepatologiju, Klinika za unutarnje bolesti, Klinički bolnički centar „Sestre milosrdnice“, Zagreb 2024.)



Slika 11. Tipičan nalaz edematozne hipoehogene gušterače u autoimunom pankreatitisu tipa 1 snimljen transabdominalnim ultrazvukom s color dopplerom. (Preuzeto s dopuštenjem sa Zavoda za gastroenterologiju i hepatologiju, Klinika za unutarnje bolesti, Klinički bolnički centar „Sestre milosrdnice“, Zagreb 2024.)



Slika 12. Dilatiran distalni dio glavnog žučovoda (lat. *ductus choledochus*) i voda žučnog mjehura (lat. *ductus cysticus*) s izrazito zadebljanim stijenkama u sklopu IgG4 povezanog kolangitisa. (Preuzeto s dopuštenjem sa Zavoda za gastroenterologiju i hepatologiju, Klinika za unutarnje bolesti, Klinički bolnički centar „Sestre milosrdnice“, Zagreb 2024.)



**Slika 13. Dilatacija žučnih vodova za lijevi režanj jetre u sklopu opstrukcije koju je izazvala velika edematozna glava gušterače snimljena transabdominalnim ultrazvukom.** (Preuzeto s dopuštenjem sa Zavoda za gastroenterologiju i hepatologiju, Klinika za unutarnje bolesti, Klinički bolnički centar „Sestre milosrdnice“, Zagreb 2024.)

Postoje brojne superiornije slikovne dijagnostičke metode, no TAUZ se može smatrati važnom orijentacijskom i komplementarnom metodom (56, 57).

Nema egzaktnih podataka o osjetljivosti, specifičnosti i dijagnostičkoj točnosti TAUZ-a u dijagnostici AIP-a. Ističe se korisnost TAUZ-a s primijenjenim kontrastom kod fokalnog oblika AIP-a sa svrhom njegove lakše diferencijacije od dukalnog adenokarcinoma gušterače (PDAC) (58).

### 5.3.2. RAČUNALNA TOMOGRAFIJA (CT) ABDOMENA

Računalna tomografija (CT) abdomena dijagnostička je slikovna metoda koja se koristi kada postoji osnovana sumnja na patologiju gušterače. Prednost CT-a leži u njegovoj sposobnosti da precizno i detaljno prikaže lokalizaciju, veličinu i gustoću lezije, bez obzira na nepovoljni anatomske položaj gušterače. Iako je zračenje nedostatak ove metode, potencijalna korist pravodobnog dijagnosticiranja značajno nadilazi moguće štetne učinke.

CT abdomena, bez obzira što se gotovo uvijek TAUZ izvodi prije njega, vrlo često biva prva dijagnostička slikovna metoda kojom se postavi sumnja da se radi o autoimunom pankreatitisu. Preporučuje se izvođenje CT-a abdomena s primjenom jednog kontrastnog sredstva kada god je to moguće zato što povećava osjetljivost i specifičnost u dijagnosticiranju autoimunog pankreatitisa (57).

Dvofazni CT s korištenjem kontrastnog sredstva važan je u dijagnostici autoimunog pankreatitisa i njegovom razlikovanju od tumora gušterače. Prva faza je pankreatična ili arterijska i snima se 35-45 sekundi nakon injekcije kontrasta. Druga faza je hepatična ili portalna venska, a snima se 60-70 sekundi nakon injekcije (59).

U pankreatičnoj fazi CT-a, AIP lezije pokazuju značajnu hipoatenuaciju u odnosu na zdravu gušteraču, dok su u odnosu na duktalni adenokarcinom gušterače blago hiperdenzne. U hepatičnoj fazi CT-a, AIP lezije ne pokazuju značajnu razliku u atenuaciji u odnosu na zdravu gušteraču, ali su značajno hiperatenuirane u usporedbi s duktalnim adenokarcinomom gušterače (59).

CT nalaz često prikazuje difuzno povećanje parenhima gušterače, što je tipičan nalaz za AIP. U slučajevima fokalnog povećanja postoji sumnja na tumor gušterače. Korištenjem kontrastnog sredstva lakše je razlikovati AIP od tumora, pri čemu progresivno odgođeno pojačanje signala predstavlja specifičan nalaz u slučaju postojanja autoimunog pankreatitisa.

Važno je istaknuti postojanje haloa, odnosno ruba poput kapsule (engl. *capsule-like rim*) koji okružuje povećanu gušteraču. Halo pritom zahvaća masno tkivo oko gušterače, a predstavlja upalne fibrozirajuće promjene prisutne u tkivu. Prikazuje se kao hipodenzna vrpca s odgođenim pojačanim signalom, što je tipično za AIP tipa 1 (50, 56).

Važno je napomenuti da se kod autoimunog pankreatitisa, za razliku od adenokarcinoma gušterače, češće identificiraju kalcifikati u gušterači, kao i zahvaćenost žučnog kanala i bubrega. Kod adenokarcinoma gušterače češće se nalazi dilatacija ili nagli prekid glavnog gušteračnog voda (60).

CT ima osjetljivost od 59% i specifičnost od 99% pri razlikovanju AIP-a u odnosu na PDAC prema metaanalizi iz 2021. godine koja je obrađivala rezultate 11 studija o diferencijalnoj dijagnostici AIP-a i PDAC-a pomoću CT i MR nalaza (61).

### **5.3.3. MAGNETSKA REZONANCA (MR)**

Magnetska rezonanca (MR) predstavlja sljedeću u nizu dijagnostičku slikovnu pretragu kojom se može verificirati postojanje patologije gušterače. MR je neinvazivna, teže dostupna i relativno skupa dijagnostička pretraga koja koristi neionizirajuće radiofrekventno značenje.

U dijagnostici autoimunog pankreatitisa važne su MR sekvence: T1, T2 i DWI. Važno se podsjetiti kako T1 snimke reprezentativno prikazuju anatomiju. Mast se prikazuje kao hiperintenzivna (bijeli signal), a voda kao hipointenzivna (crni signal). T2 snimke bolje prikazuju patologiju te se i mast i voda prikazuju hiperintenzivno. DWI (engl. *diffusion weighted imaging*) procjenjuje kretanje molekula vode kroz tkiva i samim time daje uvid u celularnost. DWI se označava parametrom stupnja difuzije vode koji se naziva prividni koeficijent difuzije (ADC, engl. *apparent diffusion coefficient*) (62).

T1 snimke prikazuju AIP lezije kao relativno hipointenzivne, dok su na T2 snimkama hiperintenzivne. Rub poput kapsule, osim na CT-u, viđa se u 30-40% slučajeva na MR snimkama. Prikazuje se kao hipointenzivitet na T1 i T2 snimkama s odgođenim pojačanjem signala. Nerijetko se može zamijeniti s peripankreatičnom tekućinom, no za nju je tipičan nepravilan rub te hiperintenzivitet na T2 snimkama bez pojačanja signala (17, 63).

Budući da je teško i vrlo važno razlikovati autoimuni pankreatitis od dukalnog adenokarcinoma gušterače (PDAC), DWI snimke su značajne jer pomažu u razlikovanju tih dvaju stanja. Kada usporedimo prividni koeficijent difuzije (ADC) u zdravoj gušterači i PDAC-u, ADC je niži kod tumora zbog veće celularnosti i moguće fibroze (64).

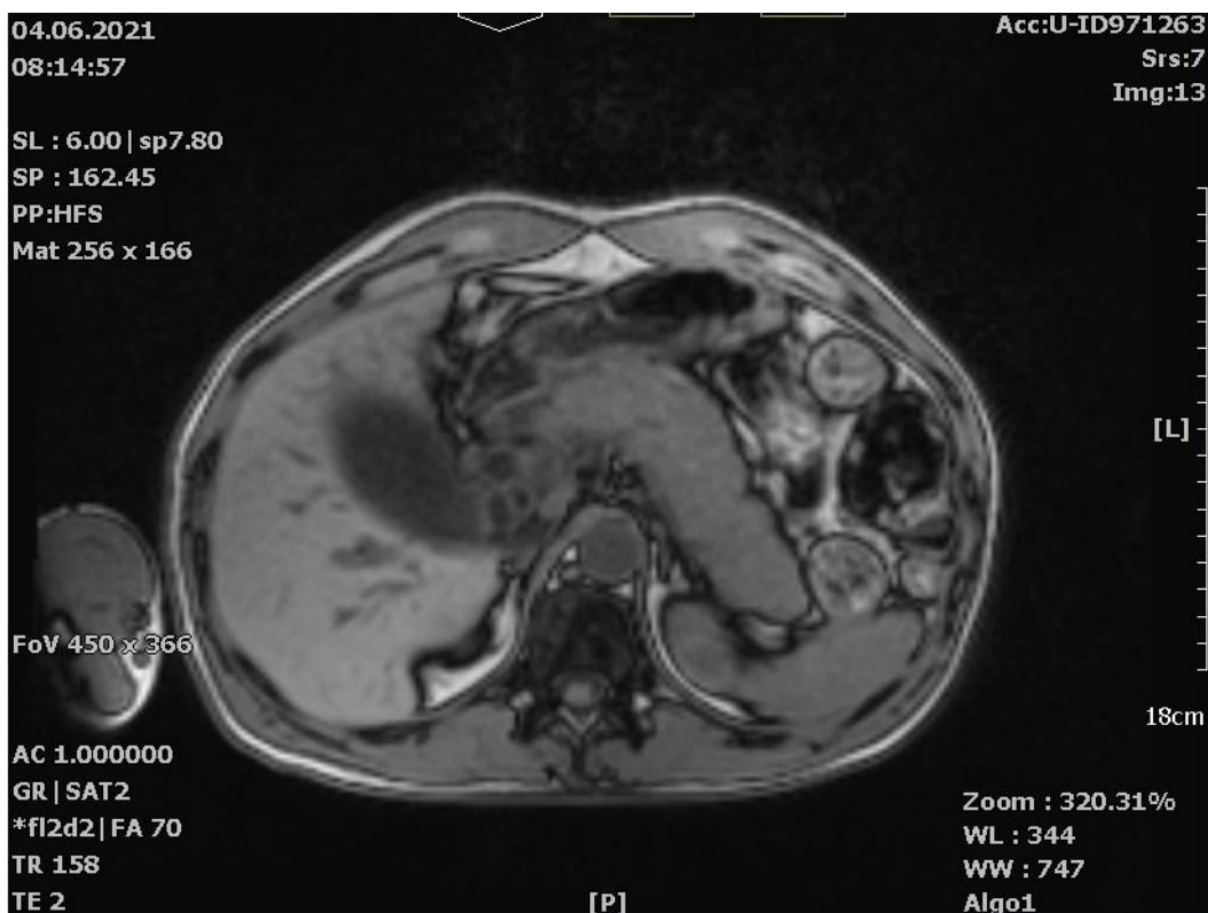Kod usporedbe PDAC-a i AIP-a, ADC u autoimunom pankreatitisu značajno je niži nego kod karcinoma gušterače, što ukazuje na veću fibrozu i celularnost kod AIP-a, u odnosu na PDAC. Granična vrijednost ADC-a od  $1.075 \times 10^{-3} \text{ mm}^2/\text{s}$  može pomoći u razlikovanju AIP-a od PDAC-a. Vrijednosti iznad granične vrijednosti ukazuju na vjerojatnu dijagnozu dukalnog adenokarcinoma gušterače, dok vrijednosti ispod upućuju na autoimuni pankreatitis (64).

MR ima osjetljivost od 84% i specifičnost od 97% pri razlikovanju AIP-a u odnosu na PDAC prema ranije navedenoj metaanalizi iz 2021. godine koja je uspoređivala CT i MR. Dade se zaključiti kako je MR superiornija slikovna metoda, uzimajući u obzir znatno bolju osjetljivost (84%), u odnosu na CT (59%) (61).

Magnetska rezonanca kolangiopankreatografija (MRCP) posebna je MR dijagnostička tehnika. Neinvazivna je i neionizirajuća komplementarna metoda koja detaljno prikazuje žučnjak, žučne puteve, kao i gušteračni duktalni sustav. Dug period vremena bila je manje učinkovita od endoskopske retrogradne kolangiopankreatografije (ERCP) u prikazu vodova. Međutim, s razvojem tehnologije i MR uređaja jakosti 3T, njena dijagnostička vrijednost gotovo je izjednačena s ERCP-om. U Japanskim dijagnostičkim kriterijima iz 2018. godine, uvrštena je

kao komplementarna metoda ERCP-u zbog svojih određenih prednosti. U odnosu na ERCP, MRCP je neinvazivna metoda pri čijem se izvođenju ne koristi kontrastno sredstvo, s prednošću prikazivanja određenih dijelova pankreasnog kanala iza opstrukcije (17, 50). MRCP može prikazati multipla suženja intrahepatalnih vodova te glavnog žučovoda, kao i difuzno suženje glavnog gušteračnog voda (65).

MRCP pokazuje osjetljivost od 88,9% i specifičnost od 84,6% pri razlikovanju AIP-a u odnosu na PDAC, ako se postavi granična vrijednost maksimalnog promjera uzvodnog dijela MPD-a na 2,4 mm (66).



Slika 14. Magnetska rezonanca kolangiopankreatografija (MRCP) prikazuje tipičan izgled gušterače u obliku kobasice. (Preuzeto s dopuštenjem sa Zavoda za gastroenterologiju

i hepatologiju, Klinika za unutarnje bolesti, Klinički bolnički centar „Sestre milosrdnice“, Zagreb 2024.)

#### 5.3.4. ENDOSKOPSKI ULTRAZVUK (EUS)

Endoskopski ultrazvuk (EUS) vrlo je važna dijagnostička slikovna metoda koja predstavlja kombiniranu tehniku endoskopije i slikovnog ultrazvučnog prikaza. Uobičajeno se koristi za prikaz gornjeg gastrointestinalnog trakta (GIT-a), gušterače, bilijarnog sustava, retroperitoneuma i stražnjeg medijastinuma (67).

EUS nudi mogućnost različitih tehnika vizualizacije:

- 1) **Konvencionalni EUS** – standardna vizualizacija B modom.
- 2) **EUS elastografija (EUS-EG)** – mjeri elastičnost tkiva gušterače.
- 3) **EUS s primjenom kontrasta (CE-EUS)** – koristi kontrastno sredstvo da bi se poboljšala vizualizacija žilnih struktura i lezija gušterače.

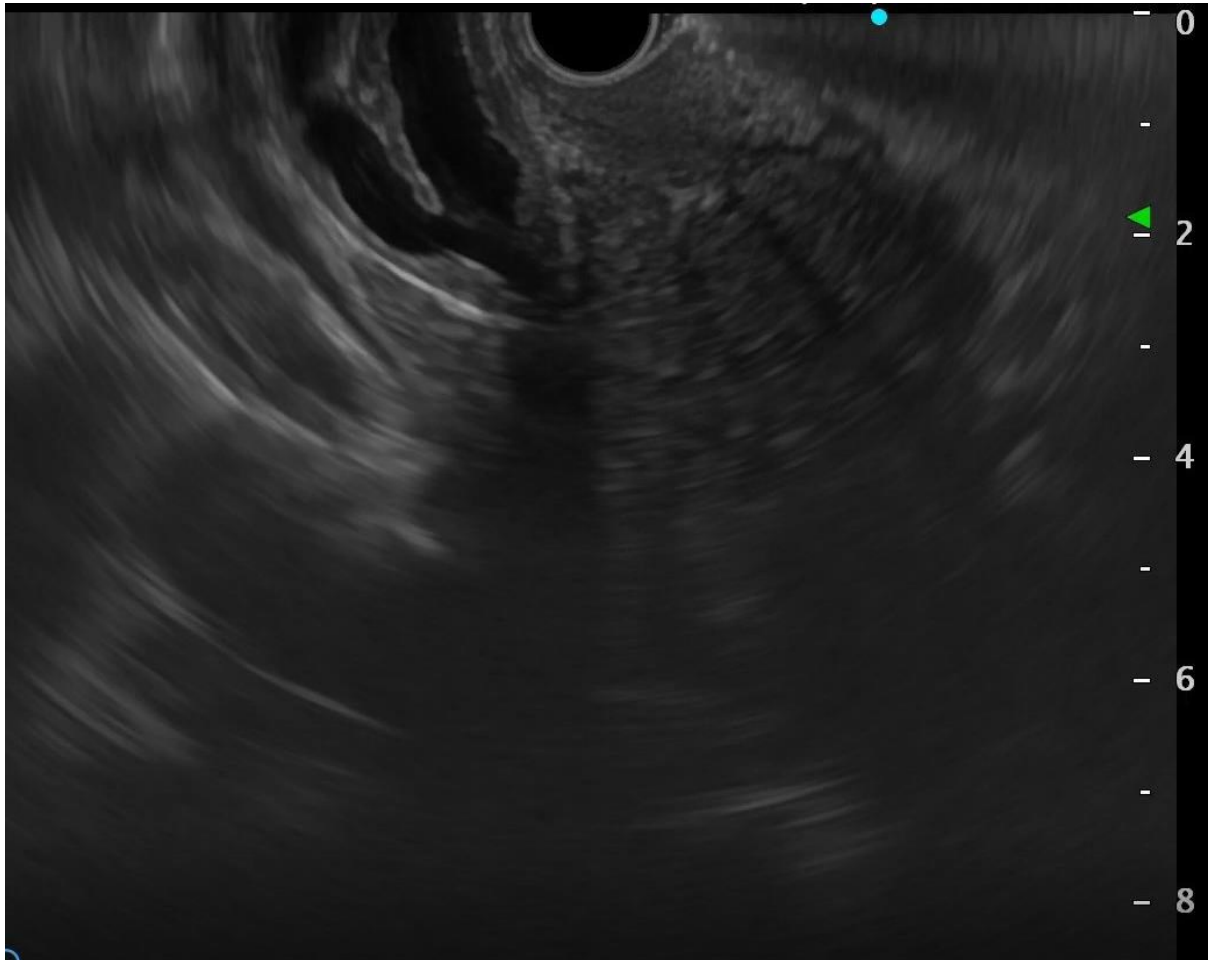
Druga podjela se odnosi na tehniku uzimanja uzoraka za analizu:

- 1) **Citološka punkcija finom iglom (EUS-FNA)** – uzima se aspirat za citološku analizu.
- 2) **Biopsija finom iglom (EUS-FNB)** – uzima se bioptat finom iglom za patohistološku analizu (PHD) (68-70).

EUS može prikazati značajke parenhima, duktalnog sustava i vaskularizacije gušterače tipične za AIP. Druga važna značajka EUS-a odnosi se na činjenicu da se uz vizualizaciju gušterače, može uzeti uzorak za citološku, odnosno patohistološku analizu, čime se može postaviti definitivna dijagnoza bolesti (68).



Konvencionalni EUS teško razlikuje AIP od karcinoma gušterače jer ponekad nespecifično prikazuje hipoehogenu masu. Ono što možemo naći u nalazu, a tipično je za EUS su: difuzno hipoehogeno povećanje gušterače, zadebljanje stijenke glavnog žučovoda, hipoehogene zone koje okružuju gušteraču te hiperehogena žarišta i niti (71).



Slika 15. Endoskopski ultrazvuk (EUS) koji prikazuje kolangiopatiju i povećanu, hipoehogenu glavu gušterače. (Preuzeto s dopuštenjem sa Zavoda za gastroenterologiju i hepatologiju, Klinika za unutarnje bolesti, Klinički bolnički centar „Sestre milosrdnice“, Zagreb 2024.)

Rosemont kriteriji služe za dijagnosticiranje kroničnog pankreatitisa, a kako je autoimuni pankreatitis podvrsta KP-a tako su se istraživale sličnosti i razlike između tipičnog AIP-a i KP-a. Također, studijom iz 2021. istraživale su se značajke EUS nalaza u difuznom i fokalnom tipu AIP-a, čije nalaze prikazuje sljedeća tablica (72).

Tablica 3. **Značajke EUS nalaza u difuznom i fokalnom tipu autoimunog pankreatitisa.**

Prema: Zhang i sur. (2021), str. 7380. (72).

<b>EUS nalazi</b>	<b>Difuzni tip (n=214)</b>	<b>Fokalni tip (n=71)</b>
DHA	197 (92,1%)	16 (22,5%)
FHA	0 (0%)	59 (83,1%)
BDWT	158 (73,4%)	37 (52,1%)
IBDS	72 (33,6%)	17 (23,9%)
Limfadenopatija	72 (33,6%)	17 (23,9%)
PPHM	76 (35,5%)	5 (7,0%)
<b>KP promjene</b>		
HF	202 (94,4%)	69 (97,2%)
HS	131 (61,2%)	43 (60,6%)
Sačasta lobularnost	19 (8,9%)	7 (9,9%)
Nesačasta lobularnost	36 (16,8%)	12 (16,9%)
Cistične lezije	14 (6,5%)	4 (5,6%)
Parenhimske kalcifikacije	2 (0,9%)	1 (1,4%)
<b>MPD promjene</b>		
MPD dilatacija	30 (14,0%)	18 (25,3%)
HDM	91 (42,5%)	28 (39,4%)

DHA: difuzno hipoehogeno područje; FHA: žarišna hipoehogena područja; BDWT: zadebljanje stijenke žučnog kanala; IPBDS: intrapankreatična stenoza žučnog kanala; PPHM: peripankreatična hipoehogena margina; HF: hiperehogena žarišta; HS: hiperehogene niti; MPD: glavni gušteračni vod; HDM: hiperehogen rub glavnog gušteračnog voda

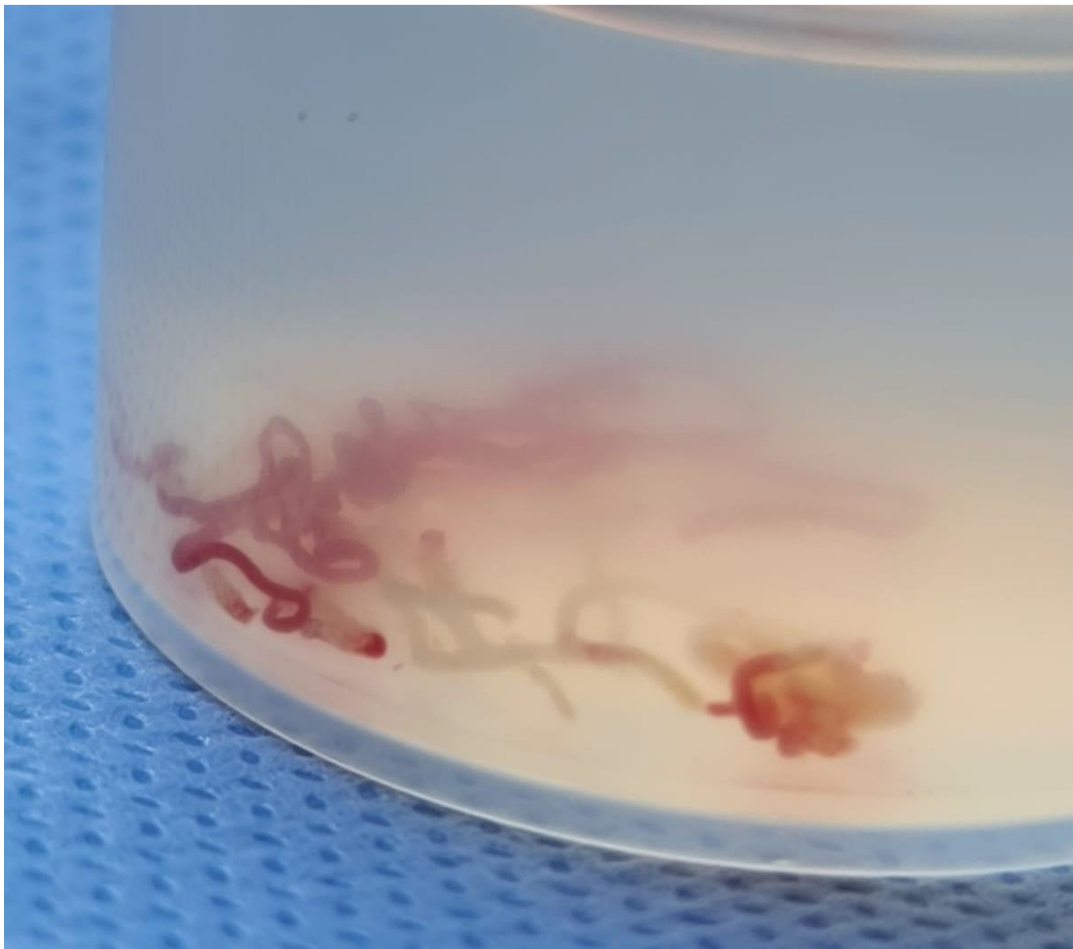
Prema tablici dade se zaključiti kako je difuzno hiperehogeno područje (DHA) tipično za difuzni tip, dok su fokalna hiperehogena područja (FHA) specifična za fokalni tip autoimunog pankreatitisa. Zadebljanje stijenke žučnog kanala (BDWT), peripankreatične hipoehogene margine (PPHM), intrapankreatična stenoza žučnog kanala (IPBDS), peripankreatična limfadenopatija češće se nalaze u difuznom tipu AIP-a. Ostale značajke kao što su cistične lezije, parenhimske kalcifikacije, saćasta i nesaćasta lobularnost, značajno su rjeđe u autoimunom pankreatitisu, a čine osnovu za dijagnozu kroničnog pankreatitisa po Rosemont kriterijima. U AIP-u najčešća od tih značajki je nesaćasta lobularnost, koja je u KP-u rjeđa manifestacija i manje značajan kriterij, nego češća saćasta (72, 73).

Nalaz EUS-a pokazuje hipoehogene lezije u gušterači kada se radi o autoimunom pankreatitisu, ali i kada se radi o tumoru gušterače. Stoga s ciljem veće osjetljivosti i specifičnosti, važno je provesti aplikaciju kontrastnog sredstva. Većina lezija AIP-a pokazuje jednakost signala tijekom arterijske faze te pojačanje ili jednakost signala za vrijeme kasne faze, dok tumori gušterače pokazuju smanjenje signala u obje faze čak u 93,7% slučajeva (57).

EUS elastografija neinvazivna je metoda za mjerenje krutosti tkiva, dostupna na većini EUS uređaja te može biti kvalitativna ili kvantitativna. Relativno se često koristi, budući da je metoda neinvazivna i informativna. Koristila bi dodatna istraživanja koja bi je mogle učiniti važnijom metodom u dijagnostici autoimunog pankreatitisa. Treba biti svjestan određenih ograničenja EUS elastografije, a to su da nije reproducibilna i standardizirana te da nema jasno definirane granične vrijednosti koje bi razlikovale benigne od malignih tkivnih lezija. EUS elastografija može biti korisna u razlikovanju AIP-a od tumora gušterače. Kod AIP-a tkivo gušterače pokazuje homogeno povećanje krutosti, dok je kod tumora gušterače povećana krutost ograničena na područje tumorske lezije (74, 75). Prema metaanalizi koja je obrađivala rezultate 17 studija, kvalitativna EUS elastografija pokazuje visoku osjetljivost od 97% u

diferencijalnoj dijagnostici AIP-a od tumora gušterače, ali specifičnost je niža i iznosi 67% (76).

EUS podrazumijeva izvođenje endoskopske ultrazvučne metode s uzimanjem materijala za citološku, odnosno patohistološku analizu. U sklopu navedene metode može se izvoditi citološka punkcija finom iglom (EUS-FNA) ili biopsija finom iglom (EUS-FNB).



Slika 16. **Uzorak tkiva gušterače dobiven iglenom biopsijom vodenom endoskopskim ultrazvukom (EUS-FNB).** (Preuzeto s dopuštanjem sa Zavoda za gastroenterologiju i hepatologiju, Klinika za unutarnje bolesti, Klinički bolnički centar „Sestre milosrdnice“, Zagreb 2024.)

EUS-FNA pokazao se kao vrlo bitna metoda koja može s velikom sigurnošću isključiti postojanje tumora gušterače, budući da osjetljivost i specifičnost u dijagnostici tumora gušterače iznose 87,6% i 91,2% (77). Unatoč tome osjetljivost EUS-FNA u dijagnostici autoimunog pankreatitisa iznosi samo 41-56%, budući da je tehnika ograničavajuća (78, 79). Metoda uključuje nedovoljnu veličinu uzorka zbog pretanke igle te se dobivaju stanice kojima se aspiracijom uništava citoarhitektonska struktura (69, 79).

Važno je istaknuti kako Europsko društvo za gastroenterološku endoskopiju (ESGE, engl. *European Society of Gastrointestinal Endoscopy*) prema smjernicama iz 2021. godine za uzorkovanje solidnih lezija gušterače, preporučuje podjednako s visokim stupnjem dokaza kako EUS-FNA, tako i EUS-FNB (80).

EUS-FNB prema nekim istraživanjima i studijama pokazuje bolje rezultate od EUS-FNA u dijagnostici AIP-a, s naglaskom na postavljanje definitivne dijagnoze u odnosu na moguću dijagnozu i dijagnostičku točnost koja za EUS-FNB iznosi 63% naprema 45,7% za EUS-FNA (81). Veća osjetljivost EUS-FNB može se pripisati mogućnosti boljeg uzorkovanja s većom veličinom uzorka i očuvanim integritetom intaktnog bioptata (69, 79).

EUS-FNB može se izvoditi s više različitih tipova igala, no Franseen tip igle kalibra 22G (Acquire; Boston Scientific Corporation, Natick, Mass, USA) pokazala je bolje rezultate i veću osjetljivost u dijagnostici AIP-a tipa 1, u odnosu na iglu s prednjim zakošenjem (engl. *forward-bevel needle*) kalibra 20G (ProCore; Cook Medical, Bloomington, Ind, USA) i to u iznosu 78% naprema 45% (82). Također opazajnom retrospektivnom multicentričnom studijom iz 2023. godine dobiveni su rezultati koji potenciraju superiornost Franseen tipa igle kalibra 22G (Acquire; Boston Scientific Corporation, Natick, Mass, USA) u odnosu na Menghini tip igle kalibra 22G (EZ shot3, Olympus Medical Systems, Tokyo, Japan) i tip igle s obrnutim zakošenjem (engl. *reverse-bevel needle*) kalibra 25G (EchoTip ProCore; Cook Medical,

Bloomington, Ind, USA), pri čemu Franseen tip igle ima veću osjetljivost od drugih navedenih igala, s rezultatom 95% u odnosu na 86,7% i 86,6% (83).

Biopsiju Tru-Cut iglom (EUS-TCB) prvi puta su opisali u prikazu slučaja 2005. godine Levy i sur. kao preokret u dijagnostici sa 100% osjetljivošću u odnosu na EUS-FNA. Studijama iz 2009. godine EUS-TCB također je prikazana kao vrlo dobra dijagnostička metoda s osjetljivošću 76-100%, no naposljetku je napuštena kao metoda zbog oskudne manevarske sposobnosti i brzog razvoja boljih različitih tipova finih igala koje se koriste u sklopu EUS-FNA i EUS-FNB tehnike (69, 84-87).

### **5.3.5. ENDOSKOPSKA RETROGRADNA KOLANGIOPANKREATOGRAFIJA (ERCP)**

Endoskopska retrogradna kolangiopankreatografija (ERCP) jedna je od dijagnostičkih slikovnih metoda. Predstavlja invazivan postupak koji kombinira endoskopiju gornjeg gastrointestinalnog trakta i radiološko snimanje žučnih i gušteračnih vodova uz primjenu kontrastnog sredstva. U Japanu se ERCP i dalje povremeno koristi u dijagnostičkim postupcima, ali mnogo rjeđe otkad je MRCP uveden kao komplementarna metoda koja ga je na kraju gotovo potpuno zamijenila zbog svojih brojnih prednosti. U zapadnim zemljama ERCP se izbjegava zbog rizika izazivanja pankreatitisa kontrastnim sredstvom. Umjesto toga, prednost se daje endoskopskom ultrazvuku (50, 55, 88).

Tipičan nalaz za autoimuni pankreatitis je difuzno suženje glavnog gušteračnog voda (MPD-a), pri čemu je zahvaćeno više od jedne trećine njegove ukupne duljine. Segmentno suženje MPD-a teško je razlikovati od stenoze uzrokovane duktalnim adenokarcinomom gušterače (PDAC). Indikativni nalazi koji upućuju na AIP za razliku od PDAC-a uključuju: izostanak

opstrukcije MPD-a, preskačuće lezije MPD-a, suženje MPD-a dulje od 3 cm i maksimalnu dilataciju uzvodnog dijela MPD-a manju od 5 mm (88, 89).

Suženje donjeg dijela glavnog žučovoda tipično je i za AIP i za PDAC. Međutim, suženja intrahepatalnih i hilarnih žučnih vodova specifična su za AIP i ne nalaze se kod PDAC-a. Suženje intrahepatalnih žučnih vodova također se viđa kod primarnog sklerozirajućeg kolangitisa (PSC), koji je česti komorbiditet povezan s autoimunim pankreatitisom tipa 1, oblikom IgG4 povezane bolesti (65, 88).

ERCP pokazuje osjetljivost od 71% i specifičnost od 83% u dijagnostici AIP-a prema međunarodnoj studiji iz 2011. godine koja je uključivala četiri klinička bolnička centra u Aziji, Europi i SAD-u (90).

#### **5.4. Serologija**

Serologija predstavlja jedan od dijagnostičkih kriterija za dijagnozu autoimunog pankreatitisa. Jedini serološki biomarker koji se koristi u kliničkoj praksi i uključen je u međunarodne konsenzusne dijagnostičke kriterije (ICDC) Međunarodnog društva za pankreatologiju (IAP) je imunoglobulin subklase G4 (IgG4). Međutim, treba ga koristiti kao dijagnostički kriterij samo za AIP tip 1 (LPSP), budući da AIP tip 2 (IDCP) nije IgG4 povezana bolest. ICDC kao kriterij razine 1 podrazumijeva dvostruko povišenje IgG4 iznad granične normalne vrijednosti (>260-280 mg/dL), dok je povišenje iznad normalne razine (>130-140 mg/dL) kriterij razine 2 (7).

Povišenje IgG4 iznad normalne laboratorijske vrijednosti (>130-140 mg/dL) pokazuje osjetljivost od 72% i specifičnost od 93%. Postavljanjem granične vrijednosti na dvostruku vrijednost iznad gornje normalne granice (>260/280 mg/dL) specifičnost raste na 98%, no osjetljivost značajno pada na 43% (91).

Pokazano je kako IgG4 kao jedini serumski biomarker nije idealan u dijagnostici autoimunog pankreatitisa, budući da je u 10% slučajeva duktalnog adenokarcinoma gušterače pokazao lažni pozitivitet. Važno je dodati kako u izvjesnom broju slučajeva AIP tip 1 ne pokazuje povišenje IgG4 (7, 56, 92). Iz navedenih razloga ističe se važnost promatranja serološkog biomarkera IgG4 kao komplementarnog čimbenika u dijagnostici, pri čemu sveobuhvatnim dijagnostičkim metodama povećavamo vjerojatnost ispravne dijagnoze (92-94).

Istraživana su brojna antitijela koja bi postala potencijalni serumski biomarkeri, no samo su interferon alfa (IFN- $\alpha$ ) i interleukin 33 (IL-33) pokazali visoku osjetljivost i specifičnost. Njihova uloga i dijagnostička vrijednost još bi se trebala istražiti u opsežnijim studijama. IFN- $\alpha$  i IL-33 su zasebno pojedinačno pokazali osjetljivost od 85,7%, dok je specifičnost IFN- $\alpha$  iznosila 91,7%, a IL-33 83,3% (33, 95).

Tumorski marker CA 19-9 inače se koristi u praćenju duktalnog adenokarcinoma gušterače, stoga je bio istraživana kao mogući čimbenik koji bi razlikovao AIP od PDAC-a. No nažalost istraživanja su pokazala kako u početnom stadiju tumora CA 19-9 nerijetko biva negativan, dok se u slučaju AIP-a može pokazati kao pozitivan. Shodno tome, njegova uloga u diferencijalnoj dijagnostici je odbačena. Njegova važnost je isključivo u praćenju odgovora na terapiju, nakon već postavljene dijagnoze AIP-a (94).

Autoantitijela koja su istraživana i nisu pokazala značajnu dijagnostičku vrijednost kao serumski biomarkeri su: ACA I, ACA II, ALF i a-PBP. Postoje serumska autoantitijela koja su pokazala moguću dijagnostičku vrijednost, a to su autoantitijela na amilazu  $\alpha$ -2A, anti-laminin 511 i antiprohibitinska protutijela. Autoantitijela na amilazu  $\alpha$ -2A pokazala su osjetljivost 76% i specifičnost 78%, pri čemu se u kombinaciji s IgG4 podiže specifičnost na visokih 99%, no osjetljivost iznosi skromnih 41%. Anti-laminin 511 protutijela su dokazana u 51% ispitanika koji su oboljeli od AIP-a, dok su nađena u samo 1,6% ispitanika iz kontrolne skupine.



Imunizacijom miševa lamininom 511, kao odgovor miševi su počeli lučiti anti-laminin 511 protutijela koja su uništavala tkivo gušterače, čiji su daljnji nalazi ispunjavali kriterije za dijagnozu ljudskog AIP-a. Antiprohibitinska protutijela često su povišena u IgG4 povezanim bolestima, pri čemu su kod 73,5% bolesnika oboljelih od AIP-a tipa 1 pronađene povišene vrijednosti navedenog protutijela. Zaključno, potrebna su dodatna istraživanja i veći uzorci ispitanika, kojima bi se dokazala moguća važnost pojedinog serumskog biomarkera (95-98).

### **5.5. Zahvaćenost ostalih organa**

Zahvaćenost ostalih organa (engl. *OOI, other organ involvement*) predstavlja važnu dijagnostičku odrednicu kod autoimunog pankreatitisa, posebno tipa 1. OOI se pojavljuje u 60-84% slučajeva autoimunog pankreatitisa tipa 1, a može se dijagnosticirati patohistološkom analizom, slikovnom dijagnostikom i kliničkim nalazom. AIP tip 1 bolest je povezana s povišenim razinama IgG4, te sljedeće ekstrapankreatične lezije spadaju u manifestaciju ove bolesti:

- 1) lezije suznih žlijezda i žlijezda slinovnica (Mikuliczjev sindrom)
- 2) lezije dišnog sustava
- 3) lezije žučnih kanala
- 4) bubrežna bolest
- 5) periaortitis/periarteritis
- 6) retroperitonealna fibroza (RF) (7, 9, 50, 99).

Kod autoimunog pankreatitisa tipa 2 ne govorimo o tipičnoj zahvaćenosti ostalih organa jer nije sistemska bolest, već je bolest ograničena na gušteraču. Ne nalazimo navedene brojne ekstrapankreatične lezije, već se u 40% slučajeva može naći pridružena upalna bolest crijeva

(IBD). Od tih slučajeva pridruženog IBD-a, ulcerozni kolitis se pojavljuje u 75% slučajeva, Crohnova bolest u 15% slučajeva i nespecificiran oblik u 10% slučajeva (38, 100).

Sklerozirajući sijaloadenitis (upala žlijezda slinovnica) i sklerozirajući dakrioadenitis (upala suznih žlijezda) predstavljaju lezije povezane s IgG4 bolešću, poznate kao Mikuliczev sindrom. Ove lezije čine trećinu (33,3%) svih ekstrapankreatičnih lezija kod bolesnika s autoimunim pankreatitisom tipa 1. Obično se manifestiraju kao bezbolne, obostrane simetrične lezije koje traju duže od tri mjeseca (9, 50). Te lezije dobro reagiraju na terapiju glukokortikoidima i ne pokazuju prisutnost autoantitijela tipičnih za Sjogrenov sindrom (SS), kao što su anti-Ro/SS-A i anti-La/SS-B. Važno je razlikovati sklerozirajući dakrioadenitis od SS-a koji nije ekstrapankreatična lezija povezana s AIP-om tipa 1. SS obično ima jednostrane, bezbolne i ponavljajuće lezije koje često spontano prolaze i ne odgovaraju dobro na glukokortikoide. Kod SS-a su autoantitijela anti-Ro/SS-A i anti-La/SS-B prisutna u serumu, dok su razine IgG4 u serumu normalne (50).

Lezije dišnog sustava u autoimunom pankreatitisu tipa 1 uključuju različite ekstrapankreatične manifestacije kao što su hilarna i medijastinalna limfadenopatija, bronhalna astma, intersticijska plućna bolest, zadebljanje zida dušnika i bronha, upalni pseudotumor pluća, te pleuralne lezije. Pluća su zahvaćena kod 8-40% bolesnika s AIP-om tipa 1, pri čemu je hilarna limfadenopatija najčešća ekstrapankreatična lezija dišnog sustava. Također dobro odgovaraju na terapiju glukokortikoidima. Ako se plućne lezije ne mogu isključiti kao tumor, potrebno je obaviti kiruršku resekciju i detaljnu patohistološku dijagnostiku (50, 101-103).

Lezije žučnih kanala kod autoimunog pankreatitisa tipa 1 (AIP tipa 1) uključuju sklerozirajući kolangitis (IgG4-SC). Ove lezije čine gotovo polovinu svih ekstrapankreatičnih lezija u AIP-u tipa 1, pojavljujući se u 29,1% bolesnika. Kod dijagnosticiranog IgG4-SC, AIP tipa 1 je prisutan u 90% slučajeva. Važno je razlikovati IgG4-SC od primarnog sklerozirajućeg

kolangitisa (PSC) i tumora žučnog kanala. Za preciznu dijagnozu koriste se razne pretrage kao što su kolangiografija, TAUZ, EUS, IDUS, CT i MR. IgG4-SC najčešće zahvaća intrapankreatični, distalni dio žučnog kanala, što ga čini sličnim tumorima gušterače i žučnog kanala. Rjeđe zahvaća intrahepatični i hilarni dio žučnog kanala, gdje se treba razlikovati od PSC-a i kolangiokarcinoma. IDUS može pokazati koncentrično zadebljanje zida žučnog kanala, što pomaže razlikovati IgG4-SC od tumora gušterače. Kod oba stanja može se javiti vanjska kompresija žučnog kanala zbog povećane gušterače (7, 50, 104).

Bubrežna bolest prva je opisana ekstrapankreatična manifestacija povezana s autoimunim pankreatitisom tipa 1 i zabilježena je prije dva desetljeća. Pojavljuje se kod 27,4% bolesnika s AIP-om tipa 1, od kojih je gotovo 90% muškog spola. Može se manifestirati akutnim ili progresivnim bubrežnim zatajenjem. Biopsija bubrega često otkriva tubulointersticijski nefritis s obiljem IgG4 pozitivnih stanica. Polovina bolesnika ima povišene razine kreatinina, dok je kod druge polovine kreatinin normalan. Hematurija se nalazi u približno četvrtine bolesnika, a proteinurija također u približno četvrtine. CT skenovi pokazuju obostrano zahvaćanje bubrega s tipičnim prikazom multiplih hipodenznih lezija u bubrežnoj kori i nakapnici kod 90,9% bolesnika (50, 105, 106).

IgG4 povezana bolest može zahvatiti i krvne žile, stoga su tako opisani periaortitis i periarteritis koji se mogu pojaviti istodobno u bolesnika s autoimunim pankreatitisom tipa 1. Najčešće je zahvaćena aorta, posebice infrarenalni odsječak abdominalne aorte, no lezije se pojavljuju i u celijačnim, mezenteričnim, vertebralnim, karotidnim, koronarnim i ilijačnim arterijama srednje veličine. Bolest je većinom asimptomatska, pa točna incidencija nije poznata. Od simptoma se znaju pojaviti vrućica i bol, pri čemu se bol pojavljuje u 23,2%, a vrućica u 8,1% bolesnika. Periaortitis najčešće se radiološki prikazuje kao zadebljanje aortnog zida ili kao mekotkivne lezije koje okružuju aortu, zahvaljujući brojnim IgG4+ plazma stanicama i limfocitima koji ispunjavaju tuniku adventiciju i okolno masno tkivo. Može se također prezentirati kao aortalna

aneurizma, što zahtijeva praćenje i moguće kirurško liječenje, budući da glukokortikoidna terapija mijenja metabolizam lipida i posljedično izaziva remodeliranje krvnih žila, zbog čega postoji povećan rizik od rupture. Dijagnostičke metode izbora za periaortitis i periarteritis su fluoro-deoksiglukozna pozitronska emisijska tomografija (FDG-PET) i CT (50, 107).

Retroperitonealna fibroza (RF) je IgG4 povezana bolest koja se javlja kod 10,2% bolesnika s autoimunim pankreatitisom tipa 1, čineći 17,1% ekstrapankreatičnih manifestacija. U dijagnostici se koriste CT i MR, dok je FDG-PET koristan, ali manje dostupan. Meko tkivne lezije nalaze se oko uretera u retroperitonealnom području, često oko kralježaka ili u zdjelici. Zbog suženja uretera može doći do hidronefroze ili bubrežnog zatajenja. Simptomi uključuju križobolju. RF je potrebno razlikovati od ureteralnih tumora koji često budu pogrešno dijagnosticirani. Bolest dobro reagira na glukokortikoide, a terapija može uključivati stentove za ureter ili nefrostomiju (9, 50, 108).

## 5.6. Odgovor na terapiju

Odgovor na terapiju (Rt, engl. *response to therapy*) posljednja je dijagnostička odrednica koja se uzima u obzir kada se radi o autoimunom pankreatitisu. Osnovu liječenja čini oralna glukokortikoidna terapija, za čiju je primjenu najvažnija indikacija postojanje simptoma. Važno je napomenuti kako je nužno isključiti postojanje tumora prije nego što se primijene glukokortikoidi. To se radi izvođenjem EUS-a, pri čemu je važno uzeti materijal za citološku ili patohistološku analizu (7).

Prije početka primjene terapije učine se radiološke snimke te se izmjere serumske vrijednosti IgG4 i tumorskog markera CA 19-9. Zatim se primjenjuje prednizon u dozi 0,6-1,0 mg/kg svakodnevno, pri čemu navedena doza predstavlja indukcijsku remisiju dozu koja se optimalno primjenjuje 12 tjedana, nakon kojih se doza postepeno smanjuje na dozu održavanja.

Pozitivan odgovor na terapiju podrazumijeva razriješenje ili poboljšanje u radiološkom i serološkom nalazu nakon 2-4 tjedna. Vrlo često se zabilježi pad IgG4 i CA 19-9 u serumu te poboljšanje u radiološkom nalazu pankreatičnih i ekstrapankreatičnih lezija. Rezultati se trebaju uzimati s dozom opreza jer se poboljšanje simptoma bolesnika kao i pad IgG4 u serumu može pojaviti i u oboljelih od tumora gušterače (7, 38).

Gotovo svi bolesnici oboljeli od AIP-a pokazuju dobar odgovor na terapiju glukokortikoidima s uspješnošću 97-100%. Može se vidjeti smanjenje povećane mase gušterače koje se često verificira već nakon dva tjedna u 86-100% slučajeva, kada se preporučuje učiniti kontrolni slikovni nalaz (109).

## 6. LIJEČENJE I PROGNOZA

Glukokortikoidna terapija osnova je liječenja i predstavlja zlatni standard za oba tipa autoimunog pankreatitisa, kako je već ranije navedeno. Provedenom retrospektivnom multicentričnom studijom na više od tisuću ispitanika, zaključuje se kako je 74% bolesnika s AIP-om tipa 1 dobilo glukokortikoidnu terapiju, dok je istu primilo 62% bolesnika s AIP-om tipa 2. Remisija je postignuta u gotovo svih bolesnika koji su dobivali kortikosteroide s uspjehom 90-99%, dok je kod onih koji nisu dobivali navedenu terapiju 55-74% ispitanika doživjelo remisiju bolesti (13, 110).

Međunarodno društvo za pankreatologiju (IAP) održalo je sastanak 2016. godine prilikom kojeg su donijete nove smjernice za liječenje AIP-a. Simptomatski pacijenti koji se prezentiraju opstruktivnom žuticom, bolovima u abdomenu, križoboljom ili simptomatskim zahvaćanjem ostalih organa u sklopu IgG4 povezane bolesti kandidati su za tipično steroidno liječenje. Glukokortikoidi za sustavnu primjenu predstavljaju zlatni standard u liječenju te se primjenjuju u svim slučajevima, osim kada postoji jasna kontraindikacija za njihovu primjenu. U tim slučajevima primjenjuje se rituksimab, monoklonsko protutijelo usmjereno protiv CD20 antigena. Rituksimab i ostali imunomodulatori također se primjenjuju u refraktornim slučajevima kada AIP ne odgovara na klasičnu terapiju glukokortikoidima (50, 110).

Prije početka glukokortikoidne terapije, važno je isključiti postojanje tumora gušterače ili žučnog sustava koji mogu oponašati kliničku sliku pankreatitisa. To se postiže slikovnom dijagnostikom i interventnom endoskopijom s uzimanjem uzorka za citološku ili patohistološku analizu. Ako pacijent ima opstruktivnu žuticu, treba obaviti bilijarnu drenažu prije primjene oralnih steroida. Kod pacijenata s komorbiditetnom šećernom bolešću potrebno je kontrolirati razinu glukoze u krvi tijekom glukokortikoidne terapije jer ona može povećati razinu glukoze zbog inzulinske rezistencije (50, 110, 111).

Prednizon u dozi od 0,6-1,0 mg/kg dnevno predstavlja inicijalnu dozu za remisiju koja se optimalno primjenjuje 12 tjedana. Doza koja je minimalna za izazivanje remisije bolesti je 20 mg prednizona dnevno, no uz značajno manju uspješnost. Uzimajući u obzir značajan postotak relapsa, uvedena je i terapija održavanja kako bi se smanjila vjerojatnost pojave relapsa. Ona se preporučuje u pacijenata oboljelih od AIP-a tipa 1 koji imaju difuzno povećanu gušteraču, odgođenu remisiju na radiološkim nalazima ili barem dvostruko povišenu serumsku vrijednost IgG4 nakon primjene inicijalne terapije. Terapija održavanja primjenjuje se na način da se inicijalno uvedena doza prednizona nakon 12 tjedana prevede u dozu održavanja, tako da se inicijalna doza postupno smanjuje svakih 1-2 tjedna za 5 mg dok se ne postigne doza održavanja od 20 mg. Imunosupresivi i imunomodulatori kao što su mikofenolat mofetil, azatioprin, merkaptopurin i rituksimab, također se znaju koristiti kao terapija održavanja u slučajevima kada ne postoji adekvatan odgovor na steroidnu terapiju ili kada je njihova primjena kontraindicirana. Trajanje primjene terapije održavanja i dalje je stručnjacima predmet istraživanja, premda se najčešće preporučuje dugotrajna terapija kroz 3 godine s ciljem smanjenja vjerojatnosti pojave relapsa (110, 112, 113).

Tiopurini (6-merkaptopurin i azatioprin) i mikofenolat mofetil ne pokazuju efikasnost kao monoterapija, u usporedbi s prednizonom i rituksimabom koji mogu biti uspješno primjenjivani kao monoterapija. Uzimajući u obzir tu činjenicu, navedeni imunomodulatori trebaju se primjenjivati 6-8 tjedana u kombinaciji s prednizonom. Valja ih uvoditi i primjenjivati sa značajnom dozom opreza zbog njihovih brojnih nuspojava. Rituksimab se može primjenjivati kao monoterapija, no ima kasniji početak djelovanja, stoga je u pacijenata sa žuticom nužna istodobna steroidna terapija prednizonom kroz 4-6 tjedana (110, 114).

Medikamentno liječenje predstavlja prvu liniju terapije autoimunog pankreatitisa. Kirurško liječenje može se primijeniti u refraktornim slučajevima, kada nema odgovora na terapiju prednizonom i ostalim imunomodulatorima. Orbitalni pseudotumor može zahtijevati

citoreduktivni zahvat („debulking“) u fibrozirajućem području orbite. Palijativna kirurška resekcija gušterače i premoštavanje mogu smanjiti pojavu relapsa i izazvati remisiju refraktornih slučajeva. Implantacija bilijarnih stentova može razriješiti problem kontinuirane opstruktivne žutice (110).

AIP ima povoljnu prognozu zbog dobrog odgovora na terapiju glukokortikoidima i zasad ne pokazuje utjecaj na smanjenje očekivanog životnog vijeka bolesnika, no ne treba zanemariti činjenicu da su rezultati dosadašnjih studija relativno limitirani uslijed nedovoljno dugog vremenskog praćenja (115).

Dugoročnim praćenjem pacijenata oboljelih od AIP-a tipa 1 evidentirana je mogućnost pojave pankreatolitijaze u 5-41% slučajeva, pri čemu je veća vjerojatnost pojave pankreasnih kamenaca u slučajevima relapsa, staze pankreasnih sokova zbog suženja Wirsunovog i Santorinijevog kanala ili konzumacije alkohola (unos etanola >50g/dan). Kod bolesnika oboljelih od AIP-a tipa 2 pankreatolitijaza nije zabilježena (13, 116-118).

Također je dugoročnim praćenjem zabilježena egzokrina disfunkcija gušterače kod 34-82% bolesnika oboljelih od AIP-a, dok je endokrina disfunkcija zabilježena kod 39-57% bolesnika. Značajniji čimbenici rizika za pojavu šećerne bolesti u dugoročnom praćenju AIP-a su: bolesnici oboljeli od AIP-a tipa 1, starija dob, pušenje i ženski spol. Atrofija gušterače pronađena je u 35% bolesnika unutar 3 godine od postavljanja dijagnoze AIP-a. Povišene razine IgG4 u serumu, abdominalni bolovi u vrijeme dijagnoze i zahvaćanje drugih organa (OOI) povezani su s većom vjerojatnosti pojave relapsa bolesti (118-121).

Najveće kohortno istraživanje o dugoročnom praćenju bolesnika oboljelih od AIP-a tipa 2 koje je uključivalo 88 pacijenata, provedeno je u tekućoj 2024. godini. Rezultati su pokazali da je AIP tip 2 dominantniji među muškarcima (62,5%) naspram žena (37,5%), što se razlikuje od prethodnih provedenih studija. Također pojava konkomitantnog IBD-a bilježi se čak u 88%



bolesnika oboljelih od AIP-a tipa 2, pri čemu znatnija pojava IBD-a u odnosu na ostala istraživanja može se pripisati dugoročnom praćenju koje je u prosjeku iznosilo  $9,2 \pm 7,1$  godinu. Studija je također pokazala sigurnost i efektivnost primjene cjepiva protiv SARS-CoV-2 koji uzrokuje COVID-19 u bolesnika oboljelih od AIP-a tipa 2. Učestalost i vrsta nuspojava cijepljenja bile su slične onima kao i kod zdrave kontrole. Značajniji rezultati studije su da se relaps u petogodišnjem razdoblju, kao i egzokrina disfunkcija gušterače pojavljuju u 13% bolesnika, dok se endokrina disfunkcija gušterače pojavljuje u 8% bolesnika, a pojava karcinoma gušterače nije zabilježena. Rezultati sugeriraju nižu pojavu relapsa, egzokrine i endokrine disfunkcije gušterače, kao i karcinoma gušterače kod bolesnika oboljelih od AIP-a tipa 2 u usporedbi s AIP-om tipa 1 (13, 122).

KP je rizični čimbenik za razvoj duktalnog adenokarcinoma gušterače, dok je povezanost AIP-a i karcinoma gušterače i dalje kontroverzna. Gupta i sur. su u istraživanju iz 2013. godine konstatali kako je od 28 bolesnika oboljelih od AIP-a njih 23 (82%) imalo pankreasnu intraepitelnu neoplaziju. Također proveli su i kohortnu studiju na 84 pacijenta oboljelih od AIP-a od kojih je dvoje razvilo PDAC 6 i 10 godina nakon dijagnoze AIP-a. Brojna su istraživanja provedena, no limitirana su omanjim brojem ispitanika pa se ne može ustvrditi nedvojbeno povezanost AIP-a i PDAC-a. Specifičnost imunološkog odgovora kod AIP-a tipa 1 koja uključuje dominaciju Th2 stanica, polarizaciju M2 makrofaga i infiltraciju bazofila, može predstavljati povoljnu podlogu za karcinogenezu ili rast tumora (123-125).

Oba tipa autoimunog pankreatitisa mogu rezultirati relapsom bolesti nakon remisije, pri čemu tip 1 značajno češće (46,5%) od tipa 2 (19,3%) prema rezultatima studije iz 2019. godine koja je provedena na 162 bolesnika s prosjekom praćenja od 3 godine (126). Relapsi su znatno češći kod pacijenata s AIP-om tipa 1 jer je povećana učestalost relapsa povezana s višim razinama IgG4 i IgA u serumu, što je povezano s jačim imunološkim odgovorom tipičnim za AIP tip 1 (127).

## 7. ZAKLJUČAK

Autoimuni pankreatitis rijetka je bolest. Različiti podaci o njoj incidenciji ukazuju na vjerojatnost njenog čestog neprepoznavanja, budući da zahtijeva detaljnu obradu kako bi se nedvojbeno mogla postaviti konačna dijagnoza. Radi se o multifaktorijalnoj bolesti koja zahtijeva multidisciplinarni pristup u čiju bi dijagnostiku i liječenje trebali biti uključeni različiti specijalisti – patolog, citolog, radiolog, gastroenterolog, imunolog, te ponekad kirurg i farmakolog. AIP tip 1 i tip 2 značajno se razlikuju, pri čemu tip AIP tip 1 predstavlja sistemsku IgG4 povezanu bolest koja se može manifestirati autoimunim pankreatitisom. Značajno je češći od AIP-a tipa 2 i sukladno tome postoje brojnija istraživanja o njemu. AIP tip 2 ograničen je na gušteraču, no pokazuje značajno čestu pojavu konkomitantnog IBD-a, dominantno UC-a. Određena istraživanja ne razlikuju AIP tip 1 od tipa 2, već generalno objedinjuju oba tipa čije je opservacije i rezultate potrebno tumačiti s oprezom i isključivo u objedinjenom značaju bolesti. Nužno je jasno razlikovanje autoimunog pankreatitisa od malignog tumora gušterače, budući da nalazi često bivaju preklapajući. Posljedično tome, prije se često izvodila pankreatektomija, dok danas EUS s ciljanom biopsijom predstavlja zlatni standard u dijagnostici AIP-a i njegovu razlikovanju od dukalnog adenokarcinoma gušterače. Potrebna su detaljnija i sveobuhvatnija istraživanja koja bi uključivala veći broj ispitanika oboljelih od autoimunog pankreatitisa na globalnoj razini, čime bi se postigao konsenzus između istočnih i zapadnih zemalja u pristupu bolesnicima oboljelim od AIP-a, dominantno u dijagnostici i liječenju.

## **8. ZAHVALE**

Želio bih zahvaliti mentorici prof. dr. sc. Tajani Pavić na pomoći u pisanju ovog diplomskog rada. Također želio bih zahvaliti ostatku Povjerenstva, prof. dr. sc. Nevenu Baršiću i doc. dr. sc. Ivani Vuković-Brinar na čitanju i ocjenjivanju diplomskog rada.

Želim zahvaliti obitelji, prijateljima, kumu i djevojci koji su mi bili bezuvjetna podrška tijekom mog studiranja. Zahvale svim cimerima s kojima sam dijelio nekoliko kvadratnih metara na najljepši mogući način. Posebno zahvaljujem i onima koji nažalost više nisu ovdje, a bez kojih ne bih bio ono što jesam.

Zahvale idu i svim dragim profesorima koji su mi kroz fakultetsko obrazovanje pružili uvid u liječničku struku i koji su nesebično podijelili svoje znanje te pokazali kako je prije svega važno biti čovjek i da je zdrava doza preispitivanja i sumnje u sebe nužna za samoaktualizaciju.

Također moram posebno zahvaliti svima koji su išli sa mnom na koncerte te učinili da ovo razdoblje bude zaista nezaboravno i prepuno lijepih trenutaka.

## 9. LITERATURA

1. Jalšovec D. Anatomia humana. Zagreb: Naklada Slap; 2018.
2. Ralston SH, Penman ID, Strachan MWJ, Hobson RP. Davidson's Principles and Practice of Medicine. 23rd ed. London: Elsevier; 2018.
3. Yoshida K, Toki F, Takeuchi T, Watanabe S, Shiratori K, Hayashi N. Chronic pancreatitis caused by an autoimmune abnormality. Proposal of the concept of autoimmune pancreatitis. *Dig Dis Sci*. 1995;40:1561–8. doi:10.1007/BF02285209
4. Kawa S, Hamano H, Kiyosawa K. Autoimmune pancreatitis and IgG4-related disease. In: Rose N, MacKay I, editors. *The autoimmune diseases*. 5th ed. St Louis: Academic Press; 2014. p. 937–51.
5. Kamisawa T, Chari ST, Giday SA, Kim MH, Chung JB, Lee KT, et al. Clinical profile of autoimmune pancreatitis and its histological subtypes: an international multicenter survey. *Pancreas*. 2011;40(6):809–14. doi:10.1097/MPA.0b013e3182258a15
6. Sah RP, Chari ST, Pannala R, Sugumar A, Clain JE, Levy MJ, et al. Differences in clinical profile and relapse rate of type 1 versus type 2 autoimmune pancreatitis. *Gastroenterology*. 2010;139(1):140-8. doi:10.1053/j.gastro.2010.03.054
7. Shimosegawa T, Chari ST, Frulloni L, Kamisawa T, Kawa S, Mino-Kenudson M, et al. International consensus diagnostic criteria for autoimmune pancreatitis: guidelines of the International Association of Pancreatology. *Pancreas* 2011;40:352-8. doi:10.1097/MPA.0b013e3182142fd2
8. Nishimori I, Tamakoshi A, Otsuki M; Research Committee on Intractable Diseases of the Pancreas, Ministry of Health, Labour, and Welfare of Japan. Prevalence of autoimmune pancreatitis in Japan from a nationwide survey in 2002. *J Gastroenterol*. 2007;42(18):6-8. doi: 10.1007/s00535-007-2043-y

9. Masamune A, Kikuta K, Hamada S, Tsuji I, Takeyama Y, Shimosegawa T, et al. Nationwide epidemiological survey of autoimmune pancreatitis in Japan in 2016. *J Gastroenterol.* 2020;55:462–70. doi:10.1007/s00535-019-01658-7
10. Schneider A, Michaely H, Weiss C, Hirth M, Rückert F, Wilhelm TJ, et al. Prevalence and Incidence of Autoimmune Pancreatitis in the Population Living in the Southwest of Germany. *Digestion.* 2017;96(4):187-98. doi: 10.1159/000479316
11. Ueki T, Kawamoto K, Otsuka Y, Minoda R, Maruo T, Matsumura K, et al. Prevalence and clinicopathological features of autoimmune pancreatitis in Japanese patients with inflammatory bowel disease. *Pancreas.* 2015;44:434-40. doi:10.1097/MPA.0000000000000261
12. Sah RP, Pannala R, Chari ST, Sugumar A, Clain JE, Levy MJ, et al. Prevalence, diagnosis, and profile of autoimmune pancreatitis presenting with features of acute or chronic pancreatitis. *Clin Gastroenterol Hepatol.* 2010;8(1):91-6. doi: 10.1016/j.cgh.2009.09.024
13. Hart PA, Kamisawa T, Brugge WR, Chung JB, Culver EL, Czako L, et al. Long-term outcomes of autoimmune pancreatitis: a multicentre, international analysis. *Gut.* 2013;(12):1771-6. doi: 10.1136/gutjnl-2012-303617
14. Barresi L, Tacelli M, Crinò SF, Attili F, Petrone MC, De Nucci G, et al.; Italian Association of Hospital Gastroenterologists and Endoscopists (AIGO), Italian Association for the Study of the Pancreas (AISP). Multicentric Italian survey on daily practice for autoimmune pancreatitis: Clinical data, diagnosis, treatment, and evolution toward pancreatic insufficiency. *United European Gastroenterol J.* 2020;8(6):705-15. doi: 10.1177/2050640620924302
15. de Pretis N, Veceli F, Brandolese A, Brozzi L, Amodio A, Frulloni L. Autoimmune pancreatitis not otherwise specified (NOS): Clinical features and outcomes of the

- forgotten type. *Hepatobiliary Pancreat Dis Int.* 2019;18(6):576-9. doi: 10.1016/j.hbpd.2019.05.010
16. Hart PA, Zen Y, Chari ST. Recent Advances in Autoimmune Pancreatitis. *Gastroenterology.* 2015;149(1):39-51. doi: 10.1053/j.gastro.2015.03.010
17. Khandelwal A, Inoue D, Takahashi N. Autoimmune pancreatitis: an update. *Abdom Radiol (NY).* 2020;45(5):1359-70. doi: 10.1007/s00261-019-02275-x
18. Kaji R, Takedatsu H, Okabe Y, Ishida Y, Sugiyama G, Yonemoto K, et al. Serum immunoglobulin G4 associated with number and distribution of extrapancreatic lesions in type 1 autoimmune pancreatitis patients. *J Gastroenterol Hepatol.* 2012;27(2):268-72. doi: 10.1111/j.1440-1746.2011.06933.x
19. Ghazale A, Chari ST, Zhang L, Smyrk TC, Takahashi N, Levy MJ, et al. Immunoglobulin G4-associated cholangitis: clinical profile and response to therapy. *Gastroenterology.* 2008;134(3):706-15. doi: 10.1053/j.gastro.2007.12.009
20. Nista EC, De Lucia SS, Manilla V, Schepis T, Pellegrino A, Ojetti V, et al. Autoimmune Pancreatitis: From Pathogenesis to Treatment. *Int J Mol Sci.* 2022;23(20):12667. doi: 10.3390/ijms232012667
21. Goni E, Regel I, Mahajan UM, Amodio A, De Marchi G, Beyer G, et al. HLA-DRB1\*16 and -DQB1\*05 alleles are strongly associated with autoimmune pancreatitis in a cohort of hundred patients. *Pancreatology.* 2022;22(4):466-71. doi: 10.1016/j.pan.2022.03.015
22. Pezzilli R, Pagano N. Pathophysiology of autoimmune pancreatitis. *World J Gastrointest Pathophysiol.* 2014;5(1):11-7. doi:10.4291/wjgp.v5.i1.11
23. Löhr JM, Faissner R, Koczan D, Bewerunge P, Bassi C, Brors B, et al. Autoantibodies against the exocrine pancreas in autoimmune pancreatitis: gene and protein expression profiling and immunoassays identify pancreatic enzymes as a major target of the

- inflammatory process. *Am J Gastroenterol.* 2011;106(12):2209.  
doi: 10.1038/ajg.2010.141
24. Dugic A, Verdejo Gil C, Mellenthin C, Vujasinovic M, Löhr JM, Mühldorfer S. The Clinical Utility of Soluble Serum Biomarkers in Autoimmune Pancreatitis: A Systematic Review. *Biomedicines.* 2022;10(7):1511. doi: 10.3390/biomedicines10071511
25. Shiokawa M, Kodama Y, Kuriyama K, Yoshimura K, Tomono T, Morita T, et al. Pathogenicity of IgG in patients with IgG4-related disease. *Gut.* 2016;65(8):1322-32. doi: 10.1136/gutjnl-2015-310336
26. Frulloni L, Lunardi C, Simone R, Dolcino M, Scattolini C, Falconi M, et al. Identification of a novel antibody associated with autoimmune pancreatitis. *N Engl J Med.* 2009;361(22):2135-42. doi: 10.1056/NEJMoa0903068
27. Youssefi M, Tafaghodi M, Farsiani H, Ghazvini K, Keikha M. Helicobacter pylori infection and autoimmune diseases; Is there an association with systemic lupus erythematosus, rheumatoid arthritis, autoimmune atrophy gastritis and autoimmune pancreatitis? A systematic review and meta-analysis study. *J Microbiol Immunol Infect.* 2021;54(3):359-69. doi: 10.1016/j.jmii.2020.08.011
28. Ishiguro N, Moriyama M, Furusho K, Furukawa S, Shibata T, Murakami Y, et al. Activated M2 Macrophages Contribute to the Pathogenesis of IgG4-Related Disease via Toll-like Receptor 7/Interleukin-33 Signaling. *Arthritis Rheumatol.* 2020;72(1):166-78. doi: 10.1002/art.41052
29. Furukawa S, Moriyama M, Miyake K, Nakashima H, Tanaka A, Maehara T, et al. Interleukin-33 produced by M2 macrophages and other immune cells contributes to Th2 immune reaction of IgG4-related disease. *Sci Rep.* 2017;7:42413. doi: 10.1038/srep42413

30. Liew FY, Girard JP, Turnquist HR. Interleukin-33 in health and disease. *Nat Rev Immunol.* 2016;16(11):676-89. doi: 10.1038/nri.2016.95
31. Reizis B. Plasmacytoid Dendritic Cells: Development, Regulation, and Function. *Immunity.* 2019;50(1):37-50. doi: 10.1016/j.immuni.2018.12.027
32. Watanabe T, Yamashita K, Arai Y, Minaga K, Kamata K, Nagai T, et al. Chronic Fibro-Inflammatory Responses in Autoimmune Pancreatitis Depend on IFN- $\alpha$  and IL-33 Produced by Plasmacytoid Dendritic Cells. *J Immunol.* 2017;198(10):3886-96. doi: 10.4049/jimmunol.1700060
33. Minaga K, Watanabe T, Hara A, Kamata K, Omoto S, Nakai A, et al. Identification of serum IFN- $\alpha$  and IL-33 as novel biomarkers for type 1 autoimmune pancreatitis and IgG4-related disease. *Sci Rep.* 2020;10(1):14879. doi: 10.1038/s41598-020-71848-4
34. Zen Y, Fujii T, Harada K, Kawano M, Yamada K, Takahira M, et al. Th2 and regulatory immune reactions are increased in immunoglobulin G4-related sclerosing pancreatitis and cholangitis. *Hepatology.* 2007;45(6):1538-46. doi: 10.1002/hep.21697
35. Kawa S. The Immunobiology of Immunoglobulin G4 and Complement Activation Pathways in IgG4-Related Disease. *Curr Top Microbiol Immunol.* 2017;401:61-73. doi: 10.1007/82\_2016\_39
36. Muraki T, Hamano H, Ochi Y, Komatsu K, Komiyama Y, Arakura N, et al. Autoimmune pancreatitis and complement activation system. *Pancreas.* 2006;32(1):16-21. doi: 10.1097/01.mpa.0000188308.75043.e4
37. Zen Y, Bogdanos DP, Kawa S. Type 1 autoimmune pancreatitis. *Orphanet J Rare Dis.* 2011;6:82. doi: 10.1186/1750-1172-6-82
38. Zen Y. Type 2 Autoimmune Pancreatitis: Consensus and Controversies. *Gut Liver.* 2022;16(3):357-65. doi: 10.5009/gnl210241



39. Jun SY, Chun J, Kim SJ, Oh D, Kim JH, Kim MH, Hong SM. Granulocytic epithelial lesion (GEL) in heterotopic pancreas. *Pancreatology*. 2022;22(3):435-42. doi: 10.1016/j.pan.2022.03.001
40. Oh D, Song TJ, Moon SH, Kim JH, Lee NJ, Hong SM, et al. Type 2 Autoimmune Pancreatitis (Idiopathic Duct-Centric Pancreatitis) Highlighting Patients Presenting as Clinical Acute Pancreatitis: A Single-Center Experience. *Gut Liver*. 2019;13(4):461-70. doi: 10.5009/gnl18429
41. Ku Y, Hong SM, Fujikura K, Kim SJ, Akita M, Abe-Suzuki S, et al. IL-8 Expression in Granulocytic Epithelial Lesions of Idiopathic Duct-centric Pancreatitis (Type 2 Autoimmune Pancreatitis). *Am J Surg Pathol*. 2017;41(8):1129-38. doi: 10.1097/PAS.0000000000000891
42. Gupta R, Neyaz A, Chougule A, Akita M, Zen Y, Forcione D, et al. Autoimmune Pancreatitis Type 2: Diagnostic Utility of PD-L1 Immunohistochemistry. *Am J Surg Pathol*. 2019;43(7):898-906. doi: 10.1097/PAS.0000000000001282
43. Nagpal SJS, Sharma A, Chari ST. Autoimmune Pancreatitis. *Am J Gastroenterol*. 2018;113(9):1301. doi: 10.1038/s41395-018-0146-0.
44. Hart PA, Levy MJ, Smyrk TC, Takahashi N, Abu Dayyeh BK, Clain JE, et al. Clinical profiles and outcomes in idiopathic duct-centric chronic pancreatitis (type 2 autoimmune pancreatitis): the Mayo Clinic experience. *Gut*. 2016;65(10):1702-9. doi: 10.1136/gutjnl-2015-309275
45. Lorenzo D, Maire F, Stefanescu C, Gornet JM, Seksik P, Serrero M, et al; GETAID-AIP study group. Features of Autoimmune Pancreatitis Associated With Inflammatory Bowel Diseases. *Clin Gastroenterol Hepatol*. 2018;16(1):59-67. doi: 10.1016/j.cgh.2017.07.033

46. Zhang X, Liu H. Klatskin Tumor: A Population-Based Study of Incidence and Survival. *Med Sci Monit.* 2019;25:4503-12. doi: 10.12659/MSM.914987
47. Kamisawa T, Okazaki K, Kawa S. Diagnostic criteria for autoimmune pancreatitis in Japan. *World J Gastroenterol.* 2008 Aug 28;14(32):4992-4. doi: 10.3748/wjg.14.4992
48. Okazaki K, Kawa S, Kamisawa T, Shimosegawa T, Tanaka M; Research Committee for Intractable Pancreatic Disease and Japan Pancreas Society. Japanese consensus guidelines for management of autoimmune pancreatitis: I. Concept and diagnosis of autoimmune pancreatitis. *J Gastroenterol.* 2010;45(3):249-65. doi: 10.1007/s00535-009-0184-x
49. Okazaki K, Kawa S, Kamisawa T, Ito T, Inui K, Irie H, et al; Working Committee of the Japan Pancreas Society and the Research Committee for Intractable Pancreatic Disease supported by the Ministry of Health, Labour and Welfare of Japan. Amendment of the Japanese Consensus Guidelines for Autoimmune Pancreatitis, 2013 I. Concept and diagnosis of autoimmune pancreatitis. *J Gastroenterol.* 2014;49(4):567-88. doi: 10.1007/s00535-014-0942-2
50. Okazaki K, Kawa S, Kamisawa T, Ikeura T, Itoi T, Ito T, et al; Members of the Research Committee for IgG4-related Disease supported by the Ministry of Health, Labour, Welfare of Japan, Japan Pancreas Society. Amendment of the Japanese consensus guidelines for autoimmune pancreatitis, 2020. *J Gastroenterol.* 2022;57(4):225-45. doi: 10.1007/s00535-022-01857-9
51. O'Reilly DA, Malde DJ, Duncan T, Rao M, Filobos R. Review of the diagnosis, classification and management of autoimmune pancreatitis. *World J Gastrointest Pathophysiol.* 2014;5(2):71-81. doi: 10.4291/wjgp.v5.i2.71

52. Chari ST, Smyrk TC, Levy MJ, Topazian MD, Takahashi N, Zhang L, et al. Diagnosis of autoimmune pancreatitis: the Mayo Clinic experience. *Clin Gastroenterol Hepatol.* 2006;4(8):1010-6; quiz 934. doi: 10.1016/j.cgh.2006.05.017
53. Miyabe K, Notohara K, Nakazawa T, Hayashi K, Naitoh I, Okumura F, et al. Histological evaluation of obliterative phlebitis for the diagnosis of autoimmune pancreatitis. *J Gastroenterol.* 2014;49(4):715-26. doi: 10.1007/s00535-013-0818-x
54. Kawa S, Kamisawa T, Notohara K, Fujinaga Y, Inoue D, Koyama T, et al. Japanese Clinical Diagnostic Criteria for Autoimmune Pancreatitis, 2018: Revision of Japanese Clinical Diagnostic Criteria for Autoimmune Pancreatitis, 2011. *Pancreas.* 2020;49(1):e13-e14. doi: 10.1097/MPA.0000000000001443
55. Takahashi M, Fujinaga Y, Notohara K, Koyama T, Inoue D, Irie H, et al; Working Group Members of The Research Program on Intractable Diseases from the Ministry of Labor, Welfare of Japan. Diagnostic imaging guide for autoimmune pancreatitis. *Jpn J Radiol.* 2020;38(7):591-612. doi: 10.1007/s11604-020-00971-z
56. Blaho M, Dítě P, Kunovský L, Kianička B. Autoimmune pancreatitis - An ongoing challenge. *Adv Med Sci.* 2020;65(2):403-8. doi: 10.1016/j.advms.2020.07.002
57. Dong Y, D'Onofrio M, Hocke M, Jenssen C, Potthoff A, Atkinson N, et al. Autoimmune pancreatitis: Imaging features. *Endosc Ultrasound.* 2018;7(3):196-203. doi: 10.4103/eus.eus\_23\_17
58. Mauch M, Blank W, Kunze G, Dirks K, Schuler A, Klinggräff von G, et al. Importance of Abdominal Ultrasound in 17 Patients with Histologically Confirmed Autoimmune Pancreatitis (AIP). *Ultraschall Med.* 2015;36(3):248-54. doi: 10.1055/s-0034-1385385
59. Takahashi N, Fletcher JG, Hough DM, Fidler JL, Kawashima A, Mandrekar JN, et al. Autoimmune pancreatitis: differentiation from pancreatic carcinoma and normal

- pancreas on the basis of enhancement characteristics at dual-phase CT. *AJR Am J Roentgenol.* 2009;193(2):479-84. doi: 10.2214/AJR.08.1883
60. Takahashi N, Fletcher JG, Fidler JL, Hough DM, Kawashima A, Chari ST. Dual-phase CT of autoimmune pancreatitis: a multireader study. *AJR Am J Roentgenol.* 2008;190(2):280-6. doi: 10.2214/AJR.07.2309
61. Ha J, Choi SH, Byun JH, Kim KW, Kim SY, Kim JH, et al. Meta-analysis of CT and MRI for differentiation of autoimmune pancreatitis from pancreatic adenocarcinoma. *Eur Radiol.* 2021;31(5):3427-38. doi: 10.1007/s00330-020-07416-1
62. Gaillard F, Baba Y, Bell D, et al. MRI sequences (overview). Reference article, Radiopaedia.org (Accessed on 25 Jun 2024) <https://doi.org/10.53347/rID-37346>
63. Manfredi R, Frulloni L, Mantovani W, Bonatti M, Graziani R, Pozzi Mucelli R (2011) Autoimmune pancreatitis: pancreatic and extrapancreatic MR imaging-MR cholangiopancreatography findings at diagnosis, after steroid therapy, and at recurrence. *Radiology* 260 (2):428-36. <https://doi.org/10.1148/radiol.111101729>
64. Kamisawa T, Takuma K, Anjiki H, Egawa N, Hata T, Kurata M, et al. Differentiation of autoimmune pancreatitis from pancreatic cancer by diffusion-weighted MRI. *Am J Gastroenterol.* 2010;105(8):1870-5. doi: 10.1038/ajg.2010.87
65. Yang N, Bell D, Munir M, et al. Autoimmune pancreatitis. Reference article, Radiopaedia.org (Accessed on 25 Jun 2024) <https://doi.org/10.53347/rID-6948>
66. Jia H, Li J, Huang W, Lin G. Multimodal magnetic resonance imaging of mass-forming autoimmune pancreatitis: differential diagnosis with pancreatic ductal adenocarcinoma. *BMC Med Imaging.* 2021;21(1):149. doi: 10.1186/s12880-021-00679-0
67. Gress FG, Hernandez LV, Bhutani MS. Endoscopic ultrasound: Examination of the upper gastrointestinal tract. In: *UpToDate*, Robson KM (Ed), UpToDate, Waltham, MA.

(Accessed on June 27, 2024.) <https://www.uptodate.com/contents/endoscopic-ultrasound-examination-of-the-upper-gastrointestinal-tract>

68. Ishikawa T, Kawashima H, Ohno E, Mizutani Y, Fujishiro M. Imaging diagnosis of autoimmune pancreatitis using endoscopic ultrasonography. *J Med Ultrason* (2001). 2021;48(4):543-53. doi: 10.1007/s10396-021-01143-w
69. de Pretis N, Crinò SF, Frulloni L. The Role of EUS-Guided FNA and FNB in Autoimmune Pancreatitis. *Diagnostics (Basel)*. 2021;11(9):1653. doi: 10.3390/diagnostics11091653
70. Buscarini E, De Lisi S, Arcidiacono PG, Petrone MC, Fuini A, Conigliaro R, et al. Endoscopic ultrasonography findings in autoimmune pancreatitis. *World J Gastroenterol*. 2011;17(16):2080-5. doi: 10.3748/wjg.v17.i16.2080
71. Kanno A, Ikeda E, Ando K, Nagai H, Miwata T, Kawasaki Y, et al. The Diagnosis of Autoimmune Pancreatitis Using Endoscopic Ultrasonography. *Diagnostics (Basel)*. 2020;10(12):1005. doi: 10.3390/diagnostics10121005
72. Zhang SY, Feng YL, Zou L, Wu X, Guo T, Jiang QW, et al. Endoscopic ultrasound features of autoimmune pancreatitis: The typical findings and chronic pancreatitis changes. *World J Gastroenterol*. 2021;27(42):7376-86. doi: 10.3748/wjg.v27.i42.7376
73. Yamamiya A, Irisawa A, Abe Y, Arisaka T, Ohnishi T, Hoshi K, et al. Diagnosing chronic pancreatitis by endoscopic ultrasound assessing the association between ultrasound and pathological findings: A narrative review. *DEN Open*. 2022;3(1):e164. doi: 10.1002/deo2.164
74. Conti CB, Mulinacci G, Salerno R, Dinelli ME, Grassia R. Applications of endoscopic ultrasound elastography in pancreatic diseases: From literature to real life. *World J Gastroenterol*. 2022;28(9):909-17. doi: 10.3748/wjg.v28.i9.909

75. Conti CB, Cereatti F, Drago A, Grassia R. Focal Autoimmune Pancreatitis: A Simple Flow Chart for a Challenging Diagnosis. *Ultrasound Int Open*. 2020;6(3):E67-E75. doi: 10.1055/a-1323-4906
76. Ishikawa T, Kawashima H, Ohno E, Tanaka H, Maeda K, Sawada T, et al. Usefulness of Endoscopic Ultrasound Elastography Combined With the Strain Ratio in the Estimation of Treatment Effect in Autoimmune Pancreatitis. *Pancreas* 2020;49(2):e21-e22 doi: 10.1097/MPA.0000000000001481
77. Bunganič B, Laclav M, Dvořáková T, Bradáč O, Traboulsi E, Suchánek Š, et al. Accuracy of EUS and CEH EUS for the diagnosis of pancreatic tumours. *Scand J Gastroenterol*. 2018;53(10-11):1411-7. doi: 10.1080/00365521.2018.1524023
78. Kanno A, Masamune A, Fujishima F, Iwashita T, Kodama Y, Katanuma A, et al. Diagnosis of autoimmune pancreatitis by EUS-guided FNA using a 22-gauge needle: a prospective multicenter study. *Gastrointest Endosc*. 2016;84(5):797-804.e1. doi: 10.1016/j.gie.2016.03.1511
79. Chhoda A, Rustagi T. EUS-guided needle biopsy for autoimmune pancreatitis. *Clin J Gastroenterol*. 2020;13(5):669-77. doi: 10.1007/s12328-020-01153-0
80. Pouw RE, Barret M, Biermann K, Bisschops R, Czakó L, Gecse KB, et al. Endoscopic tissue sampling - Part 1: Upper gastrointestinal and hepatopancreatobiliary tracts. European Society of Gastrointestinal Endoscopy (ESGE) Guideline. *Endoscopy*. 2021;53(11):1174-88. doi: 10.1055/a-1611-5091
81. Facciorusso A, Barresi L, Cannizzaro R, Antonini F, Triantafyllou K, Tziatzios G, et al. Diagnostic yield of endoscopic ultrasound-guided tissue acquisition in autoimmune pancreatitis: a systematic review and meta-analysis. *Endosc Int Open*. 2021;9(1):E66-E75. doi: 10.1055/a-1293-7279

82. Kurita A, Yasukawa S, Zen Y, Yoshimura K, Ogura T, Ozawa E, et al. Comparison of a 22-gauge Franseen-tip needle with a 20-gauge forward-bevel needle for the diagnosis of type 1 autoimmune pancreatitis: a prospective, randomized, controlled, multicenter study (COMPAS study). *Gastrointest Endosc.* 2020;91(2):373-81.e2. doi: 10.1016/j.gie.2019.10.012
83. Yang MJ, Kim J, Park SW, Cho JH, Kim EJ, Lee YN, et al. Comparison between three types of needles for endoscopic ultrasound-guided tissue acquisition of pancreatic solid masses: a multicenter observational study. *Sci Rep.* 2023;13(1):3677. doi: 10.1038/s41598-023-30920-5
84. Levy MJ, Reddy RP, Wiersema MJ, Smyrk TC, Clain JE, Harewood GC, et al. EUS-guided trucut biopsy in establishing autoimmune pancreatitis as the cause of obstructive jaundice. *Gastrointest Endosc.* 2005;61(3):467-72. doi: 10.1016/s0016-5107(04)02802-0
85. Mizuno N, Bhatia V, Hosoda W, Sawaki A, Hoki N, Hara K, et al. Histological diagnosis of autoimmune pancreatitis using EUS-guided trucut biopsy: a comparison study with EUS-FNA. *J Gastroenterol.* 2009;44(7):742-50. doi: 10.1007/s00535-009-0062-6
86. Detlefsen S, Mohr Drewes A, Vyberg M, Klöppel G. Diagnosis of autoimmune pancreatitis by core needle biopsy: application of six microscopic criteria. *Virchows Arch.* 2009;454(5):531-9. doi: 10.1007/s00428-009-0747-5
87. Facciorusso A, Wani S, Triantafyllou K, Tziatzios G, Cannizzaro R, Muscatiello N, et al. Comparative accuracy of needle sizes and designs for EUS tissue sampling of solid pancreatic masses: a network meta-analysis. *Gastrointest Endosc.* 2019;90(6):893-903.e7. doi: 10.1016/j.gie.2019.07.009
88. Kamisawa, Terumi. (2013). ERCP features of autoimmune pancreatitis. *Pancreapedia: Exocrine Pancreas Knowledge Base.* doi: 10.3998/panc.2013.16

89. Iwasaki S, Kamisawa T, Koizumi S, Chiba K, Tabata T, Kuruma S, et al. Characteristic findings of endoscopic retrograde cholangiopancreatography in autoimmune pancreatitis. *Gut Liver*. 2015;9(1):113-7. doi: 10.5009/gnl13473
90. Sugumar A, Levy MJ, Kamisawa T, Webster GJ, Kim MH, Enders F, et al. Endoscopic retrograde pancreatography criteria to diagnose autoimmune pancreatitis: an international multicentre study. *Gut*. 2011;60(5):666-70. doi: 10.1136/gut.2010.207951
91. Lee SC, Yang CH, Chang CT, Yu KH. Diagnostic Utility of Serum IgG4 in Autoimmune Pancreatitis: An Updated Comprehensive Systematic Review and Meta-analysis. *J Clin Gastroenterol*. 2022;56(9):810-7. doi: 10.1097/MCG.0000000000001612
92. Liu B, Tang N, Yao Y, Li H, Xu L, Zhou B, Liu B. Steroid treatment response combined with serological mark in differentiating type-1 autoimmune pancreatitis from pancreatic cancer. *Medicine (Baltimore)*. 2022 Nov 11;101(45):e31660. doi: 10.1097/MD.00000000000031660
93. Ghazale A, Chari ST, Smyrk TC, Levy MJ, Topazian MD, Takahashi N, et al. Value of serum IgG4 in the diagnosis of autoimmune pancreatitis and in distinguishing it from pancreatic cancer. *Am J Gastroenterol*. 2007;102(8):1646-53. doi: 10.1111/j.1572-0241.2007.01264.x
94. Caba O, Diéguez-Castillo C, Martínez-Galán J, González-Cebrián I, Jiménez-Luna C. Serum biomarkers for the differentiation of autoimmune pancreatitis from pancreatic ductal adenocarcinoma. *World J Gastrointest Oncol*. 2023;15(2):268-75. doi: 10.4251/wjgo.v15.i2.268
95. Wang BC, Fan JG. Unmet needs in biomarkers for autoimmune pancreatitis diagnosis. *World J Gastroenterol*. 2024;30(6):523-6. doi: 10.3748/wjg.v30.i6.523



96. Shiokawa M, Kodama Y, Sekiguchi K, Kuwada T, Tomono T, Kuriyama K, et al. Laminin 511 is a target antigen in autoimmune pancreatitis. *Sci Transl Med.* 2018;10(453):eaaq0997. doi: 10.1126/scitranslmed.aaq0997
97. Sánchez Castañón M, Zuliani V, Amodio A, Campagnola P, Granato A, Gabbrielli A, et al. Role of Amylase- $\alpha$ 2A Autoantibodies in the Diagnosis of Autoimmune Pancreatitis. *Pancreas.* 2015;44(7):1078-82. doi: 10.1097/MPA.0000000000000417
98. Du H, Shi L, Chen P, Yang W, Xun Y, Yang C, et al. Prohibitin Is Involved in Patients with IgG4 Related Disease. *PLoS One.* 2015;10(5):e0125331. doi: 10.1371/journal.pone.0125331
99. Vujasinovic M, Valente R, Maier P, von Beckerath V, Haas SL, Arnelo U, Del Chiaro M, Kartalis N, Pozzi-Mucelli RM, Fernandez-Moro C, Verbeke CS, Yu J, Ye W, Löhr JM. Diagnosis, treatment and long-term outcome of autoimmune pancreatitis in Sweden. *Pancreatology.* 2018 Dec;18(8):900-904. doi: 10.1016/j.pan.2018.09.003
100. Masood M. Autoimmune pancreatitis: What we know so far. *JGH Open.* 2021;6(1):3-10. doi: 10.1002/jgh3.12688
101. Ogoshi T, Kido T, Yatera K, Oda K, Nishida C, Yamasaki K, et al. Incidence and outcome of lung involvement in IgG4-related autoimmune pancreatitis. *Respirology.* 2015;20:1142–4.
102. Matsui S, Hebisawa A, Sakai F, Yamamoto H, Terasaki Y, Kurihara Y, et al. Immunoglobulin G4-related lung disease: clinicoradiological and pathological features. *Respirology.* 2013;18(3):480-7. doi: 10.1111/resp.12016
103. Hamano H, Arakura N, Muraki T, Ozaki Y, Kiyosawa K, Kawa S. Prevalence and distribution of extrapancreatic lesions complicating autoimmune pancreatitis. *J Gastroenterol.* 2006;41(12):1197-205. doi: 10.1007/s00535-006-1908-9

104. Tanaka A, Tazuma S, Okazaki K, Tsubouchi H, Inui K, Takikawa H. Nationwide survey for primary sclerosing cholangitis and IgG4-related sclerosing cholangitis in Japan. *J Hepatobiliary Pancreat Sci.* 2014;21(1):43-50. doi: 10.1002/jhbp.50
105. Vujasinovic M, Pozzi Mucelli RM, Valente R, Verbeke CS, Haas SL, Löhr JM. Kidney Involvement in Patients with Type 1 Autoimmune Pancreatitis. *J Clin Med.* 2019;8(2):258. doi: 10.3390/jcm8020258
106. Umehara H, Okazaki K, Kawa S, Takahashi H, Goto H, Matsui S, et al; Research Program for Intractable Disease by the Ministry of Health, Labor and Welfare (MHLW) Japan. The 2020 revised comprehensive diagnostic (RCD) criteria for IgG4-RD. *Mod Rheumatol.* 2021;31(3):529-33. doi: 10.1080/14397595.2020.1859710
107. Mizushima I, Kasashima S, Fujinaga Y, Kawano M, Ishizaka N. IgG4-related periaortitis/periarteritis: An under-recognized condition that is potentially life-threatening. *Mod Rheumatol.* 2019;29(2):240-50. doi: 10.1080/14397595.2018.1546367
108. Hara N, Kawaguchi M, Takeda K, Zen Y. Retroperitoneal disorders associated with IgG4-related autoimmune pancreatitis. *World J Gastroenterol.* 2014;20(44):16550-8. doi: 10.3748/wjg.v20.i44.16550
109. Matsubayashi H, Ishiwatari H, Imai K, Kishida Y, Ito S, Hotta K, Yabuuchi Y, Yoshida M, Kakushima N, Takizawa K, Kawata N, Ono H. Steroid Therapy and Steroid Response in Autoimmune Pancreatitis. *Int J Mol Sci.* 2019 Dec 30;21(1):257. doi: 10.3390/ijms21010257
110. Okazaki K, Chari ST, Frulloni L, Lerch MM, Kamisawa T, Kawa S, et al. International consensus for the treatment of autoimmune pancreatitis. *Pancreatology.* 2017;17(1):1-6. doi: 10.1016/j.pan.2016.12.003

111. Kamisawa T, Shimosegawa T, Okazaki K, Nishino T, Watanabe H, Kanno A, et al. Standard steroid treatment for autoimmune pancreatitis. *Gut*. 2009;58(11):1504-7. doi: 10.1136/gut.2008.172908
112. Frulloni L, de Pretis N, Amodio A. Maintenance therapy in autoimmune pancreatitis: a weak light into the darkness. *Ann Transl Med*. 2017;5(17):367. doi: 10.21037/atm.2017.07.06
113. Kubota K, Kamisawa T, Okazaki K, Kawa S, Hirano K, Hirooka Y, et al. Low-dose maintenance steroid treatment could reduce the relapse rate in patients with type 1 autoimmune pancreatitis: a long-term Japanese multicenter analysis of 510 patients. *J Gastroenterol*. 2017;52(8):955-64. doi: 10.1007/s00535-016-1302-1
114. Hart PA, Topazian MD, Witzig TE, Clain JE, Gleeson FC, Klebig RR, et al. Treatment of relapsing autoimmune pancreatitis with immunomodulators and rituximab: the Mayo Clinic experience. *Gut*. 2013;62(11):1607-15. doi: 10.1136/gutjnl-2012-302886
115. Ikeura T, Miyoshi H, Shimatani M, Uchida K, Takaoka M, Okazaki K. Long-term outcomes of autoimmune pancreatitis. *World J Gastroenterol*. 2016;22(34):7760-6. doi: 10.3748/wjg.v22.i34.7760
116. Hirano K, Tada M, Isayama H, Watanabe T, Saito T, Uchino R, et al. High alcohol consumption increases the risk of pancreatic stone formation and pancreatic atrophy in autoimmune pancreatitis. *Pancreas*. 2013;42(3):502-5. doi: 10.1097/MPA.0b013e31826b3984
117. Maruyama M, Arakura N, Ozaki Y, Watanabe T, Ito T, Yoneda S, et al. Risk factors for pancreatic stone formation in autoimmune pancreatitis over a long-term course. *J Gastroenterol*. 2012;47(5):553-60. doi: 10.1007/s00535-011-0510-y

118. Uchida K, Yazumi S, Nishio A, Kusuda T, Koyabu M, Fukata M, et al. Long-term outcome of autoimmune pancreatitis. *J Gastroenterol*. 2009;44(7):726-32. doi: 10.1007/s00535-009-0049-3
119. Maire F, Le Baleur Y, Rebours V, Vullierme MP, Couvelard A, Voitot H, et al. Outcome of patients with type 1 or 2 autoimmune pancreatitis. *Am J Gastroenterol*. 2011;106(1):151-6. doi: 10.1038/ajg.2010.314
120. Buijs J, Cahen DL, van Heerde MJ, Rauws EA, de Buy Wenniger LJ, Hansen BE, et al. The Long-Term Impact of Autoimmune Pancreatitis on Pancreatic Function, Quality of Life, and Life Expectancy. *Pancreas*. 2015;44(7):1065-71. doi: 10.1097/MPA.0000000000000451
121. Maire F, Rebours V, Vullierme MP, Couvelard A, Lévy P, Hentic O, et al. Does tobacco influence the natural history of autoimmune pancreatitis? *Pancreatology*. 2014;14(4):284-8. doi: 10.1016/j.pan.2014.05.793
122. de Pretis N, Carlin M, Calderini E, Caldart F, Conti Bellocchi MC, Amodio A, et al. Clinical features and long-term outcomes of patients with type 2 autoimmune pancreatitis. *United European Gastroenterol J*. 2024;12(3):319-25. doi: 10.1002/ueg2.12504
123. Poddighe D. Autoimmune pancreatitis and pancreatic cancer: Epidemiological aspects and immunological considerations. *World J Gastroenterol*. 2021;27(25):3825-36. doi: 10.3748/wjg.v27.i25.3825
124. Macinga P, Bajer L, Del Chiaro M, Chari ST, Dite P, Frulloni L, et al. Pancreatic cancer in patients with autoimmune pancreatitis: A scoping review. *Pancreatology*. 2021;21(5):928-37. doi: 10.1016/j.pan.2021.03.007
125. Gupta R, Khosroshahi A, Shinagare S, Fernandez C, Ferrone C, Lauwers GY, et al. Does autoimmune pancreatitis increase the risk of pancreatic carcinoma?: a

retrospective analysis of pancreatic resections. *Pancreas*. 2013;42(3):506-10. doi: 10.1097/MPA.0b013e31826bef91

126. Soliman H, Vullierme MP, Maire F, Hentic O, Ruszniewski P, Lévy P, et al. Risk factors and treatment of relapses in autoimmune pancreatitis: Rituximab is safe and effective. *United European Gastroenterol J*. 2019;7(8):1073-83. doi: 10.1177/2050640619862459

127. Zhou GZ, Zeng JQ, Wang L, Liu M, Meng K, Wang ZK, et al. Clinical characteristics and outcome of autoimmune pancreatitis based on serum immunoglobulin G4 level: A single-center, retrospective cohort study. *World J Gastroenterol*. 2023;29(35):5125-37. doi: 10.3748/wjg.v29.i35.5125

## 10. ŽIVOTOPIS

Rodio sam se 11. svibnja 1999. godine u Bjelovaru, pri čemu sam djetinjstvo proveo u Bjelovaru i Podgorcima.

Završio sam I. osnovnu školu i Opću gimnaziju u Bjelovaru, prošavši svaki razred s izvrsnim uspjehom. Sudjelovao sam na brojnim natjecanjima kroz osnovnu i srednju školu iz različitih predmeta, pri čemu bih istaknuo dva državna ekipna natjecanja iz matematike.

2011. godine učlanio sam se u planinarsko društvo, otkada aktivno planinarim te sam završio opću planinarsku školu. Trenutno sam član HPD-a „Željezničar“ Zagreb.

2018. godine upisao sam Medicinski fakultet Sveučilišta u Zagrebu. Na četvrtoj godini studija osnovao sam s kolegom HAZMef, studentsku udrugu pri Fakultetu čiji sam bio potpredsjednik.

U sklopu udruge organizirali smo brojne simpozije i kongrese, od kojih bih istaknuo „Mit ili istina“, „Medicina svuda oko nas“ i „Zaštita osoba s duševnim smetnjama“ u kojima sam bio vrlo aktivan u organizaciji, pri čemu sam u potonjem bio glavni organizator.

Bio sam demonstrator na kolegiju „Klinička propedeutika“ u KB Sveti Duh.

Autor sam 3 prikaza slučajeva i koautor na 2 prikaza slučaja koji su objavljeni u knjigama sažetaka, kao i suplementarnom izdanju Liječničkog vjesnika.

Glavni sam tajnik Hrvatske akademske zajednice od travnja 2023. godine.

Imam položenu vozačku dozvolu B kategorije.

Član sam HNK Hajduk Split.