

Bolesti probavne cijevi nakon transplantacije jetre

Škof, Josip

Master's thesis / Diplomski rad

2016

Degree Grantor / Ustanova koja je dodijelila akademski / stručni stupanj: **University of Zagreb, School of Medicine / Sveučilište u Zagrebu, Medicinski fakultet**

Permanent link / Trajna poveznica: <https://um.nsk.hr/um:nbn:hr:105:368532>

Rights / Prava: [In copyright](#)/[Zaštićeno autorskim pravom.](#)

Download date / Datum preuzimanja: **2024-09-26**



Repository / Repozitorij:

[Dr Med - University of Zagreb School of Medicine Digital Repository](#)



**SVEUČILIŠTE U ZAGREBU
MEDICINSKI FAKULTET**

Josip Škof

**Bolesti probavne cijevi nakon transplantacije
jetre**

Diplomski rad



Zagreb, 2016.

Ovaj diplomski rad izrađen je u Zavodu za gastroenterologiju Kliničke bolnice Merkur pod vodstvom doc. dr. sc. Anne Mrzljak i predan je na ocjenu u akademskoj godini 2015./2016.

Sadržaj:

1. SAŽETAK.....	IV
2. SUMMARY	V
3. UVOD	1
3.1. Transplantacija jetre i imunosupresija.....	1
4. BOLESTI GORNJEG DIJELA PROBAVNE CIJEVI	2
4.1. Infektivni ezofagitis.....	2
4.1.1. CMV ezofagitis	2
4.1.2. Gljivični ezofagitis	4
4.2. Eozinofilni poremećaj probavne cijevi.....	6
4.2.1. Eozinofilni ezofagitis (EO)	7
4.3. Varikoziteti jednjaka	8
4.3.1. Trajni varikoziteti jednjaka	8
4.3.2. Povratni varikoziteti jednjaka.....	9
4.4. Refluksni ezofagitis.....	10
4.5. Peptički ulkus	12
4.6. Neoplazme gornjeg dijela probavnog sustava.....	13
4.6.1. Posttransplantacijska limfoproliferativna bolest (PTLD).....	14
4.6.2. Karcinom jednjaka	15
5. BOLESTI DONJEG DIJELA PROBAVNOG SUSTAVA	16
5.1. Infektivni kolitis	16
5.1.1. Clostridium difficile kolitis	16
5.1.2. CMV kolitis.....	18
5.2. EGID donjeg dijela probavnog sustava.....	19
5.2.1. Eozinofilni gastroenteritis (EG)	19
5.2.2. Eozinofilni kolitis (EC)	20
5.3. Kaposijev sarkom.....	20
5.4. Upalne bolesti crijeva.....	21
5.5. Bolest presatka protiv primatelja.....	24
7. ZAHVALE	27
8. LITERATURA	28
9. ŽIVOTOPIS	32

1. SAŽETAK

Bolesti probavne cijevi nakon transplantacije jetre

Josip Škof

Broj transplantacija jetre je u porastu. Napredne kirurške tehnike, moderna imunosupresija i bolja peri- i postoperativna skrb dovele su do duljeg preživljenja primatelja. S većim brojem zahvata i duljim preživljenjem, povećao se i broj komplikacija. Bolesti probavne cijevi dio su patologije koja se susreće kod transplantiranih pacijenata. Najvažnije komplikacije su infekcije i maligne bolesti, oboje usko povezani s imunosupresivnom terapijom. Komplikacije povećavaju morbiditet, rizik od odbacivanja i mortalitet primatelja, pa je njihovo pravovremeno prepoznavanje i liječenje od izrazite važnosti kod transplantiranih pacijenata. Endoskopski pregledi igraju važnu ulogu u ranom otkrivanju bolesti probavne cijevi. Patologija gornjeg dijela probavne cijevi najčešće uključuje ezofagitis, koji može biti infektivni (CMV, Candida) i ne-infektivni (refluksni, eozinofilni). Osim ezofagitisa pojavljuju se i varikoziteti jednjaka, ezofagealni karcinom i PTLD koji može zahvatiti cijelu duljinu probavne cijevi. U donjem dijelu najčešći je infektivni kolitis (C.difficile, CMV), te ne-infektivne upale (EGID, IBD). Znatno rjeđe nalazimo Kaposijev sarkom, kolorektalni karcinom i GvHD. Bolesti poput GvHD, visceralnog Kaposijevog sarkoma, invazivne kandidijaze i PTLD-a imaju vrlo visoki mortalitet. Ovaj rad daje pregled najčešćih bolesti probavne cijevi u transplantiranih pacijenata, te njihove epidemiologije, kliničke slike, dijagnostičkih postupaka i terapije.

Ključne riječi: transplantacija jetre; imunosupresija; bolesti probavne cijevi; infekcije; maligne bolesti

2. SUMMARY

Digestive tract diseases after liver transplantation

Josip Škof

The number of liver transplant recipients has increased. Advanced surgical techniques, modern immunosuppression and better peri- and postoperative care all led to better survival rates. Increased number of procedures and longer survival has resulted in higher frequency of complications. Digestive tract diseases are part of the pathology that can be encountered in liver transplant recipients. Infections and malignant diseases are most important complications, both connected with the immunosuppressive regimen. Complications have serious impact on morbidity, allograft rejection and recipient mortality, therefore early detection and treatment is of great importance in liver transplant recipients. Endoscopy plays major role in early detection of digestive tract diseases. Pathology of the upper GI tract most often includes esophagitis, which can be infectious (CMV, Candida) or non-infectious (reflux, eosinophilic). Besides esophagitis, a number of diseases can be found, including esophageal varices, esophageal carcinoma and PTLD, which can be seen throughout the whole length of GI tract. Most frequent pathology of the lower GI tract is infectious colitis (*C. difficile*, CMV) and non-infectious inflammatory disease (EGID, IBD). Kaposi's sarcoma, colorectal carcinoma and GvHD are rare. Graft - versus - host disease, visceral form of Kaposi's sarcoma, invasive fungal infection and PTLD has high mortality rate. This paper reviews most frequent digestive tract diseases in transplant recipients, and their epidemiology, clinical presentation, diagnostic procedures, and therapy.

Key words: liver transplantation; immunosuppression; digestive tract diseases; infections; malignant diseases

3. UVOD

3.1. Transplantacija jetre i imunosupresija

Kronične bolesti jetre progresivno dovode do specifičnih promjena u morfologiji i funkciji organa. Stalna izmjena upalnih procesa i regeneracije, prisutna u kroničnoj bolesti, rezultirat će ožiljkavanjem jetre i razvojem završnog stadija bolesti jetre (eng. end-stage liver disease, ESLD). Gubitak sintetske i razgradne funkcije jetre znači razvoj hemoragijske dijateze, hepatičke encefalopatije i ascitesa, dok samo ožiljkavanje parenhima dovodi do razvoja portalne hipertenzije sa hepatorenalnim sindromom i varikozitetima. Jedini način liječenja bolesnika u ovoj fazi je transplantacija jetre.^[1-4]

Preživljenje pacijenata nakon transplantacije jetre značajno se poboljšalo u posljednjih trideset godina, a kao jedan od najvažnijih faktora koji tome doprinosi ističe se razvoj imunosupresivne terapije.^[2,5-8] Moderni protokoli ističu važnost individualne imunosupresije, čime se postiže dulje preživljenje i manji broj epizoda odbacivanja, uz istovremeno manji broj nuspojava.^[6] Osnovni lijekovi su inhibitori kalcineurina i mikofenolat mofetil, a ponekad se dodaju azatioprin i inhibitori proliferacijskih signala.^[6]

Upravo je imunosupresija glavni uzročnik brojnih posttransplantacijskih komplikacija poput oportunističkih infekcija i malignih bolesti.^[6,9-11] Osim imunosupresije, postoje i drugi čimbenici razvoja bolesti probavne cijevi. Kirurške anastomoze i transplantacija jetre od živog donora (engl. living donor liver transplantation, LDLT), koja još uvijek čini manjinu zahvata^[12], povezani su s nastankom portalne venske tromboze i varikoziteta jednjaka. Indikacije za transplantaciju, poput alkoholne ciroze i primarnog sklerozirajućeg kolangitisa, povezane su s većom incidencijom tumora. Prema MITOS studiji komplikacije probavnog sustava javljaju se u polovici transplantiranih osoba, a u većine utječu na kvalitetu života i svakodnevne aktivnosti.^[13]

Cilj ovog preglednog rada je prikazati najznačajnije komplikacije transplantacije jetre koje zahvaćaju probavnu cijev i dati pregled njihove učestalosti, kliničke slike, dijagnostičkih postupaka, te osnova terapije.

4. BOLESTI GORNJEG DIJELA PROBAVNE CIJEVI

4.1. Infektivni ezofagitis

4.1.1. CMV ezofagitis

Citomegalovirusna infekcija je najčešća infekcija u transplantiranih osoba. U odsustvu profilakse infekcija se razvija u 50-60% slučajeva, od kojih 20-30% razvija citomegalovirusnu bolest.^[14] Prevalencija u općoj populaciji je vrlo visoka i iznosi od 60% do 100%.^[15,16] U imunokompetentne osobe infekcija je obično asimptomatska ili nespecifična, a nakon primoinfekcije CMV ostaje mirovati u limfnim organima ili stanicama mijeloidne loze. Reaktivacija je moguća kod snažne imunosupresije, stoga su transplantirani pacijenti izloženi visokom riziku od razvoja infekcije. CMV u tih pacijenata povećava rizik od razvoja drugih infekcija, te rizik od odbacivanja presatka i mortalitet.^[15]

Nekoliko je rizičnih čimbenika za razvoj infekcije u primatelja. Kao najvažniji čimbenik ističe se serostatus darivatelja i primatelja. Prije transplantacije oni se testiraju na CMV IgG protutijela u krvi. Najveći je rizik zaraze za primatelja u slučaju da je darivatelj seropozitivan, a primatelj seronegativan (D+/R-) i tada iznosi gotovo 100%.^[15] Manji je rizik u slučaju kad su oboje seropozitivni (D+/R+), ali svejedno postoji mogućnost superinfekcije ili reaktivacije latentnog virusa u primaoca. U slučaju da su oboje seronegativni (D-/R-), rizik od infekcije je oko 1-2%, i to zbog mogućnosti zaraze prirodnim putem ili transfuzijom krvi.^[15-17] Drugi važan rizični čimbenik je imunosupresivna terapija. Rizik postoji kod terapije održavanja i kod terapije odbacivanja, pa se infekcija CMV-om obično javlja 1-6 mjeseci nakon transplantacije.^[17] Inhibitori kalcineurina, ATG i alemtuzumab najviše doprinose riziku.^[15,17] Drugi čimbenici rizika su koinfekcije humanim herpes virusom tipa 6 i 7, te genetska mutacija Toll-like receptora tipa 2 (engl. toll-like receptor 2, TLR2) koja oslabljuje mehanizme urođene imunosti važne za odgovor protiv CMV-a.^[15,17]

Citomegalovirus u tijelu primaoca ostvaruje direktne i indirektne učinke. Direktni učinci su citomegalovirusni sindrom i lokalizirana bolest. Citomegalovirusni sindrom je najčešći oblik citomegalovirusne bolesti u transplantiranog pacijenta, a čine ga vrućica, malaksalost i znakovi mijelosupresije.^[15] Lokalizirana bolest zahvaća jedan ili više organa, sa specifičnim simptomima, a najčešće se radi o probavnom traktu (ezofagitis, gastritis, enteritis, kolitis), jetri, plućima ili retini.^[15-17]

Probavna cijev je najčešće mjesto lokalizirane infekcije CMV-a nakon transplantacije jetre i zahvaćena je u 5% slučajeva.^[14] Ezofagitis se manifestira poteškoćama s gutanjem (odinofagija, disfagija) i bolovima u epigastriju. Rjeđi simptomi su krvarenje iz probavnog trakta, mučnina i povraćanje, gubitak težine itd.^[18,19] Indirektni učinci virusa uključuju povećani rizik odbacivanja transplantata, uz povećani mortalitet, te imunomodulatorne učinke koji povećavaju rizik od oportunističkih infekcija.^[15-17]

Za dijagnozu invazivne citomegalovirusne bolesti koristi se metoda određivanja virusne DNK u krvi ili plazmi uz pomoć PCR-a. Ova kvalitativna i kvantitativna metoda omogućuje brzu dijagnozu, procjenu težine infekcije, praćenje učinkovitosti antivirusne terapije i procjenu rizika od povrata bolesti.^[15]

U slučaju lokalizirane bolesti, kao što je ezofagitis, često nije moguće postaviti dijagnozu na ovaj način, pa su endoskopski nalaz i biopsija tkiva zlatni standard. Endoskopski nalaz najčešće opisuje solitarni i plitki ulkus, koji se nalazi u srednjem ili distalnom dijelu ezofagusa. Rijetko se mogu vidjeti upalni polipi. Za potvrdu dijagnoze uzorak se analizira histološki gdje se nalaze inkluzije specifične za virus, imunohistokemijski ili in-situ DNK hibridizacijom.^[14,15,18,20]

Vrlo važan postupak u borbi protiv citomegalovirusne infekcije je njena prevencija u transplantiranih pacijenata. Postoje dva pristupa prevenciji, antivirusna profilaksa i terapija kojoj je cilj preduhitriti bolest (eng. pre-emptive therapy). Antivirusna profilaksa je češći pristup, a podrazumijeva 3-6 mjeseci antivirusne terapije nakon transplantacije. Koriste se valganciklovir peroralno ili ganciklovir oralno/intravenski.^[15] Druga strategija se temelji na stalnom laboratorijskom praćenju markera infekcije, poglavito virusne DNK. Antivirusna profilaksa je indicirana u slučaju porasta virusne aktivnosti.^[15]

Terapija za citomegalovirusnu bolest u transplantirane osobe je IV ganciklovir ili peroralno valganciklovir. Preporučuje se koristiti valganciklovir za blage i umjerene oblike bolesti, a IV ganciklovir u slučaju visokog broja kopija virusa, otežanog gutanja i nesuradljivosti. Ganciklovir će zbog toga biti terapija izbora u slučaju ezofagitisa.^[15] Potrebno je prilagoditi i doze imunosupresiva, budući da su odgovorni za nastanak oportunističke infekcije.^[15] Rezistencija na ganciklovir još uvijek je rijetka, ali se sve češće javlja u pacijenata koji su bili izloženi dugotrajnoj profilaksi. U slučaju rezistencije može se DNK analizom istražiti o kojoj se mutaciji radi ili empirijski uvesti foskarnet ili cidofovir. Potreban

je oprez u pacijenata s oštećenom funkcijom bubrega, budući da su oba lijeka nefrotoksična.^[15]

4.1.2. Gljivični ezofagitis

Gljivične infekcije u transplantiranih pacijenata rjeđe su od bakterijskih ili virusnih, ali nose značajno veći mortalitet. Najčešći infektivni uzročnici dolaze iz roda *Candida*, a na drugom mjestu su gljive iz roda *Aspergillus*. Incidencija infekcija uzrokovanih kandidom značajno je smanjena u posljednja dva desetljeća i sada iznosi oko 5% u transplantiranih pacijenata.^[21] *Candida* čini 78% invazivnih gljivičnih infekcija (eng. Invasive fungal infection, IFI), a nešto manje od polovice tih slučajeva je izazvano vrstom *C. albicans*.^[21] Primijećen je trend smanjenja udjela *C. albicans* u ukupnom broju infekcija izazvanih kandidom, dok udio uzročnika poput *C. glabrata* raste i čini oko petinu slučajeva. Promjena je uočena u pacijenata koji su primali antifungalnu profilaksu, pa se nekritička rutinska profilaksa smatra glavnim krivcem za sve veći broj infekcija izazvanih drugim vrstama kandidate, kao i za rastuću rezistenciju *C. albicans*.^[16,21]

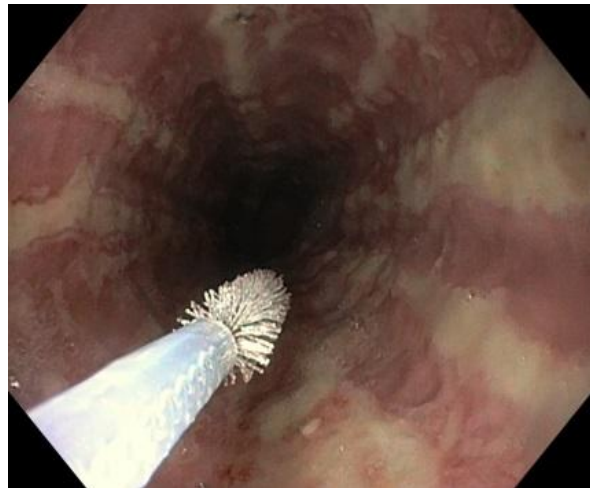
Kandidijaza se obično pojavljuje u ranoj posttransplantacijskoj fazi, u prva tri mjeseca.^[16] Infekcije u prvih mjesec dana pripisuju se nozokomijalnim uzročnicima koji se prenose u samom kirurškom postupku, doniranim organom, endotrahealnim tubusom ili postavljanje venskog ili urinarnog katetera. Kasnije infekcije možemo povezati s imunosupresijom, koja omogućuje bujanje postojećih kolonija kandidate koje se nalaze u probavnoj cijevi, na koži i u vagini.^[16,17] U zadnje vrijeme infekcije izazvane kandidom pojavljuju se sve kasnije, a kao razlog ističe se profilaksa antifungicima i imunomodulirajući učinak CMV-a.^[21]

Rizični čimbenici za razvoj kandidijaze su upotreba imunosupresiva, profilaksa antibioticima, infekcija CMV-om, oštećenje anatomske barijere pri kirurškom zahvatu, perioperativno izlaganje uzročniku i rezistencija uzročnika. Upravo su bolje kirurške tehnike i bolje razumijevanje imunosupresije, prevencija CMV-a i antifungalna profilaksa doveli do značajnog smanjenja incidencije kandidijaze.^[16,21]

Klinička slika bolesti varira od mukokutane do invazivne kandidijaze. Mukokutana kandidijaza je blaži oblik bolesti koji zahvaća kožu i sluznice, najčešće probavnog sustava (ždrijelo, ezofagus).^[21] Razvoj ezofagitisa ovisi o kolonizaciji sluznice i funkciji stanične

imunosti. Kolonizaciju će spriječiti primjerena salivacija, normalna bakterijska flora, prolazak hrane i intaktna barijera. Ezofagealna manifestacija bolesti može biti asimptomatska ili uz pojavu retrosternalne nelagode, disfagije, te odinofagije. Postoji rizik od krvarenja, nekroze, perforacije i striktura, uz mortalitet od 35-70%.^[14] Invazivna kandidijaza podrazumijeva kandidemiju, opće znakove infekcije i stvaranje apscesa u organima poput jetre i slezene. Mortalitet je u nekim istraživanjima prelazio 70%.^[16,21] Pacijenti s transplantiranom jetrom posebno su podložni infekciji kandidom u odnosu na ostale oblike transplantacije, uz češće invazivne oblike bolesti ili jedinstvene komplikacije. Prepoznavanje infekcije je otežano zbog nespecifičnih ili ublaženih simptoma, te sve češćeg pojavljivanja bolesti izvan klasičnih vremenskih okvira.^[21]

Dijagnostički postupci se često teško interpretiraju, što zbog nedovoljne osjetljivosti i specifičnosti, što zbog činjenice da se Candida nalazi u fiziološkoj flori pojedinih sluznica.^[21] Dijagnoza se postavlja uzevši u obzir kliničku sliku, hemokulturu, slikovne metode, te endoskopski nalaz i biopat sluznice ili organa. Hemokultura je ključna za postavljanje dijagnoze invazivne kandidijaze, jeftina je i omogućuje testiranje



Slika 1. Endoskopski prikaz kandidijaze jednjaka.

osjetljivosti uzročnika na antifungik. Problem je vrlo niska osjetljivost, što onemogućuje isključenje dijagnoze. Endoskopski nalaz u slučaju ezofagitisa pokazuje eritematoznu sluznicu s multiplim lezijama poput bijelih plakova (Slika 1). Za potvrdu dijagnoze potrebna je histološka analiza i kultura bioptata.^[14,21]

Prevenција kandidijaze temelji se na pažljivom probiru darivatelja organa, sprječavanju nozokomijalnih infekcija kroz dodatnu edukaciju medicinskog osoblja i striktnije smjernice u radu s kateterima i ostalom invazivnom opremom, te na antifungalnoj profilaksi.^[21] Upravo je profilaksa najvažnije preventivno sredstvo budući da smanjuje kolonizaciju, broj infekcija i mortalitet od gljivične infekcije. Međutim, nekritička profilaksa dovela je do stvaranja rezistentnih sojeva i većeg udjela ostalih vrsta Candide u ukupnom broju infekcija, pa se danas preporučuje samo u visokorizičnih pacijenata (tzv. 'ciljana profilaksa'). Lijek izbora je

flukonazol uz dodatak amfotericina B kod visokog udjela ne-albicans sojeva kandidate. Profilaksa traje dulje od 4 tjedna.^[14,21]

Terapija kandidijaze sastoji se od primjene antifungika, uklanjanja apscesa i redukcije imunosupresije.^[16] Obično se započinje s empirijskom terapijom koja se modificira prema nalazima kulture izolirane kandidate. Preporučuje se koristiti ehinokandine (kaspofungin, mikafungin, anidulafungin) u liječenju invazivne bolesti zbog šireg spektra djelovanja od azola i manjeg broja nuspojava.^[21,22]

4.2. Eozinofilni poremećaj probavne cijevi

Eozinofilni poremećaj probavne cijevi (engl. eosinophilic gastrointestinal disorder, EGID) je skupina upalnih bolesti koju karakterizira značajna infiltracija eozinofilnih leukocita u stijenci probavne cijevi. Grupu čine eozinofilni ezofagitis (EO), koji je najčešći, te eozinofilni gastroenteritis i eozinofilni kolitis. Njihova incidencija je u porastu posljednjih deset godina, poglavito zbog izraženije svijesti o postojanju bolesti, međutim bolest se u transplantiranih pacijenata pojavljuje u puno većem broju nego u običnoj populaciji što se povezuje s imunosupresijom.^[8]

Etiologija EGID-a nije u potpunosti razjašnjena, ali se smatra da se radi o bolesti koja je posredovana imunološkim mehanizmima, uz brojne dokaze za tu hipotezu. Bolest se povezuje sa atopijom i alergijom; 50-80% pacijenata sa EGID-om boluje od nekog oblika atopije, dok 50% pacijenata s gastrointestinalnim alergijama ima tkivnu eozinofiliju. Pacijenti najčešće boluju od alergijskog rinitisa, astme, ekcema i alergije na hranu. Ova povezanost je uočena bez obzira radi li se o transplantiranom pacijentu ili imunokompetentnoj osobi.^[8] Također postoje i jasni znakovi genetske predispozicije, u vidu pojačane ekspresije eotaksina-3 i IL-13. Ekspresija gena za TSLP (engl. thymic stromal lymphopoetin), citokin u humoralnoj staničnoj imunosti, pojačana je na dva mjesta, uključujući X-kromosom u muškaraca, što bi moglo biti odgovorno za višu incidenciju bolesti u muškom spolu.^[23]

Bolest se u transplantiranih pacijenata razvija zbog učinaka imunosupresije. Osnovu imunosupresivne terapije čine inhibitori kalcineurina, takrolimus i ciklosporin A, a takrolimus nosi veći rizik za razvoj EGID-a. Oba blokiraju aktivaciju T limfocita blokadom signalnog puta IL-2, pri čemu snažnije suprimiraju diferencijaciju CD4 limfocita T u Th1, a pogoduju diferencijaciju u Th2. To znači da u tkivu dominiraju IL-4 i IL-13, odgovorni za alergijsku

preosjetljivost, i IL-5 koji stimulira eozinofile, a nedostaje IFN- γ koji suprimira Th2 odgovor i alergijsku reakciju. Takrolimus dodatno povećava propusnost stanica probavne sluznice, čime povećava ulazak antigena iz hrane, što može pridonijeti razvoju EGID-a u osoba s alergijom na hranu.^[8]

4.2.1. Eozinofilni ezofagitis (EO)

U normalnim uvjetima broj eozinofila u stijenci jednjaka je nemjerljiv. No, u sklopu razvoja EGID-a, ezofagus je daleko najčešća lokalizacija bolesti. Bolest se u općoj populaciji javlja obično između 30. i 40. godine, češće u muškog spola, prevalencije 2-4 na 10.000, no u pacijenata s transplantiranom jetrom prevalencija je stotinu puta veća. Rizični čimbenici za njegov razvoj su muški spol, bijela rasa, mlađi od 50 godina i atopijske bolesti u anamnezi.^[8]

U kliničkoj slici dominiraju simptomi tipični za ezofagealnu disfunkciju, ali ni po čemu patognomonični. Najčešći su disfagija, smetnja prolasku hrane, te bolovi u prsima i epigastriju.^[23] Disfagija je dominantan simptom, javlja se u 70% pacijenata. Otežano je gutanje krute hrane i simptom je kroničan, neprogresivan.^[8] Rjeđi simptomi uključuju refluks otporan na inhibitore protonske pumpe (IPP), povraćanje i gubitak težine.^[8,19,23]

Postavljanje dijagnoze je otežano zbog nespecifičnih simptoma i velikog broja sličnih bolesti probavnog sustava koji se mogu pojaviti nakon transplantacije. Potrebno je uzeti u obzir kliničku sliku, endoskopski nalaz i biopsiju sluznice.^[8] Na endoskopskom nalazu u pacijenata s eozinofilnim ezofagitisom najčešće nalazimo prstenove (promjenjivi ili fiksni), bijeli eksudat, linearne fisure, crvenilo, edem, suženje lumena i laceracije sluznice izazvane prolaskom endoskopa.^[19] Endoskopski nalaz nije patognomoničan, i svi nalazi samo upućuju na eozinofilni ezofagitis, ali nisu dovoljni za dijagnozu. Stoga je kod sumnje na EO potrebno uzeti i uzorke tkiva za histološku analizu. Uzorci se uzimaju iz svih dijelova jednjaka, a najmanje 5 uzoraka je potrebno za 100% osjetljivost. Histološki nalaz opisuje hiperplaziju bazalnog sloja, produljenje papila, eozinofilnu infiltraciju u mukozi i eozinofilne mikroapscese. Za dijagnozu je potrebno naći 20 eozinofila u vidnom polju, da bi se izbjeglo preklapanje s gastroezofagealnom refluksnom bolesti (GERB), iako je već i 15 eozinofila sugestivno za EO.^[8,19] Nijedan laboratorijski nalaz, poput periferne eozinofilije ili koncentracije citokina i IgE protutijela, ne može zamijeniti histološki nalaz, unatoč tome što neki od njih koreliraju s brojem eozinofila u tkivu.^[23]

Prva linija terapije je topikalna primjena flutikazona. Terapija je učinkovita, uz povoljnu toksičnost, no relaps se očekuje u više od polovice pacijenata kroz godinu dana, a u 20% bolest uopće ne reagira na terapiju.^[8] U takvim slučajevima daljnje opcije su oralna primjena prednizona, promjena prehrane (izbaciti mlijeko, brašno, jaja, soju, orašaste plodove i morske plodove) i mepolizumab (anti IL-5 protutijelo), za koji su potrebna daljnja istraživanja. Preporučuje se modificirati imunosupresiju s ciljem smanjenja broja relapsa i veće učinkovitosti terapije.^[8]

4.3. Varikoziteti jednjaka

Varikoziteti jednjaka posljedica su promijenjene dinamike krvotoka koja se javlja u portalnoj hipertenziji. U uvjetima portalne hipertenzije venska krv iz splanhničkog bazena ne može se normalno protjecati kroz jetru, pa nastaju kolaterale koje spajaju portalni krvotok sa sistemskim krvotokom. One prolaze kroz rektum, prednji trbušni zid i dno jednjaka, a kroz njih prolazi i do 50% ukupnog portalnog krvotoka.

Bolesti koje se liječe transplantacijom jetre, poput ciroze, često rezultiraju portalnom hipertenzijom i varikozitetima jednjaka, no i određene komplikacije samog zahvata mogu imati isti rezultat. S obzirom na transplantaciju razlikujemo dva oblika varikoziteta, trajne i povratne varikozitete jednjaka.^[14]

4.3.1 Trajni varikoziteti jednjaka

Transplantacija jetre je postupak koji značajno umanjuje rizik od krvarenja iz varikoziteta jednjaka i indiciran je upravo za liječenje ove komplikacije ciroze jetre ako se ona drugačije ne može zbrinuti budući da je smrtnost rekurentnog krvarenja vrlo visoka.^[2] U manjem broju slučajeva transplantacija jetre ne može riješiti problem varikoziteta i oni perzistiraju nakon zahvata. Tada se nazivaju trajni ili perzistentni varikoziteti jednjaka.^[14]

Trajni varikoziteti javljaju se u slučaju sindroma premalog transplantata (eng., small-for-size syndrome). Najvažniji uzrok ovog sindroma je graft koji je premali za primaoca, pa u tom slučaju jetra jednostavno ne može podnijeti minutni volumen portalnog krvotoka, dolazi do nakupljanja krvi u splanhničkom bazenu i posljedično do portalne hipertenzije. Ovaj slučaj je čest u LDLT-u, gdje se radi tzv. 'split' transplantacija ili donor i primatelj ne odgovaraju

jedan drugome po veličini (dijete i roditelj). Sindrom može nastati i zbog problema s ulaskom i izlaskom krvi iz grafta, metaboličkih potreba primaoca, težine bolesti ili čak prebrze regeneracije hepatocita.^[14]

Preporučuje se zbrinjavanje krvarenja iz varikoziteta standardnom terapijom, a to su β -blokatori i endoskopsko ligiranje vena.^[24] Rizik od krvarenja je značajno povišen prvih mjesec dana, a nakon toga opada. To se objašnjava činjenicom da je potrebno oko mjesec dana da se jetra regenerira na normalnu veličinu, što dovodi do normalizacije portalnog krvotoka.^[14]

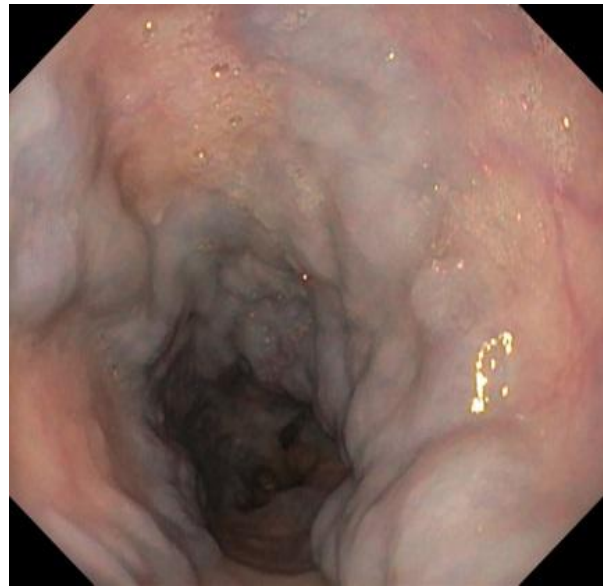4.3.2. Povratni varikoziteti jednjaka

Povratak varikoziteta nakon što su se inicijalno povukli uslijed transplantacije može sugerirati vrlo ozbiljnu patologiju. Ako se varikoziteti vrate vrlo brzo nakon zahvata, unutar mjesec dana, treba posumnjati na trombozu portalne vene (engl. portal vein thrombosis, PVT). Ako se varikoziteti razviju nakon nekoliko mjeseci ili godina, treba posumnjati na povratak osnovne bolesti.^[14]

Tromboza portalne vene je rijetka komplikacija transplantacije jetre. Javlja se u 1-4% transplantiranih osoba, a čini otprilike polovicu vaskularnih komplikacija.^[24-26] Brojni su rizični čimbenici za PVT, uključujući poteškoće u kirurškom spajanju anastomoze, anatomija grafta koja može dovesti do zavrtnja ili pregibanja žile, promjer portalne vene manji od 5 mm, napinjanje venskog presatka, venski presadak koji je bio krioprezerviran, transplantat koji je bio u hladnoj ishemiji dulje od 12 sati, prethodna splenektomija i istovremena trombektomija.^[24,26,27] Incidencija PVT-a je dva puta viša u LDLT-u.^[27]

PVT obično ne dovodi do akutne kliničke slike. Protok kroz hepaticku arteriju se poveća i time kompenzira manjak krvi koji dolazi iz portalnog krvotoka. Istovremeno dolazi do razvoja kolaterala koje zaobilaze tromb i uspostavljaju protok kroz portalni krvotok (kavernozna transformacija).^[24] Unatoč razvoju kolaterala, s vremenom se razvije klinička slika portalne hipertenzija. Najčešći simptom je hematemeza zbog krvarenja iz varikoziteta jednjaka. Javlja se abdominalna bol zbog crijevne ishemije, mučnina, povraćanje, gubitak apetita i težine, proljev i splenomegalija.^[24,27] Ako se tromboza ipak razvije brzo, može doći do teške disfunkcije presatka, pa je potrebna retransplantacija.^[24]

Dijagnoza varikoziteta jednjaka postavlja se endoskopski (Slika 2).^[14] Prva linija liječenja varikoziteta je endoskopsko ligiranje vena u kombinaciji s propranololom. U slučaju da dođe do krvarenja ono se također zaustavlja ligiranjem.^[24]

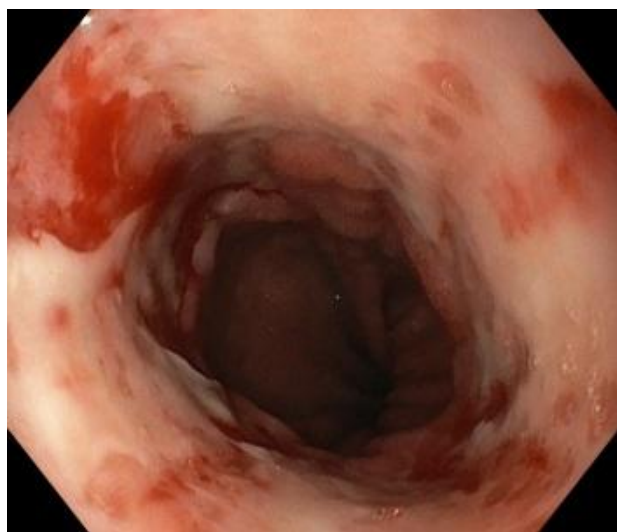

Slika 2. Endoskopski prikaz varikoziteta jednjaka.

4.4. Refluksni ezofagitis

Gastroezofagealna refluksna bolest (GERB) je vrlo česti poremećaj u općoj populaciji koji nastaje kada je sluznica jednjaka predugo izložena želučanom i duodenalnom sadržaju. Kronična iritacija rezultira upalom jednjaka, a on s vremenom dovodi do metaplazije ezofagealne sluznice pod nazivom Barrettov jednjak. Barrettov jednjak je mehanizam zaštite jer je intestinalna sluznica puno otpornija na kiselinu i enzime od sluznice jednjaka, no sa sobom nosi rizik od displazije. Rizik od razvoja karcinoma jednjaka raste 40 do 120 puta.^[2]

Rizik od refluksnog ezofagitisa povećan je u osoba s transplantiranom jetrom. Prema jednom istraživanju incidencija je rasla sa 3.4% prije transplantacije na čak 27,6% nakon transplantacije.^[28] Prema drugom istraživanju rizik od razvoja erozivnog ezofagitisa je čak 6.5 puta veći nego u običnoj populaciji. Incidencija Barrettovog jednjaka nije porasla, ali razlog tome je prekratko praćenje pacijenata nakon zahvata, jer se metaplazija javlja tek nakon 15-20 godina.^[29] Ako uzmemo u obzir poznatu progresiju bolesti od GERB-a do karcinoma,

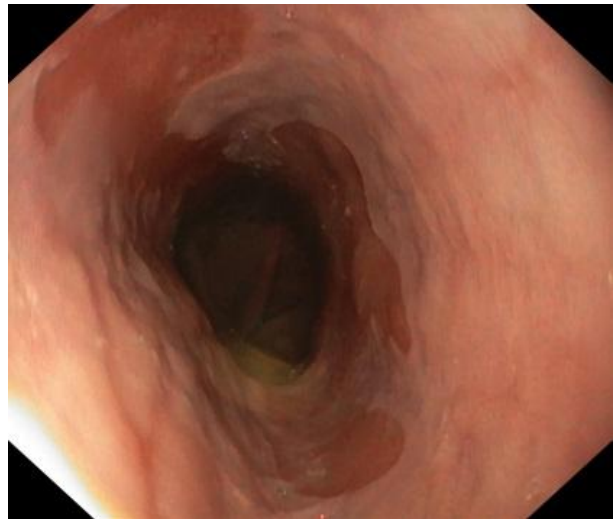


Slika 3. Refluksni ezofagitis.

transplantirani pacijenti u odnosu na netransplantiranu populaciju imaju 3 puta veći rizik od razvoja karcinoma jednjaka.^[30]

Brojni čimbenici štite sluznicu jednjaka i njihov poremećaj omogućuje razvoj bolesti. Poremećaj tonusa donjeg jednjačkog sfinktera, hijatalna hernija, produženo pražnjenje jednjaka i hrana koja opušta sfinkter neki su od rizičnih čimbenika vezani uz jednjak. S druge strane tu su povišeno lučenje želučane kiseline, otežano pražnjenje želuca i povišeni intraabdominalni tlak. U transplantiranog pacijenta događaju se neke specifične promjene koje su možda odgovorne za visoku incidenciju ezofagitisa. Transplantacija rezultira povlačenjem gastritisa povezanog s portalnom hipertenzijom (PHG) i smanjuje prevalenciju H.pylori infekcije s 50% na 5,6%.^[28] Oba stanja su povezana s hipoaciditetom i u njihovom odsustvu značajno raste sekrecija želučane kiseline. Kiselina ne oštećuje sluznicu izravno, već aktivacijom pepsina i ostalih probavnih enzima koji su s reflukсом dospjeli u jednjak. Imunosupresija mikofenolat mofetilom također je povezana s brojnim štetnim učincima u probavnom sustavu, uključujući i erozivni ezofagitis.^[28,29]

Dijagnoza refluksnog ezofagitisa postavlja se na temelju kliničke slike i endoskopskog nalaza. Vodeći simptomi su osjećaj pečenja iza sternuma (žgaravica) i regurgitacija želučanog sadržaja. Osim toga mogu se javiti i pojačano lučenje sline, odinofagija i disfagija, bol u prsima, promjene glasa i aspiracijska pneumonija.^[2] Endoskopski nalaz ključan je u razlikovanju faza bolesti, jer klinička slika često ne odgovara izgledu sluznice i histološkom nalazu. Izgled upaljene sluznice varira od crvenila pa do ulceracija sklonih krvarenju i striktura (Slika 3). Za Barrettov ezofagus tipična je infiltracija crvene, baršunaste sluznice u ružičastu sluznicu (Slika 4). Crvenu sluznicu čine cilindrične stanice (intestinalna metaplazija) s određenim stupnjem displazije, dok je ružičasta sluznica pločasti epitel jednjaka.^[2]



Slika 4. Barrettov jednjak.

Liječenje se sastoji od promjena životnog stila i lijekova koji smanjuju količinu želučane kiseline. Preporučuje se smanjenje tjelesne težine, izbjegavanje hrane koja

pogoršava simptome, spavanje na povišenom i sl. Osnova terapije su inhibitori protonске pumpe, a dodatno se koriste H₂ antagonisti i antacidi. Nijedan oblik terapije ne može usporiti progresiju Barrettovog jednjaka jednom kad su promjene nastale, ali ublažava simptome. Ova faza bolesti zahtijeva redovite endoskopske kontrole koje mogu otkriti displaziju u ranoj fazi. Progresija se tada može spriječiti radiofrekventnom ablacijom ili fotodinamičkom terapijom.^[2]

4.5. Peptički ulkus

Incidencija peptičkih ulkusa viša je u transplantiranih pacijenata nego u općoj populaciji.^[20] U transplantaciji od kadaveričnog donora (engl. cadaveric donor liver transplantation, CDLT) incidencija je 2,3-10%, a u LDLT-u čak 15%, od kojih je većina duodenalnih ulkusa.^[14] Peptički ulkusi su najčešći uzrok krvarenja iz probavnog sustava u transplantiranih osoba i čine 25% slučajeva.^[14,31] Krvarenje iz probavne cijevi pogoršava preživljenje presatka i pacijenta.^[31]

Rizični čimbenici koji doprinose razvoju bolesti su kirurški stres, infekcija H. pylori i lijekovi koji se koriste u peri- i postoperativnom razdoblju.^[14,32] Infekcija H. pylori je dobro poznati rizični čimbenik u općoj populaciji, a njegova visoka prevalencija u LDLT pacijenata povezana je s visokom incidencijom peptičkih ulkusa. Tome doprinosi i smanjena sekrecija žuči zbog presatka koji je neadekvatne veličine za primatelja.^[14] LDLT prema nekim istraživanjima može smanjiti incidenciju infekcija H. pylori, što bi se moglo odraziti na broj ulkusa u tih pacijenata.^[28] Upotreba nesteroidnih protuupalnih lijekova, kortikosteroida, te azatioprina i MMF-a može doprinijeti razvoju ulkusa.^[20,32]

Peptički ulkus se najčešće razvije u prva tri mjeseca nakon zahvata.^[31] Prezentira se kao bol u epigastriju koja se pojavljuje nakon jela, a rjeđi simptomi su povraćanje, nelagoda u epigastriju, gubitak apetita i mučnina. Krvarenje iz ulkusa se manifestira kao hematemeza ili melena, uz mogućnost razvoja sideropenične anemije. Simptomi su nespecifični, pa se dijagnoza postavlja endoskopski uz obaveznu biopsiju lezije zbog mogućnosti maligne alteracije.^[2]

Profilaksa peptičkih ulkusa temelji se na lijekovima koji smanjuju sekreciju želučane kiseline, a to su antagonisti H₂-receptora, IPP-i ili prostaglandin.^[32] Pri upotrebi ovih lijekova može doći do interakcije s imunosupresivnom terapijom, prvenstveno ciklosporinom, te do

razvoja gljivičnog ezofagitisa.^[32] Sirolimus može dovesti do vrlo agresivnog tijeka bolesti, unatoč profilaksi IPP-ima, vjerojatno zbog svog učinka na cijeljenje rana, a već pri ukidanju lijeka dolazi do povlačenja ulkusa.^[14]

Krvarenje iz ulkusa zahtijeva zbrinjavanje endoskopskim postupcima u pacijenata koji su hemodinamski stabilni. Krvarenje se može prekinuti injiciranjem adrenalina ili alkohola, te primjenom topline ili ligiranjem lezije. Endoskopski zahvat prati intravenska primjena IPP-a koja sprječava nove epizode krvarenja. Učinkovitost ovog postupka je 96%.^[2,32] U slučaju neuspjeha terapije ili perforacije stijenke želuca ili duodenuma indiciran je kirurški zahvat.^[32]

4.6. Neoplazme gornjeg dijela probavnog sustava

Povratne i *de novo* maligne bolesti drugi su uzrok smrti (nakon kardiovaskularnih komplikacija) u pacijenata koji su preživjeli više od tri godine nakon transplantacije.^[30,33] Zbog toga je njihovo pravovremeno otkrivanje i adekvatno liječenje jedan od glavnih izazova u dugoročnom zbrinjavanju transplantiranog pacijenta. Transplantacija jetre nosi veći rizik za razvoj malignih bolesti nego što je to u običnoj populaciji. Rizik je 2.6 puta veći, ali ta brojka varira ovisno o vrsti maligne bolesti, starosti pacijenta, vrsti imunosupresije itd.^[34] Zbog imunosupresije, maligne bolesti se u transplantiranih razvijaju brže nego što je to uobičajeno.^[33] Kod jetrenih bolesnika često su prisutni dodatni karcinogeni čimbenici poput alkoholizma, ciroze ili kroničnih virusnih infekcija.^[33]

Incidencija *de novo* maligniteta nakon transplantacije varira od 4-16% što najviše ovisi o duljini praćenja pacijenata, njihovoj dobi i vrsti imunosupresije.^[33,34] Duljina praćenja je ključna jer se s vremenom akumuliraju rizični čimbenici i raste vjerojatnost maligne transformacije, pa se rizik od 3-5% obično javlja nakon pet godina, a 16%-tni rizik 20 godina nakon transplantacije.^[34] Preko polovice malignih bolesti čine karcinomi kože i posttransplantacijska limfoproliferativna bolest (PTLD). Tumori probavne cijevi čine manje od 10% svih tumora, a povišen je rizik za orofaringealni karcinom i kolorektalni karcinom.^[33]

4.6.1. Posttransplantacijska limfoproliferativna bolest (PTLD)

PTLD je bolest specifična za imunosuprimirane pacijente. Obilježena je nekontroliranom limfoproliferacijom uslijed djelovanja Epstein-Barr virusa. Javlja se u 2,8% odraslih pacijenata i čak 15% djece, uz vrlo visok mortalitet od 50%.^[35]

PTLD u 85% slučajeva zahvaća B-limfocite, i u većini slučajeva je povezan sa EBV infekcijom, pa prema tome razlikujemo EBV-pozitivni i EBV-negativni oblik bolesti.^[33,35] EBV-pozitivni oblik daleko je češći, javlja se u 80% B-limfocitnih i 30% T-limfocitnih oblika bolesti.^[35] U EBV negativnom PTLD-u virus nije prisutan, bolest se javlja kasnije ali uz monomorfni oblik i vrlo agresivni tijek.^[14, 35]

Rizični čimbenici za razvoj bolesti su seronegativan status za EBV, dob <18, prva godina nakon transplantacije i neki imunosupresivi. Seronegativne osobe, najčešće djeca, ako su inficirane u razdoblju imunosupresije, ne mogu se obraniti što dovodi do brze replikacije virusa i veće šanse da se razvije bolest. Imunosupresivi koji povećavaju rizik su antilimfocitni globulini i steroidi, a rizik bi mogli smanjiti mTORi-ji.^[33,35]

PTLD se pojavljuje vrlo nepredvidivo nakon transplantacije i ima veći rizik da bude monoklonalan, a s time i puno agresivnijeg kliničkog tijeka. Najčešći oblik Hodgkinovog limfoma je difuzni B-velikostanični limfom. Manifestira se vrućicom, limfadenopatijom, gubitkom težine i splenomegalijom.^[35] PTLD limfomi češće od običnih limfoma imaju ekstrapodalnu manifestaciju, a najčešća lokalizacija je probavna cijev što se vidi u 25-30% slučajeva. Razlog tomu je bogato limfno tkivo koje se nalazi ispod sluznice probavne cijevi (MALT, mucosa-associated lymphoid tissue). Klinički se manifestira anemijom i melenom, uz opasnost od perforacije i opstrukcije.^[14,35]

Za postavljanje dijagnoze bolesti ključno je mjerenje broja kopija DNA EBV-a. Znak da se razvija PTLD je progresivni rast broja kopija DNA (visok, ali stalan broj kopija postoji i kod latentne infekcije), stoga se preporučuje redovito mjerenje u postoperativnom razdoblju. U slučaju rasta broja kopija DNA potrebno je napraviti analizu tkiva u kojoj se tumor nalazi, a preferira se ekscizijska biopsija ili biopsija iglom za dobivanje uzorka.^[35] Endoskopski nalaz u slučaju lokalizacije u probavnoj cijevi pokazuje eritematozne ili ulcerozne lezije sluznice.^[14] Za procjenu proširenosti bolesti radi se CT ili PET-CT.^[35]

U slučaju da raste broj kopija DNA, ali nema kliničke slike, može se pokušati spriječiti nastanak bolesti. Preventivni postupci uključuju redukciju imunosupresije i antivirusnu

terapiju ganciklovirom. Antivirusna terapije nema nikakvog učinka na samu proliferaciju limfocita i nema učinka u liječenju razvijene bolesti.^[35]

Prva linija liječenja je redukcija imunosupresije na 25-50% početne vrijednosti.^[33,35] Ako terapija nije uspjela ili se radi o visokorizičnom obliku bolesti, tada se dodaju rituksimab i kemoterapija. Rituksimab je monoklonalno protutijelo protiv CD20, antigena specifičnog za limfocite B. Učinkovitost terapije je 44-65%. Sljedeći korak je kombinacija kemoterapeutika CHOP (ciklofosfamid, doksorubicin, vinkristin i prednizon). Učinkovitost je 60-100%, uz vrlo niski rizik od odbacivanja, međutim terapija je vrlo toksična. Preporučuje se samo u najtežim slučajevima.^[33,35] Lokalizirani oblik bolesti zahtijeva kiruršku resekciju tumora ili radioterapiju. Praćenje učinkovitosti terapije temelji se na veličini tumora, te na razini LDH i EBV DNA u krvi.^[35]

4.6.2. Karcinom jednjaka

Karcinom jednjaka pojavljuje se rijetko u transplantiranih pacijenata, s incidencijom oko 0,5%, stoga postoji malo podataka o terapiji i prognozi za ovu specifičnu populaciju. Rizik je tri puta veći nego u običnoj populaciji.^[30] Inače se radi u tumoru vrlo loše prognoze i puno komplikacija nakon operacije. Teško je procijeniti radi li se o de novo tumoru ili se bolest počela razvijati prije transplantacije, jer nema pouzdanih podataka u brzini rasta tumora, pogotovo u uvjetima imunosupresije. Sličan problem postoji s većinom tumora probavne cijevi, a točni podaci o razvoju omogućili bi pravovremenu dijagnozu.^[30]

Klasični rizični čimbenici za razvoj karcinoma jednjaka, konzumacija alkohola i cigareta, te Barrettov jednjak, često se ne nalaze u pacijenata, što sugerira i druge rizične čimbenike. Najvažnija je svakako imunosupresija, a podaci pokazuju da ciklosporin značajno povisuje rizik u odnosu na druge lijekove.^[30] Čimbenici koji uzrokuju kroničnu iritaciju sluznice jednjaka, a s time upalu i povećanu regeneraciju stanica, ipak se ne mogu zanemariti. Tako se većina slučajeva javlja u pacijenata koji su jetru transplantirali zbog alkoholne ciroze. Budući da pacijent mora apstinirati od alkohola 6 mjeseci kao uvjet za transplantaciju, moguće je da imunosupresivi potaknu postojeće karcinogene procese u stanicama. Bolest je mnogo češća u muškaraca.^[30]

Bolest se prezentira disfagijom, krvarenjem, gubitkom težine, retrosternalnom ili epigastričnom boli, refluksom i dispepsijom.^[30] Ti simptomi zahtijevaju endoskopski pregled

jednjaka, pri čemu se učini biopsija sluznice na temelju čega se postavi dijagnoza. Karcinom je najčešće planocelularni, a može biti i adenokarcinom.^[30] Za odabir terapije važna je procjena proširenosti tumora prema TNM klasifikaciji. T klasifikacija je najvažnija za daljnji tijek liječenja, a znači procjenu proširenosti tumora u stijenku. Endoskopski ultrazvuk je metoda izbora jer najbolje razlikuje T2 i T3 stadij tumora. CT je koristan jer može procijeniti proširenost bolesti u okolne strukture. U procjeni zahvaćenosti regionalnih limfnih čvorova (N-klasifikacija) najveću točnost ima endoskopski ultrazvuk u kombinaciji s biopsijom limfnog čvora. Za otkrivanje udaljenih metastaza (M-klasifikacija) metoda izbora je PET-CT.^[36]

Liječenje stadija T1 i T2 (prodor do mišićnog sloja) temelji se na resekciji zahvaćenog dijela jednjaka uz radikalnu regionalnu limfadenektomiju.^[30,36] U slučaju proširenosti tumora ili stanja pacijenta koje ne dopušta kirurški zahvat preporučuje se neoadjuvantna kemoradioterapija s ciljem smanjenja tumora do veličine koja dopušta resekciju.^[30] Palijativni zahvati važni su za održavanje kvalitete života u terminalnih pacijenata. Opstrukcija lumena jednjaka s posljedičnom disfagijom rješava se endoskopskom dilatacijom lumena ili laserskom koagulacijom, pri čemu postoji značajan rizik od perforacije jednjaka.^[30]

5. BOLESTI DONJEG DIJELA PROBAVNOG SUSTAVA

5.1. Infektivni kolitis

5.1.1. Clostridium difficile kolitis

Proljev je jedan od najčešćih komplikacija nakon transplantacije jetre i povezan je sa značajnom nelagodnom, morbiditetom i mortalitetom u primatelja. Teško je procijeniti točnu incidenciju zbog nedovoljnog broja istraživanja i neprepoznavanja simptoma u čak trećine pacijenata, no ona se procjenjuje na 10 do 43% transplantiranih pacijenata.^[37] Obično se pojavljuje u prvih 4 mjeseca nakon zahvata. Najčešći uzroci proljeva su infekcije izazvane citomegalovirusom i bakterijom *C. difficile*, imunosupresivi (MMF, ciklosporin i takrolimus) i upalne bolesti crijeva.^[37]

Clostridium difficile, gram pozitivni anaerob, najvažniji je uzročnik proljeva u transplantiranih pacijenata. Infekcija može nastati izvan bolnice, međutim puno češće je

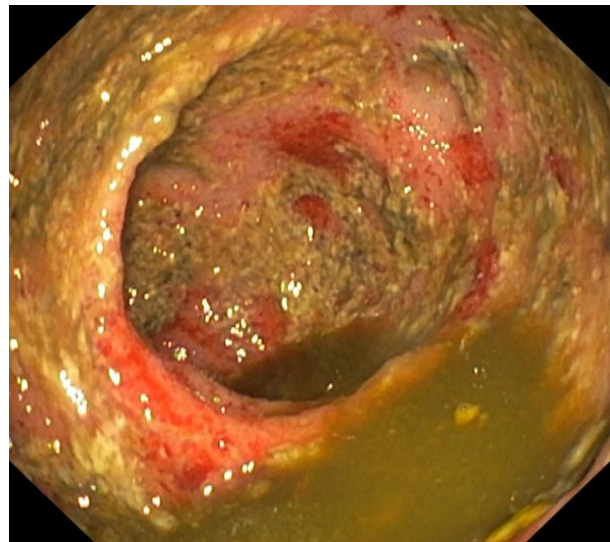
nozokomijalna. Incidencija u primatelja jetre je 3-7% što je povezano sa snažnom imunosupresijom, vrlo raširenim korištenjem antibiotika u postoperativnom razdoblju i dugim boravkom u bolnici.^[38]

Clostridium difficile uzrokuje 10-25% proljeva povezanih s antibioticima, te 75% kolitisa povezanih s antibioticima u općoj populaciji. Antibiotička terapija najvažniji je rizični čimbenik za razvoj infekcije i u transplantiranih pacijenata. Ona dovodi do smanjenja broja bakterija u probavnom sustavu što omogućuje bujanje klostridijalne flore. Svi antibiotici doprinose riziku, pogotovo oni širokog spektra ili produljene upotrebe, no ističu se klindamicin, ampicilin, cefalosporini i florokinoloni.^[38] Upotreba antibiotika prethodi gotovo svim slučajevima klostridijalne infekcije u imunokompetentnih osoba, ali to je slučaj u samo 80% transplantiranih osoba koje su razvile infekciju, što sugerira dodatne rizične čimbenike. Imunosupresija igra važnu ulogu, poglavito zbog smanjenja humoralnog imunskog odgovora, pri čemu rizik od infekcije raste 4 puta.^[38] Redovita upotreba IPP-a povećava rizik od infekcije 2 puta, jer dovodi do smanjenog lučenja želučane kiseline koja učinkovito uklanja spore klostridija.^[38] Unatoč brojnim rizičnim čimbenicima, rizik od pojave infekcije u transplantiranih osoba ipak nije veći nego u ostalih kirurških pacijenata.^[38]

Infektivni kolitis obično se razvije za vrijeme ili neposredno nakon antibiotske terapije.^[37] Blagi do umjereni oblik manifestira se vodenastim proljevima i bolovima u abdomenu. U teškom obliku bolesti uz izraženije osnovne simptome i javljaju se opći znakovi infekcije poput vrućice i leukocitoze. U najtežem obliku razvijaju se komplikacije poput paralitičkog ileusa, toksičnog megakolona i višestrukog zatajenja organa.^[14,37,38]

Dijagnoza se postavlja dokazivanjem bakterije ili njezinih toksina u stolici simptomatskog pacijenta. Uzročnik se može dokazati i uz pomoć PCR tehnike.^[38]

Kolonoskopija je kontraindicirana u akutnoj infekciji, no ponekad se radi kod nejasnih slučajeva pseudomembranoznog kolitisa. Sluznica crijeva tada je crvena, otečena, s malim ulceracijama i žutim plakovima (Slika 5).^[14]



Slika 5. Pseudomembranozni kolitis

Liječenje ovisi o težini bolesti. Prvi korak je povlačenje antibiotske terapije, ili barem suženje spektra i odabir antibiotika koji nisu povezani s klostridijama.^[14,38] Za blagu do umjerenu bolest koristi se oralni metronidazol. Podjednako je učinkovit u općoj populaciji i u transplantiranih pacijenata, a jeftiniji je od vankomicina. Može utjecati na farmakokinetiku takrolimusa.^[38] Za teški oblik bolesti učinkovitiji je oralni vankomicin. U slučaju razvoja komplikacija infekcije preporučuje se viša doza vankomicina ili uvesti intravenski metronidazol ako je motilitet probavne cijevi smanjen.^[38] Teške komplikacije poput toksičnog megakolona i fulminantnog pseudomembranoznog kolitisa zahtijevaju kolektomiju.^[38]

Povrat bolesti je značajan problem i javlja se u trećini slučajeva. Postupak je isti kao i kod prvog slučaja, pa terapija ovisi o težini bolesti. Razlog tomu je što povrat bolesti nije povezan s pojavom rezistencije na antibiotike.^[38] Iako obnova flore u imunokompetentnih osoba ima povoljan učinak, u imunosuprimirane osobe se ne preporučuje zbog opasnosti od infekcije. Upotreba kolestiramina može sniziti koncentracije antibiotika u probavnom sustavu i tako smanjiti njihov učinak.^[38]

Prevenција je najučinkovitiji oblik borbe protiv infekcije, a naglasak se stavlja na rizične čimbenika. Kontrola upotrebe antibiotika širokog spektra značajno smanjuje incidenciju infekcije.^[38] Davanje antibiotika profilaktički nema učinka budući da bilo koji antibiotik može doprinijeti neravnoteži flore i razvoju infekcije, a postojeće kolonije klostridija čak štite od razvoja infekcije nakon hospitalizacije.^[38] Higijena ruku i nošenje zaštitne pregače smanjuje rizik od infekcije za čak 60-80%. Spore klostridija ne mogu se ukloniti običnim dezinficijensom, pa je u slučaju epidemije preporučeno korištenje 10% otopine izbjeljivača.^[38]

5.1.2. CMV kolitis

Citomegalovirus je jedan od najvažnijih oportunističkih uzročnika u transplantiranih pacijenata i obično se pojavljuje između prvog i šestog mjeseca nakon zahvata.^[16,17,37] Probavna cijev je najčešće zahvaćeni sustav, ali udio u ukupnom broju transplantiranih iznosi 1-2%.^[14,15] S druge strane, CMV je uz klostridije jedan od najčešćih uzročnika proljeva nakon transplantacije.^[37]

Kolitis se manifestira vrućicom, proljevom i abdominalnim bolovima. U težim slučajevima može doći do hematohezije i perforacije kolona.^[14,37] Za postavljanje dijagnoze koristi se metoda određivanja broja kopija virusne DNA u krvi uz pomoć PCR-a.^[15] U slučaju

lokalizirane bolesti virus ne mora nužno prodrijeti u krv, pa je za dijagnozu važan endoskopski nalaz. Promjene na sluznici variraju od crvenila i plitkih erozija do raširenih ulceracija. Uzorak tkiva dobiven biopsijom pokazuje inkluzije tipične za citomegalovirus, a radi se i imunohistokemijska analiza, in-situ DNA hibridizacija i PCR.^[14,15]

Preventivne i terapijske mjere su iste bez obzira na lokalizaciju bolesti. U prevenciji postoji više pristupa, ali se najviše koristi antivirusna profilaksa valganciklovirom ili ganciklovirom, pogotovo u visokorizičnih D+/R- pacijenata. Standardna terapija za CMV infekciju u transplantirane osobe je IV ganciklovir ili peroralno valganciklovir. Potrebno je prilagoditi i doze imunosupresiva, budući da su odgovorni za nastanak oportunističke infekcije. Foskarnet i cidofovir su lijekovi koji se koriste u slučaju rezistencije virusa.^[15]

5.2. EGID donjeg dijela probavnog sustava

5.2.1. Eozinofilni gastroenteritis (EG)

Eozinofilni gastroenteritis je vrlo rijetka bolest u običnoj populaciji, a u zadnje vrijeme se češće pojavljuje u pacijenata s transplantiranom jetrom. Bolest se obično javlja u muškaraca u trećem i četvrtom desetljeću života.^[8]

EG zahvaća tri različita dijela želučane sluznice – mukozu, mišićni sloj i subserozni sloj. Mukozni oblik bolesti čini oko polovice slučajeva, obilježen je povraćanjem, proljevom, krvarenjem iz probavne cijevi, sideropeničnom anemijom i malapsorpcijom. Slične simptome imaju i upalne bolesti crijeva. Mišićni oblik bolesti manifestira se ileusom i ascitesom, a subserozni ascitesom i peritonitisom.^[8] Dijagnoza se postavlja na temelju kliničke slike, endoskopskog nalaza i biopsije sluznice. Endoskopski nalaz uključuje zadebljanje nabora crijeva, crvenilo i čvorove, no nalaz nije patognomoničan. Histološki se nalazi eozinofilni infiltrat i hiperplazija kripti.^[8]

Terapija eozinofilnog gastritisa slična je terapiji ezofagitisa, međutim nedostaje istraživanja koja bi potvrdila njezinu učinkovitost ili utvrdila terapijske protokole. Temelj liječenja su kortikosteroidi, peroralno se uzima prednizolon ili budezonid. Osim toga preporučuje se dijeta, montelukast i oktreatid.^[8] Relaps bolesti nastupi vrlo brzo nakon prekida terapije pa u obzir treba uzeti alternativne načine liječenja, posebice azatioprin i MMF.^[8]

5.2.2. Eozinofilni kolitis (EC)

Eozinofilni kolitis je rijetka bolest iz skupine eozinofilnih poremećaja probavne cijevi (EGID), pa mnogi elementi bolesti i dijagnostičko-terapijski postupci ostaju nerazjašnjeni.^[8]

Kolitis se obično manifestira proljevom, gubitkom težine, anoreksijom i bolovima u abdomenu. Za dijagnozu je, osim kliničke slike, potreban endoskopski nalaz i biopsija sluznice u kojoj se nađe eozinofilni infiltrat. Terapija se temelji na sistemske primjeni kortikosteroida i dijeti. U djece najčešće dolazi do remisije bolesti, no u odraslih bolest postaje kronična i značajno narušava kvalitetu života.^[8]

5.3. Kaposijev sarkom

Kaposijev sarkom je mezenhimalni tumor podrijetla iz endotela krvnih žila. Incidencija Kaposijevog sarkoma u primatelja solidnih organa je 400-500 puta veća nego u općoj populaciji,^[39] a javlja se u 2-3.5% transplantiranih.^[40,41] Incidencija varira od države do države, a najveća je u zemljama Mediterana i Afrike gdje je seroprevalencija humanog herpesvirusa tip 8 (HHV-8) vrlo visoka.^[40] Može se pojaviti u mukokutanom i visceralnom obliku, a potonji ima smrtnost između 30% i 60%.^[39]

Infekcija humanim herpesvirusom tipa 8 ključni je faktor razvoja bolesti u transplantiranih i netransplantiranih osoba.^[39-41] Najviša incidencija bolesti javlja se upravo u područjima gdje je seroprevalencija virusa vrlo visoka. Virus je karcinogen jer je tijekom evolucije u svoju DNA unio gene koji kodiraju proteine slične ljudskim tumor supresor genima (*Rb* i *p53*). Ekspresijom tih gena virus remeti stanični ciklus i stimulira proliferaciju endotelnih stanica.^[40] HHV-8 nije dovoljan za infekciju, nego su mu potrebni brojni kofaktori koji će započeti karcinogenezu. Najvažniji faktori su konkomitantne virusne infekcije, uglavnom virusima iz porodice herpesvirusa (EBV, CMV, HSV, HBV i HIV), te vrsta i trajanje imunosupresije.^[39] Kaposijev sarkom i njegov najagresivniji oblik češći su u transplantaciji jetre nego kod primatelja drugih solidnih organa. Razlog tome su razlike u imunosupresivnim režimima. Infekcija se povezuje s ciklosporinom i antilimfocitnim globulinom koji se koriste pri transplantaciji jetre.^[39,40]

Kaposijev sarkom može se pojaviti u dva oblika. Mukokutani oblik bolesti čini 90 % slučajeva, obično je spore progresije i dobre prognoze. Maligne promjene su čvrsti, plavo-ljubičasti ili crveni, čvorovi i plakovi. Zahvaćeni su koža, sluznica usta i konjunktiva.^[39,40] Ako se istovjetne lezije pojave na sluznici probavne cijevi, parenhimnim organima ili limfnim čvorovima, s ili bez lezija na koži, govorimo o visceralnom obliku bolesti koji ima smrtnost 30-60%.^[39,40] Tumor se na sluznici probavnog sustava može pojaviti u jednjaku, želucu, tankom i debelom crijevu, a manifestira se krvarenjem, anemijom, gubitkom težine i malapsorpcijom.^[14] Upravo se u transplantiranih pacijenata često javlja visceralni oblik bolesti obilježen vrlo agresivnim tijekom.^[39]

Za postavljanje dijagnoze potrebno je učiniti biopsiju lezije, a uzorak se analizira histološki i imunohistokemijski s anti-CD34 protutijelima. Endoskopski pregled sluznice i CT cijelog tijela služe za procjenu proširenosti bolesti.^[40] Na sluznici probavnog sustava tumor ima izgled krvarećih čvorova, obično smještenih submukozno.^[14] Infekcija HHV-om tipa 8 potvrđuje se dokazivanjem virusne DNA u tkivima (ne u krvi) ili serološki dokazom protutijela.^[40]

Ne postoji konsenzus oko terapije Kaposijevog sarkoma u transplantiranih pacijenata, ali ona se razlikuje od liječenja u netransplantiranih osoba.^[39] Prvi korak je smanjenje, povlačenje ili modifikacija imunosupresije. Promjena imunosupresije u mTORi-je (sirolimus, everolimus) pokazuje dobre rezultate i dovodi do povlačenja bolesti.^[39,40] Promjena imunosupresivne terapije učinkovita je u mukokutanom obliku bolesti, uz remisiju u preko 50% slučajeva, no u visceralnom obliku najčešće nije dovoljna.^[41] Ako se modifikacija imunosupresije pokaže neučinkovita, sljedeći korak je kemoterapija doksorubicinom koja dovodi do remisije u 70% slučajeva.^[39]

5.4. Upalne bolesti crijeva

Upalne bolesti crijeva (eng. inflammatory bowel disease, IBD) nakon transplantacije jetre predstavljaju izazov zbog dijagnostičkog i kliničkog preklapanja s drugim komplikacijama, te zbog paradoksalne pojave bolesti u osobe koja je imunosuprimirana. Pojava bolesti u uvjetima imunosupresije sugerira da ona nastaje na temelju drugačijeg mehanizma nego u običnoj populaciji, što može utjecati na liječenje i prognozu bolesti.^[42] IBD se u općoj populaciji u 70% slučajeva pojavljuje u kombinaciji s primarnim

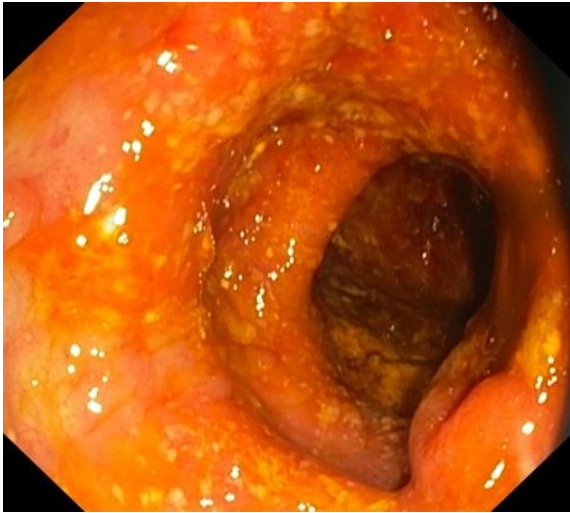sklerozirajućim kolangitisom (PSK). Kombinacija primarnog sklerozirajućeg kolangitisa i upalne bolesti crijeva značajno povećava rizik od razvoja kolorektalnog karcinoma (KK).^[42,43] PSK čini 6-10% indikacija za transplantaciju jetre, uz odlično petogodišnje preživljenje, međutim utjecaj transplantacije jetre na IBD i rizik razvoja kolorektalnog karcinoma nije dovoljno istražen.^[42] Upalna bolest crijeva se nakon transplantacije javlja kao *de novo* bolest ili kao egzacerbacija postojeće bolesti.^[42,43]

De novo IBD može biti ulcerozni kolitis ili Cronhova bolest, a incidencija nakon transplantacije solidnih organa je 206 slučajeva na 100.000 osoba u odnosu na 20/100.000 slučajeva u općoj populaciji. Rizik je najveći u osoba koje su transplantirale jetru nakon PSK-a, a iznosi 14-30%.^[43] Novonastala bolest može se pojaviti i kod transplantacije jetre zbog drugih bolesti.^[42] Rizični čimbenici koji se povezuju s novonastalim IBD-em su promjene u molekularnim putevima ozljede tkiva, infekcija CMV-om i upotreba takrolimusa.^[43]

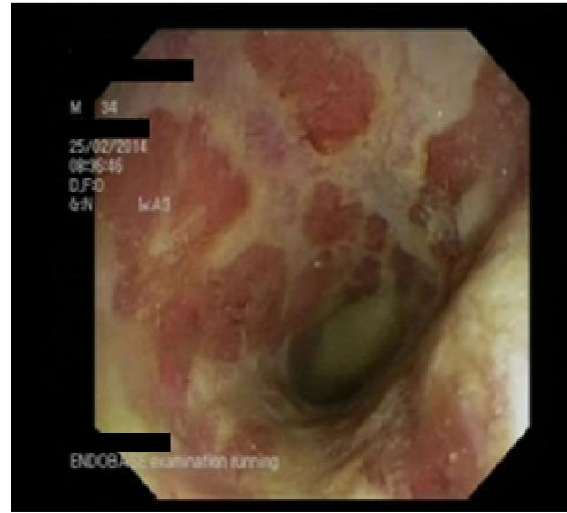
Povrat postojeće upalne bolesti crijeva nakon transplantacije vidi se uglavnom u osoba koje su bolovale od PSK-a. U 30% slučajeva dolazi do poboljšanja bolesti, u 39% ništa se nije promijenilo, a 31% slučajeva bolest se pogoršala.^[43] Transplantacija jetre dovodi do povlačenja PSK-a u velikom broju slučajeva, što se ogleda i u poboljšanju slike IBD-a, no u većine pacijenata promjene nema ili se bolest pogoršava. Očito se s transplantacijom javljaju i dodatni rizični čimbenici. Aktivna bolest u vrijeme transplantacije povisuje rizik od povrata IBD-a tri puta.^[43] Rizik povisuje pušenje u vrijeme transplantacije, povlačenje aminosalicilata i kortikosteroida iz terapije IBD-a nakon zahvata, te takrolimus u terapiji odbacivanja.^[14,42,43] Infektivni kolitis također može povisiti rizik. Kronična upala prije zahvata čini sluznicu osjetljivijom na infektivne uzročnike koji lakše prodiru u stijenku i svojim djelovanjem na sluznicu i imunosti sustav potiču razvoj IBD-a. Infekcija i upalna bolest jedna drugoj povećavaju učestalost i težinu.^[14] Veća učestalost IBD-a povezana je sa *C.difficile*^[42], ali ne i s CMV-om^[43].

Upalna bolest crijeva najčešće se manifestira krvavo-sluzavim proljevima. Za dijagnozu u transplantiranog pacijenta potrebna je obrada koja isključuje češće uzročnike proljeva, poput infekcija ili imunosupresivne terapije. Primarni sklerozirajući kolangitis prije transplantacije snažno govori u prilog IBD-a.^[43] Analiza stolice je potrebna da bi isključio *C.difficile* i rjeđi uzročnici kolitisa. Treba uzeti u obzir i toksičnost lijekova poput MMF-a ili antibiotika koji često izazivaju proljev. Kolonoskopija s biopsijom lezija isključuje bolest

presatka protiv primatelja (engl. graft-versus-host disease, GvHD), citomegalovirusni kolitis, malignu bolest ili učinak lijekova (MMF), (Slike 6 i 7).^[42]



Slika 6. Terminalni ileum, Crohnova bolest.



Slika 7. Debelo crijevo, Crohnova bolest

U liječenju *de novo* IBD-a koristi se sistemska kortikosteroidna terapija, azatioprin, mesalamin i infliksimab, anti-TNF α protutijelo.^[42] Prednizon učinkovito liječi IBD, ali dugotrajno korištenje izaziva ozbiljne nuspojave. Budezonid je dobra alternativa prednizonu jer uspješno liječi terminalni ileitis i upalu ascendentnog kolona, uz manje nuspojave.^[42,43] Pacijenti s *de novo* IBD-em bolje reagiraju na terapiju i imaju nižu stopu kolektomije nego pacijenti s relapsom bolesti.^[42] Ne postoji konsenzus oko najučinkovitije terapije u pacijenata s povratom IBD-a, i takvi pacijenti obično imaju teži oblik bolesti. Za indukciju i održavanje remisije u blažim slučajevima preporučuju se aminosalicilati (mesalamin, sulfasalazin).^[43] U težim slučajevima za indukciju se daju sistemski kortikosteroidi, a u imunosupresiju se uvode azatioprin i ciklosporin. U slučaju refraktorne bolesti uvodi se biološka terapija infliksimabom. Infliksimab je učinkovit u liječenju IBD-a, no u imunosuprimiranih pacijenata se javljaju infekcije, maligne bolesti, te povrat primarnog sklerozirajućeg kolangitisa. Budući da je u liječenju biološkom terapijom potreban stroži nadzor nad pacijentom, kao sigurna i učinkovita alternativa u najtežih pacijenata preporučuje se proktokolektomija sa ilealnim spremnikom i analnom anastomozom (engl. ileal pouch anal anastomosis, IPAA).^[43]

U osoba transplantiranih zbog PSK-a nalazimo najvišu incidenciju *de novo* i povratnog IBD-a, a slične rezultate nalazimo i u incidenciji kolorektalnog karcinoma. Incidencija KK-a nakon transplantacije jetre zbog PSK-a iznosi 0-31.5/1000 osoba^[42,43], a

raste na čak 0-43,5/ 1000 osoba u pacijenata koji su imali PSK-IBD prije transplantacije.^[43] Incidencija kolorektalnog karcinoma nakon transplantacije jetre zbog drugog uzroka iznosi samo 1,3/1000.^[43] Najvažniji rizični čimbenici za razvoj karcinoma kolona su trajanje i proširenost IBD-a prije zahvata.^[43] Kolorektalni karcinom u transplantiranih pacijenata nalazimo u cekumu i ascendentnom kolonu. Obično se otkrije u ranoj fazi, pa su kirurško liječenje i kemoterapija učinkoviti i sigurni, a ishod povoljan. U najrizičnijoj skupini pacijenata (PSK-IBD) preporučuje se kolonoskopija jednom godišnje.^[42,43]

5.5. Bolest presatka protiv primatelja

Bolest presatka protiv primatelja (engl. graft-versus-host disease, GvHD) razvija se kada darivateljevi imunokompetentni limfociti, preneseni s presatkom, napadaju primateljeve organe jer njegove antigene prepoznaju kao strane. Primateljov imunski sustav nije sposoban odgovoriti na strano tkivo zbog imunosupresivne terapije. GvHD je vrlo čest u transplantaciji koštane srži, no u primatelja solidnih organa zabilježeno je tek nekoliko desetaka slučajeva. Incidencija u primatelja jetre iznosi manje od 0,1%, a bolest ima zabilježeni mortalitet viši od 75%.^[44,45]

Humoralni tip GvHD-a nastaje zbog nepodudarnosti ABO sustava, a manifestira se hemolizom i vrućicom.^[44,45] Stanični tip GvHD-a posredovan je napadom darivateljevih limfocita na jake antigene tkivne podudarnost (engl. human leukocyte antigen, HLA). Ključni posrednici razvoja bolesti su IL-2 i TNF α .^[45] Stanični tip bolesti ima težu kliničku sliku i viši mortalitet.^[44]

Rizični čimbenici za razvoj GvHD koji su potvrđeni istraživanjima su visoka razina poklapanja HLA antigena (poglavito HLA B), primatelj stariji od 65 godina, razlika između darivatelja i primatelja veća od 40 godina, intolerancija na glukozu te određene indikacije za transplantaciju (autoimuni hepatitis, HCC i alkoholna ciroza).^[44,45]

GvHD se razvija 1-8 tjedana nakon transplantacije. Mortalitet je viši u skupini u kojoj se bolest ranije javila, no podatak nije statistički značajan.^[44] Ako se bolesti razvija u prvih sto dana nakon transplantacije, tada govorimo o akutnom GvHD-u. U slučaju duljeg trajanja bolesti, te povrata ili razvoja bolesti nakon više od 100 dana govorimo o kroničnom GvHD-u. Broj dana nije dovoljan kriterij, pa akutni od kroničnog GvHD-a treba razlikovati prema kliničkoj slici i patohistološkom nalazu.^[44] Bolest zahvaća kožu, limfne čvorove i probavnu

cijev. U kliničkoj slici javljaju se makulopapularni kožni osip (94,2%), vrućica (66,6%), proljev i pancitopenija. Proljev i pancitopenija povezani su s većim mortalitetom.^[14,44]

Dijagnoza se postavlja na temelju kliničke slike, dokazivanjem kimerizma i patohistološkom analizom tkiva. Biopsija kože pokazuje diskeratozu i nekrozu epitelnih stanica, nalaz koji nije patognomoničan za GvHD, ali upućuje na dijagnozu. Lezije na koži dostupne su pregledu i omogućuju ranu dijagnozu bolesti.^[45] Kimerizam se može dokazati u krvi i u tkivima. U krvi se dokazuje HLA tipizacijom, RFLP-om (engl. restriction fragment length polymorphism) ili FISH tehnikom (fluorescentna *in-situ* hibridizacija). Prisutan je samo u prvih nekoliko tjedana nakon transplantacije, a nalazi se i u primatelja bez GvHD-a, pa njime često nije moguće postaviti dijagnozu. Kimerizam u tkivima dokazuje se uz pomoć PCR tehnike.^[14,44] Endoskopski nalaz u slučaju zahvaćanja probavne cijevi opisuje ulceracije u tankom i debelom crijevu. Na PHD-u se vidi apoptoza stanica crijevnih kripti.^[14] Diferencijalno dijagnostički potrebno je isključiti nuspojave lijekova, virusne egzanteme, infektivni kolitis i odbacivanje organa. Brza dijagnoza i početak liječenja su ključni čimbenici koji smanjuju mortalitet^[44], iako manji broj istraživanja nije utvrdio tu povezanost^[45].

Ne postoji ujednačeni pristup liječenju GvHD-a, kao niti čvrstih dokaza za neki od mogućih terapijskih protokola. Liječenje u većini slučajeva započinje kortikosteroidnom terapijom, a zbog čestih septičnih komplikacija, važno je uvesti antibiotike i antifungike.^[44,45] Standardni pristup je pojačati imunosupresiju s idejom da ćemo tako spriječiti aktivnost stranih limfocita. Učinkovito se pokazalo i smanjenje ili prekid imunosupresije, vjerojatno zato što se tada obnovi primateljeva imunost i sama uništi strane limfocite. Budući da tada postoji rizik od odbacivanja presatka, preporučuje se promijeniti imunosupresivni lijek umjesto smanjenja ili ukidanja doze.^[44] Biološka terapija se obično uvodi ako se bolest ne povuče na kortikosteroide i modifikaciju imunosupresije. Najčešće se koriste daklizumab i baziliksimumab (oba anti-CD25), muromonab (anti-CD3), te ATG i ALG, sve odreda lijekovi koji djeluju protiv stanične imunosti. Niti jedan način liječenja nije značajno smanjio smrtnost u odnosu na drugi, stoga su potrebna daljnja istraživanja njihove učinkovitosti.^[44]

6. ZAKLJUČAK

Transplantacija jetre je učinkovit i siguran način liječenja završnog stadija bolesti jetre. S razvojem medicine i tehnologije broj transplantacija je u porastu, kao i učestalost brojnih komplikacija koje ju prate. Bolesti probavne cijevi karakteristične su zbog povezanosti jetre i probavnog sustava, a nastaju prvenstveno zbog imunosupresije, kirurškog zahvata i osnovnih bolesti koje su dovele do transplantacije. Infekcije i maligne bolesti čine najveći broj komplikacija i odgovorne su za značajan morbiditet i mortalitet. Infekcije su obično nozokomijalne i oportunističke, te se javljaju se u prvih 6 mjeseci. Najčešće lokalizacije su jednjak koji zahvaćaju CMV i Candida, te debelo crijevo gdje nalazimo C.difficile i CMV. U borbi protiv infekcija najvažnija je njihova prevencija, a temelji se na izbjegavanju antibiotika širokog spektra, antivirusnoj i antifungalnoj profilaksi. Maligne bolesti su drugi najčešći uzrok kasne smrti u transplantiranih pacijenata. Više od polovice čine PTLD i karcinomi kože, a rjeđi su tumori probavnog sustava. Tumori u transplantiranoj populaciji nešto su drugačije etiologije i agresivnijeg tijeka nego u običnoj populaciji, a to utječe na odabir liječenja i ishod bolesti. Važno je procijeniti utjecaj imunosupresije na razvoj tumora da bi se terapijski pristup prilagodio pacijentu. PTLD i Kaposijev sarkom dobro reagiraju na redukciju ili modifikaciju imunosupresije. Modifikacija imunosupresije se pokazala učinkovita i u liječenju nemalighnih komplikacija, EGID-a i GvHD-a. Još jedna značajna komplikacija su varikoziteti jednjaka, prvenstveno zbog opasnosti od krvarenja. Varikoziteti koji se nisu povukli nakon zahvata često se vide kod LDLT-a. Povrat varikoziteta ubrzo nakon transplantacije sugerira nastanak portalne venske tromboze, a ako se jave nakon nekoliko mjeseci ili godina, znak su odbacivanja presatka. Upalne bolesti crijeva nakon transplantacije češće su nego u običnoj populaciji, no obično se javljaju u PSK-IBD primatelja, pa nije jasno koliki je utjecaj transplantacije na pojavnost bolesti. Značajno je povišen i rizik od kolorektalnog karcinoma, ali je prognoza dobra zbog ranog otkrivanja bolesti.

7. ZAHVALE

Zahvaljujem mentorici, doc. dr. sc Anni Mrzljak na savjetima, pomoći i strpljenju tijekom pisanja ovog rada. Hvala joj na pažnji, aktivnom sudjelovanju i volji da me nauči kako ispravno napisati rad.

Endoskopske slike u radu dio su endoskopske arhive KB Merkur. Slike su dobivene ljubaznošću dr. P. Dinjar-Kujundžić.

Zahvaljujem svojoj djevojci na predivnom društvu i lijepim trenucima, te savjetima i potpori koju mi je pružila tijekom studija.

Zahvaljujem svojoj obitelji na bezuvjetnoj potpori bez koje ne bi bilo tako lako završiti studij.

Zahvaljujem svojim prijateljima, koji su ono malo slobodnog vremena preostalog nakon učenja i pohađanja nastave učinili zabavnim i nezaboravnim.

8. LITERATURA

1. Šoša T, Sutlić Ž, Stanec Z, Tonković I i sur., ur. Kirurgija. Zagreb: Naklada Ljevak; 2007.
2. Walker BR, Colledge NR, Ralston SH, Penman ID i sur., ur. Davidson's principles and practice of medicine. 22. izd. Edinburgh etc.: Churchill Livingstone, Elsevier; 2014.
3. Fosby B, Melum E, Bjørø K, Bennet W, Rasmussen A, Andersen IM, i sur. Liver transplantation in the Nordic countries – An intention to treat and post-transplant analysis from The Nordic Liver Transplant Registry 1982–2013. *Scandinavian J Gastroenterol.* 2015; 50(6): 797 – 808
4. Wiesner R, Edwards E, Freeman R, Harper A, Kim R, Kamath P, i sur. Model for end-stage liver disease (MELD) and allocation of donor livers. *Gastroenterology.* 2003;124(1):91-96
5. Jain A, Reyes J, Kashyap R, Dodson SF, Demetris AJ, Ruppert K, Abu-Elmags K, i sur. Long-term survival after liver transplantation in 4,000 consecutive patients at a single center. *Ann Surg.* 2000;232(4):490-500
6. Moini M, Schilsky ML, Tichy EM. Review on immunosuppression in liver transplantation. *World J Hepatol.* 2015;7(10): 1355-68
7. Andreis I, Batinić D, Čulo F, Grčević D, Lukinović-Škudar V, Marušić M i sur. *Imunologija.* 7. izd. Zagreb: Medicinska naklada; 2010.
8. Ravindran S, Quaglia A, Baker A. Eosinophilic GI disorders (EGID) following immunosuppression for liver transplantation. *J Liver.* 2015;4(2):175
9. Katzung BG, Masters SB, Trevor AJ i sur., ur. *Temeljna i klinička farmakologija.* 11. izd. Zagreb: Medicinska naklada; 2011.
10. Feng S, Ekong UD, Lobritto SJ, Demetris AJ, Roberts JP, Rosenthal P i sur. Complete immunosuppression withdrawal and subsequent allograft function among pediatric recipients of parental living donor liver transplants. *JAMA.* 2012; 307(3):283-93
11. Benitez C, Londono MC, Miguel R, Manzia TM, Abralde JG, Lozano JJ i sur. Prospective multicenter trial of immunosuppressive drug withdrawal in stable adult transplant recipients. 2013;58(5):1825-35
12. Liver transplants in 2015, by country, by donor type, by organ combination. [Internet] Leiden: Eurotransplant International Foundation; 2015 [pristupljeno 01.06.2016.]. Dostupno na: statistics.eurotransplant.org
13. Herrero JI, Benlloch S, Bernardos A, Bilbao I, Castells L, Castroagudin JF, i sur. Gastrointestinal complications in liver transplant recipients: MITOS study. *Transplant Proc.* 2007;39(7):2311-3

14. Sharma S, Gurakar A, Camci C, Jabbour N. Avoiding pitfalls: What an endoscopist should know in liver transplantation – part II. *Dig Dis Sci.* 2009; 54(7):1386-402
15. Marcelin JR, Beamm E, Razonable RR. Cytomegalovirus infection in liver transplant recipients: Updates on clinical management. *World J Gastroenterol.* 2014; 20(31): 10658-10667
16. Romero FA, Razonable RR. Infections in liver transplant recipients. *World J Hepatology.* 2011; 3(4): 83-92
17. Pedersen M, Seetharam A. Infections after orthopic liver transplantation. *J Clin Exp Hepatol.* 2014; 4(4):347-60
18. Wang HW, Kuo CJ, Lin WR, Hsu CM, Ho YP, Lin CJ, i sur. The clinical characteristics and manifestations of cytomegalovirus esophagitis. *Dis Esophagus.* 2016;29(4):392-99
19. Attwood SEA, Lamb CA. Eosinophilic oesophagitis and other non-reflux inflammatory conditions of the oesophagus: Diagnostic imaging and management. *Best Pract Res Clin gastroenterol.* 2008; 22(4):639-60
20. Wong NA. Gastrointestinal pathology in transplant patient. *Histopathology.* 2015.;66(4):467-79
21. Lingegowda PB, Tan BH. Management of Candida infections in liver transplant recipients: current perspectives. *TRRM.* 2014;6:45-53
22. Sganga G, Pepe G, Cozza V, Nure E, Lirosi MC, Frongillo F i sur. Anidulafungin - a new therapeutic option for Candida infections in liver transplantation. *Transplant Proc.* 2012;44(7):1982-5
23. Liacouras CA, Furuta GT, Hirano I, Atkins D, Attwood SE, Bonis PA, i sur. Eosinophilic esophagitis: updated consensus recommendations for children and adults. *J Allergy Clin Immunol.* 2011; 128(1):3-20
24. Sobhonslidsuk A, Reddy KR. Portal vein thrombosis: A concise review. *Am J Gastroenterol.* 2002;97(3):535-41
25. Tamsel S, Demirpolat G, Killi R, Aydin U, Kilic M, Zeytunlu M. Vascular complications after liver transplantation: evaluation with doppler US. *Abdom Imaging.* 2007;32(3):339-47
26. Azzam AZ, Tanaka K. Management of vascular complications after living donor liver transplantation. *Hepatogastroenterology.* 2012;59(113):182-6
27. Kenari SKH, Zimmermann A, Eslami M, Saidi RF. Current state of art management for vascular complications after liver transplantation. *Middle East J Dig Dis.* 2014;6(3): 121-130

28. Akatsu T, Yoshida M, Kawachi S, Tanabe M, Shimazu M, Kumai K. Consequences of living-donor liver transplantation for upper gastrointestinal lesions: high incidence of reflux esophagitis. *Dig Dis Sci.* 2006;51(11):2018-22
29. Kim IS, Lee H, Park JC, Shin SK, Lee SK, Lee YC. Increased incidence of endoscopic erosive esophagitis in solid organ transplant recipients. *Gut Liver.* 2012;6(3):349-54
30. Presser SJ, Schumacher G, Neuhaus R, Thuss-Patience P, Stieler J, Neuhaus P. De novo esophageal neoplasia after liver transplantation. *Liver Transpl.* 2007;13(3):443-50
31. Tabasco-Minguillan J, Ashok J, Naik M, Weber KM, Irish W, Fung JJ, et al. Gastrointestinal bleeding after liver transplantation. *Transplantation.* 1997;63(1): 60-7
32. Helderman JH, Goral S. Gastrointestinal complications of transplant immunosuppression. *J Am Soc Nephrol.* 2002;13(1):277-87
33. Fung JJ, Jain A, Kwak EJ, Kusne S, Dvorchik I, Eghtesad B. De novo malignancies after liver transplantation: a major cause of late death. *Liver Transpl.* 2001; 7(11 Suppl 1): 109-18
34. Aberg F, Pukkala E, Höckerstedt K, Sankila R, Isoniemi H. Risk of malignant neoplasms after liver transplantation: a population-based study. *Liver Transpl.* 2008; 14(10):1428-36
35. Kamdar KY, Rooney CM, Heslop HE. Post-transplant lymphoproliferative disease following liver transplantation. *Curr Opin Organ Transplant.* 2011;16(3):274-280
36. Napier KJ, Scheerer M, Subhasis M. Esophageal cancer: A review of epidemiology, pathogenesis, staging workup and treatment modalities. *World J Gastrointest.* 2014;6(5):112-120
37. Ginsburg PM, Thuluvath PJ. Diarrhea in liver transplant recipients: etiology and management. *Liver Transpl.* 2005;11(8):881-90
38. Dubberke ER, Riddle DJ. Diagnosis, treatment, and prevention of *Clostridium difficile* infection in solid organ transplant recipients. *Am J transplant.* 2009;9(4):S35-40
39. Benhammane H, Mentha G, Tschanz E, El Mesbahi O, Dietrich PY. Visceral Kaposi's sarcoma related to human herpesvirus-8 in liver transplant recipient: case report and literature review. *Case Rep Oncol Med.* 2012;2012:137291
40. Di Benedetto F, Di Sandro S, De Ruvo N, Berretta M, Masetti M, Montalti R, et al. Kaposi's sarcoma after liver transplantation. *J Cancer Res Clin Oncol.* 2008;134(6):653-8
41. Aseni P, Veremati M, Minola E, Arcieri K, Bonacina E, Camozzi M, et al. Kaposi's sarcoma in liver transplant recipients: morphological and clinical description. *Liver Transpl.* 2001;7(9):816-23

42. Nannegari V, Roque S, Rubin DT, Quera R. A review of inflammatory bowel disease in the setting of liver transplantation. *Clin Gastroenterol Hepatol*. 2014;10(10):626-30
43. Singh S, Loftus EV Jr, Talwalker JA. Inflammatory bowel disease after liver transplantation for primary sclerosing cholangitis. *Am J Gastroenterol*. 2013;108(9):1417-25
44. Akbulut S, Yilmaz M, Yilmaz S. Graft-versus-host disease after liver transplantation: a comprehensive literature review. *World J Gastroenterol*. 2012;18(37):5240-5248
45. Chaib E, Silva FD, Figueira ERR, Lima FR, Andraus W, D'Albuquerque LAC. Graft-versus-host disease after liver transplantation. *Clinics (Sao Paulo)*. 2011;66(6):1115-8

9. ŽIVOTOPIS

Rođen sam u Zagrebu 9. studenog 1991. Završio sam osnovnu školu u Donjoj Stubici i gimnaziju Antun Gustav Matoš u Zaboku.

Medicinski fakultet Sveučilišta u Zagrebu upisao sam 2010. godine.

U akademskoj godini 2014./15. i 2015./16. bio sam demonstrator na Katedri za internu medicinu, kolegij Klinička propedeutika, na Zavodu za nefrologiju, arterijsku hipertenziju, dijalizu i transplantaciju bubrega KBC-a Zagreb.

Za vrijeme studija bio sam aktivan u studentskoj udruzi CroMSIC, gdje sam sudjelovao u organizaciji World AIDS Day 2011. i European Organ Donation Day 2013., te kao kontakt osoba pri brojnim razmjenama.

U kolovozu 2014. sudjelovao sam u profesionalnoj razmjeni u organizaciji IFMSA-e, gdje sam proveo mjesec dana na odjelu kardiorakalne kirurgije u Sveučilišnoj bolnici Korle-Bu, u Accri, Gana.

Govorim i pišem engleski i njemački jezik. U slobodno vrijeme igram košarku, sviram violinu, klavir i bass-gitaru.