

Liječenje prijeloma proksimalnog dijela humerusa

Valetić, Josip

Master's thesis / Diplomski rad

2016

Degree Grantor / Ustanova koja je dodijelila akademski / stručni stupanj: **University of Zagreb, School of Medicine / Sveučilište u Zagrebu, Medicinski fakultet**

Permanent link / Trajna poveznica: <https://um.nsk.hr/um:nbn:hr:105:031078>

Rights / Prava: [In copyright](#)/[Zaštićeno autorskim pravom.](#)

Download date / Datum preuzimanja: **2024-03-05**



Repository / Repozitorij:

[Dr Med - University of Zagreb School of Medicine Digital Repository](#)



SVEUČILIŠTE U ZAGREBU

MEDICINSKI FAKULTET

Josip Valetić

**Liječenje prijeloma proksimalnog dijela
humerusa**

DIPLOMSKI RAD



Zagreb, 2016.

Ovaj diplomski rad je izrađen na Klinici za kirurgiju Kliničke bolnice Merkur u Zagrebu, pod mentorstvom doc. dr. sc. Maria Starešinića i predan je na ocjenu u akademskoj godini 2015/2016.

KRATICE KORIŠTENE U RADU:

a. – arterija

AO - Arbeitsgemeinschaft für Osteosynthesefragen

ACHA - arteria circumflexa humeri anterior

AP - antero-posteriorni snimak

cm - centimetar

CRPF- zatvorena repozicija i perkutana fiksacija

CT - kompjuterizirana tomografija

m.- mišić

mm – milimetar

ORIF- otvorena repozicija i unutarnja fiksacija

MR - magnetna rezonanca

RTG – rentgensko snimanje

SADRŽAJ:

1. SAŽETAK	
2. SUMMARY	
3. UVOD.....	1
4. ANATOMIJA	2
<u>4.1. Koštani sustav.....</u>	2
<u>4.2. Neurovaskularna anatomija</u>	3
<u>4.3. Muskulatura.....</u>	4
5. EPIDEMIOLOGIJA I ETIOLOGIJA.....	5
6. KLASIFIKACIJA PRIJELOMA.....	6
<u>6.1. Klasifikacija po Neeru.....</u>	6
<u>6.2. AO klasifikacija.....</u>	7
<u>6.3. Hertelova binarna klasifikacija.....</u>	8
7. KLINIČKA SLIKA I DIJAGNOSTIKA.....	9
8. NEOPERATIVNE METODE LIJEČENJA.....	11
<u>8.1. Indikacije.....</u>	11
<u>8.2. Tehnike.....</u>	11
<u>8.3. Rezultati.....</u>	12
<u>8.4. Komplikacije.....</u>	12
9. OPERATIVNO LIJEČENJE.....	13
<u>9.1. Liječenje prijeloma pločicama i vijcima.....</u>	15
9.1.1. Indikacije.....	15
9.1.2. Tehnike	15
9.1.3. Komplikacije.....	17
9.1.4. Rezultati	17
9.1.5. Postoperativna skrb i rehabilitacija	18
<u>9.2. Zatvorena repozicija i perkutana fiksacija.....</u>	18
9.2.1. Indikacije.....	18
9.2.2. Tehnike	18
9.2.3. Komplikacije.....	20

9.2.4. Rezultati	20
9.2.5. Postoperativna skrb i rehabilitacija	20
<u>9.3. Fiksacija intramedularnim čavlom</u>	<u>20</u>
9.3.1. Indikacije.....	20
9.3.2. Tehnike	21
9.3.3. Komplikacije.....	21
9.3.4. Rezultati	22
9.3.5. Postoperativna skrb i rehabilitacija	22
<u>9.4. Fiksacija sveobuhvatnom svezom</u>	<u>22</u>
9.4.1. Indikacije.....	22
9.4.2. Tehnike	23
9.4.3. Komplikacije.....	23
9.4.4. Rezultati	23
9.4.5. Postoperativna skrb i rehabilitacija	24
<u>9.5. Parcijalna endoproteza humerusa</u>	<u>24</u>
9.5.1. Indikacije.....	24
9.5.2. Tehnike	24
9.5.3. Komplikacije.....	25
9.5.4. Rezultati	25
9.5.5. Postoperativna skrb i rehabilitacija	26
<u>9.6. Reverzna totalna artroplastika</u>	<u>26</u>
9.6.1. Indikacije.....	26
9.6.2. Tehnike	27
9.6.3. Komplikacije.....	27
9.6.4. Rezultati	28
9.6.5. Postoperativna skrb i rehabilitacija	28
11. ZAKLJUČAK.....	29
12. ZAHVALE.....	30
13. LITERATURA.....	31
14. ŽIVOTOPIS.....	35

1. SAŽETAK

Naslov rada: Liječenje prijeloma proksimalnog dijela humerusa

Ime i prezime autora: Josip Valetić

Prijelomi proksimalnog humerusa su izrazito česte ozljede koje uglavnom zahvaćaju starije pacijente. Većina prijeloma proksimalnog humerusa su posljedica traume male sile u prisutstvu osteoporoze. Sa starenjem stanovništva broj ozljeda proksimalnog humerusa raste. Najčešći simptomi su bolnost i gubitak funkcije uz oteklinu ekstremiteta. Uspješno liječenje ovih prijeloma ovisi od detaljnoj anamnezi, temeljitom kliničkom pregledu, detaljnim, pažljivim i točnim RTG i CT snimkama. Cilj liječenja prijeloma proksimalnog humerusa je omogućiti cijeljenje kosti i mekog tkiva u normalnu anatomske pozicije kako bi se ostvarila normalna funkcija gornjeg ekstremiteta. Izazovi u liječenju prijeloma proksimalnog humerusa su kompleksni i zbog raznolikosti tipova prijeloma koji kompliciraju klasifikaciju. Većina tih ozljeda se može liječiti neoperativno, a dio njih zahtijeva operativno liječenje. Operativno liječenje uključuje otvorenu repoziciju i fiksaciju pločicom, osteosintezu intramedularnim čavlom i primarnom artroplastikom. Nema očite prednosti bilo koje metode s obzirom na tip prijeloma. Liječenje trodijelnih i četverodijelnih prijeloma s pomakom ostaje kontroverzno i ovisi o mnogo faktora. Liječenje prijeloma s pomakom zahtijeva rekonstrukciju, zbog velike vjerojatnosti nastanka limitirane funkcije ramena. Najčešće prijavljene komplikacije nakon prijeloma proksimalnog humerusa su bolnost, avaskularna nekroza, infekcije, disfunkcija aksilarnog živca, revizijska operacija. Opća prognoza prijeloma proksimalnog humerusa ovisi o brojnim čimbenicima, kao što su: tip prijeloma, dob pacijenta, opće zdravstveno stanje pacijenta, volja pacijenta ići na dugotrajnu rehabilitaciju. Rehabilitacija mora biti prilagođena svakom pacijentu, ali blage rane kretnje se preporučaju u svim slučajevima.

Ključne riječi: *ozljede proksimalnog humerusa, liječenje, fiksacija pločicom, komplikacije*

2.SUMMARY

Title: Treatment of proximal humerus fractures

Name and surname: Josip Valetić

Proximal humerus fractures are extremely common injuries and primarily affects elderly patients. The majority of proximal humeral fractures result from low-energy trauma in the presence of osteoporosis. With the aging of population the number of injuries of the proximal humerus increases. Pain and loss of function with swelling of the involved extremity are the most common symptoms. Successful treatment of these fractures depends upon patient history, thorough clinical exam careful and accurate X-rays, and CT scans. The treatment objective in proximal humerus fractures is to allow bone and soft tissues healing in a normal anatomical position to achieve normal function of upper extremity. Challenges in the treatment of proximal humerus fractures are complex and the variety of fracture types complicates classification. Many of these injuries can be managed nonoperatively, a certain percentage require operative treatment. Operative treatment options include open reduction and plate fixation, intramedullary nail osteosynthesis, and primary arthroplasty. There is no clear advantage of any one method for a given fracture type. The treatment of displaced three and four-part fractures remains controversial and depends on variety of factors. Displaced fractures require reconstruction, because of high probability of limited function. The most frequently reported complications after proximal humerus fractures are pain, avascular necrosis, infections, axillary nerve dysfunction, revision surgery. The overall prognosis for proximal humerus fractures depends on numerous factors, including the fracture type, patient age, overall health of patient, willingness of the patient to undergo long rehabilitation. Rehabilitation must be tailored to each patient but gentle early motion is encouraged in all cases.

Key words: *fractures of proximal humerus, treatment, plate fixation, complications*

3. UVOD

Uspješno liječenje prijeloma proksimalnog humerusa predstavlja veliki izazov za liječnike. Prijelomi proksimalnog humerusa se mogu prezentirati u različitim konfiguracijama kod pacijenata s različitim komorbiditetima i očekivanjima od liječenja. Jedan od njih je koju metodu liječenja predložiti pacijentu, operativnu ili konzervativnu. Iz literature znamo kako konzervativno liječenje prijeloma s malim pomakom u 80% slučajeva dovodi do zadovoljavajućih rezultata. Konzervativno liječenje prijeloma s većim pomakom ulomaka povezano je s lošijim funkcionalnim ishodima. Operativna fiksacija ulomaka omogućava raniju i bržu rehabilitaciju, te smanjuje ukočenost ramena. Svaka operativna metoda ima svoje prednosti i nedostatke. Operativne metode koje se mogu koristiti su: fiksacija pločicama i vijcima, fiksacija intramedularnim čavlom, perkutane fiksacije, te parcijalna endoproteza humerusa i obrnuta totalna artroplastika.

Ako smo se odlučili za operativnu metodu, postavlja se pitanje koju koristiti kako bi pacijentu omogućili što bolji rezultat liječenja i što manje komplikacije. Kao posljedicu toga liječnik mora poznavati anatomiju, morfologiju prijeloma, kvalitetu kosti, ostale faktore povezane s pacijentom kako bi se postigao što bolji funkcionalni ishod, te smanjile komplikacije. Fiksacija pločicom se koristi sve više kod prijeloma proksimalnog humerusa, što je povezano s pojavom novih pločica na tržištu koje omogućuju veću stabilnost i lakše se postavljaju.

Konačna prognoza prijeloma proksimalnog humerusa ovisi o vaskularnom statusu i broju fragmenata. Kod visokih prijelomih linija postoji veća šansa za oštećenje vaskularne opskrbe što može dovesti do nastanka komplikacija.

4. ANATOMIJA

Nadlaktična kost ili humerus je duga, cijevasta kost koja je dio slobodnog dijela gornjeg ekstremiteta (*lat. pars libera membri superioris*) s proksimalnom i distalnom epifizom koje su međusobno povezane dijafizom (*lat. corpus humeri*). Proksimalni kraj nadlaktične kosti je uzglobljen s lopaticom (*lat. scapula*) u ramenom zglobu (*lat. articulatio humeri*), a distalni kraj s palčanom kosti i lakatnom kosti u zglobu lakta (*lat. articulatio cubiti*). Rameni zglob je najpokretniji zglob u ljudskom tijelu, pa njegove ozljede mogu smanjiti kvalitetu života pacijenta.

4.1. KOŠTANI SUSTAV

Proksimalni kraj nadlaktične kosti sastoji se od glave humerusa (*lat. caput humeri*), vrata humerusa i dvije izbočine (*lat. tuberculum minus et majus*). Caput humeri je polukuglasta glava, površine 20-30 cm², promjer glave varira od 37 do 57mm. Odvojena od trupa suženjem (*lat. collum anatomicum*) u kojem leže brojne *foramina nutricia*. Prosječni kut vrata humerusa je 130°. Ispod anatomske vrata nalaze se *tuberculum minus* i *tuberculum majus*, koji su odvojeni brazdom (*lat. sulcus intertubercularis*). Ventralno je smješten *tuberculum minus*, koji je hvatište *m. subscapularis*, koji u slučaju prijeloma u području malog tuberkula ima pomak medijalno, a lateralno, *tuberculum majus*, koji se sastoji od gornje fasete za *m. supraspinatus*, srednje fasete *m. infraspinatus*, te donje fasete za *m. teres minor*. *Tuberculum majus* se nalazi 9 mm distalno od najprominentnijeg dijela humerusa. Od *tuberculum minus et majus* spuštaju se dva grebena po trupu nadlaktične kosti (*lat. cristae tuberculi majoris et minoris*). *Crista tuberculi majoris* služi kao hvatište za *m. pectoralis majoris*, koji u slučaju prijeloma pomiče trup humerusa prema naprijed i medijalno, a *crista tuberculi minoris* za *m. latissimus dorsi* te *m. teres major*. Do prijeloma trupa nadlaktične kosti može doći na području proksimalno od hvatišta *m. teres major* i to mjesto naziva se kirurški vrat (*lat. collum chirurgicum*). Vlakna *m. deltoidea* hvataju se na lateralnoj hrapavoj površini (*lat. tuberositas deltoidea*).

Distalno od hvatišta *m.deltoideusa* leži plitki *sulcus nervi radialis* koji spiralno prolazi po stražnjoj i lateralnoj površini trupa, a u njemu se nalaze krvne žile i živci.

Na trupu nadlaktične kosti nalaze se tri ruba i tri površine. *Margo lateralis* i *margo medialis* koji prelaze u grebene (*lat. crista supracondylaris medialis et lateralis*).

Ti grebeni završavaju na distalnom humerusu kao *epicondylis medialis et lateralis*.

Na stražnjoj strani većeg medijalnog epikondila nalazi se *sulcus nervi ulnaris* u kojem se nalazi *nervus ulnaris* koji može biti pritisnut u kost.

Distalni kraj humerusa nosi zglobno tijelo *condylus humeri* koje je pomoću ruba i plitkog žlijeba *sulcus capitulotrochlearis* podijeljen na lateralni dio *capitulum humeri* te na medijalni dio *trochlea humeri*. *Fossa coronoidea* leži na ventralnoj površini prokismalno od kondila humeri, a lateralno od nje *fossa radialis*. Na dorzalnoj strani se nalazi samo *fossa olecrani* u koju ulazi *olecranon* (Fanghänel i sur. 2009).

4.2. NEUROVASKULARNA ANATOMIJA

Krvnožilna opskrba gornjeg uda potječe od a. subclavia koja se nastavlja na a. axillaris, te dalje na a. brachialis na nadlaktici koja opskrbljuje područje ramena i ruke. Krvna opskrba proksimalnog humerusa potječe od a. axillaris odnosno njezinih ogranaka a. circumflexa humeri anterior (ACHA) koja s ventralne strane obavija collum chirurgicum humeri, te se proteže do sulcus intertubercularis pri čemu daje još jednu granu za rameni zglob i a. circumflexa humeri posterior. ACHA daje ascendentni ogranak koji prolazi iza duge glave bicepsa. ACHA 5 mm od zglobne pukotine ulazi u kortikalnu kost i opskrbljuje većinu glave humerusa (Gerber i sur.1990). A. circumflexa humeri posterior obavija collum chirurgicum, izravno priljubljena uz kost. A. circumflexa humeri anterior et posterior međusobno imaju brojne ekstraosealne anastomoze, što je važno zbog kolateralne cirkulacije u slučaju prijeloma. Krvna opskrba je važna, jer kod fraktura kirurškog vrata ne dolazi do oštećenja krvne opskrbe glave humerusa. Lateralna ascendentna grana a. circumflexa humeri anterior ide nekoliko milimetara posteriorno i lateralno od tetive bicepsa. Njena ozljeda često dovodi do nastanka avaskularne nekroze (Plaschy i sur. 1995) zato je bitna njena lokacija, jer utječe na klasifikaciju i prognozu, kao i postavljanje implantata. Medijalni dio kapsule ima također važnu ulogu u opskrbi i dobar je prognostički znak.

Rame je inervirano preko brahijalnog plexusa (korijenovi C5-Th1, te djelomično preko C3 i C4 korijenova). Korijenovi daju truncus superior (C5-C6), truncus medius (C7) te truncus inferior (C7-Th1). Trunkusi su polazište lateralnog, medijalnog i posteriornog fascikula, koji su raspoređeni oko a. axillaris. N. axillaris i n. subscapularis nastaju od posteriornog fascikula, te inerviraju m. deltoideus i m. teres minor te m. subscapularis. N. suprascapularis nastaje od truncusa superior i inervira m. supraspinatus i m. infraspinatus. N. axillaris je živac kod koje najčešće dolazi do oštećenja tijekom prijeloma, jer obavija humerus. Anatomske studije su dokazale da prolazi 1.7 cm ispod kirurškog vrata humerusa. Drugi najčešće ozlijeđen živac je n. suprascapularis (Crosby i sur. 2015).

4.3. MUSKULATURA

Mišići rotatorne manšete imaju ulogu u prijelomima proksimalnog humerusa, jer dovode do pomaka proksimalnog dijela humerusa, a m. pectoralis major dovodi do pomaka trupa humerusa. Rotatorna manšeta se sastoji od m. subscapularisa anteriorno, m. supraspinatusa superiorno, m. infraspinatusa i m. teres minor posteriorno. Zajedno m. supraspinatus, m. infraspinatus i m. teres minor rade vanjsku rotaciju i stvaraju posteriorno medijalnu deformirajuću silu, pa zato kod frakture velikog tuberkula dolazi do njegove dislokacije posteromedijalno. Ako je veliki tuberkul očuvan, a prijelom je u području kirurškog vrata, nastali deformitet je tipični varus i vanjska rotacija. Prijelom malog tuberkula na koji se hvata m. subscapularis dovodi do anteromedijalnog pomaka fragmenta. Bitno je poznavanje anatomije između deltoidnog mišića kako bi uspješno prikazali mjesto prijeloma. Deltoidni mišić se sastoji od tri dijela *pars spinalis* koji polazi s donjeg ruba spine skapule, on adducira, rotira prema van i retroflektira ruku kad je spuštena, *pars acromialis* koji polazi s vanjskog ruba akromiona, on rotira prema van i adducira spuštenu ruku, te *pars clavicularis* koji polazi s lateralne trećine klavikule, on rotira prema unutra i adducira spuštenu ruku, kad je ruka adducirana podržava abdukciju. Deltoidni mišić se hvata na tuberositas deltoidea. Složena unutrašnja arhitektura mišića pokazuje perastu strukturu te različiti dijelovi mišića pokazuju anatognistički učinak. Pri zajedničkoj kontrakciji *pars clavicularis* i *pars spinalis* ruka se podiže do horizontale, cjelokupan mišić nosi težinu ruke.

5. EPIDEMIOLOGIJA I ETIOLOGIJA

Prijelomi proksimalnog humerusa pripadaju najčešćim prijelomima koštanog sustava, smatra se da na frakture proksimalnog humerusa po konzervativnim procjenama otpada 4-5% svih prijeloma (Hallberg i sur. 2004). Incidencija prijeloma proksimalnog humerusa u zapadnim zemljama je u eksponencijalnom porastu zbog demografskog starenja stanovništva koje je povezano sa sve većom incidencijom osteoporoze među stanovništvom (Pećina i sur. 2007). U Sjedinjenim Američkim Državama incidencija fraktura proksimalnog humerusa među populacijom starijom od 65. godina je bila 250 na 100.000 stanovnika u vremenskom periodu od 1999 do 2005. godine (Bell JE i sur. 2011). Prijelomi proksimalnog humerusa u Sjedinjenim Američkim Državama su češći kod žena, nego kod muškaraca, što dokazuju podaci koji upućuju kako 80% prijeloma otpada na žensku populaciju (Bell JE i sur 2011; Court i sur. 2001). Učestalost je veća kod žena zbog osteoporoze, koja dovodi do smanjene gustoće kostiju. Smanjena gustoća kostiju je posljedica menopauze i hormonalnih poremećaja. Frakture proksimalnog humerusa su treći najčešći tip fraktura kod osteoporoze (Calvo i sur. 2011).

U 87% slučajeva uobičajeni mehanizam nastanka prijeloma je pad na ispruženu ruku, što je posljedica traume male sile, dok je kod mlađih osoba najčešći uzrok frakture trauma velike sile koja je najčešće posljedica prometnih nesreća (Court i sur. 2001). Dodatni rijetki mehanizmi nastanka prijeloma uključuju nasilnu mišićnu kontrakciju kod eipleptičnog napadaja, posljedica elektrošoka, sportskih ozljeda, te djelovanja direktne sile, tj. udarca u proksimalni humerus. Prijelom humerusa može nastati kao posljedica djelovanja nekoliko različitih sila, a to su: kompresivni pritisak glenoida na glavu humerusa, sila savijanja na kirurškom vratu, te tenzijske sila rotatorne manšete na veliki i mali tuberkul. Kvaliteta kosti, odnosno osteoporoza ima važnu ulogu pri prenošenju sile, te utječe na nastanak prijeloma.

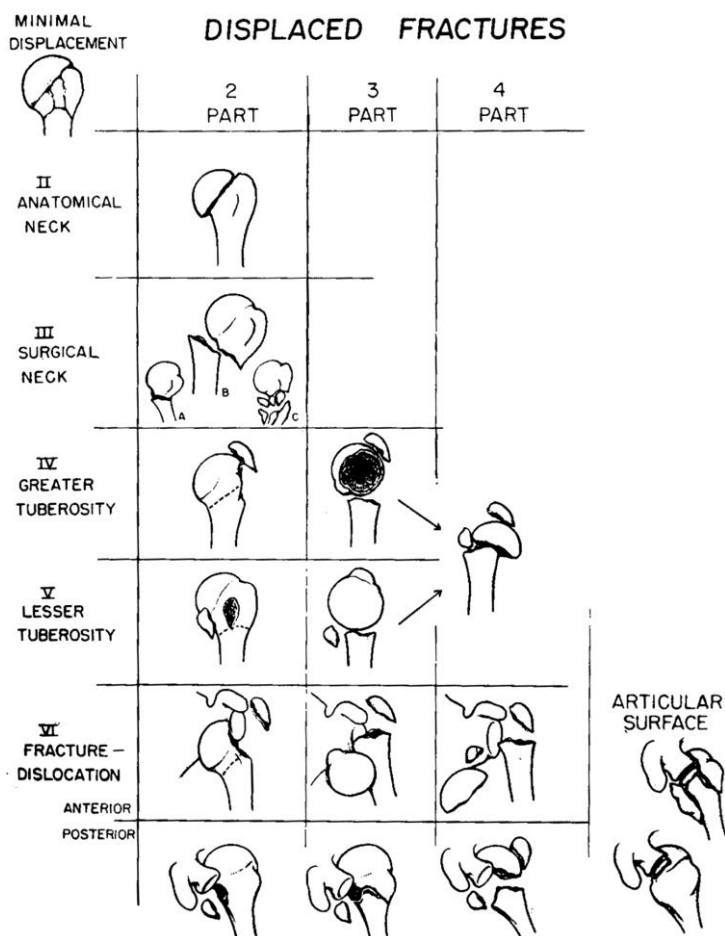
Incidencija prijeloma proksimalnog humerusa u Hrvatskoj je u porastu, te je također češća kod žena nego u muškaraca, a svaki od prijeloma ima svoj rizik nastanka nakon razmjerno male, tj. umjerene traume (Pećina i sur. 2007).

6. KLASIFIKACIJA PRIJELOMA

Prvu klasifikaciju prijeloma proksimalnog humerusa predložio je američki kirurg Ernest Amory Codman 1934. godine. Međutim, danas postoji više klasifikacija prijeloma proksimalnog humerusa. Najčešće se koristi klasifikacija po Neeru i Hertelova binarna (Lego klasifikacija) klasifikacija, te Arbeitsgemeinschaft für Osteosynthesefragen (AO) klasifikacija, svaki od njih ima svoje prednosti i nedostatke. Codmanova klasifikacija se temelji na četiri glavna anatomska dijela, a oni su tuberculum majus, tuberculum minus, dijafiza, te glava humerusa. Codmanova klasifikacija ne razlikuje anatomski od kirurškog vrata humerusa i nije uključivala pomak ulomaka. (Codman i sur. 1934).

6.1. KLASIFIKACIJA PO NEERU

Charles Neer 1970. godine uvodi četverodijelnu klasifikaciju prijeloma u šest skupina koja se temeljila na analizi 300 prijeloma. Neerova klasifikacija (Slika 1.) sadrži Codmanova četiri glavna anatomska dijela, ali još dodaje zahvaćenost zglobne plohe i pomak ulomaka, jer Neer dolazi do zaključka kako oni utječu na prognozu liječenja. Neer definira pomak ulomaka ako je pomak $>1\text{ cm}$ ili angulacija $>45^\circ$. Tip I po Neeru se definira kao prijelom s minimalnim pomakom, tj. pomakom manjim od 1 cm i angulacijom manjom od 30° (Neer. 1970). Tip I je jednodijelna fraktura bez obzira na broj i položaj prijelomnih pukotina, tj. to je fraktura s minimalnim pomakom. Tip II po Neeru su rijetki prijelomi u području anatomske vrata humerusa. Tip III po Neeru su izolirani prijelomi u području kirurškog vrata. Tip IV po Neeru su prijelomi u području velikog tuberkula, mogu biti izolirani ili uz prijelom kirurškog ili anatomske vrata, tj. mogu biti dvodijelni ili trodijelni. Tip V po Neeru je prijelom u području malog tuberkula koji može biti izolirani ili udruženi uz prijelom kirurškog ili anatomske vrata, te velikog tuberkula, što znači da ovaj tip prijeloma može biti dvodijelni, trodijelni ili četverodijelni. Tip VI po Neeru su svi luksacijski prijelomi gornje trećine nadlaktične kosti bez obzira na položaj i broj prijelomnih pukotina, kao i smjer pukotina. Zglobna ploha nije u kontaktu s humerusom. Ovaj tip prijeloma ima visoku incidenciju avaskularne nekroze (Neer. 1970; Šoša i sur. 2007).















Slika 1. Klasifikacija po Neeru, uz dopuštenje Neer CS i sur. 1970.

6.2. AO KLASIFIKACIJA

AO klasifikacija razlikuje tri osnovne vrste prijeloma, to su A skupina prijeloma (unifokalni ekstraartikularni prijelomi), B skupina (bifokalni ekstraartikularni prijelomi) i C skupina (artikularni prijelomi) i sastoji se od 27 podskupina. AO klasifikacija pridaje više pažnje krvnoj opskrbi humerusa, nego klasifikacija po Neeru s ciljem prepoznavanja avaskularne nekroze glave humerusa (Iannotti i sur. 2012). Skupina A1 uključuje prijelom u području tuberculum majus s pomakom ili bez njega. Skupina A2 uključuje dvodijelni prijelom kirurškog vrata u području metafize bez pomaka. Skupina A3 uključuje frakture u području kirurškog vrata s pomakom. Skupina B1 uključuje prijelom u području metafize, a podskupine se razlikuju ovisno o tome koji tuberkul je zahvaćen. Skupina B2 je prijelom u području kirurškog vrata koja uključuje prijelom velikog ili malog tuberkula. Skupina B3 je prijelom u području kirurškog vrata koja uključuje mali ili veliki tuberkul, te je udružena s glenohumeralnom dislokacijom.

Skupina C1 obuhvaća prijelome u području anatomskog vrata s minimalnim pomakom. Skupina C2 je prijelom anatomskog vrata s pomakom. Skupina C3 je prijelom anatomskog vrata s glenohumeralnom dislokacijom. AO klasifikacija se zbog njene kompleksnosti i kontraintuitivnosti više koristi u istraživačke svrhe (Slika 2.)

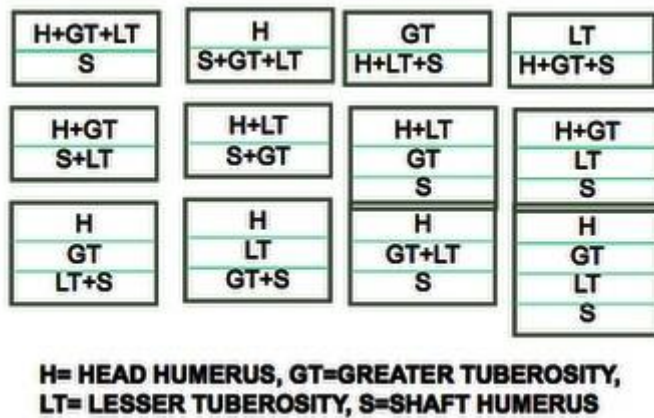
 <p>Unifokalni ekstraartikularni prijelomi (A)</p>	 <p>11-A1</p>	 <p>11-A2</p>	 <p>11-A3</p>
 <p>Bifokalni ekstraartikularni prijelomi (B)</p>	 <p>11-B1</p>	 <p>11-B2</p>	 <p>11-B3</p>
 <p>Artikularni prijelomi (C)</p>	 <p>11-C1</p>	 <p>11-C2</p>	 <p>11-C3</p>

Slika 2. AO klasifikacija uz dopuštenje stranice AO zaklade (preuzeto sa://www.aofoundation.org/Structure/Pages/default.aspx)

6.3. HERTELOVA BINARNA KLASIFIKACIJA

U Hertelovoj binarnoj ili Lego klasifikaciji prijelome dijelimo na 5 osnovnih ravnina, a to su između velikog tuberkula i glave, između velikog tuberkula i trupa, između malog tuberkula i glave, između malog tuberkula i trupa, te između malog i velikog tuberkula. To nas dovodi do 12 osnovnih obrazaca prijeloma, a to su 6 prijeloma koji dijele humerus u dva fragmenta, 5 prijeloma koji dijeli humerus u tri fragmenta te

jedan prijelom koji dijeli humerus u 4 fragmenta. Hertlova klasifikacija pokazuje najveću intraobservacijsku pouzdanost (Slika 3.)



Slika 3. Hertelova klasifikacija

7. KLINIČKA SLIKA I DIJAGNOSTIKA

Pregled bolesnika kod kojeg sumnjamo na prijelom humerusa započinje anamnezom i kliničkim pregledom. To su najčešće starije osobe kod kojih dolazi do pada na ispruženu ruku ili lakat, pa je prijelom posljedica osteoporoze. Dok je kod mlađih osoba prijelom posljedica traume velike sile. Neovisno o uzroku prijeloma, treba procijeniti stanje cijelog gornjeg uda, zbog mogućnosti nastanka i drugih ozljeda. U anamnezi treba imati u vidu dob pacijenta zbog mogućnosti drugih komorbiditeta, te dominantnost ruke radi što boljeg planiranja rehabilitacije pacijenta. Treba saznati je li pacijent imao ranije operacije u području ramena. Pacijent se u početku prezentira s gubitkom funkcije gornjeg ekstremiteta, te bolnošću u području gornjeg ekstermiteta. Ekimoza i oticanje ramena su česti klinički nalazi, pojavljuju se oko 24-48 od ozljede, mogu trajati do nekoliko dana i mogu se proširiti na cijeli ekstremitet, kao i prsa (Šoša i sur. 2007). Također treba pregledati kožu ima li otvorenih rana, te treba napraviti i dokumentirati neurovaskularni status. Prijelomi sa pomakom mogu dovesti do oštećenja živaca i vaskularne opskrbe, kao i moguće ozljede brahijalnog plexusa. Kliničar može palpirati glavu humerusa, te procijeniti stabilnost prijeloma. Zapčinje se pregledom sternoklavikularnog zgloba, zatim se

prelazi na područje akromioklavikularnog zgloba, a završava u području ramenog zgloba. Krepitacije se mogu osjetiti tijekom palpacije. Kod stabilnih prijeloma glava i trup nadlaktične kosti gibati će se zajedno, pacijenti će se žaliti na bol i držati će ruku u unutarnjoj rotaciji, pacijent će štititi ruku od bilo kakvih aktivnih ili pasivnih pokreta. Kod četverodijelnih prijeloma s pomakom prema aksilarno treba posumnjati na ozljedu a. axillaris (Crosby i sur. 2015). Ako sumnjamo na ozljedu treba provjeriti radijalni puls, ali zbog brojnih kolaterala nije moguće sa sigurnošću isključiti ozljedu, te je moguće učiniti inicijalnu procjenu pomoću Dopplera ultrazvuka. Angiografija je standard kod sumnje na ozljedu aksilarne arterije. Ozljede brahijalnog plexusa moguće su 6.2% slučajeva kod četverodijelnih prijeloma (Warrender i sur. 2011). Najčešće oštećeni živac je n. axillaris u 58% slučajeva, a drugi najčešće oštećeni živac je n. suprascapularis u 48% (Visser i sur. 2001). U 40% slučajeva može doći do ozljede jedne ili više tetiva rotatorne manšete (Gallo i sur. 2007).

Radiološko snimanje je bitno za donošenje odluke o tome kojom metodom je najbolje liječiti nastali prijelom. Radiološko snimanje koje koristimo kod prijeloma proksimalnog humerusa su anterioposteriorni snimak (AP snimak) glenohumeralnog zgloba, Y-snimak kroz skapularnu ravninu i aksilarni snimak (Šoša i sur. 2007). Sve bitne informacije su dostupne na AP snimku i aksilarnom snimku (Bentley i sur. 2014). Samo AP snimak nije dostatan, jer predstavlja rizik previda posteriorne dislokacije s ili bez frakture. Ako standardni aksilarni snimak nije moguć zbog boli ili zbog straha od pomaka moguće je napraviti Velpeau aksilarni snimak (Egol i sur. 2010). Radiološke metode potvrđuju broj prijelomnih pukotina, te broj fragmenata. Prikazuju koliki je pomak pojedinih fragmenata, što omogućuje klasifikaciju prijeloma. CT se preporuča kada nismo u mogućnosti sa sigurnošću odrediti prijelomne pukotine uglavnom kod trodijelnih i četverodijelnih prijeloma humerusa. CT 3D rekonstrukcija ima najveći potencijal u prikazu pomaka glavnih fragmenta, iako ona također ima neke nedostatke. Zbog ograničenja programa za 3D rekonstrukciju nisu uvijek vidljive frakturne pukotine s minimalnim pomakom (Feroohar i sur. 2011). Ipak, unatoč ograničenjima 3D rekonstrukcija bitna je za vizualizaciju kompleksnih prijeloma i u planiranju najbolje metode za njihovo liječenje. Magnetska rezonanca ima ograničenu ulogu u procjeni prijeloma proksimalnog humerusa (Crosby i sur. 2015).

8. NEOOPERATIVNE METODE LIJEČENJA

Većina prijeloma proksimalnog humerusa se liječi konzervativno odnosno neoperativnim metodama. Većina prijeloma humerusa su prijelomi bez pomaka ili s minimalnim pomakom, pa nije indicirano operativno liječenje. Stabilnost prijeloma procjenjujemo na temelju RTG snimaka i kliničkog nalaza.

8.1. INDIKACIJE

Indikacije za neoperativno liječenje su stabilni prijelomi bez pomaka ili prijelom s minimalnim pomakom, stariji pacijenti s niskim funkcionalnim zahtjevima, koji nisu voljni za rehabilitaciju nakon operacije, te stabilni prijelomi i pacijenti koji imaju kontraindikacije za anesteziološki zahvat (Bentley i sur. 2014).

8.2. TEHNIKE

Ako je došlo do dislokacije glenohumeralnog zgloba nužno je napraviti repoziciju zgloba. Treba obratiti pažnju kako ne bi došlo do pomaka ulomaka, jer je u tom slučaju potrebno napraviti otvorenu repoziciju. Kod repozicije treba napraviti aksijalnu trakciju, jer kod prijeloma proksimalnog humerusa postoji dovoljno mekog tkiva kako bi se prenijela sila na glavu humerusa. Direktna manipulacija može pomoći u repoziciji glave humerusa u glenoid, ali treba biti oprezan zbog neurovaskularnih struktura. Repoziciju potvrđujemo RTG snimkama, te nakon repozicije treba provjeriti neurovaskularni status gornjeg ekstermiteta. Postoji nekoliko različitih tehnika za imobilizaciju prijeloma. Imobilizacija ruke korištenjem jednostavne trokutaste marame, Gilchrist ili Velpeau zavoja koji su uglavnom dobro tolerirani od strane pacijenta (Fjalstad i sur. 2012). Neovisno o tome za koju od tehnika se odlučili, važno je radiološki pratiti položaj fragmenta, kao i njihovu stabilnost. Tjedna kontrola RTG-om preporuča se tijekom prvog mjeseca, te zatim svaka dva tjedna do 6 tjedna nakon pojave kalusa na RTG-u.

Imobilizacija ramena se koristi prva 4-6 tjedana nakon ozljede. Pacijentima se savjetuje da što ranije počnu s aktivnim vježbama za zapešće i dlan. Bol obično prolazi tijekom 2 tjedna od ozljede što omogućuje pasivne vježbe ramena koje se provode 4-6 puta dnevno uz pomoć fizioterapeuta. U početku fizioterapeut savjetuje

pacijenta kako raditi samostalno vježbe. Tijekom prva dva tjedna pasivne vježbe pacijent najbolje podnosi kad je ruka u položaju supinacije. Uz pasivne vježbe mogu se kao dodatak koristiti Codmanove vježbe. Kod Codmanovih vježbi pacijent se nagne prema naprijed te omogućiti ruci da slobodno visi, što omogućuje elevaciju do 90°. Pomicanjem trupa ruka se pomiče kružnim gibanjem. Kad dođe do spajanja ulomaka, otprilike nakon 6 tjedana od ozljede, počinje se aktivnim vježbama, te vježbama za jačanje muskulature 3 mjeseca nakon prijeloma (Court-Brown i sur. 2015).

8.3. REZULTATI

Stabilni prijelomi proksimalnog humerusa bez pomaka ili s minimalnim pomakom mogu se liječiti neoperativno uz dobre rezultate i dobru funkcionalnost. Usprkos dobrim rezultatima u literaturi postoji rizik za smanjenu funkcionalnost, te veća šansa za pojavu kronične boli (Court-Brown i sur. 2015). Usprkos tome neoperativnim liječenjem dobivamo ishode usporedive s operativnom fiksacijom i hemiartroplastikom u trodijelnim i četverodijelnim prijelomima

8.4. KOMPLIKACIJE

Zatvorena repozicija bez fiksacije ne doprinosi boljoj funkcionalnosti ramenog zgloba. Kod zatvorenih repozicija treba obratiti pažnju na moguća neurovaskularna oštećenja (Hanson i sur. 2009). Šansa za nastanak avaskularne nekroze humerusa unutar godine dana je 6.5% (Foruria i sur. 2011).

9. OPERATIVNO LIJEČENJE

Kod operativnog liječenja pacijent mora biti informiran o funkcionalnim limitima pojedinih zahvata, te biti upoznat sa procjenom stanja prijeloma, kao i najboljim metodama liječenja. Pacijent također mora biti upoznat s postoperativnom skrbi, jer volja pacijenta za rehabilitacijom također može utjecati na funkcionalni ishod zahvata. RTG u barem dvije različite ravnine ili CT su nužni za planiranje zahvata. Fragmentiranje i osteoporozi također treba imati u vidu pri izboru metode liječenja

Tri najčešća kirurška pristupa za liječenje prijeloma proksimalnog humerusa su deltopektoralni pristup, transdeltoidni pristup i anterolateralni pristup.

Deltapektoralni pristup je glavni izbor za rekonstruktivnu kirurgiju ramena, može se koristiti za gotovo sve prijelome proksimalnog humerusa. Preporuča se za revizijske zahvate. Započinje kao incizija iznad *processus coracoideus* i nastavlja se kao rez kroz *sulcus deltoideopectoralis* gdje se identificira v. cephalica. Rez je duljine 12-14 cm i ide do proksimalnog humerusa u razini aksile. V. cephalica se nalazi okružena mašću, pa vena najčešće retrahira prema lateralno, zbog njenih ogranaka koji su brojniji lateralno. Kod lateralne retrakcije vene očuvana je drenaža deltoidnog mišića, ali postoji rizik od njene ozljede. V. cephalica treba ostati očuvana kako bi se izbjegao nastanak edema ruke (Internetska stranica AO zaklade). Tupom diskecijom između i ispod pektoralnog i deltoidnog mišića dolazi se do klaviopektoralne fascije. Nakon incizije klaviopektoralne fascije kirurg se susreće s natečenim tkivom, hematomom od prijeloma i treba biti oprezan kako ne bi došlo do devaskularizacije prijelomnih fragmenata. Napravi se incizija deltoidne fascije kako bi se omogućila palpacija aksilarnog živca na donjoj strani prednjeg dijela deltoidnog mišića. Pektoralni mišić se retrahira medijalno, a deltoidni mišić se retrahira lateralno (Bentley i sur. 2014). Izuzetno je važno identificirati dugu glavu bicepsa na prednjoj strani humerusa, jer će nam omogućiti identifikaciju prijeloma, te repoziciju i postavljanje pločica. Palpira se tetiva bicepsa, koja je smještena medijalno od hvatišta pektoralnog mišića. Palpacija je bitna zbog njezine blizine ascendentnoj grani ACHA, te se treba izbjegavati daljna disekcija tetive (Court-Brown i sur. 2015).

Transdeltoidni pristup (Deltoid splitting pristup) je pristup, koji se koristi za prijelome u području tuberkula. Neki kirurzi koriste ovaj pristup kao standard za liječenje prijeloma proksimalnog humerusa. Transdeltoidni pristup započinje

vertikalnom incizijom od 5-7 cm kod anterolateralnog akromiona gdje se spajaju prednja i srednja trećina deltoidnog mišića. Nakon disekcije potkožnog tkiva vizualiziraju se akromoklavikularni zglob, klavikula i deltoidni mišić. Prednja i srednja trećina deltoida se razdvajaju pomoću skalpela ili elektrokauteza (Bentley i sur. 2015). Digitalnom palpacijom ili vizualizacijom možemo identificirati aksilarni živac 5 cm distalno od akromiona. Postavlja se šav na kraju reza kako bi se izbjegla propagacija i time zaštitio aksilarni živac. Prije pristupa na glavu humerusa treba napraviti disekciju subdeltoidne burze (internetske stranice AO zaklade). Ovim pristupom se ne može pristupiti anteroinferiornim pomacima, jer glava humerusa nije pristupačna. Komplikacija ovog pristupa je moguće oštećenje n. axillaris, što dovodi do deltoidne disfunkcije.

Anterolateralni pristup (Mackenzie) koristi se kod postavljanja intramedularnog čavla, prijeloma u području velikog tuberkula te minimalno invazivnih metoda liječenja. Rez je postavljen između klavikularnog i akromialnog dijela deltoidnog mišića, ovisno o morfologiji prijeloma nakon što linijom označimo do 5 cm distalno od akromiona, radi se incizija kože paralelno sa osi humerusa. Stavljamo oznaku zbog zaštite aksilarnog živca. Za anatomsku orijentaciju se koristi anterolateralni rub akromiona i lateralna strana trupa proksimalnog humerusa zbog mogućnosti njihove palpacije. Ako se postavlja pločica ispod aksilarnog živca potrebno je označiti liniju 2 cm ispod prethodno označene linije zbog označavanja mjesta gdje prolazi aksilarni živac. Prikaže se deltoidni mišić te se disecira između njegovih prednjih i srednjih vlakana kako bi se omogućio avaskularni pristup. Za što bolju vizualizaciju odvojiti deltoidni mišić do 5 cm od akromiona.

9.1. LIJEČENJE PRIJELOMA PLOČICAMA I VIJCIMA

Većina prijeloma proksimalnog humerusa može se liječiti konzervativno, no dio njih se liječi kirurški. Otvorena repozicija i unutarnja fiksacija (ORIF- Open reduction and internal fixation) je najčešće korištena metoda zbog njene fleksibilnosti (Bell i sur. 2011). Izravni prikaz mjesta prijeloma omogućuje manipulaciju i vizualizaciju fragmenata, njihovu repoziciju, te planiranje zahvata. Najčešće korištene metode kod ORIF-a su fiksacija pločicama i vijcima, te se mogu još i sveobuhvatne sveze, kao samostalna ili kao pomoćna metoda (Court-Brown i sur. 2015). Svrha liječenja prijeloma unutarnjom fiksacijom je što ranija mobilizacija i funkcija ruke. U praksi se unutarnja fiksacija koristi kada su prednosti zahvata veće, nego njeni rizici. Danas se sve više koristi minimalno invazivna osteosinteza (MIO) kako bi se postavila pločica i postigla fiksacija ulomaka.

9.1.1.INDIKACIJE

Unutarnja fiksacija pločicama i vijcima se koristi kod fraktura s pomakom koji se mogu dovesti u anatomske stanje korištenjem pločica i vijaka. Dvodijelni, trodijelni i četverodijelni prijelomi proksimalnog humerusa s pomakom se često liječe ovom metodom. Otvorena repozicija omogućuje bolju anatomske repoziciju i bolju fiksaciju nego minimalno invazivne metode. Dvodijelni prijelomi kirurškog vrata se liječe fiksacijom pločicama, ako je došlo do gubitka kontakta glave humerusa u odnosu na ostatak humerusa. Nekoliko studija je potvrdilo bolje rezultate ovom metodu posebice u mlađih pacijenata (Bentley i sur. 2015). Kod starijih osoba zbog osteoporoze metoda standardnim pločicama nije u mogućnosti oduprijeti se nastanku varus deformiteta, pa se koriste pločice sa zaključavanjem (locking plates). Pločice sa zaključavanjem omogućuju veću kutnu stabilnost u odnosu glave i ostatka humerusa, te su biomehanički jače i otpornije nego standardne pločice (Edwards i sur. 2006).

9.1.2.TEHNIKE

Najčešći korišteni pristup je deltopektoralni pristup, jer omogućava veliku fleksibilnost i mogućnost prelaska na drugu metodu liječenja. Može se koristiti i anterolateralni pristup, koji se u zadnje vrijeme sve više koristi, jer je manje invazivan i biološki prirodniji (Court-Brown i sur. 2015). Nakon što prikazemo mjesto frakture

procjenjujemo kako postići repoziciju fragmenata. Cilj fiksacije je postići stabilnost fragmenata, što se postiže repozicijom anatomske ili kirurške vrata, te vraćanjem tuberkula u njihov anatomske položaj. Identifikacija tetive bicepsa je važna radi lokacije sulcus intertubercularis. Repozicija tuberkula postiže se stavljanjem šavova kroz distalne dijelove rotatorne manšete, kako bi se omogućilo pomicanje fragmenata, te posljedično njihova manipulacija. Veliki tuberkul manipuliramo pomoću dva šava koja su postavljena u tetive m. supraspinatus i m. infraspinatus, dok mali tuberkul manipuliramo kroz tetivu m. subscapularis. Kod trodijelnih i četverodijelnih valgus prijeloma koristimo elevator između tuberkula kako bi reponirali glavu, dok na ruku radimo longitudinalnu trakciju. Nakon što glavu humerusa vratimo u anatomske položaj, možemo i tuberkule reponirati na njihova anatomska mjesta. Kod trodijelnih prijeloma u području velikog tuberkula pomicanje m.subscapularis omogućava korekciju unutarnje rotacije. Privremene Kirschnerove žice koriste se za početnu stabilizaciju fragmenata. Nakon toga RTG-om potvrđujemo repoziciju ulomaka, te biramo pločicu u skladu s deformitetom, ali moramo obratiti pažnju kako bi izbjegli subakromijalni sindrom sraza (Gardner i sur. 2007). Postoje standardne pločice koje imaju više rupa za vijke i dolaze u raznim oblicima (T oblik, cloverleaf, racket-shaped). Međutim, danas se sve više proizvode pločice, koje su dizajnirane na temelju anatomije locking plates. Njihova je prednost što dolaze s fiksnim kutem, te je stoga bitno dobro ih pozicionirati, jer prvi vijak određuje položaj pločice. Najprije učvrstimo pločicu s dva vijka u proksimalni segment, provjerimo stabilnost fragmenata i njihovu poziciju, te stavljamo jedan vijak u distalni dio. Rotacija će i dalje biti moguća oko tog vijka u distalnom dijelu, dok ga ne učvrstimo s ostalim vijcima. Minimalno se stavlja 5 vijaka u proksimalni segment, kod osteoporoze preporučaju se manji vijci 3.5 mm nego vijci većeg promjera (Bentley i sur. 2014). Preporuča se korištenje kraćih vijaka kako bi se smanjio rizik za oštećenje glenoidalne hrskavice (Jost i sur. 2013.). Postoji nekoliko metoda repozicije fragmenata. Jedna od korištenih je metoda pomoću Kirschnerovih žica od 2 mm i 2.7 mm, kojima vratimo ulomke u anatomske položaj, te na novijim pločicama postoje rupe za njihovo provođenje. Nakon što postavimo pločice, šavove tetiva vežemo za njihova mjesta, a na nekim modernijim pločicama su predviđena mjesta za njih. Zatim testiramo stabilnost i pokretljivost zgloba, te obratimo pažnju na subakromijalni sindrom sraza. RTG snimkama provjerimo da nismo perforirali glavu humerusa.

Kod minimalno invazivne osteosinteze koristi se anterolateralni pristup, te se naprave dodatne incizije distalno od primrane incizije za postavljanje vijaka, treba obratiti pažnju na aksilarni živac kako bi se izbjeglo njegovo oštećenje. Kod minimalno invazivne osteosinteze prvo se postigne zatvorena repozicija ulomaka. Može se koristiti elevator ili Kirschnerova žica za postizanje repozicije (joystick metoda). Zatim se postavlja ploča 5-8 mm distalno od velikog tuberkula te paralelno uz os humerusa. Mogu se staviti dvije Kirschnerove žice koji se koriste kao orijentacijske točke tokom RTG-a kako bi mogli odrediti poziciju pločice. Treba palpirati aksilarni živac kako ga ne bi oštetili tijekom postavljanja pločice. Nakon što potvrdimo dobru poziciju pločice stavljamo vijak u glavu humerusa pri tome koristimo vodilicu kako bi izbjegli intraartikularno postavljanje vijka. Optimalan broj vijaka ovisi o iskustvu i procjeni kirurga. Postavljaju se 2-3 vijka u trup humerusa kroz dodatne incizije kako bi se postigla potpuna fiksacija pločice.

9.1.3. KOMPLIKACIJE

Stopa postoperativnih komplikacija varira od 9.7% do 39%. Rijetke komplikacije su subakromijalni sindrom sraza zbog kirvo postavljene pločice, adhezivni kapsulitis te površinske i duboke infekcije. Incidencija ovih komplikacija je u padu. Perforacija vijka u glavu humerusa je najčešća komplikacija i upravo zbog toga je važno pratiti postoperativne RTG snimke. Učestalost pojave perforacije vijka je 42%. Vijke treba izvaditi na vrijeme kako bi se smanjilo oštećenje zglobne plohe (Konigshasen i sur. 2012). Postoji rizik poteškoća u vađenju vijaka. Pomak humerusa u varus je česta komplikacija liječenja prijeloma. Avaskularna nekroza je također jedna od komplikacija, rizik za njezin nastanak ovisi o morfologiji prijeloma.

9.1.4. REZULTATI

Osteosinteza pločicama omogućuje bolju anatomsku repoziciju, nego minimalno invazivne metode. Ova metoda omogućuje bolje funkcionalne ishode u mlađih pacijenata. Usprkos novim pločicama komplikacija su i dalje relativno česte. Funkcionalni rezultati variraju od odlične pokretljivosti do prosječne. Neke studije su pokazale da liječenje pločicama nema bolje rezultate i funkcionalnost od konzervativnog liječenja (Court-Brown i sur. 2015). Kod kompleksnih prijeloma humerusa liječenje pločicama i ugradnja parcijalne endoproteze daju slične rezultate.

9.1.5. POSTOPERATIVNA SKRB I REHABILITACIJA

Pacijenti se prate nakon 2 tjedna, 6 tjedana i 3 mjeseca nakon operacije. Ruka je imobilizirana 6 tjedana nakon operacije, ali su dopušteni pokreti u laktu, dlanu, zapešću. Ovisno o vrsti prijeloma s pasivnim pokretima počinjemo nakon 2-4 tjedna nakon operacije, a to su pokreti poput elevacije, vanjske rotacije u visećem položaju ruke. Ako rana dobro cijeli nakon 6 tjedana se počinje s aktivnom vježbama.

9.2. ZATVORENA REPOZICIJA I PERKUTANA FIKSACIJA

Zatvorena repozicija i perkutana fiksacija (Closed reduction and percutaneous fixation-CRPF) je metoda liječenja prijeloma proksimalnog humerusa s ciljem smanjena ozljeda mekog tkiva kako bi se potaklo što bolje cijeljenje i smanjio rizik nastanka komplikacija. Ova metoda smanjuje rizik nastanka ijtrogenog oštećenja krvnih žila, smanjuje postoperativnu bol, skraćuje vrijeme operacije. (Jaberg i sur 1992). Uspješni CRPF zahtijeva dobru preoperativnu obradu, te dobro razumijevanje morfologije prijeloma.

9.2.1. INDIKACIJE

Dvodijelni, trodijelni i valgus četverodijelni prijelomi mogu se liječiti pomoću CRPF-a. Mogućnost liječenja ovisi o iskustvu kirurga i procjeni radioloških nalaza. Kvaliteta kosti ima bitnu ulogu u postizanju zadovoljavajućih rezultata kako bi se izbjegli pomaci fragmenta usprkos fiksaciji (Court-Brown i sur. 2015).

9.2.2. TEHNIKE

Kod dvodijelnih prijeloma kirurškog vrata zahvat se može u potpunosti izvesti pomoću zatvorene repozicije. Kompleksniji zahvati nažalost zahtijevaju pažljivo pozicioniranje perkutanih instrumenata kako bi se postigla repozicija fragmenata. Prednji repozicijski otvor se napravi incizijom od 1-2 cm lateralno od tetive bicepsa, koji se može pomoću fluoroskopije točno identificirati na lateralnoj trećini humerusa u razini kirurškog vrata (Resch i sur. 1995). Deltoidni mišić se tupo disecira nakon incizije deltoidne fascije. Glava humerusa kod četverodijelnih prijeloma može se

digitalno palpirati kroz ovaj otvor. Tuberkuli se također mogu palpirati. Lateralna incizija distalno od akromiona će omogućiti ulazak instrumenata za manipulaciju fragmentata u području velikog tuberkula. Važno je palpirati aksilarni živac kroz jedan od ova dva otvora kako bi se omogućila sigurna pozicija implanata i instrumenata. Najčešće se koristi 2.5mm Kirschnerova žica postavljena u nekoliko ravnina (El-Alfy i sur 2007).

Repozicija dvodijelnih prijeloma kirurškog vrata napravi se tako da se distalni dio nadlatkice dovede u abdukciju od 80-90° kako bi se doveo u ravninu s proksimalnim segmentom. Fluoroskopski se potvrđuje pravilna repozicija. Manipulacija proksimalnog segmenta omogućuje se postavljanjem 2.5 mm Kirschnerovih žica. Ako zatvorena repozicija nije moguća, treba provjeriti gdje se nalazi tetiva bicepsa, jer može obstruirati repoziciju u prijelomnoj pukotini. Kad se postigne odgovarajuća repozicija učvrsti se pomoću 2.5 mm Kirschnerovih žica. Tri kanulirana vijka učvrste fragmente, jedan anteriorno posteriorno, te dva laterolateralno. Anteriorni vijak može ozlijediti cefaličnu venu ili dugu glavu bicepsa, te treba biti postavljen s oprezom (Rowles i sur. 2001).

Repozicija trodijelnih prijeloma uključuje i frakturu velikog tuberkula, te je glava humerusa rotirana prema unutra, što zahtijeva da ruku dovedemo u adukciju i unutarnju rotaciju. Repozicija kirurškog vrata se radi pomoću Kirschnerovih žica kao i kod dvodijelnih prijeloma. Pomoću perkutane kuke fragment velikog tuberkula se reponira u anatomske položaj. Fiksacija se postiže s dvije Kirschnerove žice usmjerene prema korteksu humerusa. Pritom treba obratiti pažnju da se ne ošteti aksilarni živac (Rowles i sur. 2001). Konačna fiksacija se postiže žicama ili njihovom zamjenom kanuliranim vijcima.

Repozicija četverodijelnih prijeloma s valgusom započinje s ramenom u adukciji, a glavi humerusa pristupimo kroz procijep između tuberkula. Kada glavu vratimo u anatomske položaj učvrstimo ju, te se obično s glavom i veliki tuberkul vraća u svoj anatomske položaj. Njega učvrstimo pomoću Kirschnerovih žica. Ruku zatim dovedemo u abdukciju i unutarnju rotaciju kako bi mali tuberkul reponirali pomoću kuke, te provjerili stabilnost fragmenata pod fluroskopijom.

9.2.3. KOMPLIKACIJE

Kod starijih osoba, koje boluju od osteoporoze, nije moguće postići adekvatnu stabilnost. Fragmentiranje velikog tuberkula je kontraindikacija, jer neće omogućiti adekvatnu stabilnost. Može doći do ozljede aksilarnog živca.

9.2.4. REZULTATI

Rezultati su povezani s dobi pacijenta i tipom prijeloma, četverodijelni prijelomi s valgusom imaju lošije funkcionalne rezultate od dvodijelnih i trodijelnih fraktura. Rizik za nastanak avaskularne nekroze je od 22-26%. Humerusblock uređaj za distalno povezivanje smanjuje migraciju fragmenta, predstavlja dinamičnu fiksaciju i neutralizira djelovanje sila na mjestu fiksacije (Bogner i sur. 2008).

9.2.5. POSTOPERATIVNA SKRB I REHABILITACIJA

Pacijente treba pratiti na tjednoj bazi klinički i radiološki kako bi se pratila stabilnost. Pacijenti su nakon operacije imobilizirani 3-4 tjedna, međutim dopuštene su aktivne vježbe za lakat, zapešće i dlan.

9.3. FIKSACIJA INTRAMEDULARNIM ČAVLOM

Liječenje prijeloma proksimalnog humerusa intramedularnim čavlom ima prednosti kod prijeloma u kojem je glava humerusa značajno pomaknuta u odnosu prema dijafizi i gdje je potrebna aksijalna stabilizacija. Intramedularni čavlovi imaju prednosti kod osteoporotične kosti zbog toga što je manje kirurški invazivna metoda. Danas se koriste moderni intramedularni čavli promjera od 8 do 12 mm koji omogućuju veću rigidnost i stabilnost.

9.3.1. INDIKACIJE

Fiksacija intramedularnim čavlom koristi se kod dvodijelnih prijeloma kirurškog vrata, koji se šire prema dijafizi, te kod patoloških prijeloma. Trodijelni prijelomi u području velikog tuberkula također se mogu liječiti ovom metodom. Četverodijelni prijelomi se mogu liječiti ovom metodom, ali imaju puno lošije rezultate. Nije

preporučljiva kod četverodijelnih varus prijeloma s head splitting frakturama (Court-Brown i sur. 2015).

9.3.2. TEHNIKE

Pacijent se nalazi u položaju "beach chair", a ruka je slobodna. Pristup koji se preporuča je deltopektoralni kako bi se omogućila repozicija ulomaka tuberkula. Kod intramedularnog čavla bitan je pristup glavi humerusa kako bi se omogućilo zadržavanje repozicije. Točno mjesto ulaska čavla ovisi o pacijentovoj anatomiji, te dizajnu čavla. Kod dvodijelnih prijeloma kirurškog vrata uvode se dvije od 2.5 mm Kirschnerove žice kroz lateralni korteks u glavu humerusa, kao pomoć pri manipulaciji prilikom uvođenja čavla. Distalni segment se reponira trakcijom, rotacijom i izravnom silom primijenjenom na tijelo humerusa. Kada se postigne odgovarajuća repozicija, uvodi se prvi Enderov čavao kroz spoj između velikog tuberkula i granice zglobne hrskavice gdje se izbušila ulazna rupa. Čavao se može staviti direktno ili preko žice vodilice, što dovodi do stabilizacije repozicije. Kako bi se postigla bolja rotacijska stabilnost uvodi se drugi Enderov čavao 0.5 cm od prvog (Bentley i sur. 2014).

Kod trodijelnih i četverodijelnih prijeloma potrebna je prethodna repozicija glave i tuberkula prije stavljanja intramedularnog čavla. U tu svrhu se stavljaju dva šava na spoj manšete s tuberkulom, te još jedan šav na tetivu m. subscapularis kako bi se rotirala glava humerus, koja je otišla u položaj unutarnje rotacije. Nakon rotacije glave, veliki tuberkul se reponira u svoj anatomski položaj. On se pomoću dva prethodna šava fiksira za mali tuberkul pomoću prethodno izbušenih rupa. Privremena fiksacija se postiže Kirschnerovim žicama. Čavao se stavlja dok ne leži mm od zglobne površine. Stabilnost ulomaka kao i njihova repozicija se procijene pomoću fluoroskopije (Court-Brown i sur. 2015; Bentley i sur.2014).

9.3.3.KOMPLIKACIJE

Najčešće komplikacije su smanjena funkcionalnost, potreba za još jednom operacijom kako bi se izvadili implantati, avaskularna nekroza, infekcija, te ukočenost zgloba. Može doći do oštećenja rotatorne manšete, što smanjuje opseg pokreta (Nolan i sur. 2011). Lezije rotatorne manšete se dogode u 2.6% slučajeva. Relativno česte komplikacije su poteškoće u vađenju vijaka. To se dogodilo u 25% pacijenata,

te je bilo nužno kirurški ukloniti vijke. Ostale komplikacije su: osteonekroza, glenohumeralna protruzija vijka, pomak fragmenta.

9.3.4. REZULTATI

Liječenje prijeloma proksimalnog humerusa pomoću intramedularnog čavla dobiva na popularnosti zato jer je minimalno invazivno i ishodi su dobri u većini slučajeva. Ipak postoji rizik za oštećenje rotatorne manšete, te rizik za nastanak kronične boli (Nolan i sur. 2011). Kod usporedbe liječenja prijeloma pomoću intramedularnog čavla i osteosinteze pomoću pločice nema veće razlike u opsegu pokreta, niti bolnosti pokreta (Zhu i sur. 2011).

9.3.5. POSTOPERATIVNA SKRB I REHABILITACIJA

Postoperativno se ruka imobilizira. Potiču se aktivni pokreti u laktu, zapešću, dlanu. Codmanove vježbe su dopuštene, ako postoji stabilnost ulomaka. Pasivne vježbe se većinom koriste do 6 tjedna nakon operacije.

9.4. FIKSACIJA SVEOBUHVAATNOM SVEZOM

Sveobuhvatne sveze se koriste za liječenje prijeloma proksimalnog humerusa nekoliko desetljeća, ali se uglavnom koriste kao adjuvantne metode pločicama i vijcima, intramedularnom čavlu i artroplastici. U literaturi su opisane različite metode fiksacije pomoću sveobuhvatne sveze. Kod ove metode cilj je smanjiti sile koje nastaju od rotatorne manšete na razini tuberkula i savijanja na razini kirurškog vrata. Neutralizacija tenzijskih sila trebala bi stvoriti pritisak na fragmente, te ih stabilizirati i tako pomoći u cijeljenju.

9.4.1. INDIKACIJE

Danas se više ne koriste, osim kao pomoćne metode liječenja kako bi se postigla fiksacija ulomaka.

9.4.2. TEHNIKE

Najpoznatija je metoda po Hawkinsu koja prikazuje korištenje tenzijske žice za liječenje trodijelnih prijeloma. Po Hawkinsu nakon što se uspostavi repozicija ulomaka tuberkula na glavu humerusa, koristi se 20 gauge žica koja se nalazi na igli vodilici, koja prolazi kroz tetivu subscapularisa i mali tuberkul prema velikom tuberkulu. Igla ide u obliku osmice kroz kortikalne rupe na trupu humerusa, prije nego što bude stegnuta (Hawkins i sur. 1986).

Može se koristiti neabsorbivni šav za fiksaciju dvodijelnih prijeloma s pomakom velikog tuberkula. Pritom se kroz transdeltoidni pristup vizualizira veliki tuberkul, te se mobilizira. Postavlja se nekoliko šavova kroz rotatornu manšetu za njihovu mobilizaciju. Trakcijski šavovi prolaze kroz kortikalnu kost u proksimalnom humerusa i na taj način reponiraju prijelom.

Cornell je modificirao Hawkinsovu tehniku tako da je reponirao glavu i ostatak humerusa na način da je stavio 6.5 mm vijak na proksimalni dio humerusa u kost u sredini glave humerusa, te je pomoću dvije tenzijske žice učvrstio konstrukciju.

Moguće je koristiti tenzijsku tehniku uz dodatak modificiranih Kirschnerovih žica kao metoda liječenja četverodijelnih prijeloma. 3 mm Kirschnerove žice provedu se kroz veliki i mali tuberkul u humeralni kanal kad se postigne repozicija. Tenzijske žice zatim se mijenjaju s Kirschnerovim žicama kroz rupe u korteksu.

9.4.3. KOMPLIKACIJE

Komplikacije mogu biti avaskularna nekroza, bolnost uzrokovana tenzijskom žicom, infekcija, oštećenje aksilarnog živca. U najvećoj seriji objavljene literature primijetila se učestalost avaskularne nekroze od 7%, nesraštavanja od 2%, te krivog sraštavanja od 5% (Court-Brown i sur. 2015).

9.4.4. REZULTATI

Osam od petnaest pacijenata imalo je dobre rezultate po Hawkinsovim kriterijima. Prosječna elevacija je bila 126°, vanjska rotacija 29°. Zadovoljavajući rezultati kod dvodijelni prijeloma u području kirurškog vrata i velikog tuberkula su se postigli u 87% slučajeva. Ova metoda nije pokazala bolje rezultate kod trodijelnih i četverodijelnih prijeloma humerusa s pomakom (Zyto i sur. 1997).

9.4.5. POSTOPERATIVNA SKRB I REHABILITACIJA

Rehabilitacija započinje s Codmanovim vježbama prvih 6 tjedana. Nakon 6 tjedana počinje se s aktivnim pokretima koji nakon 3 mjeseca prelaze u vježbe jačanja.

9.5. PARCIJALNA ENDOPROTEZA HUMERUSA

Parcijalna endoproteza humerusa (Hemiartroplastika) je metoda kojom se glava humerusa koja se ne može rekonstruirati zamijeni sa endoprotezom. Izrazito je važna procjena rizika za nastanak ishemije glave, jer to utječe na donošenje odluke.

9.5.1. INDIKACIJE

Fragmentirani head splitting prijelomi se u 40% slučajeva ne mogu liječiti niti jednom drugom metodom, te je nužno ugraditi endoprotezu. Indicirana je još i kod četverodijelnih prijeloma, trodijelnih prijeloma s pomakom, kod kojih nije moguće ostvariti stabilnu osteosintezu, posebno u slučajevima gdje je kvaliteta kosti loša. Kompleksni prijelomi proksimalnog humerusa mogu biti praćeni ozljedom mekog tkiva i edema. U tom slučaju preporuča se odgađanje operacije 6-10 dana prije daljnjeg traumatiziranja tkiva.

9.5.2. TEHNIKE

Parcijalna endoproteza humerusa radi se kroz deltopektoralni pristup. Nakon što smo prikazali mjesto prijeloma, identificira se tetiva bicepsa, koja se prati proksimalno. Zatim se identificira sulcus intertubercularis, lateralno od njega se u većini slučajeva nalazi prijelomna pukotina. To nam omogućuje pristup zgloboj šupljini kako bi uklonili glavu humerusa. Zatim se stražnji dio rotatorne manšete označi sa 4 šava, te mali tuberkul sa 2 šava. Duga glava bicepsa se presijeca na njenom hvatištu na labrumu, te se označava za tendodezu. Glenoid se pregledava kako bi se isključile traumatske ozljede, a ako postoje ozljede treba ih stabilizirati, pa se sukladno tome priprema humerus. Kanal pripremamo sa sve većim razvrtačima, počevši od manjih sve dok ne dođemo do korteksa. Nakon zadnjeg razvrtača kanal

pripremamo za stavljanje implantata po uputama proizvođača. Tetiva bicepsa se prati distalno kako bi se identificirao sulcus intertubercularis u razini proksimalnog humerusa te se buše dvije 2 mm rupe na razmaku od 1 cm i 1 cm udaljene od frakturane pukotine. Cementiranje se preporuča jer će omogućiti aksijalnu i rotacijsku stabilnost endoproteze. Ključno je odrediti visinu endoproteze, a nakon što smo odredili visinu proteze. Kanal se zatim irigira i postavlja restriktor za cement 1 cm distalno od endoproteze. Zatim se kanal suši i stavlja se u njega cement. Neki kirurzi preopručaju cementiranje samo proksimalnog dijela, jer takav način omogućuje dobru aksijalnu i rotacijsku stabilnost, te olakšava kod revizijskih zahvata uklanjanje cementa. Zatim se stavlja proteza pod 30° retroverzije do prethodno određene dubine, te se uklanja višak cementa. Kada se cement stvrdne stavlja se probna glava, te se ispituje jesu li zadovoljeni svi kriteriji. Ako jesu, šavovi od velikog tuberkula se dovode do za njih predviđenog mjesta na modernoj protezi. Superiorni i inferiorni šav od velikog tuberkula se provode kroz hvatište m. subscapularis, a druga dva šava dovode se iza drška i glava humerusa se impaktira na držak. Veliki tuberkul se reponira i stabilizira oko drška. Šavovi koji su prošli kroz m. subscapularis se vežu, te time također reponiraju mali i veliki tuberkul. Duga tetiva bicepsa se može tendodezom učvrstiti za tetivu m. pectoralis major ili vertikalno fiksirati pomoću šavova. Operativno polje se zatim ispiri i nakon ispiranja zatvara.

9.5.3. KOMPLIKACIJE

Komplikacije nakon parcijalne endoproteze humerusa možemo podijeliti u tri skupine. Prva skupina su intraoperativne komplikacije koje uključuju malpoziciju komponente endoproteze, iatrogene prijelome, oštećenje aksilarnog živca (Robinson i sur. 2003). Rane postoperativne komplikacije poput odvajanja tuberkula (23%), glenohumeralna ukočenost (5%), nestabilnost (15%) i infekcija (6%). Kasne komplikacije su nekoštavanje (17%), što dovodi do poremećene biomehanike zgloba, disfunkcija rotatorne manšete (23%), artroza i glenoidalna erozija (35%), labavljenje proteze (3%), te prostetska fraktura (2%) (Frankle i sur.2002).

9.5.4.REZULTATI

Parcijalne endoproteze humerusa su dobre metode za smanjenje boli, pa iako se postiže dobru kontrolu boli, funkcionalni ishodi nisu predvidljivi (Kontakis i sur. 2008). Elevacija nakon zahvata je u prosjeku 105.7°, abdukcija 92.4°, a vanjska rotacija

30.4° (Bentley i sur. 2014). Usprkos velikoj nepredvidljivosti u procjeni funkcionalnosti zgloba, 50% pacijenata nakon 10 godina žali se na nezadovoljavajuće funkcionalne rezultate (Court-Brown i sur. 2015). Revizije su rijetke. ORIF postiže bolje funkcionalne ishode posebice kod mlađih pacijenata, te je preferirana metoda liječenja.

9.5.5. POSTOPERATIVNA SKRB I REHABILITACIJA

Pacijenti ostaju dan u bolnici, ako se postavlja dren, on se u pravilu uklanja nakon 24 sata, ako nema komplikacija. S pasivnim pokretima se počinje dan nakon operacije, a oni su limitirani na neutralnu rotaciju i elevaciju do 90°. Pacijenti se prate klinički i radiološki svaka 2 tjedna, 6 tjedana i 3 mjeseca nakon zahvata. S aktivnim pokretima počinje se 6 tjedana nakon operacije, te vježbama jačanja mišićne mase nakon 3 mjeseca. Pacijente treba upozoriti da može proći i do godine dana, prije nego što se postigne maksimalni opseg pokreta.

9.6. OBRNUTA TOTALNA ARTROPLASTIKA RAMENA

U literaturi funkcionalni rezultati kod parcijalne endoproteze su često poražavajući, te se zbog toga koristi obrnuta totalna proteza. Stavljanjem hemisfere na glenoidalnu površinu i konkavnu protezu na humerus omogućuje se rotacija pomoću deltoidnog mišića u glenohumeralnom zglobu sa smanjenim djelovanjem mišića rotatorne manšete. Pomicanjem centra rotacije prema medijalno povećava se poluga deltoidnog mišića, te se time poboljšava biomehanika zgloba i omogućuje elevacija. Glenohumeralna rotacija je ograničena medijalizacijom rotacije, što se ispravlja obrnutim postavljanjem tuberkula u obrnutoj totalnoj artroplastici što omogućuje unutarnju i vanjsku rotaciju pomoću m. subscapularis i m. teres minor.

9.6.1. INDIKACIJE

Obrnuta totalna artroplastika se koristi za prijelome kod starijih osoba kod kojih dolazi do disfunkcije rotatorne manšete i kada postoji artritis glenohumeralnog zgloba. Koristi se u liječenju akutnih kompleksnih prijeloma proksimalnog humerusa.

9.6.2. TEHNIKE

Obrnuta totalna artroplastika može se napraviti kroz deltopektoralni pristup ili transdeltoidni pristup. Deltopektoralni pristup se pokazao boljim jer omogućuje pristup kanalu humerusa zbog pomaka tuberkula, te se pokazao boljim u pozicioniranju komponenti proteze s manjim labavljenjem u području glenoida. Ovaj zahvat u početku se ne razlikuje od parcijalne proteze humerusa, no međutim, nakon razmicanja tuberkula, vađenja glave humerusa i presijecanja tetive bicepsa u glenoidu, labrum se kružno odvoji od ostatka glenoida. Treba obratiti pažnju da se prikaže donji rub glenoida kako bi se omogućilo što niže postavljanje proteze u glenoid. Baznu ploču u glenoidu pozicioniramo u centralnoj anterior posteriornoj ravnini, kaudalno u frontalnoj s nagibom prema dolje od 10°. Nakon fiksacije bazne ploče stavlja se glenosfera. Humeralni kanal se priprema slično kao i kod ugradnje parcijalne endoproteze, te se probna proteza stavlja pod kutem od 10-30° retroverzije. Zatim se humeralna komponenta reponira u glenoid, te omogućuje kontakt između ploha. Cilj je postići zadovoljavajuću tenziju deltoida kako bi se smanjila nestabilnost konstrukcije. Kad se postigne maksimalna tenzija, zabilježi se dubina postavljanja proteze, pa se nakon toga pristupa cementiranju i ugradnji proteze i opet se provjerava tenzija između deltoidnog mišića. Zatim slijedi fiksacija tuberkula, kao i kod parcijalne endoproteze, međutim, nije uvijek moguća anatomska repozicija tuberkula, niti nije potrebna.

9.6.3. KOMPLIKACIJE

Najčešće komplikacije su hematoma, nestabilnost ramena, te skapularni "notching", tj. utiskivanje humeralne komponente u donji dio vrata skapule. Ova komplikacija je jedinstvena za reverznu totalnu artroplastiku, jer dovodi do trošenja polietilenske komponente. Njena prevalencija je 44% u studiji u kojoj su bila obuhvaćena 72 pacijenta, koji su praćeni 14 mjeseci nakon operacije (Simovitch i sur. 2007). Hematom rane je najčešća rana postoperativna komplikacija, čiji nastanak se može smanjiti pažljivom hemostazom tijekom zahvata (Court-Brown i sur. 2015). Duljina ruke se u prosjeku povećala za 2.7 cm nakon operacije.

9.6.4.REZULTATI

Funkcionalni ishod i opseg pokreta je kao i kod hemiartroplastike nepredvidljiv, ali funkcionalnost kod pacijenata, koji su imali oštećenje roatatorne manšete, je značajna. Pacijenti liječeni ovom metodom imaju lošiju unutarnju i vanjsku rotaciju ruke, nego pacijenti liječeni hemiartroplastikom, ali imaju bolju elevaciju, abdukciju i opće funkcionalne rezultate. Smanjenje funkcije nakon 5 godina od operacije je izraženije kod hemiartroplastike (Garrigues i sur. 2012).

9.6.5. POSTOPERATIVNA SKRB I REHABILITACIJA

Pacijenti ostaju u bolnici minimalno 24 sata, koristi se slični postoperativni tretman kao i kod hemiartroplastike. U literaturi se preporučuju rani, aktivno asistirani pokreti do razine bolnosti (Court-Brown i sur. 2015). Prvih 6 tjedana pasivni pokreti se manje koriste, nego kod hemiartroplastike, kako bi se omogućilo adekvatno cijeljenje tuberkula, koji je važan za rotaciju. Nošenje izrazito teških tereta je ograničeno, kako bi se spriječila dislokacija.

11. ZAKLJUČAK

Prijelomi proksimalnog dijela humerusa dolaze u mnogo različitih oblika, najčešće nastaju kod starijih pacijentica koje boluju od osteoporoze. Za liječenje prijeloma proksimalnog dijela humerusa važno je poznavanje anatomije, morfologije prijeloma, rizika povezanih s pacijentom, te metode liječenja kako bi pacijentu omogućili što bolji funkcionalni ishod. Najčešći simptomi prijeloma su bolnost i otekлина ramena, te gubitak funkcije ramenog zgloba. Preoperativna dijagnostika je važna zbog planiranja zahvata, kao i odabira najbolje metode liječenja za toga pacijenta. Većina prijeloma proksimalnog dijela humerusa se liječi konzervativno s rehabilitacijom. To uključuje većinu prijeloma bez ili s malim pomakom, kao i valgus frakture kod pacijenata s nižim funkcionalnim očekivanjima kod liječenja. Za pacijente kojima je bitan funkcionalni ishod i kod pretežno mlađih pacijenata preporuča se kirurška metoda liječenja. Pacijenti s kompleksnim prijelomima i s velikim pomakom fragmenata liječe se kirurški ili ugradnjom proteze.

Kod pacijenata koje liječimo kirurški, cilj nam je uspostaviti anatomske odnose fragmenata i fiksacija tih fragmenata kako bi se postiglo što bolje cijeljenje i uspostava fiziološke biomehanike ramenog zgloba. Rezultati nakon hemiartroplastike pokazali su se dosta nepredvidljivima kao i rezultati liječenja obrnutom totalnom artroplastikom koji još nisu u potpunosti istraženi. Smatra se kako bi se trebalo pokušati rekonstruirati proksimalni humerus u većini slučajeva kada nije moguće konzervativno liječenje. Hemiartroplastika se preporuča kada smatramo kako glava humerusa nije održiva, kao i kod prijeloma kada je zahvaćena zglobna ploha. Kod starijih osoba obrnuta totalna artroplastika postiže bolje rezultate. Kod dvodijelnih prijeloma kirurškog vrata može se koristiti intramedularni čavao, ali se preferira najčešće rekonstrukcija pomoću pločica. Deltapektoralni pristup se koristi kod većine zahvata kao preferirani kirurški pristup u liječenju prijeloma proksimalnog dijela humerusa.

12. ZAHVALE

Hvala mentoru doc .dr .sc. Mariu Starešiniću što je unatoč svome punom rasporedu imao vremena za savjete i pomoć oko izrade ovog diplomskog rada. Zahvaljujem svojim roditeljima na iskazanoj ljubavi, podršci, strpljenju te dobronamjernim savjetima u ostvarivanju mojih životnih ciljeva. Zahvaljujem svojim sestrama Ana Mariji i Matei na svemu što su napravile za mene, njihovoj ljubavi, savjetima i podršci te sam im na tome neizmjereno zahvalan. Hvala baki i djedu na beskrajnoj vjeri u mene. Hvala mojim prijateljima i ostatku obitelji što su mi bili podrška u ostvarivanju ovog cilja.

13. LITERATURA

- 1) Bell JE, Leung BC, Spratt KF, Koval KJ, Weinstein JD, Goodman DC, Tosteson AN (2011) Trends and variation in incidence, surgical treatment, and repeat surgery of proximal humeral fractures in the elderly. *J Bone Joint Surg Am* 93(2):121-3.
- 2) Bentley G (2014) *European surgical orthopaedics and traumatology, the Efort textbook*, Springer, str.1229-1293.
- 3) Bogner R, Hübner C, Matis N, Auffarth A, Lederer S, Resch H (2008) Minimally-invasive treatment of three- and four-part fractures of the proximal humerus in elderly patients. *J Bone Joint Surg [Br]* 90-B:1602-7.
- 4) Calvo E, Morcillo D, Foruria AM, Redondo-Santamaría E, Osorio-Picorne F, Caeiro JR (2011) Nondisplaced proximal humeral fractures: high incidence among outpatient-treated osteoporotic fractures and severe impact on upper extremity function and patient subjective health perception. *J Shoulder Elbow Surg.* 20(5):795-801.
- 5) Court-Brown CM, Garg A, McQueen MM (2001) The epidemiology of proximal humeral fractures. *Acta Orthop Scand.* 72(4):365-71.
- 6) Court-Brown CM, Heckman JD, McQueen MM, Ricci WM, Tornetta (2015) *Rockwood and Greens Fractures in adults*, Wolter Kluwer, str.1341-1427.
- 7) Crosby L, Neviasser RJ (2015) *Proximal humerus fractures: Evaluation and management*, Springer.
- 8) Edwards SL, Wilson NA, Zhang LQ (2006) Two-part surgical neck fractures of the proximal part of the humerus. A biomechanical evaluation of two fixation techniques. *J Bone Joint Surg Am.* 88(10):2258-2264.
- 9) Egol K, Koval KJ, Zuckerman J (2010) *Handbook of Fractures*, Lippincott Williams & Wilkins, str. 193-203.
- 10) Fanghänel J, Pera F, Anderhuber F, Nitsch R (2009) *Waldeyerova anatomija čovjeka*, Zagreb, Golden marketing-Tehnička knjiga, str. 658-769.

- 11) Fjalestad T, Hole M, Hovden IA (2012) Surgical treatment with an angular stable plate for complex displaced proximal humeral fractures in elderly patients: Randomized controlled trial. *J Orthop Trauma*. 26(2):98-106.
- 12) Foroohar A, Tosti R, Richmond JM, Gaughan JP, Ilyas AM (2011) Classification and treatment of proximal humerus fractures: inter-observer reliability and agreement across imaging modalities and experience. *J Orthop Surg Res*. 6:38.
- 13) Foruria AM, de Gracia MM, Larson DR, Munuera L, Sanchez-Sotelo J (2011) The pattern of the fracture and displacement of the fragments predict the outcome in proximal humeral fractures. *J Bone Joint Surg Br*. 93(3):378-86.
- 14) Frankle MA, Ondrovic LE, Markee BA, Harris ML, Lee WE (2002) Stability of tuberosity reattachment in proximal humeral hemiarthroplasty. *J Shoulder Elbow* 11(5):413-20.
- 15) Gallo RA, Sciulli R, Daffner RH, Altman DT, Altman GT (2007) Defining the relationship between rotator cuff injury and proximal humerus fractures. *Clin Orthop Relat Res*. 458:70-7.
- 16) Gardner MJ, Weil Y, Barker JU (2007) The importance of medial support in locked plating of proximal humeral fractures. *J Orthop Trauma*. 21(3):185-191.
- 17) Garrigues GE, Johnston PS, Pepe MD (2012) Hemiarthroplasty versus reverse total shoulder arthroplasty for acute humeral fractures in elderly patients. *Orthopedics*. 35(5):703-708.
- 18) Hallberg I, Rosenqvist AM, Kartous L, Löfman O, Wahlström O, Toss G (2004) Health-related quality of life after osteoporotic fractures. *Osteoporos Int*. 15:834-41.
- 19) Hanson B, Neidenbach P, de Boer P, Stengel D (2009) Functional outcomes after nonoperative management of fractures of the proximal humerus. *J Shoulder Elbow Surg*. 18(4):612-21.
- 20) Hawkins RJ, Bell RH, Gurr K (1986) The three-part fracture of the proximal part of the humerus. Operative treatment. *J Bone Joint Surg Am*. 68(9):1410-1414.

21) Iannotti JP, Parker R (2012) The Netter collection of medical illustrations: Musculoskeletal system, part I: Upper limb, Saunders, str. 46.

22) Internetska stranica AO fundacije

<https://www2.aofoundation.org/wps/portal/surgery?showPage=diagnosis&bone=Humerus&segment=Proximal>

Pristupljeno 10.5.2016.

23) Jaberg H, Warner JPP, Jakob RP (1992) Percutaneous stabilization of unstable fractures of the humerus. *Journal of Bone and Joint Surgery A*. vol. 74, no. 4. str. 508-515.

24) Jost B, Spross C, Grehn H (2013) Locking plate fixation of fractures of the proximal humerus: Analysis of complications, revision strategies and outcome. *J Shoulder Elbow Surg*. 22(4):542-549.

25) Konigshausen M, Kubler L, Godry H (2011) Clinical outcome and complications using a polyaxial locking plate in the treatment of displaced proximal humerus fractures. A reliable system? *Injury*. 43(2):223–231

26) Kontakis G, Koutras C, Tosounidis T (2008) Early management of proximal humeral fracture with hemiarthroplasty: A systemic review. *J Bone Joint Surg Br*. 90(11):1407-1413.

27) Neer CS 2nd (1970) Displaced proximal humeral fractures. I. Classification and evaluation. *J Bone Joint Surg Am* 52(6):1077-1089.

28) Nolan BM, Kippe MA, Wiater JM (2011) Surgical treatment of displaced proximal humeral fractures with a short intramedullary nail. *J Shoulder Elbow Surg*.

29) Pećina M, Smoljanović T, Cicvara-Pećina T, Tomek-Roksandić S (2007) Prijelomi kostiju u ljudi odmakle dobi s osteoporozom. *Arhiv za higijenu rada i toksikologiju*, Vol. 58 No. 1.

- 30) Plaschy S, Leutenegger A, Rüedi TP (1995) Humeruskopf C-Brüche beim jungen Patienten: Kann die Kopfnekrose vermieden werden? Unfallchirurg; 92:63–68.
- 31) Robinson CM, Page RS, Hill RM, Sanders DL, Court-Brown CM, Wakefield AE (2003) Primary hemiarthroplasty for treatment of proximal humeral fractures. J Bone Joint Surg Am. 85(7):1215-23.
- 32) Resch H, Beck E, Bayley I (1995) Reconstruction of the valgus impacted humeral head fracture. J Shoulder Elbow Surg. 4(2):73-80.
- 33) Rowles DJ, McGrory JE (2001) Percutaneous pinning of the proximal part of the humerus. An anatomic study. J Bone Joint Surg Am. 83-A(11):1695-1699.
- 34) Simovitch RW, Zumstein MA, Lohri E, Helmy N, Gerber C (2007) Predictors of scapular notching in patients managed with the Delta III reverse total shoulder replacement. J Bone Joint Surg Am. 89(3):588-600.
- 35) Šoša T, Sutlić Ž, Stanec Z, Tonković I i suradnici (2007) Kirurgija, Zagreb, Naklada Ljevak, str. 965-968.
- 36) Visser CP, Coene LN, Brand R, Tavy DL (2001) Nerve lesions in proximal humeral fractures. J Shoulder Elbow Surg. 10(5):421-7.
- 37) Warrender WJ, Oppenheimer S, Abboud JA (2011) Nerve monitoring during proximal humeral fracture fixation: What have we learned? Clin Orthop Relat Res. 469(9):2631-2637.
- 38) Zhu Y, Lu Y, Shen J, Zhang J, Jiang C (2011) Locking intramedullary nails and locking plates in the treatment of two-part proximal humeral surgical neck fractures: a prospective randomized trial with a minimum of three years of follow-up. J Bone Joint Surg Am. 93(2):159-68.
- 39) Zyto K, Ahrengart L, Sperber A (1997) Treatment of displaced proximal humeral fractures in elderly patients. J Bone Joint Surg Br. 79(3):414-417.

14. ŽIVOTOPIS

Zovem se Josip Valetić. Rođen sam 31.12.1990. godine u Zagrebu, živim u Zagrebu. Osnovnu školu Ivan Grandža sam završio u Zagrebu. Opću gimnaziju sam završio u Srednjoj školi Sesvete 2009. godine. Iste godine sam upisao Medicinski fakultet Sveučilišta u Zagrebu. Aktivno sam se bavio nogometom kroz osnovnu i srednju školu. Aktivno se služim engleskim i njemačkim jezikom.