

# Kožne manifestacije kod kroničnog oblika reakcije transplantata protiv primatelja

---

**Pezerović, Ružica**

**Master's thesis / Diplomski rad**

**2016**

*Degree Grantor / Ustanova koja je dodijelila akademski / stručni stupanj:* **University of Zagreb, School of Medicine / Sveučilište u Zagrebu, Medicinski fakultet**

*Permanent link / Trajna poveznica:* <https://um.nsk.hr/um:nbn:hr:105:619841>

*Rights / Prava:* [In copyright](#)/[Zaštićeno autorskim pravom.](#)

*Download date / Datum preuzimanja:* **2025-01-09**



*Repository / Repozitorij:*

[Dr Med - University of Zagreb School of Medicine Digital Repository](#)



**SVEUČILIŠTE U ZAGREBU  
MEDICINSKI FAKULTET**

**Ružica Pezerović**

**Kožne manifestacije kod kroničnog oblika  
reakcije transplantata protiv primatelja**

**DIPLOMSKI RAD**



**Zagreb, 2016.**

Ovaj diplomski rad izrađen je u Katedri za dermatovenerologiju Medicinskog fakulteta Sveučilišta u Zagrebu pod vodstvom prof. dr. sc. Romane Čeović i predan je na ocjenu u akademskoj godini 2015/2016.

## **POPIS KRATICA:**

**aGVHD** – akutni oblik reakcije transplantata protiv primatelja (prema engl. acute graft-versus-host disease)

**BAFF** – aktivirajući faktor limfocita B (prema engl. B-cell activating factor)

**BSA** – površina tijela (prema engl. body surface area)

**CD20** – diferencijacijski biljeg 20 (prema engl. cluster of differentiation 20)

**cGVHD** – kronični oblik reakcije transplantata protiv primatelja (prema engl. chronic graft-versus-host disease)

**CNI** – inhibitor kalcineurina (prema engl. calcineurin inhibitor)

**ECP** – ekstrakorporalna fotofereza (prema engl. extracorporeal photopheresis)

**GVHD** – reakcija transplantata protiv primatelja (prema engl. graft-versus-host disease)

**GVL** – reakcija transplantata protiv leukemije (prema engl. graft versus leukaemia effect)

**HSCT** – transplantacija krvotvornih matičnih stanica (prema engl. hematopoietic stem cell transplantation)

**IFN- $\gamma$**  - interferon gama

**IL-1** – interleukin 1

**IL-2** – interleukin 2

**IL-12** – interleukin 12

**MHC** – glavni sustav tkivne podudarnosti (prema engl. major histocompatibility complex)

**mTOR** – mammalian target of rapamycin

**NIH** – National Institutes of Health

**PUVA** – fotokemoterapija (psoralen i ultraljubičasto A zračenje)

**TBI** – zračenje cijelog tijela (prema engl. total body irradiation)

**TNF- $\alpha$**  – čimbenik tumorske nekroze  $\alpha$

**UVA** – ultraljubičasto A zračenje

**UVB** – ultraljubičasto B zračenje

# SADRŽAJ

SAŽETAK .....	
SUMMARY .....	
1. UVOD.....	1
2. KLASIFIKACIJA REAKCIJE TRANSPLANTATA PROTIV PRIMATELJA.....	2
3. PATOFIZIOLOGIJA .....	4
3.1. PATOFIZIOLOGIJA AKUTNOG OBLIKA REAKCIJE TRANSPLANTATA PROTIV PRIMATELJA.....	4
3.2. PATOFIZIOLOGIJA KRONIČNOG OBLIKA REAKCIJE TRANSPLANTATA PROTIV PRIMATELJA.....	5
4. RIZIČNI FAKTORI ZA RAZVOJ KRONIČNOG OBLIKA REAKCIJE TRANSPLANTATA PROTIV PRIMATELJA.....	6
5. KOŽNE MANIFESTACIJE KOD AKUTNOG OBLIKA REAKCIJE TRANSPLANTATA PROTIV PRIMATELJA.....	7
6. KLINIČKA PREZENTACIJA KRONIČNOG OBLIKA REAKCIJE TRANSPLANTATA PROTIV PRIMATELJA.....	9
6.1. SKLERODERMIFORMNI OBLIK KRONIČNE REAKCIJE TRANSPLANTATA PROTIV PRIMATELJA.....	11
6.2. NESKLERODERMIFORMNI OBLIK KRONIČNE REAKCIJE TRANSPLANTATA PROTIV PRIMATELJA .....	14
6.3. PROMJENE NA KOSI I NOKTIMA.....	15
6.4. OSTALE MANIFESTACIJE KRONIČNOG OBLIKA REAKCIJE TRANSPLANTATA PROTIV PRIMATELJA .....	16
6.4.1. Sluznica usne šupljine .....	16
6.4.2. Genitalna sluznica.....	16
6.4.3. Oči .....	16
7. DIJAGNOSTIKA.....	18

7.1. HISTOPATOLOGIJA AKUTNOG OBLIKA REAKCIJE TRANSPLANTATA PROTIV PRIMATELJA.....	19
7.2. HISTOPATOLOGIJA KRONIČNOG OBLIKA REAKCIJE TRANSPLANTATA PROTIV PRIMATELJA.....	19
8. DIFERENCIJALNA DIJAGNOZA.....	21
9. LIJEČENJE.....	22
9.1. LIJEČENJE AKUTNOG OBLIKA GVHD-a.....	22
9.2. LIJEČENJE KRONIČNOG OBLIKA GVHD-a.....	24
9.3. LOKALNA TERAPIJA BOLESTI KOJA ZAHVAĆA ORALNU I GENITALNU SLUZNICU.....	27
9.4. ZBRINJAVANJE KONTRAKTURA I RANA NA KOŽI.....	27
10. ZAKLJUČAK.....	28
11. ZAHVALE.....	30
12. POPIS LITERATURE.....	31
13. ŽIVOTOPIS.....	35

## SAŽETAK

### Kožne manifestacije kod kroničnog oblika reakcije transplantata protiv primatelja

Ružica Pezerović

Reakcija transplantata protiv primatelja je kompleksna multisistemna bolest koja se razvija kao komplikacija u pacijenata nakon alogene transplantacije hematopoetskih matičnih stanica. Transplantacija hematopoetskih matičnih stanica rabi se kao oblik liječenja u brojnim malignim i nemalignim bolestima, a reakcija transplantata protiv primatelja predstavlja jedan od najčešćih uzroka morbiditeta i mortaliteta u tih bolesnika. Do razvoja GVHD-a dolazi kada donorovi aloreaktivni imunokompetentni limfociti T prepoznaju i napadnu strane antigene na stanicama primatelja. Najčešće zahvaćen organ je koža. Reakcija transplantata protiv primatelja može se očitovati u dva oblika – akutnom i kroničnom. Akutni GVHD možemo podijeliti na klasični, te kasni akutni GVHD koji obuhvaća prezistentni, rekurentni i aGVHD odgođenog početka, dok se kronični GVHD može podijeliti na klasični cGVHD i preklapajući sindrom. Akutni GVHD primarno se očituje kožnim osipom, povišenjem bilirubina i proljevom, a liječenje se temelji na uporabi sistemnih kortikosteroida i imunosupresiva. Patogeneza kroničnog oblika GVHD-a i dalje je nedovoljno razjašnjena, ali se smatra kako su u podlozi aloreaktivnost te autoimuni mehanizmi. Kronični kožni oblik GVHD-a može se očitovati sklerodermiformnim i nesklerodermiformnim manifestacijama. Nesklerodermiformni oblik manifestira se papulama i plakovima nalik lichen planusu, dok se sklerodermiformni oblik očituje površinskom ili dubokom sklerozom. Kronični GVHD kože može se liječiti lokalno – pretežito kortikosteroidima ili inhibitorima kalcineurina; te fototerapijom (UVB, PUVA, UVA1). Kao druga linija terapije rabe se sistemni kortikosteroidi i ekstrakorporalna fotofereza.

Cilj ovog rada je sustavan pregled epidemioloških faktora, klasifikacije, patofiziologije, kliničkih manifestacija akutnog i kroničnog GVHD-a, kao i lokalne, fizikalne i sistemne terapije koja se rabi u liječenju pacijenata oboljelih od GVHD-a.

**Ključne riječi:** Reakcija transplantata protiv primatelja, transplantacija hematopoetskih matičnih stanica, dermatovenerologija



## **SUMMARY**

### **Cutaneous manifestations of chronic graft-versus-host disease**

**Ružica Pezerović**

Graft-versus-host disease (GVHD) is a complex multisystem disease which mainly occurs as a complication in patients after allogenic hematopoietic stem cell transplantation. Hematopoietic cell transplantation is a potentially curative therapy for a variety of malignant and non-malignant conditions, and the graft-versus-host reaction is one of the most frequent causes of long-term morbidity and mortality. Graft-versus-host disease occurs when donor alloreactive immunocompetent T cells identify foreign antigens on recipient cells and attack them. The most commonly affected organ is the skin. Graft-versus-host disease can be acute or chronic. It is currently divided into classic acute GVHD, a persistent, recurrent or delayed onset acute GVHD, as well as classic chronic GVHD and overlap syndrome. Acute GVHD presents with three primary clinical features – skin rash, bilirubin elevation and diarrhoea, and treatment is based on systemic corticosteroids and immunosuppressant therapy. The pathogenesis of chronic GVHD remains poorly understood, but likely involves components of alloreactivity and autoimmunity. Chronic cutaneous GVHD may present with many different sclerotic and nonsclerotic manifestations. Nonsclerotic chronic GVHD manifests with lichen-planus-like papules and plaques, and sclerotic chronic GVHD may manifest with superficial or deep sclerosis. Chronic GVHD of the skin may be treated with topical therapies – generally steroids or calcineurin inhibitors; also phototherapy (ultraviolet B, PUVA, and UVA1 therapy) may be used. Systemic steroids combined with extracorporeal photopheresis are used as a second-line therapy.

The following paper tries to give an overview of the epidemiologic factors, classification, pathogenesis, clinical manifestations of acute and chronic GVHD, as well as topical, physical and systemic treatment options available to patients with graft-versus-host disease.

**Key words:** Graft-versus-host disease, hematopoietic cell transplantation, dermatovenerology

## 1. UVOD

Reakcija transplantata protiv primatelja je kompleksna multiorganska bolest koja se javlja kao komplikacija transplantacije hematopoetskih matičnih stanica, infuzije donorovih limfocita ili transplantacije solidnog organa, odnosno kada presadimo imunokompetentne stanice u imunosuprimiranog primaoca. Uzrokuju je zreli limfociti T, a očituje se skupom simptoma koji se naziva transplantacijskom ili alogeničnom bolešću. (Marušić M, Grčević D 2010)

Najčešća indikacija za transplantaciju hematopoetskih matičnih stanica su hematološke maligne bolesti, ali se također rabi u liječenju neneoplastičnih poremećaja koštane srži poput aplastične anemije, urođenim metaboličkim bolestima i sindromima imunodeficijencije. Do reakcije transplantata protiv primatelja dolazi nakon što davaočeve imunokompetentne stanice prepoznaju tkivo primaoca kao strano, pri čemu je rizik veći što je veća HLA inkompatibilnost davaoca i primaoca.

Od začetaka transplantacije postignut je velik napredak u kondicioniranju bolesnika, liječenju komplikacija i infekcija, skrbi za bolesnika i profilaksi GVHD-a, ali GVHD i dalje ostaje vodeći uzrok morbiditeta i mortaliteta u ranom posttransplantacijskom periodu te je glavni uzrok smrti u bolesnika koji ne umru od relapsa osnovne bolesti. (Lee SJ et al. 2002)

Reakcija transplantata protiv primatelja se može očitovati u dva oblika – akutnom i kroničnom. Obično se akutnim oblikom označuje reakcija koja nastaje unutar 100 dana od transplantacije matičnih stanica, a očituje se kožnim osipom, hepatitisom, proljevom te odgođenim oporavkom hematopoeze i limfopoeze. Kronični oblik razvija se 70 do 400 dana nakon transplantacije, očituje se također kožnim promjenama te poremećajem salivacije zbog oštećenja sluznice i mogućnošću zahvaćanja svih organskih sustava.

Prosječna incidencija kroničnog oblika reakcije transplantata protiv primatelja nakon transplantacije krvotvornih matičnih stanica iznosi 50%, i smatra se najozbiljnijom dugoročnom komplikacijom HSCT-a. (Lee SJ et al. 2002)

Koža je najčešće zahvaćen organ u GVHD-u što upućuje na važnu ulogu dermatologa u dijagnozi i liječenju ove bolesti. (Hymes SR et al. 2012a)

## **2. KLASIFIKACIJA REAKCIJE TRANSPLANTATA PROTIV PRIMATELJA**

Povijesno akutna reakcija transplantata protiv primatelja bila je definirana nastupom simptoma unutar prvih 100 dana od transplantacije matičnih stanica, dok se kronični oblik definirao kao nastup simptoma nakon 100 dana od transplantacije. Akutni GVHD obično počinje 2 do 4 tjedna nakon HSCT, dok je medijan nastupa cGVHD 4 do 6 mjeseci nakon HSCT. Uporabom novih načina kondicioniranja i imunomodulacijskih strategija poput infuzija donorovih limfocita promijenilo se tipično vrijeme nastupa simptoma. Tako se tipičan morbiliformni osip u aGVHD-u može pojaviti nakon 100-tog dana kao posljedica infuzije donorovih limfocita, ili se manifestacije tipične za cGVHD mogu pojaviti prije 100-tog dana ako je pacijent bio podvrgnut transplantaciji alogenih matičnih stanica više puta. (Hymes SR et al. 2012a)

National Institutes of Health 2005.godine je reklasificirao akutni i kronični GVHD s obzirom na kliničke manifestacije i histološki nalaz. Tako akutni GVHD možemo podijeliti na klasični, te kasni akutni GVHD koji obuhvaća prezistentni, rekurentni i aGVHD odgođenog početka, dok se kronični GVHD može podijeliti na klasični cGVHD i preklapajući sindrom (prema engl. overlap syndrome). Preklapajući sindrom se očituje simptomima i akutnog i kroničnog GVHD-a. Kasni akutni GVHD karakteriziran je akutnim manifestacijama nakon 100 dana od transplantacije. (Filipovich AH et al. 2005)

Tablica 1. **Kategorije GVHD-a prema NIH** (Filipovich AH et al. 2005)

	<b>Vrijeme pojave simptoma nakon HSCT</b>	<b>Simptomi i znakovi aGVHD-a</b>	<b>Simptomi i znakovi cGVHD-a</b>
<b>Akutni GVHD</b>			
<b>klasični</b>	≤100 dana	Da	Ne
<b>perzistentni</b>	Perzistencija simptoma nakon 100-tog dana	Da	Ne
<b>rekurentni</b>	Ponovno javljanje simptoma nakon 100-tog dana poslije intervala bez simptoma	Da	Ne
<b>odgođeni</b>	≥100 dana	Da	Ne
<b>Kronični GVHD</b>			
<b>klasični</b>	nema vremenskog ograničenja	Ne	Da
<b>preklapajući sindrom</b>	nema vremenskog ograničenja	Da	Da

National Institutes of Health 2014. revizijom kriterija za klasifikaciju GVHD-a uklanja iz klasifikacije kategoriju preklapajućeg sindroma. (Jagasia MH et al. 2014)

### **3. PATOFIZIOLOGIJA**

#### **3.1. PATOFIZIOLOGIJA AKUTNOG OBLIKA REAKCIJE TRANSPLANTATA PROTIV PRIMATELJA**

Akutni oblik reakcije transplantata protiv primatelja potaknut je imunskim stanicama davatelja. Razvoj akutnog oblika reakcije transplantata protiv primatelja može se podijeliti u tri faze:

- aktivacija antigen prezentirajućih stanica primatelja
- aktivacija alogeničkih limfocita T
- izvršna faza.

Prva faza potaknuta je kondicioniranjem koje prethodi postupku transplantacije, a uključuje kemoterapiju ili zračenje cijelog tijela (TBI). Uz povoljne učinke kondicioniranja dolazi i do oštećenja stanica te oslobađanja proupalnih citokina koji pojačavaju izražaj molekula MHC na primaočevim antigen prezentirajućim stanicama, te zajedno s bakterijskim antigenima (endotoksinima) potiču lučenje IL-12. Interakcija bakterijskih antigena sa komponentama kongenitalnog imunološkog sustava identificirana je kao važan mehanizam indukcije GVHD-a. (Holler E et al. 2010) U drugoj fazi davaočevi pomagački limfociti T potaknuti sekrecijom citokina prepoznaju primaočeve antigene izložene na predočnim stanicama, diferenciraju se u podvrstu  $T_H1$ , te luče IL-2 i IFN- $\gamma$ . U trećoj, izvršnoj fazi, dolazi do aktivacije alogeničkih citotoksičnih limfocita T, prirodno ubilačkih stanica (NK) i makrofaga, što rezultira citotoksičnim oštećenjem, primarno epitelnih stanica. Izvršne stanice oštećuju ciljane stanice putem nesekrecijskog (Fas-ligand) i sekrecijskog (perforin) puta citolize, te dolazi do lučenja dodatnih citotoksičnih citokina: TNF- $\alpha$ , IL-1 i dušičnog oksida. (Marušić M, Grčević D 2010)

### **3.2. PATOFIZIOLOGIJA KRONIČNOG OBLIKA REAKCIJE TRANSPLANTATA PROTIV PRIMATELJA**

Patogeneza kroničnog oblika reakcije transplantata protiv primatelja danas je još nedovoljno razjašnjena, te se u nedostatku životinjskih modela u razumijevanju mehanizama u podlozi cGVHD-a oslanjamo na modele bolesti kojima cGHVD slični, kao što su sklerodermija, Sjögrenov sindrom i primarna bilijarna ciroza. Pretpostavlja se kako u razvoju cGVHD-a ulogu imaju mehanizmi autoimunosti i aloreaktivnosti. U bolesnika s cGVHD-om veća je učestalost pozitivnih autoantitijela (kao što su antinuklearna protutijela, protutijela protiv dvostruko-zavijene DNA, te protutijela protiv glatkih mišića) i genskih polimorfizama izraženih u bolesnika s autoimunim bolestima.

Pretpostavlja se kako zbog oštećenja timusa primatelja, do čega dolazi zbog starenja i kondicioniranja ili nastaje kao posljedica aGVHD, autoreaktivni T limfociti izbjegnu negativnu selekciju u timusu. (Sakoda Y et al. 2007)

Također smatra se kako limfociti B imaju ulogu u razvoju cGVHD-a mehanizmima direktne stanične citotoksičnosti protutijela i mogućnošću prezentiranja antigena. U liječenju cGVHD-a uspješno se koristi anti-CD20 monoklono protutijelo (rituximab). (Kim SJ et al. 2010) Profilaktička primjena rituximaba poslije transplantacije matičnih stanica umanjuje aloreaktivnost B limfocita i time razvoj GVHD-a. (Arai S et al. 2012)

Primijećeno je kako su razine aktivirajućeg faktora B limfocita povišene u posttransplantacijskom razdoblju i smatra se kako je to povezano s rekonstitucijom B limfocitnog sustava nakon transplantacije. U pacijenata s kroničnim GVHD-om razine BAFF-a su isto tako povišene, što sprječava apoptozu autoreaktivnih B limfocita. (Sarantopoulos S et al. 2007)

Smanjena količina i aktivnost regulatornih limfocita T ( $T_{reg}$ ) ima ulogu u razvoju autoimunih poremećaja. U životinjskim modelima uočeno je kako infuzije regulatornih limfocita T uspješno preveniraju razvoj i djeluju u liječenju akutnog i kroničnog GVHD-a.

#### **4. RIZIČNI FAKTORI ZA RAZVOJ KRONIČNOG OBLIKA REAKCIJE TRANSPLANTATA PROTIV PRIMATELJA**

Težina kronične reakcije transplantata protiv primatelja utječe na preživljenje, tako blagi oblik kroničnog GVHD-a ima povoljan učinak na preživljenje bolesnika s leukemijom radi pozitivnog učinka reakcije transplantata protiv leukemije. U pacijenata s umjerenim do teškim oblikom cGVHD-a, takav povoljan učinak nije primijećen, štoviše preživljenje je bilo manje nego u onih s blagim oblikom bolesti, što dovodi do zaključka kako teži oblik GVHD-a ne podrazumijeva i jači GVL učinak. Zbog toga je važno poznavati rizične faktore za razvoj GVHD-a te pokušati prevenirati teže posljedice koje iz njihova nepoznavanja mogu uslijediti. (Remberger M et al. 2002)

U pacijenata kod kojih je nastupio akutni oblik GVHD-a veća je učestalost razvoja kroničnog oblika GVHD-a. (Flowers ME et al. 2011) Kondicioniranje kemoterapijom, iradijacijom ili uporabom kortikosteroida, kao i akutni oblik GVHD-a dovode do oštećenja timusa, što rezultira smanjenjem negativne selekcije limfocita T u timusu i razvoja autoreaktivnosti te posljedično veće učestalosti kroničnog GVHD-a. Također viša dob bolesnika utječe na slabljenje funkcije timusa i veće učestalosti kronične reakcije transplantata protiv primatelja u starijih bolesnika. Dijagnoza kronične mijeloične leukemije također se ubraja u važne rizične faktore za razvoj cGVHD-a. Kao rizični faktor za akutni oblik GVHD-a navodi se transplantacija matičnih stanica donora ženskog spola primatelju muškog spola, a isto je potvrđeno za razvoj de novo kroničnog oblika GVHD-a. (Remberger M et al. 2002)

Martires K.J. et al. (2012) navode kako predtransplantacijsko zračenje cijelog tijela, povišene razine C3 komplementa i broj trombocita utječu na razvoj kroničnog oblika reakcije transplantata protiv primatelja.

## **5. KOŽNE MANIFESTACIJE KOD AKUTNOG OBLIKA REAKCIJE TRANSPLANTATA PROTIV PRIMATELJA**

Akutni GVHD se razvija u 20 do 70% osoba nakon HSCT. Širok raspon pojavnosti uvjetovan je karakteristikama primatelja i donora, odnosno, između ostaloga, intenzitetom kondicioniranja, stupnjem histokompatibilnosti, dobi primatelja te stadijem bolesti radi koje je učinjena HSCT. Glavni cilj aGVHD-a su epitelne stanice, a primarno pogođeni organi su koža, jetra i gastrointestinalni sustav. Crijevni poremećaji se manifestiraju obilnim proljevastim stolicama koje mogu dovesti do ozbiljnih poremećaja metaboličke ravnoteže. Teži oblik crijevnog GVHD očituje se krvarenjem, ileusom ili perforacijom crijeva, dok na koži može doći do generalizirane eritrodermije. U jetri dolazi do pojave kolestatskog hepatitisa s povećanim vrijednostima bilirubina i alkalne fosfataze. Rane kožne manifestacije aGVHD-a uključuju svrbež, disestezije, makularni eritem ili edem. Mogu biti praćene morbiliformnim osipom koji najčešće počinje na trupu te s vremenom konfluira. Palmoplantarni eritem je karakterističan za aGVHD i često je prvi klinički znak. Nastanak bula ili pozitivan fenomen Nikolskog upućuje na teži i ozbiljniji tijek bolesti.

Akutni GVHD se može podijeliti u četiri stupnja prema zahvaćenosti kože, visini bilirubina u krvi te volumenu stolice.



Tablica 2. **Klinička klasifikacija aGVHD-a prema David A. Jacobsohn, Georgia B. Vogelsang (2007.)**

<b>Stupanj</b>	<b>Koža</b>	<b>Jetra (bilirubin)</b>	<b>GI sustav (volumen stolice/dan)</b>
<b>0</b>	Bez osipa	<2 mg/dl	<500 ml/dan ili mučnina
<b>1</b>	Makulopapulozni osip <25% BSA	2-3 mg/dl	500-999 ml/dan
<b>2</b>	Makulopapulozni osip 25-50% BSA	3.1-6 mg/dl	1000-1500 ml/dan
<b>3</b>	Makulopapulozni osip >50% BSA	6.1-15 mg/dl	Odrasli: >1500 ml/dan
<b>4</b>	Generalizirani eksfolijativni dermatitis i bule	>15 mg/dl	Jaka abdominalna bol sa/bez ileusa

Nastupom kožnih manifestacija u pacijenata nakon transplantacije matičnih stanica važno je posumnjati na akutni oblik reakcije transplantata protiv primatelja.

Ponekad je teško na temelju kliničkih i histopatoloških znakova, koji mogu biti nespecifični, razlikovati aGVHD, reakcije preosjetljivosti izazvane lijekovima i infektivne bolesti. (Marra DE et al. 2004)

## 6. KLINIČKA PREZENTACIJA KRONIČNOG OBLIKA REAKCIJE TRANSPLANTATA PROTIV PRIMATELJA

Nakon alogene transplantacije matičnih stanica u 60 do 70% pacijenata nastupi kronični oblik reakcije transplantata protiv primatelja. Obično se nadovezuje na akutni oblik no može nastati i de novo. Može se javiti u ograničenom obliku na koži uz blagu jetrenu disfunkciju, ili u teškom generaliziranom obliku. Na nastup kroničnog GVHD-a utječu osobine primaoca i donora. Veći rizik za razvoj cGVHD-a imaju primaoci više dobi, oni u kojih se manifestirao akutni GVHD, muški primaoci matičnih stanica kojih je donor multipara, te transplantirani radi liječenja kronične mijeloične leukemije. (Remberger M et al. 2002)

Rizik za razvoj cGVHD-a povećavaju veća razina HLA inkompatibilnosti, transplantati matičnih stanica iz periferne krvi, asplenija, seropozitivnost na citomegalovirus u donora ili primaoca ili ponovljena alogena transplantacija.

Kronični GVHD može zahvatiti epidermis, dermis ili subkutis. Tipična klinička manifestacija je poikiloderma, karakterizirana teleangiektazijama, površinskom atrofijom, hiperpigmentacijama ili depigmentacijama. Prema smjernicama National Institutes of Health neke kožne manifestacije su patognomonične za cGVHD te upućuju na dijagnozu cGVHD-a i bez histološke potvrde.

Tablica 3. **Patognomonični znakovi u cGVHD-u prema NIH** (Filipovich AH, 2005)

Patognomonični znakovi	
<b>Koža</b>	Poikiloderma Promjene poput lichen planusa Promjene poput lichen sclerosusa Sklerodermiformne promjene
<b>Usta</b>	Lihenoidne promjene Hiperkeratotični plakovi Ograničeno otvaranje usta zbog skleroze
<b>Genitalije</b>	Promjene poput lichen planusa Ožiljkavanje/stenoza vagine

Težina bolesti prema manifestacijama na koži i oralnoj sluznici određuje se u tri stupnja prema preporukama National Institutes of Health (2005) ovisno o tipu lezije i površini koju promjena zahvaća. Također, procjenjuje se težina bolesti za svaki zahvaćeni organ.

Tablica 4. **Klinička klasifikacija cGVHD-a za kožu i oralnu sluznicu prema NIH**  
(Filipovich AH, 2005)

<b>Promjene na koži</b>	
<b>0</b>	Bez simptoma
<b>1</b>	<18% BSA zahvaćeno, bez skleroze
<b>2</b>	19-50% BSA zahvaćeno ili površinska skleroza
<b>3</b>	>50% BSA zahvaćeno/ duboka skleroza/ ulceracije, ograničena pokretljivost/ jaki svrbež
<b>Promjene na oralnoj sluznici</b>	
<b>0</b>	Bez simptoma
<b>1</b>	Blagi simptomi, bez ograničavanja funkcije
<b>2</b>	Umjereni simptomi i djelomično ograničena ingestija
<b>3</b>	Teški simptomi sa jako otežanom ingestijom

Kožne manifestacije kod kroničnog GVHD-a mogu se podijeliti na sklerodermiformne i nesklerodermiformne. Nesklerodermiformne manifestacije obuhvaćaju promjene koje nalikuju lichen planusu, koje su obično diseminirane i simetrično raspoređene, psorijaziformne promjene, hipopigmentacije i hiperpigmentacije. Sklerodermiformne manifestacije uključuju površinsku ili duboku skleroza. Skleroza koja zahvaća duboke slojeve subkutisa rezultira ograničavanjem pokreta u zglobovima ili restrikcijom disanja ako zahvaća torakalnu stjenku.

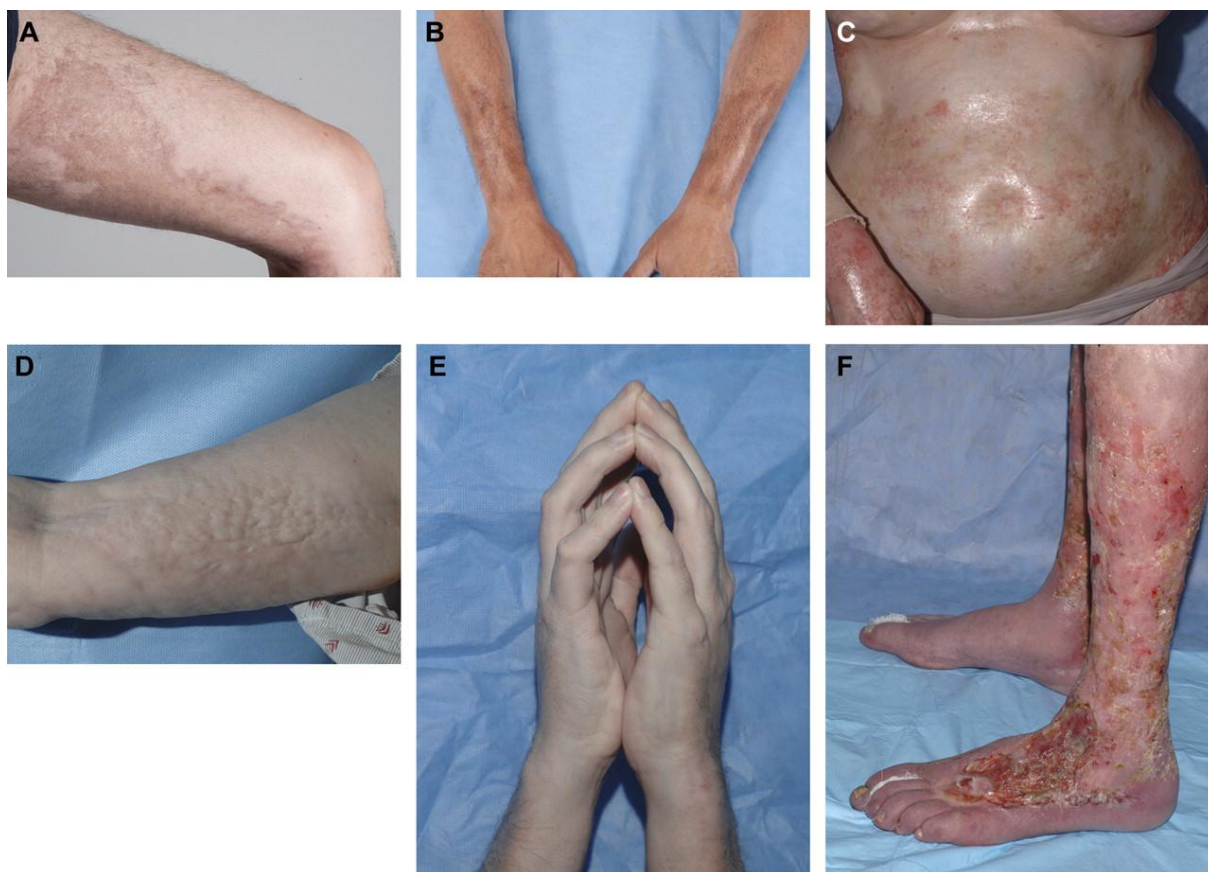## **6.1. SKLERODERMIFORMNI OBLIK KRONIČNE REAKCIJE TRANSPLANTATA PROTIV PRIMATELJA**

Sklerodermiformni oblik cGVHD-a karakteriziran je upalom i progresivnom fibrozom kože i potkožnih tkiva, a svojom prezentacijom nalikuju morphei, sistemnoj sklerozi ili eozinofilnom fascitisu. Sklerodermiformne promjene u kroničnom obliku GVHD-a obično nastupaju nešto kasnije od promjena koje zahvaćaju epidermis, ali mogu biti i prvi znak cGVHD-a.

Petogodišnja kumulativna incidencija razvoja sklerodermiformnih promjena u pacijenata oboljelih od kroničnog GVHD-a iznosi 15.5% i najčešće se očituje godinu dana nakon transplantacije. Uočena je jaka povezanost eozinofilije, autoimunih markera, poremećaja pigmentacije kože i razvoja sklerodermiformnih promjena. Generalizirani oblik ima progresivan tijek unatoč imunosupresivnoj terapiji. (Skert et al. 2006)

Kronični oblik GVHD-a može se očitovati širokim rasponom promjena i iako ne predstavlja akutno životno ugrožavajuće stanje dovodi do funkcionalnih ograničenja i morbiditeta te povisuje rizik infekcija. Skleroza koja zahvaća papilarni dermis prezentira se sivkasto-bjelkastim papulama ili plakovima nalikujući lichen sclerosus, a često se pojavljuje na gornjem dijelu leđa. Lokalizirana dermalna fibroza može se prezentirati okruglim ili nepravilnim induriranim plakovima sa djelomičnim hipo- ili hiperpigmentacijama. Kožni GVHD koji nalikuju morphei pojavljuje se na mjestima manjih oštećenja kože ili povećanog pritiska. Dermalna i subkutana skleroza dovodi do induracije kože i gubitka adneksa pri čemu nalikuju sistemnoj sklerozi. Sklerozacija kože iznad zglobova može dovesti do smanjenog opsega pokreta u zglobu i rezultirati kontrakturama. Tako i skleroza torakalne stijenke može dovesti do restrikcije ekspanzije toraksa i smanjenja vitalnog kapaciteta pluća. Za razliku od sistemske skleroze, u cGVHD-u nije uobičajeno zahvaćanje lica i distalnih falangi sklerozom, niti Raynaudov fenomen. Dugotrajna skleroza može dovesti do kroničnih ulceracija pretibijalnog područja, a zahvaćenost epidermisa GVHD-om dovodi do pogoršanja. Epidermalna atrofija udružena sa sklerozom dermisa i subkutisa dovodi do izgleda nogu poput cijevi (prema engl. „pipe-stem legs“) koje su podložne sekundarnim infekcijama, te do ograničenja pokreta u zglobovima, erozija kože i sporog zacjeljivanja rana. Zahvaćanje potkožnog tkiva sklerozom može imati podmukao tijek, bez prethodnih manifestacija na koži. Dubokom palpacijom

zamjećuje se kao čvrsta nodularna masa. Na površini kože moguće je primijetiti hiperpigmentirane lezije ili naboranu kožu koja sličí celulitnim lezijama odnosno eozinofilnom fascitisu. Zahvaćanje fascija najuočljivije je na podlakticama i bedrima i može se posebno naglasiti abdukcijom ili supinacijom ruku. Između mišićnih odjeljaka ili iznad površinskih krvnih žila moguće je zamijetiti žlijebove (prema engl. „groove sign“). Ograničena ekstenzija falangealnih zglobova i radiokarpalnog zgloba koristan je parametar za procjenu progresije bolesti jer upućuje na zahvaćenost fascija bolešću, a očituje se kao znak molitvenika (prema engl. „prayer sign“). Dodatni znakovi i simptomi sklerodermiformnog oblika cGVHD-a uključuju kalcinozu, edem zahvaćenog ekstremiteta, mišićnu slabost, bol i grčeve. (Hymes SR et al. 2012a)



Slika 1. **Kožne manifestacije sklerodermiformnog oblika kronične reakcije transplantata protiv primatelja.** Lokalno zadebljanje s hiperpigmentacijom u obliku plaka na bedru (A) i podlakticama (B) koje nalikuje lokaliziranoj sklerodermiji (sclerodermia circumscripta). Glatka, sjajna, indurirana koža trupa nalikuje generaliziranoj sklerodermiji te može dovesti do ograničenja ekspanzije toraksa (C). Potkožna i fascijalna fibroza prezentira se nepravilnim, naboranim izgledom kože, te nalikuje eozinofilnom fascitisu (D) te može rezultirati kontrakturama zglobova, uključujući znak molitvenika (E). Kao posljedica dugotrajnog sklerodermiformnog cGVHD-a dolazi do oštećenja kože i teškog zacjeljivanja rana osobito na donjim ekstremitetima, te povisuje rizik sistemnih infekcija (F). (preuzeto sa <http://www.bloodjournal.org/content/118/15/4250> , 2016)

## **6.2. NESKLERODERMIFORMNI OBLIK KRONIČNE REAKCIJE TRANSPLANTATA PROTIV PRIMATELJA**

Nesklerodermiformni oblik kroničnog GVHD-a karakteriziran je epidermalnim promjenama praćenim boli, svrbežom i fotosenzitivnošću. Epidermalne manifestacije su mnogobrojne te se u pojedinca može pojaviti više različitih entiteta tijekom bolesti. Epidermalne promjene kojima se očituje cGVHD su ihtioza/ kseroza odnosno suhoća kože i/ili ljuskanje, promjene koje nalikuju folikularnoj keratozi ili lichen planusu. Lezije koje nalikuju lichen planusu karakterizirane su lividnim papulama i plakovima koji mogu biti fokalni, folikulocentrični, linearni ili konfluiraju. Nadalje cGVHD može se očitovati i psorijatičnim, papuloskvamoznim ili ekcematoidnim promjenama. (Filipovich AH et al. 2005)

GVHD se očituje i poikilodermijom odnosno eritemom, područjima hipo- i hiperpigmentacije sa epidermalnom atrofijom. Također se može očitovati dispigmentacijama i akralnim eritemom. Hipo- i hiperpigmentacije najčešće nastaju postupalno, iako se depigmentacije i vitiligo mogu pojaviti i bez prethodnih lezija, ponekad zajedno s alopecijom i ihtiozom. (Sanli H et al. 2008)

### 6.3. PROMJENE NA KOSI I NOKTIMA

Promjene na noktima prisutne su u 50% pacijenata oboljelih od cGVHD-a i karakterizirane su distrofijom, zadebljanjem ili stanjivanjem, oniholizom, vertikalnim brazdama i pterigijem. Pterigij je karakteriziran destrukcijom matriksa nokta te može rezultirati trajnim gubitkom nokta. Moguća je pojava vertikalnih pigmentiranih linija na ploči nokta. Kapilaroskopijom ležišta nokta u pacijenata sa sklerodermiformnim oblikom cGVHD-a moguće je vidjeti avaskularna linearna područja, neovaskularizaciju, kapilarnu dezorganizaciju i krvarenje. (Hymes SR et al. 2012a)

Moguća je pojava alopecije sa ili bez ožiljaka te ju je potrebno razlikovati od alopecije nastale kao posljedice kemoterapije ili zračenja. Ostale karakteristične promjene u cGVHD-u su prerano sijedenje, stanjivanje ili krhkost kose. (Jagasia MH et al. 2014)

Tablica 5. **Karakteristične promjene noktiju i kose u cGVHD-u prema NIH (2014)**

<b>Nokti</b>	
	Distrofija
	Longitudinalne brazde, pucanje
	Oniholiza
	Pterygium unguis
	Gubitak nokta
<b>Kosa i dlake</b>	
	Alopecija s/bez ožiljaka (nakon oporavka od kemoradioterapije)
	Gubitak tjelesne dlakavosti
	Perutanje kože
	Stanjivanje kose, gruba ili suha kosa
	Prerano sijeda kosa



## **6.4. OSTALE MANIFESTACIJE KRONIČNOG OBLIKA REAKCIJE TRANSPLANTATA PROTIV PRIMATELJA**

### **6.4.1. Sluznica usne šupljine**

Manifestacije na sluznici su druge po učestalosti u reakciji transplantata protiv primatelja, odmah nakon kože, a uobičajeni simptomi su suhoća i bolnost usne šupljine. (Sullivan KM et al. 1981) Na bukalnoj sluznici, gingivi i usnicama moguća je pojava bijelih mrežastih linija i eritema sa bolnim erozijama i ulceracijama koje nalikuju lichen planusu. Prema NIH Consensus Criteria prisutnost mukokela i Wickhamovih strija na usnicama i bukalnoj sluznici smatra se važnim znakom kroničnog GVHD-a. Posljedica dugotrajnog cGVHD-a su periodontitis, karijes i gubitak zuba. Bol i zahvaćanje fascije mogu ograničiti otvaranje usta te uzrokovati poremećaje hranjenja s posljedičnim gubitkom težine i dehidracijom. Oštećenje velikih i malih žlijezda slinovnica uzrokuje kserostomiju.

### **6.4.2. Genitalna sluznica**

Zahvaćanje genitalne sluznice smanjuje seksualnu funkciju i posljedično kvalitetu života. (Spinelli S et al. 2003) U žena manifestacije na vaginalnoj sluznici nastupaju prosječno 10 mjeseci nakon transplantacije i očituju se suhoćom, ekzorijacijama, ulceriranom ili zadebljalom sluznicom, obliteracijom introitusa, vaginalnim infekcijama i dispareunijom. U muškaraca može doći do fibroze i ožiljkavanja prepucija i glansa penisa što nalikuju lichen planusu i lichen sclerosusu.

### **6.4.3. Oči**

Primarno zahvaćanje konjunktiva i kapaka očituje se kao blefarokonjuktivitis. Često su zahvaćene suzne žlijezde što se prezentira kao keratokonjuktivitis sicca. Pacijenti se žale na suhoću očiju, osjećaj prisutnosti stranog tijela, pečenje, bol, zamagljen vid i fotofobiju. (Ziemer M 2013)

Tablica 6. **Ostale manifestacije kroničnog oblika reakcije transplantata protiv primatelja prema NIH (2014.)**

<b>Organ</b>	<b>Patognomonični znakovi</b>	<b>Karakteristični znakovi</b>	<b>Ostale manifestacije</b>	<b>Česti znakovi</b>
<b>GI sustav</b>	- ezofagealne membrane - strikture i stenozе gornje 2/3 jednjaka		- egzokrina insuficijencija gušterače	- anoreksija - mučnina - povraćanje - proljev - gubitak težine
<b>Jetra</b>				- ukupni bilirubin i ALP >2x iznad gornje granice - ALT >2x iznad gornje granice
<b>Pluća</b>	- bronchiolitis obliterans	- rezidualni zrak i bronhiektazije na CT-u	- kriptogena pneumonija - restriktivna bolest pluća	
<b>Mišići, fascije, zglobovi</b>	- fascitis - sekundarne kontrakture	- miozitis ili polimiozitis	- edem - mišićni grčevi - artralgija/artritis	
<b>Hematopoetski i imunološki sustav</b>			- trombocitopenija - eozinofilija - limfopenija - hipo-/hipergamaglobulinemija - autoantitijela - Raynaudov fenomen	
<b>Ostalo</b>			- perikardijalni ili pleuralni izljev - ascites - periferna neuropatija - nefrotski sindrom - myasthenia gravis - poremećaji provođenja u srcu/ kardiomiopatija	

## 7. DIJAGNOSTIKA

Dijagnoza kroničnog oblika reakcije transplantata protiv primatelja primarno se zasniva na kliničkim kriterijima, ali je potrebno, kada god je to moguće, histopatološki potvrditi dijagnozu bolesti. Histološke promjene kože mogu potvrditi dijagnozu bolesti, ali ne utječu na ocjenu težine bolesti. (Hymes SR et al. 2012a) Biopsija kože se smatra minimalno invazivnom tehnikom za potvrdu bolesti, čak i u imunosuprimiranih osoba, lako se provodi i ima malo komplikacija. Kad histopatološka obilježja i kriteriji nisu specifični za GVHD, kvalitetna biopsija, klinička obilježja bolesti te iskustvo liječnika imaju znatan utjecaj na postavljanje konačne histopatološke dijagnoze. Otprilike 7% pacijenata kojima je postavljena dijagnoza na temelju kliničkih obilježja i liječe se zbog GVHD-a, zapravo ima neku drugu bolest kože. Zbog toga bi se biopsija kože trebala učiniti u svih pacijenata u kojih je postavljena sumnja na GVHD. (Jacobsohn DA et al. 2001)

Histopatološka dijagnoza trebala bi sadržavati razinu dijagnostičke sigurnosti, prema NIH kriterijima kao:

- nema histoloških kriterija za GVHD
- moguća dijagnoza GVHD-a
- histološka slika sukladna s GVHD-om
- GVHD.

## 7.1. HISTOPATOLOGIJA AKUTNOG OBLIKA REAKCIJE TRANSPLANTATA PROTIV PRIMATELJA

Histopatološke promjene u akutnom GVHD-u odigravaju se tijekom prvih mjesec dana nakon transplantacije. Dolazi do citotoksičnog napada davateljevih limfocita na stanice kože primatelja, ponajprije epitelne stanice koje limfociti prepoznaju kao strane. Histološke promjene u akutnom GVHD-u mogu se podijeliti u tri faze. U endotelnoj fazi dolazi do adhezije i transvaskularne diapedeze limfocita kroz postkapilarne venule u površinskom vaskularnom pleksusu. Takve promjene nisu specifične za GVHD i česte su u virusnim ili medikamentnim osipima. U epidermotropnoj fazi limfociti migriraju u epidermis. U aGVHD-u čest je nalaz citotoksičnog folikulitisa, odnosno migracije limfocita u folikularni infundibul, i važan je pokazatelj ranog GVHD-a. Za akutni GVHD karakteristična je faza destrukcije ciljnih stanica, odnosno nalaz satelitoze u epidermisu ili folikularnom epitelu. Destrukcija stanica praćena je kondenzacijom i fragmentacijom jezgre keratinocita i vakuolizacijom bazalnog sloja. (Labar B, 2008)

Tablica 7. Histopatološko stupnjevanje aGVHD-a prema Lerner et al. (1974)

Stupanj	Histopatološka obilježja
0	Normalan epidermis
1	Bazalne stanice fokalno ili difuzno vakuolarno promjenjene
2	Stupanj 1 + diskeratotične skvamozne stanice u epidermisu i/ili folikulu dlake
3	Stupanj 2 + subepidermalne vezikularne formacije
4	Potpuno odvajanje dermisa i epidermisa

## 7.2. HISTOPATOLOGIJA KRONIČNOG OBLIKA REAKCIJE TRANSPLANTATA PROTIV PRIMATELJA

U kroničnom obliku GVHD-a prisutna je citotoksična reakcija, ali važnijim se smatra poremećaj funkcije imunskog sustava primatelja koji potiče davateljeve limfocite na razvoj autoimunskih reakcija. U cGVHD-u možemo razlikovati dva oblika histoloških promjena: epidermalne i dermalne promjene. Epidermalne promjene nalikuju onima viđenim u lichen planusu. Također su manje zamjetne nego u akutnom obliku GVHD-a. Vidi se satelitoza, upalni je infiltrat gušći i često se nalazi

u papilarnom dermisu, te je praćen transformacijom degenerativno promijenjenih bazalnih stanica u stanice s plosnatim izgledom (tzv. „skvamizacija“). Epidermalni sloj je hiperplastičan, stratum corneum zadebljan i hiperkeratotičan, a u papilarnom dermisu se mogu vidjeti depoziti širokih vezivnih tračaka što upućuje na moguću sklerozaciju kože. Temeljno obilježje dermalnih promjena je duboko smještena skleroza koja nalikuje onoj u progresivnoj sustavnoj sklerozi. U početku su prisutni perivaskularni infiltrati limfocita. U retikularnom dermisu i potkožnom masnom tkivu se odlažu debeli tračci kolagena. Vezivno tkivo zamjenjuje subkutano masno tkivo, interlobularne septe te potom retikularni dermis, te dolazi do atrofije epitela adneksa. U konačnici rezultira zadebljanom kožom koja se sastoji od zadebljanih blijedih tračaka veziva, bez adneksa, a pokrovni je epidermis difuzno atrofičan. (Labar B, 2008)

## 8. DIFERENCIJALNA DIJAGNOZA

Klinički diferencijalna dijagnoza akutnog oblika reakcije transplantata protiv primatelja uključuje virusne i osipe uzrokovane lijekovima, te u prvim danima poslije transplantacije „sindrom usađivanja“ (prema engl. engraftment syndrome) koji se očituje nespecifičnom vrućicom i osipom. U bolesnika s teškom kliničkom slikom akutnog oblika GVHD-a potrebno je uzeti u obzir Stevens-Jonsonov sindrom i toksičnu epidermalnu nekrolizu. U diferencijalnoj dijagnozi kroničnog GVHD-a važno je isključiti lihenoidne medikamentozne osipe i progresivnu sustavnu sklerozu. Važno je razlikovati druge kožne osipe koji se najčešće krivo dijagnosticiraju kao GVHD, poput atopijskog dermatitisa, psorijaze i pityriasis versicolor.

## 9. LIJEČENJE

U liječenju bolesnika s reakcijom transplantata protiv primatelja ključan je multidisciplinarni pristup s dermatologom na važnom mjestu u prepoznavanju simptoma, liječenju i prevenciji komplikacija. Koža je najčešće zahvaćen organ u GVHD-u i GVHD se najranije manifestira na koži. U liječenju bolesnika također je važan holistički pristup i sveobuhvatnost. Psihološki utjecaj GVHD-a na pacijente je velik, i primijećeno je smanjeno fizičko, socijalno i seksualno funkcioniranje u bolesnika. Također su teže epizode i duljina depresije u pacijenata s GVHD-om, te je češća anksioznost i psihosocijalni poremećaji. Stoga je važnost multidisciplinarnog pristupa i suradnje brojnih specijalista u liječenju osoba s GVHD-om dodatno naglašena.

Za donošenje odluke o modalitetu liječenja, lokalnom, sistemskom ili uporabi drugih fizikalnih modaliteta, potrebno je procijeniti zahvaćenost kože, mogućnost razvoja kroničnih komplikacija poput kontraktura zglobova, zahvaćenost mukoze ili unutarnjih organa, opće stanje bolesnika, te rizik infekcija i relapsa osnovne bolesti. Sistemsko liječenje se najčešće rabi u težim oblicima bolesti, pri zahvaćanju unutarnjih organa ili kada je nemoguće postići kontrolu bolesti na drugi način. Odluku o uporabi sistemskih lijekova u terapiji GVHD-a potrebno je donijeti zajedno s hematologom.

### 9.1. LIJEČENJE AKUTNOG OBLIKA GVHD-a

Sistemski kortikosteroidi čine prvu liniju u liječenju akutnog oblika reakcije transplantata protiv primatelja. Čak i kada je liječenje provedeno brzo po nastupu simptoma odgovor na njega nije uvijek zadovoljavajući. U 25 do 40% bolesnika s aGVHD-om moguće je postići kompletnu remisiju. Što je bolest težeg tijeka, liječenje je manje uspješno. U bolesnika kod kojih dođe do pogoršanja stanja nakon tri dana primjene sistemskih kortikosteroida, ili ako nakon 5 do 7 dana nije postignuto poboljšanje, odnosno ne nastupi potpuna remisija poslije 14 dana, primjenjuju se lijekovi druge linije. (Ziemer M, 2013) Lijekovi druge linije uključuju imunosupresive poput sirolimusa, mikofenolat mofetila, takrolimusa, antitimocitni globulin, pentostatin, različita protutijela i mezenhimalne matične stanice.

Rezultat liječenja u bolesnika s bolešću refraktornom na kortikosteroide je loš, sa smrtnošću od 70%, te niti jedna terapija ne poboljšava preživljenje. Vodeći uzrok smrti u osoba s bolešću refraktornom na kortikosteroide su infekcije. Iz tog razloga prevencija infekcija je postala primarni fokus u liječenju aGVHD-a. Kombinacijom ciklosporina i metotreksata kao profilakse moguće je poboljšati preživljenje. (Hymes SR et al. 2012b)

Lokalizirani akutni oblik kožnog GVHD-a može se liječiti srednje i visoko djelotvornim lokalnim kortikosteroidima, ali potreba za dugotrajnom uporabom često dovodi do potrebe za korištenjem drugog lokalnog agensa ili sistemske terapije. Topikalni inhibitori kalcineurina mogu se upotrebljavati na mjestima gdje postoji rizik od atrofije kože.

U liječenju kožnog oblika aGVHD-a rabi se također fototerapija i ekstrakorporalna fotofereza. Ekstrakorporalna fotofereza je proces leukofereze, praćen ex-vivo fotoaktivacijom leukocita sa 8-metoksipsoralenom i UVA zračenjem, te reinfuzijom. Prema retrospektivnoj studiji (Schlaak M et al. 2010) provedenoj na 70 pacijenata s akutnim GVHD-om koji su bili liječeni UVA1 zračenjem, bez uporabe terapije sistemskim steroidima, u 49 (70%) došlo je do potpune remisije, a u 17 (24.3%) parcijalne remisije bolesti.

Prema mišljenju stručnjaka danas postoje dokazi kako je ekstrakorporalna fotofereza vrijedan modalitet u liječenju akutnog oblika GVHD-a. (Pierelli L et al. 2013) ECP bi trebala biti rezervirana za pacijente u kojih nema odgovora na sistemsku terapiju kortikosteroidima ili inhibitorima kalcineurina, kao i za one u kojih je kontraindicirana imunosupresija. Rezultati liječenja su bolji u bolesnika u kojih je zahvaćena samo koža.



## 9.2. LIJEČENJE KRONIČNOG OBLIKA GVHD-a

Liječenje kroničnog oblika GVHD-a zasniva se na težini bolesti. Rizični faktori prediktivni za loš ishod u pacijenata s novodijagnosticiranim kroničnim GVHD-om prema Hymes SR et al. (2012b) su:

- progresivan početak kroničnog oblika GVHD-a
- broj trombocita  $<100000 \text{ mm}^3$
- zahvaćenost pluća (bronchiolitis obliterans).

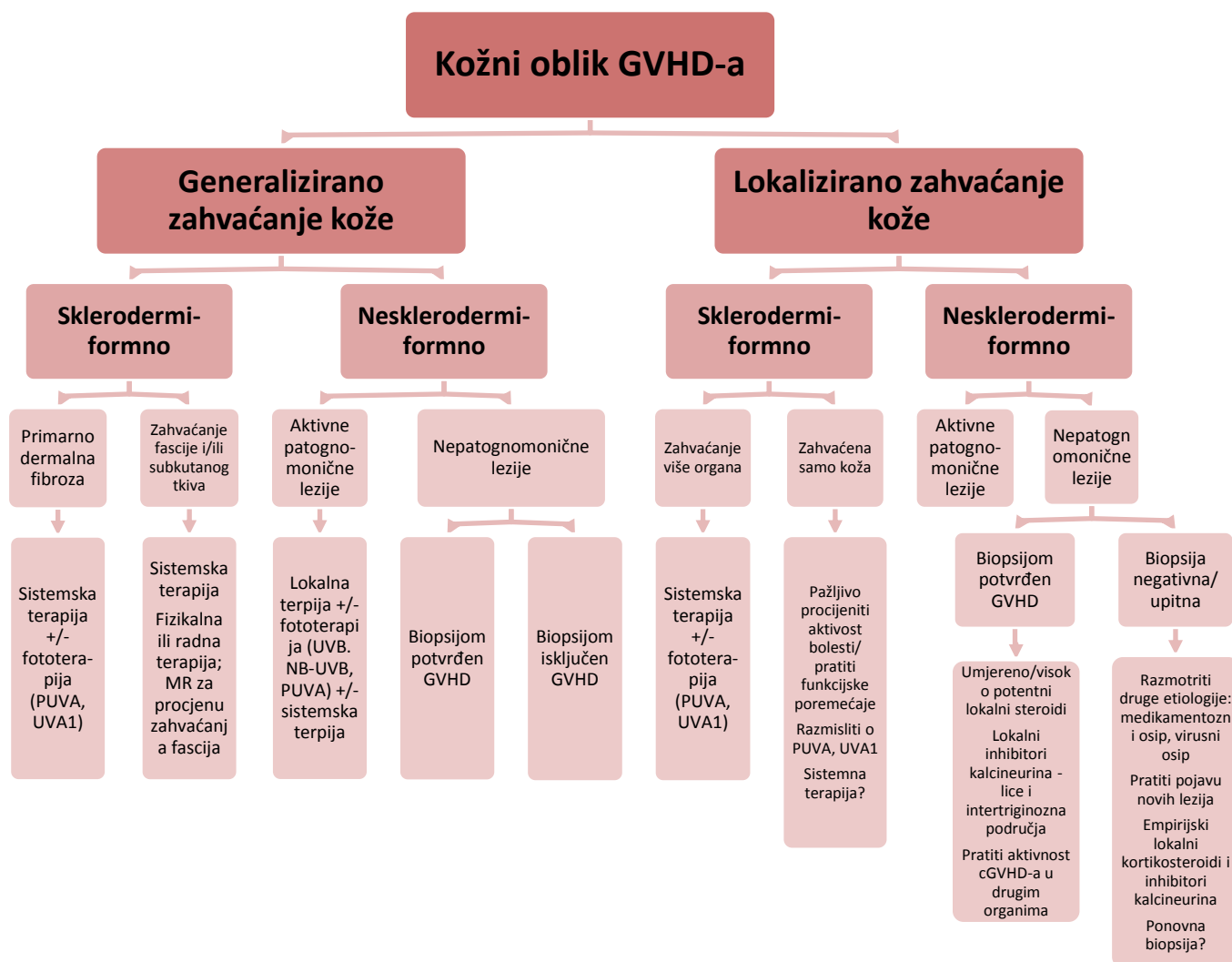
Tako je moguće umjereni GVHD kože liječiti samo lokalnom terapijom. Lokalna terapija uključuje kortikosteroide i inhibitore kalcineurina. Liječenje obično počinje visoko potentnim kortikosteroidima. Topikalni inhibitori kalcineurina poput pimekrolimusa i takrolimusa mogu se rabiti kombinirano ili kao monoterapija.

Fototerapija UV zračenjem je efikasna u liječenju nekih slučajeva kožnog GVHD-a. Obično se pacijentima nakon transplantacije koštane srži savjetuje izbjegavanje UV zračenja jer može uzrokovati egzacerbaciju GVHD-a te povisuje rizik nastanka kožnih tumora, ali se kontrolirana uporaba PUVA-e, UVB, UVB uskog spektra te UVA1 zračenja pokazala djelotvornom u liječenju. U pacijenata s lihenoidnim manifestacijama cGVHD-a postoji dobar odgovor na liječenje UVB zračenjem i oralnom PUVA-om, dok je u pacijenata sa sklerodermiformnim oblikom uspješnije liječenje PUVA kupkama i UVA1 zračenjem. Liječenje ultraljubičastim zračenjem može se primijeniti u pacijenata u kojih bi uporaba dodatnih sistemskih imunosuprimirajućih lijekova povećala rizik infekcije ili interferirala s reakcijom presatka protiv tumora. U tih pacijenata potrebno je provoditi rutinske dermatološke preglede kože radi povećanog rizika nastanka karcinoma kože.

Pacijenti u kojih je bolešću zahvaćeno više od tri organa, više od 50% kože, ili oni koji razviju kronični GVHD tijekom uzimanja  $>0.5 \text{ mg/kg}$  steroida trebaju se sustavno liječiti sistemskom terapijom. Standardna inicijalna terapija podrazumjeva  $1 \text{ mg/kg}$  kortikosteroida sa ili bez inhibitora kalcineurina. Nastavak uzimanja inhibitora kalcineurina u bolesnika koji su razvili cGVHD tijekom terapije sa CNI ili započinjanje terapije sa CNI u onih koji su razvili simptome nakon što im je smanjena doza lijeka je kontroverzno područje jer su rezultati do sada provedenih studija u suprotnosti. (Hymes SR et al. 2012b)

Kao dodatak sistemnoj steroidnoj terapiji koristi se ekstrakorporalna fotofereza. ECP ne utječe negativno na reakciju presatka protiv leukemije, niti povećava rizik infekcije. Smatra se prvim izborom među lijekovima druge linije u bolesti refraktornoj na kortikosteroide. Za provođenje ECP-a potreban je adekvatan periferni venski pristup ili centralni venski kateter. (Ziemer M, 2013) Najbolji odgovor na ECP primjećuje se u bolesnika koji boluju od kroničnog GVHD-a kože, mukoze, oka, jetre ili pluća. Štetni učinci su najčešće sporadični i blagi, poput poremećaja tjelesnih tekućina i krvnog tlaka. Ozbiljniji štetni učinci uključuju trombozu i infekcije centralnog venskog katetera.

Lijekovi druge linije također uključuju mTOR inhibitore, sirolimus i everolimus, i imatinib mesilat. Podatci o uporabi TNF- $\alpha$  inhibitora u liječenju kroničnog oblika reakcije transplantata protiv primatelja još uvijek su nedostadni, te je u njihovoj uporabi u posttransplantacijskom razdoblju rizik od pojave invazivnih gljivičnih infekcija vrlo velik. Anti-CD20 monoklono protutijelo, rituximab, koristi se u liječenju kroničnog GVHD-a refraktornog na steroide, utječe na smanjenje doze kortikosteroida, dobro se podnosi te uzrokuje minimalan morbiditet povezan s liječenjem. Kao dodatne lijekove u terapiji cGVHD-a prema objavljenim prikazima slučajeva, malim nekontroliranim kliničkim istraživanjima te retrospektivnim studijama, moguće je koristiti sistemske retinoide, metotreksat, pentostatin, hidroksiklorokin i clofazimin. (Hymes SR et al. 2012b)



Slika 2. Algoritam za postavljanje dijagnoze i zbrinjavanje bolesnika s kožnim oblikom cGVHD-a. prema Hymes SR et al. (2012b)

### **9.3. LOKALNA TERAPIJA BOLESTI KOJA ZAHVAĆA ORALNU I GENITALNU SLUZNICU**

Preporučena terapija za liječenje oralnog GVHD-a su visoko potentni kortikosteroidi, čije se otopine mućkaju u ustima 4 do 6 minuta, četiri do šest puta dnevno. S uspjehom se rabi i takrolimus mast, ali je potrebno pratiti koncentracije lijeka u krvi radi sistemne apsorpcije. Moguće je pokušati liječenje kratkotrajnom uporabom topikalnog ciklosporina ili azatioprina. Generalizirana bolest sluznice usne šupljine ili izolirane lezije koje ne odgovaraju na lokalno liječenje zahtijevaju sistemnu terapiju. U liječenju *sicca* simptoma mogu se rabiti tvari koje uzrokuju pojačanu salivaciju, poput žvakaćih guma, ili sijalogogni lijekovi, te je potrebno izbjegavati lijekove koji pojačavaju simptome.

U liječenju genitalnih erozija rabi se klobetazol mast i lokalni inhibitori kalcineurina. U žena u kojih ne postoji kontraindikacija za primjenu hormonskih preparata preporučuje se uporaba estrogenske kreme, estrogenskih prstena ili hormonska nadomjesna terapija. Opsežno vaginalno ožiljkavanje može zahtijevati kirurški tretman. Također je potrebno obratiti pozornost i liječiti seksualnu disfunkciju u bolesnika u posttransplantacijskom razdoblju. (Hymes SR et al. 2012b)

### **9.4. ZBRINJAVANJE KONTRAKTURA I RANA NA KOŽI**

U bolesnika sa sklerodermiformnim manifestacijama bolesti potrebno je na početku liječenja procijeniti opseg pokreta u zglobovima kako bi se pratilo napredovanje bolesti i odgovor na liječenje. Zbrinjavanje i liječenje nastalih kontraktura uključuje sistemnu i fizikalnu terapiju. Modaliteti fizikalne terapije koji se koriste u pacijenata s kontrakturama su radna terapija, masaže, ultrazvuk, parafinske kupke, te vježbe rastezanja i vježbe snage. (Choi IS et al. 2009)

Zbog kronične bolesti, nedostatne prehrane, kompromitirane funkcije kože kao barijere i imunosupresivne terapije dolazi do erozija i ulceracija kože. Pacijenti s kroničnim GVHD-om su podložni oportunističkim infekcijama kože. Ostali potencijalni uzroci nastanka oštećenja kože su vaskulitis, reakcije na lijekove, kronična neuropatija, maligne kožne promjene i metastaze, te ih je potrebno razmotriti ako kožne promjene ne odgovaraju na liječenje.

## 10. ZAKLJUČAK

Transplantacijski postupci osnova su moderne medicine. Pri tome razvoj reakcije transplantata protiv primatelja predstavlja najveću zapreku uspješnoj alogenoj transplantaciji krvotvornih matičnih stanica. Velik problem transplantacijske medicine predstavlja nerazumijevanje patofizioloških mehanizama u podlozi kroničnog oblika GVHD-a, koji su danas još hipotetski. Današnjim spoznajama o patofiziologiji GVHD-a znamo kako uklanjanjem limfocita T iz presadka matičnih krvotvornih stanica možemo spriječiti razvoj GVHD-a, ali isto tako sprječavamo nastanak reakcije transplantata protiv leukemije/tumora. Velik izazov predstavlja pitanje kako selektivno ograničiti GVHD, a pri tome ne utjecati na željeni GVL učinak. Radi velike koristi GVL učinka profilaktičkom se uklanjanju limfocita T pribjegava jedino kada je rizik od smrti zbog GVHD-a veći nego od osnovne bolesti.

GVHD najčešće zahvaća kožu i često se najprije manifestira na koži. Zbog velikog raspona kožnih promjena kojim se GVHD može očitovati važna je uloga dermatologa u skrbi za bolesnika nakon transplantacije. Kronični GVHD nastupa kada su pacijenti već otpušteni iz primarnog centra u kojem se vrši HSCT i zbog toga je važno da svi liječnici prepoznaju patognomonične znakove GVHD-a kako bi bolesnicima bila pružena potpuna skrb te kako bi bili upućeni na potrebnu zbrinjavanje. Ističe se velika važnost sveobuhvatnog pristupa kao i multidisciplinarnu suradnju u poboljšanju liječenja i kvalitete života oboljelih od GVHD-a. Pravovremena procjena i liječenje uvelike utječu na kvalitetu života bolesnika kao i dugoročne posljedice GVHD-a, poput kontraktura, dugoročne osjetljivosti kože na sunčevu svjetlost te simptome suhoće očiju i sluznica. Psihološki utjecaj GVHD-a također ne treba zanemariti, funkcioniranje u svakodnevnim obvezama i mogućnost zadovoljavanja vlastitih potreba doprinose boljem osjećanju te lakšem podnošenju liječenja. Zahvaćanje kože kao vidljivog organa, jako utječe na sliku koju osoba o sebi stvara te doprinosi depresivnom i anksioznom raspoloženju kod bolesnika.

Potrebno je provesti daljnja istraživanja kako bi se u potpunosti razumjeli mehanizmi u podlozi GVHD-a, načini na koje možemo utjecati na njegov razvoj,

te postići napredak u liječenju i preživljenju bolesnika oboljelih od malignih bolesti koje se liječe transplantacijom krvotvornih matičnih stanica.

## **11. ZAHVALE**

Zahvaljujem svojoj mentorici, prof.dr.sc. Romani Čeović na požrtvovnoj pomoći i vođenju kroz pisanje ovog diplomskog rada, te uvijek vedrom i radosnom pristupu kakvim iznova obasipa sve koji prolaze Klinikom za dermatovenerologiju. Hvala Vam što svojim primjerom pokazujete kakav liječnik svatko od nas treba postati.

Zahvaljujem svojim roditeljima i sestri koji su mi kroz studij bili podrška i izvor neiscrpne ljubavi, razumijevanja i vjere u mene. Hvala vam što ste uvijek bili ovdje. Hvala mojoj mami na svim molitvama.

Ivane, hvala ti za ljubav.

## 12. POPIS LITERATURE

Arai S, Sahaf B, Narasimhan B, et al. (2012.) Prophylactic rituximab after allogenic transplantation decreases B-cell alloimmunity with low chronic GVHD incidence. *Blood*; 119(25):6145-54

Choi IS, Jang IS, Han JY, Kim JH, Lee SG (2009) Therapeutic experience on multiple contractures in sclerodermoid chronic graft versus host disease. *Support Care Cancer* 17:851-5.

Filipovich AH, Weisdorf D, Pavletic S, et al. (2005) National Institutes of Health consensus development project on criteria for clinical trials in chronic graft-versus-host disease: I. Diagnosis and staging working group report. *Biol Blood Marrow Transplant* 11(12):945-56

Flowers ME, Inamoto Y, Carpenter PA, Lee SJ, Kiem HP, Petersdorf EW, Pereira SE, Nash RA, Mielcarek M, Fero ML, Warren EH, Sanders JE, Storb RF, Appelbaum FR, Storer BE, Martin PJ (2011) Comparative analysis of risk factors for acute graft-versus-host disease and for chronic graft-versus-host disease according to National Institutes of Health consensus criteria. *Blood*. 117(11):3214-9.

Holler E, Landfried K, Meier J, et al. (2010.) The role of bacteria and pattern recognition receptors in GVHD. *Int J Inflam* 2010:814326

Hymes SR, Alousi AM, Cowen EW (2012a) Graft versus host disease Part I. Pathogenesis and clinical manifestations of graft-versus-host disease. *J Am Acad Dermatol*: Volume 66, Number 4, 515.e1-515.e18

Hymes SR, Alousi AM, Cowen EW (2012b) Graft-versus-host disease: part II. Management of cutaneous graft-versus-host disease. *J Am Acad Dermatol*. 66(4):535.e1-16

Jacobsohn DA et Vogelsang GB (2007) Acute graft versus host disease. <http://www.ncbi.nlm.nih.gov/pmc/articles/PMC2018687/> Accessed 1 April 2016.

Jagasia MH, Greinix HT, Arora M et al. (2014) National Institutes of Health Consensus Development Project on Criteria for Clinical Trials in Chronic Graft-



versus-Host Disease: I. The 2014 Diagnosis and Staging Working Group report.  
<http://www.ncbi.nlm.nih.gov/pubmed/25529383> Accessed 12 April 2016.

Jacobsohn DA, Montross S, Anders V, Vogelsang GB (2001) Clinical importance of confirming or excluding the diagnosis of chronic graft-versus-host disease. *Bone Marrow Transplant.* 28(11):1047-51.

Kim SJ, Lee JW, Jung CW, et al. (2010.) Weekly rituximab followed by monthly rituximab treatment for steroid-refractory chronic graft-versus-host disease: results from a prospective, multicenter, phase II study. *Haematologica*; 95(11):1935-42

Labar B (2008) Kožne promjene u reakciji presadka protiv primatelja. Lipozenčić J et al., *Dermatovenerologija*, Zagreb, Medicinska naklada.

Lee SJ, Klein JP, Barrett AJ, Ringden O, Antin JH, Cahn JY, Carabasi MH, Gale RP, Giralt S, Hale GA, Ilhan O, McCarthy PL, Socie G, Verdonck LF, Weisdorf DJ, Horowitz MM (2002) Severity of chronic graft-versus-host disease: association with treatment-related mortality and relapse. *Blood.* 100:406-14.

Lerner KG, Kao GF, Storb R, Buckner CD, Clift RA, Thomas ED (1974) Histopathology of graft-vs.-host reaction (GvHR) in human recipients of marrow from HL-A-matched sibling donors. *Transplant Proc* 6:367-71.

Marra DE, McKee PH, Nghiem P (2005) Tissue eosinophils and the perils of using skin biopsy specimens to distinguish between drug hypersensitivity and cutaneous graft-versus host disease. *J Am Acad Dermatol* 51:543-6

Martires KJ, Baird K, Steinberg SM, Grkovic L, Joe GO, Williams KM, Mitchell SA, Datiles M, Hakim FT, Pavletic SZ, Cowen EW (2011) Sclerotic-type chronic GVHD of the skin: clinical risk factors, laboratory markers, and burden of disease.  
<http://www.bloodjournal.org/content/118/15/4250> Accessed 20 February 2016.

Marušić M, Grčević D (2010.) Presadba tkiva i organa, Taradi M, *Imunologija*, Zagreb, Medicinska naklada

Pierelli L, Perseghin P, Marchetti M, Messina C, Perotti C, Mazzoni A, Bacigalupo A, Locatelli F, Carlier P, Bosi A (2013) Extracorporeal photopheresis for the treatment of acute and chronic graft-versus-host disease in adults and children: best practice recommendations from an Italian Society of Hemapheresis and Cell Manipulation (SIdEM) and Italian Group for Bone Marrow Transplantation (GITMO) consensus process. *Transfusion*. 53(10):2340-52.

Remberger M, Kumlien G, Aschan J, Barkholt L, Hentschke P, Ljungman P, Mattsson J, Svennilson J, Ringdén O (2002) Risk factors for moderate-to-severe chronic graft-versus-host disease after allogeneic hematopoietic stem cell transplantation. *Biol Blood Marrow Transplant*. 8(12):674-82.

Sakoda Y, Hashimoto D, Asakura S, Takeuchi K, Harada M, Tanimoto M, et al. (2010.) Donor-derived thymic-dependent T cells cause chronic graft-versus-host disease. *Blood*;109:1756-64

Sanli H, Akay BN, Arat M, Kocyigit P, Akan H, Beksac M, et al. (2008.) Vitiligo after hematopoietic cell transplantation:six cases and review of the literature. *Dermatology* 216:349-54

Sarantopoulos S, Stevenson KE, Kim HT, Bhuiya NS, Cutler CS, Soiffer RJ, et al. (2007.) High levels of B-cell activating factor in patients with active chronic graft-versus-host disease. *Clin Cancer Res*; 13:6107-14

Schlaak M, Schwind S, Wetzig T, Maschke J, Treudler R, Basara N, Lange T, Simon JC, Niederwieser D, Al-Ali HK (2010.) UVA (UVA-1) therapy for the treatment of acute GVHD of the skin. *Bone Marrow Transplant*. 45(12):1741-8.

Skert C, Patriarca F, Sperotto A, Cerno M, Fili C, Zaja F, Stocchi R, Geromin A, Damiani D, Fanin R (2006) Sclerodermatous chronic graft-versus-host disease after allogeneic hematopoietic stem cell transplantation: incidence, predictors and outcome. *Haematologica*. 91:258-61.

Spinelli S, Chiodi S, Costantini S, Van Lint MT, Raiola AM, Ravera GB, Bacigalupo A (2003) Female genital tract graft-versus-host disease following allogeneic bone marrow transplantation. *Haematologica* 88:1163-8.

Sullivan KM, Shulman HM, Storb R, Weiden PL, Witherspoon RP, McDonald GB, Schubert MM, Atkinson K, Thomas ED (1981) Chronic graft-versus-host disease in 52 patients: adverse natural course and successful treatment with combination immunosuppression. *Blood* 57:267-76.

Ziemer M (2013) Graft-versus-host disease of the skin and adjacent mucous membranes. *J Dtsch Dermatol Ges* 11:477-95.

### **13. ŽIVOTOPIS**

Ime i prezime: Ružica Pezerović

Datum i mjesto rođenja: 15.10.1991., Požega

Adresa: Lastovska 12, 10000 Zagreb

E-mail: [rpezerovic@yahoo.com](mailto:rpezerovic@yahoo.com)

Rođena sam 15.listopada 1991. godine u Požegi. Osnovnu školu pohađala sam u Kaptolu, u kojem sam i stanovala do završetka srednjoškolskog obrazovanja. Završila sam Prirodoslovno-matematičku Gimnaziju u Požegi. Tijekom školovanja učila sam engleski (12 godina), njemački (9 godina) i talijanski (1 godinu) jezik. 2010.godine upisala sam Medicinski fakultet u Zagrebu.