

Apendicitis dječje dobi

Dominković, Ana

Master's thesis / Diplomski rad

2017

Degree Grantor / Ustanova koja je dodijelila akademski / stručni stupanj: **University of Zagreb, School of Medicine / Sveučilište u Zagrebu, Medicinski fakultet**

Permanent link / Trajna poveznica: <https://um.nsk.hr/um:nbn:hr:105:410716>

Rights / Prava: [In copyright](#)/[Zaštićeno autorskim pravom.](#)

Download date / Datum preuzimanja: **2025-01-04**



Repository / Repozitorij:

[Dr Med - University of Zagreb School of Medicine Digital Repository](#)



**SVEUČILIŠTE U ZAGREBU
MEDICINSKI FAKULTET**

Ana Dominković

Apendicitis dječje dobi

DIPLOMSKI RAD



Zagreb, 2017.

Ovaj diplomski rad izrađen je na Klinici za dječju kirurgiju Klinike za dječje bolesti Zagreb pod vodstvom prof. dr. sc. Božidara Župančića, dr. med. i predan je na ocjenu u akademskoj godini 2016./2017.



Klinika za dječje bolesti Zagreb
Children's Hospital Zagreb

POPIS I OBJAŠNENJE KRATICA KORIŠTENIH U RADU

AC - akutni apendicitis (lat. *appendicitis acuta*)

AML - akutni mezenterijalni limfadenitis

AUC - površina ispod krivulje (eng. area under curve)

CAS - Children's Appendicitis Score

CRP - C-reaktivni protein

CT - kompjutorizirana tomografija

DDK - desni donji kvadrant

GAN - gangrenozni crvuljak (lat. *appendicitis gangraenosa*)

KDBZ - Klinika za dječje bolesti Zagreb

MR - magnetska rezonanca

NPV - negativna prediktivna vrijednost

OHBP- Objedinjeni hitni bolnički prijem

PAS - Pediatric Appendicitis Score

PERF - perforirani crvuljak (lat. *appendicitis perforativa*)

PHD - patohistološka dijagnoza

PHL - flegmonozni crvuljak (lat. *appendicitis phlegmonosa*)

PPV - pozitivna prediktivna vrijednost

PTC - prokalcitonin

UZV - ultrazvuk

SADRŽAJ

1.	SAŽETAK	
2.	SUMMARY	
3.	Uvod.....	1
4.	Povijest.....	2
5.	Epidemiologija	4
6.	Kirurška anatomija crvuljka	5
6.1.	Topografska anatomija.....	5
6.2.	Histologija	7
7.	Patogeneza apendicitisa	9
7.1.	Patofiziologija.....	9
7.2.	Patologija	10
8.	Simptomi i klinička slika	11
9.	Klinički znakovi i dijagnostičke pretrage	12
10.	Diferencijalna dijagnoza apendicitisa	19
11.	Posebni (atipični) oblici apendicitisa.....	22
12.	Komplikacije apendicitisa	24
13.	Liječenje apendicitisa.....	25
13.1.	Otvorena apendektomija	25
13.2.	Laparoskopska apendektomija.....	29
13.3.	Laparoskopski asistirana apendektomija.....	31
14.	Komplikacije apendektomije.....	33
15.	Analiza kirurški liječenih apendicitisa na Klinici za dječju kirurgiju Klinike za dječje bolesti Zagreb tijekom 2014.	34
15.1.	Cilj.....	34
15.2.	Metode.....	34
15.3.	Rezultati.....	34
15.4.	Rasprava:	41
16.	Zaključak.....	42
17.	Zahvale.....	43
18.	Literatura.....	44
19.	Životopis.....	47

1. SAŽETAK

Naslov rada: Apendicitis dječje dobi

Autor: Ana Dominković

Svrha ovog rada je prikazati epidemiologiju, patogenezu, kliničku sliku, dijagnostiku i kirurško liječenje akutnog apendicitisa. Posebnim osvrtom na analizu kirurški liječenih apendicitisa na Klinici za dječju kirurgiju Klinike za dječje bolesti Zagreb tijekom 2014. godine nastojali smo zaokružiti kliničku sliku apendicitisa dječje dobi.

Apendicitis je najčešća indikacija za hitnu operaciju u dječjoj dobi. Obično se javlja u drugom desetljeću života i srednja životna dob oboljelih je između 10 i 11 godina. Prevalencija apendicitisa je 7-8%, a rizik obolijevanja je nešto veći kod muškog spola. Starija djeca i adolescenti češće obolijevaju od apendicitisa, te imaju simptome slične onima kod odraslih. Kod mlađe djece akutni apendicitis je rjeđi i postavljanje dijagnoze je izazovno budući da simptomi mogu biti nespecifični, dijete ih ne može samostalno objasniti i pregled može biti otežano izveden. Laboratorijski nalazi (broj leukocita, udio segmentiranih neutrofila, C- reaktivni protein, prokalcitonin, serumski fibrinogen, itd.) i slikovna dijagnostika, primarno ultrazvuk, korisni su alati u postavljanju dijagnoze apendicitisa. Danas se koriste još i CT i MR abdomena, pogotovo kod dvojbenih nalaza slikovne dijagnostike. Opisane su kirurške tehnike otvorenog pristupa (klasična operacija) i modernih laparoskopskih operacija. U današnje vrijeme laparoskopska apendektomija je gotovo potpuno zamijenila klasičnu otvorenu apendektomiju.

Unatoč današnjim mogućnostima dijagnostike apendicitisa, anamneza i kirurški pregled su i dalje ključni u donošenju odluke o kirurškom postupku. Iskustvo kirurga tijekom procjene te praćenje pacijenta i dalje bitno utječu na donošenje indikacije za operacijski zahvat te na rezultat liječenja pacijenata s apendicitisom.

Ključne riječi: apendicitis, dijagnostika, dječja dob, dječja kirurgija

2. SUMMARY

Title: Appendicitis in children

Author: Ana Dominković

The aim of this study is to describe the epidemiology, clinical presentation, diagnostics and surgical treatment options for acute appendicitis in children, with special emphasis on the retrospective analysis of data of children with acute appendicitis who underwent appendectomy at the Department of Pediatric Surgery, Children's Hospital Zagreb in 2014.

Acute appendicitis is the most common indication for emergent abdominal surgery in childhood. It presents most frequently in the second decade of life with the median age between 10 and 11 years. Despite its high prevalence (7-8%), the diagnosis of appendicitis remains challenging. There are various tests (white blood cell, granulocyte count, CRP, procalcitonin, plasma fibrinogen level, etc.) and imaging methods (abdominal ultrasonography, CT, MRI) that are a useful aid in diagnosing appendicitis. Different operative approaches have been described, from open surgery to laparoscopic approach. Today, laparoscopic appendectomies have largely replaced the open approach.

Laboratory markers have very limited diagnostic utility on their own but show promise when used in combination. Abdominal ultrasonography is a useful imaging method, but has operator-dependent variability. The experience of the surgeon during the assessment and monitoring of the patient is still the most important factor in the decision making process for surgical treatment and outcomes in patients with acute appendicitis.

Keywords: appendicitis, diagnostic methods, children, pediatric surgery

3. Uvod

Apendicitis je najčešća indikacija za hitnu operaciju u dječjoj dobi. Crvuljak je uzak, šuplji tubularni izdanak koji se odvaja iz posteromedijalnog zida slijepog crijeva. Opstrukcija lumena, koja može nastati zbog fekolita, limfoidne hiperplazije, stranog tijela, parazita ili tumora, dovodi do porasta intraluminalnog tlaka i kolapsa cirkulacije, ona dovodi do tkivne ishemije koja oštećuje sluznicu i time pogoduje bakterijskoj invaziji. Bakterijski toksini izazivaju upalu. Tipična klinička slika akutnog apendicitisa uključuje bol u ileocekalnoj regiji, mučninu, povraćanje, povišenu temperaturu te laboratorijski nalaz povišenih leukocita u krvi. Dijagnoza apendicitisa u svakodnevnoj kliničkoj praksi se najčešće postavlja na osnovu kliničke slike, fizikalnog pregleda, laboratorijskih nalaza (broj leukocita, udio segmentiranih neutrofila, C-reaktivni protein, prokalcitonin, serumski fibrinogen, itd.) i, po mogućnosti, ultrazvučnog pregleda. Danas se koriste još i CT i MR abdomena, pogotovo kod dvojbene nalaza slikovne dijagnostike. Kod mlađe djece postavljanje dijagnoze je izazovno budući da simptomi mogu biti nespecifični, dijete ih ne može samostalno objasniti i pregled može biti otežano izveden. U novorođenčadi kod postavljanja dijagnoze u $\frac{3}{4}$ pacijenata već postoji perforacija crvuljka koja spada u najčešće komplikacije (uz stvaranje periapendikularnog apscesa ili razvoj difuznoga peritonitisa, do njih dolazi ako se hitno ne odstrani upaljeni crvuljak). Liječenje je kirurško i danas postoje kirurške tehnike otvorenog pristupa (klasična operacija) i moderna laparoscopska operacija koja je, uz operaciju žučnjaka, najčešća laparoscopska operacija. Komplikacije apendektomije možemo podijeliti u septične (infekcija kirurške rane, nastanak intraabdominalnog apscesa, pylephlebitis), neseptične (dehiscencija operacijske rane, krvarenje unutar prva 72 sata, sterkoralna fistula) i kasne komplikacije (intestinalne opstrukcije i postoperativne hernije). S obzirom na veliku učestalost bolesti, postotak perforiranih crvuljaka i negativnih apendektomija, godinama se provode istraživanja novih dijagnostičkih markera i metoda koje bi pomogle točnijoj dijagnostici akutnog apendicitisa. Dotad su iskustvo kirurga tijekom procjene i opservacija pacijenta ključni faktor u donošenju odluke o operativnom liječenju.

4. Povijest

Leonardo da Vinci je prvi prikazao crvuljak u svojim anatomskim crtežima iz 1492.⁽¹⁾ Nažalost, crteži su objavljeni tek 1680. godine, stoljeće i pol nakon da Vincijeve smrti. Zbog toga je otkriće crvuljka pripisivano Jacopu Berengariju da Capriju, anatomu iz Bologne, za prikaz crvuljka u zbirci crteža iz 1523. godine.⁽²⁾ U 1827. godini, Francois Melier prvi opisuje karakteristične simptome i znakove apendicitisa. Opća septikemija i groznica, prema grčkom korijenu typhos-groznica, određuje ime bolesti - tiflitis. Tiflitis postaje priznati entitet koji se redovno opisuje u udžbenicima medicine. Bright i Addison su prvi koji davne 1839. godine u udžbeniku „Elements of the Practical Medicine“ pišu poglavlje Typhlitis. U tom djelu opisuju kliničku sliku bolesti, ali ne spominju kirurgiju kao mogućnost liječenja.⁽²⁾ Kirurgija u liječenju upale crvuljka dobiva svoju pravu ulogu tek krajem devetnaestog stoljeća. Ipak, prvo kirurško odstranjenje crvuljka izveo je Claudius Amyand još 1735. On je incidirajući skrotalni apsces (kod preponske hernije sa supuracijom u skrotumu) prepoznao, podvezao i odstranio perforirani crvuljak. Britanac sir Lawson Tait je 1880.g. izveo prvu uspješnu klasičnu apendektomiju. Na američkom kontinentu prvu apendektomiju 1883. godine napravio je Abraham Groves.⁽²⁾

1886. godine Reginald Fitz je objavio studiju „Perforative Inflammation of the Vermiform Appendix with Special Reference to Its Early Diagnosis and Treatment“ u kojoj uvodi pojam „apendicitis“ i predlaže hitno kirurško odstranjenje upalnog supstrata u roku od tri dana od početka bolova da bi se spriječili peritonitis i smrtni ishod kod infekcije crvuljka.⁽¹⁾ Tri godine kasnije Charles McBurney objavljuje svoj rad „Experience with early operative interference in cases of disease of vermiform appendix“ u kojemu opisuje klinički nalaz u akutnome apendicitisu prije perforacije, uključujući i opis točke najjače bolnosti na stijenci trbuha koja i danas nosi njegovo ime.⁽³⁾ Rad se smatra postupnikom koji definira dijagnostiku i liječenje upala crvuljka te zaključuje da je pravovremena kirurška intervencija kurativna za upalu crvuljka. „Dr. Lewis McArthur iz St. Luke Hospital u Chicagu je prvi primijenio kosi izmjenični rez (eng. grid iron incision) koji je i danas za većinu kirurga prvi izbor za

laparotomiju. Većina europskih kirurških škola originalnost metode pripisuju doktoru Ottu Gerhardu Sprengelu. Značajan broj kirurških udžbenika njemačkog govornog područja rez naziva Sprengelov rez.^{“(2)”} Laparotomija s prikazom i odstranjenjem upaljenog crvuljka postao je standard liječenja do pojave laparoskopske kirurgije. Kurt Semm je opisao prvu laparoskopsku operaciju crvuljka 1983. godine i postavio temelj za razvoj laparoskopske kirurgije. Danas je, uz operaciju žučnjaka, laparoskopska apendektomija najčešće izvođena laparoskopska operacija.

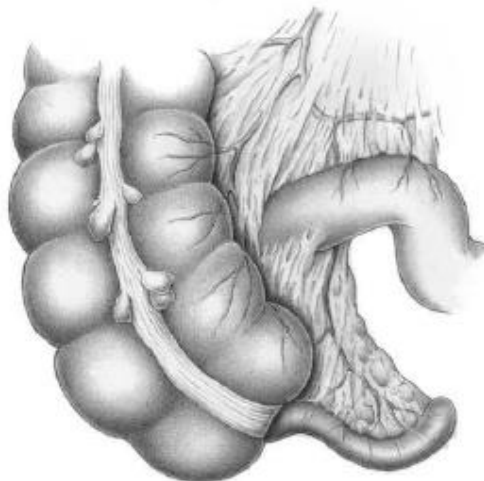
5. Epidemiologija

Apendicitis je najčešća indikacija za hitnu abdominalnu operaciju u dječjoj dobi. Prevalencija apendicitisa je 7% do 8%, a rizik obolijevanja je nešto veći kod muškog spola. Približno svaki 15. čovjek oboli od akutnog apendicitisa. Iznimno rijetko obolijevaju djeca do druge godine života, kao i osobe poodmakle životne dobi (nakon 65.godine).⁽³⁾ Ako oboli novorođenče, nema registracije lokalizirane boli, nego je prisutan plač što otežava prepoznavanje i produžava vrijeme do dolaska liječniku, zato kod postavljanja dijagnoze u $\frac{3}{4}$ pacijenata već postoji perforacija. Uznapredovala bolest je česta kod djece mlađe od šest godina, javlja se u 57% slučajeva.⁽⁴⁾ Akutni apendicitis se najčešće javlja u drugom desetljeću života i srednja životna dob oboljelih je između 10 i 11 godina. Starija djeca i adolescenti imaju simptome slične onima kod odraslih. Zbog nekoliko anatomskih značajki može se objasniti povećana incidencija apendicitisa u adolescentnoj dobi. Crvuljak je u prvoj godini života ljevasto oblikovan pa zbog toga rjeđe dolazi do opstrukcije lumena, ali mlađa djeca češće razviju difuzni peritonitis zbog nedovoljno razvijenog omentuma, pa se gnojni sadržaj ne može zadržati i izolirati upalu od ostatka abdominalne šupljine. Limfoidni folikuli dosežu svoju maksimalnu veličinu u adolescenciji te mogu uzrokovati opstrukciju kompresijom lumena. Atipična klinička slika javlja se u 40% slučajeva. Rjeđa incidencija akutnog apendicitisa je u djece s Downovim sindromom. Koprolit se nađe u 5% apendektomija.⁽¹⁾ Stopa negativnih apendektomija je 5-10%, potrebna su daljnja istraživanja markera i slikovnih metoda kako bi se ova stopa smanjila. Broj perforirajućih apendicitisa u djece iznosi oko 30%. Jedini način smanjenja morbiditeta i prevencije smrtnosti je rana apendektomija, prije nastanka gangrene i perforacije upaljenog crvuljka. Infekcija operativne rane i intraabdominalni apsces su najčešće komplikacije apendektomije, a javljaju se u manje od 5% slučajeva.

6. Kirurška anatomija crvuljka

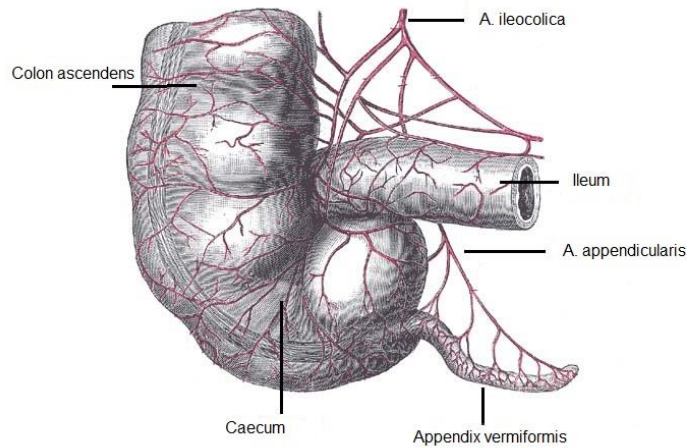
6.1. Topografska anatomija

Appendix vermiformis, crvuljak, uzak je, šuplji tubularni izdanak koji se odvaja iz posteromedijalnog zida cekuma, slijepog crijeva (slika 1.). U novorođenčadi ljevkaisto prelazi u cekum, a kod odraslih je jasno odvojen od njega malim ušćem, ostium appendicis vermiformis. Crvuljak je varijabilne veličine i položaja. Duljina mu varira od 2 do 20 cm, a u rijetkim je slučajevima dug do 25 cm ili ga uopće nema.⁽⁵⁾ U prosjeku je dug 10 cm i promjera 6 mm. Lumen crvuljka je oko 2 mm, a sadržava sluz ili malo crijevnog sadržaja. Taeniae debelog crijeva se na crvuljku stapaju u jedinstveni uzdužni mišićni sloj.⁽⁵⁾



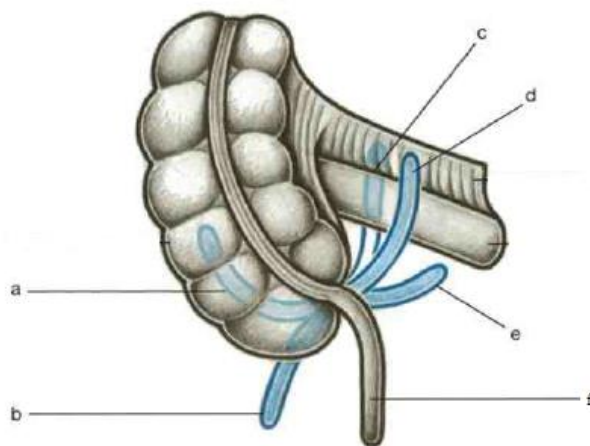
Slika 1. Anatomski položaj crvuljka (preuzeto iz: Schumpelick V. Operationsatlas Chirurgie. Stuttgart: Enke; 1997. Str. 295.)

Trokutasti peritonealni dvosloj, mesoappendix, nešto je kraći i hvata se niže od vrha crvuljka te mu daje pokretljivost, a u njegovu slobodnom rubu teče *a.appendicularis* (slika 2.) koja je terminalni ogranak *a.ileocolicae*. Apendikularna arterija je velika arterija sa sistoličko dijastoličkim gradijentom tlaka sistemske cirkulacije, iz čega proizlazi nužnost egzaktne hemostaze te potencijalno fatalno krvarenje ako se takva hemostaza u potpunosti ne provede.⁽²⁾



Slika 2. Arterijska opskrba crvuljka (preuzeto iz: Gray H. Anatomy of the Human Body. Philadelphia: Lea & Febiger, 1918; 1396 p. Bartleby.com, 2000. www.bartleby.com/107/. [27.03.2017.])

Postoji nekoliko varijacija u poziciji crvuljka (slika 3). U otprilike 2/3 slučajeva crvuljak je preklopljen prema gore, iza cekuma i to nazivamo retrocekalnim položajem. Kaudalni položaj je onaj u kojem se crvuljak spušta u malu zdjelicu te u žena može doseći desni jajnik. Medijalni položaj označava da je crvuljak smješten medijalno ispred (preilealno) ili iza (postilealno) tankog crijeva. U lateralnom položaj crvuljak uzlazi između cekuma i lateralne trbušne stijenke.

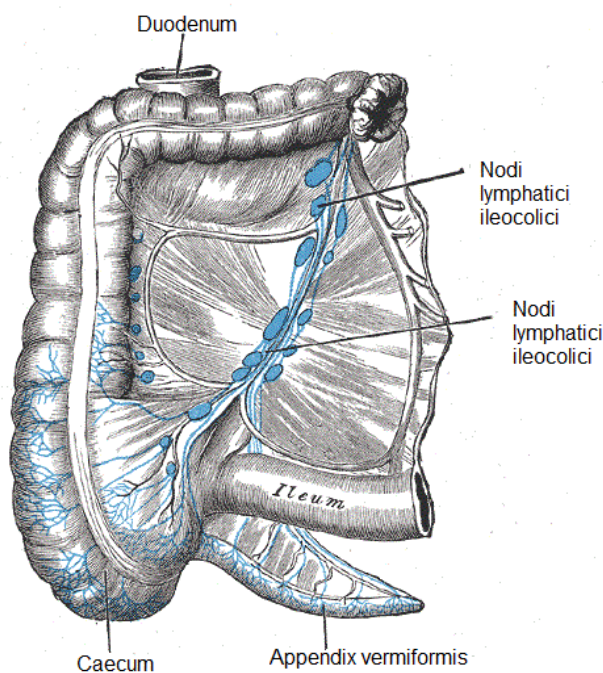


Slika 3. Varijacije u poziciji crvuljka: a-retrocekalni, b-parakolični, c-postilealni, d-preilealni, e-subcekalni, f-pelvični (preuzeto iz: Rohen, Yokochi, Lutjen-Drecoll. Color Atlas of Anatomy. Philadelphia: Lippincott Williams & Wilkins; 2011. Str. 307.)

Projekcije crvuljka na prednju trbušnu stijenku su Lanzova i McBurneyeva točka. Mjesto odvajanja crvuljka od cekuma projicira se u Lanzovu točku.(5) Ona leži neposredno ispod McBurneyeve točke (valva ileocaecalis) koja je na prijelazu srednje u distalnu trećinu linije spoja prednje ilijačne spine i pupka.

6.2. Histologija

Crvuljak je građen od četiri osnovna sloja stijenke crijeva: sluznice, podsluznice, mišićnog sloja i seroze. Crijevne resice u pravilu izostaju, isto kao što je i formiranje kripti rjeđe. Sluznična membrana na prijelazu crvuljka u cekum naziva se Gerlachov zalistak.⁽²⁾ Sluznica sadržava veliki broj limfatičnih čvorića (folliculi lymphatici aggregati) koji sežu u submucosu, zato je lumen crvuljka nepravilan. Limfatičko tkivo je posebno obilno tijekom drugog i trećeg desetljeća života kada i oblikuje limfne germinalne folikule što, prema sadašnjim saznanjima o patogenezi apendicitisa, ima važnu ulogu u razvoju upale.



Slika 4. Limfna drenaža ileocekalnog područja (preuzeto iz: Gray H. Anatomy of the Human Body.

Philadelphia: Lea & Febiger, 1918; 1396 p. Bartleby.com, 2000. www.bartleby.com/107/.

[27.3.2017.]

Kolokvijalno se crvuljak naziva crijevna tonzila i pretpostavlja se da ima određenu ulogu u imunom sustavu. Limfna drenaža je građena od razgranate mreže limfnih vodova intramuralno koji formiraju limfne žile i prate venski sliv ileokolične vene do centralnog trbušnog limfnog sinusa, trunkusa intestinalisa (slika 4.).⁽²⁾ Sluznica crvuljka sadrži brojne stanice gastrointestinalnoga endokrinog sustava (tzv. APUD sustava) koje luče serotonin. Neuroendokrini tumor, karcinoid, koji se najčešće javlja na crvuljku, potječe od navedenih stanica.⁽³⁾

7. Patogeneza apendicitisa

7.1. Patofiziologija

Unatoč učestalosti, patogeneza apendicitisa još je uvijek slabo razjašnjena. Povezanost fekolita s perforiranim apendicitisom poznata je još od obdukcija u 18. stoljeću. Godine 1939. Wangenstein i Dennis su objavili „Experimental Proof of the Obstructive Origin of Appendicitis in Man“.⁽¹⁾ Apendicitis je multifaktorska bolest. Opstrukcija lumena (koja može nastati zbog fekolita, limfoidne hiperplazije, stranog tijela, parazita, tumora) i kontinuirana sekrecija sluzi dovodi do porasta intraluminalnog tlaka i distenzije. Povišeni tlak izaziva kolaps venske drenaže, komprimira arterijsku cirkulaciju te dovodi do tkivne ishemije koja oštećuje sluznicu što pogoduje bakterijskoj invaziji. Bakterijski toksini dovode do upale te pojave općih simptoma kao što su mučnina i povišena tjelesna temperatura. Upala crvuljka počinje ulceracijom sluznice ili infiltracijom stijenke upalnim stanicama. Napredovanjem bolesti žarišta supuracije pojavljuju se unutar čitave stijenke. Napredovanjem upale edem ugrožava krvnu opskrbu crvuljka stvarajući zelenkastocrna žarišta nekroze koja se mogu širiti kroz čitavu stijenku do seroze. Ovaj stadij akutnoga gangrenoznog apendicitisa neposredno prethodi rupturi koja dovodi do stvaranja lokalizirana apscesa zahvaljujući lokalnim obrambenim mehanizmima upale koji omogućavaju međusobno sljepljivanje crijevnih vijuga i velikog omentuma oko upalnog područja sprječavajući tako daljnje širenje upale. To je put razvoja peritiflitičkog apscesa. Ako se upalni eksudat i fekalni sadržaj razlije po abdominalnoj šupljini nastaje opća upala potrbušnice – difuzni peritonitis.^(3,6) Ukoliko dođe do izbacivanja apendikolita i prestanka opstrukcije lumena, dolazi i do ublažavanja simptoma. Moguće je spontano smirivanje upale i samoizlječenje. Koproilit se nađe u 5% apendektomija.⁽¹⁾

7.2. Patologija

Gradacija u patohistološkoj analizi je ovakva: *appendicitis acuta suppurativa/purulenta* → *phlegmonosa* → *gangraenosa* → *perforativa*. Da bismo postavili dijagnozu akutnog apendicitisa, moramo naći neutrofile u mišićnom sloju. Ukoliko patolozi napišu nalaz bez dijagnoze, znači da nisu našli dovoljno elemenata za dijagnozu apendicitisa. Takva djeca često imaju naglašenije limfatično tkivo submukoze, ali nemaju upalnih stanica u mišićnom sloju. Ako u PHD-u piše samo *appendicitis acuta*, to obično znači da se neutrofili nalaze rijetko u mišićnom sloju i to je početak upale. Sljedeća faza upale je gnojna upala - *appendicitis suppurativa* ili *appendicitis purulenta* u kojoj se nakupine neutrofila i gnojnih tjelešaca, raspadnuti neutrofili, nalaze u mišićnom sloju. *Appendicitis phlegmonosa* je nalaz nakupina neutrofila i gnojnih tjelešaca u svim slojevima stijenke (mišićni sloj i seroza). Najteži oblik je nastanak gangrene stijenke, *appendicitis gangraenosa*, ako se uz prethodno navedeno nalaze žarišta nekroze u stijenci. Ako se nađe nekroza pune debljine stijenke, odnosno jasno mjesto perforacije, to je *appendicitis perforativa*. Ako je drugi dio dijagnoze "*et periappendicitis*", znači da je upale bilo i u okolnom masnom tkivu.

Slučajan nalaz na uklonjenim crvuljcima mogu biti novotvorine crvuljka jer ne daju simptome ili metastaziraju po drugim dijelovima tijela. Tumori crvuljka mogu biti benigni i maligni. Najčešći benigni tumor crvuljka je mucinozni cistadenom koji se pri makroskopskom pregledu očituje kao mukokela jer izaziva dilataciju crvuljka koji je ispunjen sa sluzi. Mikroskopski je šupljina mukokele obložena cilindričnim benignim epitelom koji izlučuje sluz. U 20% slučajeva mukokela perforira te dolazi do rasapa sluzi i stanica po peritonealnoj šupljini. To se naziva peritonealni pseudomiksom i teško ga je u cijelosti izliječiti.⁽⁶⁾ Mucinozni cistadenokarcinom se očituje kao invazivna tvorba koja zahvati cijeli crvuljak i može se proširiti po potrbušnici kao peritonealni pseudomiksom te ima lošiju prognozu od onog uzrokovanog cistadenomom. Karcinoid je neuroendokrini tumor koji najčešće nastaje na vršku crvuljka. Tumor se može proširiti na okolna tkiva i metastazirati, no u većini slučajeva ostane lokaliziran na crvuljak.⁽⁶⁾

8. Simptomi i klinička slika

Kada započne upala crvuljka, razvije se klasičan trijas simptoma i znakova: bol, povraćanje i povišena temperatura (tablica 1.). Bol se u početku projicira periumbilikalno. Distenzija crvuljka zbog opstrukcije lumena podražuje receptore koji registriraju istezanje. Impulsi putuju visceralnim živčanim vlaknima do 10. torakalnog ganglija, pa se zato bol percipira kao da dolazi iz umbilikalnog dermatoma. Kako upala napreduje, bol je jasno lokalizirana gdje se crvuljak nalazi, u desnom donjem kvadrantu abdomena, i somatska je zbog podražaja upalom zahvaćene seroze crvuljka i parijetalnog peritoneuma iznad njega. Pokretom, kašljanjem, dubokim udahom ili kihanjem bol se pojačava.⁽³⁾ Kada crvuljak perforira, bol često nakratko nestaje ili se smanjuje, a onda se javlja difuzna bol uz maksimalnu klonulost.⁽⁷⁾ Od svih simptoma i znakova u akutnom apendicitisu bol je uvijek prisutna. U slučaju neonatalnog apendicitisa nema registracije lokalizirane boli, nego je samo prisutan plač, što otežava prepoznavanje i produžava vrijeme do dolaska liječniku, stoga kod postavljanja dijagnoze u ¾ pacijenata već postoji perforacija. Atipična klinička slika javlja se u 40% slučajeva. Kod retrocekalnog i pelvično smještenog apendiksa bol se javlja više bočno. U sklopu drugih bolesti apendiks može biti sekundarno upaljen. Gubitak teka je, uz bol, najčešći simptom. Bolesnici navode i mučninu koja se javlja gotovo uvijek poslije pojave boli. Nekoliko sati poslije pojave boli, javlja se također i povraćanje. Blaži ili umjereni porast tjelesne temperature (<38°C) javlja se kasnije, nakon pojave boli. Normalna, kao i visoka tjelesna temperatura (>38,5°C) ne isključuju apendicitis, ali visoka tjelesna temperatura ukazuje na druge dijagnoze ili komplikacije apendicitisa (perforacija). Osjećaj zatvora (opstipacija) javlja se češće nego proljev. Manji broj bolesnika može imati nekoliko oskudnih proljevastih stolica, osobito pri pelvičnoj lokalizaciji crvuljka.

Tablica 1. Klasična klinička slika akutnog apendicitisa

Periumbilikalna bol koja se kasnije lokalizira u desnom donjem kvadrantu (McBurneyeva točka)
Nedostatak apetita, mučnina i povraćanje
Povišena temperatura

9. Klinički znakovi i dijagnostičke pretrage

Tijekom kliničkog pregleda inspekcijom utvrđujemo kakvo držanje zauzima pacijent i doima li se teško bolesnim (facies abdominalis). Pacijent pri ležanju ima privučenu desnu nogu, jer to smanjuje napetost desne strane trbušne stijenke i izraženost bolova. Palpacijom treba odrediti punctum maximum bolnosti. Klasičan klinički znak je bol na palpaciju u McBurneyevoj točki i povratna osjetljivost, kad pritisak u bolnom području trbuha i naglo otpuštanje ruke kratkotrajno pojačava bol. Kod pacijenata s akutnim apendicitisom može se naći više kliničkih znakova koji su navedeni u tablici 2. Tvrdoća mišića trbušne stijenke koju nazivamo defans se vidi u uznapredovaloj upali. Ovakav lokalni rigiditet je posljedica upale parijetalnoga peritoneuma iznad crvuljka. Tijekom palpacije može se u većine bolesnika utvrditi „zatezanje“ trbušne stijenke pa treba razgovorom bolesniku odvratiti pozornost kako bi se otklonio voljni spazam mišića tijekom palpacije.⁽³⁾

Tablica 2. Klinički znakovi u akutnom apendicitisu	
Blumbergov znak	povratna osjetljivost, pritisak u McBurneyevoj točki i naglo otpuštanje ruke, kratkotrajno pojačava bol
Rovsingov znak	pritiskom dlana na lijevu ilijačnu jamu javlja se bol u ileocekalnoj regiji
Grassmanov znak	perkusija abdomena pojačava bol u području apendiksa
Hornov znak	povlačenjem testisa prema dolje pojačava se bol u desnom donjem abdomenu
Owingov znak	ako se bolesnik nakašlje, bol se javlja u donjem desnom dijelu abdomena
Znak psoasa	bol pri pasivnoj ekstenziji desne natkoljenice s ispruženim koljenom na lijevom boku
Znak opturatora	bol pri pasivnoj unutarnjoj rotaciji flektirane desne natkoljenice

Digitorektalni pregled je obično uredan, ali kod pelvičnog apendicitisa postoji bolna osjetljivost na desnoj strani. Klinički nalaz je subjektivna metoda i ovisi o edukaciji i iskustvu kirurga.⁽⁹⁾ Razlika između aksilarne i rektalne temperature veća od 1°C upućuje na upalni

proces u zdjelici. Tjelesna temperatura je obično umjereno povišena (37,3 do 38,5°C). Međutim, nakon perforacije nerijetko iznosi 40 do 41 °C.

Iako nijedna laboratorijska vrijednost nema visoku osjetljivost i specifičnost za dijagnozu apendicitisa, najčešće se koriste broj leukocita i postotak segmentiranih neutrofila. Umjerena leukocitoza ($>10-12 \cdot 10^9/L$) povećava šanse za apendicitis. Kod djece mlađe od 4 godine nalaz broja leukocita unutar referentnih vrijednosti ima negativnu prediktivnu vrijednost (NPV) od 95,6%, a u dobi od 4-12 godina negativna prediktivna vrijednost je 89,5%. Granulocitni pomak ulijevo ili povećanje broja segmentiranih neutrofila je snažno povezano s apendicitisom, zato što samo 3,7% djece bez pomaka ulijevo ima apendicitis.⁽⁸⁾ Ova dva laboratorijska markera su najveći diskriminirajući faktor za apendicitis unutar 24 sata od početka bolova.

Mnoge bolnice kao laboratorijski marker često koriste i C-reaktivni protein (CRP), protein akutne upalne reakcije koji se stvara isključivo u jetri i izlučuje se u povećanim količinama 6 sati nakon upalnog podražaja. Razina CRP-a raste u mnogim bolestima i kroničnim stanjima (bronhitis, gastritis, šećerna bolest), ali i kao odgovor na traumu (opekline, prijelomi, operativni zahvati). Srednja normalna koncentracija CRP-a u krvi je 0,8 mg/L, no referentne vrijednosti su od 3-12 mg/L. Vrijednosti veće od toga su patološke, osim u trudnoći kad mogu biti do 20 mg/L. CRP je klinički značajan jer pokazuje prisutnost upale, iako nije specifičan niti za jednu bolest ili stanje. Vrlo visoke vrijednosti (iznad 100 mg/L) vjerojatnije će se pojaviti kod bakterijskih upala. Hrelec⁽⁹⁾ u studiji navodi da CRP može pomoći u praćenju odgovora na terapiju uz praćenje temperaturnih lista, jer na njegovu razinu ne utječu lijekovi ni termoregulacijski mehanizmi. Vrijednost CRP-a raste s progresijom upale, te je točniji pokazatelj apendicitisa 24 do 48 sati od početka bolova. Najviše vrijednosti su izmjerene u pacijenata s akutnim gnojnim apendicitisom s perforacijom.

Postoje razni skorovi ili algoritmi koji pridodavanjem numeričke vrijednosti svakom od uočenih simptoma i prikupljenih laboratorijskih nalaza objektiviziraju klinički nalaz kod

pacijenta s ciljem postizanja veće dijagnostičke točnosti. Alvarado skor sadrži osam komponenata s ukupnim zbrojem od 10 (migratorna bolnost, nedostatak apetita, mučnina/povraćanje, osjetljivost na duboku palpaciju u desnom donjem kvadrantu (DDK), povratna osjetljivost, povišena temperatura (>37 °C), leukocitoza (>10*10⁹/L), segmentirani neutrofili >75%) (tablica 3.).⁽¹⁰⁾

Tablica 3. Alvarado score

	<i>bod</i>
Migracija boli	1
Nedostatak apetita	1
Mučnina/povraćanje	1
Osjetljivost na duboku palpaciju u DDK	2
Povratna osjetljivost	1
Povišena temperatura (>37 °C)	1
Leukocitoza (≥10*10 ⁹ /L)	2
Segmentirani neutrofili (≥75%)	1
Total	10

PAS (Pediatric Appendicitis Score) sadržava 8 komponenata s ukupnim zbrojem 10 (migratorna bolnost, nedostatak apetita, mučnina/povraćanje, osjetljivost na duboku palpaciju u DDK, osjetljivost kod kašljanja/poskakivanja/perkusije u DDK, povišena temperatura, leukociti>10*10⁹/L, segmentirani neutrofili >75%) (tablica 4.).⁽¹¹⁾

Tablica 4. Pediatric Appendicitis Score (PAS)

	<i>bod</i>
Migracija boli	1
Nedostatak apetita	1
Mučnina/povraćanje	1
Osjetljivost na duboku palpaciju u DDK	2
Osjetljivost kod kašljanja/poskakivanja/perkusije u DDK	2
Povišena temperatura	1
Leukociti ≥10*10 ⁹ /L	1
Segmentirani neutrofili ≥75%	1
Total	10

Oba skora se s obzirom na bodove dijele u tri grupe (male, intermedijarne i visoke šanse za apendicitis). Intermedijarna grupa za Alvarado skor od 5-8 ili PAS od 4-7 indicira daljnje dijagnostičke pretrage. Inicijalno su oba skora pokazivala visoku osjetljivost, specifičnost, i negativnu i pozitivnu prediktivnu vrijednost preko 90%^(10,11), no današnje prospektivne studije pokazuju rezultate osjetljivosti i specifičnosti između 70 i 80%.⁽⁸⁾ U sistemskom pregledu Kulik⁽¹²⁾ navodi da u prosjeku PAS predijagnosticira apendicitis 35%, a Alvarado skor u 32% slučajeva, te da dijagnostička točnost za akutni apendicitis u djece može biti povećana integracijom kliničkih znakova, laboratorijskih nalaza i slikovnih metoda u kliničko prediktivno pravilo. Yap i suradnici⁽¹³⁾ su napravili studiju kako bi razvili novi skor, Children's Appendicitis Score (CAS) koji je kombinacija 3 pokazatelja upale (broj leukocita, postotka segmentiranih neutrofila i CRP-a) i 6 prediktora (konstantna bol, povratna osjetljivost, bolna perkusija/kašljanje, generalizirani defans, broj leukocita(>14*10⁹/L), CRP(>24 g/L)) (tablica 5.). CAS se izračunava tako da tri pokazatelja upale čine koeficijent A koji se množi sa skorom koji čine prediktori. Koeficijent A=0 ako su sva tri markera normalna, a A=1 kada je bilo koji od markera povišen, itd.. Konačan rezultat CAS-a može biti od 0 do 7,5.

Tablica 5. Prediktori u Children's Appendicitis Score

	<i>Bod</i>
Konstantna bol	1,0
Povratna osjetljivost	1,5
Bol pri perkusiji/kašljanju	1,0
Generalizirani defans	1,5
Leukociti $\geq 14 \cdot 10^9/L$	1,5
CRP ≥ 24 g/L	1,0
CAS= koeficijent A x zbroj bodova prediktora	

Kao i u ostalim skorovima rezultati se dijele u tri grupe. Grupa s niskom vjerojatnošću za akutni apendicitis (AA) (CAS<1,5) analizom je imala osjetljivost 98,2% s NPV od 98,8%. Grupa s visokom vjerojatnošću (CAS>5) identificirala je bolesnike s akutnim apendicitisom s osjetljivošću od 99,6% i pozitivnom prediktivnom vrijednošću (PPV) od 94,4%. U grupi sa

srednjom vjerojatnošću za apendicitis, diskriminatorsna sposobnost skora nije bila dovoljna te su takvi pacijenti trebali dodatne slikovne dijagnostičke metode. Analiza površine ispod krivulje (area under curve - AUC) za CAS je bila 0,88 (95%CI 0,84-0,91). Podjelom pacijenata po dobi dobije se AUC 0,908 (95% CI 0,853-0,964) za najmlađe (4-8 godina), stoga je CAS dobar diskriminatorsni faktor u najmlađoj populaciji.⁽¹³⁾

U dijagnostici akutnog apendicitisa mnogi su proteini akutne upale predmet istraživanja, cilj je smanjiti broj negativnih apendektomija koji se kreće između 5-10%. Osim standardnog mjerenja leukocita u krvi i određivanja diferencijalne krvne slike (postotka neutrofila) i CRP-a, ispituje se i dijagnostičko značenje prokalcitonina, fibrinogena u serumu i serumskih citokina.

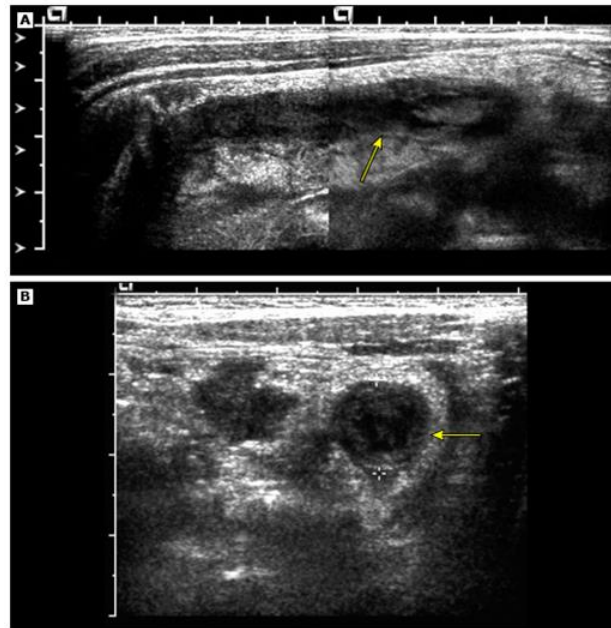
Kafetzis i ostali⁽¹⁴⁾ u studiji zaključuju da je prokalcitonin (PTC), iz kojeg posttranslacijskom proteolizom nastaje kalcitonin, indikativan za gangrenozni crvuljak i perforaciju crvuljka ako je vrijednost u serumu $PTC > 0,5$ ng/ml i to s osjetljivošću od 73,4% i specifičnošću 94,6%. PTC vrijednost je niska ili nemjerljiva u serumu zdravih osoba, a poraste kod pacijenata s teškom bakterijskom infekcijom, septikemijom ili meningitisom, a brzo se spušta nakon odgovarajuće antibiotske terapije. Značajno je to što vrijednost PTC-a ostaje niska u akutnoj virusnoj infekciji.⁽¹⁴⁾

Fibrinogen, protein akutne faze upale, uvijek poraste u plazmi ako dođe do upale ili nekroze tkiva. Feng i ostali⁽¹⁵⁾ u studiji zaključuju da se djeca s hiperfibrinogenemijom i kliničkim simptomima apendicitisa mogu smatrati visokorizičnima za perforaciju crvuljka u usporedbi s pacijentima koji imaju normalne vrijednosti fibrinogena. Specifičnost hiperfibrinogenemije za perforaciju je 0,82 u usporedbi s 0,25 za leukocitozu ili 0,34 za CRP. Osjetljivost je 0,74 u usporedbi s 0,76 za leukocitozu i 0,94 za CRP.⁽¹⁵⁾

Dijagnostička uloga serumskih citokina ovisi o etiologiji i patogenezi akutnog apendicitisa i akutnog mezenterijalnog limfadenitisa (AML). Zviedre i ostali⁽¹⁶⁾ izradili su studiju kako bi evaluirali razlike u razini citokina u akutnom apendicitisu i AML. Razina IL-6 i

IL-10 je statistički značajno viša u akutnom apendicitisu nego u AML u prvom mjerenju pri dolasku u bolnicu. Zaključili su da serumska razina IL-6 > 4,3 pg/mL i leukociti > $10,7 \cdot 10^9/L$ korišteni zajedno u dijagnostici mogu povećati osjetljivost za akutni apendicitis.⁽¹⁶⁾

Ultrazvučni pregled abdomena (UZV) pokazao se kao jako točna metoda u dijagnosticiranju akutnog apendicitisa i isključivanju drugih diferencijalnih dijagnoza (slika 5.).



Slika 5. Sagitalna (A) i transverzalna (B) slika UZV-a DDK četverogodišnjeg dječaka s povišenom temperaturom, leukocitozom i boli u DDK, pokazuju uvećan crvuljak (8 mm) okružen ehogenim, edematoznim masnim tkivom (strjelice) (ljubaznošću George A Taylor, MD, u: UpToDate, 2016.

[pristupljeno 14.12.2016.; dostupno na: <http://www.uptodate.com>)

UZV je sigurna, relativno jeftina i neinvazivna slikovna dijagnostička metoda dostupna u većini bolnica. Prednost mu je što ne zahtijeva sedaciju, upotrebu kontrasta niti ozračuje pacijenta. Osjetljivost i specifičnost za UZV su 88% i 94%.⁽¹⁷⁾ Učinkovitost UZV-a ovisi o vještini i znanju radiologa i dostupnosti ultrazvuka izvan radnog vremena, u pretih pacijenata može biti otežano prikazivanje crvuljka. Scrimgeour i ostali⁽¹⁸⁾ su proveli studiju kako UZV utječe na dijagnosticiranje suspektnog apendicitisa. Zaključili su da je za isključenje dijagnoze apendicitisa nalaz normalnog crvuljka ultrazvučnim pregledom dovoljan

(NPV 100%). Ukoliko je UZV pozitivan, treba ga interpretirati u kombinaciji s ostalim kliničkim nalazima da bi se donijela odluka o potrebi operativnog zahvata (PPV 67%). Smatraju da bi se stopa negativnih apendektomija mogla sniziti s upotrebom UZV u slučajevima koji se prezentiraju atipičnom kliničkom slikom.⁽¹⁸⁾ Povećanje osjetljivosti i specifičnosti UZV s dosadašnjih 88-94% može se postići promjenom kriterija pomoću kojih radiolozi postavljaju dijagnozu apendicitisa. Goldin i ostali⁽¹⁹⁾ predlažu da se promjer crvuljka ≥ 7 mm ili debljina stijenke $\geq 1,7$ mm uzimaju kao kriterij za akutni apendicitis u odnosu na dosadašnji promjer crvuljka > 6 mm, jer su u studiji za vrijednosti koje oni navode dobili osjetljivost 98,7% i specifičnost 95,4%.

Kompjutorizirana tomografija (CT) u dijagnostici apendicitisa ima osjetljivost 97%, specifičnost 99%, PPV 98%, NPV 98%. Prednost CT-a je brzina pretrage i neovisnost o vještini radiologa.⁽⁸⁾ No, zbog ionizirajućeg zračenja, jedna CT pretraga petogodišnjeg djeteta povećava rizik za obolijevanje od raka inducirano zračenjem na 26,1/100.000 (žene) i 20,1/100.000 (muškarci).⁽²⁰⁾

Magnetska rezonanca (MRI) ima visoku dijagnostičku točnost za apendicitis i ne izlaže pacijente ionizirajućem zračenju. Nedostaci ove metode su nedostupnost aparata u mnogim bolnicama, dužina trajanja pretrage, visoka cijena u usporedbi s CT i UZV i često je potrebna sedacija ili anestezija. Osjetljivost i specifičnost su 96,8% i 97,4%.⁽²¹⁾

Konačna dijagnoza se temelji na anamnezi, fizikalnom pregledu i kliničkim znakovima, laboratorijskim nalazima i UZV abdomena. Ipak, 5–10% djece sa suspektnim apendicitisom ima nalaz inoentnog apendiksa intraoperativno, te su potrebna daljnja istraživanja markera i slikovnih metoda kako bi se ova stopa smanjila.

10. Diferencijalna dijagnoza apendicitisa

Različita stanja mogu biti uzrok abdominalne boli. Prema učestalosti to su enterokolitis, apendicitis, inkarcerirane vanjske i unutarnje kile trbušne stijenske, renalne i ureteralne kolike, opstruktivni ileus, invaginacija, ulkus (želuca i duodenuma), torzija jajnika, ciste i tumori jajnika, Chronova bolest.⁽⁷⁾ U tablici 6. prikazana je diferencijalna dijagnoza akutnog apendicitisa za najčešće bolesti koje se u određenoj dobi djeteta javljaju s abdominalnom boli. Bol izazvana oštećenjima tkiva abdominalnih organa ili peritoneuma može biti različitog karaktera; spastična, penetrantna, mukla ili iradirajuća. Abdominalnu bol može izazvati i torzija testisa kada se bol širi kranijalno, iako je organ smješten izvan abdominalne šupljine.

Tablica 6. Diferencijalna dijagnoza akutnog apendicitisa	
Djeca <3 godine	Invaginacija Primarni peritonitis Akutni gastroenteritis Gastrointestinalna perforacija
Predškolska i školska djeca (4-12 godina)	Mezenterijalni limfadenitis Bolesti Meckelovog divertikula Pneumonija Bolesti gonada Torzija omentuma
Adolescenti (12-18 godina)	Mezenterijalni limfadenitis Adneksitis Infekcije urinarnog trakta i ureterolitijaza Chronova bolest Ektopična trudnoća

Akutni gastroenteritis je čest uzrok abdominalne boli. Najčešće je virusna bolest akutnog tijeka i samolimitirajuća. Simptomi su vodenasti proljev, intermitentni abdominalni grčevi i bol, povišena temperatura, mučnina i povraćanje, a prolaze unutar 48 sati. Ako potraju, može se raditi o bakterijskoj ili parazitskoj infekciji. Konstipacija je česti uzrok abdominalne boli, mučnine i povraćanja u pedijatrijskoj populaciji. Bol je perzistentna, ali ne

progredira. Infekcija mokraćnih puteva može isto uzrokovati temperaturu, mučninu i povraćanje. Treba napraviti analizu urina ako su prisutni bolovi pri mokrenju.⁽²²⁾

Invaginacija je po učestalosti vodeći diferencijalno dijagnostički entitet u dobnoj skupini djece do 2 godine koja se javljaju u hitnu kiruršku službu zbog bolova abdomena praćenih povraćanjem i leukocitozom.⁽⁹⁾ „Digitorektalni pregled i nalaz stolice tipa želea od maline, viskozne mješavine sluzi i krvi, upućuje na invaginaciju. Ultrazvuk je metoda izbora za dijagnozu invaginacije, a ultrazvučni nalaz lukovice koji prikazuje crijevo u lumenu crijeva je patognomoničan i rješava dijagnostičku dilemu“.⁽²⁾

Za djecu do 3 godine difuzna bolnost abdomena s palpatornim nalazom rigidnosti trbušne stijenke, nagli početak visoke temperature, uz značajnu leukocitozu, može biti rezultat primarnog peritonitisa, difuzne bakterijske infekcije peritoneuma bez jasnog izvora infekcije. „S obzirom na sklonost djece da disimuliraju ili ignoriraju znakove bolesti u ranoj fazi, ponekad je teško i uz provedenu dijagnostičku obradu razlikovati primarni peritonitis od uznapređovalog apendicitisa s perforacijom“.⁽²⁾

Mezenterijalni limfadenitis je najčešći uzrok dijagnostičke dileme u odnosu na akutni apendicitis kod predškolske i školske djece (4-12 godina). Može se dijagnosticirati nakon negativne apendektomije. Povišena temperatura i mučnina se javljaju, ali ne i povraćanje. Bol nije tako jaka kao kod akutnog apendicitisa. Limfocitoza ide u prilog dijagnoze mezenterijskog limfadenitisa. Klinički se ove dvije bolesti teško razlikuju, stoga je upotreba raspoložive dijagnostičke tehnike ultrazvuka i kompjutorizirane tomografije ovdje svakako opravdana.⁽²³⁾

U slučaju negativne apendektomije treba pregledati barem 40 cm ileuma zbog mogućeg Meckelovog divertikuluma, iako se rijetko prezentira s boli. Bezbolno krvarenje i opstrukcija su najčešći simptomi Meckelovog divertikuluma. Ako pacijent ima Chronovu bolest, crvuljak ne bi trebalo ukloniti ako je crvuljak ili slijepo crijevo zahvaćeno bolešću, zato što je uklanjanje povezano s povećanom učestalošću stvaranja fistula.⁽²²⁾

Dijagnostička točnost za apendicitis je najmanja među mladim ženama zbog raznih ginekoloških stanja koja mogu uzrokovati abdominalnu bol. Djevojke mogu osjećati bol u donjim kvadrantima abdomena zbog krvarenja ovarijske ciste, rupturu ovarijske ciste ili torzije jajnika.⁽¹⁾ Ektopična trudnoća se mora uzeti u obzir kao diferencijalna dijagnoza za abdominalnu bol kod svih žena od menarhe do menopauze. Klasični simptomi su abdominalna bol, vaginalno krvarenje i amenoreja. U anamnezi treba obratiti pozornost na prijašnja stanja koja mogu dovesti do ektopične trudnoće. To su upalna bolest zdjelice, abdominalne operacije, pobačaji, infertilitet ili prijašnja ektopična trudnoća. Mekani, plavkasti cerviks je sugestivan za ektopičnu trudnoću, a pozitivan test za trudnoću i UZV su potvrda dijagnoze.⁽¹⁾ Upalna bolest zdjelice tekođer se može prezentirati s abdominalnom boli. U nalazu će postojati osjetljivost cerviksa na pomicanje i dobro će odgovoriti na antibiotik.⁽²²⁾

Dječaku s bolovima u donjim kvadrantima abdomena mora se pregledati skrotum. Torzija testisa će biti vidljiva odmah, a ako je skrotum prazan, treba napraviti dodatne dijagnostičke pretrage zbog moguće intraabdominalne torzije.⁽¹⁾

11. Posebni (atipični) oblici apendicitisa

Postoje atipični oblici apendicitisa u kojih nije lako postaviti točnu dijagnozu, a uzrok tome je smještaj crvuljka ili dob bolesnika.

U bolesnika s retrocekalnom lokalizacijom crvuljka bol se javlja više bočno ili čak u desnom gornjem trbuhu. Velik broj bolesnika ima difuznu bol u trbuhu koja traje nekoliko dana bez jasne lokalizacije i koja ih ne ograničava znatno u svakodnevnim aktivnostima. Bolnost može biti najizraženija u desnome kostovertebralnom kutu što diferencijalnodijagnostički navodi na pijelonefritis. Zbog nadražaja desnog mokraćovoda mogu se analizom mokraće utvrditi leukociturija i mikrohematurija.⁽³⁾ Pozitivan znak psoasa je pojačavanje boli prilikom izvođenja pasivne ekstenzije desne natkoljenice s ispruženim koljenom na lijevom boku. Kod pelvičnog apendicitisa bol počinje epigastrično, ali se brzo spušta u donji dio trbuha. Zbog nadražaja mjehura i rektuma izražen je nagon na mokrenje i defekaciju. Digitorektalni i vaginalni pregled zdjelice je bolan, a pozitivan je znak opturatora ukoliko se bol pojačava kod pasivne unutarnje rotacije flektirane desne natkoljenice. Subhepatični apendicitis posljedica je mobilnog cekuma i visokog položaja crvuljka. Klinički ga je vrlo teško razlučiti od akutnog kolecistitisa.

Apendicitis u dojenačkoj i ranoj dječjoj dobi (do 2. godine) jako je rijedak, a često se očituje kliničkom slikom sepse nepoznata uzroka. Difuzni peritonitis je čest s obzirom na manju sposobnost omentuma da spriječi širenje upale. Na nativnoj rendgenskoj snimci trbuha vidi se slika ileusa.⁽³⁾ Apendicitis u starijoj životnoj dobi nije lako dijagnosticirati jer stariji bolesnici imaju slabije izražene simptome i obično dolaze liječniku u uznapredovaloj fazi bolesti. Većina bolesnika govori o neodređenoj boli u trbuhu, o gubitku apetita i povišenoj tjelesnoj temperaturi. Bol je rijetko lokalizirana u samoj McBurneyevoj točki, češće se nalazi u širem području desnoga trbuha. Nerijetko se klinički i radiološki apendicitis u starijoj životnoj dobi očituje kao crijevna opstrukcija - ileus, zbog periapendikularnoga apscesa ili ograničenoga pelveoperitonitisa.

Apendicitis u trudnoći predstavlja dijagnostički problem. U ranoj trudnoći dijagnoza se postavlja kao i u bolesnica koje nisu trudne. Nakon sredine drugoga tromjesečja gravidna maternica potiskuje crvuljak kranijalno tako da se bol javlja u gornjem desnom trbuhu, pa se može zamijeniti s kolecistitisom ili pijelonefritisom. Kliničkim pregledom osjetljivost trbuha nije jako izražena, a određivanje broja leukocita nema veće vrijednosti jer je blaža leukocitoza fiziološki odgovor na trudnoću.⁽³⁾ No, kod vrijednost leukocita $>16 \cdot 10^9/L$ treba postaviti sumnju na apendicitis. Ultrazvučni pregled je metoda izbora i dijagnostički je točan u prvom i drugom tromjesečju, dok u trećem tromjesečju UZV je otežano napraviti jer uvećana gravidna maternica ne dopušta adekvatnu kompresiju.⁽²⁴⁾ U dijagnostiku je potrebno uključiti ginekologa porodničara. Kada je dijagnoza nejasna, indicirana je laparoskopija koja je sigurna metoda liječenja u bilo kojem tromjesečju. Smrtnost majke, prijevremeni porod i gubitak ploda raste s uznapredovalošću trudnoće i kompliciranim apendicitisom. U pregledu McGory i ostali⁽²⁵⁾ navode 6% smrtnosti ploda i 11% prijevremenih poroda u slučaju kompliciranog apendicitisa, a 4 i 10% u slučaju negativne apendektomije. Smrtnost majke je manja od 1% i povezana je s odgađanjem operacije više od 24 sata i perforacijom crvuljka.⁽²⁴⁾

12. Komplikacije apendicitisa

Perforacija i stvaranje periapendikularnog apscesa ili razvoj difuznoga peritonitisa su najčešće komplikacije do kojih dolazi ako se hitno ne odstrani upaljeni crvuljak.⁽³⁾ Učestalost perforacije je 20%, a što su djeca mlađa, stopa perforacije je i do 30%. Trajanje simptoma je glavni čimbenik koji određuje vjerojatnost za perforaciju crvuljka.⁽²⁶⁾ Zbog otežana kliničkog prepoznavanja akutnog apendicitisa u ranoj dječjoj dobi (do dvije godine) i starijoj životnoj dobi (iznad 70 godina) perforacija je češća u ovim skupinama. Klinički ju određuje trajanje tegoba duže od 48 sati, difuzna abdominalna bol, koja se javlja nakon lokalizirane bolnosti u DDK, visoka leukocitoza i visoka tjelesna temperatura ($>38,5^{\circ}\text{C}$).⁽³⁾

Peritiflitički apsces je posljedica lokalizirane perforacije, jer crijevne vijuge i omentum sprječavaju širenje upalnog i fekalnog sadržaja po trbušnoj šupljini. Klinički se apsces očituje bolnom palpabilnom rezistencijom u DDK. Osim povišene temperature i leukocitoze, često postoji poremećaj u prolazu kroz crijeva što se radiološki očituje kao više aerolikvidnih razina u tankom crijevu u donjem dijelu trbuha.⁽³⁾

Peritonitis je posljedica širenja upale i fekalnog sadržaja po trbušnoj šupljini. Klinički ga karakteriziraju difuzna abdominalna bol, povišena temperatura, meteorizam i pareza crijeva.⁽³⁾ Češće se javlja kod mlađe djece zbog nedovoljno razvijenog omentuma pa se gnojni sadržaj ne može zadržati i izolirati upalu od ostatka abdominalne šupljine.

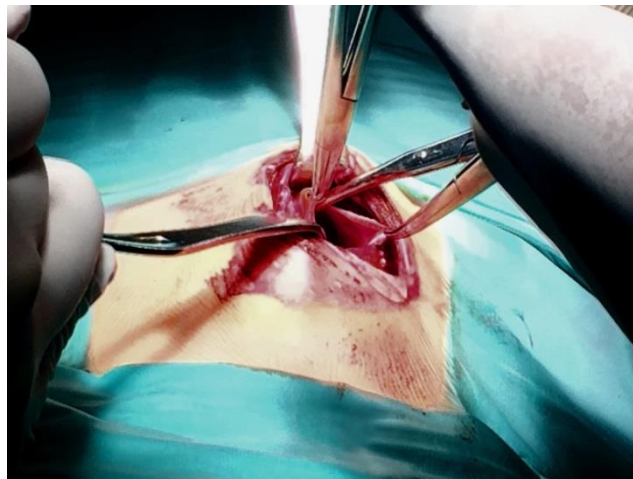
Sepsa i multisistemska otkazivanje organa se mogu pojaviti u mlađe djece koja su bila dugo bolesna prije početka liječenja. Iako je trajanje hospitalizacije i morbiditet u slučaju kompliciranog apendicitisa značajno veći nego u nekompliciranom apendicitisu, mortalitet je približno nula, a morbiditet za komplicirani apendicitis je manje od 10%.⁽²²⁾

13. Liječenje apendicitisa

Ako se radi o perforaciji crvuljka perioperativno se daje antibiotik (gentamicin, metronidazol ili klindamicin), analgetik po potrebi i infuzije kristaloida. Trajanje terapije antibiotikom je minimalno 5 dana parenteralnim putem.

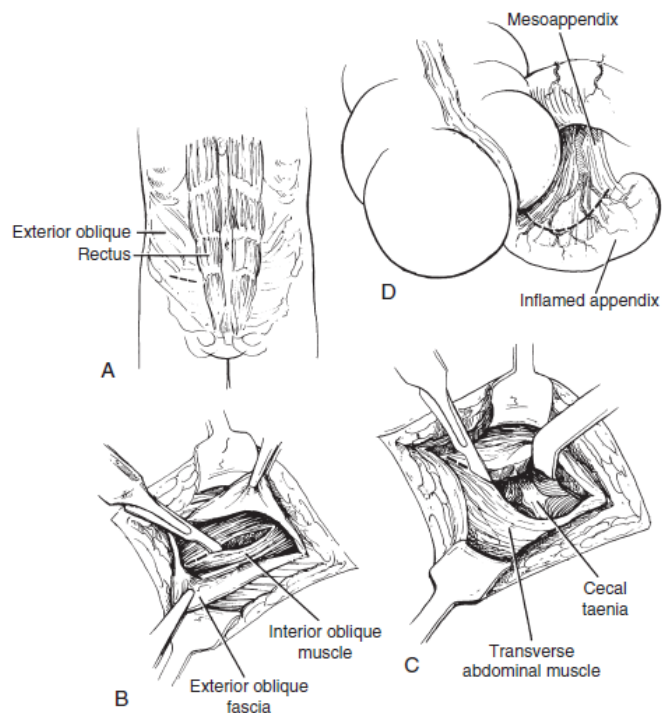
„Apendektomija u nekomplikiranom apendicitisu izrazito je uspješna i smrtnost zbog takve operacije je 0,1% do 0,5%, a morbiditet od 5% do 7%.“⁽³⁾ Opisane su kirurške tehnike otvorenog pristupa (klasična operacija) i modernih laparoskopskih operacija (intrakorporalna i ekstrakorporalna laparoskopija).

13.1. Otvorena apendektomija

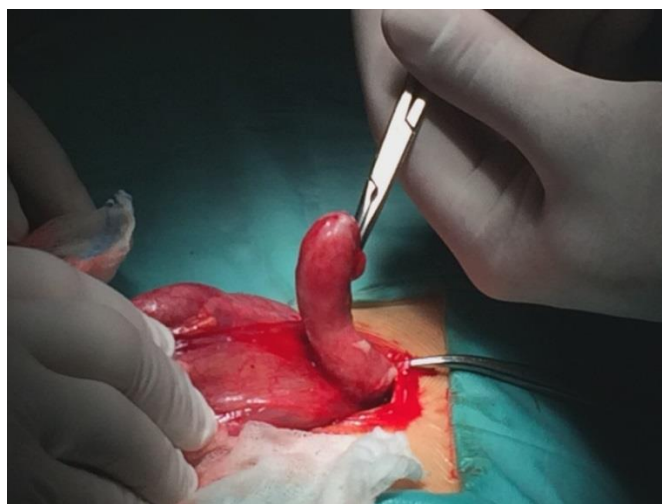


Slika 6. Izmjenični rez i otvaranje potrbušnice (ljubaznošću prof. dr. sc. Božidara Župančića/Klinika za dječju kirurgiju Klinike za dječje bolesti Zagreb)

Klasičan pristup kod otvorene apendektomije je naizmjenični rez abdominalne stijenke po Sprengelu (slika 6.). Tupom preparacijom izmjenično se razdvajaju mišićni slojevi te se otvara potrbušnica u projekciji vanjske trećine spojnice pupka i gornje spine crijevne kosti (slika 7.).⁽²⁾ Nakon otvaranja potrbušnice obično se nailazi na upalni eksudat ili gnoj, stoga je uobičajeno uzeti aspirat za kulturu mikroorganizama. Zatim se cekum, terminalni ileum i crvuljak prezentiraju izvlačenjem na trbušnu stijenku (slika 8.).⁽²⁾

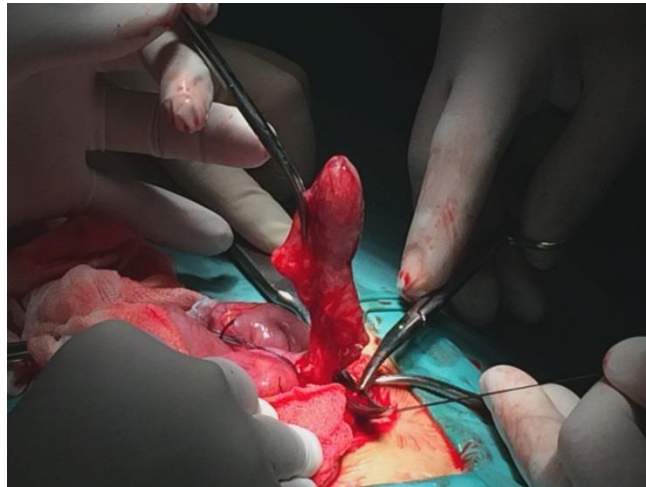


Slika 7. A-Anatomski prikaz mišića abdominalne stijenke i izmjeničnog reza u desnom donjem kvadrantu; B-Rezanje fascije *m. extensor oblique*; C-Tupa preparacija *m. transversus* i otvaranje potrbušnice; D-Identifikacija upaljenog crvuljka i podvezivanje mezoapendiksa (preuzeto iz Coran AG & Adzick NS. Pediatric surgery. Philadelphia, PA: Elsevier Mosby,2012. Str. 1260.)



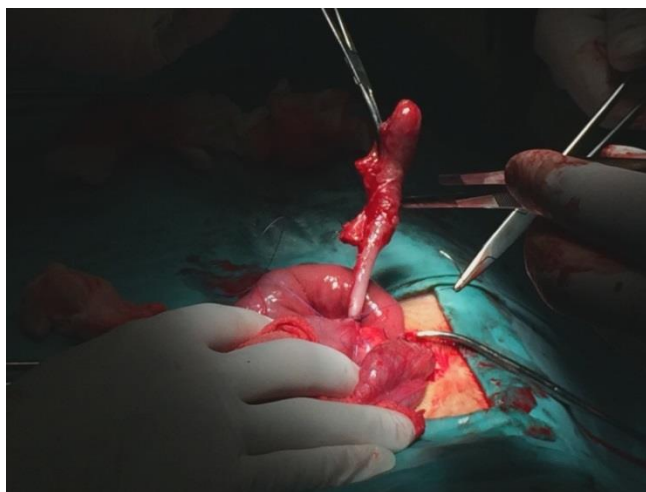
Slika 8. Izvlačenje cekuma, terminalnog ileuma i crvuljka (ljubaznošću prof. dr. sc. Božidara Župančića/ Klinika za dječju kirurgiju Klinike za dječje bolesti Zagreb)

Podvezivanjem apendikularne arterije prekida se vaskularna opskrba crvuljka u mezoapendiksu (slika 9.).

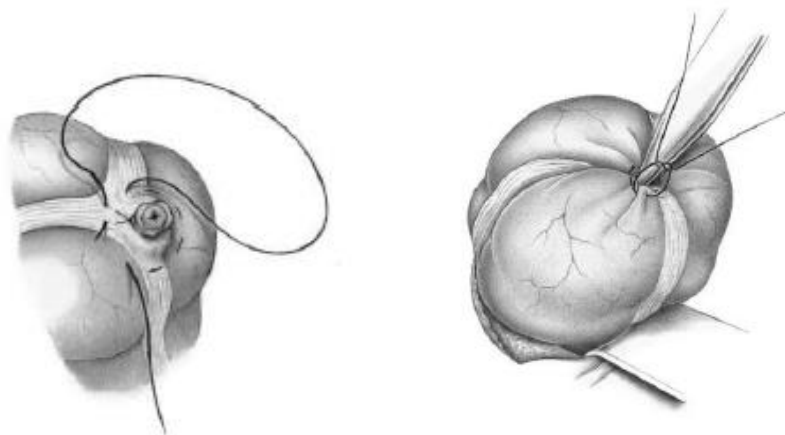


Slika 9. Podvezivanje *a. appendicularis* (ljubaznošću prof. dr. sc. Božidara Župančića/Klinika za dječju kirurgiju Klinike za dječje bolesti Zagreb)

Nakon toga se podveže crvuljak (slika 10.) i okludira šavom na bazi, do 5 milimetara udaljenosti od spoja s cekumom i resekira. „Pri tome je važno okludirati lumen distalnog dijela crvuljka kako bi se spriječio rasap intraluminalnog sadržaja po operativnom polju. Bataljak crvuljka potom se invertira obodnim šavom (slika 11.), tako da po vezanju šava seroza cekuma potpuno prekriva bataljak crvuljka te ne ostaje eksponirana ploha resekcije.“⁽²⁾



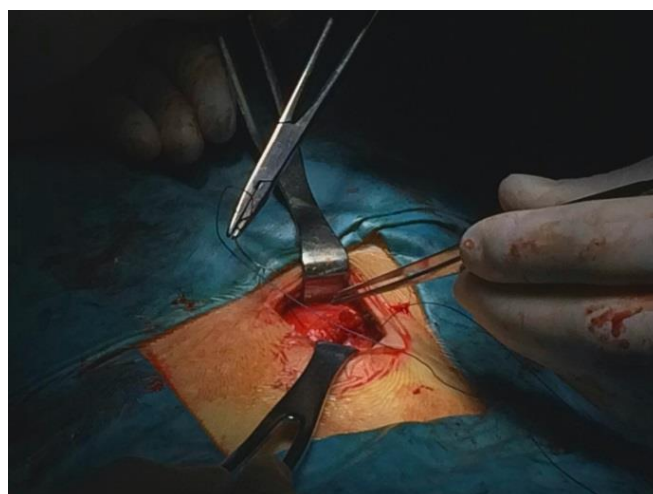
Slika 10. Podvezivanje crvuljka (ljubaznošću prof. dr. sc. Božidara Župančića/ Klinika za dječju kirurgiju Klinike za dječje bolesti Zagreb)



Slika 11. Obodni šav i potapanje bataljka (preuzeto iz: Schumpelick V. Operationsatlas Chirurgie.

Stuttgart: Enke; 1997. Str. 297.)

U situaciji kad je upala makroskopski neuvjerljiva, obavezno se mora pregledati 80-90 centimetara tankog crijeva da bi se isključila prisutnost Meckelovog divertikula, dok se kod djevojčica kontrolira status adneksa. „Okolni prostor se očisti ispiranjem ugrijanom fiziološkom otopinom i višak pokupi gazom. Ako je crvuljak bio gangrenozan ili perforiran, onda ispiranje valja učiniti u cijelom zahvaćenom prostoru, osobito u području zdjelice. Operacijska incizija se zatvara resorptivnim kirurškim koncem po slojevima“ (slika 12.).⁽²⁾

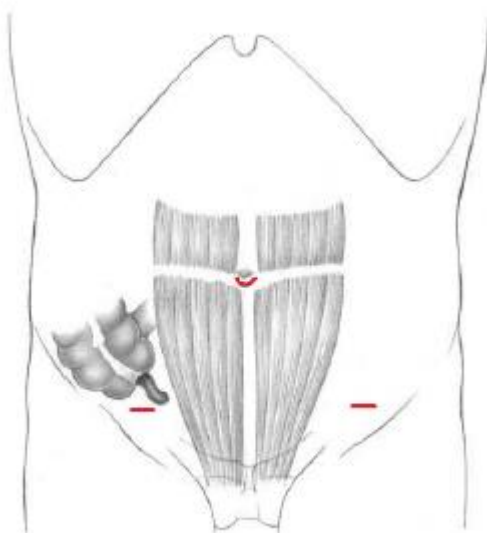


Slika 12. Šivanje po slojevima (ljubaznošću prof. dr. sc. Božidara Župančića/ Klinika za dječju kirurgiju

Klinike za dječje bolesti Zagreb)

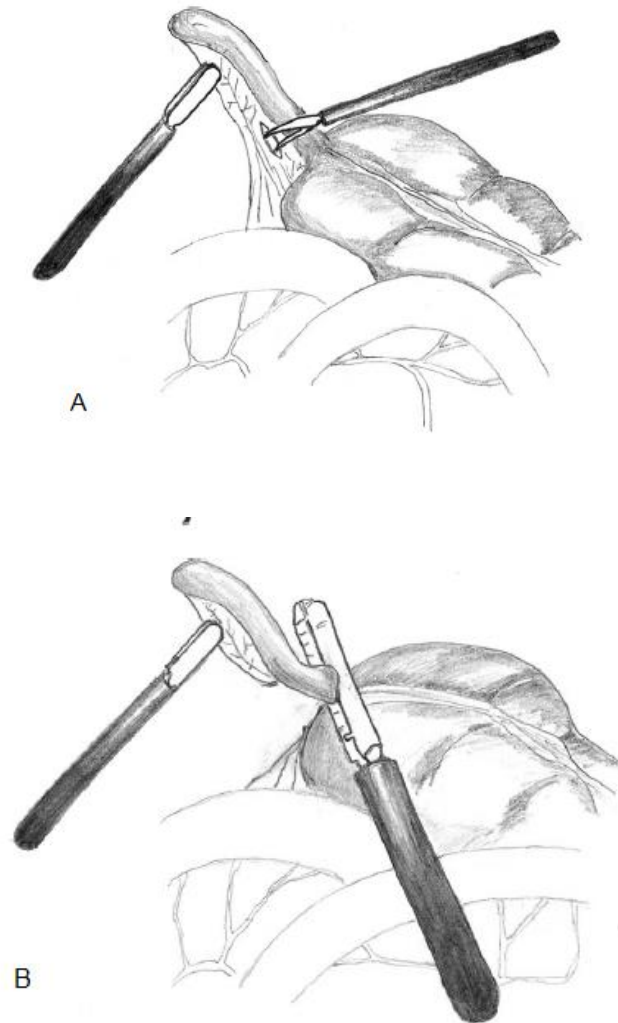
13.2. Laparoskopiska apendektomija

U današnje vrijeme laparoskopiska apendektomija je gotovo potpuno zamijenila klasičnu otvorenu apendektomiju. Uz operacije žučnjaka, najčešće je izvođena laparoskopiska operacija. Brojni kirurzi su prihvatili laparoskopsku operaciju kao metodu izbora u liječenju upala crvuljka, dok mnogi i dalje daju prednost klasičnoj operaciji zbog njezine jednostavnosti, efikasnosti i pouzdanosti, posebno kod djece.⁽²⁾ Uobičajena tehnika je upotreba tri radna kanala (slika 13.), a postupak se izvodi intraabdominalno, te se ispreparirani i resecirani crvuljak odstrani kroz centralni radni kanal koji se koristi za optiku, a postavlja se periumbilikalno. Postavljanje suprapubičnog radnog kanala moguće je tehnikom na slijepo pomoću Veresove igle, ili otvorenom tehnikom po Hassonu.⁽²⁾



Slika 13. Anatomski prikaz pozicije tri radna kanala (preuzeto iz: Schumpelick V. Operationsatlas Chirurgie. Stuttgart: Enke; 1997. Str. 301.)

Nakon prikaza crvuljka slijedi skeletiranje crvuljka uz kontrolu krvarenja elektrokoagulacijom ili postavljanjem titanskih klipovi, dvostrukom endoskopskom omčom ili mehaničkim šavom (endostaplerom) (slika 14.). Bataljak se ne potapa seroznim obodnim šavom, nego se resecirana ploha elektrokauterizira i ostavlja in situ.



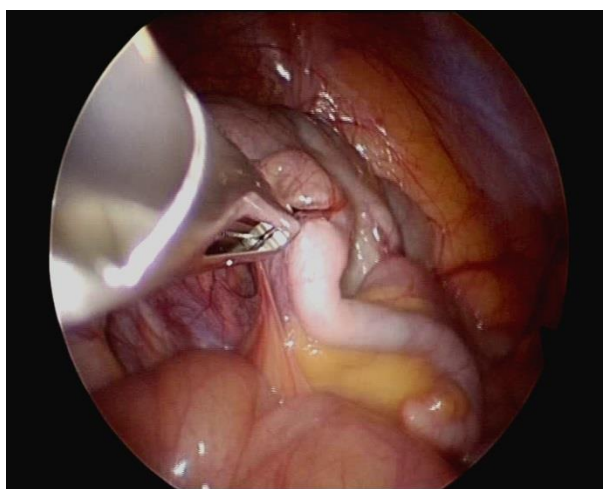
Slika 14. A- podizanje crvuljka hvataljkom i pravljenje prozora na bazi mezoapendiksa disektorom; B- presijecanje crvuljka endostaplerom (preuzeto iz Coran AG & Adzick NS. Pediatric surgery.

Philadelphia, PA: Elsevier Mosby,2012. Str. 1261.)

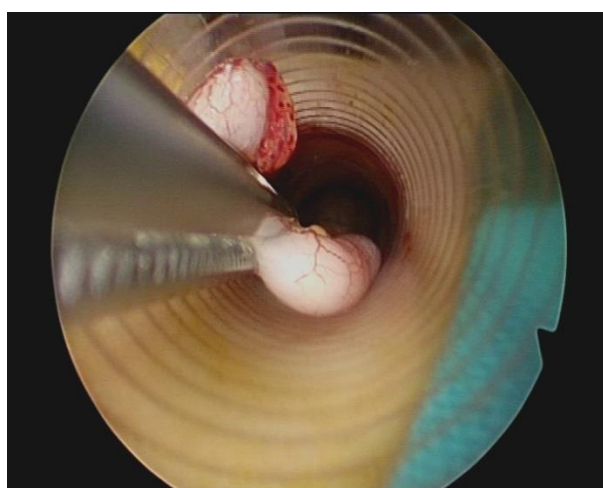
Eksudat Douglasovog prostora se aspirira, te se izvrši lavaža parakoličnog prostora i male zdjelice. Tri otvora za radne kanale se zatvaraju resorptivnim šavom.⁽²⁾ „Prednosti laparoscopske operacije su manja učestalost infekcija rane, kraći boravak u bolnici, bolji kozmetički rezultat i ranije vraćanje svakodnevnim aktivnostima. Nedostaci su skupoća opreme za izvođenje, tehnička zahtjevnost i dugotrajan proces učenja.“⁽³⁾ Unatoč mnogim prednostima, laparoscopska apendektomija još nije postala zlatnim standardom u liječenju akutnog apendicitisa, za razliku od laparoscopske kolecistektomije.

13.3. Laparoskopski asistirana apendektomija

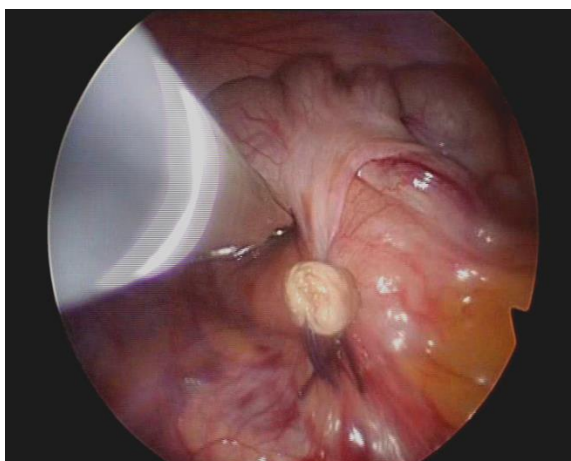
Kombinacija endoskopske i klasične operativne tehnike je zajednička karakteristika skupine procedura koje nazivamo ekstrakorporalna laparoskopija. Opisane su metode jednolumenalne laparoskopije i laparoskopski asistirane apendektomije u kojoj se instrumentom koji prolazi kroz radni kanal laparoscopa mobilizira crvuljak (slika 15.), potom ga se izvuče na trbušnu stijenku simultano s izvlačenjem radnog porta i optike (slika 16.), te se crvuljak eksponiran na umbilikalnu inciziju zatim odstrani kao kod otvorene tehnike (slika 17.).



Slika 15. Prikaz crvuljka tijekom TULLA-e (ljubaznošću prof. dr. sc. Božidara Župančića/ Klinika za dječju kirurgiju Klinike za dječje bolesti Zagreb)



Slika 16. Izvlačenje crvuljka na trbušnu stijenku (ljubaznošću prof. dr. sc. Božidara Župančića/ Klinika za dječju kirurgiju Klinike za dječje bolesti Zagreb)



Slika 17. Prikaz zbrinutog bataljka nakon TULLA-e (ljubaznošću prof. dr. sc. Božidara Župančića/
Klinika za dječju kirurgiju Klinike za dječje bolesti Zagreb)

Prednost ovakvih metoda i njihovih modifikacija je što za intraabdominalni dio operacije, endoskopsku mobilizaciju i preparaciju crvuljka koriste sve prednosti standardne laparoskopske tehnike, a izbjegnuta je preparacija mezoapendiksa, podvezivanje i resekcija crvuljka intraabdominalno (dio operacije koji zahtijeva najviše vremena i skupih tehničkih pomagala tijekom laparoskopske procedure.)⁽²⁾ Višnjic⁽²⁾ u svojoj disertaciji uspoređuje rezultate apendektomije otvorenom, laparoskopskom operacijom i TULAAom (transumbilikalna laparoskopski asistirana apendektomija) te na 125 apendektomiranih bolesnika podijeljenih u tri grupe prema operativnoj tehnici zaključuje da nema statistički značajne razlike u učestalosti javljanja infektivnih komplikacija među uspoređenim operativnim tehnikama. Studija je pokazala statistički značajno kraće trajanje operativnog zahvata TULAA-e u odnosu na laparoskopsku tehniku, te kraće trajanje hospitalizacije iza TULAA-e i laparoskopske operacije i manju potrebu za dodatnom analgezijom u usporedbi s otvorenom tehnikom. Usporedbom cijene operacije, TULAA je nedvojbeno najekonomičnija minimalno invazivna operativna tehnika. Dužina operativnog reza je u TULAA-i gotovo dvostruko manja od dužine reza otvorene apendektomije, a izbjegnute su dodatne incizije standardne laparoskopije. Analiza je pokazala da je TULAA efikasna i pouzdana alternativa rutinski korištenim tehnikama laparoskopije i otvorene tehnike.⁽²⁾

14. Komplikacije apendektomije

Učestalost komplikacija raste sa stupnjem upale crvuljka, odnosno ozbiljnošću bolesti. Najčešće komplikacije apendektomije možemo podijeliti u septične (infekcija kirurške rane, nastanak intraabdominalnog apscesa, pylephlebitis) i neseptične (dehiscencija operacijske rane, krvarenje unutar prva 72 sata, sterkoralna fistula). Kasne komplikacije su intestinalne opstrukcije i postoperativne hernije.

Infekcija operativne rane je najčešća komplikacija apendektomije i stopa joj je 5%.⁽²²⁾ Javlja se 2.-3. postoperativni dan uz simptome boli i porasta tjelesne temperature. Najčešći uzročnici su anaerobni *Bacteroides species* i aerobni mikroorganizmi iz roda *Klebsiela*, *Enterobacter* i *Escherichia coli*. Liječenje obuhvaća široko otvaranje rane i antibiotike prema antibiogramu.

U 2% slučajeva nastaje intraabdominalni apsces Douglasova prostora, ali može nastati i subhepatalni, subfrenički ili interintestinalni apsces. Posljedica je prijeoperacijske kontaminacije i/ili neodgovarajućega ispiranja trbušne šupljine tijekom operacije. Klinički se očituje oko tjedan dana poslije operacije pojavom intermitentnih temperatura, malaksalošću i gubitkom teka. Dijagnoza se postavlja ultrazvukom ili kompjutoriziranom tomografijom, a liječenje obuhvaća perkutanu drenažu pod nadzorom ultrazvuka.⁽³⁾ U studiji Kokoška i ostali⁽²⁷⁾ zaključuju da nije samo perforacija uvjetovana dužinom trajanja simptoma prije dolaska liječniku nego je i nastajanje postoperativnog apscesa povezano s trajanjem simptoma duže od pet dana prije dolaska liječniku, te značajno u manjem broju slučajeva nastaje apsces ako se postavi dren.

Sterkoralna fistula nastaje u 1% slučajeva nakon 5. postoperativnog dana. Uzrok može biti nekroza baze cekuma izazvana apscesom, drenom ili neodgovarajućim podvezivanjem bataljka crvuljka tijekom operacije. Može biti indikacija za reoperaciju.

15. Analiza kirurški liječenih apendicitisa na Klinici za dječju kirurgiju Klinike za dječje bolesti Zagreb tijekom 2014.

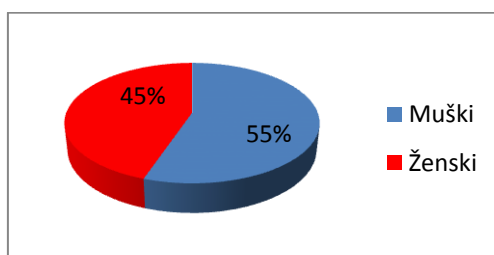
15.1. Cilj

Prikazati rezultate liječenja djece s akutnim apendicitisom u razdoblju 1.1.2014. – 31.12.2014. na Klinici za dječju kirurgiju Klinike za dječje bolesti Zagreb.

15.2. Metode

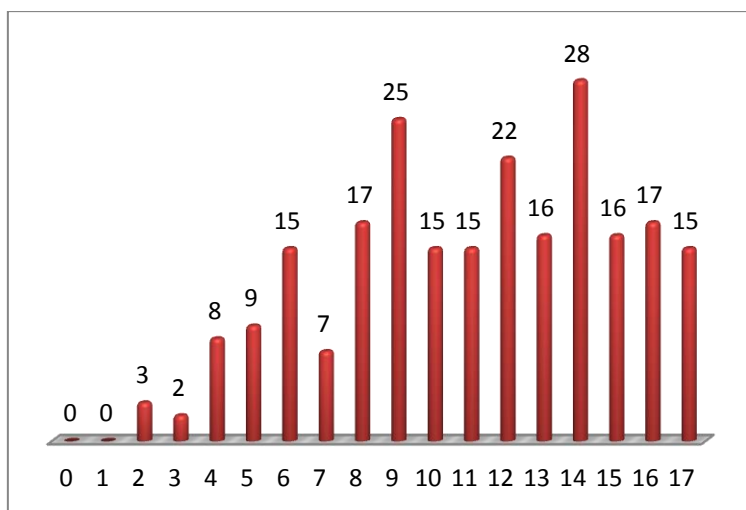
Retrospektivno sam analizirala podatke iz Bolničkog informacijskog sustava i bolničke dokumentacije u godini 2014.. U studiju su uključeni pacijenti koji su apendektomirani radi kliničke i/ili radiološke indikacije. Dijagnoza akutnog apendicitisa je postavljena u 265 pacijenata. Iz studije je isključeno 28 pacijenata zbog nepotpune dokumentacije i jedna pacijentica s peritiflitičkim apscesom koja nije apendektomirana, te 6 pacijenata s peritiflitičkim apscesom koji su išli na elektivnu apendektomiju. Analiza je napravljena na 230 pacijenata. S obzirom na strukturu Objedinjenog hitnog bolničkog prijema(OHBP) u KDBZ, ultrazvučni (UZV) pregled nije uvijek učinjen kod djece koja su primljena na bolničko liječenje s jasnom kliničkom indikacijom za operacijski zahvat. U 2014. godini kod sumnje na akutni apendicitis učinjeno je 133 (57,8%) UZV pregleda. Svi odstranjeni crvuljci upućeni su na patohistološku (PHD) analizu. Statistička analiza je izrađena u SPSS(statistički softver) i rezultati su bili analizirani na razini značajnosti $P < 0,05$.

15.3. Rezultati:

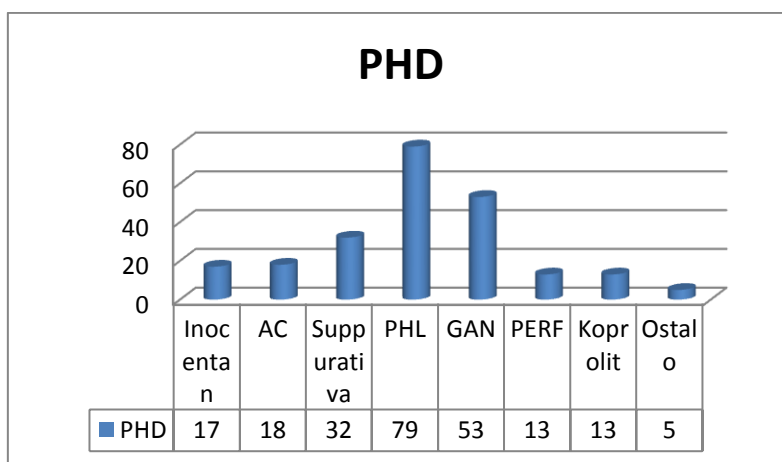


Slika 18. Distribucija apendicitisa po spolu

Od operirane djece bilo je 127 dječaka (55,2%) i 103 djevojčice (44,8%) (slika 18.). Medijan dobi operirane djece je bio 11 godina i 10 mjeseci s rasponom starosti od 2 godine i 3 mjeseca do 17 godina i 11 mjeseci (slika 19.). Intraoperativnim pregledom 25 crvuljaka (10,9%) proglašeno je inocentnim, a 205 crvuljaka (89,1%) pozitivnim na akutni apendicitis (flegmonozni, gangrenozni, perforirani). Dijagnoza apendicitisa je potvrđena patohistološki u 213 uzoraka (92,6%). Raspodjelu učestalosti po patohistološkim dijagnozama prikazuje slika 20. Najčešći nalaz je PHL (34,4%), slijede ga GAN (23%), apendicitis suppurativa (13,9%), *appendicitis acuta* (7,8%), inocentni crvuljak (7,4%), PERF (5,7%), koprolit (5,7%), ostalo (kronični apendicitis i pronalazak enterobiusa u lumenu crvuljka - 2,2%).



Slika 19. Dobna distribucija apendicitisa



Slika 20. Raspodjela učestalosti dijagnoza na PHD-u

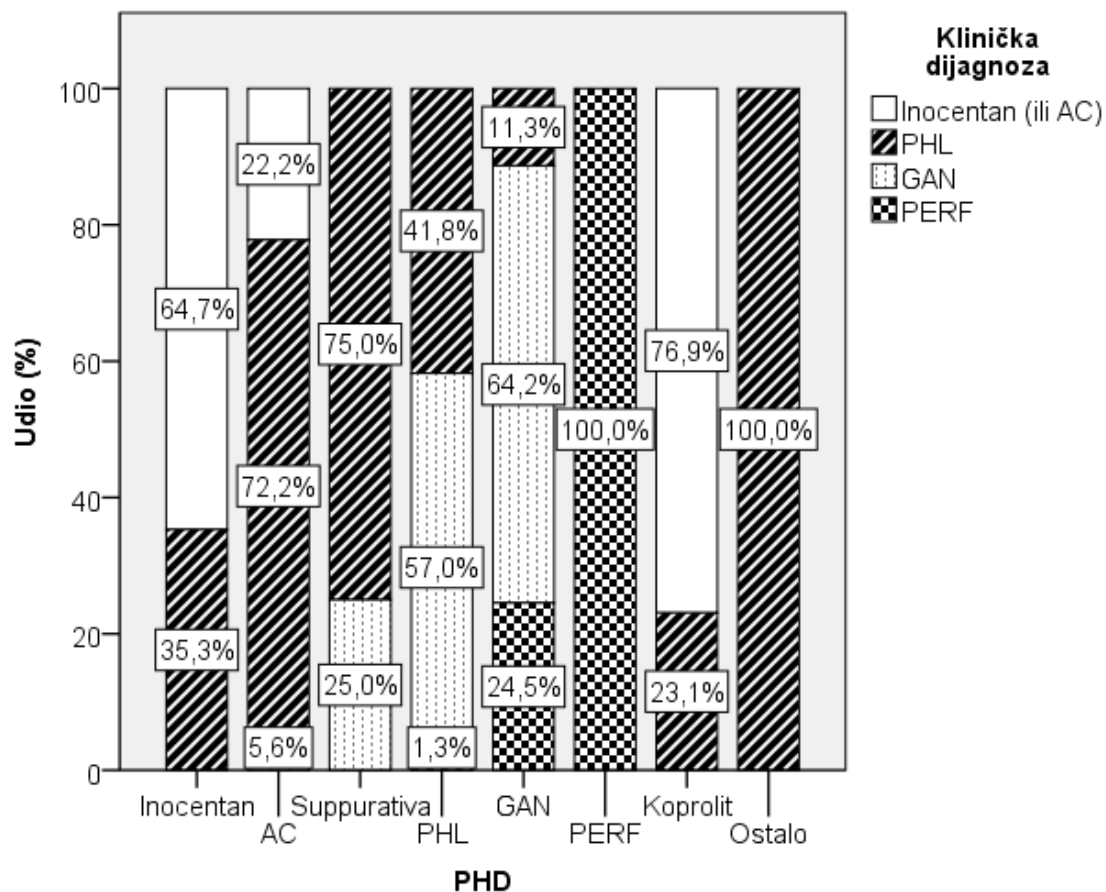
Učinjeno je ukupno 133 (57,8%) UZV pregleda abdomena. UZV nalaz je bio klasificiran kao pozitivan kad su znakovi apendicitisa bili uočeni, i negativan ako nije prikazan crvuljak ili nisu uočene abnormalnosti. Pozitivan UZV nalaz je imao 121 pacijent (88,3%). Univarijatna analiza povezanosti kliničkih karakteristika i UZV nalaza (tablica 8.) pokazala je statistički značajnu povezanost pozitivnog UZV nalaza i kliničke dijagnoze, PHD, hiperemije, broja sekundarnih znakova na ultrazvuku (hiperemija, periapendicitis, slobodna tekućina, reaktivni limfni čvorovi) i temperature.

Tablica 8. Univarijatna povezanost kliničkih karakteristika i UZV nalaza

		UZV nalaz			
Spol	Chi-square	1,647	Slobodna tekućina	Chi-square	0,221
	df	1		df	1
	P	0,199		P	0,638
Klinička dijagnoza	Chi-square	13,821	Periapendicitis	Chi-square	1,899
	df	3		df	1
	P	0,003		P	0,168
Operacija	Chi-square	3,383	Reaktivni l.č.	Chi-square	2,642
	df	2		df	1
	P	0,184		P	0,104
PHD	Chi-square	15,465	Apsces	Chi-square	0,221
	df	7		df	1
	P	0,03		P	0,638
PhD nalaz: pozitivan	Chi-square	10,026	Broj sekundarnih znakova	Chi-square	45,816
	df	1		df	4
	P	0,002		P	<0,001
Dodatna dijagnoza	Chi-square	9,284	Konzistencije stolice	Chi-square	4,307
	df	6		df	2
	P	0,158		P	0,116
Apendikolit	Chi-square	2,740	Temperatura	Chi-square	12,686
	df	1		df	2
	P	0,098		P	0,002
Hiperemija	Chi-square	30,548	Komplikacije	Chi-square	1,426
	df	1		df	1
	P	<0,001		P	0,232

Univarijatna analiza kliničkih dijagnoza i PHD-a je pokazala statistički značajnu razliku ($P < 0,05$) (slika 21.) Kod 61% crvuljaka koji su intraoperativnim pregledom proglašeni innocentnim, PHD je potvrdio nalaz odsutnosti znakova upale. U 41% intraoperativnih flegmonoznih crvuljaka dijagnoza je potvrđena PHD analizom. Intraoperativno dijagnosticirani gangrenozni crvuljak je u 57% slučajeva pri PHD analizi dijagnosticiran kao flegmonozni. Podudaranje u dijagnozi gangrenoznog crvuljka je postignuto u 64,2%, dok je 24,5% intraoperativno proglašenih perforiranim crvuljkom bilo dijagnosticirano gangrenozno

PHD analizom. 100% slaganje je postignuto u dijagnosticiranju perforiranih crvuljaka. 76,9% PHD nalaza koprolita je bilo proglašeno inocentnim crvuljcima intraoperativnim pregledom. Ova razlika proizlazi iz činjenice da kirurg intraoperativno pregledava crvuljak makroskopski i dijeli upalu u 4 kategorije, dok patolog pregledava mikroskopski sve slojeve crvuljka i dijeli upalu na više od 8 kategorija.



Slika 21. Univarijatna analiza kliničke dijagnoze i PHD-a

Stopa perforiranih apendiksa je bila 11,7% što je prihvatljiv rezultat s obzirom na ostale studije koje navode stopu perforacije od 23 do 30%. Klasičnih otvorenih apendektomija je obavljeno 223 (93%), a 5 ih je bilo laparoskopskih i 2 medijane laparotomije. Stopa inocentnih apendiksa bila je 7,3% što je jednako stopi objavljenoj u raznim studijama (5-10%). Komplikacije apendektomije je imalo 19 (8,3%) pacijenata, od toga 10 pacijenata je imalo infekciju rane, 7 intraabdominalni apsces, jedan pacijent je imao

oboje, a jedan je imao ileus. KomPLICIRANI apendicitis (GAN i PERF) je imalo 10 od njih 19 koji su imali komplikacije apendektomije.

Kappa analizom PHD nalaza i UZV dobivena je kappa 0,25 što govori o slabom podudaranju ovih dvaju metoda (tablica 9.). Abdominalni ultrazvuk je vrijedna dijagnostička metoda, ali ovisi o vještini i znanju radiologa. Lažno pozitivnih UZV nalaza je bilo 5, a lažno negativnih 12. Osjetljivost UZV je 90,63% (84,2% do 95,06%), a specifičnost 44,44% (13,7% do 78,8%). Ovaj rezultat je u rangu s drugim objavljenim studijama u kojima je osjetljivost UZV 88% a specifičnost 94%.⁽¹⁷⁾ Omjer šansi je 7,73, što znači da je sedam puta veća šansa da će apendicitis biti potvrđen na PHD-u ako je UZV nalaz pozitivan.

Tablica 9. Kappa analiza UZV i PHD

PHD nalaz: pozitivan * UZV nalaz Crosstabulation					
			UZV nalaz		Total
			Negativan	Pozitivan	
PhD nalaz: pozitivan	Ne	N	4	5	9
		%	44,4%	55,6%	100,0%
	Da	N	12	116	128
		%	9,4%	90,6%	100,0%
Total		N	16	121	137
		%	11,7%	88,3%	100,0%
Symmetric Measures					
		Value	Asymptotic Standard Error^a	Approximate T^b	Approximate Significance
Measure of Agreement	Kappa	0,258	0,126	3,166	0,002
N of Valid Cases		137			

Većina pacijenata se prezentirala s boli u trajanju do 24 sata, urednom stolicom (78,5%), jednom epizodom povraćanja i afebrilnom stanju (<37,1°C) (63,3%) (tablica 10.). Proljevastu stolicu je imalo 14,8% djece, a subfebrilno (37,2-37,9°C) bilo je 19,3% i febrilno (38-41°C) 17,4% pacijenata. Medijan promjera crvuljka je bio 8 mm, a medijan trajanja hospitalizacije je bio sedam dana. Medijan trajanja hospitalizacije u jedinici intenzivnog

liječenja je 0 dana, zato što je samo 33 pacijenata od 230 bilo u JIL-u. Medijan broja leukocita je $16 \cdot 10^9/L$ i 79,8% segmentiranih neutrofila (tablica 11.).

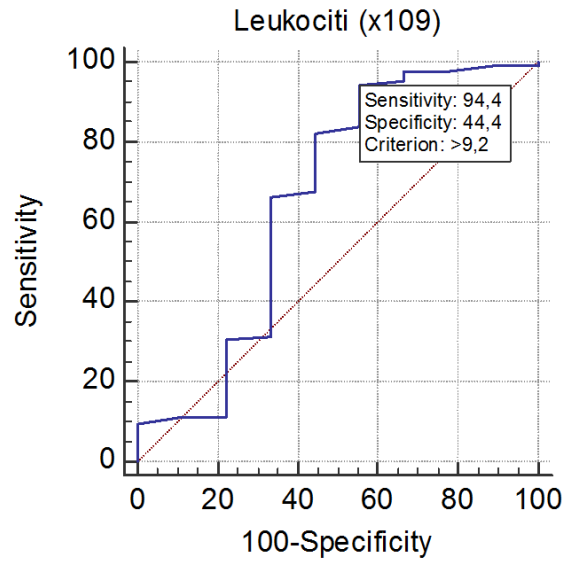
Tablica 10. Klinička slika

Konzistencije stolice	Uredna	175	78,5%
	Proljevasta	33	14,8%
	Tvrda	15	6,7%
Temperatura	Afebrilan	138	63,3%
	Subfebrilan	42	19,3%
	Febrilan	38	17,4%

Tablica 11. Medijan za numeričke varijable u analizi podataka

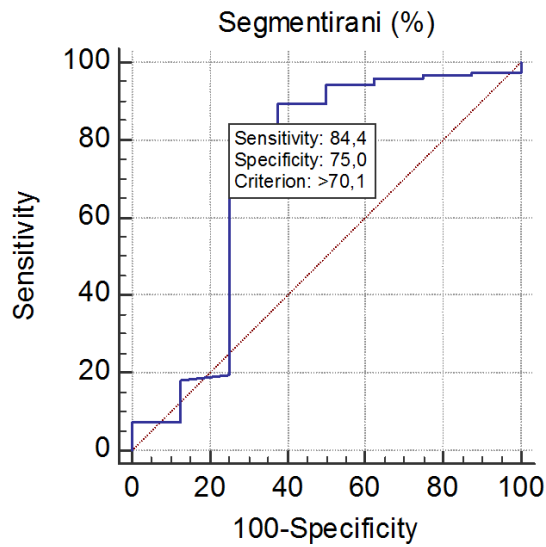
	Percentiles		
	25th	50th (Median)	75th
Dob (mjeseci)	104,75	142,00	177,00
Promjer apendiksa (mm)	7,00	8,00	10,00
Trajanje hospitalizacije (dani)	6,00	7,00	8,00
JIL (dani)	0,00	0,00	0,00
Trajanje boli (sati)	12,00	24,00	36,00
Učestalost povraćanja	0,00	1,00	3,00
Leukociti ($\times 10^9$)	12,65	16,10	18,75
Segmentirani (%)	72,35	79,80	84,60

Napravljena je i ROC analiza površine ispod krivulje (engl. area under curve, AUC) za leukocite i segmentirane neutrofile. Iako rezultat nije statistički značajan, zanimljiv rezultat su „cut off“ vrijednosti koja je za leukocite $>9,2 \cdot 10^9/L$ i segmentirane neutrofile $>70\%$, oboje je unutar referentnih vrijednosti (slika 22. i 23.). Ovim rezultatom je samo još jednom pokazano kako je dijagnosticiranje apendicitisa zahtjevno jer ima slučajeva kad je broj leukocita normalan, a djeca imaju pozitivan PHD nalaz za akutni apendicitis. Osjetljivost leukocita je 94,4%, a specifičnost 44,4%. Osjetljivost segmentiranih neutrofila je 84,4%, a specifičnost 75%. Laboratorijski markeri pokazuju dijagnostičku točnost ako se koriste u kombinaciji, jer svaki zasebno imaju ograničenu dijagnostičku vrijednost, što se može i vidjeti u rezultatima ROC analizi površine ispod krivulje.



Area under the ROC curve (AUC)	0,659
Standard Error ^a	0,128
95% Confidence interval ^b	0,571 to
z statistic	1,241
Significance level P (Area=0.5)	0,2145

Slika 22. AUC za broj leukocita



Area under the ROC curve (AUC)	0,731
Standard Error ^a	0,133
95% Confidence interval ^b	0,646 to
z statistic	1,732
Significance level P (Area=0.5)	0,0833

Slika 23. AUC za udio segmentiranih neutrofila

15.4. Rasprava:

Ova analiza podataka iz 2014. nastala je po uzoru na prikupljene podatke od 2008. do 2012. godine na Klinici za dječju kirurgiju Klinike za dječje bolesti Zagreb i objavljene u članku „Dileme i poteškoće u kirurškom pristupu akutnom abdomenu u djece“, Župančić B. i sur. u časopisu Paediatrica Croatica. 2013;57(Supl 1):139-145. Tablica 11. prikazuje usporedbu rezultata deskriptivne statistike ova dva navedena razdoblja. Podaci o obrađenim pacijentima se ne razlikuju značajno po udjelu po spolu, medijanu dobi, kliničkim dijagnozama i PHD-u. Vidi se porast rađenih UZV s 54% na 57,8% te smanjenje stope perforacije (s 13,2% na 11,7%) i negativnih apendektomija (s 9,1% na 7,4%) što Kliniku za dječju kirurgiju KDBZ svrstava među bolje dječje kirurške ustanove.

Tablica 11. Usporedba deskriptivne statistike petogodišnje analize (2008.-2012.) i analize 2014.

		2008.- 2012. (N)	%	2014. (N)	%
Spol	Muški	891	60,0%	127	55,2%
	Ženski	589	40,0%	103	44,8%
Median dobi (mjeseci)		132		142	
Klinička dijagnoza	AC	185	12,5%	25	10,9%
	PHL	655	44,3%	90	39,1%
	GAN	430	29,1%	88	38,3%
	PERF	195	13,2%	27	11,7%
PHD	Inocentan	135	9,1%	17	7,4%
	AC	x	x	18	7,8%
	Suppurativa	x	x	32	13,9%
	PHL	695	47,0%	79	34,3%
	GAN	329	22,2%	53	23,0%
	PERF	52	3,5%	13	5,7%
	Koprolit	172	11,6%	13	5,7%
	Ostalo	97	6,6%	5	2,2%
PhD nalaz: pozitivan	Ne	135	9,1%	17	7,4%
	Da	1345	90,9%	213	92,6%
UZV rađen	Ne	675	46,0%	97	42,2%
	Da	805	54,0%	133	57,8%
UZV nalaz	Negativan	165	20,5%	16	11,7%
	Pozitivan	640	79,5%	121	88,3%
Stopa perforacije		195	13,2%	27	11,7%
Stopa negativnih apendektomija		135	9,1%	17	7,4%

16. Zaključak

Unatoč visokoj prevalenciji akutnog apendicitisa u dječjoj dobi (7-8%), dijagnosticiranje je izazovno jer su mnogi simptomi apendicitisa nespecifični i pacijenti mogu imati atipičnu kliničku sliku. Konačna dijagnoza se temelji na anamnezi, fizikalnom pregledu i kliničkim znakovima, laboratorijskim nalazima i UZV abdomena. U postavljanju dijagnoze od pomoći su laboratorijski nalazi, broj leukocita, postotak segmentiranih neutrofila, CRP i novi markeri kao što su prokalcitonin, fibrinogen, serumski citokini za koje neke studije kažu da su dobri pokazatelji perforacije.^(14,15) Dodatna istraživanja novih laboratorijskih markera su potrebna kako bi se postigla dijagnostička točnost.

Literatura, ali i praksa na Klinici za dječju kirurgiju KDBZ smatra ultrazvučni pregled abdomena vrijednom dijagnostičkom metodom koja pomaže kod dvojbjenih slučajeva kada klinička slika i znakovi nisu klasični ili se laboratorijski nalazi ne uklapaju u dijagnozu apendicitisa. Povećanjem broja ultrazvučno pregledanih pacijenata, radiolog stječe iskustvo i smanjuje se utjecaj vještine operatera na nalaz UZV-a, a tako se može smanjiti i stopa negativnih apendektomija.⁽¹⁸⁾ Trebalo bi dodatno istražiti nove kriterije za radiološko tumačenje UZV nalaza koje predlažu Goldin i ostali⁽¹⁹⁾ u svojoj studiji, u kojoj tvrde da se povećanjem kriterija za promjer crvuljka ≥ 7 mm ili debljine stijenke $\geq 1,7$ mm postiže visoka osjetljivost i specifičnost ultrazvuka. UZV nalaz treba interpretirati u kombinaciji s ostalim nalazima i kliničkim znakovima kod donošenja odluke o operaciji.

Unatoč današnjim mogućnostima dijagnostike apendicitisa, anamneza i kirurški pregled su i dalje ključni u donošenju odluke o kirurškom postupku.

Iskustvo kirurga tijekom procjene te praćenje pacijenta i dalje bitno utječu na donošenje indikacije za operacijski zahvat te na rezultat liječenja pacijenata s apendicitisom.⁽²⁸⁾

17. Zahvale

Zahvaljujem svojem mentoru prof. dr. sc. Božidaru Župančiću na vodstvu, pomoći i razumijevanju prilikom izrade ovog diplomskog rada.

Također se zahvaljujem dr. med. Nikici Lesjaku na pomoći, savjetima i potpori pri prikupljanju i obradi podataka te svim ostalim djelatnicima Klinike za dječju kirurgiju Klinike za dječje bolesti Zagreb na pomoći, objašnjenjima i razumijevanju tijekom mog boravka na klinici radi izrade ovog diplomskog rada.

Zahvaljujem se doc. dr. sc. Milanu Miloševiću s Katedre za zdravstvenu ekologiju i medicinu rada i sporta pri Školi narodnog zdravlja "Andrija Štampar" na suradnji i izradi statističke analize podataka.

Posebno se zahvaljujem svim liječnicima koji su me liječili nakon što je splet nesretnih okolnosti uzrokovao teško zdravstveno stanje i što su me svojom stručnošću i dobrim odnosom prema pacijentima u tim trenucima podsjetili zašto želim biti liječnica i da ne odustajem od svog izbora.

Zahvaljujem neizmjereno i svojoj obitelji, posebno roditeljima i bratu na moralnoj, financijskoj i svekolikoj podršci, vjeri, povjerenju; ali i teti i strini i ostatku obitelji na svojoj pomoći, savjetima i snazi koju su mi davali, te prijateljima na pruženoj potpunoj podršci tijekom cjelokupnog studiranja.

18. Literatura

1. Murphy JP, Ostlie DJ & Holcomb GW, III. Ashcraft's Pediatric Surgery, Sixth edition. London: Saunders/Elsevier; 2014.
2. Višnjic, S. Usporedba rezultata operativnog liječenja apendicitisa u djece laparoskopski asistiranom metodom u odnosu na otvorenu i laparoskopsku metodu [disertacija]. Zagreb: Sveučilište u Zagrebu, Medicinski fakultet; 2008.
3. Šoša T, Sutlić Ž, Stanec Z, Tonković I, i sur. Kirurgija. Zagreb: Naklada Ljevak; 2007. Str. 493-501.
4. Anandalwar SP, Callahan MJ, Bachur RG, et al. Use of White Blood Cell Count and Polymorphonuclear Leukocyte Differential to Improve the Predictive Value of Ultrasound for Suspected Appendicitis in Children. J Am Coll Surg. 2015; 220:1010. U: UpToDate; 2016 [pristupljeno 14.12.2016.] Dostupno na: <http://www.uptodate.com>
5. Fanghanel J, Pera F, Anderhuber F, Nitsch R (ur.). Waldeyer Anatomie des Menschen Copyright 2003 by Walter de Gruyter GmbH & Co. KG, 10785 Berlin 17. Njemačko izdanje prerađeno u cijelosti 1.hrvatsko izdanje Vinter I (ur.) Zagreb: Golden marketing-Tehnička knjiga; 2009. Str. 1002.
6. Damjanov I, Jukić S, Nola M. Patologija, treće, prerađeno i dopunjeno izdanje, Zagreb: Medicinska naklada; 2011. Str. 561.
7. Vučkov Š, Kvesić A. Izabrana poglavlja iz dječje kirurgije. Mostar: Sveučilište u Rijeci; 2005. Str. 180-182.
8. Rentea RM, Shawn DSP. Pediatric Appendicitis. Surgical Clinics of North America. 2017; Volume 97, Issue 1, Pages 93-112
9. Hrelec, M. Vrijednost C-reaktivnog proteina u dijagnostici akutnog apendicitisa u djece [magistarski rad]. Zagreb: Sveučilište u Zagrebu, Medicinski fakultet; 2006.
10. Alvarado A. A practical score for the early diagnosis of acute appendicitis. Ann Emerg Med. 1986;15(5):557-64.
11. Samuel M. Pediatric appendicitis score. J Pediatr Surg. 2002;37(6):877-81.

12. Kulik DM, Uleryk EM, Maguire JL. Does this child have appendicitis? A systematic review of clinical prediction rules for children with acute abdominal pain. *J Clin Epidemiol.* 2013;66:95-104.
13. Yap TL, et al. New 2-step risk-stratification clinical score for suspected appendicitis in children. *Journal of Pediatric Surgery.* 2015;Volume 50, Issue 12, 2051 – 2055
14. Kafetzis DA, Velissariou IM, Nikolaidis P, et al. Procalcitonin as a predictor of severe appendicitis in children. *Eur J Clin Microbiol Infect Dis.* 2005; 24: 484.
15. Feng S, Wu P, Chen X. Hyperfibrinogenemia in appendicitis: a new predictor of perforation in children. *Pediatr Surg Int.* 2014; 30: 1143.
16. Zviedre A, Engelis A, Tretjakovs P, Jurka A, Zile I, et. al. Role of serum cytokines in acute appendicitis and acute mesenteric lymphadenitis among children. *Medicina.* 2016; vol: 52 (5) pp: 291-297
17. Doria AS, Moineddin R, Kellenberger CJ, et al. US or CT for diagnosis of appendicitis in children and adults? A meta-analysis. *Radiology.* 2006;241(1):83-94.
18. Scrimgeour DSG, Driver CP, Stoner RS, King SK, Beasley SW. When does ultrasonography influence management in suspected appendicitis? *ANZ J Surg.* 2014; 84: 331–334. doi:10.1111/ans.12415
19. Goldin AB, Khanna P, Thapa M, et al. Revised ultrasound criteria for appendicitis in children improve diagnostic accuracy. *Pediatr Radiol.* 2011;41: 993.
20. Hall EJ. Lessons we have learned from our children: cancer risks from diagnostic radiology. *Pediatr Radiol.* 2002;32(10):700-6.
21. Kulaylat AN, Moore MM, Engbrecht BW, et al. An implemented MRI program to eliminate radiation from the evaluation of pediatric appendicitis. *J Pediatr Surg.* 2015;50(8):1359-63.
22. Coran AG, Adzick NS. *Pediatric surgery.* Philadelphia, PA: Elsevier Mosby; 2012.
23. Zigler MM, Azizkhan RG, Allmen D, Weber TR. *Operative pediatric surgery.* New York: McGraw Hill; 2003; 671-691.
24. Augustin G. *Acute Abdomen During Pregnancy.* Zagreb: Springer; 2014.

25. McGory ML, Zingmond DS, Tillou A, et al. Negative appendectomy in pregnant women is associated with a substantial risk of fetal loss. *J Am Coll Surg.* 2007;205:534-40.
26. Blewett CJ, Krummel TM. Perforated appendicitis: past and future controversies. *Semin Pediatr Surg.* 1995;4:234-8.
27. Kokoska ER, Silen ML, Tracy TF, Dillon PA, Cradock TV, Weber TR. Perforated appendicitis in children: Risk factors for the development of complications. *Surgery.* 1998. Volume 124, Issue 4, Pages 619-626
28. Župančić B. i sur. Dileme i poteškoće u kirurškom pristupu akutnom abdomenu u djece. *Paediatr Croat.* 2013;57(Supl 1):139-145

19. Životopis

Rođena sam 27.06.1990.g. u Vinkovcima. Nakon završene osnovne škole i opće gimnazije u Županji, upisala sam Medicinski fakultet Sveučilišta u Zagrebu 2009. godine te apsolvirala 2017. godine. Poznavateljica sam engleskog jezika u govoru i pismu te osnova njemačkog jezika. Članica sam Folklornog ansambla Studentskog kulturno umjetničkog društva „Ivan Goran Kovačić“. Aktivno sam sudjelovala na CROSS13 „Innovations in health“, 13. Croatian Student Summit, u travnju 2017. godine prezentirajući poster na temu „Thrombopoietin receptor agonist romiplostim for patient with chronic ITP and improvement of quality of life-a case report“. Aktivno sam sudjelovala na 40th International Medical Scientific Congress & South East European Summit u Skopju, Makedonija, od 12.-15. svibnja 2017. godine, prezentirajući svoj znanstveni rad pod naslovom „Surgical treatment of acute appendicitis in children“.