

Tumori jajnika u trudnoći

Frangen, Daria

Master's thesis / Diplomski rad

2017

Degree Grantor / Ustanova koja je dodijelila akademski / stručni stupanj: **University of Zagreb, School of Medicine / Sveučilište u Zagrebu, Medicinski fakultet**

Permanent link / Trajna poveznica: <https://um.nsk.hr/um:nbn:hr:105:656630>

Rights / Prava: [In copyright](#)/[Zaštićeno autorskim pravom.](#)

Download date / Datum preuzimanja: **2024-09-18**



Repository / Repozitorij:

[Dr Med - University of Zagreb School of Medicine Digital Repository](#)



**SVEUČILIŠTE U ZAGREBU
MEDICINSKI FAKULTET**

Daria Frangen

Tumori jajnika u trudnoći

DIPLOMSKI RAD



Zagreb, 2017.

Ovaj diplomski rad izrađen je na Klinici za ginekologiju i porodništvo Kliničke bolnice „Sveti Duh“, pod vodstvom doc. dr. sc. Berivoja Miškovića i predan je na ocjenu u akademskoj godini 2016. / 2017.

Mentor: doc. dr. sc. Berivoj Mišković

POPIS KRATICA

- AMH – anti-Mullerov hormon
- SZO – Svjetska zdravstvena organizacija
- FIGO – engl. *The International Federation of Gynecology and Obstetrics*
- AEP – atipični epitelni proliferativni tumor
- β hCG – humani korionski gonadotropin
- TLH – tumor lutealne hiperreakcije
- PCOS – sindrom policističnih jajnika (engl. *Polycystic ovary syndrome*)
- UZV – ultrazvuk
- MR – magnetska rezonancija
- CT – kompjuterizirana tomografija
- EAMP – engl. *European Association of Perinatal Medicine*
- IOTA - engl. *International Ovarian Tumor Analysis*
- AFP – alfa-feto protein
- CA125 – engl. *Cancer antigen 125*
- HE4 – engl. *Human epididymis protein 4*
- LDH – laktat dehidrogenaza
- CO₂ – ugljikov dioksid

SADRŽAJ

SAŽETAK	i
SUMMARY	ii
1. UVOD.....	1
2. EMBRIOLOGIJA	2
3. ANATOMIJA	3
4. PATOGENEZA	4
4.1. Površinski epitelno-stromalni tumori	5
4.2. Tumori specijalizirane strome jajnika.....	5
4.3. Tumori spolnih stanica.....	5
4.4. Tumorima slične tvorbe	6
5. KLASIFIKACIJA	7
6. UČESTALOST TUMORA JAJNIKA U TRUDNOĆI	9
7. TUMORI JAJNIKA U TRUDNOĆI	11
7.1. Tumorima slične promjene	11
7.1.1. Funkcionalne ciste	11
7.1.1.1. Folikularna i cista žutog tijela.....	11
7.1.1.2. Hemoragična cista.....	12
7.1.2. Promjene specifične za trudnoću	13
7.1.2.1. Teka luteinska cista.....	13
7.1.2.2. Luteom trudnoće	14
7.1.2.3. Hiperstimulacija jajnika	15
7.1.2.4. Tumor lutealne hiperreakcije (hyperreactio luteinalis)	16
7.1.2.5. Endometriom	18
7.2. Benigni tumori jajnika	21
7.2.1. Benigni cistični teratom (dermoidna cista)	21
7.2.2. Cistadenom.....	22
7.3. Maligni tumori jajnika	23
7.3.1. Tumori spolnih stanica	24
7.3.2. Tumori pokrovnog epitela	24
7.3.3. Tumori specijalizirane strome	25

8.	DIFERENCIJALNA DIJAGNOZA	26
9.	KLINIČKA SLIKA	27
10.	DIJAGNOZA	29
10.1.	Ultrazvuk	30
10.2.	Magnetska rezonancija	34
10.3.	Kompjuterizirana tomografija.....	35
10.4.	Tumorski biljezi	35
10.4.1.	AFP	36
10.4.2.	CA125.....	36
10.4.3.	Ostali biljezi.....	37
11.	TERAPIJA.....	38
11.1.	Kirurško liječenje	39
11.1.1.	Vrijeme kirurškog zahvata.....	40
11.1.2.	Klasična kirurška terapija	41
11.1.3.	Laparoskopija.....	42
11.2.	Onkološko liječenje	44
11.2.1.	Ne-epitelni tumori jajnika.....	44
11.2.2.	Karcinom jajnika.....	45
12.	KOMPLIKACIJE U TRUDNOĆI	46
13.	ZAHVALE	47
14.	LITERATURA	48
15.	ŽIVOTOPIS	57

SAŽETAK

TUMORI JAJNIKA U TRUDNOĆI

Tumori jajnika u trudnoći su rijetki, a učestalost im se kreće od 0.3-5.4%. Najčešće se radi o dobroćudnim promjenama kao što su funkcionalne ciste jajnika ili benigni tumori jajnika. Većina benignih promjena u trudnoći manje su od 6 cm i obično ne predstavljaju zaprjeku normalnom vaginalnom porođaju. Dijagnozu tumora jajnika u trudnoći postavljamo na temelju fizikalnog nalaza, laboratorijskih nalaza i slikovnih metoda. Ultrazvuk je zlatni standard za dijagnozu tumora jajnika, međutim ima nisku specifičnost u procjeni maligniteta ovarijskog tumora. Zdjelična magnetska rezonancija može dodati važne dijagnostičke informacije o procjeni maligniteta i topografije tumora. Liječenje treba biti izrazito individualizirano, a ovisi o prikupljenim dijagnostičkim informacijama, sumnji na malignitet te procjeni rizika od torzije, rupture ili krvarenja. Torzija predstavlja glavnu akutnu komplikaciju tumora jajnika u trudnoći te zahtijeva hitno kirurško liječenje. Kirurške metode koje se koriste u liječenju tumora jajnika su laparotomija i laparoskopija, a odabir metode ovisi o veličini tumora, procjeni maligniteta i trajanju trudnoće. Obje kirurške metode povećavaju rizik od opstetričkih komplikacija što se prvenstveno odnosi na kasni pobačaj i rani prijevremeni porođaj. Ukoliko postoji indikacija, najbolje je kirurški tumor ukloniti oko 18. tjedna trudnoće jer je rizik za pobačaj u toj dobi relativno malen. Ukoliko je postavljena sumnja na malignitet tada se kiruršku i drugu terapiju može započeti i ranije.

Ključne riječi: jajnik, tumor, cista, trudnoća, dijagnoza, terapija

SUMMARY

OVARIAN TUMORS IN PREGNANCY

Ovarian tumors in pregnancy are rare and their incidence ranges from 0.3 to 5.4%. Most commonly, they are benevolent masses such as functional ovarian cysts or benign ovarian tumors. Most benign masses in pregnancy measure less than 6 cm in diameter and usually do not represent an obstruction in labour. The diagnosis of ovarian tumors in pregnancy is based on physical findings, laboratory results and imaging methods. Ultrasound is the golden standard for the diagnosis of ovarian tumors, but it has low specificity in evaluating malignancy. Pelvic magnetic resonance can add important information on evaluation of malignancy and tumor topography. Treatment should be highly individualized, depending on the collected diagnostic information, suspicion of malignancy and estimated risk of torsion, rupture or bleeding. Torsion is the main acute complication of ovarian tumors in pregnancy and requires urgent surgical treatment. The surgical methods used are laparotomy and laparoscopy, and the choice of method depends on the size of the tumor, the estimation of malignancy and the duration of pregnancy. Both surgical methods increase the risk of obstetrical complications, such as late abortion and premature birth. If there is an indication, it is best to surgically remove the tumor at about 18 weeks of pregnancy because the risk of abortion at that time is relatively small. If there is a suspicion of malignancy then surgical and other therapy may be initiated earlier.

Key words: ovary, tumor, cyst , pregnancy, diagnosis, management

1. UVOD

Tumori jajnika u trudnoći predstavljaju težak dijagnostički i terapijski izazov za kliničara. Međutim, s obzirom na općeprihvaćenu upotrebu ultrazvučne dijagnostike visoke rezolucije, tumori jajnika sve se češće i lakše otkrivaju u ranim stadijima trudnoće što uvelike doprinosi boljem ishodu trudnoće.

Tumori jajnika u trudnoći su rijetki, a učestalost im je otprilike 0.3-5.4%. (1–4)

Tumori jajnika su histogenetski i histološki, pa prema tome i klinički, vrlo heterogena skupina tumora. Kako u općoj populaciji, tako se i kod trudnica mogu pojaviti svi histološki tipovi tumora jajnika, od praktički bezazlenih funkcionalnih cista i benignih tumora pa sve do malignih tumora koji zahtijevaju poseban klinički postupnik. Rast tumora u trudnoći, čak i ultrazvučni nalaz koji sugerira malignitet, ne mora značiti da se doista radi o zloćudnom tumoru jajnika. U tom kontekstu prikazana su i ilustrirana dva slučaja benignih tumora jajnika, u trudnica s Klinike za ginekologiju i porodništvo Kliničke bolnice „Sveti Duh“, koji su rastom i ultrazvučnim izgledom podsjećali na malignome. Dijagnoza tumora jajnika se u trudnoći postavlja na temelju slikovnih pretraga i laboratorijskih nalaza, prvenstveno nalaza tumorskih biljega i hormona. Ove laboratorijske nalaze treba vrlo oprezno interpretirati budući da se njihove referentne vrijednosti u trudnoći mijenjaju. Prije ultrazvučne ere obično bi se dijagnosticirali tumori koji su se komplicirali zbog brzog i naglog rasta ili pak zbog torzije. Tadašnji klinički postupnik podrazumijevao je da sve tumore jajnika treba kirurški odstraniti kako bi se prevenirale gore navedene komplikacije ili eliminirale opstrukcije u porođaju. Takav širok pristup kirurškom liječenju uvelike je ugrožavao povoljan ishod trudnoće. Međutim, prema današnjim postupnicima bitno su reducirane indikacije za kirurško liječenje jer se pokazalo da je velika većina tumora u trudnoći benigne prirode. Oni obično ne

prelaze veličinu od 6 cm, vrlo često spontano regresiraju i najčešće uopće ne dolazi do komplikacija. Nadalje, takvi tumori vrlo se često pomiču kranijalno s rastom uterusa i nisu zaprjeka za vaginalni porođaj. U ovom radu detaljnije će se prikazati histološki tipovi tumora jajnika koji se češće javljaju u trudnoći, a isto tako dijagnostički i terapijski postupci.

2. EMBRIOLOGIJA

Poznavanje embriologije i mikroskopske anatomije jajnika ključno je za razumijevanje raznih vrsta tumora koji nastaju u ovom organu. Potpun opis embriologije i anatomije jajnika izvan je okvira ovog rada, te je fokus samo na ključnim razvojnim događajima i anatomskim značajkama koji su važni za razvoj tumora jajnika. Razvoj i diferencijacija spolnog sustava složen je proces. Spolne žlijezde (gonade) počinju se razvijati tek u 5. tjednu trudnoće. U početku je to par spolnih nabora (*plicae genitales*), izbočenja iznad mezonefrosa. Spolni nabori nastaju iz epitela celoma i mezenhima. Sve do 6. tjedna trudnoće u spolnim naborima odnosno tzv. primordijalnim gonadama nema spolnih stanica. Tek tada spolne stanice putuju ameboidnim gibanjem iz žumanjčane vreće duž hvatišta mezenterija prema gonadama. Ovaj dio embrionalnog razvitka bitan je zbog mogućnosti zaostajanja nekih spolnih stanica na svom putu. Te, primordijalne spolne stanice, na kraju svog puta invadiraju mezenhim spolnih nabora i ulaze u spolne tračke, koji imaju svoj kortikalni i medularni dio.⁽⁵⁾ Različite histološke vrste tumora koji nastaju u jajniku povezane su s različitim tipovima stanica i tkiva koji su prisutni u ovoj fazi embrionalnog razvitka, a to su: celomski epitel, mezenhim, mezonefros i spolne stanice. Ovariji u fetusa ženskog spola i testisi u fetusa muškog spola razvijaju se na sličan način do 4. mjeseca embrionalnog života.⁽⁵⁾ Takve bipotencijalne žlijezde

zametka zovu se indiferentne spolne žlijezde. Indiferentne spolne žlijezde razvijaju se u jajnik ukoliko ne postoji Y-kromosom, nedostaje anti-Mullerov hormon (AMH) te ukoliko nema ovisnosti o hormonima.(6) Konstelacija gore navedenih čimbenika dovodi do propadanja medularnih, a razvitka kortikalnih tračaka. Ovo otkriće o sličnom inicijalnom razvitku gonada objašnjava podrijetlo nekih tumora u kojima se nalazi histološko tkivo testisa, a nalazimo ga u jajnicima i obrnuto. U 2. mjesecu trudnoće, primitivna gonada prepoznaje se kao jajnik zbog propadanja medularnih tračaka. Mezonefritičke i spolne stanice međutim ostaju tijesno povezane i tvore ovarijske spolne tračke unutar primitivnog mezenhima. Celomski epitel ostaje na periferiji i čini površinu ovarija u razvitku.

3. ANATOMIJA

Jajnik je parna spolna žlijezda čija je fiziološka uloga periodično stvaranje jajne stanice i steroidnih hormona, estradiola i progesterona. Obje funkcije se događaju u ponavljajućim procesima zrenja folikula, ovulacije, stvaranja žutog tijela i atrezije.(7) Jajnik se sastoji od tri neoštro ograničene zone koje se strukturalno međusobno razlikuju, a to su vanjska zona ili kora, središnja moždina ili stroma te unutarnji dio ili hilus. Površinski sloj kore jajnika čini jednoslojni kubični epitel, koji je podrijetlom iz celomskog epitela. To je važna činjenica s obzirom na to da velik broj istraživanja pokazuje da stanice podrijetlom iz celomskog epitela igraju ključnu ulogu u samoj patogenezi epitelno-stromalnih tumora jajnika.(7) Unutarnji dio kore jajnika sadrži brojne folikule koji su ukopani u stromalno tkivo. Stroma se sastoji od vezivnog tkiva i intersticijskih stanica, koje su podrijetlom iz mezenhima. Histološka građa folikula ovisi

o njihovom rastu i stupnju razvoja tijekom fetalnoga i postnatalnoga života. Postoje brojni načini klasificiranja maturacije folikula jajnika, no s gledišta morfoloških promjena ovisnih o stupnju razvoja i funkciji, dijelimo ih na primordijalne, primarne, preantralne, antralne i preovulacijske. Granuloza-stanice specijalizirane su stanice vjerojatno mezonefritičkog porijekla, a koje su nastale iz spolnih, kortikalnih tračaka.(7) One okružuju spolne stanice, tvore folikule te sudjeluju u proizvodnji hormona. Stroma koja neposredno okružuje folikule prilikom folikularne maturacije diferencira se u teka-stanice. Pri tome unutarnji sloj teka-stanica nastaje diferencijacijom stromalnih, vezivnih stanica u epiteloidne koje imaju ultrastrukturnu osnovu za stvaranje androgenih hormona. Vanjski sloj međutim zadržava vretenast izgled stromalnih stanica i ostaje hormonski neaktivan. Prilikom stimulacije, granuloza i teka-stanice akumuliraju lipide u citoplazmi procesom luteinizacije i čine osnovu budućeg žutog tijela. Jajnik također sadrži hilusne stanice (jednake testikularnim Leydigovim stanicama) koje su također specijalizirane za produkciju hormona.

4. PATOGENEZA

Patogeneza tumora jajnika istovjetna je kod trudnica i u općoj populaciji. Međutim, patogeneza se razlikuje ovisno o tome radi li se o pravim tumorima ili o tvorbama koje su slične tumorima. Većina pravih tumora jajnika može se podijeliti u jednu od tri glavne skupine: površinski epitelno-stromalni tumori, tumori spolnih stanica i tumori specijalizirane strome.

4.1. Površinski epitelno-stromalni tumori

Površinski epitel jajnika histološki je vrlo sličan mezotelu. Sastoji se od jednog sloja kubičnih stanica koje čine površinski sloj kore jajnika. Ova sličnost, jednako kao i sličnost epitelno-stromalnih tumora ovarija s epitelnim tumorima koji se nalaze drugdje u zdjelici i abdomenu, objašnjava se činjenicom da patogenetski svi epitelno-stromalni tumori imaju jednako embrionalno porijeklo (iz celomskog epitela).(7) Tijekom tumorigeneze, procesom neoplastične diferencijacije, ovi tumori poprimaju različite histološke, a time i kliničke osobine. Tako, primjerice, diferencijacijom epitela u kubični ili cilindrični epitel nalik epitelu jajovoda nastaju serozni tumori jajnika. Diferencijacija u cilindrični epitel nalik epitelu endocerviksa dovodi do nastanka mucinoznog tumora jajnika. Endometrioidni tumori jajnika nastaju diferencijacijom pokrovnog epitela jajnika u epitel nalik epitelu endometrija. S druge strane, diferencijacija celomskog epitela može ići i u pravcu diferencijacije u uroepitel, te tako nastaje Brennerov tumor ili njegova maligna kopija (karcinom svijetlih stanica).(8)

4.2. Tumori specijalizirane strome jajnika

Ovi tumori uključuju tkiva porijeklom iz embrionalnih tkiva mezenhima i mezonefrosa. Neki od ovih tumora nastaju od specijaliziranih granulosa stanica ili njihovih analoga iz testikularnih spolnih tračaka (Leydigove i Sertollijeve stanice - androblastomi), za koje se također pretpostavlja da imaju mezonefritičko porijeklo. Neki od ovih tumora, poglavito fibromi i tekomi (podrijetlom iz teka-stanica), imaju pretežito fibrozni izgled.

4.3. Tumori spolnih stanica

Ovarijski tumori spolnih stanica imaju jednako embrionalno porijeklo kao i testikularni tumori spolnih stanica. Jednako porijeklo objašnjava se činjenicom da su u početku diferencijacije gonada spolne prastanice još uvijek nediferencirane sve dok se

migracijom ne nasele u gonade. Tumori koji nastaju malignom alteracijom primordijalnih oocita zovu se disgerminomi. Ako tumorigeni agens samo aktivira oocitu bez njezine maligne alteracije, oocita se dijeli i nastaju blastomere koje se diferenciraju u tkiva koja normalno nastaju iz oplođene jajne stanice. Takva nakupina embrionalnih stanica čini teratom. Treba imati na umu da se spolne stanice, koje su eventualno zaostale na putu migracije između žumanjčane vreće i gonada u razvitku, mogu razviti u tumore spolnih stanica i izvan gonada.

4.4. Tumorima slične tvorbe

U fiziološkim procesima, tijekom generativne dobi žene, jajnik proizvede veliki broj folikula koji u stvari predstavljaju ciste malih dimenzija. Takve promjene nazivaju se funkcionalne ciste. Tijekom ovulacijskog perioda izdvaja se preovulacijski (Graafov folikul) koji prsne i oslobađa jajnu stanicu, uglavnom kada dosegne veličinu od 20 do 25 milimetara. Tada još ne govorimo o patološkoj tvorbi. Međutim, ako iz bilo kojeg razloga izostane prsnuće folikula i on nastavi svoj rast i dosegne više od 70 milimetara u promjeru, tada govorimo o patološkoj promjeni. Ciste koje su nastale iz folikula ili ostataka žutog tijela, a kao posljedica hormonskog poremećaja, cirkulacijskih poremećaja ili upale nazivaju se „Tumorima slične tvorbe“ ili „Retencijske ciste“. Neke od promjena koje nazivamo tumorima sličnim tvorbama čine folikularne ciste, ciste žutog tijela, teka luteinske ciste, luteomi, endometroidne ciste i ciste nastale zbog djelovanja nekih lijekova. Biološko ponašanje tumora sličnih tvorbi ili retencijskih cisti posve se razlikuje od pravih tumora. Također, postoji velika razlika u patogenezi između retencijskih cisti i pravih tumora jajnika. Kod retencijskih cisti najčešće dolazi do pojačanog nakupljanja krvi ili tekućine bez prisustva neoplastičnih stanica, a kod pravih tumora dolazi do neoplastičnog bujanja stanica.

5. KLASIFIKACIJA

Svjetska zdravstvena organizacija (SZO) tumore ovarija podijelila je u 11 skupina (Tablica 1). Temelj razdiobe histogenetsko je podrijetlo pojedinih tumora uz pretpostavku da pojedini tumori potječu od normalnih struktura u jajnicima. Tumori koji sadrže dvije ili više vrsta tkiva ili stanica označavaju se kao miješani. Prema navedenoj klasifikaciji, ukoliko pojedini histološki podtip tumora čini manje od 10% ukupne tumorske mase, njegovo prisustvo ne utječe na histološku klasifikaciju tumora.

Tablica 1. Histogenetska klasifikacija.(6)

HISTOGENETSKA KLASIFIKACIJA TUMORA JAJNIKA	
1.	Tumori pokrovnog epitela
2.	Tumori specijalizirane strome
3.	Lipoidni tumori
4.	Tumori podrijetlom iz rete ovarii
5.	Tumori spolnih stanica
6.	Tumori spolnih i stromalnih stanica
7.	Tumori nesigurna podrijetla
8.	Tumori vezivnih tkiva
9.	Tumori koji se ne mogu klasificirati
10.	Metastatski (sekundarni) tumori
11.	Tumorima slične promjene

Više od 90% svih tumora jajnika potječe iz jedne od tri distinktivne komponente jajnika: pokrovnoga epitela, spolnih stanica i specijalizirane strome ovarija. Otprilike 5 do 10% karcinoma ovarija čine metastatski tumori iz drugih primarnih tumora u tijelu, kao što su Krukenbergovi tumori iz gornjeg dijela gastrointestinalnog trakta, tumori debelog crijeva te tumori iz dojke ili endometrija.

Epitelni tumori čine više od 65% svih tumora jajnika i 90% svih malignih tumora jajnika. Prema preporuci SZO i Međunarodnog udruženja ginekologa i porodničara (FIGO) epitelni tumori svrstavaju se u jednu od tri kategorije: dobroćudne, atipične epitelne proliferativne tumore (AEP, tumore niskog zloćudnog potencijala / *borderline* tumori) i zloćudne tumore. Dobroćudni se epitelni tumori ovisno o sadržaju strome u histološkoj klasifikaciji obično nazivaju cistadenomima ili cistadenofibromima. Postoji pet glavnih podtipova epitelno-stromalnih tumora. To su serozni, mucinozni, endometrioidni, karcinom svijetlih stanica i Brennerov tumor. Visoko maligni, nediferencirani karcinomi nazivaju se nediferenciranima.

Klasifikacija raznih podtipova tumora jajnika prikazana je u tablici 2.

Tablica 2. Klasifikacija tumora jajnika.(6)

BENIGNI I MALIGNI TUMORI JAJNIKA				
Epitelni tumori	Serozni tumori		Disgerminom	
	Serozni cistadenom		Tumor žumanjčane vreće	
	Serozni AEP-tumor		Embrionalni karcinom	
	Serozni cistadenokarcinom		Poliembriom	
	Adenofibrom I cistadenofibrom		Miješani tumor	
	Mucinozni tumori			
	Mucinozni cistadenom		Tumori specijalizirane strome	Tumor granuloza-teka stanica
	Mucinozni AEP-tumor			Tumor granuloza-stanica
	Mucinozni cistadenokarcinom			Tekom
	Endometrioidni karcinom			Fibrom
Karcinom svijetlih stanica		Sertolli-Leydigov tumor		
Brennerov tumor		Gonadoblastom		
Nediferencirani karcinom	Neklasificirani	Lipoidni tumori / sarkomi		
Tumori spolnih stanica	Teratom	Metastatski tumori	Gastrointestinalni karcinom	
	Benigni		Tumori spolnog sustava	
	Cistični teratom (dermoid)		Karcinom dojke	
	Solidni teratom			
	Maligni			

6. UČESTALOST TUMORA JAJNIKA U TRUDNOĆI

Tumori jajnika dijagnosticiraju se otprilike u 0.3-5.4% svih trudnoća.(1–4) Većina takvih tumora slučajno se dijagnosticira na ultrazvuku koji se radi zbog posve drugih opstetričkih indikacija ili tijekom praćenja dotad normalne trudnoće. Posve mali dio tumora jajnika dijagnosticira se zbog kliničke slike. Sve veća rutinska upotreba ultrazvuka te razvoj ultrazvučne tehnologije vjerojatno će uzrokovati sve veći porast učestalosti tumora jajnika, što se prvenstveno odnosi na prvo tromjesečje trudnoće. Iz istih razloga tumori jajnika sve se češće dijagnosticiraju u ranoj trudnoći i dok su još vrlo malih dimenzija. Funkcionalne ciste, u trudnoći jednako kao i u općoj populaciji, čine najčešću patologiju jajnika (Tablica 3). One čine oko 35% svih dijagnosticiranih tumora jajnika u trudnoći.(9) Uključuju i teka-luteinske ciste, koje se obično povezuju s prisustvom gestacijske trofoblastične bolesti.(10) Cista žutog tijela koja perzistira i do drugog trimestra čini 13-17% tumora jajnika te je time najčešća cistična masa dijagnosticirana u trudnoći.(11,12) Ovarijske ciste obično se propusti dijagnosticirati zbog toga što se često spontano povuku.(13) Benigni cistični teratom najčešći je benigni tumor u trudnoći, a učestalost mu se kreće od 7 do 37%. Čest je i serozni cistadenom (5-28%), a slijede ga mucinozni cistadenom (3-24%), endometriom (0.8-27%) i paraovarijske ciste (<5%).(14,15)

Maligni tumor jajnika po učestalosti je peti najčešći maligni tumor u trudnoći, a na njega otpada otprilike 2 do 3% od svih tumora jajnika.(16) Kumai i sur. proveli su retrospektivno istraživanje u kojem je učestalost malignoma jajnika iznosila čak i do 10%.(17) Od toga, 45% su činili tumori spolnih stanica, 37% epitelni tumori, 10% tumori specijalizirane strome, a ostalo razni drugi tumori.(18) Za razliku od trudnica, u općoj populaciji maligni tumori su višestruko češći i čine čak 22% od svih

dijagnosticiranih adneksalnih masa. To se između ostalog pripisuje starijoj dobi pacijentica.(19) Učestalost tumora jajnika u početku je trudnoće puno viša, jer se tada jajnici puno lakše ultrazvučno vizualiziraju.(20) Kao posljedica navedenog, učestalost tumora jajnika u prvom tromjesečju varira od 0.2 do 6%, a u drugom je i trećem tromjesečju trudnoće ona nešto manja te iznosi oko 4.1%.(4,21,22)

Tablica 3. Tumori jajnika u trudnoći, sistematizirani prema učestalosti.(23),(24)

BENIGNI TUMORI	MALIGNI TUMORI
1. Funkcionalne ciste <ul style="list-style-type: none"> a. Folikularne ciste b. Ciste žutog tijela c. Teko-luteinske ciste d. Luteom 	1. Tumor spolnih stanica
2. Benigni cistični teratom	2. Atipični epitelni proliferativni tumor (AEP)
3. Serozni cistadenom	3. Karcinom jajnika
4. Mucinozni cistadenom	4. Tumor specijalizirane strome
5. Endometriom	5. Tumor granulosa-stanica
6. Paraovarijske ciste	6. Metastatski tumor
7. Hemoragijske ciste	7. Krukenbergov tumor

Bilateralni tumori jajnika nalaze se samo kod 2.1% trudnica.(24)

U postoperativnim patohistološkim analizama tumora jajnika, najčešće se nalaze mucinozni ili serozni cistadenomi (34%), zreli teratomi (27%), luteomi (18%) te ostali tumori.(25,26)

7. TUMORI JAJNIKA U TRUDNOĆI

Tumori jajnika u trudnoći bit će ukratko prikazani prema učestalosti i uz njihove najbitnije karakteristike. Ukupna sinteza dijagnostičkih i terapijskih postupaka bit će opisana u istoimenim poglavljima koja slijede.

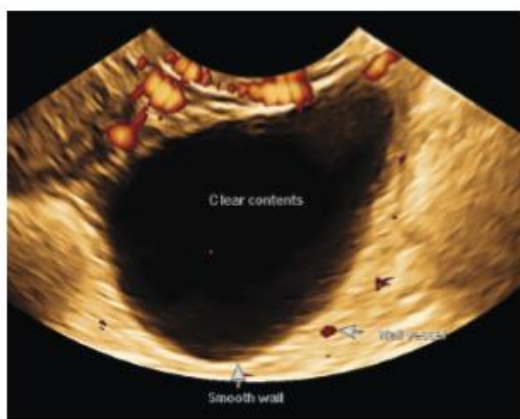7.1. Tumorima slične promjene

7.1.1. Funkcionalne ciste

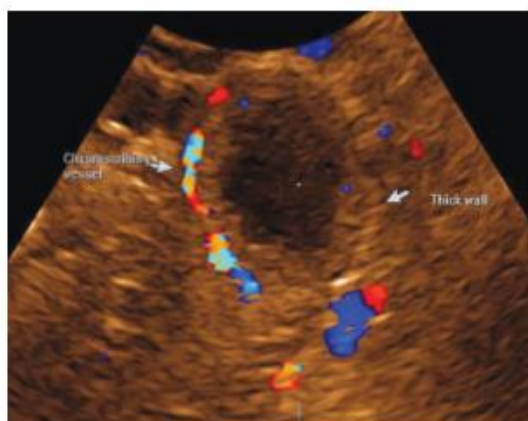
7.1.1.1. Folikularna i cista žutog tijela

Ovo su najčešći tumori jajnika u trudnoći. Rast im je hormonski uvjetovan te mogu imati vrlo različitu ultrazvučnu morfologiju. Kriterij za funkcionalnu cistu promjer je veći od 2.5 cm.⁽⁶⁾ Većina funkcionalnih tumora u trudnoći su folikularne ciste ili ciste žutog tijela te najčešće ne prelaze veličinu od 5 cm. Folikularna cista jednostavna je, unilokularna cista te ima glatku i tanku stijenku (Slika 1). Cista žutog tijela najčešća je cista u trudnoći. Žuto tijelo formira se nakon ovulacije i traje prvih 5 do 9 tjedana trudnoće. Ono proizvodi progesteron prije no što posteljica preuzme tu ulogu te je time esencijalno za održavanje trudnoće. Cista žutog tijela uobičajeno nestaje između 8. i 12. tjedna trudnoće.⁽²⁷⁾ Žuto tijelo ima vrlo raznolik izgled, sve od jednostavne, unilokularne, ciste glatkih stijenki pa do kompleksne cistične lezije s internalnim debrisom i debelom stijenkom (Slika 2).⁽²⁸⁾ Na ultrazvučni izgled ciste žutog tijela uvelike utječe i postojanje krvarenja unutar ciste. Kolor doplerom prikazuje se periferni obojani prsten tzv. „vatreni prsten“ (engl. „*ring of fire*“).⁽²⁹⁾ Liječenje funkcionalnih cisti obično je konzervativno budući da se u više od 90% slučajeva spontano povuku do drugog trimestra trudnoće.^(1,3) Vjerojatnost spontane regresije kod manjih cisti je veća pa se tako povuče 81% cisti manjih od 5 cm, dok se isto događa samo s 50% cisti većih od 5 cm.^(3,4) Velike ciste koje rastu tijekom trudnoće, obično zahtijevaju

kiruršku intervenciju zbog mogućeg rizika od torzije, rupture ili krvarenja. Također, velike funkcionalne ciste imaju veći potencijal za malignost. Tumori koji se dijagnosticiraju nakon 16. tjedna gestacije u velikoj većini slučajeva nisu funkcionalne ciste.(13,30,31)



Slika 1. Jednostavna, anehogena, unilokularna folikularna cista tankih rubova i glatkih stijenki.(32)

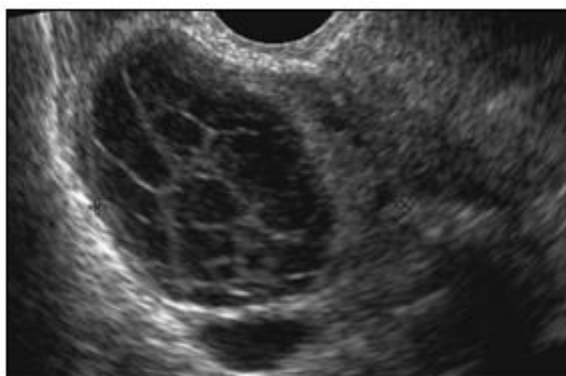


Slika 2. Cista žutog tijela debelih stijenki. Kolor dopler prikazuje krvne žile koje okružuju cistu i tvore periferni "vatreni prsten" (strjelice).(32)

7.1.1.2. Hemoragična cista

Hemoragična cista zdjelična je masa koja nastaje uslijed krvarenja u corpus luteum ili folikularnu cistu. Može biti asimptomatska ili može izazvati naglu zdjeličnu bol. Inače,

ove ciste, od svih tumora jajnika najčešće uzrokuju zdjeličnu bol kako u žena generativne dobi tako i u trudnica. Slično žutom tijelu, postoji čitav niz varijacija ultrazvučnih prikaza koji uvelike ovise o starosti krvnog ugruška. Ipak, najčešće se prikazuje kao anehogena struktura unutar koje se ovisno o količini i starosti krvarenja prikazuju hipoehogeni ili ehogeni odjeci.(33) Specifično ultrazvučno obilježje ovih cisti je mrežasti, retikularni prikaz izgleda poput paukove mreže (Slika 3).(34)



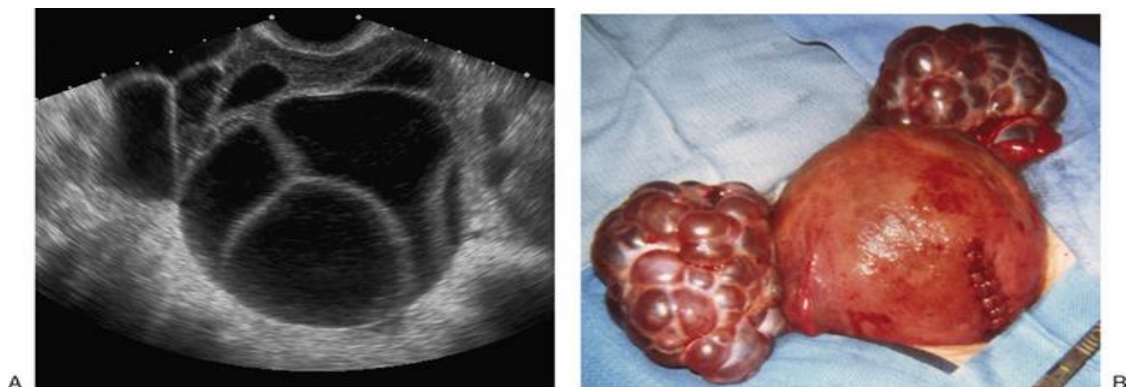
Slika 3. Hemoragična cista u trudnoći: na ultrazvučnom prikazu nalazi se specifičan mrežasti uzorak .(31)

7.1.2. Promjene specifične za trudnoću

7.1.2.1. Teka luteinska cista

Teka-luteinske ciste nastaju hipertrofijom stanica teke interne kao odgovor na pojačanu stimulaciju humanim korionskim gonadotropinom (β hCG). Ovi tumori često se povezuju s molarnim trudnoćama, višeplođnim trudnoćama ili ovarijskim hiperstimulacijskim sindromom koji nastaje uslijed korištenja lijekova za poticanje ovulacije. U kompletnim hidatiformnim molama učestalost teka-luteinske ciste iznosi od 14 do 30%.(10) Vrlo su rijetke u parcijalnim molarnim trudnoćama, a još rjeđe u normalnoj jednoplođnoj trudnoći. Inače, molarna trudnoća nalazi se u oko 0.1% svih trudnoća.(35) Mole se pritom prikazuju kao ehogeno tkivo unutar normalnog materničnog tkiva s mnoštvom sitnih cisti. Ukoliko je pristan takav ultrazvučni nalaz

maternice uz tumor jajnika, velika je vjerojatnost da je taj tumor upravo teka-luteinska cista. Tekaluteinske ciste obično su multicistične, anehogene, ispunjene bistrom tekućinom, tankih stijenki (Slika 4). Katkad su bilateralne, te teže postpartalnoj regresiji. Velika ih se većina spontano povuče od 14. do 16. tjedna gestacije.

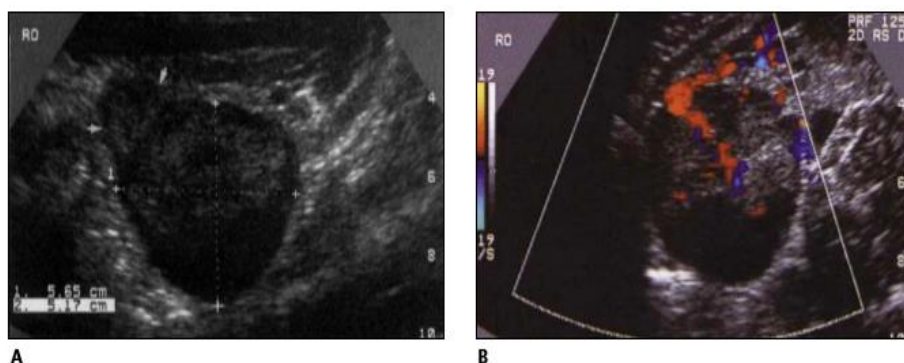


Slika 4. A: Tipičan ultrazvučni prikaz multilokularnosti teka-luteinske ciste. B: Intraoperativni nalaz postgravidnog uterusa i bilateralno uvećanih jajnika s mnoštvom cisti u pacijentice s istodobnim prisustvom molarne i jednoplodne trudnoće, što odgovara dijagnozi teka-luteinske ciste.(36)

7.1.2.2. Luteom trudnoće

Luteom je tumor koji se pojavljuje isključivo u trudnoći. U literaturi je opisano manje od 200 slučajeva.(37) Ovaj tumor građen je od velikih luteiniziranih stanica punih lipida. Makroskopski izgleda kao pravi solidan tumor, a promjera je obično 3-5 cm. No, opisani su luteomi trudnoće i do 20 cm u promjeru.(38) Bilateralni su u 30% slučajeva. Pretpostavlja se da povišeni plazmatski androgeni iz proliferiranih stromalnih stanica potiču rast luteoma. U babinju nestaje zbog postpartalnog smanjenja koncentracije androgenih hormona. Luteomi uzrokuju virilizaciju majke u 25-30% slučajeva te nose 50% rizika za virilizaciju ženskih fetusa.(39,40) Kliničara na dijagnozu upućuju virilizirajući znakovi u trudnice. Ultrazvučno se luteomi prikazuju kao heterogena

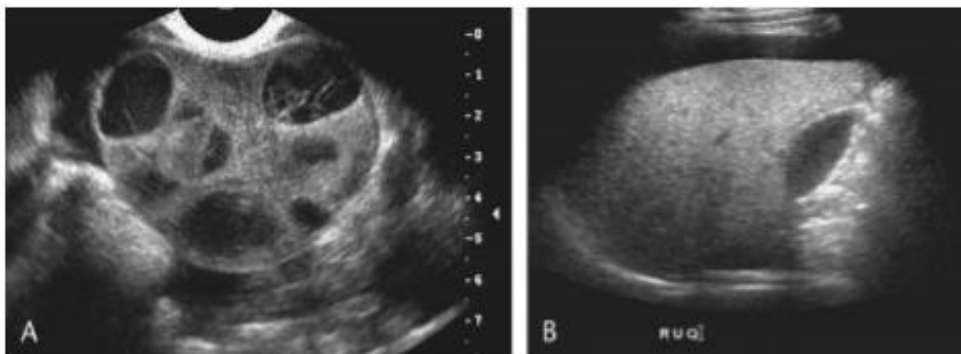
solidna masa, debelih stijenki i iregularnih kontura unutar povećanog jajnika (Slika 5) . Često ih se zamijeni za ovarijske neoplazme budući da su vrlo dobro vaskularizirani i imaju izgled solidnog tumora.(38) Luteomi ne prave kliničke smetnje i obično se slučajno nađu za vrijeme laparotomije iz drugih razloga.(39,40)



Slika 5. Luteom u 28. tjednu trudnoće: A. Transvaginalnim ultrazvukom luteom se prikazuje kao solidna masa promjera 6 cm iznad normalnog ovarijskog tkiva (strjelice) . B. Kolor dopler prikazuje protok kroz solidnu masu.(41)

7.1.2.3. Hiperstimulacija jajnika

Hiperstimulacija se događa u postupcima potpomognute oplodnje. Jajnici su uvećani te sadrže multiple ciste različitih dimenzija. U više od 90% pacijentica s hiperstimulacijom jajnika nastupa spontana regresija cističnih tvorbi tijekom trudnoće. (42) Ovarijski hiperstimulacijski sindrom ozbiljniji je klinički entitet, a podrazumijeva uvećane jajnike s multiplim, velikim, periferno smještenim cistama tankih stijenki (Slika 6). U tom stanju, uslijed pojačane vaskularne permeabilnosti često nastaje ascites. Također, moguća su i ozbiljnije komplikacije kao što su tromboza zdjeličnih vena i zatajenje bubrega.(42) Kod tako velikih jajnika postoji velik rizik za torziju i krvarenje, no najčešće tijekom vremena spontano regrediraju.



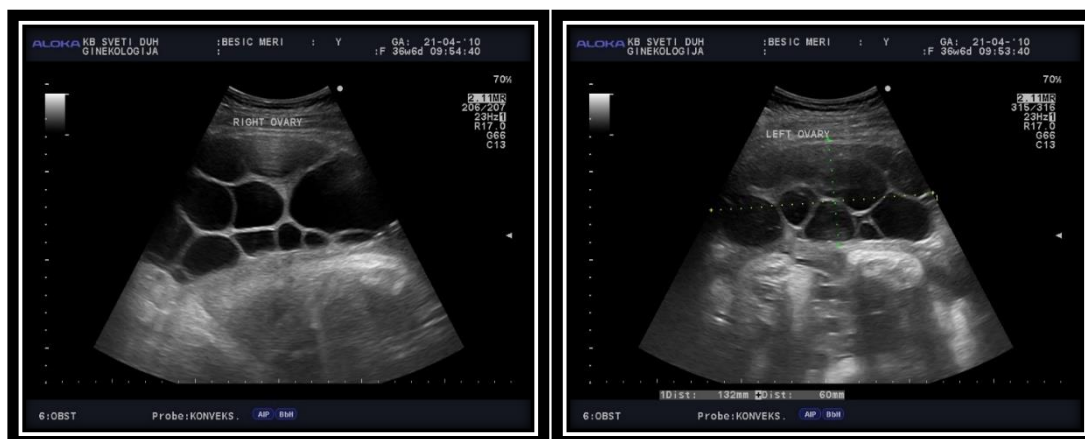
Slika 6. Ultrazvučni prikaz hiperstimulacijskog sindroma nakon indukcije ovulacije s aspiracijom. A: Višestruko uvećan lijevi jajnik s nekoliko cisti i sa znakovima krvarenja unutar jajnika (spontano krvarenje ili uzrokovano aspiracijom). Ascites okružuje jajnik. B. Ascites okružuje jetru u desnom gornjem kvadrantu.(31)

7.1.2.4. Tumor lutealne hiperreakcije (*hyperreactio luteinalis*)

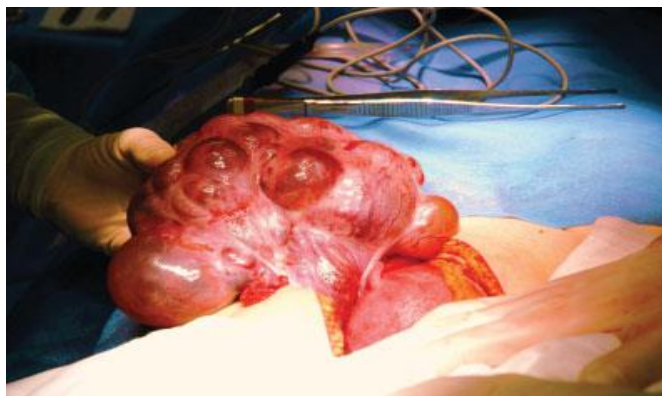Tumor lutealne hiperreakcije (TLH) morfološki se prikazuje na sličan način kao i hiperstimulirani jajnici. Iznimno je rijedak tumor, a najčešće se dijagnosticira u 3. trimestru. Pretpostavlja se da mu je uzrok hipersenzitivnost jajnika na plazmatski humani korionski gonadotropin (hCG), koji može, ali i ne mora biti povišenih vrijednosti.(43,44) Za TLH su međutim tipične vrijednosti hCG-a preko 100.000 IU. Osim u normalnim, spontanim, trudnoćama može se javiti i u sindromu policističnih jajnika (PCOS), ali i u višeplođnim trudnoćama (zbog visokih vrijednosti hCG-a).(43–46) Klinička slika može biti bez ikakvih simptoma, međutim često su nazočne abdominalna bol i distenzija (zbog brzog rasta tumora), respiratorne poteškoće te katkad hirzutizam.(44) Od laboratorijskih nalaza povišeni su jetreni enzimi i androgeni hormoni. Makroskopski, jajnici su uvećani, pretvoreni u cistične, dominantno žućkaste mobilne tvorbe otprilike veličine muške šake (Slika 8). Ultrazvučno se prikazuju bilateralno uvećani jajnici, ispunjeni anehogenim sadržajem i multilokularnim cističnim strukturama čija septa nalikuju na kotače sa žibicama (engl. „*spoke wheel*“). Budući da se na ultrazvuku TLH može zamijeniti za zloćudni tumor, preporuča se dodatna

dijagnostička obrada magnetskom rezonancijom (MR) kako bi se na taj način isključila malignost.(43) U diferencijalnoj dijagnozi najčešće se posumnja na serozni ili mucinozni *borderline* tumor intestinalnog tipa koji zbog velikog broja cisti može imitirati TLH. Ukoliko nema simptoma, TLH se obično spontano povlači nakon porođaja.(43) TLH najčešće nalazimo slučajno rutinskim opstetričkim ultrazvukom ili tijekom carskog reza. Ovaj tumor tretira se isključivo konzervativno, a laparotomiju treba raditi samo u slučaju torkvacije ili infarkcije.

Na slici 7 prikazan je i ilustriran slučaj teške hiperlutealne reakcije oba jajnika u trudnice u 37. tjednu koja je unatoč znakovima distenzije abdomena i simptomima nelagode konzervativno tretirana na Klinici za ginekologiju i porodništvo Kliničke bolnice Sv. Duh.



Slika 7. Tumor lutealne hiperreakcije u 37. tjednu. Oba su jajnika uvećana, desni jajnik veličine je 13.5 x 11 cm, a lijevi 11 x 8.5 cm. Jajnici su ispunjeni multilokularnim cističnim strukturama s tekućim, anehogenim sadržajem i mnoštvom tankih pravilnih septacija debljine 2 do 4 mm koje podsjećaju na kotač sa žbicama. U septacijama se kolor doplerom ne nalazi protoka. Zbog ultrazvučnog izgleda i osobito brzog rasta tumora lutealne hiperreakcije, diferencijalno dijagnostički se posumnjalo na serozni borderline tumor intestinalnog tipa. Pacijentica je tretirana konzervativno uz uredan vaginalni porođaj. U puerperiju je došlo do brze regresije tumora. (arhiva Klinike za ginekologiju i porodništvo KB „Sveti Duh“, s dopuštenjem doc. dr. sc. Miškovića)

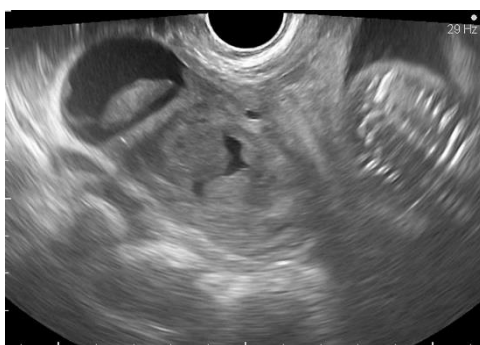

Slika 8. Intraoperativni nalaz tumora lutealne hiperreakcije. Uvećani jajnik pretvoren u cistične tvorbe. (43)

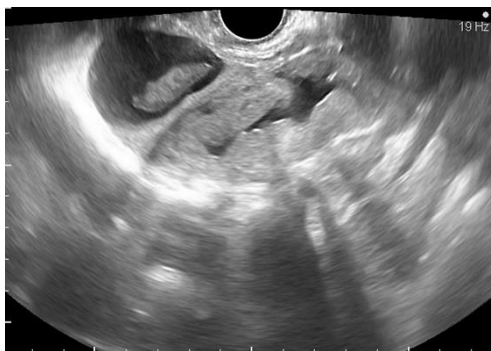7.1.2.5. Endometriom

Endometriom je benigna cista jajnika nastala iz ektopičnog tkiva endometrija. Prevalencija endometrioma u općoj populaciji je 3 do 10%, a u trudnoći on čini 3 do 5% svih dijagnosticiranih tumora jajnika.(4,47) Nalaz endometrioma u trudnoći nije čest tijekom rutinskih opstetričkih pregleda budući da je endometrioza stanje koje se povezuje s neplodnošću. Izvan trudnoće, endometriomi su veličine do 10 cm u promjeru, a tipičan je gubitak slojeva unutar jajnika i stvaranje priraslica za okolne strukture. Sadržaj ciste čini stara, akumulirana krv tamno smeđe boje pa se ovi tumori zbog toga nazivaju čokoladnim cistama. U početku trudnoće otprije prisutan endometriom većinom regredira zbog negativnog utjecaja progesterona. Rjeđe, paradoksnno, raste tijekom trudnoće i tada poprima specifičan izgled. Dolazi do decidualnih promjena stijenki endometrioma. Decidualizacija je proces mijenjanja endometrijskog tkiva, pri čemu se u stanicama nakuplja glikogen, dok se u okolnoj stromi stvaraju nove krvne žile. Decidualizirani endometriom zbog takvih ultrastrukturnih promjena i rasta stanica razvija opsežne papilarne formacije povećanog krvnog protoka, što može upućivati na pogrešnu dijagnozu malignog

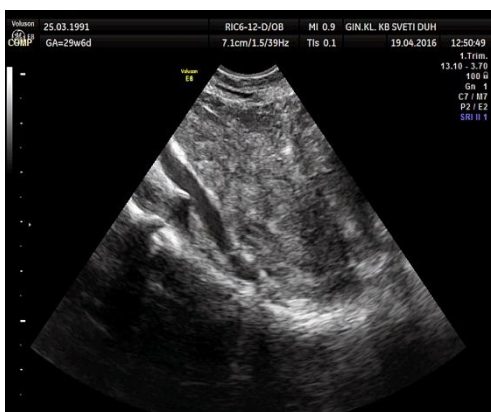tumora jajnika. U literaturi se navodi da se čak 78% svih trudnica s endometriomom operira zbog sumnje na karcinom.(48) To se odnosi na endometriome koji zbog decidualizacije, brzog rasta, heterogene gustoće papilarnih projekcija i povećanog protoka krvi te povišenih vrijednosti CA125 upućuju na malignitet. (49) Ukoliko se s MR prikazuju fibrozni tračci i priraslice u zdjelici, takav nalaz govori u prilog endometrioze. U literaturi se navodi da MR ima osjetljivost od 68% te specifičnost od 83% u diferencijalnoj dijagnozi endometriotičkih cisti od ostalih tumora jajnika.(50) U daljnjem tekstu prikazan je i ilustriran decidualizirani endometriom desnog jajnika trudnice koja se zbog bolova u trbuhu javila na Kliniku za ginekologiju i porodništvo Kliničke bolnice „Sveti Duh“. U 19. i 21. tjednu trudnoće, ultrazvučno tumor mjeri 8 x 7 cm te se prikazuju heterogeni odjeci, kako gušći tako i tekući anehogeni sadržaj, septa, papilarne projekcije i pravilna stijenka (Slika 9, 10). Na slici 11, u 29. tjednu trudnoće, uočljiv je uniforman hipoehogeni odjek koji upućuje na gusti sadržaj, bez ranije opisanih anehogenih zona niti protruzija. Tumor mjeri 7 x 5 cm. Trudnica je tretirana konzervativno, a tumor je odstranjen prilikom carskog reza učinjenog zbog kefalopelvine disproporcije (slika 12).



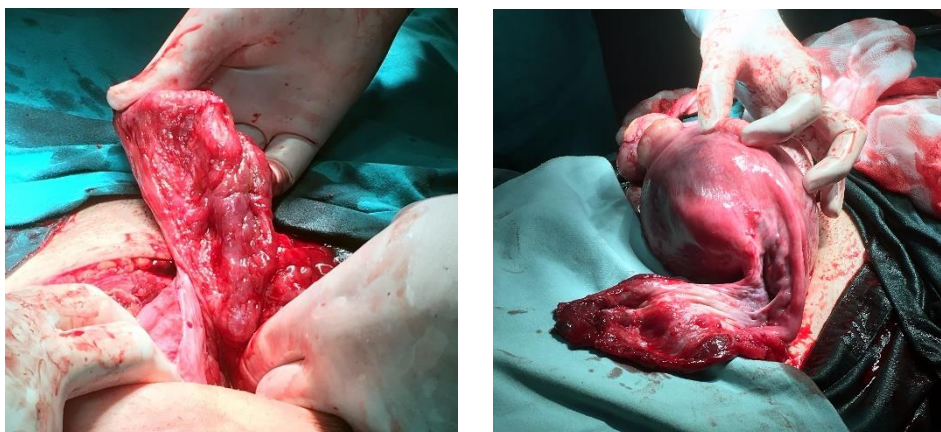
Slika 9. Decidualizirani endometriom desnog jajnika. 19. tjedan trudnoće. Tumor 85 x 74 mm, ispunjen miješanim hipo i anehogenim odjecima s papilarnim projekcijama. Uz tumor, u amnijskoj šupljini prikazuje se i fetalni toraks. (arhiva Klinike za ginekologiju i porodništvo KB „Sveti Duh“, s dopuštenjem doc. dr. sc. Miškovića)



Slika 10. Decidualizirani endometriom u 21. tjednu. Sličnih morfoloških karakteristika i dimenzija kao na slici 9. (arhiva Klinike za ginekologiju i porodništvo KB „Sveti Duh“, s dopuštanjem doc. dr. sc. Miškovića)



Slika 11. Decidualizirani endometriom: u 29. tjednu; dominira uniformni hipoehogeni odjek koji konzumira cijeli desni jajnik. (arhiva Klinike za ginekologiju i porodništvo KB „Sveti Duh“, s dopuštanjem doc. dr. sc. Miškovića)



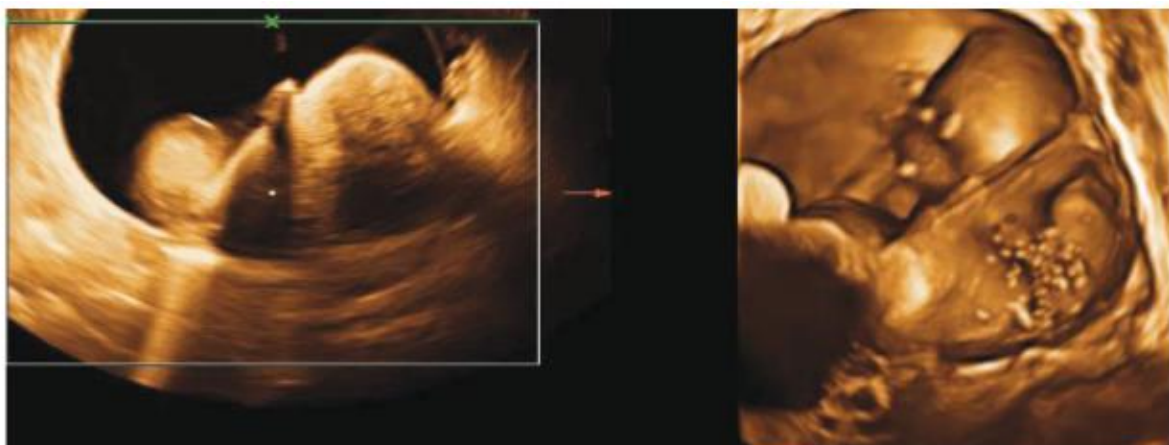
Slika 12. Intraoperativni nalaz decidualizirajućeg endometrioma sa slike 9, 10 i 11. Carski rez učinjen je zbog kefalopelvine disproporcije, odstranjen je endometriom i većim dijelom očuvan i konzerviran desni jajnik. (arhiva Klinike za ginekologiju i porodništvo KB „Sveti Duh“, s dopuštanjem doc. dr. sc. Miškovića)

7.2. Benigni tumori jajnika

Nakon funkcionalnih cisti, benigni tumori jajnika drugi su po učestalosti u trudnoći. Postoji velik broj benignih tumora jajnika, međutim u trudnica su najčešći teratom i cistadenom. U ovom radu oni će se zbog toga detaljnije prikazati.

7.2.1. Benigni cistični teratom (dermoidna cista)

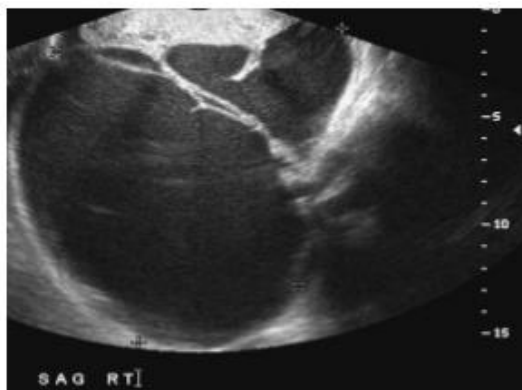
Teratomi su skoro u pravilu benigni tumori, građeni su od spolnih stanica i mogu sadržavati elemente sva tri zametna listića. Rizik od maligne transformacije iznosi oko 2 %, a pritom najčešće alterira u invazivni epitelni karcinom. Nakon 16. tjedna trudnoće to je najčešći cistični tumor jajnika, te čini od 7 do čak 44% svih tumora jajnika u trudnoći.(22,38) Javlja se obostrano u oko 10 do 13 % trudnoća.(51) Obično su to multicistični tumori koji često sadrže derivate zametnih listića kao što su koža, moždano tkivo, masno i lojno tkivo, zubi itd. Ultrazvučno izgleda kao kompleksna cista s ehogenim kalcifikacijama i akustičnom sjenom (Slika 13). Dermoidna cista inače često torkvira izvan trudnoće, dok je u trudnoći rizik od torzije minimalan, pogotovo ako tumor ne prelazi 6 cm.(52)



Slika 13. 2D (lijevo) i 3D (desno) ultrazvučni prikaz dermoidne ciste: cistična lezija s ehogenim čvorićem (Rokitansky protuberancija) i akustičnom sjenom. Često su multicistični s heterogenim sadržajem: bistri sadržaj; ehogene točke i linije (kosa i loj).(32)

7.2.2. Cistadenom

Cistadenom je benigni epitelni tumor jajnika koji čini 40 do 50% benignih tumora jajnika u općoj populaciji, a otprilike petinu u trudnica. Serozni tip češći je od mucinoznog, nije hormonalno osjetljiv i za razliku od prethodno navedenih tumora, ne regredira nakon 16 tjedana gestacije.(29,31) Serozni cistadenom podsjeća na jednostavnu cistu i nešto je veći u odnosu na tipičnu funkcionalnu cistu. Uobičajeno mjeri od 5 do 20 cm. Ima tanke septe, a na ultrazvučnom prikazu katkad mogu biti prisutne papilarne projekcije.(53) U 20% slučajeva cistadenomi se javljaju obostrano.(31) Mucinozni cistadenomi multilokularne su ciste koje su, za razliku od seroznih, bilateralno javljaju u tek 5% trudnoća.(29,53) Sadrže tekućinu različite gustoće, pa se zbog toga na ultrazvučnom prikazu uočavaju različiti stupnjevi ehogenosti, često uz multiple septacije (slika 14). (54) Kao i kod seroznog cistadenoma, i kod mucinoznog tipa mogu se pojaviti papilarne projekcije. Zbog vrlo sličnih morfoloških obilježja, serozni i mucinozni cistadenom ne mogu se razlikovati ultrazvukom. Zbog toga se koristi MR, na kojem se mucinozni cistadenom zbog povećane viskoznosti prikazuje kao „mutno staklo“ (engl. „*stained glass*“).(55) Mucinozni cistadenom iznimno rijetko maligno alterira, ali unatoč tomu potrebno je redovito pratiti pacijenta u preporučenim vremenskim intervalima. Na malignitet pritom upućuju promjene kao što su pojačana vaskularizacija, deblja septa, papilarne projekcije deblje od 3 mm, nepravilna stijenka i čvorići u zidu i septama ciste.(54)



Slika 14. Ultrazvučni prikaz mucinoznog cistadenoma u 6. tjednu trudnoće. Promjer 16 x 14 cm, vidljivi odjeci niske razine ehogenosti i multiple, debele septe.(31)

7.3. Maligni tumori jajnika

Zloćudni tumori jajnika iznimno su rijetki u trudnoći, a raspodjela histoloških tipova u trudnoći ne razlikuje se mnogo od one u općoj populaciji iste dobne skupine. U odnosu na opću populaciju uočena je nešto veća učestalost tumora spolnih stanica i specijalizirane strome jajnika.(9) Učestalost malignih tumora jajnika u trudnoći je oko 3,4%.(56) Leiserowitz i sur. su u kohorti 4 846 605 trudnica našli njih 9 375 s ovarijskim tumorom u trudnoći (0,19%). Od tih 9375 žena njih 87 (0,93%) je imalo karcinom jajnika, a 115 (1,2%) tumor niskog malignog potencijala (AEP-tumor). Od nađenih 87 karcinoma trideset i četiri su bili tumori zametnog epitela; 65,5% su bili u I stupnju, 6,9% u II stupnju, 23% su imali udaljene metastaze, dok je 4,5% bilo nepoznatog stupnja. Tumori niskog malignog potencijala bili su 81,7% u I stupnju, 7,8% u II stupnju, 4,4% s udaljenim metastazama, a 6,1% bilo je nepoznatog stupnja.(13) Od svih zloćudnih tumora jajnika u trudnoći, 10% su metastatski tumori iz gastrointestinalnog trakta i dojke. Metastaze se u pravilu prikazuju kao bilateralne, solidne mase.(31) Prisutnost ascitesa, peritonealnih implantata ili promjene na omentumu upućuju na zloćudnost.(53) Tumori se primarno šire limfatičnim putem u

zdjeljne i paraaortalne limfne čvorove. Budući da se radiografske pretrage zdjelice i abdomena u trudnoći ne provode, stanje limfnih čvorova ne znamo prije operacije.(9) Za prognostički ishod najvažniji su histološki tip, stadij i stupanj zrelosti tumora. Ukoliko se intraoperativno potvrdi dijagnoza malignog tumora, treba učiniti korektno stupnjevanje (engl. *staging*) sukladno FIGO smjernicama. Zbog velikog uterusa, dvojbeno je može li se u 2. i 3. trimestru trudnoće učiniti korektno stupnjevanje bolesti. U trudnica s malignim tumorom jajnika porođaj se češće završava carskim rezom, veća je učestalost histerektomija, transfuzija i dulji je boravak u bolnici u odnosu na kontrolnu skupinu trudnica, no njihova novorođenčad nema nepovoljniji ishod.

7.3.1. Tumori spolnih stanica

S obzirom na mlađu životnu dob, zloćudni tumori u trudnoći najčešće potječu iz zametnog epitela: disgerminom, embrionalni karcinom, nezreli teratom i sinusni endodermalni tumor. Takvi tumori obično se otkriju u 2. i 3. trimestru trudnoće i to najčešće u IA stadiju. (9) Disgerminom je najčešći maligni tumor jajnika u trudnoći, ekstremno brzo raste te može brzo ispuniti cijeli abdomen i komprimirati strukture u abdominalnoj šupljini. Ultrazvučno se prikazuje kao solidna masa koja može sadržavati nekrotične, anehogene dijelove. (29) Prognoza disgerminoma je dobra budući da je vrlo osjetljiv na kemoterapiju i radioterapiju.

7.3.2. Tumori pokrovnog epitela

Tumori niskog zloćudnog potencijala (AEP-tumor, engl. *borderline*) i epitelni karcinomi po učestalosti se javljaju odmah nakon tumora spolnih stanica.(57) Najčešće se radi o seroznom, a nešto rjeđe o mucinoznom epitelnom karcinomu. Ostali podtipovi iznimno su rijetki, iako se mogu javiti. Otprilike 10-15% seroznih i mucinoznih tumora histološki se klasificira kao AEP-tumor.(31) Takvi tumori većinom imaju dobru

prognozu, a više od 95% ih se dijagnosticira u I. stadiju.(56) Puno se češće pojavljuju u žena generativne dobi, tako da su na 2. mjestu po učestalosti svih zloćudnih tumora jajnika u trudnoći. AEP-tumor ima citološke značajke malignosti, ali ne invadira stromu jajnika. Međutim, često recidivira te katkad stvara opsežne implantate unutar abdominalne šupljine. Specifično ultrazvučno obilježje AEP-tumora je unilokularna cista s intramuralnim vaskularnim čvorićima i znakom polumjeseca (engl. „*ovarian crescent sign*“). Prema nekim istraživanjima taj znak pomaže u razlučivanju AEP-tumora od invazivnog karcinoma.(58) S obzirom da se radi o tumorima niskog zloćudnog potencijala, tijekom operacije treba sačuvati fertilitet trudnice.(59,60)

7.3.3. Tumori specijalizirane strome

Ova vrsta tumora rijetka je u trudnoći. Otprilike polovicu svih stromalnih tumora u trudnoći čine tumori granuloza-stanica, trećinu čine tumori Sertolli-Leydigovih stanica, dok ostatak čine neklasificirani stromalni tumori.(61) Između 10 i 15% stromalnih tumora izlučuje androgene što uzrokuje virilizaciju majke. Neki luče i estrogene, ali estrogenski efekt maskiran je visokom produkcijom estrogena u trudnoći.

8. DIFERENCIJALNA DIJAGNOZA

U diferencijalnoj dijagnozi temeljna je zadaća opstetričara razlučiti radi li se o ovarijskoj ili ekstraovarijskoj tvorbi. Diferencijalna dijagnostika u tom smislu nije jednostavna, osobito u uznapredovaloj trudnoći zbog manjka prostora i uvećanog uterusa.

Stanja koja mogu imitirati adneksalne mase:

- Paraovarijske ciste – jednostavne, anehogene ciste tankih stijenki smještene uz sam jajnik, veličine 1-2 cm.(31) Nastaju iz ostataka paramezonefritičkog Wolffovog kanala. Mogu se komplicirati torzijom ili krvarenjem.
- Hidrosalpinks – nastaje kao posljedica upale koja okludira lumen jajovoda. Ultrazvučno se prikazuje kao nepravilna kobasičasta tvorba ispunjena anehogenim sadržajem koja se suzuje prema uterinom rogu. Tipično nalazimo septacije i čvoriće nalik na žbice kotača (engl. „*spoke wheel*“) što između ostalog može upućivati i na moguće maligne promjene. Unutar septi i čvorića kolor doplerom ne nalazi se protoka.
- Lejomiom – benigni tumor glatkog mišićja maternice. Obično raste tijekom trudnoće zbog pozitivnog utjecaja estrogena i pojačane vaskularizacije uterusa. Ukoliko vaskularizacija ne prati brz rast tumora, može doći do degeneracije i nekroze s posljedičnom abdominalnom boli. Osim toga, miomi na peteljci (lat. *mioma pedunculum*) skloni su torkviranju. Lejomiomi se ultrazvučno prikazuju kao solidna, hipoehogena masa.
- Heterotopična trudnoća – u diferencijalnoj dijagnozi treba u ranoj trudnoći razmotriti i mogućnost heterotopične trudnoće. Kombinacija unutarmaternične i ektopične trudnoće javlja se u 1 : 30.000 trudnica. Rizik je uvećan nakon

izvantjelesne oplodnje i tada učestalost iznosi oko 1 %.(62) Najčešće lokacije su jajovod, bataljak jajovoda, jajnik te različite druge lokacije u abdomenu.

U diferencijalnoj dijagnozi tumora jajnika u trudnoći u obzir može doći i policistični jajnik, karcinom jajovoda te kongenitalne anomalije uterusa, kao što je naprimjer rudimentarni rog.

Uz navedeno, postoji rijetka izvanginekološka patologija o kojoj treba voditi računa u diferencijalnoj dijagnostici prema tumorima jajnika.

To su:

- Peritonealne inkluzijske ciste
- Apsces divertikula
- Apendicitis
- Ektopični bubreg
- Limfom
- Karcinom rektosigmoida .

9. KLINIČKA SLIKA

U zemljama s razvijenom antenatalnom skrbi, tumori se skoro u pravilu otkrivaju u asimptomatskoj fazi tako da se iznimno rijetko trudnica javi na pregled zbog simptoma tumora jajnika. Klinička slika ovarijskog tumora u trudnoći je često atipična zbog pomaknutih struktura i pritiska gravidne maternice.

Glavni simptomi tumora jajnika u trudnoći su nelagoda i bol u abdomenu, abdominalna distenzija, mučnina te povraćanje. Abdominalnu bol najčešće uzrokuje distenzija ovarijske kapsule, ishemija te kemijska ili upalna iritacija peritoneja.

Hormonski aktivni tumor kao što su luteom i lutealna hiperreakcija mogu izazvati simptome maskulinizacije. Veliki tumori mogu se ponašati kao predležeci tumori (tumor praevius) i opstruirati vaginalni porođaj. Također, veliki tumori mogu izazvati opstrukciju povratnog venskog optoka i posljedičnu vensku kongestiju.(40) U literaturi se navodi da maligni tumori jajnika, za razliku od benignih, imaju izraženu kliničku sliku u čak 74 % trudnica.(23) Na malignitet upućuje velika abdominalna masa koja uzrokuje simptome nelagode i pritiska na ostale strukture u abdomenu. Takvi simptomi prisutni su u 57 % trudnica s malignitetom.(23) Trudnice često zamijene zdjeličnu bol za maternične kontrakcije, pa se zbog toga ne može sigurno govoriti o stvarnoj učestalosti simptoma tumora jajnika u trudnoći.

9.1. Mehaničke komplikacije

Najčešće mehaničke komplikacije tumora jajnika u trudnoći su torzija , ruptura , hemoragija te nekroza i sekundarna infekcija. Mehaničke komplikacije tumora jajnika manifestiraju se slikom akutnog abdomena. U trudnoći međutim znakovi peritonealnog podražaja mogu biti oslabljeni ili odsutni zbog rastezanja i podizanja prednjeg trbušnog zida.(31)

Torzija adneksa najčešća je komplikacija tumora adneksa u trudnoći. Rizik za torziju je u odnosu na negravidno stanje povećan, a najčešće se događa u 1. trimestru.(63) U velikoj metaanalizi nađena je učestalost torzije u trudnoći od 0.3 do 27%, uz srednju vrijednost od oko 8%.(24) Torzija adneksa indikacija je za operaciju neovisno o trajanju trudnoće. U uznapredovaloj trudnoći rijetko dolazi do torzije jer gravidni uterus ograničuje pomicanje jajnika. Za sada nema dokaza o većoj sklonosti torziji pojedinih histoloških tipova tumora.(19). Od simptoma, učestalost akutne boli javlja se u 81% slučajeva te mučnina i povraćanje u 63% slučajeva.(64) Nakon jače torzije, javlja se

ishemija i nekroza te povišena temperatura i leukocitoza.(65) Leukocitoza je nespecifičan znak budući da je blaga leukocitoza normalan nalaz u trudnoći.

Ruptura se javlja rjeđe od torzije, a učestalost joj se kreće od 0 do 9%. Zbog posljedičnog krvarenja u abdominalnu šupljinu, javlja se intenzivna abdominalna bol, a katkad i simptomi mučnine i povraćanja.(14) Rizični čimbenici za rupturu su trauma, osobito tijekom porođaja, torzija te spontano krvarenje unutar samog tumora.(4) U 1. trimestru najčešće rupturiraju ciste žutog tijela, a u kasnijem dijelu trudnoće pa i za vrijeme porođaja rupturiraju dermoid, cistadenom i endometriom.

Torzija i ruptura nemaju zasebne patognomonične simptome. Uobičajen je nagli nastanak zdjelične boli, mučnina, povraćanje i katkad simptomi slični šoku. Može doći do hipotenzije i gubitka svijesti. Abdomen je obično napet i osjetljiv, često postoji „*rebound*“ fenomen, a ovisno o težini rupture i torzije i defans muskulature.

10. DIJAGNOZA

Većina ovarijskih tumora u trudnoći su asimptomatski i obično se dijagnosticiraju slučajno za vrijeme rutinskih antenatalnih pregleda. Danas su slikovne metode najvažnije za dijagnozu tumora jajnika u trudnoći. Cilj slikovne dijagnostike je ustvrditi narav, veličinu lezija te zahvaćenost jajnika i okolnih struktura. Gravidan uterus uvelike otežava i maskira postavljanje ispravne dijagnoze.

Zs dijagnostiku se u pravilu rabe:

- Transvaginalni i transabdominalni ultrazvuk (UZV)
- Magnetska rezonancija (MR)
- Kompjutorizirana tomografija (CT)

10.1. Ultrazvuk

Ultrazvuk (UZV) je jednostavna i pouzdana pretraga za dijagnozu tumora jajnika u trudnoći. Prema preporuci Europske udruge za perinatalnu medicinu (EAMP), tijekom trudnoće trebalo bi obaviti najmanje tri rutinska ultrazvučna pregleda. Prvi, transvaginalni, radi se između 10. i 14. tjedna. Drugi i treći su transabdominalni i rade se između 18. i 22. tjedna te 30. i 34. tjedna trudnoće. Prvi pregled daleko je najvažniji za otkrivanje tumora jajnika zbog transvaginalnog pristupa i bolje dostupnosti jajnika, što olakšava dijagnozu. UZV je zlatni standard u dijagnozi tumora jajnika u trudnoći zbog neškodljivosti za majku i fetus, mogućnosti višekratnog ponavljanja pretrage te visoke osjetljivosti i specifičnosti u razlikovanju morfologije adneksalne mase.(66) Također, UZV je prvo i najvažnije dijagnostičko sredstvo u diferencijalnoj dijagnozi akutne abdominalne boli u trudnoći.(56) Prednosti ultrazvuka u odnosu na druge slikovne pretrage poput CT-a ili MR-a su jednostavnost korištenja, izvođenje pretrage uz krevet trudnice, brže postavljanje dijagnoze te niža cijena u odnosu na MR i CT. Glavni nedostatak ultrazvučne dijagnostike jest subjektivnost interpretacije nalaza. Ultrazvučnim pregledom treba ustanoviti: podrijetlo tumora (ovarijski / ekstraovarijski), lokalizaciju, veličinu, internalnu strukturu (papile, septe) te ga i klasificirati (jednostavan / kompleksan / solidan).

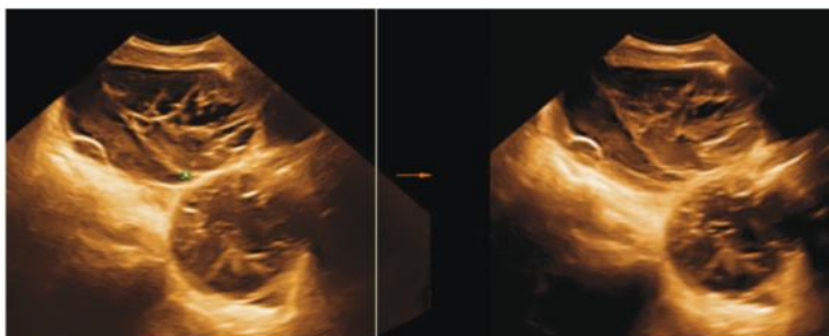
Prema ultrazvučnim kriterijima adneksalne mase klasificiraju se kao:

- Jednostavne
- Solidne
- Kompleksne

Tablica 4. Ultrazvučna klasifikacija najčešćih adneksalnih masa u trudnoći. (53)

Jednostavne	Kompleksne	Solidne (benigne)	Solidne (maligne)
Funkcionalna cista	Hemoragična cista	Dermoid	Primarni / metastatski tumor
Hydrosalpinx	Endometriom	Fibrom	Sarkom
Fiziološka cista	Ektopična trudnoća	Tekom	
		Lejomiom	

Glavni cilj UZV dijagnostike procjena je malignosti adneksalne mase. Što je tumor kompleksniji, mogućnost za zloćudnost je time veća.(67) Postoje različiti algoritmi koji pomažu u razlučivanju benignih od malignih promjena, a uzimaju u obzir elemente kao što su veličina tumora, morfologija tumora i nalaz kolor doplera.(56) Na zloćudnost upućuju tumori veći od 5 cm, velik broj septi (odnosno multilokularni tumori), solidni čvorići, bilateralnost, nepravilni rubovi deblji od 3 mm, papilarne projekcije te prisutan ascites. Primjer ultrazvučnog nalaza zloćudnog tumora nalazi se na slici 15. Ukoliko se kolor doplerom nađu dobro prokrvljeni tumori niskog otpora i visokih brzina protoka krvi sumnja na malignitet utoliko je veća. Nalaze kolor doplera u trudnoći treba uzimati s rezervom zbog generalno pojačane prokrvljenosti i fizioloških hemodinamskih promjena u trudnoći.



Slika 15. Primjer klasifikacije tumora u maligni. 2D ultrazvuk: veliki bilateralni mucinozni cistadenokarcinom. Malignost izvjesna na osnovi veličine tumora, bilateralnosti, prisutnosti septi, papilarnih formacija, ehogenog solidnog dijela tumora i nepravilnog račvanja krvnih žila.(29)

Granberg i sur. navode da je rizik za malignost u trudnoći kod unilokularnih cisti samo 0.3%, a kod multilokularnih čak do 73%. (68) Whitecar i sur. navode da je čak 97 % jednostavnih adneksalnih masa dijagnosticiranih ultrazvukom kasnije histološki potvrđeno kao benigno.(14)

Prema IOTA („International Ovarian Tumor Analysis“) predloženi su sljedeći kriteriji i pravila čija je svrha pomoći u razlučivanju ovarijske patologije pomoću ultrazvuka. Ova, jednostavna pravila prikazana u tablici 5 mogu se koristiti za klasifikaciju više od 75% svih ovarijskih masa.

Tablica 5. IOTA jednostavna pravila.(67)

ULTRAZVUČNA OBILJEŽJA
Upućuju na malignost (M)
M1 – Nepravilan solidni tumor
M2 – Prisutnost ascitesa
M3 - > 4 papilarne strukture
M4 – Multilokularni tumor nepravilnih stijenki > 10 cm u promjeru
Upućuju na benignost (B)
B1 – Unilokularan
B2 – Prisutnost solidnih komponentni pri čemu je najveća solidna komponenta < 7 mm u promjeru
B3 – Prisutnost akustičnih sjena
B4 – Multilokularan tumor glatkih stijenki < 10 cm u promjeru
B5 – Bez protoka na kolor dopleru

Pri korištenju ovog modela postoji nekoliko pravila:

- Ukoliko je prisutno jedno ili više M obilježja u odsutnosti B obilježja, tumor se klasificira kao maligni.

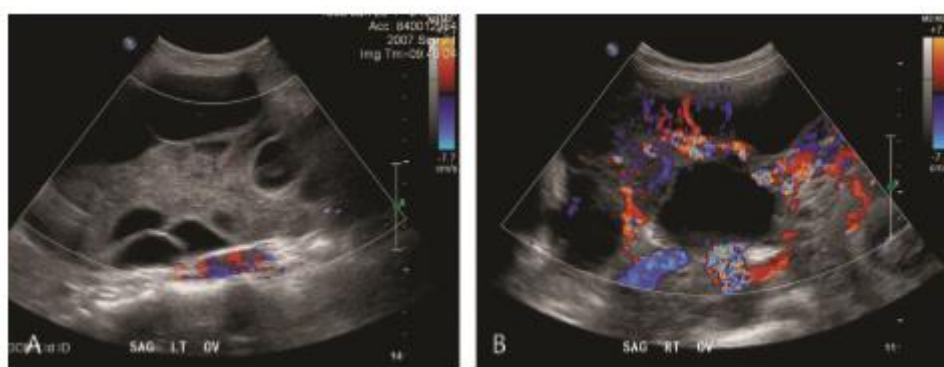
- Ukoliko je prisutno jedno ili više B obilježja u odsutnosti M obilježja, tumor se klasificira kao benigni.
- Ako su prisutna i M i B obilježja, potrebna je dodatna dijagnostička obrada drugim slikovnim metodama.

Kako je navedeno kod opisa pojedinih tumora u poglavlju „Tumori jajnika u trudnoći“, neki od njih pokazuju specifične znakove po kojima ih možemo prepoznati na UZV-u (Tablica 6).

Tablica 6. Glavna ultrazvučna morfološka obilježja pojedinih tumora jajnika.(11,14,28,31,56,66)

VRSTA TUMORA	UZV OBILJEŽJA
Funkcionalne ciste	
Corpus luteum	Širok dijapazon morfoloških prikaza (najčešće cistična struktura s paučinastim odjecima). “Vatreni prsten” na kolor dopleru.
Folikularna cista	Jednostavna cista <10 cm, katkad sa staničnim debrisom.
Hemoragična cista	Fine isprepletene linije (poput riblje mreže); solidne komponente s konkavnom vanjskom stijenkom, bez protoka na kolor dopleru.
Dermoidna cista	Rokitanskyeva polipoidna protuberancija: hiperehogeni nodul s akustičnom sjenom. Fenomen “sante leda”: kosa i loj stvaraju posteriornu atenuaciju snopa unutar visoko ehogene ciste. “Dermoidna mreža”: isprepletene linije i točke (kosa pliva u loju).
Serozni cistadenom	Velika jednostavna cista > 5 cm. Tanke septe ili papilarne formacije.
Mucinozni cistadenom	> 5 cm u promjeru. Multiple septe, heterogen izgled.
Endometriom	Pravilna, debela stijenka: gusti homogeni odjeci. Kalcifikati s akustičnim sjenama.
Lejomiom	Nije vezan uz jajnik. Okrugli hipoehogeni odjek, katkad heterogeni odjeci osobito uz nekrozu.

U kombinaciji s tipičnom kliničkom slikom UZV se koristi i kao pomoć u dijagnozi torzije adneksa. Dijagnoza nije jednostavna, a kao pomoć služi usporedba s ultrazvučnom slikom kontralateralnog jajnika. Torkvirani jajnik je uvećan i edematozan i sadrži masu ili cistu različitih morfoloških obilježja. Dijagnoza je izvjesna ukoliko se kolor doplerom ne nađe protok krvi u torkviranom jajniku (slika 16). U blagim slučajevima kao što je semitorzija ovaj doplerski znak najčešće je odsutan.



Slika 16. A: Torzija lijevog, uvećanog jajnika bez protoka nakon hiperstimulacije.. B: Uvećan desni jajnik pojačane vaskularizacije uzrokovane hiperstimulacijom. (31)

10.2. Magnetska rezonancija

Magnetska rezonancija (MR) metoda je izbora samo u nekim specifičnim slučajevima, inače služi samo kao nadopuna ultrazvučnoj dijagnostici. MR osobito pomaže UZV-u u razlučivanju ovarijskih od paraovarijskih tvorbi s obzirom da odlično razlučuje meka tkiva. Potvrda dijagnoze paraovarijske mase gotovo sigurno isključuje malignost i rezultira konzervativnom terapijom. Također, MR je iznimno korisna pretraga u evaluaciji masa koje su prevelike za optimalnu vizualizaciju ultrazvukom. Pomaže i u diferencijalnoj dijagnozi akutne abdominalne boli u trudnice tj. diferencijaciji između ginekološke patologije od stanja kao što su apendicitis ili upalna bolest crijeva. (56,69)

Sigurnost magnetske rezonancije u trudnoći još nije dokazana, iako još nisu zabilježeni teratogeni ili karcinogeni učinci. Smatra se da trudnice smiju ići na MR u bilo kojem stadiju trudnoće, iako se preporučuje izbjegavanje te pretrage za vrijeme organogeneze fetusa. Korištenje kontrasta na bazi gadolinija kontraindicirano je u trudnoći.(53) Iako MR može pružiti dodatne informacije koje su iznad mogućnosti ultrazvučne dijagnostike, ipak se korištenje magnetske rezonancije preporuča samo u 10-20% trudnica s tumorom jajnika tj. kod nesigurne ultrazvučne dijagnoze (neodređenih adneksalnih masa). Ukoliko je velika mogućnost zloćudnosti promjene, preporuča se MR i radi evaluacije proširenosti bolesti.(31)

10.3. Kompjuterizirana tomografija

Ionizirano zračenje ima vrlo limitiranu ulogu kod trudnice sa sumnjom na dijagnozu tumora jajnika zbog izrazito visoke ekspozicije fetusa X-zrakama (2 do 4 rada u jednoj pretrazi). Ključna iznimka je trudnica nestabilnog općeg stanja s poremećenim hemodinamskim parametrima koji su npr. uzrokovani torzijom adneksa. Tad je kompjuterizirana tomografija (CT) metoda izbora zbog brzine i šire dostupnosti pretrage u usporedbi s MR-om. CT prikaz također pruža više informacija kod trudnica s ne-opstetričkim uzrokom abdominalne boli.

10.4. Tumorski biljezi

Onkofetalni antigeni su proteini koje izlučuje maligno, ali i zdravo fetalno tkivo. Biološka uloga im je supresija imunološkog sustava majke. Njihova produkcija vezana je uz proliferaciju i diferencijaciju stanica i proizvode se u velikim količinama kako u normalnoj trudnoći, tako i u nazočnosti zloćudnog tkiva.(70) Jedan od prvih znakova koji upućuju na malignom jajnika je elevacija majčinih serumskih biljega otkrivena u sklopu četverostrukog testa u 2. trimestru trudnoće ili u sklopu procjene rizika defekata

neuralne cijevi. Onkofetalni antigeni kao što su α -fetoprotein (AFP), humani korionski gonadotropin (β hCG), laktat dehidrogenaza (LDH), estradiol, testosteron i dihidroepiandrosteron dio su normalnog razvitka fetusa. Međutim, razina ovih antigena može biti povišena i zbog abnormalne placentacije, fetalnih anomalija ili zbog tumora jajnika, a osobito tumora spolnih stanica ili tumora specijalizirane strome jajnika. Za kliničku prosudbu praćenja tumora, važan je trend vrijednosti povišenja tumorskih biljega, a ne pojedinačan nalaz.(11)

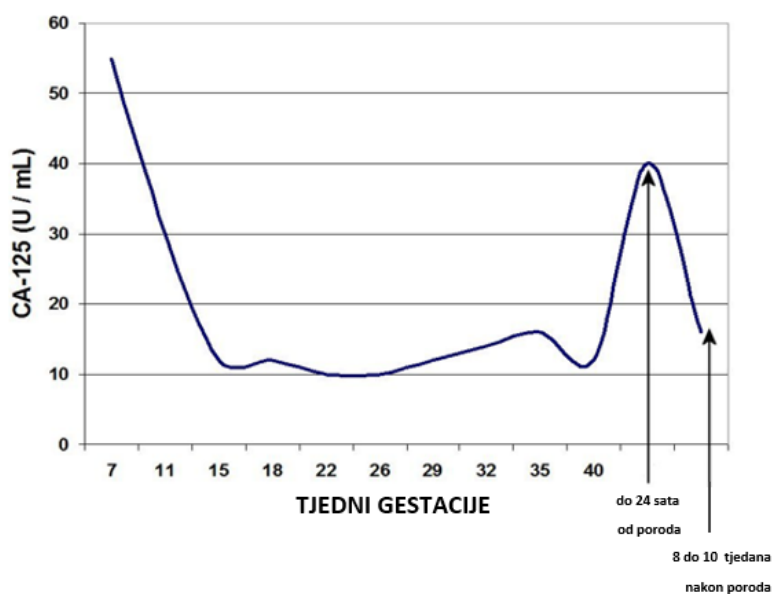
10.4.1. AFP

Povišene razine AFP-a često su prisutne kod tumora spolnih stanica kao što su tumori endodermalnog sinusa, embrionalni tumori ili miješani tumori spolnih stanica.(70) Tipične vrijednosti kod tumora spolnih stanica kreću se od 1000 ng/mL do 10,000 ng/mL ili su vrijednosti deveterostruko povišene u odnosu na normalnu trudnoću.(71,72) Za razliku od toga, kod defekata neuralne cijevi vrijednosti AFP su povišene, ali obično ne prelaze 500ng/mL.

10.4.2. CA125

Ovaj tumorski biljeg često se koristi u dijagnostici i praćenju epitelnog karcinoma jajnika. Povišen je u otprilike 50% karcinoma ranog stadija te u oko 80% uznapredovalih karcinoma jajnika. Nažalost, CA125 nije specifičan i može biti povišen u raznim stanjima uključujući i trudnoću. Za vrijeme normalne trudnoće proizvode ga decidua i granuloza-stanice. Naročito je povišen u prvom trimestru trudnoće te u ranom postpartalnom razdoblju.(73) Slika 17 prikazuje normalne vrijednosti CA125 u trudnoći. Tako primjerice CA-125 dosegne vršak potkraj prvoga trimestra i u prosjeku iznosi 1200 U/mL. Tijekom 2. i 3. trimestra razina se tog biljega u serumu snizuje, pa potkraj trudnoće iznosi 35 U/ml. Iz navedenog proizlazi da se između 15. tjedna i porođaja značajno povišenje ovog markera ne treba pripisati trudnoći (vrijednosti

1000-10,000 U/mL). Ako su tijekom cijelog prvog trimestra koninuirano povišene vrijednosti CA125 uz ultrazvučni nalaz tumora, moguće da se radi o malignitetu. (9) Neznatno povišenje CA125 (75-150 U/mL) nije specifično i može biti povezano s trudnoćom te ne mora ukazivati na karcinom.



Slika 17: Vrijednosti CA125 u normalnoj trudnoći i nakon porođaja.(74)

10.4.3. Ostali biljezi

U kombinaciji s CA125, koristi se i biljeg HE4 (Human Epididymal Protein) kao pomoć kod praćenja pacijentica s karcinomom te kao mogući tumorski biljeg za probir.(75) U manjoj kohorti trudnica vrijednosti ovog testa u normalnoj trudnoći nisu prelazile 300pM. S obzirom da gotovo 50% žena opće populacije s karcinomom jajnika ima vrijednosti iznad 500 pM, neki autori razmatraju mogućnost korištenja ovog biljega u trudnoći.

Pokazalo se da su kod tumora granulosa-stanica povišeni inhibin B i anti-Mullerov hormon (AMH), više nego što je uobičajeno u normalnoj trudnoći.(9) Serumska laktat

dehidrogenaza (LDH) povišena je u trudnica s disgerminomom i pouzdan je biljeg za dijagnozu i praćenje terapije.(76)

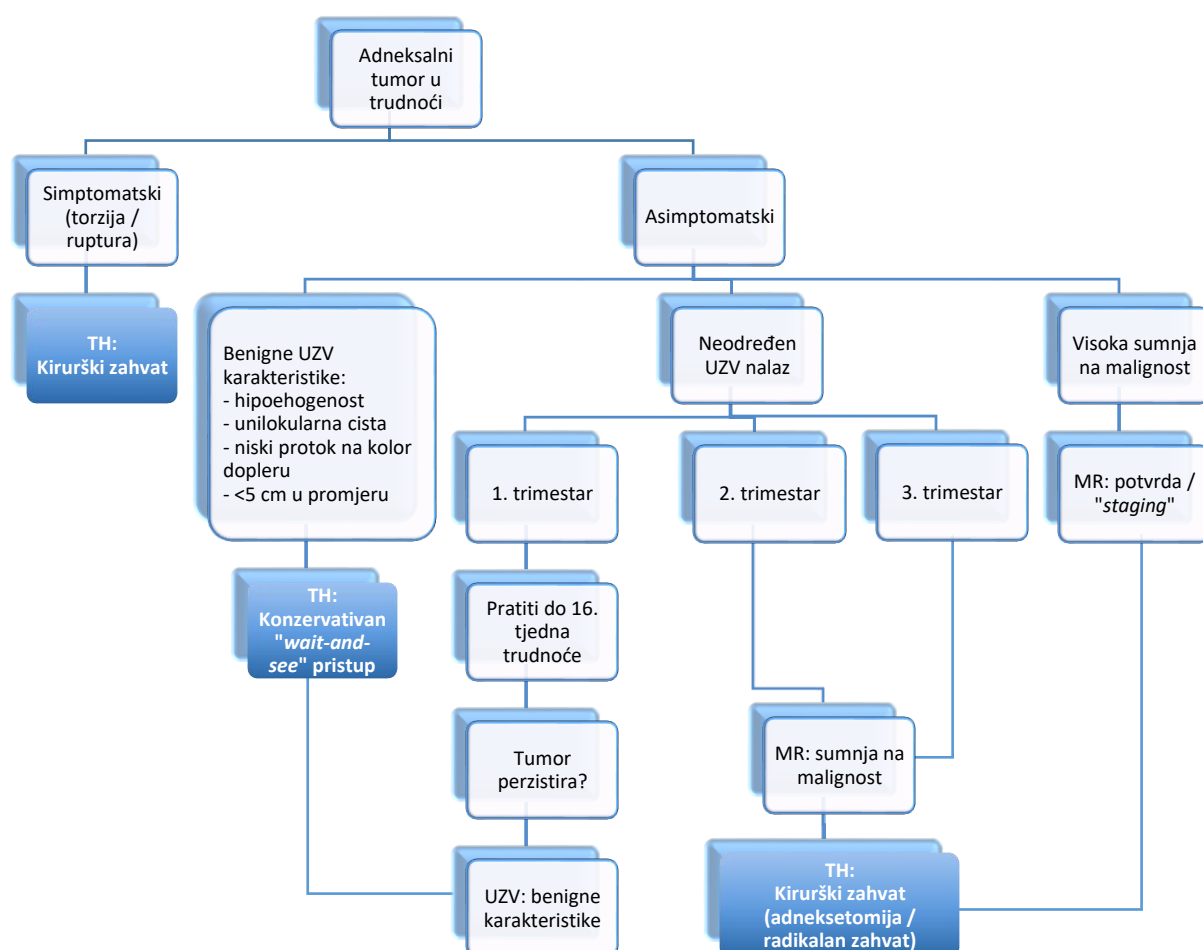
11. TERAPIJA

Postoje velika razilaženja u načinu liječenja trudnica s malignomom jajnika. To se odnosi na odabir kirurške ili konzervativne terapije, te optimalnog vremena početka terapije.. Terapije treba biti strogo individualizirana, a većina tumora jajnika ne zahtijeva agresivno kirurško liječenje. Gotovo svaki maligni tumor ima različit klinički postupnik, pri čemu se treba maksimalno uvažiti stav trudnice o načinu liječenja i o očuvanju fertilne sposobnosti. U literaturi postoji mnoštvo postupnika o liječenju adneksalnih masa. U daljnjem tekstu navodimo jedan od predloženih algoritama liječenja (Slika 18).

Aggarwal i Kehoe predlažu glavne principe terapije tumora jajnika:(77)

- Konzervativni pristup je opravdan za asimptomatske tumore dijagnosticirane do 12. tjedna gestacije.
- Indikacije za operaciju su simptomatski tumori i tumori koji imaju ultrazvučna obilježja malignosti; MR se preporuča ukoliko zloćudnost nije isključena; Ako se planira operacija, treba je učiniti u 2. trimestru. Ako nema značajki malignosti na UZV pregledu, treba ga ponoviti 18.-22. tjednu.
- Tumor dijagnosticiran u 3. trimestru bez značajki malignosti ne operira se sve do elektivnog carskog reza ili se operacija odgađa do 6 tjedana nakon porođaja.

Pojednostavljeno, na benigni tumor jajnika upućuju jednostavne mase koje su manje od 5 cm na ultrazvuku i one dijagnosticirane prije 16. tjedna. (53,78,79)



Slika 18. Algoritam liječenja tumora jajnika u trudnoći.(53)

11.1. Kirurško liječenje

Kirurško liječenje ima višestruke ciljeve: odstraniti tumorsku masu, ustanoviti histološki tip tumora te učiniti korektno stupnjevanje (engl. *staging*) tumora jajnika ukoliko je

zloćudan. S napretkom ultrazvučne dijagnostike uvelike se smanjio broj nepotrebnih operacija. Autori pritom navode kako se omjer nepotrebnih naspram potrebnih operacija smanjio s 14:1 na 2.5:1.(80)

Indikacije za kirurško liječenje su:

- torzija adneksa i/ili ruptura ciste
- tumor koji perzistira nakon 2. trimestra
- tumor veći od 10 cm
- kompleksna ultrazvučna morfologija tumora
- sumnja na zloćudnost

11.1.1. Vrijeme kirurškog zahvata

Postoje kontroverze koje je optimalno trajanje trudnoće za učiniti kirurški zahvat. Mnogi autori sugeriraju da je optimalno vrijeme za kirurški zahvat početak 2. trimestra.(79) Naime, postoji teoretski rizik od spontanog pobačaja ukoliko se s adneksetomijom odstrani žuto tijelo prije 9.-11. tjedna gestacije.(80) Ukoliko je operacija indicirana već u 1. trimestru, preporuča se postoperativna gestagenska terapija, a neki autori navode da takva terapija nije potrebna.(13) Ukoliko se operacija odgodi za 2. timestar, odnosno za razdoblje 16.-20. tjedna gestacije, otvara se mogućnost spontane regresije adneksalne mase dijagnosticirane u prvom trimestru. Ukoliko se operacija učini početkom 2. trimestra, smanjen je rizik od prijevremenog porođaja i otklonjen moguć negativni utjecaj medikamenata ukoliko se operacija radi u fazi embriogeneze. Whitecar je našao da je ishod trudnoće znakovito bolji, odnosno manje je prijevremenih poroda i fetalnih gubitaka, ako se laparotomija učini prije 23. tjedna trudnoće.(14) Također, operaciju ne bi trebalo odlagati nakon 23. tjedna zbog gravidnog uterusa koji reducira prostor u donjem abdomenu. Laparotomija u trećem tromjesečju trudnoće

povezana je s 50% rizikom od prijevremenog porođaja.(14) Ako se kirurški zahvat izvodi između 24. i 34. tjedna trudnoće uputno bi bilo dati profilaktičku dozu kortikosteroida za sazrijevanje pluća ploda.

11.1.2. Klasična kirurška terapija

Ukoliko se sumnja na zloćudni tumor, treba učiniti uzdužni medijani rez koji mora omogućiti dovoljno prostora kako bi se obavila potpuna citoredukcija tumora. Uzima se uzorak ascitesa ili ispirak peritoneuma te pregledaju svi visceralni organi. Ovisno o lokalnom nalazu i proširenosti tumora i hitnom patohistološkom nalazu (lat. *biopsio „ex tempore“*) za vrijeme operacije, kirurg se odlučuje za radikalitet operacije. Posebna pažnja pridaje se kontralateralnom jajniku, a tijekom operacije treba maksimalno smanjiti manipulaciju uterusom kako bi se smanjio rizik od abrupcije placente, spontanog pobačaja i prijevremenog porođaja.(9) Ukoliko je rizik malignosti malen dovoljno je učiniti odstranjenje tumora. Ako se nalazom patologa potvrdi histološka dijagnoza zloćudnog tumora, daljnje proširivanje kirurškog zahvata na radikalno, ovisi o vrsti tumora, te stadiju i gradusu istog.(81)

Radikalna operacija uključuje:

- Uzimanje ispirka zdjelišta za citološku pretragu
- Biopsija kontralateralnog jajnika
- Zdjelična i paraaortalna limfadenektomija
- Omentektomija
- Uzimanje brojnih biopsija peritoneuma

Ukoliko se radi o disgerminomu, dovoljno je učiniti jednostranu adneksetomiju s obzirom da je u 80% slučajeva ograničen na jedan jajnik. Nakon dostignute fetalne zrelosti, kompletna se radikalna operacija može učiniti istovremeno s carskim rezom ili

po završetku babinja ukoliko je porođaj bio vaginalnim putem. Važno je napomenuti da kod disgerminoma histerektomija i kontralateralna adneksetomija ne pridonose ukupno boljem preživljenju bolesnica. Stoga ne treba uklanjati maternicu i preostali jajnik ako u njemu nema tumorskog tkiva. Osim toga, disgerminomi su vrlo osjetljivi na kemoterapiju što još više govori u prilog očuvanja fertilne sposobnosti žene.

Atipični epitelni proliferativni tumori jajnika obično se otkriju u I. stadiju bolesti. Ukoliko je tumor u stadiju IA, a pacijentica želi sačuvati fertilnu sposobnost može se učiniti samo jednostrana adneksetomija. Po završetku reproduktivnog razdoblja, učini se histerektomija i odstranjenje preostalih adneksa. U rijetkim slučajevima kad je bolest uznapredovala, indicirana je kompletna radikalna operacija uz prekid trudnoće, osim u slučajevima kad se u kraćem vremenskom razdoblju može doseći željena fetalna zrelost. Liječenje svih invazivnih epitelnih karcinoma iziskuje radikalni kirurški pristup koji uključuje i histerektomiju i kontralateralnu adneksetomiju. Kod torzije benignih tumora adneksa, treba procijeniti vitalitet adneksa te ukoliko su nastupili nekroza i ireverzibilne promjene, mora se učiniti adneksetomija. Također, potrebno je prikazati i mobilizirati ureter kako bi se omogućila visoka ligacija ovarijskih krvnih žila i prevenirala tromboembolija koja je rizična u ovakvim stanjima.(53)

11.1.3. Laparoskopija

Laparoskopska kirurgija se uvelike koristi zadnjih godina zbog prikupljenih iskustava i poboljšanja tehnike operiranja te spoznaje da ugljični dioksid nije kontraindikacija za laparoskopiju u trudnoći. U pacijentica s ovarijskim tumorom koji nema ultrazvučnih znakova malignosti u prvom i drugom trimestru, laparoskopija kao kirurška metoda ima prednost. Optimalno vrijeme za laparoskopski zahvat je između 16. i 20. tjedna, budući da tad gravidni uterus svojom veličinom ne ometa zahvat, a istovremeno se jajnici mogu optimalno prikazati.(66)

Laparoskopska tehnika je u 1. i 2. trimestru slična tehnici koja se rabi i izvan trudnoće. Prije 20. tjedna trudnoća se postavlja u Trendeleburgov položaj kako bi se izbjegle komplikacije poput hipovolemije, hipotenzije i hipoksije. Nakon 20. tjedna trudnoću treba, uz navedeno, prije početka zahvata nagnuti na lijevu stranu kako bi se pomaknuo gravidni uterus te prevenirao sindrom donje šuplje vene i osigurao kontinuirani dotok krvi iz donje šuplje vene u desno srce.(82) Postupak se uvijek izvodi pomoću 3 ulaza, a njihov je položaj modificiran u skladu s gestacijskom dobi. U trudnoći prvi ulaz (5 ili 10 mm troakar) mora biti najmanje 6 cm kranijalnije od fundusa gravidnog uterusa, u gornjoj srednjoj liniji između umbilikusa i ksifoidnog procesa.(66) Što je veća maternica, to se kranijalnije postavlja prvi troakar u svrhu lakše intraperitonealne manipulacije. Pomoću otvorene (Hassonove) tehnike za ulazak u trbušnu šupljinu pod direktnom vizualizacijom, stvara se pneumoperitoneum. Druga mogućnost je korištenje Veressove igle, ali uz veću opasnost od perforacije intraabdominalnih organa ili pneumoamniona.(82)

Potrošnja kisika u trudnoći se povećava s gestacijskom dobi zbog povećanih potreba uterusa, posteljice i fetusa. Tijekom zahvata trudnici treba osigurati kontinuiranu adekvatnu oksigenaciju dostatnu i za trudnicu i za fetus. Zbog rizika od hipoksije, tijekom i nakon operacije treba kontrolirati fetalnu srčanu akciju, u intervalima od 5 minuta. Lu i sur. skreću pažnju na to da pneumoperitoneum utječe na kardiokografski zapis u smislu smanjenog varijabiliteta.(56) Također, i opća anestezija na sličan način može utjecati na kardiokografski zapis. Takvi zapisi zbog ostalih učinaka anestetika na fetus mogu trajati i do 90 min po završetku zahvata. Kliničar treba voditi računa o tim činjenicama kako bi se izbjegla lažno pozitivna dijagnoza fetalne patnje i spriječile nepotrebne intervencije. Transvaginalni ultrazvuk može biti od velike pomoći

za nadzor fetusa jer insuflirani ugljični dioksid uvelike otežava kvalitetan transabdominalni ultrazvučni prikaz. (80)

Prednosti laparoskopskih zahvata u odnosu na otvorenu kiruršku metodu su manji rez, manja postoperativna bol, manji rizik za tromboemboliju, kraće trajanje hospitalizacije i raniji povratak normalnim aktivnostima. Nadalje, laparoskopija rezultira manjim manipulacijama uterusa tijekom zahvata što dovodi do smanjene učestalosti prijevremenih materničnih kontrakcija.(78) Također, smanjen je rizik za fetalnu depresiju zbog manje potrebe za opioidima u postoperativnom razdoblju.(78)

Glavni nedostatak laparoskopskog pristupa rizik je od rasapa malignih stanica ukoliko je tumor zloćudan. Ukoliko se postavi sumnja na malignost ili ukoliko je potrebna hitna intraoperacijska patohistološka analiza, potrebna je konverzija laparoskopske u otvorenu kirurgiju. Drugi nedostaci laparoskopskih zahvata su povećan rizik od ozljede gravidne maternice prilikom postavljanja troakara te nepovoljni učinci ugljikovog dioksida (CO₂) na dijete.. Fetus za vrijeme operacije može apsorbirati ugljični dioksid, što može dovesti do fetalne acidoze. Rizik za takvu fetalnu komplikaciju je minimalan ukoliko se intraabdominalni tlak održava ispod 12 mmHg. Postoji i bojazan da visok intraabdominalni tlak može nepovoljno utjecati na uterini, a time i na uteroplacentarni optok krvi.

Zaključno, mnoga istraživanja pokazala su da je rizik za fetalnu smrtnost podjednak za laparoskopsku i otvorenu kirurgiju.(81)

11.2. Onkološko liječenje

11.2.1. Ne-epitelni tumori jajnika

Za ne-epitelne maligne tumore jajnika nižeg stadija malignosti kirurški zahvat dovoljan je terapijski postupak. Za tumore višeg stadija koristi se jednak algoritam kao i za opću

populaciju. Standardnu kemoterapiju čine kombinacija bleomicina, etopozida i cisplatine. U literaturi je opisano vrlo malo slučajeva korištenja ovih lijekova u trudnoći. Kao komplikacije u trudnoći navode se fetalni zastoj rasta te preeklampsija.(82)

11.2.2. Karcinom jajnika

Karcinomi jajnika češće se dijagnosticiraju u uznapredovalom stadiju i zbog toga zahtijevaju kemoterapiju tijekom trudnoće. Samo tumori FIGO stadija IA gradusa I i II ne zahtijevaju onkološku terapiju. (82) Kad se dijagnoza invazivnog karcinoma postavi preoperativno, citoredukcija je terapija izbora pri čemu se kombinira neoadjuvantna kemoterapija s radikalnom operacijom. U tom slučaju trudnoću nije moguće očuvati.

Standardna kemoterapija izbora su derivati platine uz paklitaksel.

Derivati platine kontraindicirani su tijekom prvog trimestra jer pokazuju visok stupanj teratogenosti, prelaze placentarnu barijeru , a visoke koncentracije nađene su u amnijskoj tekućini i žilama pupkovine. Uporaba ovih kemoterapeutika u 2. i 3. trimestru nije uzrokovala štetne posljedice za fetus.(82) Ukoliko se paklitaksel koristi u podmakloj trudnoći navodi se da uzrokuje oligohidramnij te preeklampsiju.(83)

12. KOMPLIKACIJE U TRUDNOĆI

Najčešće se navode sljedeće tri fetalne komplikacije tumora jajnika u trudnoći: (84)

1. Prijevremeni porođaj 22-31%
2. Fetalni zastoj rasta 7%
3. Fetalna smrtnost 5%

Fetalna smrtnost najčešće nastaje zbog prekida trudnoće pri liječenju tumora jajnika, ali i zbog komplikacija kirurških zahvata te zbog vrlo ranog prijevremenog porođaja i infekcija.(82) Također, prijevremeni porođaj i fetalni zastoj rasta često su posljedica citotoksičnog učinka kemoterapeutika. Pokazalo se da trudnice podvrgnute kirurškom zahvatu zbog tumora adneksa imaju 22% veći rizik od prijevremenog porođaja u usporedbi s konzervativno liječenim trudnicama.(85) Kod pacijentica koje primaju kemoterapiju, nužno je prekinuti terapiju 3 tjedna prije porođaja kako bi se izbjegla akumulacija lijeka u fetusu, ali i posljedice supresije hematopoetskog sustava kao što su krvarenje, infekcija i anemija.

13. ZAHVALE

Zahvaljujem svom mentoru doc. dr. sc. Berivoju Miškoviću što je svojim savjetima i strpljenjem pomogao u pisanju ovog diplomskog rada. Njegovo znanje i iskustvo bili su od velike pomoći. Hvala i obitelji i prijateljima na podršci tijekom studiranja.

14. LITERATURA

1. Nelson MJ, Cavalieri R, Graham D SR. Cysts in pregnancy discovered by sonography. *J Clin Ultrasound*. 1986.;(14):509.
2. Bernhard LM, Klebba PK, Gray DL, Mutch DG. Predictors of persistence of adnexal masses in pregnancy. *Obstet Gynecol*. 1999.;93(4):585–9.
3. Zanetta G, Mariani E, Lissoni A, Ceruti P, Trio D, Strobelt N, i ostali. A prospective study of the role of ultrasound in the management of adnexal masses in pregnancy. *BJOG An Int J Obstet Gynaecol*. 2003.;110(6):578–83.
4. Condous G, Khalid A, Okaro E, Bourne T. Should we be examining the ovaries in pregnancy? Prevalence and natural history of adnexal pathology detected at first-trimester sonography. *Ultrasound Obstet Gynecol*. 2004.;24(1):62–6.
5. Chen VW, Ruiz B, Killeen JL, Coté TR, Wu XC, Correa CN. Pathology and classification of ovarian tumors. *Cancer*. 2003.;
6. Ćorušić A. Tumori jajnika i jajovoda. U: Šimunić, Ciglar, Suchanek, urednici. *Ginekologija*. Zagreb: Naklada Ljevak; 2001. str. 461–78.
7. Sadler TM. Langmanova medicinska embriologija. Zagreb: Školska knjiga; 2009. 293-303 str.
8. Di Saia, PJ, Creasman W. Di Saia PJ, Creasman WT. *Clinical gynecologic oncology*. 1997. 253-593 str.
9. Ćorušić A. Zloćudne bolesti genitalija i trudnoća. U: Đelmiš J, Orešković S, urednici. *Fetalna medicina i opstercija*. Medicinska naklada; 2014.
10. Montz FJ, Schlaerth JB, Morrow CP. The natural history of theca lutein cysts. *Obstet Gynecol*. 1988.;72(2):247–51.
11. Giuntoli RL, Vang RS, Bristow RE. Evaluation and management of adnexal masses. *Clin Obstet Gynecol* [Internet]. 2016.;174(3):492–505. Dostupno na: <http://www.ncbi.nlm.nih.gov/pubmed/16885656>
12. Soriano D, Yefet Y, Seidman DS, Goldenberg M, Mashiach S, Oelsner G.

- Laparoscopy versus laparotomy in the management of adnexal masses during pregnancy. *Fertil Steril* [Internet]. 1999.;71(5):955–60. Dostupno na: <http://www.ncbi.nlm.nih.gov/pubmed/10231065>
13. Leiserowitz GS. Managing ovarian masses during pregnancy. *Obstet Gynecol Surv.* 2006.;
 14. Whitecar P, Turner S, Higby K. Adnexal masses in pregnancy: A review of 130 cases undergoing surgical management. *Am J Obstet Gynecol.* 1999.;181(1):19–24.
 15. Schmeler KM, Mayo-Smith WW, Peipert JF, Weitzen S, Manuel MD, Gordinier ME. Adnexal Masses in Pregnancy: Surgery Compared With Observation. *Obstet Gynecol* [Internet]. 2005.;105(5, Part 1):1098–103. Dostupno na: <http://content.wkhealth.com/linkback/openurl?sid=WKPTLP:landingpage&an=0006250-200505000-00027>
 16. Smith LH, Dalrymple JL, Leiserowitz GS, Danielsen B, Gilbert WM. Obstetrical deliveries associated with maternal malignancy in California, 1992 through 1997. *U: American Journal of Obstetrics and Gynecology.* 2001. str. 1504–13.
 17. Kumai I, Kaur S, Mohan H, Huria A. Adnexal masses in pregnancy: A 5-year review. *Aust New Zeal J Obstet Gynaecol.* 2006.;46(1):52–4.
 18. Sayar H, Lhomme C, Verschraegen CF. Malignant adnexal masses in pregnancy. *Sv. 32, Obstetrics and Gynecology Clinics of North America.* 2005. str. 569–93.
 19. Creasman WT, Rutledge F, Smith J. Carcinoma of the ovary associated with pregnancy. *Obs Gynecol.* 1971.;38(111).
 20. Bromley B and BB. Adnexal masses during pregnancy: Accuracy of sonographic diagnosis and outcome. *J ultrasound Med.* 1997.;16(7):447–52.
 21. Ballard C a. Ovarian tumors associated with pregnancy termination patients. [Internet]. *Sv. 149, American journal of obstetrics and gynecology.* 1984. str. 384–7. Dostupno na: <http://www.ncbi.nlm.nih.gov/pubmed/6731515>

22. Hill LM, Connors-Beatty DJ, Nowak A, Tush B. The role of ultrasonography in the detection and management of adnexal masses during the second and third trimesters of pregnancy. *Am J Obstet Gynecol.* 1998.;179(3 1):703–7.
23. Tariel O, Huissoud C, Rudigoz RC, Dubernard G. [Presumed benign tumors of the ovaries]. *J Gynecol Obstet Biol la Reprod [Internet].* 2013.;42(8):842–55. Dostupno na: <http://dx.doi.org/10.1016/j.jgyn.2013.09.038>
24. Aggarwal P, Kehoe S. Ovarian tumours in pregnancy: a literature review. *Eur J Obs Gynecol Reprod Biol.* 2011.;155(119).
25. Hess LW, Peaceman A, O'Brien WF, Winkel CA, Cruikshank DP, Morrison JC. Adnexal mass occurring with intrauterine pregnancy: report of fifty-four patients requiring laparotomy for definitive management. *Am J Obstet Gynecol [Internet].* 1988.;158(5):1029–34. Dostupno na: <http://www.ncbi.nlm.nih.gov/pubmed/3369479>
26. Struyk APHB TP. Ovarian tumors in pregnancy. *Acta Obs Gynecol Scand.* 1984.;(63):421.
27. Leibman AJ, Kruse B, McSweeney MB. Transvaginal sonography: Comparison with transabdominal sonography in the diagnosis of pelvic masses. *Am J Roentgenol.* 1988.;151(1):89–92.
28. Parsons AK. Ultrasound of the human corpus luteum. *Ultrasound Q [Internet].* 1994.;12(3):127–66. Dostupno na: <http://www.scopus.com/inward/record.url?eid=2-s2.0-0028053573&partnerID=tZOtx3y1>
29. Yacobozzi M, Nguyen D, Rakita D, Yacobozzi M, Nguyen D, Rakita D. Adnexal masses in pregnancy. [Review]. *Semin Ultrasound, CT MR.* 2012.;1(4):66–74.
30. Hoffman MS. Barbieir RL (Ed). *Differential diagnosis of the adnexal mass.* UpToDate. 2015.
31. Glanc P, Salem S, Farine D. Adnexal masses in the pregnant patient: a diagnostic and management challenge. *Ultrasound Q.* 2008.;

32. Husseinzadeh N, Sibai B, Siddiqi TA. Ovarian tumors in pregnancy: diagnosis and management. *Am J Perinatol* [Internet]. 2012.;29(5):327–34. Dostupno na: <http://sfx.scholarsportal.info/mcmaster?sid=OVID:medline&id=pmid:22131044&id=doi:10.1055%2Fs-0031-1295641&issn=0735-1631&isbn=&volume=29&issue=5&spage=327&pages=327-34&date=2012&title=American+Journal+of+Perinatology&atitle=Ovarian+tumor+s+in+pregnancy%3A+>
33. Baltarowich OH, Kurtz AB, Pasto ME, Rifkin MD, Needleman L, Goldberg BB. The spectrum of sonographic findings in hemorrhagic ovarian cysts. *Am J Roentgenol*. 1987.;148(5):901–5.
34. Yoshihiro N , Kaisuke I, Takae S. Ultrasonographic and clinical appearance of hemorrhagic ovarian cyst diagnosed by transvaginal scan. ., 2003. *J Nippon Med Sch*. 70:243–9.
35. Berkowitz, RS , Goldstein D. Chorionic tumors. *N Engl J Med*. 1996.;(335):1740–8.
36. Sauerbrei EE, Salem S, Fayle B. Coexistent hydatidiform mole and live fetus in the second trimester: an ultrasound study. *Radiology*. 1980.;135(2):415–7.
37. Choi JR, Levine D, Finberg H. Luteoma of pregnancy: sonographic findings in two cases. *J Ultrasound Med* [Internet]. 2000.;19(12):877–81. Dostupno na: <http://www.ncbi.nlm.nih.gov/pubmed/11127014>
38. Graham GM. Adnexal masses in pregnancy: Diagnosis and management. *Donald Sch J Ultrasound Obstet Gynecol*. 2007.;1(4):66–74.
39. Manganiello PD, Adams LV, Harris RD OK. Virilization during pregnancy with spontaneous resolution postpartum: a case report and review of the English literature. *Obs Gynecol Surv*. 1995.;(50):404–10.
40. VanSlooten AJ, Rechner SF DW. Recurrent maternal virilization during pregnancy caused by benign androgen-producing ovarian lesions. *Am J Obs Gynecol*. 1992.;(167):1342–1343.
41. Chiang G, Levine D. Imaging of adnexal masses in pregnancy. *J Ultrasound*

Med [Internet]. 2004.;23(6):805–19. Dostupno na:
<http://www.jultrasoundmed.org/content/23/6/805.full.pdf>

42. Ritchie WGM. Ultrasound evaluation of normal and induced ovulation. U: Callen P, urednik. Ultrasonography in Obstetrics and Gynecology. 3rd izd. Philadelphia, PA: WB Saunders Co; 1994. str. 582.
43. Ghossain MA, Buy JN, Ruiz A, Jacob D, Sciort C, Hugol D, i ostali. Hyperreactio luteinalis in a normal pregnancy: sonographic and MRI findings. *J Magn Reson Imaging*. 1998.;8(6):1203–6.
44. Lawrence PH, Lyons EA LC. Hyperreactio luteinalis. *J Ultrasound Med*. 1983.;(2):375–6.
45. Muechler EK, Fichter J, Zongrone J. Human chorionic gonadotropin, estriol, and testosterone changes in two pregnancies with hyperreactio luteinalis. *Am J Obstet Gynecol*. 1987.;157(5):1126–8.
46. Yapar EG, Vural T, Ekici E, Kus??u EK, G??kmen O. Hyperreactio luteinalis masquerading as an ovarian neoplasm in a triplet pregnancy. *Eur J Obstet Gynecol Reprod Biol*. 1996.;65(2):177–80.
47. Oto A, Ernst R, Jesse MK, Saade G. Magnetic Resonance Imaging of Cystic Adnexal Lesions During Pregnancy. Sv. 37, *Current Problems in Diagnostic Radiology*. 2008. str. 139–44.
48. Sammour RN, Leibovitz Z, Shapiro I, Degani S, Levitan Z, Aharoni A, i ostali. Decidualization of ovarian endometriosis during pregnancy mimicking malignancy. Sv. 24, *Journal of ultrasound in medicine : official journal of the American Institute of Ultrasound in Medicine*. 2005. str. 1289–94.
49. K. Miyakoshi, M. Tanaka, Gabionza D. Decidualized ovarian endometriosis mimicking malignancy. *Am J Roentgenol*. 1998.;171(6):1625–1626.
50. Outwater E, Schiebler ML, Owen RS, Schnall MD. Characterization of hemorrhagic adnexal lesions with MR imaging: blinded reader study. *Radiology*. 1993.;186(2):489–94.

51. Ayhan A, Bukulmez O, Genc C, Karamursel BS, Ayhan A. Mature cystic teratomas of the ovary: Case series from one institution over 34 years. *Eur J Obstet Gynecol Reprod Biol.* 2000.;88(2):153–7.
52. Caspi B, Levi R, Appelman Z, Rabinerson D, Goldman G, Hagay Z. Conservative management of ovarian cystic teratoma during pregnancy and labor. *Am J Obstet Gynecol [Internet].* 2000.;182(3):503–5. Dostupno na: <http://linkinghub.elsevier.com/retrieve/pii/S0002937800800058>
53. De Haan, J, Verheecke M, Amant F. Management of ovarian cysts and cancer in pregnancy. *Facts Views Vis Obgyn.* 2015.;7(1):25–31.
54. Imaoka I, Wada A, Kaji Y, Hayashi T, Hayashi M, Matsuo M, i ostali. Developing an MR imaging strategy for diagnosis of ovarian masses. *Radiographics.* 2006.;26:1431–48.
55. Tanaka YO, Nishida M, Kurosaki Y, Itai Y, Tsunoda H, Kubo T. Differential diagnosis of gynaecological „stained glass“ tumours on MRI. Sv. 72, *British Journal of Radiology.* 1999. str. 414–20.
56. Leiserowitz GS, Xing G, Cress R, Brahmhatt B, Dalrymple JL, Smith LH. Adnexal masses in pregnancy: How often are they malignant? *Gynecol Oncol.* 2006.;101(2):315–21.
57. Morice P, Uzan C, Gouy S, Verschraegen C, Haie-Meder C. Gynaecological cancers in pregnancy. *Lancet.* 2012.;379(9815):558–69.
58. Yazbek J, Raju KS, Ben-Nagi J, Holland T, Hillaby K, Jurkovic D. Accuracy of ultrasound subjective „pattern recognition“ for the diagnosis of borderline ovarian tumors. *Ultrasound Obstet Gynecol.* 2007.;29(5):489–95.
59. Yazbek J, Aslam N, Tailor A, Hillaby K, Raju KS, Jurkovic D. A comparative study of the risk of malignancy index and the ovarian crescent sign for the diagnosis of invasive ovarian cancer. *Ultrasound Obstet Gynecol.* 2006.;28(3):320–4.
60. Tinelli FG, Tinelli R, La Grotta F, Tinelli A, Cicinelli E, Schönauer MM. Pregnancy outcome and recurrence after conservative laparoscopic surgery for

- borderline ovarian tumors. *Acta Obstet Gynecol Scand* [Internet]. 2007.;86(1):81–7. Dostupno na: <http://www.ncbi.nlm.nih.gov/pubmed/17230294>
61. Young RH, Dudley AG, Scully R. Granulosa cell, Sertoli-Leydig cell, and unclassified sex cord-stromal tumors associated with pregnancy: a clinicopathological analysis of thirty-six cases. *Gynecol Oncol.* 1984.;18(181).
 62. Barišić D, Ćorić M. Ektopična trudnoća. U: Đelmiš J, Orešković S, urednici. *Fetalna medicina i opstercija.* Medicinska naklada; 2014. str. 304–8.
 63. Đelmiš J. Hitna stanja u porodništvu. U: Đelmiš J, Orešković S, urednici. *Fetalna medicina i opstercija.* Medicinska naklada; 2014. str. 315–7.
 64. Hasson J, Tsafirir Z, Azem F, Bar-On S, Almog B, Mashiach R, i ostali. Comparison of adnexal torsion between pregnant and nonpregnant women. *Am J Obstet Gynecol.* 2010.;202(6).
 65. Buttery BW, Beischer NA, Fortune D. Ovarian tumours in pregnancy. *Med J Aust.* 1973.;1:1345–9.
 66. Hoover K, Jenkins TR. Evaluation and management of adnexal mass in pregnancy. *Am J Obstet Gynecol* [Internet]. 2011.;205(2):97–102. Dostupno na: <http://dx.doi.org/10.1016/j.ajog.2011.01.050>
 67. Timmerman D, Schwärzler P, Collins WP, Claerhout F, Coenen M, Amant F, i ostali. Subjective assessment of adnexal masses with the use of ultrasonography: An analysis of interobserver variability and experience. *Ultrasound Obstet Gynecol.* 1999.;13(1):11–6.
 68. Granberg S, Wikland M, Jansson I. Macroscopic characterization of ovarian tumors and the relation to the histological diagnosis: Criteria to be used for ultrasound evaluation. *Gynecol Oncol.* 1989.;35(2):139–44.
 69. Telischak NA, Yeh BM, Joe BN, Westphalen AC, Poder L, Coakley F V. MRI of adnexal masses in pregnancy. *Am J Roentgenol.* 2008.;191(2):364–70.
 70. Sarandakou A, Protonotariou E, Rizos D. Tumor Markers In Biological Fluids

- Associated With Pregnancy. *Crit Rev Clin Lab Sci* [Internet]. 2007.;44(2):151–78. Dostupno na:
<http://www.tandfonline.com/doi/full/10.1080/10408360601003143>
71. Nawa A, Obata N, Kikkawa F, Kawai M, Nagasaka T, Goto S, i ostali. Prognostic factors of patients with yolk sac tumors of the ovary. *Am J Obstet Gynecol*. 2001.;184(6):1182–8.
 72. Frederiksen MC, Casanova L, Schink J. An elevated maternal serum alpha-fetoprotein leading to the diagnosis of an immature teratoma. *Int J Gynaecol Obs*. 1991.;35:343.
 73. Spitzer M, Kaushal N, Benjamin F. Maternal CA-125 levels in pregnancy and the puerperium. *J Reprod Med* [Internet]. 1998.;43(4):387–92. Dostupno na:
<http://www.ncbi.nlm.nih.gov/pubmed/9583073>
 74. Spitzer M. Maternal CA-125 levels in pregnancy and the puerperium. *J Reprod Med*. 1998.;390.
 75. Moore RG, Brown AK, Miller MC, Skates S, Allard WJ, Verch T, i ostali. The use of multiple novel tumor biomarkers for the detection of ovarian carcinoma in patients with a pelvic mass. *Gynecol Oncol*. 2008.;108(2):402–8.
 76. Brewer M, Kueck A RC. *Chemotherapy in Pregnancy*. 2011.;54(4):602.
 77. Aggarwal P, Kehoe S. Ovarian tumours in pregnancy: a literature review. *Eur J Obs Gynecol Reprod Biol*. 2011.;155(2):119–24.
 78. Whiteside JL, Keup HL. Laparoscopic management of the ovarian mass: a practical approach. *Clin Obstet Gynecol* [Internet]. 2009.;52(3):327–34. Dostupno na: <http://www.ncbi.nlm.nih.gov/pubmed/19661748>
 79. Mazze RI, Källén B. Reproductive outcome after anesthesia and operation during pregnancy: A Registry study of 5405 cases. *Am J Obstet Gynecol*. 1989.;161(5):1178–85.
 80. Mukhopadhyay A, Shinde A, Naik R. Ovarian cysts and cancer in pregnancy. *Best Pract Res Clin Obstet Gynaecol* [Internet]. 2015.;(November):1–15.

Dostupno na:

<http://www.sciencedirect.com/science/article/pii/S1521693415001996>

81. Horowitz NS. Management of adnexal masses in pregnancy. *Clin Obstet Gynecol* [Internet]. 2011.;54(4):519–27. Dostupno na: <http://www.ncbi.nlm.nih.gov/pubmed/22031242>
82. Fruscio R, de Haan J, Van Calsteren K, Verheecke M, Mhallem M, Amant F. Ovarian cancer in pregnancy. *Best Pract Res Clin Obstet Gynaecol* [Internet]. 2016.; Dostupno na: <http://dx.doi.org/10.1016/j.bpobgyn.2016.09.013>
83. Cardonick E, Bhat A, Gilmandyar D, Somer R. Maternal and fetal outcomes of taxane chemotherapy in breast and ovarian cancer during pregnancy: Case series and review of the literature. *Annals of Oncology*. 2012.
84. Yacobozzi M, Nguyen D, Rakita D. Adnexal Masses in Pregnancy. *Semin Ultrasound, CT MRI* [Internet]. 2012.;33(1):55–64. Dostupno na: <http://linkinghub.elsevier.com/retrieve/pii/S0887217111001363>
85. Rizzo AG. Laparoscopic surgery in pregnancy: long-term follow-up. *J Laparoendosc Adv Surg Tech A* [Internet]. 2003.;13(1):11–5. Dostupno na: <http://www.ncbi.nlm.nih.gov/pubmed/12676015>

15. ŽIVOTOPIS

Rođena sam 22. studenog 1992. u Zagrebu.

Osnovnu školu završila sam u Zagrebu (OŠ Petra Zrinskog) uz koju sam pohađala i Osnovnu glazbenu školu Blagoja Berse. Gimnaziju (V. Gimnazija) sam također završila u Zagrebu. Državnu maturu položila sam 2011. godine kada sam i upisala Medicinski fakultet Sveučilišta u Zagrebu. Za vrijeme studija bila sam demonstrator na Katedri za histologiju i embriologiju. Od stranih jezika govorim engleski i talijanski.