

# Diferencijalna dijagnoza autonomne trigeminalne glavobolje

---

**Grbavac, Dario**

**Master's thesis / Diplomski rad**

**2014**

*Degree Grantor / Ustanova koja je dodijelila akademski / stručni stupanj:* **University of Zagreb, School of Medicine / Sveučilište u Zagrebu, Medicinski fakultet**

*Permanent link / Trajna poveznica:* <https://um.nsk.hr/um:nbn:hr:105:038699>

*Rights / Prava:* [In copyright](#)

*Download date / Datum preuzimanja:* **2020-11-30**



*Repository / Repozitorij:*

[Dr Med - University of Zagreb School of Medicine Repository](#)



**SVEUČILIŠTE U ZAGREBU  
MEDICINSKI FAKULTET**

**Dario Grbavac**

**Diferencijalna dijagnoza  
autonomne trigeminalne glavobolje**

**DIPLOMSKI RAD**



**Zagreb, 2014.**

Ovaj diplomski rad izrađen je u Zavodu za glavobolje i neuropatsku bol Klinike za neurologiju Medicinskog fakulteta i KBC Zagreb pod vodstvom mentora doc. dr. sc. Darije Mahović Lakušić i predan je na ocjenu u akademskoj godini 2013./ 2014.

## **KRATICE**

**AVM** - Arteriovenska malformacija

**CH** - Cluster headache

**HC** - Hemicrania continua

**ICHD-3** - The International Classification of Headache Disorders, 3rd edition

**PET** - Pozitronska emisijska tomografija

**PH** - Paroksizmalna hemikranija

**SUNA** - Short-lasting unilateral neuralgiform attacks with cranial autonomic symptoms

**SUNCT** - Short-lasting unilateral neuralgiform attacks with conjunctival injection and tearing

**TAG** – Trigeminalna autonomna glavobolja

# Sadržaj

<b>1. SAŽETAK</b>	
<b>2. SUMMARY</b>	
<b>3. UVOD</b> .....	1
<b>4. CLUSTER GLAVOBOLJA</b> .....	4
4.1. Epidemiologija .....	4
4.2. Patofiziologija .....	5
4.3. Klinička slika, terapijski pristup i dijagnostički kriteriji .....	6
<b>5. PAROKSIZMALNA HEMIKRANIJA</b> .....	11
5.1. Epidemiologija .....	11
5.2. Patofiziologija .....	12
5.3. Klinička slika i dijagnostički kriteriji .....	12
<b>6. KRATKOTRAJNI UNILATERALNI NEURALGIFORMNI NAPDAJI GLAVOBOLJE</b> .....	15
6.1. Epidemiologija .....	15
6.2. Patofiziologija .....	16
6.3. Klinička slika i dijagnostički kriteriji .....	17
<b>7. HEMICRANIA CONTINUA</b> .....	22
7.1. Epidemiologija .....	22
7.2. Patofiziologija .....	23
7.3. Klinička slika i dijagnostički kriteriji .....	23
<b>8. DIFERENCIJALNA DIJAGNOZA PRIMARNIH TRIGEMINALNIH GLAVOBOLJA</b> .....	26
<b>9. DIFERENCIJALNA DIJAGNOZA SEKUNDARNIH TRIGEMINALNIH GLAVOBOLJA</b> .....	31
<b>10. ZAHVALE</b> .....	33
<b>11. LITERATURA</b> .....	34
<b>12. ŽIVOTOPIS</b> .....	40

# 1. SAŽETAK

## Diferencijalna dijagnoza autonomne trigeminalne glavobolje

Dario Grbavac

Autonomne trigeminalne glavobolje (TAG) čini grupa rijetkih primarnih glavobolja koje imaju karakterističnu unilateralnu trigeminalnu distribuciju intenzivne boli popraćene ipsilateralnim kranijalnim autonomnim simptomima (konjunktivalna injekcija, lakrimacija, edem vjeđe, rinoreja, kongestija nosa, Hornerov sindrom – ptoza i mioza).

Klasificirane su zajedno na temelju slične kliničke prezentacije trigeminalne boli i aktivacije autonomnog sustava, pretpostavljene zajedničke patofiziološke osnove koja uključuje aktivaciju trigeminovaskularnog sustava i hipotalamičkih centara koji kontroliraju cirkadijane ritmove i moduliraju osjet boli.

Autonomne trigeminalne glavobolje čini cluster glavobolja, paroksizmalna hemikranija, kratkotrajni unilateralni neuralgiformni napadaji glavobolje (SUNCT i SUNA) i hemicrania continua.

Postoji značajna razina preklapanja u dijagnostičkim kriterijima ovih glavobolja. No unatoč tim sličnostima, ovi poremećaji mogu se razlikovati jedan od drugog na temelju nekih njihovih specifičnih individualnih kliničkih manifestacija, duljine, trajanja i učestalosti pojavljivanja napadaja, te na temelju njihovog relativno specifičnog odgovora na terapiju. Često se niz patoloških procesa (osobito u području hipofizne regije) može prezentirati kliničkom slikom autonomne trigeminalne glavobolje i stoga bi svi bolesnici trebali imati odgovarajuću neuroradiološku dijagnostiku.

Cilj ovoga preglednog rada je dati pregled autonomnih trigeminalnih glavobolja, naglasiti njihove kliničke manifestacije i posebnosti i predstaviti nove diferencijalno-dijagnostičke kriterije (ICHD-3 2013).

**Ključne riječi:** autonomne trigeminalne glavobolje, cluster glavobolja, paroksizmalna hemikranija, kratkotrajni unilateralni neuralgiformni napadaji glavobolje, hemicrania continua

## 2. SUMMARY

### Differential diagnosis of trigeminal autonomic cephalgias

Dario Grbavac

Trigeminal autonomic cephalgias (TACs) are a group of rare primary headache disorders characterised by unilateral trigeminal distribution of severe pain that occurs in association with ipsilateral cranial autonomic features (conjunctival injection, lacrimation, eyelid ptosis, nasal rhinorrhea or congestion, Horner's syndrome - ptosis with miotic pupil).

Trigeminal autonomic cephalgias are classified together based on a similar clinical presentation of trigeminal pain and autonomic activation, suspected common pathophysiology involving the trigeminovascular system and hypothalamic centres controlling circadian rhythms and modulating pain.

This group of headache disorders includes cluster headache, paroxysmal hemicrania, short-lasting unilateral neuralgiform headache attacks (SUNCT and SUNA syndrome) and hemicrania continua.

There is much overlap in the diagnostic features of individual TACs. Despite their similarities, these disorders can be distinguished from each other by their specific individual clinical features, attack length, duration, frequency of occurrence and their relatively specific response to therapy.

TACs are often presentation of underlying pathology (especially pituitary region) and all patients should get proper neuroradiological examination.

The aim of this review is to provide an overview of TACs, outline their clinical manifestations and introduce new differential diagnostic criteria (ICHD-3 2013).

**Keywords:** trigeminal autonomic cephalgias, cluster headache, paroxysmal hemicrania, short-lasting unilateral neuralgiform headache attacks, hemicrania continua

### 3. UVOD

#### Trigeminalne autonomne glavobolje

Trigeminalne autonomne glavobolje (TAG) su grupa rijetkih primarnih glavobolja koje karakterizira postojanje jednostrane boli trigeminalne lokalizacije koju prate ipsilateralni autonomni simptomi.

U usporedbi s ostalim primarnim glavoboljama pojavljuju se izrazito rijetko u općoj populaciji: prevalencija se kreće od 69-92/100.000 (CH) (D'Alessandro et al. 1986) (Ekblom K et al. 1978) i 0.5/100.000 (PH) (Matharu et al. 2003). Upravo zbog toga što su tako rijetke, unatoč vrlo specifičnoj kliničkoj slici ostaju često neprepoznate i u velikog broja bolesnika ne postavi se ispravna dijagnoza niz godina.

Patogeneza boli još nije u potpunosti razjašnjena i postoji više mogućih objašnjenja kako i zašto se pojavljuje. Novije studije objašnjavaju patofiziologiju nastanka glavobolja na temelju periodičnosti pojavljivanja trigeminalne distribucije boli i autonomnih karakteristika.

Ipsilateralni autonomni simptomi koji se pojavljuju ukazuju na postojanje pojačane parasimpatičke aktivacije (lakrimacija, nazalna kongestija, rinoreja, edem vjeđe) i simpatičke hipofunkcije (ptoza, mioza).

Najnovije studije bavile su se promatranjem aktivnosti mozga tijekom glavobolje putem pozitronske emisijske tomografije (PET), te ukazuju na to da je bol vjerojatno centralnog porijekla. PET mjerenja pokazala su pojačanu aktivnost u sivoj tvari posteriornog dijela istostranog hipotalamusa, dijelu mozga koji upravlja unutrašnjim biološkim satom i regulira ga, za razliku od migrenske glavobolje kod koje dolazi do aktivacije dorzolateralnog dijela ponsa (ICHD-3 2013) (Brinar et al. 2009) (Bahra et al. 2001). Također, morfometrijske metode pokazale su veći posteriorni dio hipotalamusa u odnosu na kontrolnu, zdravu skupinu (May & Ashburner et al. 1999).

Smatra se da strukture koje generiraju bol projiciraju signale granama trigeminusa i gornjim cervikalnim živcima do trigeminalno-cervikalnog plexusa odakle se nociceptivnim putovima signali dalje prenose do viših centara. Stimulacijom trigeminalnih putova na animalnim modelima došlo je do pojave autonomnog nadražaja – trigeminalno-autonomnog refleksa.

Aktivacija hipotalamusa koja je specifična za ove glavobolje i činjenica da hipotalamus može modulirati i centralno utjecati na trigeminalno-autonomni refleks preko hipotalamo-trigeminalnih veza navodi na zaključak da vjerojatno abnormalnosti u hipotalamusu s posljedičnom trigeminalno-autonomnom aktivacijom dovode do pojave simptoma TAG (May & Goadsby 1999) (May et al. 2000).



Bol se javlja u orbitalnom, periorbitalnom, temporalnom području, a može se širiti u nekih oblika i prema vratu, zubima, iza ušiju. Nalazi se jednostrano i ne mijenja strane.

Napadaji glavobolje najčešće su izrazito intenzivne bolnosti lancinirajućeg (CH), pulsirajućeg (PH), probadajućeg (SUNCT, SUNA, HC) karaktera, no kraćeg trajanja u usporedbi s drugim primarnim glavoboljama.

Kratkotrajnost napadaja (uglavnom traju kraće od 4 sata) omogućava lakše razlikovanje od drugih primarnih glavobolja, no sam kriterij kratkotrajnosti napadaja nije dovoljan da se nešto proglasi dijagnozom TAG jer i unutar samih TAG postoji skupina glavobolja koje karakterizira duže trajanje boli s razdobljima egzacerbacije i pojačanog intenziteta boli (hemicrania continua).

Ipsilateralni kranijalni autonomni simptomi koji prate bol obuhvaćaju konjunktivalnu injekciju, lakrimaciju, nazalnu kongestiju, rinoreju, edem vjeđe, znojenje na čelu i licu, crvenilo čela i lica, osjećaj punoće u uhu, miozu, ptozu.

Prema ICHD-3 klasifikaciji glavobolja iz 2013. godine ova skupina obuhvaća 5 entiteta glavobolja i njihove podtipove. Hemicrania continua priključena je ovoj skupini u posljednoj reviziji klasifikacije 2013. godine zbog sličnosti u pojavnosti boli i popratnih autonomnih simptoma.

Ova klasifikacija ostavlja mogućnost definiranja pete skupine TAG kao vjerojatnih trigeminalnih glavobolja koje obuhvaćaju slučajeve koji zadovoljavaju sve osim jednog od specifičnih kriterija potrebnih za dijagnozu CH, PH, SUNCT, SUNA ili HC. U praksi se to najčešće odnosi na novootkrivene slučajeve kod kojih se još nisu pojavili svi elementi koji se ubrajaju u kriterije potrebne za konačnu dijagnozu (ICHD-3 2013).

**Tablica 1, ICHD-3 klasifikacija TAG**

<p><b>3.1 Cluster glavobolja</b></p> <ul style="list-style-type: none"><li>3.1.1. Epizodička cluster glavobolja</li><li>3.1.2. Kronična cluster glavobolja</li></ul>
<p><b>3.2. Paroksizmalna hemikranija</b></p> <ul style="list-style-type: none"><li>3.2.1. Epizodička paroksizmalna hemikranija</li><li>3.2.2. Kronična paroksizmalna hemikranija</li></ul>
<p><b>3.3. Kratkotrajni unilateralni neuralgiformni napadaji glavobolje</b></p> <ul style="list-style-type: none"><li>3.3.1. SUNCT (short-lasting unilateral neuralgiform attacks with conjunctival injection and tearing)<ul style="list-style-type: none"><li>3.3.1.1. Epizodička SUNCT</li><li>3.3.1.2. Kronična SUNCT</li></ul></li><li>3.3.2. SUNA (short-lasting unilateral neuralgiform attacks with cranial autonomic symptoms)<ul style="list-style-type: none"><li>3.3.2.1. Epizodička SUNA</li><li>3.3.2.2. Kronična SUNA</li></ul></li></ul>
<p><b>3.4. Hemicrania continua</b></p> <ul style="list-style-type: none"><li>3.4.1. Hemicrania continua, remitirajući podtip</li><li>3.4.2. Hemicrania continua, neremitirajući podtip</li></ul>
<p><b>3.5. Vjerojatne trigeminalne glavobolje</b></p> <ul style="list-style-type: none"><li>3.5.1. Vjerojatna cluster glavobolja</li><li>3.5.2. Vjerojatna paroksizmalna hemikranija</li><li>3.5.3. Vjerojatni kratkotrajni unilateralni neuralgiformni napadaji glavobolje</li><li>3.5.4. Vjerojatna hemicrania continua</li></ul>

## 4. Cluster glavobolja

Cluster glavobolja je primarna glavobolja iz skupine trigeminalnih autonomnih glavobolja koju karakteriziraju napadaji koji se periodički pojavljuju danima i kratkog su trajanja. Uz glavobolju pridruženi su autonomni simptomi koji se nalaze na istoj strani kao i bol (ICHD-3 2013).

Primarni uzrok pojave ove glavobolje prema suvremenom shvaćanju jest abnormalna aktivnost hipotalamusa koja dovodi do abnormalnosti antinocicepcijskog sustava i poremećaja u autonomnom živčanom sustavu.

Poznata je još pod nazivom histaminska cefalgija (Horton), Bing-Hortonova glavobolja, migrenska neuralgija (Harris), neuralgija petrosusa (Gardner), Sluderova neuralgija, hemicrania angioparalytica, hemicrania neuralgiformis chronica, autonomna faciocefalgija, eritroproposalgija (Bing), eritromelalgija, alarm-clock glavobolja. S obzirom na to da je ova vrsta glavobolje izuzetno bolna, neki bolesnici razmišljaju i o okončavanju muka samoubojstvom zbog čega se ova glavobolja naziva i suicidalnom glavoboljom (Horton 1961) (Jančuljak 2012) (Vuković Cvetković et al. 2012).

### 4.1. Epidemiologija

Pojavljuje se izrazito rijetko u općoj populaciji: prevalencija se kreće između 69/100.000 (San Marino) (D'Alessandro et al. 1986) i 92/100.000 (Švedska) (Ekbom et al. 1978), a incidencija se procjenjuje na 9.8/100.000 (USA) (Swanson et al. 1994).

Za razliku od migrena, pokazuje veću pojavnost u muškaraca koja prema najnovijim istraživanjima iznosi 3.5:1 (Russel 1997) (Manzoni 1997). Nekada se smatralo da je učestalost pojavljivanja u muškaraca znatno veća: prema nekim prijašnjim istraživanjima taj odnos je iznosio 5:1 i 6.7:1 (Horton 1956).

U nekim obiteljima zabilježena je veća pojavnost ovog oblika glavobolja, nešto češće opet u muškaraca (1.4:1), te se vjerojatno radi o autosomno dominantnom tipu nasljednog poremećaja. Otprilike se 5% slučajeva povezuje s ovim oblikom autosomno-dominantne nasljedne cluster glavobolje (Russel et al. 1995).

Pojavljuje se najčešće u mlađoj i srednoj životnoj dobi (20 – 40 godina života), a kod žena (osobito ukoliko je posrijedi kronična cluster glavobolja) može se pojaviti i u starijoj životnoj dobi (ICHD-3 2013) (Vuković Cvetković et al. 2012).

Napadaj glavobolje može precipitirati konzumacija alkohola (ne i u razdoblju remisije), nikotin te korištenje lijekova s vazodilacijskim djelovanjem (posebice nitroglicerina) i histaminom. Uočena je i povećana pojavnost na području ranije traume glave (ne uključujući traumu glave koja je dovela do gubitka svijesti), nakon razdoblja psihičkog stresa, nakon predugog spavanja ili preskočenog obroka te uslijed prekomjernog izlaganja vrućini (Brinar et al. 2009) (Vuković Cvetković et al. 2012).

## **4.2. Patofiziologija**

Patogeneza boli još nije u potpunosti razjašnjena i postoji više mogućih objašnjenja kako i zašto se pojavljuje.

Prijašnje teorije dovodile su cluster glavobolje u svezu s promjenama u oku s obzirom na to da se bol prvenstveno pojavljuje u području oka, te se u oku javlja niz popratnih simptoma koji nastaju uslijed aktivacija autonomnog sustava – lakrimacija, konjunktivalna injekcija, mioza, edem vjeđe, ptoza. Teorija je odbačena jer se pokazalo da glavobolja i dalje perzistira i može ponovno nastati i nakon enukleacije očne jabučice.

Jedna od najpopularnijih prijašnjih teorija dovela je nastanak glavobolje u svezu s recidivirajućim upalnim procesima kavernoznog sinusa pri čemu se dilatacija tih žilnih prostora povezivala s kompresijom i kompromitacijom vlakana simpatikusa što je zatim dovelo do niza autonomnih promjena na licu koje prate ovo stanje (Nieman & Hurwitz 1961).

Najnovije studije bavile su se promatranjem aktivnosti mozga tijekom glavobolje putem pozitronske emisijske tomografije (PET) te ukazuju da je bol vjerojatno centralnog porijekla. PET mjerenja pokazala su pojačanu aktivnost u sivoj tvari posteriornog dijela istostranog hipotalamusa, dijelu mozga koji upravlja i regulira unutrašnjim biološkim satom (ICHD-3 2013) (Brinar et al. 2009). Uzrok aktivacije i izbijanja u hipotalamusu nije poznat, no svakako ova aktivnost u istostranom hipotalamusu kao mogućeg generatora ove glavobolje objašnjava prirodu napadaja koji se pojavljuju ritmično i cirkadijano u pravilnim periodima (May et al. 1998). Hipotalamus i limbički sustav imaju važan utjecaj na gornje segmente cervikalne leđne moždine i preko tih segmenata mogu doprinijeti abnormalnoj ekscitaciji centralnih putova boli.

U prilog ovoj teoriji idu i istraživanja koja su pokazala promijenjenu 24-satnu produkciju melatonina koji je najosjetljiviji marker cirkadijanog ritma u ljudi, promjenu dnevne produkcije većine hormona hipofize te smanjenje koncentracije testosterona u plazmi tijekom napadaja (Sjaastad 1988).

Patološka hipersenzitivna aktivacija trigeminalnog sustava i trigeminotalamičkih projekcijskih putova je još jedno od mogućih objašnjenja koje se dovodi u svezu s nastankom ove glavobolje. Tijekom glavobolje zabilježene su i povišene razine vazoaktivnog intestinalnog peptida (VIP) koji je jedan od markera pojačane aktivnosti parasimpatikusa (Goadsby & Edvinsson 1994).

Sve navedene teorije i patofiziološka zbivanja nisu isključivo karakteristični samo za cluster glavobolje te se zasad najvjerodostojnijim čine istraživanja vezana uz istostranu aktivaciju hipotalamusa, što ne odbacuje važnost i ostalih mogućih puteva nastanka ove glavobolje.

### **4.3. Klinička slika, dijagnostički kriteriji i terapijski pristup**

Glavno obilježje cluster glavobolje je periodično pojavljivanje jake boli obično locirane u području I. grane trigeminusa trajanja 15 – 180 minuta. Obično se javlja u noćnim satima, po usnivanju, u isto doba godine, u nekih bolesnika u proljeće i jesen, a u drugih zimi i ljeti.

Pokazuje tendenciju periodičnog ponavljanja nakon slobodnog intervala, što znači da se pojavljuje svakodnevno tijekom nekoliko tjedana ili mjeseci, nakon čega prestaje u razdoblju remisije, te se zatim opet u slično vrijeme godine počinje ciklički ponavljati. S obzirom na ovu periodičnost u ponavljanju razdoblja boli i remisije, cluster glavobolja dijeli se u dvije osnovne skupine: epizodičku i kroničnu cluster glavobolju.

Epizodička cluster glavobolja pojavljuje se svakodnevno u razdoblju trajanja od 7 dana do 1 godine, s razdobljem remisije bez boli koje traje najmanje 1 mjesec. Za dijagnozu su potrebna najmanje 2 cluster perioda, a razdoblje od 7 dana do 1 godine odnosi se na trajanje neliječene glavobolje.

Kronična cluster glavobolja pojavljuje se svakodnevno tijekom godinu dana, bez razdoblja remisije ili pak s razdobljem remisije koje traje kraće od mjesec dana. Razvijaju se iz prethodnih epizodičkih cluster glavobolja i kao takve su se prije označavale kao sekundarne kronične cluster glavobolje. Druga mogućnost je da se razvijaju *de novo* i kao takve su se prije označavale primarnim cluster glavoboljama. Dio kroničnih cluster glavobolja može prijeći u epizodne cluster glavobolje. Ove glavobolje čine 10 – 15% cluster glavobolja (ICHD-3 2013) (Vuković Cvetković et al. 2012).

Dijagnoza se postavlja na temelju kliničkih simptoma i znakova, te, mada ima izrazito specifičnu kliničku sliku, vrlo često ostaje neprepoznata i neliječena na pravilan način. Klinička slika obuhvaća karakterističnu pojavnost boli uz koju su pridruženi autonomni simptomi.

Bol je jednostrana i uvijek se pojavljuje na istoj strani, najčešće na području orbitalne regije, s mogućnošću širenja temporalno, prema gornjoj čeljusti, gingivi, nekad i prema vratu i zatiljku. Bolesnici bol opisuju kao probadajuću, svrdlajuću, žareću, trgajuću, neizdrživu i intenzivnu do te granice da neki bolesnici imaju suicidalne misli zbog čega se ova vrsta glavobolje naziva i suicidalnom glavoboljom. Bol se može opisati i kao lancinirajuća – osjećaj kao da nešto nožem probada i reže oči, te predstavlja jednu od najintenzivnijih boli koje čovjek može doživjeti. Neke trudnice su čak izjavile da im je bilo lakše podnijeti porođajne muke trudova nego napad ove glavobolje.

Neliječena bol traje 15 – 180 min te se pojavljuje svakodnevno od 1 do 8 puta dnevno. Pojavljuje se u isto vrijeme dana, najčešće noću te budi ljude iz sna i po nekoliko puta tijekom noći (ICHD-3 2013) (Brinar et al. 2009) (Jančuljak 2012) (Vuković Cvetković et al. 2012) (Nesbitt & Goadsby 2012).

Nasuprot bolesnicima s migrenom i paroksizmalnom hemikranijom, bolesnici s cluster glavoboljom izrazito su psihomotorno agitirani, ne povlače se i ne miruju tijekom napadaja. Tijekom najintenzivnijih napadaja boli karakteristično je da se izrazito uznemireno kreću naprijed-nazad držeći se za bolno područje, hodaju i trče gore-dolje, viču i od intenziteta boli neki bolesnici udaraju glavom u zid (ICHD-3 2013).

Uz bol su pridruženi autonomni simptomi koji su ipsilateralno. Među njima su najčešći oni koji su povezani uz oko - lakrimacija, konjunktivalna injekcija, mioza, edem vjeđe, ptoza, a od drugih simptoma pojavljuje se rinoreja i nazalna kongestija, a nešto rjeđe i pojačano znojenje i crvenilo lica i čela, mučnina te bradikardija. Simptomi su prolazni i povlače se s glavoboljom (ICHD-3 2013) (Brinar et al. 2009) (Jančuljak 2012) (Vuković Cvetković et al. 2012).

Dijagnoza se postavlja isključivo na temelju kliničke slike i dijagnostičkih kriterija predloženih 2013. godine od strane Međunarodnog društva za glavobolje. Nalazi metoda neuroimaginga, premda mogu lokalizirati i vizualizirati organsku promjenu, nisu specifični samo za cluster glavobolje.

Atipični klinički oblici cluster glavobolja su: cluster glavobolja bez autonomnih simptoma, cluster glavobolja bez glavobolja, cluster glavobolja s aurom, hemiplegički cluster (Jančuljak 2012) (Vuković Cvetković et al. 2012).

**Tablica 2,** Cluster glavobolja – Dijagnostički kriteriji

<b>CLUSTER GLAVOBOLJA – Dijagnostički kriteriji (The International Classification of Headache Disorders, 3rd edition (ICHD-3) )</b>
A. Pojava barem 5 napadaja koji zadovoljavaju kriterije B,C i D.
B. Izrazito intenzivna jednostrana orbitalna, supraorbitalna i/ili temporalna bolnost koja traje između 15 i 180 minuta (neliječena)
C. Jedno od navedenih pod 1 i 2 ili oboje  1) Glavobolja je udružena s barem jednim od narednih simptoma prisutnih na strani glavobolje a) konjunktivalna injekcija i/ili lakrimacija b) nazalna kongestija i/ili rinoreja c) edem vjeđe d) znojenje na čelu i licu e) crvenilo čela i lica f) osjećaj punoće u uhu g) mioza i/ili ptoza (Hornerov sindrom)  2) Osjećaj nemira i agitacije
D. Učestalost napadaja se kreće od 1 do 8 na dan
E. Barem jedan uvjet je zadovoljen: 1. anamneza, fizički i neurološki pregled ne ukazuju na kroničnu posttraumatsku glavobolju, glavobolju induciranu lijekovima ili nekim drugim vanjskim faktorom, te na kranijalnu neuralgiju; 2. ukoliko anamneza i pregled ukazuju na gornje navedene poremećaje, isključuju se pomoću pretraga; 3. ako takvi poremećaji postoje nisu u vremenskoj svezi s clusterom glavoboljom;
<u>Napomena</u>  Tijekom dana dio vremena (no kraće od pola vremena trajanja) cluster glavobolje mogu imati kraće ili duže trajanje od uobičajenog te napadaji mogu biti manje intenzivni nego uobičajeno.

Jedan od osnovnih dijagnostičkih kriterija za međusobno razlikovanje TAG je i odgovor boli na davanje terapijskih doza indometacina. Za razliku od paroksizmalne hemikranije i hemicrania continuae, cluster glavobolja ne reagira na indometacin.

Terapija cluster glavobolje obuhvaća preventivne aktivnosti s ciljem smanjivanja učestalosti pojave i intenziteta boli, te terapiju koja se odnosi na zaustavljanje već razvijenog akutnog napadaja.

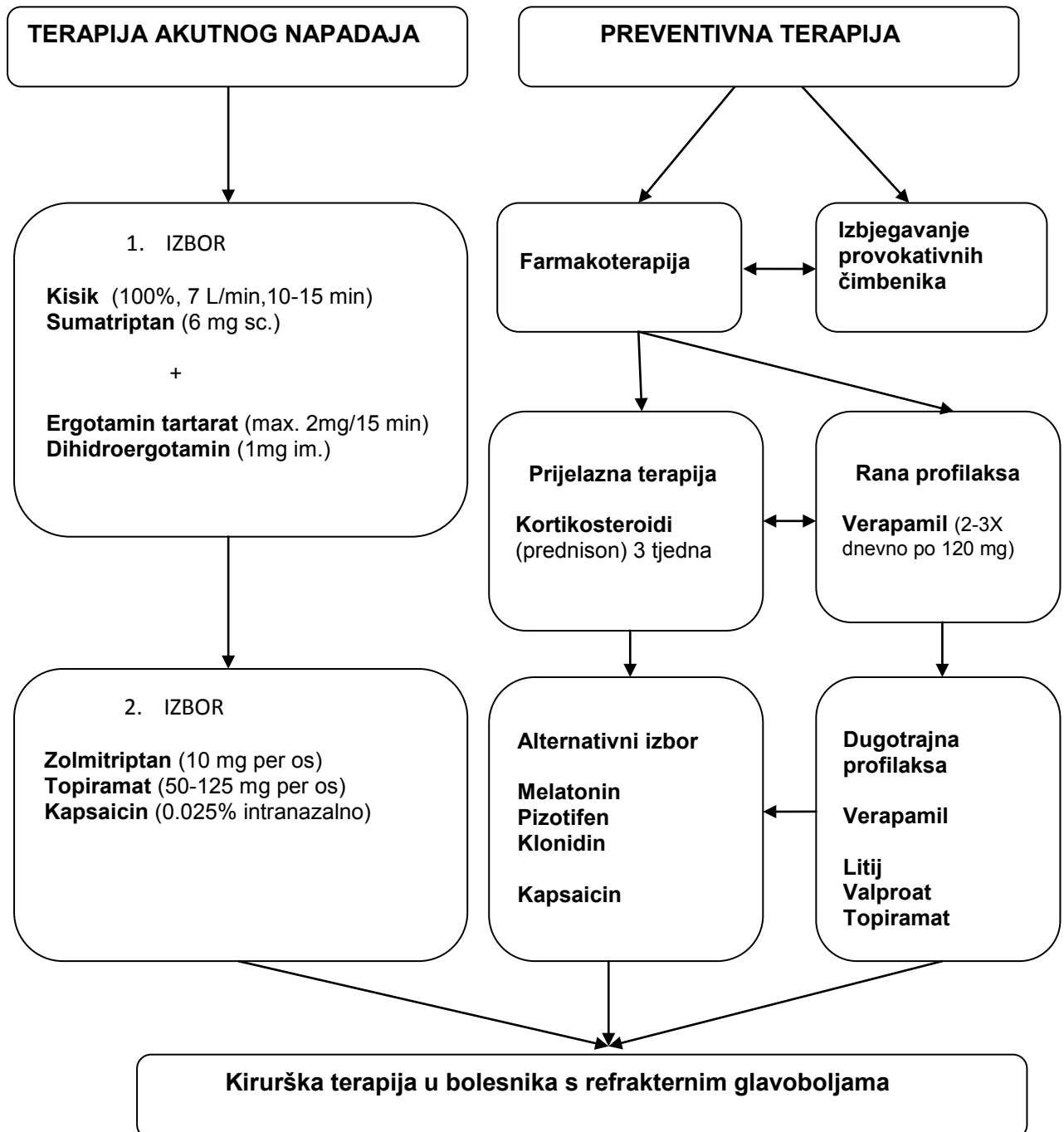
Terapija akutnog napadaja zasniva se na davanju inhalacija 100% kisika ( 7 L/min ) u sjedećem položaju tijekom 10 – 15 min. i supkutanom davanju serotoniniskog agonista sumatriptana u dozi od 6 mg (Law & Derry & Moore 2013) (Jančuljak 2012). Davanje kisika prekida napadaj boli ili pak smanjuje njihov intenzitet u otprilike 70% bolesnika (Friedman & Grosberg 2009). Sumatriptan se inače koristi i u liječenju migrene djelujući antiinflamatorno i vazokonstriktorno na kranijalne krvne žile, a terapijski učinak kod cluster glavobolja zasniva se vjerojatno na sposobnosti smanjenja aktivnosti trigeminalnog živca (Razzaque et al. 1999). Upravo zbog vazokonstriktornog učinka kontraindicirani su kod bolesnika koji imaju ishemijsku bolest srca. Analgetski učinak može se pojačati davanjem ergotamin tartarata sublingvalno 1 mg / 5 min (maksimalna doza 2 mg u 15 min.) ili pak dihidroergotamina intramuskularno u dozi od 1 mg. Dihidroergotamin djeluje sporije i manje je učinkovit, no u usporedbi s ergotamin tartaratom ima manje nuspojava.

Preventivno liječenje s ciljem smanjenja učestalosti pojave glavobolje i smanjenje intenziteta boli zasniva se na izbjegavanju provokativnih čimbenika i profilaktičkoj primjeni lijekova. Najučinkovitiji lijek u profilaksi cluster glavobolja je blokator kalcijevih kanala verapamil koji se daje 2 – 3X dnevno po 120 mg. S obzirom da verapamil ne pokazuje punu učinkovitost odmah na početku profilaktičke primjene, tijekom 3 tjedna se u vidu prijelaznog razdoblja daju kortikosteroidi uz obaveznu gastroprotekciju. Od kortikosteroida daje se prednison per os 50 – 60 mg/dan tijekom 5-7 dana, a zatim se postepeno smanjuje doza po 10 mg svaka 3 dana do isključenja. Osim verapamila u terapiji se može primjenjivati i litij, početno 300 – 600 mg, a zatim sve do 900 mg kao doza održavanja. Mada se s litijem brzo ostvaruje dugotrajna remisija, zbog nuspojava (tremor, smetenost, gastrointestinalne smetnje) prednost se daje verapamilu. Alternativni izbor u profilaktičnoj terapiji su i melatonin (10 mg/dan per os), pizotifen (3 mg/dan per os), klonidin (5 – 75 mg transdermalno) i kapsaicin (0.025% intranazalna otopina) (May & Leone & Afra et al. 2006) (Jančuljak 2012).

Bolesnici koji imaju glavobolje potpuno refrakterne na farmakoterapiju mogu se podvrgnuti kirurškom liječenju – perkutanoj retrogaserijarnoj rizotomiji djelovanjem radiofrekvencije ili rizolizi glicerolom. Kirurški pristup nije u potpunosti prihvaćen jer postoji



niz bolesnika u kojih je doveo do pogoršanja stanja (Broggi & Franzini & Ferrolli 1999) Martelletti et al. 2013). U posljednje vrijeme se vrše i ispitivanja učinkovitosti duboke moždane stimulacije. Trenutna iskustva s elektrostimulacijom pokazuju da u razdoblju od nekoliko tjedana do nekoliko mjeseci u 60% bolesnika je ostvareno poboljšanje stanja (Leone M et al. 2003) (Bartsch & Paemeleire & Goadsby 2009).



Slika 1. Algoritam liječenja cluster glavobolja

## 5. Paroksizmalna hemikranija

Paroksizmalna hemikranija (Sjaastad sindrom) primarna je jednostrana kratkotrajna glavobolja iz skupine trigeminalnih autonomnih cefalalgija uz koju su pridruženi autonomni simptomi koji se nalaze na istoj strani kao i bol. Napadaji glavobolje povlače se davanjem terapijskih doza indometacina (ICHD-3 2013).

Po prvi put opisana je 1974. godine od strane norveških znanstvenika Ottar Sjaastad i Inge Dale u dva bolesnika koji su imali svakodnevnu (kroničnu) intenzivnu limitirajuću i naglu (paroksizmalnu) jednostranu glavobolju koja nije mijenjala strane (hemikranija). Nazvana je kronična paroksizmalna hemikranija 1976. godine, a u klasifikaciju glavobolja uvrštena je 1988. godine. Tijekom godina uočeno je postojanje i nekroničnog oblika te u drugom izdanju Međunarodne klasifikacije glavobolja iz 2004. godine navedena je i prihvaćena podjela na epizodičke i kronične paroksizmalne hemikranije.

### 5.1. Epidemiologija

Pojavljuje se izrazito rijetko u općoj populaciji: prevalencija se kreće oko 0.5/100.000 (Matharu et al. 2003) što je znatno rjeđe u usporedbi s cluster glavoboljama čija se prevalencija ovisno o zemlji istraživanja kreće 69 – 92/100.00 (D'Alessandro et al. 1986) (Ekblom K et al. 1978).

Za razliku od cluster glavobolja, pokazuje veću pojavnost u žena kao i migrene, te prema najnovijim istraživanjima taj odnos iznosi 2.36:1 (Antonaci & Sjaastad 1989), a nekada se smatralo da je učestalost pojavljivanja u žena i znatno veća i prema nekim prijašnjim istraživanjima taj odnos je iznosio 7:1 (Sjaastad & Dale 1974).

Obiteljska anamneza za ovu vrstu glavobolje je obično negativna (Brinar 2009), a može se pojaviti u bilo kojoj životnoj dobi, no najčešće se pojavljuje u tridesetim godinama (Antonaci & Sjaastad 1989).

Na pojavu napadaja utječe niz različitih provokativnih čimbenika među kojima su najčešći vanjski pritisak na vrat i opsežne kretnje u vratu, te konzumacija alkohola (Cittadini et al. 2008) (Antonaci & Sjaastad 1989).

## **5.2. Patofiziologija**

Kao i kod drugih TAG, PET scan pokazao je aktivaciju posteriornog hipotalamusa (Matharu et al 2006), te aktivaciju ventralnog mezencefalona što je također uočeno i kod hemicrania continuae (Matharu et al 2004).

Uočeno je da davanje indometacina dovodi do poboljšavanja stanja bolesnika prvenstveno djelujući na enzim NO sintetazu (djelovanje neovisno o učinku na proizvodnju prostaglandina) što je djelovanje koje ostali NSAID poput ibuprofena i naproksena nemaju (Pareja & Sjaastad 1996) (Summ et al. 2010).

## **5.3. Klinička slika i dijagnostički kriteriji**

Paroksizmalna hemikranija (Sjaastad sindrom) primarna je jednostrana kratkotrajna glavobolja iz skupine trigeminalnih autonomnih cefalalgija koja prvenstveno zahvaća područje oko oka, te se ponavlja više puta tijekom dana i uz koju su pridruženi autonomni simptomi koji se nalaze na istoj strani kao i bol.

Ubraja se u skupinu glavobolja koje reagiraju na indometacin koja također obuhvaća ice pick-glavobolju, hemicrania continua i glavobolje nakon fizičkog naprezanja. Napadaji glavobolje bivaju potpuno prekinuti korištenjem terapijskih doza indometacina koje se kreću od 150 – 225 mg dnevno per os (ICHD-3 2013) (Brinar et al. 2009).

Ovaj oblik glavobolje klasificira se u dvije podskupine s obzirom na učestalost pojavljivanja i dužinu trajanja napadaja, te razdoblja remisije koji mogu postojati između razdoblja napadaja.

Epizodička paroksizmalna hemikranija je glavobolja koja se dijagnosticira na temelju pojave najmanje 2 razdoblja neliječenih napadaja koji traju od 7 dana do 1 godine, a koji su međusobno razdvojeni razdobljem remisije koje traje najmanje 1 godinu (ICHD-3).

Kronična paroksizmalna hemikranija je glavobolja koja se dijagnosticira na temelju pojave napadaja boli koja traje najmanje 1 godinu, bez razdoblja remisije ili s razdobljem remisije koje je kraće od 1 mjesec (ICHD-3 2013).

Klinička slika obuhvaća karakterističnu pojavnost boli kojoj su pridruženi autonomni simptomi.

Bol u paroksizmalnoj hemikraniji je unilateralna i uvijek zahvaća istu polovicu kranija zbog čega je ova glavobolja i dobila svoj naziv - hemikranija. Uglavnom zahvaća okulofrontotemporalno područje, područje čela te područje iznad i iza uha. U nekih bolesnika zabilježena je pojava širenja boli i na područje istostrane ruke, ramena i polovice vrata (ICHD-3 2013) (Brinar et al. 2009) (Benoliel 2012). U literaturi postoji opis i nekoliko neuobičajenih slučajeva u kojima su opisani bolesnici koji su bol imali bilateralno, te bolesnici kojima se bol pojavila na drugoj polovici kranija i to su uglavnom bili oni kod kojih je epizodički oblik bio u procesu prelaska u kronični oblik (ICHD-3 2013).

Bolesnici opisuju bol kao izrazito intenzivnu, zamarajuću i dosadnu. Dolazi u pravilnim pulsirajućim razmacima, traju prosječno 2 – 30 min i pojavljuju se barem 5 puta dnevno.

Za razliku od cluster glavobolja koje se pojavljuju najčešće noću, ove glavobolje se mogu pojaviti jednakom učestalošću tijekom čitavog dana (Antonaci & Sjaastad 1989) (Zidverc-Trajkovic et al. 2005). Tijekom napadaja glavobolje bolesnici se obično primire i sklupčaju u krevetu čekajući da napadaj prođe za razliku od cluster glavobolja koje kod bolesnika izazivaju nemir i izrazitu agitiranost (ICHD-3 2013).

Uz bol su pridruženi autonomni simptomi koji se nalaze na istoj strani kao i bol, a među njima su najčešći lakrimacija, konjunktivalna injekcija, edem vjeđe, rinoreja i nazalna kongestija, pojačano znojenje i crvenilo lica i čela, a nešto rjeđe se pojavljuje i fotofobija i fonofobija. Lakrimacija se pojavljuje najčešće na istoj strani kao i bol, mada su zabilježeni i slučajevi gdje se pojavila i obostrano i tad je suženje bilo izraženije na onoj strani na kojoj se pojavio i bol. Hornerov sindrom pojavljuje se u vidu ne toliko izražene mioze, dok je ptoza vjerojatno prikrivena zbog pojave edema vjeđe i nije toliko izraženo kao kod cluster glavobolja (Cittadini et al. 2008) (Benoliel 2012).

**Tablica 3, Paroksizmalna hemikranija – Dijagnostički kriteriji**

<b>PAROKSIZMALNA HEMIKRANIJA – Dijagnostički kriteriji (The International Classification of Headache Disorders, 3rd edition (ICHD-3) )</b>
A. Pojava barem 20 napadaja koji zadovoljavaju kriterije B,C, D i E.
B. Intenzivna jednostrana orbitalna, supraorbitalna i/ili temporalna bolnost koja traje između 2 i 30 minuta
C. Glavobolja je udružena s barem jednim od narednih simptoma i znakova prisutnih na strani glavobolje <ul style="list-style-type: none"><li>h) konjunktivalna injekcija i/ili lakrimacija</li><li>i) nazalna kongestija i/ili rinoreja</li><li>j) edem vjeđe</li><li>k) znojenje na čelu i licu</li><li>l) crvenilo čela i lica</li><li>m) osjećaj punoće u uhu</li><li>n) mioza i/ili ptoza (Hornerov sindrom)</li></ul>
D. Napadaji se pojavljuju više od 5 puta na dan
E. Napadaji glavobolje se prekidaju korištenjem terapijskih doza indometacina (150 mg)
F. Barem jedan uvjet je zadovoljen: <ul style="list-style-type: none"><li>1. anamneza, fizički i neurološki pregled ne ukazuju na kroničnu posttraumatsku glavobolju, glavobolju induciranu lijekovima ili nekim drugim vanjskim faktorom, te na kranijalnu neuralgiju;</li><li>2. ako anamneza i pregled ukazuju na gornje navedene poremećaje, isključuju se pomoću pretraga;</li><li>3. ako takvi poremećaji postoje nisu u vremenskoj svezi s paroksizmalnom hemikranijom;</li></ul>

## 6. Kratkotrajni unilateralni neuralgiformni napadaji glavobolje

Kratkotrajni unilateralni neuralgiformni napadaji glavobolje je rijetka primarna glavobolja iz skupine trigeminalnih glavobolja koju karakterizira postojanje umjerenog ili izrazito intenzivnog unilateralne boli koja traje nekoliko sekundi do nekoliko minuta i pojavljuje se barem jednom dnevno. Uz bol se popratno pojavljuju izraženi autonomni simptomi, lakrimacija i crvenilo na ipsilateralnom oku (ICHD-3 2013) (Brinar et al. 2009) (Vuković Cvetković et al. 2012).

Objedinjuje 2 podtipa: SUNCT i SUNA, za koje još nije sigurno jesu li uistinu dva različita entiteta ili se u slučaju SUNCT-a radi o podtipu SUNA. Trenutno prema ICHD-3 iz 2013. godine svaki od ovih podtipova klasificira se kao zaseban poremećaj.

SUNCT je skraćenica od engleskog naziva: short-lasting unilateral neuralgiform attacks with conjunctival injection and tearing, a SUNA je skraćenica od engleskog naziva: short-lasting unilateral neuralgiform attacks with cranial autonomic symptoms (ICHD-3 2013) (Vuković Cvetković et al. 2012).

SUNCT je prvi put opisan od strane Sjaastada 1978. godine u 62-godišnjeg muškarca koji je od glavobolje praćene konjunktivalnom injekcijom i lakrimacijom bolovao više od 30 godina, a stanje mu se posebice pogoršalo kad se slučajno ozlijedio u području supraorbitalne regije ribičkim štapom (Sjaastad et al., 1978).

Godine 2004. u drugom izdanju ICHD-2 uključena je u skupinu TAG s cluster glavoboljom i paroksizmalnom hemikranijom zbog zajedničke sličnosti u istodobnom postojanju boli u glavi i pojavi autonomnih simptoma.

### 6.1. Epidemiologija

SUNCT i SUNA se pojavljuju izrazito rijetko u općoj populaciji: incidencija se kreće oko 1.2/100.000, a prevalencija se procjenjuje na 6.6/100.000 (Williams & Broadley 2008).

Poput cluster glavobolje, SUNCT i SUNA promatrani zajedno češće se pojavljuju u starijih muškaraca (>50 god) u omjeru 1.3:1 (Matharu et al., 2003). Pojedinačnim promatranjem SUNCT i SUNA u nešto novijim istraživanjima, naišlo se na postojanje različite pojavnosti s obzirom na spol u jednog i drugog entiteta. Kod SUNCT glavobolja dominira pojavnost u muškaraca u omjeru 2:1, dok kod SUNA glavobolja dominira upravo obratna pojavnost u omjeru 2:1 u korist žena. Ovi noviji podatci omjera pojavnosti s obzirom na spol nisu još u

potpunosti prihvaćeni jer zahtijevaju detaljnije potvrde na većem uzorku ispitanika (Cohen et al., 2006a).

Postojanje obiteljske povezanosti i mogućnost nasljeđivanja zasad nije uočena kao što je to uočeno u jednog dijela bolesnika koji boluju od cluster glavobolja i paroksizmalne hemikranije. Zasad je u literaturi opisan samo jedan slučaj SUNCT glavobolje u obitelji (Gantenbein & Goadsby, 2005).

Napadaj glavobolje može precipitirati dodirivanje lica ili lubanje, pranje, brijanje, žvakanje, pranje zubi, pričanje i kašalj (Pareja & Sjaastad, 1997). Neka novija istraživanja na nešto manjem broju ispitanika pokazala su da pranje i češljanje kose, pražnjenje nosa, vježbanje, tuširanje ili svjetlo u nekih su bolesnika bili čimbenici koji su vjerojatno precipitali napadaj (Cohen et al., 2006a) (Benoliel 2012).

Čimbenici rizika poput alkohola i izlaganja vrućini koji dovode do pojave cluster glavobolja mogu u manjeg broja bolesnika dovesti i do pojave SUNCT i SUNA (Matharu and Goadsby, 2003).

## **6.2. Patofiziologija**

Patofiziologija SUNCT i SUNA glavobolja nije u potpunosti razjašnjena, no većina istraživanja je kao i kod drugih TAG pokazala povezanost s hipotalamusom. Duboka stimulacija mozga i fMRI pokazali su postojanje pojačane aktivnosti posteriornog hipotalamusa, centara produžene moždine i trigeminocervikalnog kompleksa za koje se pretpostavlja da međusobno komuniciraju putem neurotransmitera oreksina (Cohen et al., 2006b) (Auer et al., 2009).

Veća pojavnost epizodičkog SUNCT-a tijekom proljeća i jeseni potkrepljuje pretpostavljenu važnu ulogu hipotalamusa kao cirkadijanog i sezonskog regulatora u genezi ovog tipa glavobolje (Irimia P et al. 2008). U nekih bolesnika sa SUNCT glavoboljama utvrđena je i povišena razina prolaktina, čija je sekrecija kontrolirana hipotalamusom (Bosco et al. 2007).

SUNCT i SUNA primarne su TAG, no niz stanja može sekundarno dovesti do pojave kliničke slike nalik na ove glavobolje. Pituitarni tumor koji luči prolaktin, te paranazalni sinusitis su stanja koja mogu dovesti do pojave kliničke slike nalik na SUNCT i SUNA, te nakon zalječenja ovih stanja i klinička slika nalik na SUNCT i SUNA se također povlači (Rocha et al. 2006) (Choi et al. 2008).

### 6.3. Klinička slika i dijagnostički kriteriji

Kratkotrajni unilateralni neuralgiformni napadaji glavobolje je rijetka primarna glavobolja iz skupine trigeminalnih glavobolja koju karakterizira postojanje umjerenog ili izrazito snažnog unilateralne boli koja traje nekoliko sekundi do nekoliko minuta i pojavljuje se barem jednom dnevno i praćen je autonomnim simptomima (ICHD-3 2013) (Brinar et al. 2009) (Vuković Cvetković et al. 2012).

Prema trenutno važećoj međunarodnoj klasifikaciji ova glavobolja dijeli se u dva podtipa: SUNCT i SUNA. S obzirom na mogućnost da svi bolesnici sa SUNCT glavoboljom nužno ne moraju imati i konjunktivalnu injekciju i lakrimaciju, izvodi se zaključak da postoji mogućnost da je SUNCT glavobolja u biti samo podtip SUNA. SUNA za razliku od SUNCTa ima druge popratne autonomne simptome i najčešće uopće ne uključuje konjunktivalnu injekciju i lakrimaciju ili se pak pojavljuje samo jedan od ova dva simptoma (Matharu et al., 2003a) (ICHD-3 2013) (Vuković Cvetković et al. 2012).

Za dijagnostiku SUNCT glavobolje potrebno je zadovoljiti kriterije navedene u tablici 4, te glavobolja mora biti praćena konjunktivalnom injekcijom i lakrimacijom. SUNCT glavobolja, s obzirom na postojanje i trajanje razdoblja remisije tijekom trajanja glavobolje, dijeli se u dva podtipa: epizodičku i kroničnu SUNCT glavobolju.

Epizodička SUNCT glavobolja pojavljuje se u periodima napadaja koji traju od 7 dana do 1 godine i koji su prekinuti razdobljima remisije koji traju duže od 1 mjeseca (za dijagnozu su potrebna najmanje 2 takva razdoblja napadaja).

Kronična SUNCT glavobolja pojavljuje se u periodima napadaja koji traju dulje od godinu dana, bez razdoblja remisije ili s razdobljem remisije koje traje kraće od 1 mjeseca.

Za dijagnostiku SUNA glavobolje potrebno je zadovoljiti kriterije navedene u tablici 4, te za razliku od SUNCT glavobolje za dijagnozu ovog oblika ne smije popratno postojati i konjunktivalna injekcija i lakrimacija ili pak može postojati samo jedno od ova dva autonomna simptoma. Kao i SUNCT glavobolja dijeli se u dva podtipa: epizodički i kronični.

Epizodička SUNA glavobolja pojavljuje se u periodima napadaja koji traju od 7 dana do 1 godine i koji su prekinuti razdobljima remisije koji traju duže od 1 mjeseca (za dijagnozu su potrebna najmanje 2 takva razdoblja napadaja).

Kronična SUNA glavobolja pojavljuje se u periodima napadaja koji traju dulje od godinu dana, bez razdoblja remisije ili s razdobljem remisije koje traje kraće od 1 mjeseca (ICHD-3 2013).

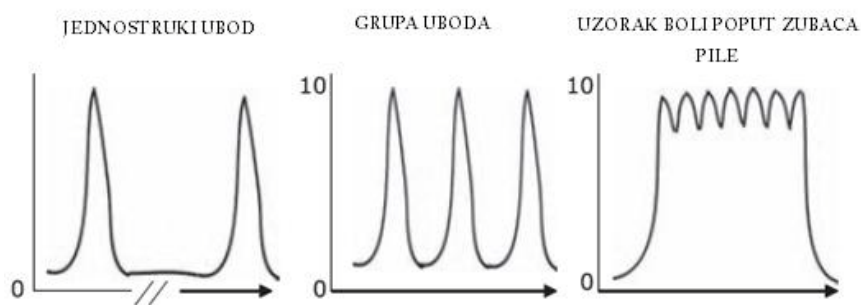


Opisan je niz bolesnika koji imaju preklapajuće simptome SUNCT glavobolje i trigeminalne neuralgije. Zbog otežane mogućnosti kliničke diferencijacije ta dva stanja ti bolesnici bi u praksi trebali dobiti dijagnozu i jednog i drugog (ICHD-3 2013).

Najveći dio bolesnika sa SUNCT i SUNA reagira samo na lijekove koji se koriste u liječenju neuropatske boli, te pokazuje niz sličnosti s neuralgijama: unilateralan izrazito kratak i intenzivan paroksizmalan napadaj boli poput uboda koji je često precipitiran mehaničkim stimulusom područja trigeminalne inervacije (Matharu and Goadsby, 2003).

Glavna razlika u usporedbi s trigeminalnim neuralgijama koje imaju refrakterni period poslije svakog napadaja je u tome da SUNCT i SUNA nemaju refrakterni razdoblje i okidači (poput mehaničkog stimulusa trigeminalnog područja) mogu izazvati bilo kad novi napadaj. Razlika postoji i u području distribucije boli. Neuralgija trigeminusa javlja se i u II. i III. grani, za razliku od SUNCTa gdje se javlja prvenstveno u I. grani (ICHD-3 2013).

Bol se pojavljuje u oku, retrobulbarno, temporalno te rjeđe na području čela i obraza, a može se širiti i prema ušima, zubima, vratu te ga najveći broj bolesnika opisuje kao intenzivan i probadajući. Uz opis boli poput jednostrukih ili višestrukih uboda u oko, u nekih bolesnika se pojavljuje i bol poput elektrošokova, te bol čiji uzorak podsjeća na zupce pile (saw-tooth pattern – niz uboda između kojih ne postoje razdoblja bez boli, nego bol i dalje perzistira nešto manjim intenzitetom) (Cohen et al., 2006a) (ICHD-3 2013) (Brinar et al. 2009).



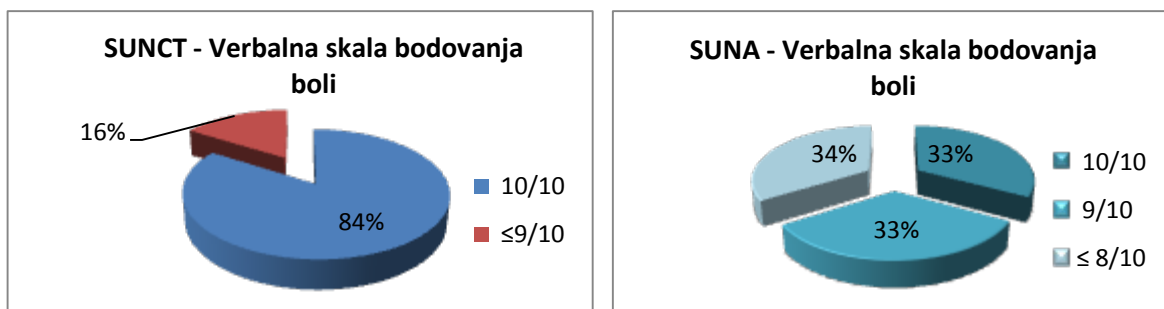
**Slika 2,** Uzorak boli u SUNCT/SUNA (Verbal Rating Scale 0-10)

Intenzitet boli se kreće od umjereno intenzivnog bola do najintenzivnije boli koju su neki bolesnici uopće doživjeli u životu.

Institute of Neurology i The National Hospital for Neurology and Neurosurgery u Londonu (UK) na uzorku od 52 bolesnika koji su dijagnosticirani sa SUNCT i SUNA u razdoblju od 1995-2005, tražili su od bolesnika da na verbalnoj skali bodovanja boli VRS (verbal rating scale) od 0 – 10 ocjene intenzitet boli tijekom glavobolje.

84% bolesnika sa SUNCT glavoboljom je bol ocijenilo s ocjenom 10/10 opisujući ju intenzivnijom od boli koji su doživjeli uslijed bubrežnih i žučnih kamenaca, slomljenih rebara, apscesa zuba, te čak i porođajnih bolova.

U usporedbi sa SUNCT glavoboljom, SUNA glavobolja pokazala se svojim intenzitetom nešto blaža. 33% bolesnika sa SUNA glavoboljom je dalo ocjenu 10/10, 33% bolesnika je dalo ocjenu 9/10, a preostalih 34% bolesnika je dalo ocjenu od 8/10 i niže (Cohen et al., 2006a).



**Slika 3,** Intenzitet boli SUNCT i SUNA glavobolje prema VRS

U različitih bolesnika napadaji boli se pojavljuju različitom učestalošću. Učestalost napadaja se kreće oko 3 – 200/dan i mogu trajati 1 – 600 s (prosječno trajanje napadaja je oko 56 s) što ukazuje na mogućnost postojanja izrazito velike varijabilnosti u duljini trajanja i učestalosti pojavljivanja napadaja u različitim bolesnika, a time i u percepciji kliničkog stanja bolesnika.

Dok će neki bolesnici imati prosječno 10-ak napadaja u trajanju od prosječno 4 minute svaki od njih, neki drugi će možda imati i više od 100 napadaja dnevno u prosječnom trajanju od 2 sekunde. Dok će prva skupina bolesnika imati ukupno iskustvo boli u trajanju više od 40 min, druga skupina bolesnika, mada je imala veći broj napadaja, imat će ukupno iskustvo boli oko 3 min. Ova pojavnost izrazite varijabilnosti u trajanju i percepciji boli može dovesti i do pogrešne dijagnoze glavobolje i isključenja SUNCT i SUNA glavobolja kao mogućeg uzroka boli. Mogućnost ovakve pogreške je posebice izražena u slučajevima u kojima se uslijed

postojanja velikog broja napadaja koji se pojavljuju jedan za drugim u serijama uboda zaključiti da je napadaj boli samo jedan i da traje i više od 10 minuta (Cohen et al., 2006a) (ICHD-3 2013).

Nešto više od polovine bolesnika tijekom trajanja glavobolje osjeća se nemirno i agitirano, a jedan manji dio bolesnika može imati i migrenske simptome poput fotofobije i fonofobije koja je u tim slučajevima lateralizirana na bolnu stranu. Više od polovine bolesnika koji su imali takve migrenske simptome su bolesnici koji imaju pozitivnu obiteljsku anamnezu postojanja migrenske glavobolje (Cohen et al. 2006a) (Irimia et al. 2005).

Pojava napadaja boli u većine bolesnika ne prati cirkadijane ritmove i za razliku od cluster glavobolja pojavljuju se tijekom čitavog dana bez neke veće učestalosti pojave u određenim dijelovima dana (Cohen et al., 2006a).

Autonomni simptomi koji prate ovu glavobolju su tipični simptomi TAG i na temelju pojave konjunktivalne injekcije i/ili lakrimacije izvedena je i navedena podjela kratkotrajnih unilateralnih neuralgiformnih napadaja glavobolje na SUNCT i SUNA. U odnosu na druge TAG autonomni simptomi koji prate ovu skupinu su dosta intenzivnije izraženi tijekom napadaja (Cohen et al. 2006a) (ICHD-3 2013).

U usporedbi s PH i hemicrania continua ne pokazuje odgovor na indometacin. Prvi izbor u terapiji predstavljaju antiepileptici lamotrigin, gabapentin i topiromat (D'Andrea G et al., 2001) (Brinar et al. 2009).

**Tablica 4,** Kratkotrajni unilateralni neuralgiformni napadaji glavobolje – dijagnostički kriteriji

<b>KRATKOTRAJNI UNILATERALNI NEURALGIFORMNI NAPADAJI GLAVOBOLJE – Dijagnostički kriteriji (The International Classification of Headache Disorders, 3rd edition (ICHD-3) )</b>
A. Pojava barem 20 napadaja koji zadovoljavaju kriterije B,C i D.
B. Napadaji unilateralne kratkotrajne glavobolje u trajanju 1 - 600 s a) orbitalna, supraorbitalna, temporalna bolnost ili bolnost neke druge trigeminalne lokalizacije b) umjerena ili intenzivna jednostrana bol c) manifestira se kao: 1. jedan ubod (probadajuća bol) 2. grupa uboda 3. uzorak zubaca pile (saw-tooth pattern)
C. Glavobolja je udružena s barem jednim od narednih simptoma prisutnih na strani glavobolje  a) konjunktivalna injekcija i lakrimacija (SUNCT) b) nazalna kongestija i/ili rinoreja c) edem vjeđe d) znojenje na čelu i licu e) crvenilo čela i lica f) osjećaj punoće u uhu g) mioza i/ili ptoza (Hornerov sindrom)
D. Napadaj se pojavljuje barem jedanput dnevno za vrijeme trajanja perioda glavobolje
E. Barem jedan uvjet je zadovoljen: 1. anamneza, fizički i neurološki pregled ne ukazuju na kroničnu posttraumatsku glavobolju, glavobolju induciranu lijekovima ili nekim drugim vanjskim faktorom, te na kranijalnu neuralgiju; 2. ako anamneza i pregled ukazuju na gornje navedene poremećaje, isključuju se pomoću pretraga; 3. ako takvi poremećaji postoje nisu u vremenskoj svezi s kratkotrajnim unilateralnim neuralgiformnim napadajima glavobolje;

## **7. Hemicrania continua**

Hemicrania continua je perzistirajuća (continua) isključivo unilateralna (hemicrania) primarna glavobolja iz skupine autonomnih trigeminalnih glavobolja uz koju su pridruženi autonomni simptomi koji se nalaze na istoj strani kao i bol, a traje najkraće 3 mjeseca. Napadaji glavobolje se povlače davanjem terapijskih doza indometacina (ICHHD-3 2013).

U početku se hemicrania continua opisivala kao poseban oblik cluster glavobolje s isključivo unilateralnom lokalizacijom i perzistirajućom boli koja reagira na terapijske doze indometacina. Naziv i opis hemicrania continua je po prvi put nastao 1984. godine i otad do danas je opisano više od 100 bolesnika (Sjaastad & Spierings EL 1984).

### **7.1. Epidemiologija**

Hemicrania continua je izrazito rijetka glavobolja čija incidencija i prevalencija je još nepoznata. Razlog zbog čega nije potpuno razjašnjena pojavnost ove glavobolje jest u tome što se smatra da velik broj slučajeva ostaje nedijagnosticiran ili krivo dijagnosticiran, ali nedostaju i istraživanja na većem uzorku ispitanika koja bi dala vjerodostojne podatke.

U jednom od posljednjih istraživanja na uzorku od 39 bolesnika došlo se do zaključka da se može pojaviti u bilo kojoj životnoj dobi (rezultati istraživanja pokazali su pojavnost u bolesnika od 10 godina pa sve do 67 godina), a srednja dob pojave je bila otprilike 30 godina (Cittadini & Goadsby 2010).

Pojavnost je nešto veća u žena, no točan omjer pojavnosti u žena i muškaraca nije potvrđen jer je niz različitih istraživanja pokazalo niz različitih rezultata – od 5:1 (Bordini et al. 1991) pa do 1.6:1 prema prethodno navedenom istraživanju (Cittadini & Goadsby 2010).

Postojanje obiteljske povezanosti i mogućnost nasljeđivanja poremećaja nije primijećena u dosadašnjim istraživanjima. Otežavajuća okolnost u prikupljanju i ovih podataka je malen uzorak bolesnika.

## 7.2. Patofiziologija

Patofiziologija hemicrania continuae nije u potpunosti razjašnjena, no kao i druge TAG u patogenezi boli važnu ulogu ima hipotalamus što su pokazale funkcionalne slikovne pretrage poput PET scana.

Na PET scanu zamijećena je povećana aktivnost kontralateralne polovice posteriornog hipotalamusa i ipsilateralnog rostralnog dijela ponsa (kontralateralno i ipsilateralno u odnosu na stranu na kojoj se bol pojavljuje). Pojačana aktivnost u hipotalamusu povezuje hemicrania continuu s ostalim TAG, dok pojava pojačane aktivnosti u rostralnom ponsu ju povezuje s migrenama kod kojih je taj dio mozga također pojačano aktivan (Matharu & Goadsby 2004) (Bahra et al. 2001).

PET scan je pokazao i povećanje aktivnosti ventralnog mezencefalona, substantia nigrae i nucleus rubera što nije karakteristično za pojavu boli kod cluster glavobolja. Smatra se da se djelovanje indometacina na smanjenje i nestanak boli prvenstveno zasniva na uočenoj pojavi izrazitog smanjenja aktivnosti mezencefalona, substantiae nigrae i nucleusa rubera nakon davanja terapijskih doza indometacina (Matharu & Goadsby 2004).

Pojava autonomnih simptoma povezuju se s modulirajućim djelovanjem hipotalamusa na nociceptivne trigeminalne putove što je karakteristika koja je zajednička sa SUNCT, SUNA i cluster glavoboljama (Bartsch et al. 2004).

## 7.3. Klinička slika i dijagnostički kriteriji

Hemicrania continua je perzistirajuća (continua) isključivo unilateralna (hemicrania) primarna glavobolja iz skupine autonomnih trigeminalnih glavobolja uz koju su pridruženi autonomni simptomi koji se nalaze na istoj strani kao i bol, a traje najkraće 3 mjeseca. Napadaji glavobolje se povlače davanjem terapijskih doza indometacina (ICHD-3 2013).

Prema trenutno važećoj međunarodnoj klasifikaciji ova glavobolja dijeli se u dva podtipa: remitirajući i neremitirajući oblik.

Remitirajuća hemicrania continua nije kontinuirana i isprekidana je periodima remisije koji traju jedan dan ili duže (neliječena glavobolja).

Neremitirajuća glavobolja ima kontinuiranu svakodnevnu bol u trajanju najmanje godinu dana bez perioda remisije.

I remitirajući i neremitirajući oblik mogu nastati de novo ili pak se mogu razviti jedan iz drugog. Većina bolesnika boluje od neremitirajućeg oblika hemicrania continuae (ICHD-3 2013).

Bol je umjerenog intenziteta s povremenim razdobljima pojačanog intenziteta tijekom egzacerbacija kad bi trebao biti prisutan barem jedan od kranijalnih autonomnih simptoma (otprilike 70% bolesnika) ili neki od znakove migrene (otprilike 30% bolesnika) ili jedno i drugo (Bigal et al. 2002). Prema jednoj od posljednjih studija izrazito intenzivnu bol kod hemicrania continuae je imalo 70% ispitanika (Cittadini & Goadsby 2010).

U usporedbi s paroksizmalnom hemikranijom kod koje se dnevno pojavi i nekoliko napadaja koji traju od nekoliko minuta do sat vremena, kod hemicrania continua egzacerbacije pojavljuju se znatno rjeđe i traju i nekoliko sati. Trajanje egzacerbacije je najčešće kraće od 180 min (Rapoport & Bigal 2004).

Pojavljuje se okularno, periorbitalno i temporalno, a bolesnici ju opisuju kao trajnu i ponavljajuću pulsirajuću oštru bol (Bigal et al. 2002).

Autonomni simptomi koji prate hemicrania continua su isti oni simptomi koji prate ostale TAG (konjunktivalna injekcija, lakrimacija, nazalna kongestija, rinoreja, edem vjeđe, znojenje na čelu i licu, crvenilo čela i lica, osjećaj punoće u uhu, mioza, ptoza), no njihova pojava je nešto manje intenzivna i dramatična u usporedbi s drugim TAG (ICHD-3 2013).

U određenom broju slučajeva praćena je i unilateralnom fotofobijom ili fonofobijom ili i jednim i drugim istovremeno što se dosad uglavnom povezivalo s migrenom. (Irimia P et al. 2008b) (ICHD-3 2013).

Glavobolja je često praćena agitacijom ili nemirom ili pak i jednim i drugim, te pojačanom osjetljivošću na kretanje koje dovodi do pogoršanja boli. Agitacija i nemir popratna su pojava i cluster glavobolja, dok kod paroksizmalnih hemikranija bolesnici se obično primire i sklopčaju u krevetu čekajući da napadaj prođe (ICHD-3 2013)..

Hemicrania continua i paroksizmalna hemikranija pokazuje dobar odgovor na terapijske doze indometacina čime se razlikuju od migrene, SUNCT i SUNA. Terapijske doze se kreću od 150 – 225 mg dnevno (ICHD-3 2013).

**Tablica 5, Hemicrania continua – Dijagnostički kriteriji**

<b>HEMICRANIA CONTINUA – Dijagnostički kriteriji (The International Classification of Headache Disorders, 3rd edition (ICHD-3) )</b>
A. Unilateralna glavobolja koja zadovoljava kriterije B,C i D
B. U trajanju >3 mjeseca, s egzacerbacijama umjerenog ili dosta izraženog intenziteta
C. Glavobolja je udružena s jednim ili i jednim i drugim od navedenog: 1. barem jedan od narednih simptoma i znakova prisutnih na strani glavobolje: o) konjunktivalna injekcija i/ili lakrimacija p) nazalna kongestija i/ili rinoreja q) edem vjeđe r) znojenje na čelu i licu s) crvenilo čela i lica t) osjećaj punoće u uhu u) mioza i/ili ptoza (Hornerov sindrom)  2. osjećaj nemira i agitacije ili pak pogoršavanje boli uslijed pokreta
D. Napadaji glavobolje se prekidaju korištenjem terapijskih doza indometacina (150 mg)
E. Barem jedan uvjet je zadovoljen: 1. anamneza, fizički i neurološki pregled ne ukazuju na kroničnu posttraumatsku glavobolju, glavobolju induciranu lijekovima ili nekim drugim vanjskim faktorom, metaboličke poremećaje, te druga stanja; 2. ako anamneza i pregled ukazuju na gornje navedene poremećaje, isključuju se pomoću pretraga; 3. ako takvi poremećaji postoje nisu u vremenskoj svezi s hemicrania continua glavoboljom



## 8. Diferencijalna dijagnoza primarnih trigeminalnih glavobolja

Trigeminalne autonomne glavobolje (TAG) grupa su rijetkih primarnih glavobolja koje karakterizira postojanje jednostrane boli trigeminalne lokalizacije koju prate ipsilateralni autonomni simptomi, no koje se opet razlikuju u nizu osobitosti svoje kliničke manifestacije, prirodi i učestalosti pojavljivanja napadaja, epidemiološkim posebitostima, patofiziološkim mehanizmima i terapijskom odgovoru.

Prilikom dijagnosticiranja neke od TAG potrebno je razlikovati i isključiti 1) neku drugu primarnu glavobolju, 2) primarne TAG od sekundarnih uzroka TAG i 3) primarne TAG međusobno.

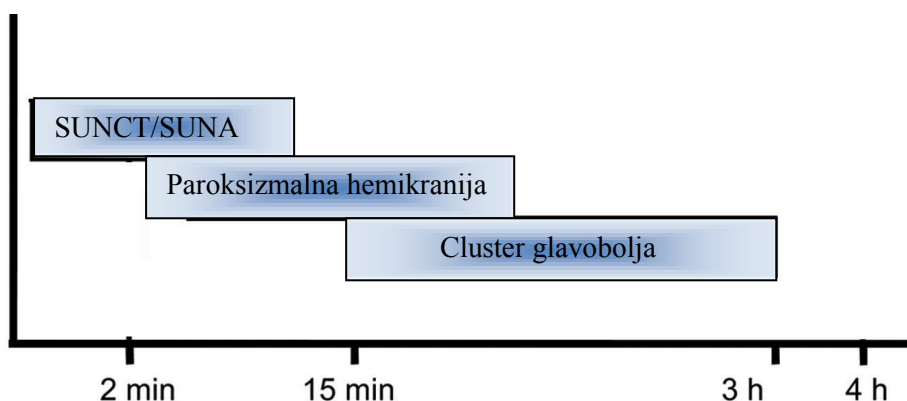
TAG su međusobno jako slične, no pažljivim kliničkim razmatranjem slijedeći dijagnostičke kriterije, mogu se razlučiti jedna od druge na temelju svojih karakterističnih osobina.

Sve TAG pokazuju karakterističnu distribuciju boli u području trigeminalnog živca. Postoji mogućnost širenja boli i na područje izvan trigeminalne inervacija što je najčešće izraženo kod hemicrania continuae gdje može biti zahvaćeno i područje vrata, zatiljka, pa čak i istostrane ruke.

Najbitnije razlike među TAG se odnose na trajanje, učestalost i karakter boli.

Najduže trajanje među ovim glavoboljama ima hemicrania continua koju karakterizira postojanje svakodnevne kontinuirane boli s razdobljima egzacerbacije kad se ta bol intenzivira. Razdoblja egzacerbacije uglavnom traju kraće od 180 minuta.

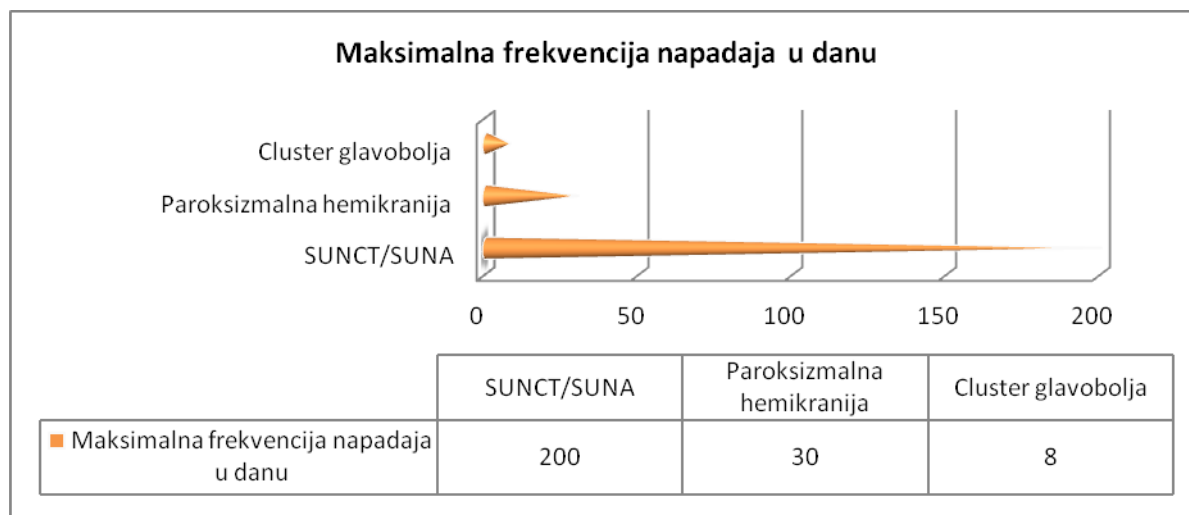
Ostale glavobolje nemaju kontinuiranu bol, nego se napadaji pojavljuju s različitom učestalošću i imaju različitu dužinu trajanja. Napadaji cluster glavobolja među njima imaju najduže trajanje i mogu trajati 15 – 180 minuta. Napadaji paroksizmalne hemikranije traju 2 – 30 minuta, dok trajanje napadaja kod SUNCT i SUNA je značajno kraće i traje prosječno 1 – 600 sekundi.



**Slika 4,** Razlike u trajanju napadaja TAG

Učestalost pojavljivanja napadaja je jedan od najbitnijih dijagnostičkih parametara. TAG pokazuju nekad preklapanje i u ovom dijagnostičkom parametru, no u velikom broju slučajeva postoje znatne razlike u učestalosti pojave napadaja tijekom dana.

Najučestalije napadaje imaju upravo one glavobolje čiji napadaj traje najkraće – SUNCT i SUNA. Učestalost pojavljivanja napadaja kreće se 3 – 200/dan. Ostale TAG imaju znatno rjeđu učestalost pojave napadaja koja se kreće od maksimalnih 8 napadaja dnevno kod cluster glavobolja do maksimalnih 30 napadaja kod paroksizmalnih hemikranija. Hemicrania continua ima kontinuirano trajanje i izrazito varijabilnu frekvenciju pojavljivanja egzacerbacija koja još nije potpuno opisana.



**Slika 5,** Maksimalna frekvencija napadaja u jednom danu

Karakter boli razlikuje se među glavoboljama. Osjećaj lancinirajuće, režuće, probadajuće, svrdlajuće boli karakterističan je za cluster glavobolje, SUNCT i SUNA koje se međusobno izrazito razlikuju učestalošću pojavljivanja i dužinom trajanja napadaja glavobolje.

Bol kod paroksizmalne hemikranije bolesnici opisuju kao izrazito zamarajuću, dosadnu koja se javlja u pravilnim pulsirajućim razmacima. Hemicrania continua ima bol sličnog karaktera, te ju bolesnici opisuju kao trajnu, pulsirajuću bol koja se pojavljuje u pravilnim razmacima.

Tijekom trajanja boli karakteristično je da bolesnici koji imaju cluster glavobolju, hemicrania continua glavobolju i dio bolesnika sa SUNCT glavoboljom su izrazito nemirni, agitirani, te da čak imaju i primisli o samoubojstvu kako bi si okončali muke. Zbog toga se cluster glavobolja naziva i suicidalnom glavoboljom.

Nasuprot njima, bolesnici s paroksizmalnom hemikranijom za vrijeme trajanja napadaja su primireni i sklupčani čekajući da napadaj prođe.

Ono što je karakteristično za prirodnu napadaja kod cluster glavobolja jest da se uglavnom pojavljuju tijekom noći (posebice prilikom usnivanja) što nije toliko karakteristično za ostale TAG.

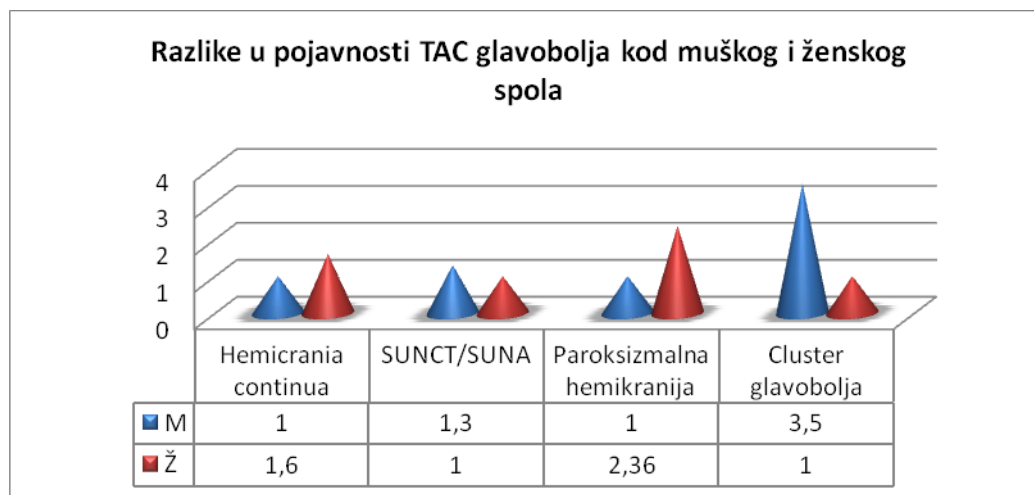
Ipsilateralni kranijalni autonomni simptomi koji prate bol obuhvaćaju konjunktivalnu injekciju, lakrimaciju, nazalnu kongestiju, rinoreju, edem vjeđe, znojenje na čelu i licu, crvenilo čela i lica, osjećaj punoće u uhu, miozu, ptozu. Jedan su od osnovnih kliničkih kriterija za dijagnozu TAG. Sve TAG imaju popratnu pojavu ovih simptoma, no oni su najintenzivnije izraženi kod SUNCT i SUNA, dok hemicrania continua može postojati i bez izraženih autonomnih simptoma i u dijagnostici hemicrania continuae dovoljno je da kod kriterija C (tablica 5) bude zadovoljen barem jedan od navedenih potkriterija – osjećaj nemira ili agitacije ili pak postojanje autonomnih simptoma.

Epidemiološke značajke mogu biti nadopunjujući diferencijalno-dijagnostički parametar.

Najveću prevalenciju imaju cluster glavobolje (69-92/100.000). SUNCT i SUNA imaju znatnu manju prevalenciju (6.6/100.000), dok je prevalencija paroksizmalne hemikranije i hemicrania continuae prema sadašnjim istraživanjima vjerojatno manja od 1/100.000 i predstavljaju jedne od najrjeđih glavobolja uopće.

Početak prvih napadaja kod cluster glavobolja je najčešće između 20 – 40 godine, kod paroksizmalne hemikranije u 30-tim godinama, kod SUNCT i SUNA u starijih od 50 godina, a hemicrania continua glavobolje primijećene su u svim dobnim skupinama.

Postoji različita pojavnost glavobolja kod muškog i ženskog spola. U muškaraca se češće pojavljuju cluster glavobolja (3.5:1) i SUNCT/SUNA (1.3:1), dok se paroksizmalna hemikranija (1:2.36) i hemicrania continua češće pojavljuje u žena (1:1.6).



**Slika 6,** Razlike u pojavnosti TAG glavobolja kod muškog i ženskog spola

Postoje znatne razlike u faktorima koji precipitiraju pojavu napadaja. Alkohol, nitroglicerina, histamin, predugo spavanje, vrućina, psihički stres, ranije traume glave precipitirajući su faktori cluster glavobolja.

Alkohol također precipitira pojavu paroksizmalnih hemikranija, no znatno značajniji precipitirajući faktor napadaja boli kod paroksizmalne hemikranije su vanjski pritisak na područje vrata i opsežne kretnje u vratu.

Napadaj boli kod SUNCT i SUNA može precipitirati niz različitih mehaničkih stimulusa područja inervacije trigeminalnog živca - dodirivanje lica ili lubanje, pranje, brijanje, žvakanje, pranje zubi, pričanje, kašalj, pranje i češljanje kose, pražnjenje nosa, pa čak i vježbanje, tuširanje ili svjetlo.

Kretanje može pogoršati bol kod hemicrania continua glavobolje.

Značajan diferencijalno-dijagnostički kriterij je i razlika u odgovoru na indometacin. Napadaji glavobolje se prekidaju korištenjem terapijskih doza indometacina (150 mg) kod paroksizmalne hemikranije i hemicrania continuae. Cluster glavobolje, SUNCT i SUNA ne reagiraju na terapiju indometacinom i to je jedan od najvažnijih dijagnostičkih kriterija u razlikovanju ovih glavobolja.

**Tablica 6, Diferencijalna dijagnoza TAG**

	<b>CH</b>	<b>PH</b>	<b>SUNCT/SUNA</b>	<b>HC</b>
<b>Prevalencija</b>	69-92/100.000	0.5/100.000	6.6/100.000	Nepoznata
<b>Spol (M:Ž)</b>	3.5:1 (M>Z)	1:2.36 (Ž>M)	1.3:1 (M>Z)	1:1.6 (Ž>M)
<b>Tip boli</b>	Lancinirajuća	Pulsirajuća	Probadajuća	Pulsirajuća
<b>Početak napadaja</b>	20-40 god	30-te god	>50god	Bilo koja dobna skupina
<b>Trajanje napadaja</b>	15-180 min	2-30 min	1-600s	Kontinuirano traje <sup>2</sup>
<b>Frekvencija</b>	1-8/dan	>5/dan (max 30/dan)	1/dan (SUNA) 3-200/dan (SUNCT)	Varijabilna frekvencija
<b>Noćni napadaji</b>	++	+	--	+/-
<b>Ponašanje tijekom glavobolje</b>	Osjećaj nemira i agitacije, suicidalne misli	Primireni, čekaju sklopčani da napadaj prođe	Osjećaj nemira i agitacije je prisutan u dijela bolesnika	Osjećaj nemira i agitacije
<b>Lokalizacija boli<sup>1</sup></b>	V1 >C2 > V2 > V3	V1 >C2 > V2 > V3	V1 >C2 > V2 > V3	V1 >C2 > V2 > V3
<b>Prateći autonomni simptomi</b>	++	++	+++	+++
<b>Precipitirajući faktori</b>	Alkohol, nitroglicerina, histamin, predugo spavanje, vrućina, psihički stres, ranije traume glave	Alkohol, vanjski pritisak na vrat, opsežne kretnje u vratu	Mehanički stimuli trigeminalne regije (dodirivanje lica, pranje, brijanje, žvakanje, kašalj...)	Kretanje pogoršava bol
<b>Učinak indometacina</b>	+/-	++	--	++

<sup>1</sup> **V** - n. trigeminus, **C** - n. cervicalis

<sup>2</sup> Egzacerbacija najčešće traje kraće od 180 min

## 9. Diferencijalna dijagnoza sekundarnih trigeminalnih glavobolja

Svaka nova glavobolja s karakteristikama TAG koja se pojavi po prvi put u uskoj vremenskoj povezanosti s nekim drugim poremećajem, za koji se zna da može uzrokovati glavobolju ili pak zadovoljava druge kriterije po kojima se zaključuje da je uzrokovana tim poremećajem, označava se kao sekundarna glavobolja uzrokovana tim poremećajem.

U slučaju da postojeća TAG postane kronična ili pak dođe do znatnog pogoršanja postojeće TAG (najčešće se pod pogoršanjem podrazumijeva povećanje učestalosti pojavljivanja i ozbiljnost kliničke slike), a to se dogodi u uskoj vremenskoj povezanosti s nekim drugim poremećajem za koji se zna da može uzrokovati glavobolju ili pak zadovoljava druge kriterije po kojima se zaključuje da je uzrokovana tim poremećajem, u tim slučajevima dijagnoza početne prethodeće TAG se zadržava, a uvodi se i dodatna dijagnoza sekundarne glavobolje (ICHD-3 2013).

Kod svake nove glavobolje s kliničkom slikom koja ukazuje na TAG stoga bi pažljivim kliničkim pregledom, te neuroradiološkim metodama bilo potrebno isključiti mogućnost postojanja poremećaja koji dovodi do pojave sekundarne glavobolje.

Opisan je niz mogućih sekundarnih uzroka koji dovode do kliničke slike TAG. Među njima najznačajniji su abnormalnosti u stražnjoj lubanjskoj jami i hipofiznom području.

**Tablica 7,** Sekundarni uzroci TAG (Benoliel 2012)(Choi et al. 2008)(Cohen et al. 2006a)

<b>SEKUNDARNE TAG</b>	<b>SLIČNE SEKUNDARNE GLAVOBOLJE</b>
<p><b>Vaskularna oštećenja</b>                      Disekcija ili aneurizma a. vertebralis (VA)                      Aneurizma/pseudoaneurizma a. carotis interna (ICA)                      Aneurizma a. communicans anterior (AcomA)                      AVM malformacija u području a. cerebri media                      AVM okcipitalnog režnja</p>	<p>Maksilarni sinusitis                      Temporalni arteritis                      Tolosa-Hunt sindrom                      Raeder-ova paratrigeminalna neuralgija</p>
<p><b>Lezije kaudalnog dijela medule oblongate ili cervikalnog dijela medule spinalis</b>                      Lateralni medularni infarkt                      Meningeom visokih cervikalnih segmenata                      Jednostrani infarkt cervikalnog dijela m. spinalis</p>	
<p><b>Intrakranijalne lezije</b>                      Pituitarni adenom                      Prolaktinom                      Meningeom malih krila sfenoidne kosti                      Lezije i traume lica                      Orbito - sfenoidalna aspergiloza</p>	
<p><b>Ostalo</b>                      Ozljede glave i vrata</p>	

## **10. Zahvale**

Zahvaljujem svim ljudima koji me prate kroz život i koji moj život čine smislenim i lijepim, a ponajviše svojoj majci Snježani, ocu Željku i sestri Dariji koji su se sa mnom radovali svakom mom uspjehu. Hvala im na podršci u školovanju svih ovih godina i odricanju koje je za to bilo potrebno.

Zahvaljujem svojim prijateljima na svim zajedničkim trenucima i uspomenama koji su mi studentske dane učinili lijepima i kojih ću se rado sjećati.

Posebno se zahvaljujem mentorici doc. dr. sc. Dariji Mahović Lakušić na uloženom trudu i vremenu, vodstvu i savjetima kojima je omogućeno ostvarenje ovog rada.

U Zagrebu, lipanj 2014. godine

Dario Grbavac



## 11. Literatura

- Antonaci F and O Sjaastad (1989). Chronic paroxysmal hemicrania (CPH): a review of the clinical manifestations. *Headache* 29: 648-56.
- Auer T, Janszky J, Schwarcz A et al. (2009) Attack-related brainstem activation in a patient with SUNCT syndrome: an ictal fMRI study. *Headache* 49 (6): 909–12.
- Bahra A, Matharu MS, Goadsby PJ et al. (2001) Brainstem activation specific to migraine headache. *The Lancet*.;357:1016–1017.
- Bartsch T, Levy MJ, Knight YE, Goadsby PJ (2004) Differential modulation of nociceptive dural input to [hypocretin] Orexin A and B receptor activation in the posterior hypothalamic area. *Pain*. 109:367–378.
- Bartsch T, Paemeleire K, Goadsby PJ (2009) Neurostimulation approaches to primary headache disorders. *Curr. Opin. Neurol (Review)* 22 (3): 262–8.
- Benoliel Rafael (2012) Trigeminal autonomic cephalgias. *British Journal of Pain*. doi:10.1177/2049463712456355
- Bigal ME et al. (2002) Hemicrania continua: a report of ten new cases. *Arq. Neuropsiquiatr*. 60(3B):695-698
- Bordini C, Antonaci F, Schrader H, Sjaastad O et al. (1991) Hemicrania continua: a clinical review. *Headache*. 31:20–26.
- Bosco D et al. (2007) SUNCT and high nocturnal prolactin levels: some new unusual characteristics.; *J Headache Pain* 8 (2): 114–8.
- Brinar V, Petravić D (2009) Bol i bolni sindromi. U: Brinar V et al. *Neurologija za medicinare*. Zagreb: Medicinska naklada
- Broggi G, Franzini A, Ferrolli P. (1999) Cluster headache: role of surgery. *Ital J Neurol Sci*; 20:75-9.

- Choi JY et al. (2008) Symptomatic SUNCT syndrome associated with ipsilateral paranasal sinusitis. *Headache* 48 (10): 1527–30.
- Cittadini E, Matharu M S, P J Goadsby (2008) Paroxysmal hemicrania: a prospective clinical study of 31 cases. *Brain* 131: 1142-55.
- Cittadini E, Goadsby PJ. (2010) Hemicrania Continua: A clinical study of 39 patients with diagnostic implications. *Brain* 133:1973–1986
- Cohen AS, Matharu MS and Goadsby PJ (2006a) Short-lasting unilateral neuralgiform headache attacks with conjunctival injection and tearing (SUNCT) or cranial autonomic features (SUNA) – a prospective clinical study of SUNCT and SUNA. *Brain* 129, 2746-2760.
- Cohen AS, Matharu MS et al. (2006b) Functional MRI in SUNCT (Short-lasting unilateral neuralgiform headache attacks with conjunctival injection and tearing) and SUNA (Short-lasting unilateral neuralgiform headache attacks with cranial autonomic symptoms) shows differential hypothalamic activation with increasing pain. *Journal of Neurology Neurosurgery and Psychiatry* 77(12): 041
- D'Alessandro R, Gamberini G, Benassi G et al. (1986) Cluster headache in the Republic of San Marino. *Cephalalgia*; 6:159-62.
- D'Andrea G, Granella F, Ghiotto N, Nappi G. (2001) Lamotrigine in the treatment of SUNCT syndrome. *Neurology*; 57:1723–1725.
- Ekbohm K, Alborg B et al. (1978) Prevalence of migraine and cluster headache in Swedish men of 18. *Headache*; 18:9-19.
- Friedman BW, Grosberg BM (2009) Diagnosis and management of the primary headache disorders in the emergency department setting. *Emergency medicine clinics of North America (Review)* 27 (1): 71–87.
- Gantenbein A, Goadsby PJ. (2005) Familial SUNCT. *Cephalalgia*; 25: 457–9.
- Goadsby PJ, Edvinsson L. (1994) Human in vivo evidence for trigeminovascular activation in cluster headache. *Brain*; 117:427-34.

- Horton BT (1956) Histaminic cephalgia. Differential diagnosis and treatment: 1176 patients 1937-1955. Proc Staff Meet Mayo Clin; 31:325-33.
- Horton BT (1961) Histaminic cephalgia (Horton's headache or syndrome). Maryland Med J; 10:178-203.
- ICHD-3 IHS Classification (2013) 3. Trigeminal autonomic cephalgias (TACs); 665-671.
- Irimia P, Cittadini E, Cohen A, Goadsby PJ et al. (2005) Unilateral phonophobia and photophobia: a helpful symptom for the diagnosis of trigeminal autonomic cephalgias (TACs) and hemicrania continua (HC). Cephalalgia. 856.
- Irimia P, Gállego-Pérez Larraya J, Martínez-Vila E (2008a) Seasonal periodicity in SUNCT syndrome. Cephalalgia 28 (1): 94–6
- Irimia P, Cittadini E, Cohen AS et al. (2008b) Unilateral photophobia or phonophobia in migraine compared with trigeminal autonomic cephalgias. Cephalalgia. 28:626–630
- Jančuljak D (2012) Principi liječenja primarnih glavobolja. Bol; 2(5): 11-14.
- Law S, Derry S, Moore RA (2013) Triptans for acute cluster headache. The Cochrane database of systematic reviews (Review) 7 doi:10.1002/14651858.cd008042.pub3
- Leone M et al. (2003) Hypothalamic deep brain stimulation for intractable chronic cluster headache: a 3-year follow-up. Neurol Sci; 24:143-5.
- Manzoni GC (1997) Male preponderance of cluster headache is progressively decreasing over the years. Headache; 37:588-9.
- Martelletti P, Jensen RH, Antal A et al. (2013) Neuromodulation of chronic headaches: position statement from the European Headache Federation. The journal of headache and pain 14 (1): 86.
- Matharu MS, Cohen AS et al. (2003) SUNCT syndrome: a review. Curr Pain Headache Rep; 7: 308–18.

- Matharu M S, C J Boes and P J Goadsby (2003) Management of trigeminal autonomic cephalgias and hemicrania continua. *Drugs* 63(16): 1637-77.
- Matharu MS, Cohen AS, Goadsby PJ et al. (2004) Posterior hypothalamic and brainstem activation in hemicrania continua. *Headache*. ;44:747–761
- Matharu MS, Cohen AS, Goadsby PJ (2006) Posterior hypothalamic activation in paroxysmal hemicrania. *Ann Neurol*; 59:535-45.
- May A, Bahra A, Buchel C et al. (1998) Hypothalamic activation in cluster headache attacks. *Lancet*; 352:275-8.
- May A, Ashburner J et al. (1999) Structural and functional hypothalamic abnormalities characterise a periodic idiopathic headache syndrome. *Nat Med*; 5: 836–8
- May A, Goadsby PJ. (1999) The trigeminovascular system in humans: pathophysiological implications for primary headache syndromes of the neural influences on the cerebral circulation. *J Cereb Blood Flow Metabol*; 19:115–27
- May A, Bahra A, Buchel C et al. (2000) PET and MRA findings in cluster headache and MRA in experimental pain. *Neurology*; 55:1328–35.
- May A, Leone M, Afra J et al. (2006). EFNS guidelines on the treatment of cluster headache and other trigeminal-autonomic cephalgias. *Eur J Neurol* 13 (10): 1066–77.
- Medina JL, Diammond S (1981) Cluster headache variant. Spectrum of a new headache syndrome. *Arch. Neurol.* 38 (11): 705-9.
- Nesbitt AD, Goadsby PJ (2012) Cluster headache. *BMJ (Clinical research ed.)* (Review) 344:e2407
- Nieman EA, Hurwitz LJ. (1961) Ocular sympathetic palsy in periodic migranous neuralgia. *J Neurol Neurosurg Psychiat*; 24: 269-73.

- Pareja J, Sjaastad O. (1996) Chronic paroxysmal hemicrania and hemicrania continua. Interval between indomethacin administration and response. *Headache*; 36:20-3.
- Rapoport AM, Bigal ME (2004) Hemicrania continua. *J Headache Pain*; 5:S96-S98
- Razzaque Z, Pickard JD et al. (1999) Vasoconstriction in human isolated middle meningeal arteries: determining the contribution of 5-HT<sub>1B</sub>- and 5-HT<sub>1F</sub>-receptor activation. *Br J Clin Pharmacol* 47(1): 75-82.
- Rocha Filho PA, Galvão AC, Teixeira MJ et al. (2006) SUNCT syndrome associated with pituitary tumor: case report. *Arq Neuropsiquiatr* 64 (2B): 507–10.
- Russel MB, Andersson PG, Thomsen LL et al. (1995) Cluster headache is an autosomal dominantly inherited disorder in some families: a complex segregation analysis. *J Med Genet*; 32: 954-6.
- Russel MB (1997) Genetic epidemiology of migraine and cluster headache. *Cephalalgia*;17:683-701.
- Sjaastad O, Dale I (1974) Evidence for a new treatable headache entity. *Headache* 14: 105-8.
- Sjaastad O, Russell D, Horven I, Bunnaes U. (1978) Multiple neuralgiform unilateral headache attacks associated with conjunctival injection and appearing in clusters. A nosological problem. *Proc Scand Migr Soc Arhus*: 31
- Sjaastad O, Spierings EL (1984) Hemicrania continua: another headache absolutely responsive to indomethacin. *Cephalalgia*; 4(1):65-70.
- Sjaastad O. (1988) Cluster headache: the possible significance of midline structures. *Cephalalgia*; 8:229-36.
- Summ O, Andreou AP, Goadsby PJ (2010) A potential nitrenergic mechanism of action for indomethacin, but not of other COX inhibitors--relevance to indomethacin-sensitive headaches. *J Headache Pain*;11:477-83.

- Swanson JW et al. (1994) Incidence of cluster headaches: a population-based study in Olmsted country, Minnesota. *Neurology*; 44:433-7.
- Vuković Cvetković V, Bašić Kes V, Mahović Lakušić D (2012) Evidence based guidelines for treatment of primary headaches – 2012 update. *Acta Clin Croat*; 51(3): 359-360.
- Williams MH, Broadley SA.(2008) SUNCT and SUNA: Clinical features and medical treatment. *J ClinNeurosci.*;15:526–534.
- Zidverc-Trajkovic J, Pavlovic A M, Mijajlovic M et al. (2005) Cluster headache and paroxysmal hemicrania: differential diagnosis. *Cephalalgia*; 25: 244-8.

## 12. Životopis

Rođen sam 05. travnja 1989. u Sarajevu, Bosna i Hercegovina.

Osnovnu školu i opću gimnaziju pohađao sam u Ljubuškom (BiH). U osnovnoj školi postigao sam status majstorskog kandidata za crni pojas u karateu, a od gimnazijskog školovanja počinjem se baviti i fotografijom za što sam za svoje uratke dobio niz različitih priznanja. Kao član debatnog kluba ostvario sam niz različitih uspjeha, između ostalog i titulu državnog viceprvaka.

U akademskoj godini 2008./2009. upisao sam Medicinski fakultet Sveučilišta u Zagrebu.

Od početka školovanja na Medicinskom fakultetu aktivan sam član udruge CroMSIC (Međunarodna udruga studenata medicine Hrvatske) unutar koje sam bio uključen u niz različitih projekata.

Sudjelovao sam u tri projekta SCORA Twinninga (Odjel za edukaciju o reproduktivnom zdravlju), od kojih je jedan bio organiziran u Zagrebu (2012.), a druga dva su bili organizirani pod okriljem sestrinskih udruga pri Medicinskom fakultetu u Beču (2011.), te Medicinskom fakultetu u Beogradu (2012).

Tijekom ljeta 2012. godine, za vrijeme građanskog rata u Egiptu, kao dio profesionalne razmjene studenata, radio sam na Odjelu hitne službe u bolnici Ain Shams Specialized Hospital u Cairu.

Tijekom ljeta 2013. godine, kao dio profesionalne razmjene studenata, radio sam na Odjelu kirurgije i na Odjelu pedijatrije u bolnici Arifin Achmad General Hospital u gradu Pekanbaru u provinciji Riau u Indoneziji.

U akademskoj godini 2010./2011. i 2011./2012. obavljao sam dužnost demonstratora na Odsjeku za histologiju i embriologiju za hrvatske studente, te studente medicine na studiju na engleskom jeziku.

U slobodno vrijeme putujem, planinarim, bavim se ronjenjem i fotografijom, a zanimaju me i jezici, arhitektura, botanika, povijest i povijest umjetnosti.

Područje medicinskog interesa mi je neurologija, kirurgija i gastroenterologija.