

# Ultrazvuk u dijagnostici tumora štitnjače

---

Lukić, Dragana

Master's thesis / Diplomski rad

2017

Degree Grantor / Ustanova koja je dodijelila akademski / stručni stupanj: **University of Zagreb, School of Medicine / Sveučilište u Zagrebu, Medicinski fakultet**

Permanent link / Trajna poveznica: <https://um.nsk.hr/um:nbn:hr:105:703261>

Rights / Prava: [In copyright](#)/[Zaštićeno autorskim pravom.](#)

Download date / Datum preuzimanja: **2024-07-15**



Repository / Repozitorij:

[Dr Med - University of Zagreb School of Medicine Digital Repository](#)



**SVEUČILIŠTE U ZAGREBU  
MEDICINSKI FAKULTET**

**Dragana Lukić**

**Ultrazvuk u dijagnostici  
tumora štitnjače**

**DIPLOMSKI RAD**



**Zagreb, 2017.**

**SVEUČILIŠTE U ZAGREBU  
MEDICINSKI FAKULTET**

**Dragana Lukić**

**Ultrazvuk u dijagnostici  
tumora štitnjače**

**DIPLOMSKI RAD**

Zagreb, 2017.

Ovaj diplomski rad izrađen je u Kliničkom zavodu za dijagnostičku i intervencijsku radiologiju Kliničke bolnice „Dubrava“ pod vodstvom doc.dr.sc Gordane Ivanac i predan je na ocjenu u akademskoj godini 2016./2017.

## **POPIS OZNAKA I KRATICA**

UZV – ultrazvuk

FNA – engl. Fine needle aspiration

A – mode – engl. amplitude

B – mode – engl. brightness

M – mode – engl. motion

PSV – engl. peak systolic velocity

EDV – end diastolic velocity

RI – resistance index

PI – pulsatility index

C/D – sistoličko/dijastolički omjer

CW – engl. continous wave

PW – engl. pulsed wave

PD – engl. power doppler

T3 – tirjoditironin

T4 – tiroksin

TSH – engl. thyroid stimulating hormone

TGB – engl. thyroxine binding globuline

ACR – American College of Radiology

BTA – British Thyroid Association

ATA – American Thyroid Association

## SADRŽAJ

|  |    |
|--|----|
| 1. SAŽETAK .....                             |    |
| 2. SUMMARY .....                             |    |
| 3. UVOD .....                                | 1  |
| 4. ULTRAZVUK .....                           | 2  |
| 4.1. Fizikalne osnove .....                  | 2  |
| 4.2. Vrste prikaza UZV slike .....           | 3  |
| 4.3. Karakteristike UZV sonde .....          | 4  |
| 4.4. Dopler UZV .....                        | 5  |
| 4.4.1. Osnovne doplerske tehnike .....       | 6  |
| 5. GRAĐA I FUNKCIJA ŠTITNJAČE .....          | 8  |
| 5.1. Anatomija štitnjače .....               | 8  |
| 5.1. Žile i živci .....                      | 8  |
| 5.3. Histologija štitnjače .....             | 9  |
| 5.4. Embriologija štitnjače .....            | 10 |
| 5.5. Fiziologija štitnjače .....             | 10 |
| 6. BOLESTI ŠTITNJAČE .....                   | 11 |
| 6.1. Razvojni poremećaji .....               | 11 |
| 6.2. Tireotoksikoza i hipertireoidizam ..... | 11 |
| 6.3. Hipotireoidizam .....                   | 11 |
| 6.4. Tireoiditis .....                       | 12 |
| 6.5. Guša .....                              | 13 |
| 7. TUMORI ŠTITNJAČE .....                    | 13 |
| 7.1. Adenomi .....                           | 13 |
| 7.2. Karcinomi .....                         | 14 |

|  |    |
|--|----|
| 7.2.1. Papilarni karcinom .....                        | 14 |
| 7.2.2. Folikularni karcinom .....                      | 14 |
| 7.2.3. Anaplastični karcinom .....                     | 15 |
| 7.2.4. Medularni karcinom .....                        | 15 |
| 8. UZV PRIKAZ TKIVA ŠTITNJAČE .....                    | 15 |
| 8.1. Tehnika izvođenja UZV pregleda .....              | 15 |
| 8.2. UZV prikaz normalne štitnjače .....               | 16 |
| 8.3. UZV prikaz karcinoma štitnjače .....              | 17 |
| 9. UZV KARAKTERISTIKE ČVOROVA ŠTITNJAČE .....          | 20 |
| 9.1. Ehogenost .....                                   | 20 |
| 9.2. Rubovi i oblik .....                              | 21 |
| 9.3. Kalcifikacije .....                               | 21 |
| 9.4. „Comet – tail“ znak .....                         | 22 |
| 9.5. Multinodularnost .....                            | 22 |
| 9.6. Uzorak krvnog protoka .....                       | 22 |
| 10. SMJERNICE .....                                    | 23 |
| 10.1. Radiološka klasifikacija čvorova štitnjače ..... | 23 |
| 10.2. Kada raditi UZV štitnjače .....                  | 24 |
| 10.3. Indikacije za FNA biopsiju .....                 | 24 |
| 10.3.1. BTA smjernice .....                            | 25 |
| 10.3.2. ATA smjernice .....                            | 25 |
| 11. ZAKLJUČAK .....                                    | 27 |
| 12. ZAHVALE .....                                      | 28 |
| 13. LITERATURA .....                                   | 29 |
| 14. POPIS PRILOGA .....                                | 33 |
| 15. ŽIVOTOPIS .....                                    | 34 |

## 1. SAŽETAK

Ultrazvuk u dijagnostici tumora štitnjače

Dragana Lukić

Štitnjača je žlijezda endokrinog sustava koja izlučuje hormone tiroksin (T3) i tiroksin (T4). Glavna je žlijezda ljudskog tijela s ulogom reguliranja metabolizma dok promjene u njoj funkciji dovode do narušavanja homeostaze organizma. Većina patoloških procesa unutar tkiva štitnjače se očituju kao čvorovi. Učestalost čvorova štitnjače iznosi 50% u ukupnoj populaciji. Od svih čvorova štitnjače, velika većina je benignog karaktera. Najčešće benigne promjene štitnjače su multinodozna guša i adenomi štitnjače. Samo 4% svih čvorova štitnjače su maligni. Najčešći maligni tumori štitnjače su karcinomi, od kojih je najučestaliji papilarni karcinom koji čini 85% svih malignih tumora ove žlijezde. Slijede ga rjeđi karcinomi: folikularni karcinom, anaplastični karcinom i medularni karcinom. Za dijagnostiku čvorova štitnjače koristimo, uz klinički pregled, ultrazvuk i biopsiju tankom iglom. Ultrazvuk je izuzetno osjetljiva metoda koja otkriva čvorove štitnjače, s točnošću otkrivanja jednako postmortalnoj obdukciji. S povećanom uporabom ultrazvuka, povećala se i incidencija otkrivanja čvorova štitnjače. Ultrazvučnim karakteristikama se koristimo za razlikovanje malignih od benignih promjena, te za odluku o daljnjem liječenju pacijenata. Sve ultrazvučne karakteristike čvorova štitnjače pokazuju određenu osjetljivost odnosno specifičnost. Od svih prediktora malignosti hipoechogenost ima osjetljivost 85%, odnosno specifičnost 70%; markirana hipoechogenost 94,3% i 26,5%; odsutnost haloa 26% i 69%; nepravilnost rubova i mikrolobulacije 55,1% i 83%; oblik viši nego širi 40% i 91,4%; mikrokalcifikacije 26% i 44-95%; stupnjevi vaskularizacije 3 i 4 zajedno 90% i 68%; te vaskularizacija 3 stupnja 60% i 100%. Što se tiče prediktora benignosti izoechogenost ima osjetljivost 68%, odnosno specifičnost 85%; vaskularizacija stupnja 1 i 2 zajedno 68% i 90%; vaskularizacija stupnjeva 1, 2 i 3 zajedno 100% i 60%.

Ključne riječi: štitnjača, čvorovi štitnjače, ultrazvuk, prediktori malignosti, prediktori benignosti



## 2. SUMMARY

Ultrasound in diagnosis of thyroid tumors

Dragana Lukić

The thyroid gland is an endocrine gland that releases triiodothyronine (T3) and thyroxine (T4) hormones. It is the main gland that regulates metabolism of the human body. Disturbance in its functioning results in impairment of normal functions of the body.

The pathological processes within the thyroid tissue are most commonly manifested as nodules. The frequency of thyroid nodules in general population is 50%. Of all the thyroid nodules, the vast majority are benign in character. The most common benign thyroid changes are multinodular goiter and thyroid adenomas. Of all thyroid nodules, 4% are malignant. The most common malignant thyroid tumors are cancers, of which papillary cancer is the most frequent, accounting for 85% of all tumors. Less common are follicular carcinoma, anaplastic carcinoma and medullary carcinoma. Besides clinical examination, ultrasonography and fine needle aspiration biopsy are used for the diagnosis of thyroid nodules. Ultrasound is an extremely sensitive method for detection of thyroid nodules, with the diagnostic accuracy of postmortal autopsy. With increased use of ultrasound, the incidence of detection of thyroid nodules has increased. Ultrasound characteristics are used to distinguish between malignant and benign changes, and to decide on further treatment. All ultrasonic features of the thyroid nodules show certain sensitivity and specificity. As a predictor of malignancy hypoechogenicity has sensitivity of 85% and specificity of 70%; marked hypoechogenicity 94.3% and 26.5%; halo absence 26% and 69%; marginal irregularity and microlobulation 55.1% and 83%; shape taller-than-wide 40% and 91.4%; microcalcification 26% and 44-95%; vascularisation grades 3 and 4 together 90% and 68%; vascularisation grade 3 60% and 100%, respectively. As a predictor of benignity isoechogenicity has sensitivity of 68% and specificity of 85%; vascularisation grades 1 and 2 together 68% and 90%; vascularisation grades 1, 2 and 3 together 100% and 60% respectively.

Keywords: thyroid gland, thyroid nodules, ultrasound, malignant predictors, benign predictors

### 3. UVOD

Čvorovi unutar tkiva štitne žlijezde učestala su pojava. Prije nego što je uvedena uporaba ultrazvuka (UZV) najlakši način otkrivanja čvorova bio je kliničkim pregledom, odnosno palpacijom. Temeljem nalaza UZV prevalencija čvorova u populaciji iznosi 20 – 50 %, u ovisnosti o dobi, spolu i unosu joda. Malignost pokazuje 5% od ukupnog broja čvorova. (1,2) Razlog povećanoj učestalosti čvorova štitnjače pripisuje se početku uporabe UZV i drugih slikovnih metoda. UZV je izrazito osjetljiva metoda otkrivanja čvorova štitnjače, s točnošću otkrivanja jednako postmortalnoj obdukciji. (3)

Istraživanja su pokazala usporedbu palpacije i UZV pregleda čvorova štitnjače. Ako su čvorovi veći od 2 cm, 42,4% čvorova otkrivenih na UZV neće biti palpabilni. Kada promatramo manje čvorove, reda veličine 1 – 2 cm, 50% njih neće biti otkriveno prije UZV pregleda, a 94% onih koji su manji od 1 cm. Također treba uzeti u obzir ne samo veličinu, nego i lokaciju i konzistenciju samih čvorova, jer će i to uvelike utjecati na palpabilnost čvorova. (4) Promatrajući ove podatke mogli bismo zaključiti kako bi bilo korisno napraviti UZV probir populacije, s obzirom da gotovo 50% čvorova nismo u mogućnosti otkriti kliničkim pregledom. Međutim, kako su istraživanja pokazala, velika većina tih čvorova ima benigni karakter i neće zahtijevati ništa drugo osim promatranja i praćenja. (3) Napredak tehnologije i uporaba UZV uvelike nam je omogućila otkrivanje čvorova štitnjače, no dovela je i do toga da imamo veliki broj čvorova koji zapravo nemaju klinički značaj. Ipak, dio tih čvorova pokazuje maligni karakter. Postavlja nam se pitanje kada i kome raditi UZV pregled štitnjače, te na koji način diferencirati maligne od benignih promjena i uputiti pacijente na daljnje pretrage poput biopsije tankom iglom (FNA, fine-needle aspiration).

Ovaj rad prikazat će UZV karakteristike tumora štitnjače, te njihovu mogućnost da budu prediktori malignosti i benignosti kako bismo lakše postavili dijagnozu i odlučili se za daljnje postupke liječenja pacijenata. Od UZV karakteristika opisat ćemo ehogenost, rubove i oblik, kalcifikacije, prisutnost koloida, multinodularnost i uzorak krvnog protoka kroz čvorove štitnjače, jer su se oni pokazali kao najkorisniji prediktori kada želimo razlikovati maligne od benignih čvorova koristeći se dijagnostičkim UZV.

## **4. ULTRAZVUK**

### **4.1. Fizikalne osnove**

Ultrazvuk je mehanički val koji može imati različitu frekvenciju. Frekvencije ispod 20 kHz ljudsko uho može čuti. Zvučne valove visokih frekvencija iznad praga čujnosti nazivamo ultrazvukom. Raspon frekvencija UZV koji se koristi u medicinskoj dijagnostici iznosi od 2 MHz do 10 MHz.

U UZV aparatu izvor zvučnih valova jesu piezoelektrični kristali. Ono što opisuje njihovu funkciju jeste piezoelektrični efekt koji je definiran kao proizvodnja električne energije kada se izvanjskom silom dovede do promjene oblika kristala. UZV koristi obrnuti piezoelektrični efekt. U sondi UZV aparata nalazi se niz piezoelektričnih kristala na koju djeluju stalne i kratke pulzacije električne struje što dovodi do promjene oblika kristala. Kako je sonda prislonjena na kožu, odnosno biološko tkivo, ta promjena oblika dovodi do prenošenja energije sa sonde na tkivo. Ta promjena oblika kristala i prijenos energije uzrokuje područja zgušnjavanja i razrjeđenja. Zvučni val se u svim biološkim tkivima kreće longitudinalno osim u kostima gdje se kreće transverzalno.

Prilikom povrata UZV od tkiva prema sondi, koja je također i prijatelj i

odašiljač, ponovno dolazi do promjene oblika kristala i stvaranja električne energije. Ta se energija mjeri i prikazuje slikovnim metodama na ekranu UZV aparata. Informacije koje generira UZV aparat jesu refleksija i raspršenje ultrazvučnog snopa koji je poslan iz sonde u tkivo na površinama različitih akustičkih impedancija.

Akustička impedancija je otpor koje tkivo pruža širenju zvučnih valova. Određena je svojstvima tkiva, tj. njihovom gustoćom i brzinom širenja vala kroz njih. Brzina širenja UZV vala u biološkom tkivu približna je brzini zvuka u vodi, što je razumljivo s obzirom da se ljudski organizam u najvećem dijelu sastoji od vode. Ta brzina iznosi oko 1540 m/s. Razliku u brzini pokazuju tkiva s manjim udjelom vode, poput kosti, s brzinama oko 2700 – 4000 m/s ili pluća koja su ispunjena zrakom kroz koje zvuk putuje brzinom oko 650 m/s. Ove velike brzine omogućuju nam brzo dobivanje informacija iz unutrašnjosti organizma.

Prilikom prolaska UZV vala iz jedne sredine u drugu, zbog fizikalnih svojstava vala, dolazi do njegove apsorpcije, raspršenja ili refleksije. To dovodi do atenuacije, tj. prigušenja intenziteta UZV vala. Atenuacija se kompenzira elektroničkim pojačalom. (5,6)

#### **4.2. Vrste prikaza UZV slike**

Ehsonografija slikovno prikazuje informacije o vremenu povrata UZV odjeka nakon odaslanog UZV snopa i to vrijeme pretvara u odraz dubine reflektirane strukture. UZV aparat pretvara mehaničku energiju promjene oblika piezoelektričnog kristala u električni signal koji se pojačava i prikazuje na osciloskopu. Prikazi koje koristimo u UZV dijagnostici nazivaju se A – mode, B – mode i M – mode (engl. mode – način prikaza).

A – mode (od engl. amplitude) prikazuje amplitude reflektiranih valova kao funkcije vremena. To je jednodimenzionalni prikaz intenziteta UZV vala.

B - mode (od engl. brightness) je dvodimenzionalni i moderniji prikaz koji se danas koristi u većini dijagnostičkih pretraga. Svaka točka na ekranu prikaz je amplitude reflektiranog vala. Sjaj točke je indirektno određen amplitudom vala, s obzirom da veća amplituda stvara jači električni signal na kristalu i kao takva se prikazuje svjetlijom točkom, dok valovi manjih amplituda budu prikazani tamnijom točkom. Napretkom tehnologije i postavljanjem više piezoelektričnih kristala dobili smo mogućnost snimanja u realnom vremenu.

M – mode (od engl. motion) je jednodimenzionalni B – mode koji prati promjene položaja samo jedne točke u snopu kroz određeno vrijeme. (5,7)

#### **4.3. Karakteristike UZV sonde**

UZV sonda okarakterizirana je i rezolucijom. Rezoluciju definiramo kao najmanju udaljenost između dvije točke, pri kojoj se one još uvijek prikazuju odvojeno. Rezolucija sonde proporcionalno je ovisna o frekvenciji odašiljanja UZV valova. To znači da će sonde viših frekvencija imati veću rezoluciju. Tu dolazimo do ograničenja, jer s povećanjem frekvencije dolazi do većeg gubitka energije zvučnog vala i u konačnici njegovog slabijeg prodiranja u dubinu. Visokofrekventne sonde visoke rezolucije stoga ćemo koristiti za prikaz površinski smještenih organa, poput štitnjače, testisa, površinskih krvnih žila, dojke. Za prikaz dubljih struktura moramo raditi kompromis i koristiti sonde nižih frekvencija iako će te imati slabiju rezoluciju.

Oblik slike određen je dizajnom sonde. Razlikujemo linearne, konveksne i sektorske sonde. Koju ćemo od navedenih koristiti ovisi o strukturama koje želimo prikazati i o mogućnosti pristupa. Linearne sonde daju pravokutnu sliku, obično su visokofrekventne i koriste se za prikaz površinskih struktura. Konveksne sonde daju sliku trokutastog oblika, šireg akustičkog prozora, manjih su frekvencija i korisne su

za prikaz dubljih struktura poput trbušnih organa. Sektorske sonde daju sliku trokutastog oblika, s uskim akustičkim prozorom i koriste se poglavito u kardiologiji i ginekologiji. (5,7)

#### 4.4. Dopler UZV

Ljudski organizam ima brojne strukture koje su u stalnom pokretu, poput srca ili krvi u žilama. U većini slučajeva, do sada navedeni prikazi često nisu u mogućnosti dati zadovoljavajuće podatke. Za prikaz ovih struktura, i dobivanje dodatnih informacija poput brzine protoka koristimo se Doplerovim efektom.

Doplerov efekt je promjena u frekvenciji valova koju emitiraju objekti koji se kreću, a registriran je od strane promatrača koji je u mirovanju. Promatrač će primiti frekvencije više od odaslanih ako se objekt kreće prema promatraču, a manjih frekvencija ako se objekt udaljava od promatrača. Razlika frekvencija ( $\Delta f$ ) se naziva Doplerov pomak i povećava se s brzinom objekta u pokretu.

Doplerov pomak ( $\Delta f$ ) ovisi o emitiranoj frekvenciji ( $f$ ), brzini kretanja objekta ( $V$ ) i kutu ( $\alpha$ ) između promatrača i smijera kretanja objekta, tj. emitera. Opisan je formulom, u kojoj je ( $c$ ) brzina kretanja zvuka u promatranom tkivu:

$$(I) \quad \Delta f = \frac{f}{c} V \cos \alpha$$

U UZV dijagnostici najčešće se promatra brzina kretanja krvi. UZV sonda je prema definiciji Doplerovog efekta promatrač, izvor UZV valova i prijatelj emitiranih povratnih valova, a eritrocit objekt koji je u pokretu, prijatelj odaslanih valova i emiter povratnih valova. Iz gore navedene formule (I) možemo izračunati brzinu gibanja eritrocita.

Kada je kut  $\alpha = 90^\circ$  neće biti Doplerovog pomaka, s obzirom da je  $\cos 90^\circ = 0$ . Zbog toga nam je važno prilagoditi kut pri UZV pregledu. Idealno bi bilo raditi pregled pri kutu  $\alpha = 0^\circ$ , tj. kada su UZV val i smjer protoka krvi paralelni, ali to je u praksi gotovo nemoguće. Idealna veličina kuta  $\alpha$  je  $30^\circ$ , a maksimalni kut pri kojem mjerenja daju prihvatljive rezultate je oko  $60^\circ$ .

Osim brzine protoka krvi Dopler UZV možemo mjeriti i konkretne informacije poput maksimalne sistoličke brzine (PSV, engl. peak systolic velocity) i krajnje dijastoličke brzine (EDV, engl. end diastolic velocity). Kako bismo eliminirali ovisnost o kutu mjerenja  $\alpha$ , ove izmjerene veličine, PSV i EDV stavljaju se u omjer te dobivamo doplerske indekse. Najčešće koristimo indeks otpora (RI, engl. resistance index), indeks pulsatilnosti (PI, engl. pulsatility index) i sistoličko/dijastolički omjer (S/D) koji nam daju dodatne informacije za procjenu vaskularnosti i karakteristika krvnih žila.

RI opisuje krvni protok u žilama. Računamo ga prema formuli:

$$(II) \quad RI = \frac{(RSV + EDV)}{PSV}$$

PI opisuje oscilacije u krvnom protoku, a računamo ga prema formuli:

$$(III) \quad PI = \frac{PSV - EDV}{\text{srednja vrijednost brzine protoka za vrijeme srčanog ciklusa}}$$

S/D je odnos najvećeg frekvencijskog pomaka u sistoli i najmanjeg frekvencijskog pomaka u dijastoli. Najjednostavniji je za računanje, ali postaje neuporabljiv jer ide prema beskonačnosti pri nemjerljivim dijastoličkim brzinama. (7)

#### 4.4.1. Osnovne doplerske tehnike

Koristeći Doplerov efekt za mjerenje brzine kretanja krvi koristimo se dvjema

osnovnim doplerskim tehnikama, kontinuirani dopler (CW, engl. continuous wave) i pulsirajući dopler (PW, engl. pulsed wave).

Kontinuirani dopler koristi, kako ime kaže, kontinuirane UZV valove čiji se odjeci registriraju, ali nam ne pruža informaciju o dubini.

Pulsirajući dopler odašilje impulse u kratkim vremenskim razmacima, a odjeci se primaju između impulsa. Ograničen je frekvencijom odašiljanja impulsa. Kada je doplerov pomak veći od frekvencije odašiljanja prikazuju se krive vrijednosti brzine ili smjer protoka. Najveći doplerski pomak koji se može mjeriti iznosi polovinu frekvencije odašiljanja impulsa, što se naziva Nyquistova granica. Stoga za velike brzine protoka moramo koristiti niže UZV frekvencije i visoku frekvenciju odašiljanja pulsa, ali će nas to ograničiti u visini rezolucije i dubini prodora. Ako ćemo promatrati sporije brzine protoka morat ćemo koristiti UZV više frekvencija i nižu frekvenciju odašiljanja pulsa.

Dopler UZV daje nam odlične informacije o protoku krvi, ali nema mogućnost procjene dubine na kojoj su smještene strukture. Za to koristimo dupleks sustav, odnosno kombinaciju B – moda i PW. Smjer i brzine kretanja krvi na dvodimenzionalnoj slici prikazuju se različitim bojama kada koristimo obojani dopler (engl. colour Doppler). Dogovoreno je smjer prema sondi obilježiti crvenom bojom, a od sonde plavom bojom. Nijanse pojedine boje određuju brzinu kretanja.

Power doppler (PD, nema adekvatnog prijevoda) poseban je oblik prikaza. Ne koristi informacije o brzini ili smjeru protoka već snagu doplerskog signala. Daleko je osjetljiviji pri detekciji sporog protoka. (7)



## 5. GRAĐA I FUNKCIJA ŠTITNJAČE

### 5.1. Anatomija štitnjače

Štitnjača ili štitasta žlijezda (lat. glandula thyroidea) je žlijezda endokrinog sustava koja se sastoji od dva režnja, desnog i lijevog (lat. lobus dexter et sinister) međusobno spojenih istmusom. U dijela ljudi od istmusa prema gore pruža se piramidalni režanj (lat. lobus pyramidalis) koji je ostatak tireoglosalnog duktusa. Režnjevi imaju užu gornji pol i širi donji pol. Površina štitnjače obavijena je s dvije ovojnice, vanjskom i unutarnjom. Štitnjača je smještena ispred dušnika. Njezini gornji polovi dosežu do štitne hrskavice, a donji polovi do 6. trahealne hrskavice. Istmus se nalazi ispred 2. do 4. trahealne hrskavice. Sprijeda i postranično štitnjaču obavijaju infrahiodni mišići, a lateralno sternokleidomastoidni mišić. S obzirom na bliske topografske odnose vratne regije, svaka promjena veličine štitnjače najprije će se prezentirati kao napetost, ali se može prezentirati i kompresijom dušnika i jednjaka ili izbočenjem tkiva štitnjače prema naprijed. (8)

Fizikalnim pregledom normalna štitnjača je slabo vidljiva i palpabilna. Veličina žlijezde varira o dobi i spolu. Srednja vrijednost transverzalnog polumjera je približno 2,9 cm, desnog režnja 1,5 cm i lijevog režnja 1,4 cm. Vrijednosti su dobivene mjerenjem štitne žlijezde na nalazu CT-a. (9) Prosječna vrijednost volumena štitnjače je 10,68 ml, prema istraživanju na zdravoj populaciji studentica. (10)

### 5.2. Žile i živci

Arterijska opskrba štitne žlijezde dolazi od dvije gornje tiroidne arterije (lat. aa. thyroideae superiores), koje su ogranci vanjske karotidne arterije, te od dvije donje tiroidne arterije (lat. aa. thyroideae inferiores) koje dolaze iz tirocervikalnog stabla. Ove četiri arterije međusobno su anastomozirane i osiguravaju dodatnu dužinu prilikom podizanja i spuštanja žlijezde.

Odvodnja venske krvi odvija se preko gornjih, srednjih i donjih tiroidnih vena. Gornje i srednje tiroidne vene ulijevaju se u unutarnju jugularnu venu. Donje tiroidne vene ulijevaju se u brahiocefaličnu venu, rjeđe u unutarnju jugularnu venu.

Simpatička vlakna dolaze iz gornjeg, srednjeg i donjeg cervikalnog ganglija simpatičkog debla. Parasimpatička vlakna daju ogranci vagalnog živca, n. laryngeus superior i n. laryngeus recurrens. (8)

### **5.3. Histologija štitnjače**

Štitna žlijezda prekrivena je fibroznom kapsulom iz koje se pružaju septe u žljezdano tkivo koje dijele žlijezdu u lobule. Mikroskopski gledano svaki režanj sastoji se od osnovnih jedinica folikula. Folikuli su obloženi folikularnim stanicama koje nalježu na bazalnu membranu. Unutrašnjost folikula ispunjena je homogenom želatinoznom tekućinom koju nazivamo koloid. Između folikula prostor je ispunjen stromom izgrađenom od vezivnog tkiva i brojnim kapilarama, limfnim žilama i živcima. Pored folikularnih stanica, štitna žlijezda se sastoji i od C – stanica, odnosno parafolikularnih stanica koje su smještene između bazalne membrane i folikularnih stanica te mjestimično između samih folikula.

Oblik folikularnih stanica ovisi o njihovoj sintetskoj aktivnosti. Kada su stanice inaktivne imaju pločasti oblik, povećavanjem aktivnosti poprimaju kubični do cilindrični oblik.

Folikularne stanice izlučuju dva hormona štitnjače, trijodtironin (T3) i tiroksin (T4) koji djeluju na razinu metabolizma ljudskog organizma. Aktivnost folikularnih stanica kontrolirana je od strane hormona koji stimulira štitnu žlijezdu (TSH) kojeg luči hipofiza. C – stanice ili parafolikularne stanice izlučuju hormon kalcitonin koji djeluje na metabolizam kalcija u organizmu. (11)

#### **5.4. Embriologija štitnjače**

Štitna žlijezda je endodermalnog podrijetla. Počinje se razvijati umnažanjem endoderma na granici između medijalne jezične kvržice i kopule, tj. na mjestu foramen caecum. Ona se kroz foramen caecum spušta ispred ždrijelnog crijeva ostajući pritom vezana s jezikom preko uskog kanala (ductus thyreoglossus). Završni dio tog izdanka čini tijelo štitnjače. Tijekom daljnjeg razvoja taj kanal gubi lumen i nestaje. U malog broja ljudi lumen ne isčezne u potpunosti, te zaostaje kao lobus pyramidalis ili akcesorne žlijezde. Štitna žlijezda svoj konačni položaj doseže krajem sedmog tjedna i nalazi se ispred gornjeg dijela dušnika. (12)

#### **5.5. Fiziologija štitnjače**

Štitna žlijezda, kao što je već ranije spomenuto, pripada organima endokrinog sustava. Jedina je endokrina žlijezda čiji se sekret pohranjuje u velikim količinama, dostatnim do 3 mjeseca.

Sinteza hormona trijodtironina (T3) i tiroksina (T4) odvija se u folikularnim stanicama. Cijeli proces započinje sintezom tireoglobulina, glikoproteina koji ispunjava koloid. Tireoglobulin se sintetizira kao i svaka druga bjelančevina na hrapavom endoplazmatskom retikulumu, zatim se dodaju ugljikohidrati i kao takav se otpušta u lumen folikula. Tamo čeka da se jod iz krvi unese u lumen folikula, što se odvija preko jodidne pumpe mehanizmom aktivnog transporta. Jodidna pumpa regulirana je tireotropinom (TSH). Na jodid u lumenu djeluje peroksidaza koja ga oksidira i potiče na vezanje za tirozinske ostatke tireoglobulina. Jodid se može vezati na jedno ili dva mjesta na tireoglobulinu, pa tako nastaju monojodtirozin i diiodtirozin. Spajanjem jedne molekule monojodtirozina i diiodtirozina nastaje T3, a spajanjem dvije molekule diiodtirozina nastaje T4. T4 i T3 u manjim količinama prelaze u krvotok i putuju do ciljnih tkiva vezanih na globulin koji veže tiroksin (TGB).

Aktivni oblik hormona je T3, stoga je potrebno ukloniti jedan atom joda iz T4. Oslobođeni jod se šalje natrag u krvotok do štitnjače kako bi se ponovno uporabio. Sinteza i izlučivanje hormona štitnjače regulirana je tirotropinom (TSH), hormonom hipofize. (13)

## **6. BOLESTI ŠTITNJAČE**

### **6.1. Razvojni poremećaji**

Na razvojnem putu štitnjače od slijepog otvora do konačnog mjesta mogu se naći preostali dijelovi štitnjače, ciste ili akcesorne žlijezde. Najvažniji razvojni poremećaji su jezična štitnjača, akcesorna štitnjača, lateralna aberantna štitnjača i cista duktusa tireoglosusa. (14,15)

### **6.2. Tireotoksikoza i hipertireoidizam**

Tireotoksikoza je stanje ubrzanog metabolizma uzrokovanog povišenim razinama hormona T3 i T4. Najčešće u podlozi leži povišena funkcija štitnjače koju nazivamo hipertireoza, ali ta dva stanja se ne mogu izjednačiti.

Pacijenti se žale na nepodnošenje topline i povećano znojenje, povećan apetit i gubitak tjelesne težine. Mogu se pojaviti smetnje probavnog sustava uzrokovane povećanim motilitetom. Česte su palpitacije i tahikardija, te se o tome mora voditi računa u starijih osoba, kao i uznemirenost, tremor i slabost mišića. Tiroidna oluja, odnosno iznenadnih nastup izrazite hipertireoze hitno je stanje.

Nalazi pokazuju sniženu razinu serumskog TSH. Također se može mjeriti i vrijednost T4 koja će biti povišena. (14,15)

### **6.3. Hipotireoidizam**

Hipotireoza je uzrokovana strukturalnim ili funkcionalnim poremećajima štitnjače i prezentira se smanjenom razinom štitnjačinih hormona u krvi. Primarna

hipotireoza uzrokovana je poremećajima štitnjače, sekundarna poremećajima hipotalamusa i hipofize. Najčešći uzrok hipotireoze je nedostatan unos ili apsorpcija joda, zatim slijede autoimune bolesti, razvojni poremećaji i genetski poremećaji.

Klinički se hipertireoza prezentira povećanom osjetljivošću na hladnoću, povećanjem tjelesne težine, povećanjem jezika i produbljenjem glasa. Motilitet crijeva se usporava što uzrokuje konstipaciju. Također pacijenti imaju promjene raspoloženja, te mogu uzrokovati i depresiju.

TSH će biti povišen u primarnoj hipotireozii, dok kod sekundarne hipotireoze razina je normalna. U oba tipa hipotireoze razina T4 je snižena. (14,15)

#### **6.4. Tireoiditis**

Tireoiditis, odnosno upala štitne žlijezde je raznolika grupa poremećaja. Ove bolesti uključuju stanja koja rezultiraju bolešću i bolnošću štitne žlijezde ili se prezentiraju samo kroz disfunkciju štitnjače.

**Hashimotov tireoiditis** najčešći je uzrok hipotireoze u dijelu svijeta s dovoljnim unosom joda. Karakterizira ga postepeno narušavanje funkcije štitnjače zbog autoimune reakcije na tkivo žlijezde. Češće se javlja u odrasloj dobi i u ženskog spola. Klinički se očituje kao simetrično i difuzno uvećanje tkiva. Hipotireoza se razvija postupno, ali može doći i do tireotoksikoze zbog naglog razaranja tkiva štitnjače zbog autoimune reakcije i oslobađanja hormona štitnjače u krvotok. Razina T3 i T4 opada, a TSH kompenzatorno raste.

**Subakutni de Quervainov tireoiditis**, rjeđi je od Hashimotovog tireoiditisa ali se također javlja u odrasloj dobi i češće u žena. Vjeruje se da nastaje zbog upalnog odgovora na virusnu infekciju. U kliničkoj slici vidimo akutan nastup s bolovima u vratu, vrućicom i malaksalošću. Hormoni štitnjače mogu biti povišeni zbog razaranja

folikula i oslobađanja hormona, što će uzrokovati hipertireozu. Do oporavka može prevladavati hipotireoza što traje u prosjeku 6 - 8 tjedana.

**Limfocitni tireoiditis** je tihi ili bezbolni tireoiditis, autoimunog je porijekla. Klinički se prezentira bezbolnom vratnom masom, obično u žena srednje dobi, i hipertireozom. Povratak na normalnu razinu hormona dolazi nakon par mjeseci.

**Riedleov tireoiditis** je rijetki poremećaj nepoznate etiologije. Dolazi do fibrozne promjene tkiva štitnjače koje može nalikovati na neoplazmu. (14,15)

## **6.5. Guša**

Povećanje štitnjače, guša, je najčešća manifestacija bolesti štitnjače. Difuzna i multinodularna guša su odraz poremećaja sinteze hormona štitnjače, najčešće uzrokovano nedostatnim unosom joda. Zbog nemogućnosti sinteze hormona dolazi do kompenzatornog povećanja razine TSH što uzrokuje hipertrofiju i hiperplaziju folikularnih stanica i u konačnici štitne žlijezde. To povećanje tkiva osigurava dostatnu razinu hormona u krvi. Gušavost može biti endemska ili sporadična. (14,15)

## **7. TUMORI ŠTITNJAČE**

Tumori štitnjače mogu biti benigni ili maligni. Klinički je važno to što je učestalost čvorova štitnjače velika, međutim najvećim dijelom oni su benigni. Karcinomi štitnjače su rijetki, i čine oko 1% svih čvorova štitnjače. (16)

### **7.1. Adenomi**

Adenomi su benigne novotvorine nastale iz folikularnog epitela. Većina ih je nefunkcionalna, ali mali dio može proizvoditi hormone i uzrokovati tireotoksikozu. Klinički se prezentiraju kao bezbolni čvorovi i često se pronađu na rutinskim pregledima. Čvorovi veće veličine mogu uzrokovati tegobe pri gutanju. Ako izlučuju hormone, kako je već navedeno, mogu uzrokovati simptome tireotoksikoze.

Preoperativno se radi UZV pregled i FNA, nakon čega se kirurški odstranjuju. Adenomi štitne žlijezde imaju odličnu prognozu. (14,15)

## **7.2. Karcinomi**

Incidencija karcinoma štitnjače u Republici Hrvatskoj u 2008. godini iznosila je 11/100 000, ukupno 507 oboljelih. Iako se učestalost povećala, što pripisujemo boljim metodama otkrivanja, smrtnost od karcinoma štitnjače smanjila se za 45%. Gotovo se četiri puta češće javljaju u žena, i peti su najčešći zloćudni tumor u žena. Najčešće se javljaju u odrasloj dobi s vrhuncem pojavnosti u 50. godini. (16)

### **7.2.1. Papilarni karcinom**

Papilarni karcinom maligni je tumor štitnjače koji je građen od resica obloženih zloćudnim kubičnim ili cilindričnim epitelnim stanicama. Najčešći je tumor štitnjače i čini oko 85% svih tumora ove žlijezde. Mogu se pojaviti u bilo kojoj dobi, i povezani su s ionizacijskim zračenjem. Klinički su to nefunkcionalni tumori koji se manifestiraju bezbolnom masom u vratu, s ili bez metastaza u regionalne limfne čvorove. Preoperativna dijagnoza postavlja se s FNA. Ovaj karcinom ima dobru prognozu, koja ovisi o dobi, lokalnim i udaljenim metastazama.

### **7.2.2. Folikularni karcinom**

Folikularni karcinom maligni je tumor građen od stanica koje nalikuju na stanice štitnjače i stvaraju folikule ili tračke. Čini oko 15% svih karcinoma štitnjače. Većina bolesnika starija je od 40 godina i tri puta je češći u žena. Ionizirajuće zračenje ne utječe na njegov razvoj. Postoji u dva oblika, minimalno invazivni karcinom i široko invazivni karcinom. Klinički se očituje povećanjem štitnjače bez promjene razine hormona. Ovaj karcinom metastazira krvotokom u pluća, kosti i jetru. Za razliku od papilarnog karcinoma ne daje regionalne metastaze. Minimalno

invazivni oblik ima desetogodišnje preživljenje od 85 % u odnosu na 45% preživljenjem pri široko invazivnom obliku. Liječi se kirurškom ekscizijom.

### **7.2.3. Anaplastični karcinom**

Anaplastični karcinom rijedak je, ali vrlo zloćudan i neizlječiv tumor štitnjače, građen od anaplastičnih stanica. Čini samo oko 2 % svih zloćudnih novotvorina štitnjače. Češći je u starijih pacijenata koji u anamnezi imaju neki od dobrodiferenciranih karcinoma štitnjače. Izrazito brzo raste i uzrokuje smrt u 100% pacijenata unutar dvije godine.

### **7.2.4. Medularni karcinom**

Medularni karcinom nastaje iz parafolikularnih C-stanica štitnjače koje luče hormon kalcitonin. Pojavljuje se u dva oblika, sporadičnom i obiteljskom. Čini oko 5% svih tumora štitnjače. Sporadični se javlja u starijoj dobi, češće u žena, za razliku od obiteljskog koji se može javiti i u ranijoj dobi, a podjednako se javlja u oba spola. U patogenezi oba tumora važnost ima mutacija RET protoonkogen. Klinički se palpira čvor ili povećanje štitnjače i osjeća se pritisak na okolne strukture. Koncentracija kalcitonina u krvi je povišena, ali ne utječe na metabolizam i ne dovodi do hipokalcijemije. Simptom koji se često javlja je proljev. Medularni tumor metastazira. Prognoza ovisi o tipu tumora te genetskoj predispoziciji. Liječi se tireoidektomijom. (14,15)

## **8. UZV PRIKAZ TKIVA ŠTITNJAČE**

### **8.1. Tehnika izvođenja UZV pregleda**

Za izvođenje UZV štitnjače, kako što je u dijelu o fizikalnim osnovama UZV opisano, koristi se visokofrekventna linearna sonda. Najčešće frekvencije pri pregledu ovog organa su u rasponu od 7 - 15 MHz. Pacijent leži na leđima s



hiperekstenzijom vrata, koju možemo potpomoći postavljanjem jastuka ispod ramena. (3)

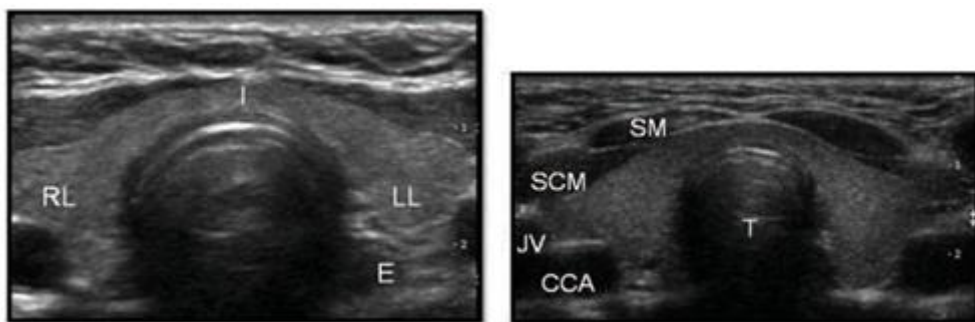
Prema ACR (engl. American College of Radiology) smjernicama protokol za izvođenje UZV je sljedeći:

1. Transverzalni pregled cijele žlijezde u gornjoj, srednjoj i donjoj razini i istmusu. Snimiti usporedne slike oba režnja kako bi se mogla usporediti ehogenost i veličina. Izmjeriti širinu i anteroposteriorni promjer svakog režnja.
2. Longitudinalni pregled cijele žlijezde u medijalnoj, medijanoj i lateralnoj ravnini. Izmjeriti duljinu oba režnja.
3. Identificirati i izmjeriti lezije, odrediti dominantnu leziju prema veličini.
4. Dokumentirati prisutnost uvećanih limfnih čvorova ili trombozu jugularnih vena.

U opisu treba navesti smještaj, oblik, veličinu, rubove, sadržaj, ehogenost i vaskularni uzorak cijele žlijezde, kao i fokalne lezije ako su prisutne. U slučaju da neka od lezija pokazuje maligni potencijal, trebala bi se obilježiti i uputiti na FNA. (17)

## **8.2. UZV prikaz normalne štitnjače**

UZV pregledom štitnjače možemo prikazati njeznu anatomsku građu, desni i lijevi režanj i istmus. Homogena je, i opisujemo ju kao izoehogenu u odnosu na okolno tkivo. Ispred žlijezde prikazujemo sternokleidomastoidni mišić i infrahioidne mišiće, iza se nalaze dušnik i dugački vratni mišić. S obje strane vidimo krvne žile, zajedničku karotidnu arteriju i jugularnu venu, i iza lijevog režnja prikazujemo jednjak. S obzirom da je štitnjača izrazito vaskularizirana žlijezda, možemo koristiti obojani (engl. boja) Dopler kako bismo prikazali gornju i donju tireoidnu arteriju koje opskrbljuju ovaj organ. (slika 1.) (3)



a)

b)

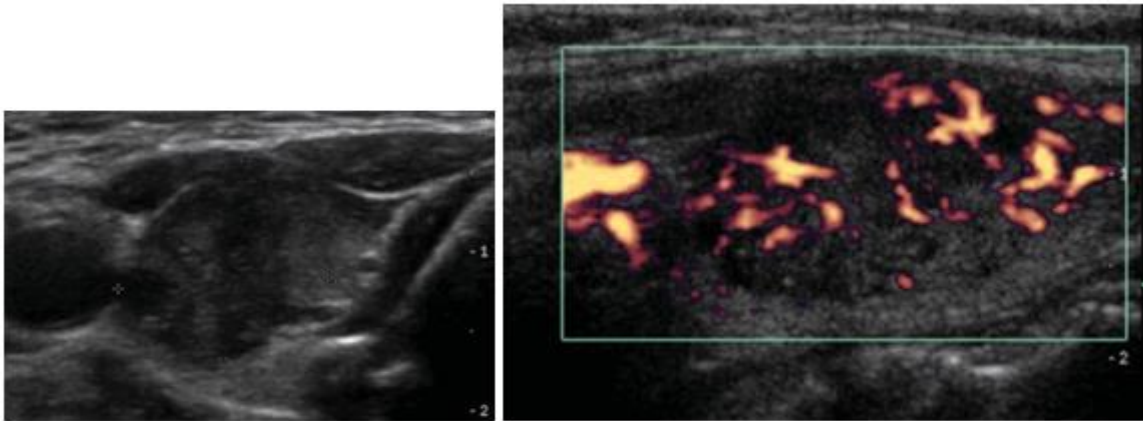
Slika 1. Normalna štitnjača a) transverzalni prikaz normalne štitnjače, b) prikaz okolnih struktura;

RL - desni režanj, LL - lijevi režanj, I - istmus, E - jednjak, T - dušnik, SM - infrahioidni mišići, SCM - sternokleidomastoidni mišić, JV - jugularna vena, CCA - zajednička karotidna arterija

(Izvor: Gaitini D., Evans R.M., Ivanac G. Thyroid Ultrasound. U: Dietrich C.F., ur. EFSUMB Course Book on Ultrasound)

### 8.3. UZV prikaz karcinoma štitnjače

Papilarni karcinom se u najvećem broju slučajeva na UZV prikazuje kao solidna i hipoehogena lezija. Često se nalaze mikrokalcifikacije, rjeđe rubne ili grube calcifikacije, ali može biti i bez calcifikacija. Lezija je hipervaskularizirana s neorganiziranim krvnim žilama. Česte su metastaze u regionalne limfne čvorove, pa ih se treba dokumentirati. Prikazat će se kao okrugli, hipoehogeni i ponekad cistični. (Slika 2.) (6,18)



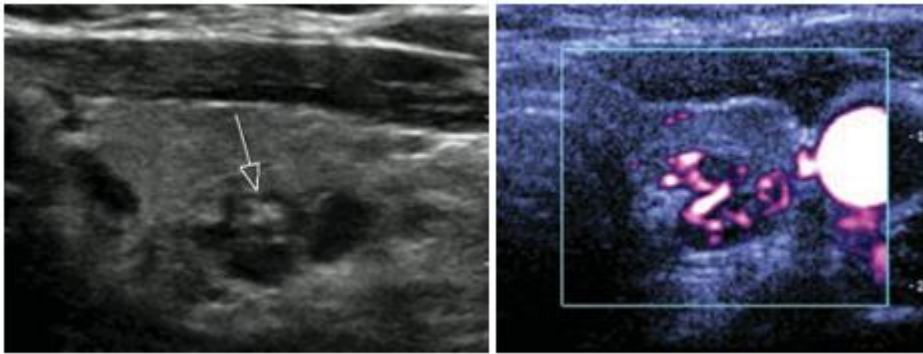
a)

b)

Slika 2. Papilarni karcinom,. a) hipoehogeni, slabo ograničeni čvor; b) hipervaskularizacija

(Izvor: Gaitini D., Evans R.M., Ivanac G. Thyroid Ultrasound. U: Dietrich C.F., ur. EFSUMB Course Book on Ultrasound)

Folikularne lezije mogu biti folikularni karcinom i folikularni adenom. Služimo se UZV prediktorima malignosti i FNA kako bismo potvrdili konačnu dijagnozu. Folikularni karcinom će se prikazati kao izo do hiperehogene strukture, dobro ograničene, najčešće solidne. Benigne lezije imaju predominantno perifernu vaskularizaciju, dok maligne imaju izraženiju intranodularnu vaskularizaciju. Regionalne metastaze su rijetke, ali zato često metastazira u kosti, pluća i jetru. (Slika 3.) (6,18)



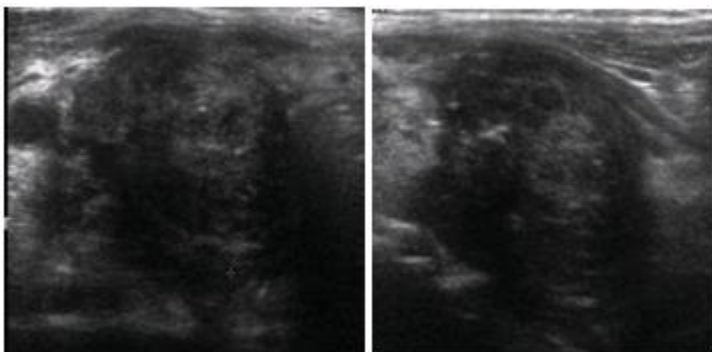
a)

b)

Slika 3. Folikularni karcinom, a) čvor s grubom kalcifikacijom; b) vaskularizacija Tip 3.

(Izvor: Gaitini D., Evans R.M., Ivanac G. Thyroid Ultrasound. U: Dietrich C.F., ur. EFSUMB Course Book on Ultrasound)

Anaplastični karcinom štitnjače je rijedak karcinom. Prikazuje se kao hipoehogena heterogena lezija s loše ograničenim rubovima. Česte su kalcifikacije i invazija u okolne strukture. (Slika 4.) (6,18)



a)

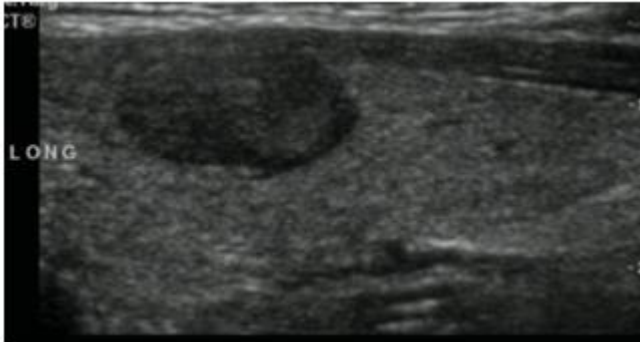
b)

Slika 4. Anaplastični karcinom, a) transverzalno; b) longitudinalno

(Izvor: Gaitini D., Evans R.M., Ivanac G. Thyroid Ultrasound. U: Dietrich C.F., ur. EFSUMB Course Book on Ultrasound)

Medularni karcinom je rijedak karcinom najčešće povezan s pozitivnom obiteljskom anamnezom MEN I i MEN II sindroma. Na UZV ćemo vidjeti solidnu

hipoehogenu masu, kalcifikacije, kaotičnu hipervaskularizaciju i metastaze u limfne čvorove. (Slika 5.) (6,18)



Slika 5. Medularni karcinom

(Izvor: Gaitini D., Evans R.M., Ivanac G. Thyroid Ultrasound. U: Dietrich C.F., ur. EFSUMB Course Book on Ultrasound)

## 9. UZV KARAKTERISTIKE ČVOROVA ŠTITNJAČE

### 9.1. Ehogenost

Za razlikovanje malignih i benignih čvorova koristimo se ehogenim karakteristikama čvorova štitnjače. Velika većina benignih čvorova štitnjače bit će hiperehogena ili izoehogena. (3)

Prema istraživanju Ivanac G., od ukupno 20 malignih čvorova, 85% njih bilo je hipoehogeno, dok su ostali čvorovi (3 od 20) bili izoehogeni. Ukupni broj benignih čvorova iznosio je 50, a 68% njih pokazalo je izoehogenost, 30% hipoehogenost i jedan čvor je bio hiperehogeni. Ako uzmemo hipoehogenost čvora kako prediktor malignosti, osjetljivost ovog pokazatelja iznosi 85%, a specifičnost 70%. S druge strane izoehogenost kao prediktor benignosti pokazuje osjetljivost od 68% i specifičnost od 85%. (19)

Pojedini autori razlikuju i hipoehogenost i markiranu hipoehogenost. Markirana hipoehogenost opisuje se u čvorovima koji su daleko hipoehogeniji od

srednje ehogenosti infrahioidnih mišića, i samo nju uzimaju kao prediktor malignosti. Specifičnost ove karakteristike je 94,3%, ali osjetljivost samo 26,5%. (20)

Iz ovih informacija možemo zaključiti kako će maligni čvorovi u većini slučajeva biti hipoehogeni, ali s obzirom na specifičnost i osjetljivost testa morat ćemo se koristiti i drugim UZV karakteristikama kako bismo razlikovali maligne od benignih promjena.

## **9.2. Rubovi i oblik**

Kada promatramo rubove čvorova štitnjače tražimo prisutnost ili odsutnost haloa, odnosno hipoehogenog ruba koji okružuje čvor. Halo je posljedica kapsule ili komprimiranog tkiva štitnjače. (3) Odsutnost haloa kao prediktor malignosti ima specifičnost od 69% i osjetljivost od 26%. (21) Nepravilnosti rubova čvora i mikrolobuacije pojava su u malignih čvorova, sa specifičnošću od 83% i osjetljivošću 55,1%. (20) Oblik čvora koji se opisuje kao viši nego širi (eng. taller-than-wide) ima veću vjerojatnost biti malignan, sa specifičnošću od 91,4% i osjetljivošću od 40%. Pretpostavlja se da je razlog takvom izgledu to što maligno tkivo raste okomito na normalno tkivo, za razliku od benignog koje raste paralelno s ravninom normalnog tkiva štitnjače. (22)

## **9.3. Kalcifikacije**

Uzorci kalcifikacija koje vidimo u čvorovima štitnjače su: mikrokalcifikacije, kalcifikacije rubova i grube kalcifikacije. U usporedbi sa solitarnim čvorovima bez kalcifikacije, mikrokalcifikacije su tri puta češće u malignih čvorova, a grube kalcifikacije dva puta. Kao samostalni prediktor malignosti, mikrokalcifikacije imaju specifičnost od 44 - 95%, ali imaju malu osjetljivost od 26%. Grube kalcifikacije češće se viđaju u multinodularnoj benignoj štitnjači, ali ako se nađe u solitarnom čvoru pokazuje veliku šansu za malignost. (23) Kalcifikacije rubova ili "egg-shell"

(engl. ljuska jajeta) kalcifikacije povezuju se s benignim čvorovima iako postoje istraživanja u kojima ih se povezuje i s malignim čvorovima. (24)

#### **9.4. “Comet tail” znak**

“Comet tail” znak (engl. rep kometa) dokaz je prisutnosti koloida u benignom čvoru štitnjače i dobar je prediktor benignosti. (6)

#### **9.5. Multinodularnost**

Prevalencija karcinoma u pacijenata sa solitarnim čvorom (14,8%) i pacijenata s multinodoznom štitnjačom (14,9%) izrazito je slična (25), te se ova karakteristika ne može koristiti kao samostalni prediktor malignosti.

#### **9.6. Uzorak krvnog protoka**

Pregledom dopler UZV opisujemo pet stupnjeva vaskularizacije čvorova štitnjače. Stupnjeve opisujemo na sljedeći način: stupanj 0 – bez protoka, stupanj 1 – minimalna unutrašnja vaskularizacija bez perifernog prstena, stupanj 2 – periferna vaskularizacija (<25% opsega čvora), s minimalnim ili bez unutrašnjeg protoka, stupanj 3 – periferna vaskularizacija s malim do srednjim unutrašnjim protokom i stupanj 4 – jaka unutrašnja vaskularizacija s ili bez perifernog prstena. (26)

Benigni čvorovi imaju češće iduće vaskularizacije: vaskularizaciju stupnja 1. i 2., te vaskularizaciju stupnja 1., 2. i 3., niti jedan benigni čvor nije imao vaskularizaciju stupnja 4. Maligni čvorovi češće pokazuju iduću vaskularizaciju: 3. i 4. stupanj ili samo 4. stupanj. Niti jedan maligni čvor nije imao vaskularizaciju 2. stupnja, a samo u dva slučaja vaskularizaciju 1. stupnja. Kao prediktor benignosti vaskularizacija stupnja 1. i 2. zajedno imaju osjetljivost od 68% i specifičnost od 90%, vaskularizacija stupnjeva 1., 2. i 3. zajedno imaju osjetljivost od 100% i specifičnost od 60%. Kao prediktor malignosti stupnjevi vaskularizacije 3. i 4.

zajedno imaju osjetljivost od 90% i specifičnost od 68%, a vaskularizacija 3. stupnja osjetljivost od 60% i specifičnost od 100%.

Također se pokazala statistički značajna razlika u vrijednostima indeksa otpora, gdje maligni čvorovi pokazuju znatno viši RI. Za EDV se također pokazala razlika, pri čemu maligni čvorovi imaju znatno niže vrijednosti EDV. PSV nije pokazala statistički značajnu razliku između malignih i benignih čvorova. (19).

## **10. SMJERNICE**

### **10.1. Radiološka klasifikacija čvorova štitnjače**

Klasifikacija čvorova štitnjače prema BTA (engl. British Thyroid Assotiation) U-klasifikaciji:

#### *U1 Normalna štitnjača*

#### *U2 Benigna lezija*

- a) Halo, izoehogena / blago hiperehogena
- b) Cistična promjena +/- "ring down" znak (koloid)
- c) Mikrocistična / spongiformna
- d) i e) periferna rubna, "egg-shell" kalcifikacija
- f) periferna vaskularizacija

#### *U3 Neodređena / dvosmislena*

- a) Homogena, hiperehogena, solidna, halo (folikularna lezija)
- b) ? hipoehogena, dvosmisleno ehogene fokalne lezije, cistične promjene
- c) mješovita/centralna vaskularizacija

#### *U4 Sumnjiva lezija*

- a) Solidna, hiperehogena (naspram štitnjače)
- b) Solidna, izrazito hiperehogena (naspam infrahioidnih mišića)



- c) Periferne kalcifikacije, hipoehogena
- d) Lobulirani rubovi

#### U5 Maligna lezija

- a) Solidna, hipoehogena, lobulirana/nepravilnih rubova, mikrokalcifikacije (? papilarni karcinom)
- b) Solidna, hipoehogena, lobulirana/nepravilnih rubova, krupne kalcifikacije (? medularni karcinom)
- c) Intranodularna vaskularizacija
- d) Oblik "taller-than-wide"
- e) Karakteristična pridružena limfadenopatija (27,28)

### 10.2. Kada raditi UZV štitnjače

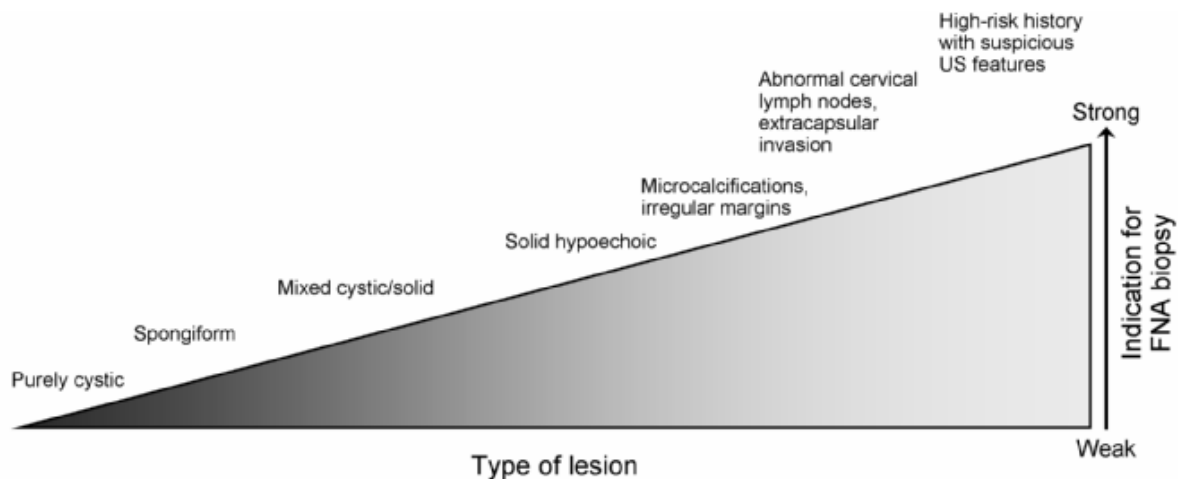
UZV procjena štitnjače se ne treba raditi pacijentima koji imaju normalnu štitnjaču i mali klinički rizik za karcinom štitnjače.

Preporuka je učiniti UZV pregled kod pacijenata:

- s rizikom za razvoj malignih promjena štitnjače, kao što su obiteljska anamneza, povijest izlaganja iradijacijskom zračenju
- s palpabilnim čvorovima ili multinodularnom gušom
- s limfadenopatijom koja podiže sumnju na malignu leziju (29)

### 10.3. Indikacije za FNA biopsiju

Nakon što smo pacijentu učinili UZV pregled štitnjače, otkrili čvoraste promjene i označili ih prema BTA U-klasifikaciji, treba slijediti preporuke za daljnju obradu. (Slika 6.)



Slika 6. Jačina indikacija za FNA biopsiju čvorova štitnjače prema UZV karakteristikama

(Izvor: Gharib H, Papini E, Paschke R, Duick DS, Valcavi R, Hegedus L, et al. American Association of Clinical Endocrinologists, Associazione Medici Endocrinologi, and European Thyroid Association medical guidelines for clinical practice for the diagnosis and management of thyroid nodules. J Endocrinol Invest [Internet]. 2010;33(5 Suppl):1–50.)

### 10.3.1. BTA smjernice

Prema BTA smjernicama FNA biopsija preporuke za U1 i U2 čvorove je ne raditi FNA biopsiju i smatrati te čvorove benignim, osim ako pacijent nema povećan rizik za razvoj malignosti. Čvorovi U3 - U5 podižu sumnju na malignu leziju i trebaju biti dalje obrađeni. Ako se jave abnormalni limfni čvorovi, oni također trebaju biti bioptirani kako bi se potvrdila ili opovrgnula dijagnoza. (28)

### 10.3.2. ATA smjernice

Prema ATA (engl. American Thyroid Assotiation) smjenicama preporuke za daljnju obradu sumnjivih čvorova štitnjače uzimaju u obzir njihovu veličinu, UZV karakteristike i kliničku sliku. (Tablica 1.) (30)

Tablica 1. ATA preporuke za FNA biopsiju

| Preporuke  | UZV karakteristike   |
|--|--|
| FNA za čvorove $\geq 1$ cm                                 | Visokorizični s jednom ili više sumnjivih UZV karakteristika   |
| FNA za čvorove $\geq 1$ cm                                 | Srednjerizični s hipoehogenim čvorovima glatkih rubova bez sumnjivih UZV karakteristika                                  |
| FNA za čvorove $\geq 1,5$ cm                               | Niskorizični s izoehogenim ili hiperehogenim solidnim čvorom, ili djelomično cističnim, bez sumnjivih UZV karakteristika |
| Razmotriti FNA za čvorove $\geq 2$ cm<br>Ili samo praćenje | Veoma niskorizični sa spongiformnim ili sjelomično cističnim čvorovima bez ikjih sumnjivih UZV karakteristika            |
| Biopsija nije potrebna                                     | Benigni s cističnim čvorovima (bez solidne komponente)   |

## 11. ZAKLJUČAK

Tumori štitnjače relativno su rijetka pojava ako se usporedi s ostalim tumorima čovjekova organizma. Međutim, s obzirom na napredak dijagnostike primjećujemo porast čvorastih promjena u tkivu štitne žlijezde. Našli smo se u situaciji u kojoj moramo razmišljati treba li raditi probir na čvorove štitnjače, s obzirom da gotovo 50% populacije ima ove promjene. Nadalje, postavlja se pitanje koliko tih promjena je maligno ili benigno, s obzirom da ćemo na osnovu postavljene dijagnoze imati i različit daljnji postupak liječenja pacijenata. Maligni čvorovi štitnjače pokazuju malignost u tek 4% slučajeva. Pregledom literature i smjenica koje su dale ATA i BTA zaključujem da probir na čvorove štitnjače nije opravdan, s obzirom da je velika većina tih promjena zapravo benigna. UZV pregled štitnjače trebao bi se napraviti u pacijenata koji imaju palpabilne čvorove, opterećenu anamnezu ili povijest zračenja regije vrata. Kada jednom napravimo UZV i otkrijemo čvoraste promjene, koristit ćemo se UZV karakteristikama otkrivenih promjena kako bismo pretpostavili njihovu malignost odnosno benignost. Ehogenost, rubovi i oblik čvorova, kalcifikacije, prisutnost koloida, multinodularnost i uzorak krvnog protoka mogu biti prediktori malignosti i benignosti u određenoj mjeri, ali niti jedan od njih nije pokazao dovoljnu specifičnost i osjetljivost da bude jedini prediktor. Koristit ćemo se njihovom kombinacijom da odredimo koje čvorove ćemo dalje dijagnostički obrađivati FNA biopsijom kako bismo dobili konačnu dijagnozu, a za koje čvorove ćemo odlučiti da je dovoljno kliničko praćenje.

## **12. ZAHVALE**

Zahvaljujem se svojoj mentorici, doc.dr.sc. Gordani Ivanac na svim savjetima, uputama i riječima podrške i ohrabrenja koje mi je pružila tokom pisanja diplomskog rada.

Hvala i mojim roditeljima, kojima posvećujem ovaj rad, i sestri Ljiljani, te prijateljicama Mateji i Katarini koji su me svojim riječima, djelima i žrtvi izgradili u osobu koja jesam danas.

I na kraju zahvaljujem se svim drugim prijateljima i kolegama s fakulteta i iz studentske udruge CroMSIC koji su bili uz mene i učinili studiranje lakšim i ljepšim.

### 13. LITERATURA

1. Kusić Z., Jukić T., Dabelić N., Franceschi M., DIJAGNOSTIČKE I TERAPIJSKE SMJERNICE ZA DIFERENCIRANI KARCINOM ŠTITNJAČE HRVATSKOG DRUŠTVA ZA ŠTITNJAČU. Liječ Vjesn 2008;130:213–227
2. Staničić J, Prpić M, Jukić T, Borić M, Kusić Z. Thyroid nodularity--true epidemic or improved diagnostics. Acta Clin Croat. 2009;48:413–8.
3. Gaitini D., Evans R.M., Ivanac G. Thyroid Ultrasound. U: Dietrich C.F., ur. EFSUMB Course Book on Ultrasound. London: EFSUMB, 2012., Str. 462-523
4. Brander A, Viikinkoski P, Tuuhea J, Voutilainen L, Kivisaari L. Clinical versus ultrasound examination of the thyroid gland in common clinical practice. J Clin Ultrasound [Internet]. 1992;20(1):37–42.
5. Dolanski Babić S., MF: Autorizirano predavanje - UZV u medicini
6. Cozens N. Thyroid and parathyroid. U: Allan P., Baxter G. and Weston M. Clinical ultrasound. 3.izd. Edinburgh: Churchill Livingstone; 2011., str. 867-884
7. Lutz H., Buscarini E., ur. Manual of diagnostic ultrasound: volume 1. 2.izd. Ženeva: Svjetska zdravstvena organizacija; 2011.
8. Bajek S. Glandula thyroidea, štitasta žlijezda. U: Vinter I, ur. Waldeyerova anatomija čovjeka.17.izd. Zagreb: Golden marketing-tehnička knjiga; 2009, str. 337- 340.
9. Prince JS, Stark P. Normal cross-sectional dimensions of the thyroid gland on routine chest CT scans. J Comput Assist Tomogr. 2002;26(3):346–8.
10. Ivanac G, Rozman B, Skreb F, Brkljačić B, Pavić L. Ultrasonographic measurement of the thyroid volume. Coll Antropol [Internet]. 2004;28(1):287–91.

11. Kostović-Knežević LJ. Štitna žlijezda. U: Bradamante Ž., Kostović-Knežević LJ., ur. Osnove histologije: udžbenik i atlas, 10.izd. Zagreb: Školska knjiga, 2005. str. 423 - 428
12. Bradamante Ž. Štitna žlijezda. U: Bradamante Ž., Grbeša Đ., ur. Langmanova Medicinska embriologija, 10.izd. Zagreb: Školska knjiga, 2008. str. 272
13. Višnjic D. Metabolički hormoni štitnjače. U: Anderis I., Kukulja Taradi S., Taradi M., ur. Guyton i Hall: Medicinska fiziologija - udžbenik. 13.izd. Zagreb: Medicinska naklada; 2017. str 951 - 982
14. Šarčević B., Damjanov I., Pešutić-Pisac V. Štitnjača. U: Damjanov I., Seiwert S., Jukić S., Nola M., ur. Patologija, 4.izd. Zagreb: Medicinska naklada; 2014. str. 668 - 682
15. Maitra A. Thyroid, U: Kumar V., Abbas A.K., Aster J.C., ur. Robbins Basic Pathology, 9.izd. Elsevier Saunders; 2015. str. 721 - 735
16. Tumori štitnjače, U: Vrdoljak E., Šamija M., Kusić Z., Petković M., Gugić D., Krajina Z., ur. Klinička onkologija, Zagreb: Medicinska naklada, 2013. str. 152 – 156
17. [https://www.acr.org/~media/ACR/Documents/PGTS/guidelines/US\\_Thyroid\\_Parathyroid.pdf](https://www.acr.org/~media/ACR/Documents/PGTS/guidelines/US_Thyroid_Parathyroid.pdf), pristupljeno 1.6.2017.
18. Wong KT, Ahuja AT. Ultrasound of thyroid cancer. Cancer Imaging. 2005;5(1):157–66.
19. Ivanac G., Procjena vaskularizacije čvorova štitnjače ultrazvučnom sondom visoke rezolucije (14 MHz). Magistarski rad. Zagreb: Sveučilište u Zagrebu, Medicinski fakultet; 2005.
20. Kim EK, Cheong SP, Woung YC, Ki KO, Dong IK, Jong TL, et al. New sonographic criteria for recommending fine-needle aspiration biopsy of

- nonpalpable solid nodules of the thyroid. *Am J Roentgenol*. 2002;178(3):687–91.
21. Brito JP, Gionfriddo MR, Al Nofal A, Boehmer KR, Leppin AL, Reading C, et al. The accuracy of thyroid nodule ultrasound to predict thyroid cancer: systematic review and meta-analysis. *J Clin Endocrinol Metab* [Internet]. 2014;99(4):1253–63
22. Moon W-J, Jung SL, Lee JH, Na DG, Baek J-H, Lee YH, et al. Benign and Malignant Thyroid Nodules: US Differentiation—Multicenter Retrospective Study. *Radiology* [Internet]. 2008;247(3):762–70.
23. Anil G, Hegde A, Chong FHV. Thyroid nodules: Risk stratification for malignancy with ultrasound and guided biopsy. Vol. 11, *Cancer Imaging*. 2011. p. 209–23.
24. Taki S, Terahata S, Yamashita R, Kinuya K, Nobata K, Kakuda K, et al. Thyroid calcifications: Sonographic patterns and incidence of cancer. *Clin Imaging*. 2004;28(5):368–71.
25. Frates MC, Benson CB, Doubilet PM, Kunreuther E, Contreras M, Cibas ES, et al. Prevalence and distribution of carcinoma in patients with solitary and multiple thyroid nodules on sonography. *J Clin Endocrinol Metab*. 2006;91(9):3411–7.
26. Frates MC, Benson CB, Doubilet PM, Cibas ES, Marqusee E. Can color Doppler sonography aid in the prediction of malignancy of thyroid nodules? *J Ultrasound Med* [Internet]. 2003;22(2):127-31-4.
27. Xie C, Cox P, Taylor N, LaPorte S. Ultrasonography of thyroid nodules: a pictorial review. Vol. 7, *Insights into Imaging*. 2016. p. 77–86.



28. Perros P, Boelaert K, Colley S, Evans C, Evans RM, Gerrard Ba G, et al. Guidelines for the management of thyroid cancer. *Clin Endocrinol (Oxf)*. 2014;81(SUPPL. 1):1–136.
29. Gharib H, Papini E, Paschke R, Duick DS, Valcavi R, Hegedus L, et al. American Association of Clinical Endocrinologists, Associazione Medici Endocrinologi, and European Thyroid Association medical guidelines for clinical practice for the diagnosis and management of thyroid nodules. *J Endocrinol Invest* [Internet]. 2010;33(5 Suppl):1–50.
30. Feldkamp J, Führer D, Luster M, Musholt TJ, Spitzweg C, Schott M. Fine Needle Aspiration in the Investigation of Thyroid Nodules. *Dtsch Ärzteblatt Int* [Internet]. 2016;113(20):353–9.

## 14. POPIS PRILOGA

### Popis slika:

|  |           |
|--|-----------|
| <i>Slika 1 Normalna štitnjača .....</i>  | <i>17</i> |
| <i>Slika 2 Papilarni karcinom .....</i>  | <i>18</i> |
| <i>Slika 3 Folikularni karcinom .....</i>  | <i>19</i> |
| <i>Slika 4 Anaplastični karcinom .....</i>   | <i>19</i> |
| <i>Slika 5 Medularni karcinom .....</i>  | <i>20</i> |
| <i>Slika 6. Jačina indikacija za FNA biopsiju čvorova štitnjače prema UZV<br/>karakteristikama .....</i> | <i>25</i> |

### Popis tablica:

|  |           |
|--|-----------|
| <i>Tablica 1 ATA preporuke za FNA biopsiju .....</i> | <i>26</i> |
|--|-----------|

## 15. ŽIVOTOPIS

Rođena sam 02.07.1991. godine u Tuzli, BiH. Tamo završavam osnovnu školu i gimanziju, te 2009. godine upisujem Medicinski fakultet u Zagrebu. Od 2011.-2014. demonstrator sam na Zavodu za biologiju. U kolovozu 2016. provodim mjesec dana na studentskoj praksi na odjelu radiologije u Sveučilišnoj bolnici u Monterreyu, Mexico. Od početka studiranja aktivni sam član više studentskih udruga i sekcija, gdje sudjelujem u radu i organizaciji brojnih projekata, kongresa i simpozija. Sa šahovskom sekcijom odlazim na Sveučilišno prvenstvo 2011. g. gdje osvajamo 3. nagradu. Od 2013. – 2016. sam Nacionalni dužnosnik za znanstvene razmjene (1 godinu) i Nacionalni dužnosnik za profesionalne razmjene (2 godine) u Međunarodnoj udruzi studenata medicine Hrvatska. Zaposlenica sam Hrvatskog liječničkog zbora gdje radim u tehničkoj službi. Tečno govorim engleski i njemački jezik, te se služim španjolskim jezikom. U slobodno vrijeme čitam knjige, putujem i igram odbojku.