

Dijagnostika i liječenje velikostaničnog anaplastičnog ne Hodgkinova limfoma u djece

Burazin, Dora

Master's thesis / Diplomski rad

2017

Degree Grantor / Ustanova koja je dodijelila akademski / stručni stupanj: **University of Zagreb, School of Medicine / Sveučilište u Zagrebu, Medicinski fakultet**

Permanent link / Trajna poveznica: <https://um.nsk.hr/um:nbn:hr:105:111974>

Rights / Prava: [In copyright](#)/[Zaštićeno autorskim pravom.](#)

Download date / Datum preuzimanja: **2025-01-09**



Repository / Repozitorij:

[Dr Med - University of Zagreb School of Medicine Digital Repository](#)



**SVEUČILIŠTE U ZAGREBU
MEDICINSKI FAKULTET**

Dora Burazin

**Dijagnostika i liječenje velikostaničnog
anaplastičnog ne Hodgkinova limfoma u djece**

DIPLOMSKI RAD



Zagreb, 2017.

**SVEUČILIŠTE U ZAGREBU
MEDICINSKI FAKULTET**

Dora Burazin

**Dijagnostika i liječenje velikostaničnog
anaplastičnog ne Hodgkinova limfoma u djece**

DIPLOMSKI RAD

Zagreb, 2017.

Diplomski rad izrađen je na Zavodu za pedijatrijsku hematologiju i onkologiju, Klinike za pedijatriju, Kliničkog bolničkog centra Zagreb, pod vodstvom prof.dr.sc. Ernesta Bilića i predan je na ocjenu u akademskoj godini 2016./2017.

Mentor rada: prof. dr. sc. Ernest Bilić

SADRŽAJ

1. SAŽETAK

2. SUMMARY

3. UVOD

3.1. Ne Hodgkinov limfom

3.1.1. Definicija

3.1.2. Epidemiologija

3.1.3. Etiologija

3.1.4. Klasifikacija

3.1.4.1. St. Jude klasifikacija

3.1.5. Klinička slika

3.2. Velikostanični anaplastični limfom u djece (ALCL)

3.2.1. Anaplastična limfom kinaza (ALK)

3.2.2. Prognostički čimbenici

3.2.3. Specifičnosti dječijeg ALCL-a

4. DIJAGNOSTIKA ALCL-a

4.1. Biopsija

4.1.1. Morfologija ALCL-a

4.2. Genetika

4.2.1. Molekularna biologija

4.2.2. Genska ekspresija

4.3. Hematološki i biokemijski testovi

4.4. Slikovne metode

4.4.1. Kompjutorska tomografija

4.4.2. Ultrazvuk

4.4.3. Magnetska rezonancija

4.4.4. Pozitronska emisijska tomografija

5. TERAPIJA ALCL-a

5.1. Prva linija liječenja

5.2. Liječenje recidiva

5.3. Novi lijekovi

5.3.1. Brentuximab-vedotin

5.3.2. ALK inhibitori

6. ZAKLJUČAK

7. ZAHVALE

8. LITERATURA

9. ŽIVOTOPIS

POPIS KRATICA

ALCL	Velikostanični anaplastični limfom
LČ	limfni čvor
CT	kompjutorska tomografija
MRI	magnetska rezonancija
PET	pozitronska emisijska tomografija
ALK	anaplastična limfom kinaza
HL	Hodgkinov limfom
NHL	Ne-Hodgkinov limfom
EBV	Epstein Barrov virus
HTLV	humani T-limfotropni virus
HIV	virus humane imunodeficijencije
IL	interleukin
B-NHL	B-stanični ne-Hodgkinov limfom
LTK	leukocitna tirozin kinaza
CD	stanični biljeg (eng. cluster of differation)
HLH	hemofagocitna limfocitoza
SZO	Svjetka zdravstvena organizacija (eng. WHO)
EMA	epitel membranskog antigena
NPM	nukleofozmin
ICH	imunohistokemija
DLBCL	difuzni B-velikostanični limfom
KKS	kompletna krvna slika
LDH	laktat dehidrogenaza enzim

HBL	hepatitis B
BFM	Berlin-Frankfurt-Munster škola
EFS	preživljenje bez ponovnog javljanja (po eng. event. free survival)
EICNHL	Europska grupa za dječije ne-Hodgkin limfome (po eng. European Intergroup Childhood for non-Hodgkin lymphoma)
COG	Dječija onkološka grupa (po eng. Childrens Oncology Group)
PRF-1	gen koji daje uputu za izradu proteina perforina
FDG	fluorodeoksiglukoza
PDGFRB	protein kodirajući gen
JAK-STAT	signalna molekula koja sudjeluje u transkripciji DNA
mTOR	mehanička meta rapamicina
PI3K	enzim fosfatidilinozitol 3-kinaza

1.SAŽETAK

Dijagnostika i liječenje velikostaničnog anaplastičnog ne-Hodgkinova limfoma u djece

Dora Burazin

Velikostanični anaplastični limfomi (*engl. anaplastic large cell lymphoma – ALCL*) rijedak su oblik ne-Hodgkinovih limfoma. Najčešće se očituju povećanim limfinim čvorovima (LČ) - nodularni tip ili prisutnošću bolesti u nekom drugom organu koji ima limfno tkivo - ekстранodularni tip. Kod djece koristimo St. Jude klasifikaciju, koja bolest dijeli u 4 stadija. Za dijagnostiku je potrebna biopsija tkiva, dok se stadiji određuju slikovnim metodama kao što su CT, MR i PET CT. Ove metode koristimo i za praćenje uspješnosti liječenja. Za ALCL je specifična translokacija t (2,5) (p23;35), kojom se međusobno spajaju dva gena te stvaraju fuzijski gen, koji dovodi do pojačane ekspresije ALK (*eng. anaplastic lymphoma kinase*). Kemoterapija je prva linija liječenja, dok se u slučaju progresije bolesti koristi transplantacija matičnih hematopoetskih stanica. U novije vrijeme za liječenje se uz kemoterapiju koristi i monoklono protutijelo brentuximab vedotin.

Ključne riječi: anaplastični velikostanični limfom, ne-Hodgkinov limfom, ALK (anaplastična limfom kinaza), dijagnostika, terapija,

2. SUMMARY

Diagnosis and treatment of anaplastic large cell non Hodgkin lymphoma in children

Dora Burazin

Anaplastic large cell lymphoma (ALCL) is a rare form of Ne-Hodgkin's lymphoma. The most common manifestations are increased lymph nodes. It can first be reported in the lymph node - nodular type or in some other organ with lymphatic tissue - extracellular type. Children use the St. Jude classification, which is divided into four stages. For diagnostics, biopsy is used first, while the image methods such as CT, MR and PET CT are needed for the determination of the stage of disease. These methods are also used to monitor the disease as well as the bloodstream. For ALCL it is specifically the case that there is the translation of t (2,5) (p23; 35), which connects two genes together, and creates a fusion gene, which results in enhanced ALK (anaplastic lymphoma kinase) expression. Chemotherapy is the first line of treatment, while in the case of regression, are used transplants of stem cells. Recently, for treatment were started to use brentuximab, monoclonal antibodies, which are used together with chemotherapy.

Keywords: anaplastic large cell lymphoma, non-Hodgkin lymphoma, ALK (anaplastic lymphoma kinase), diagnosis, treatment

3. UVOD

3.1. NE-HODGKINOV LIMFOM

3.1.1. Definicija

Limfome dijelimo na Hodgkinov (HL) i ne-Hodgkinov (NHL) limfom. Ne-Hodgkinovi limfomi su heterogena skupina malignih limfoidnih bolesti. NHL su skupina malignih bolesti koji proistječu iz limfnog sustava i mogu se širiti po cijelom tijelu. Neki od tih limfoma napreduju polako, dok se drugi brzo šire. Ne-Hodgkinov limfom se javlja češće od Hodgkinove bolesti te se čini da je nastanak bolesti povezan s određenim virusima. NHL može biti nodalni - prvo sjelo tumora nalazi se u limfnom čvoru, što je i najčešće slučaj, ili ektranodalni - da se sjelo limfoma ne nalazi u LČ, nego u nekom drugom organu koje sadrži limfno tkivo. U pedijatriji, oni su četvrti po učestalosti svih malignih bolesti. Klasifikacija je različita od one u odraslih te se ovdje koristi St. Jude klasifikacija koja dijeli bolest na 4 stadija. Prva dva stadija su lokalizirane bolesti, dok se druga dva odnose na proširenu bolest. NHL ima više tipova, među kojima se nalazi i ALCL (Véronique Minard-Colin i sur., 2015.)

3.1.2 Epidemiologija

Epidemiologija, znanost koja proučava pojavnost i širenje određene bolesti u ljudskoj populaciji, ustanovila je da sama pojava različitih tipova NHL-a te njihova učestalost, ovisi o dobi. U bazi podataka Američkog instituta za rak (eng. US National Cancer Institute) proizlazi da pojavnost NHL-a raste s godinama. Godišnja incidencija na milijun stanovnika varira od 5.9 kod djece mlađe od 5 godina, 10 u dobi između 5 i 14, pa do 15 u adolescenata. Povećana učestalost u adolescenata povezana je s većom incidencijom limfoma velikih stanica u toj dobi. NHL su najčešće podrijetlom iz B-stanica. Ostali podtipovi, kao što su periferni limfom T-stanica, ektranodalni prirodni

ubojica / T-stanični limfom i folikularni limfom, zauzimaju manje od 5% svih pedijatrijskih NHL slučajeva. ALCL čini oko 10-15% svih NHL u pedijatriji. U djece više od od 90% slučajeva ALCL-a su ALK pozitivni. Oboljevaju uglavnom djeca školske dobi, češće dječaci nego djevojčice

Opisane su tri glavne skupine ALCL NHL-a:

- 1) Primarno sustavni ALK-pozitivni ALCL
- 2) Primarno sustavni ALK-negativni ALCL
- 3) Primarno kožni ALCL

(Véronique Minard-Colin i sur., 2015.; Suzanne D. Turner i sur., 2016; Mardešić i sur., 2003; Toby A. Eyre¹, i sur., 2014)

3.1.3. Etiologija

Etiološki ALK-pozitivni ALCL su povezani s infekcijom Epstein Barrovim virusom (EBV), Humani T-limfotropnim virusom (HTLV) ili okolišnim toksinima. Objavljene su studije u kojima se istraživala povezanost virusa humane imunodeficijencije (HIV) i ovog najčešćeg tipa ALCL-a, ALK-+ tip, no, svi koji su bili zaraženi HIV-om i oboljeli od ALCL-a, nisu bili ALK+, pa nisu spadali u tu skupinu ALCL-a. Poznato je da imunodeficijencija, stanje čovjekovog organizma u kojem imunološki sustav ne djeluje na pravilan način u obrani organizma od štetnih tvari, bilo primarna (kao što je Ataksija telangiectasia) ili sekundarna (induciran HIV-om ili imunosupresivnim lijekovima), povećava rizik oboljenja od NHL-a. Manje poznati, ali nedavno opisani, su nedostatak receptora interleukina (IL) -10 s pojavom B-staničnog NHL (B-NHL) u djece (Véronique Minard-Colin, i sur., 2015.)

3.1.4. Klasifikacija

Određivanje stadija i klasifikacija NHL-a, bolest dijele u više stupnjeva, ovisno o zahvaćenosti organa koje nam onda olakšavaju odluku koju terapiju kasnije primjeniti. Kod djece se koristi St. Jude klasifikacija, koja se razlikuje od one koja se koristi za

limfome u odraslih osoba (Ann Arbor klasifikacijski sustav) (<https://www.cancer.org/cancer/childhood-non-hodgkin-lymphoma/detection-diagnosis-staging/staging.html>).

3.1.4.1. St. Jude klasifikacija

Ova klasifikacija dijeli NHL u 4 stadija. Općenito, limfomi I. i II. stadija se smatraju lokaliziranom bolešću, što znači da zauzimaju samo određeno područje u tijelu i tretiraju se na isti način. III. i IV. stadij obično se smatraju sustavnom bolešću, što znači da su se proširili na udaljene dijelove u tijelu, javljaju se prema tome i teže posljedice.

Stadij I.

Limfom je lokaliziran u limfnim čvorovima u jednoj regiji tijela (vrat, prepone, pazuha itd.). Limfom nije u prsima ili abdomenu.

Stadij II.

Limfomi II. faze nisu u prsima i vrijedi jedno od sljedećeg:

- 1) limfom je lokaliziran, također je u obližnjim limfnim čvorovima, ali samo u jednoj regiji (vrat, prepone, pazuha itd.).
- 2) limfom je sistemski i / ili u više od jedne skupine limfnih čvorova, od kojih su svi iznad ili ispod dijafragme (npr. to može značiti da čvorovi u području pazuha i vrata nisu pogođeni, ali ne i kombinacija čvorova pazuha i prepona)
- 3) limfom je započeo u probavnom traktu (obično na kraju tankog crijeva) i može se ukloniti kirurškim zahvatom, te može i ne mora zahvatiti obližnje limfne čvorove

Stadij III

Za limfome III. stupnja vrijedi jedno od sljedećeg:

- 1) limfom je započeo u prsima (obično u timusu ili limfnim čvorovima u središtu prsnog koša)
- 2) limfom je započeo u abdomenu i proširio se po abdomen toliko da ga ne možemo u potpunosti ukloniti operacijom
- 3) limfom se nalazi pored kralježnice, a može biti i bilo gdje drugdje

- 4) limfom je sistematski ili u više skupina limfnih čvorova koji su i iznad i ispod dijafragme (npr. limfom je u limfnim čvorovima pazuha i prepona)

Stadij IV

Limfom se nalazi u središnjem živčanom sustavu (mozgu ili leđnoj moždini) ili u koštanoj srži.

(<https://www.cancer.org/cancer/childhood-non-hodgkin-lymphoma/detection-diagnosis-staging/staging.html>).

3.1.5.Klinička slika

Klinička slika NHL-a u djece može biti različita, ovisno o tome gdje se u tijelu nalazi limfom. Ponekad bolest uopće ne treba imati simptome, dok čvor ne naraste do određene veličine, a neki od zajedničkih simptoma su:

- povećani LČ
- povećan abdomen
- osjećaj punoće nakon manje konzumacije hrane
- pomanjkanje daha ili kašalj
- groznica
- gubitak težine
- noćno znojenje
- veliki umor

Prvi simptomi obično su povećanje jednog ili skupine limfnih čvorova, najčešće u području glave i vrata. Prvo sjelo može biti u pazuhu, preponi ili u ileocekalnom području. Čvorovi su tvrdi, bez boli, rastu brzo i često se stapaju u paket, povremeno može doći do regresija. Klinički mogu prevladavati i simptomi zbog zahvaćenosti kože, jetre, pluća, mekog tkiva, te kostiju (<https://www.cancer.org/cancer/childhood-non-hodgkin-lymphoma/detection-diagnosis-staging/signs-symptoms.html>); Mardešić i sur.,2003.; Suzanne D. Turner, i sur., 2016.)

3.2. VELIKOSTANIČNI ANAPLASTIČNI LIMFOM U DJECE (eng. ALCL)

3.2.1. Anaplastična limfom kinaza (ALK)

Anaplastična tirozin kinaza (ALK) je enzim u organizmu koja je ključna za nastajanje ALCL-a. Taj enzim sam po sebi nije kancerogen, sve dok ne postane dereguliran. Prvi je puta opisana u ALCL-u, iako sudjeluje i u razvoju nekih drugih karcinoma, kao što su jedan tip karcinoma pluća, neuroblastoma, akutne mijeloične leukemije i difuznog B-velikostaničnog limfoma. Spada u obitelj inzulinskih receptora i usko je povezana s leukocitnom tirozin kinazom (LTK) - tirozin kinaze su inače podgrupa veće skupine proteinskih kinaza koje vežu fosfatne grupe na druge aminokiseline. U sisavaca, ekspresija ALK prvotno je bila u perifernom i središnjem živčanom sustavu (Toby A. Eyre, i sur., 2014.).

3.2.2. Prognostički čimbenici

Prognostički čimbenici nam govore koja je vjerojatnost za bolji ili lošiji ishod. ALK+ ALCL-i, imaju bolju prognozu za preživljenje od ostalih ALCL tipova. CD markeri su limfocitni biljezi (eng. clusters of differentiation = CD) prema čijem se prisustvu ili odsustvu definira određena podvrsta stanica. Za dokazati ALCL bitni su nam CD56, CD30. Ekspresija CD56, kao i beta-2-mikroglobulina loši su prognostički čimbenici. CD30 je specifični prognostički čimbenik. Međunarodni prognostički indeks ne koristi se u određivanju NHL stadija u djece, zbog razlike u samom stadiju te zbog toga što indeks status ne odražava kvalitetu života, već govori samo o brzini rasta tumora i tumorskom volumenu (Toby A. Eyre¹, i sur., 2014.; Véronique Minard-Colin i sur., 2015.)

3.2.3. Specifičnosti dječjeg ALCL-a

ALCL se može javiti i u dječjoj i u odrasloj dobi, ali postoje određene razlike. Za razliku od ALCL-a u odraslih, kod djece je većina ALCL-a ALK-pozitivno. ALCL je rijedak u djece, ali zauzima veći udio u dječjem NHL-u, nego ALCL kod odraslih, oboljelih od NHL-a. Klinička prezentacija tipično je heterogena, što znači da je neujednačena. Može biti prisutna kao široko rasprostranjena bolest, s B-simptomima te kao ektranodalna bolest, uključujući kosti i kožu. Također može biti povezana s nekim drugim bolestima, kao što je hemofagocitna limfocitoza (HLH) koja se vidi u oko 10% slučajeva. Bolesnici s ALK-pozitivnim ALCL-om imaju veću vjerojatnost za nošenjem varijante gena PRF-1, koji je također vidljiv u HLH slučajevima. Prva linija terapije ALCL-a se u djece razlikuje s obzirom na ostale NHL-e te slijedi pravila temeljena standardima pedijatrijskih društava (Toby A. Eyre¹, i sur., 2014.)

4. DIJGNOSTIKA ALCL-a

Kada se prema simptomima ili određenim znakovima, pri kliničkom pregledu postavi sumnja na maligni limfom (npr. povećani LČ kroz duže vrijeme) započinje se s dijagnostičkim testovima. Kako bi se dijagnoza u potpunosti potvrdila, potrebna je biopsija zahvaćenog područja i nakon toga patohistološka analiza povećanog limfnog čvora ili bilo kojeg ekstranodalnog tkiva u kojem postoji tumor, kao što su crijeva, jetra ili kosti, u slučaju sistemskog ALCL-a. U slučaju kožnog ALCL-a preporučuje se izrezivanje uzorka kože. SZO (eng.WHO) ističe identifikaciju stanica "markera" i imunopozitivnost za CD30. Mikroskopski su karakteristične velike stanice pleomorfnih jezgri i obilne citoplazme. Također je potrebno u dijagnozi imunofenotipski dokaz da su stanice T limfociti, tj. bijele krvne stanice koje sazrijevaju u timusu, a nastaju od matičnih stanica u koštanoj srži. One izražavaju imunološke markere CD3 ili CD4. Ekspresija CD30 mora biti prisutna u svim neoplastičnim stanicama. Od četiri tipa ALCL-a, jedan podtip sistemskog ALCL-a izražava protein anaplastičnu limfom kinazu (ALK), dok druge vrste ALCL-a ne izražavaju ALK.

(https://en.wikipedia.org/wiki/Anaplastic_large-cell_lymphoma#Diagnosis).

4.1. Biopsija

Biopsija je postupak uzimanja tkivnog uzorka kojeg se nakon laboratorijske obrade pregleda na svjetlosnom ili elektronskom mikroskopu u cilju postavljanja točne dijagnoze. Uzorke uzima kliničar (kirurg, internist i sl.), a mikroskopski pregled obavlja patolog. Ona može biti ekscizijska, kada se odstrani čitava promjena, pa je ujedno to i terapijska metoda ili incizijska, kada uzimamo manji dio promijenjenog tkiva i analiziramo ih pod mikroskopom u svrhu postavljanja određene dijagnoza (<http://www.centarzdavlja.hr/zdrav-zivot/pregledi-dijagnoze-i-zahvati/sto-je-to-biopsija/>).

4.1.1. Morfologija ALCL-a

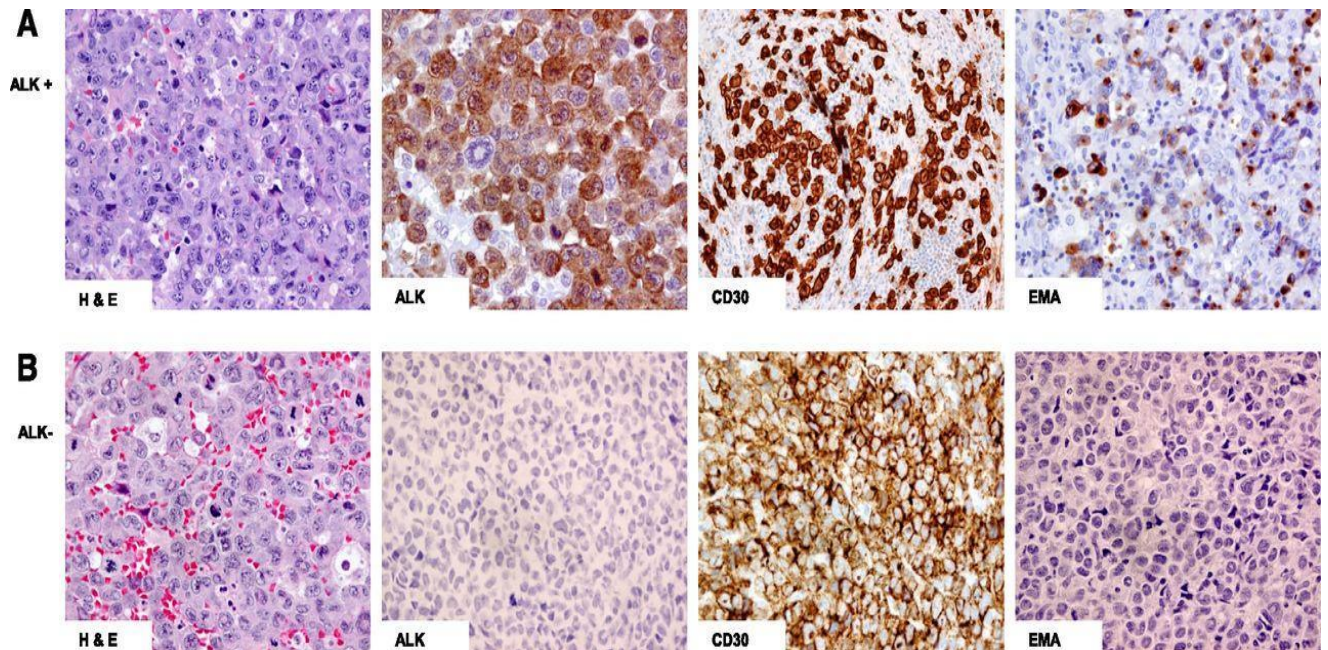
Morfologija je grana medicine koja se bavi pručavanjem promijena stanica i tkiva. Stanice tipične za ALCL su u početku opisivane kao CD30-pozitivne velike tumorske stanice koje se nalaze unutar sinusa. One su definirane kao limfomi koji se sastoje od limfoidnih stanica koje su često velike i imaju obilnu citoplazmu i plemorfnu jezgru, često u obliku potkovice. Osim što su CD30 pozitivne, većina ima citotoksične granule-povezane proteine i epitel membranskog antigena (EMA). Histološki gledano, ALCL bez ALK ekspresije su heterogeni, dok se ALCL koji eksprimira ALK smatra relativno homogenim. Međutim, proučavanja velikog broja ALK+ ALCL-a slučajeva dali su snažan dokaz da pokazuju široki spektar morfoloških značajki u rasponu od neoplazme malih stanica do suprotnog ekstrema u kojem prevladavaju velike stanice. Dakle, prema klasifikaciji Svjetske zdravstvene organizacije (eng.WHO) iz 2008. godine prepoznamo pet morfoloških oblika ALK pozitivne ALCL, koji dijele velike stanice s vrlo karakterističnom morfologijom na:

- uobičajene
- male stanice
- Limfohistiocitske
- Hodgkin-slične
- kompozitne

Upalna pozadina je uvijek prisutna, ali intenzitet varira između različitih morfološki oblika. ALCL pokazuje stanice koje karakterizira ekscentrično smještena jezgra u obliku potkovice ili bubrega s međukomponentnim nuklearnim: citoplazmatskim omjerom i eozinofilnim perinuklearnim čišćenjem. U većini slučajeva ALK+ i ALK- ALCL-a, sama arhitektura limfnog čvorova ili tkiva je uklonjena čvrstim kohezivnim listovima neoplastičnih stanica, iako se sinusni oblik infiltracije često vidi u limfnim čvorovima. Limfohistološki uzorak (10%) sastoji se od reaktivnih histiocita, tkivnih makrofaga kože i potkožnog tkiva, koji mogu maskirati anaplastične stanice tumora. Mali stanični uzorak (5% do 10%) sastoji se od malih i srednjih stanica koje se mogu pogrešno dijagnosticirati kao periferni limfom T-stanica, koji nije drugačije specificiran. Oba uzorka češće su varijante u djece i često se pogrešno dijagnosticiraju kao benigni infiltrati. Hodgkinu-sličan uzorak (3%) može nalikovati klasičnom HL-u s nodularnom sklerozom s tumornim nodulama okruženim vlaknastim trakama. Stanice tumora u

ALK- ALCL-u pokazuju sličnu heterogenost, međutim uzorak malih stanica često se ne prepozna.

(Suzanne D. Turner, i sur., 2016.; <http://www.bloodjournal.org/content/126/1/17?sso-checked=true>).



Slika 1. Morfologija ALCL-a

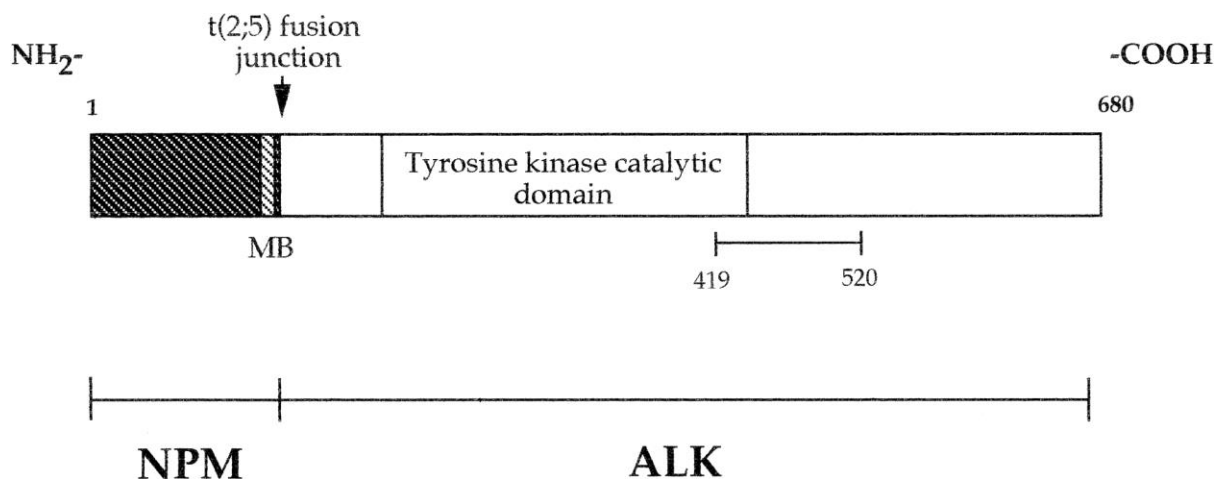
(preuzeto s: <http://www.bloodjournal.org/content/126/1/17?sso-checked=true>).

4.2. Genetika

4.2.1. Molekularna biologija

Molekularna biologija proučava određene procese u tijelu na molekularnoj razini. Pojedine translokacije u malignim bolestima mogu dovesti do spajanja dva gena koja su pretodno bila zasebna te potom nastane novi hibridni gen. U slučaju ALCL-a radi

se o ALK genu na kromosomu 2p23 i NPM genu na kromosomu 5q35, koji tvore novi hibridni protein NPM-ALK (Slika 2.), a to se može identificirati primjenom PCR tehnike. To je tehnika u kojoj se polimerazom umnaža molekula DNA. Translokacija između 2. i 5. kromosoma javlja se u približno 75% do 85% svih ALK+ ALCL bolesnika. Naknadne studije su pokazale da NPM-ALK protein ima konstitutivnu aktivaciju ALK tirozin kinaze, tj. aktivira se kontinuirano. Osim nevedene translokacije, ALCL se karakterizira ekspresijom biljega CD30 na površini stanica.



Slika 2. Translokacija i nastajanje fuzijskog gena

(preuzeto s: <http://www.bloodjournal.org/content/89/4/1394?sso-checked=true>)

Imunohistokemija (IHC) je dijagnostička metoda koja koristi protutijela za tkivne, tumorske i proliferacijske biljege te pomaže u raščlanjivanju reaktivnih i neoplatičnih procesa. Navedena tehnika zbog jednostavnosti i cijene pretrage može zamijeniti molekularno testiranje u ALCL, a ALK bojanjem se može dobiti pozitivitet u citoplazmi i jezgri.

IHC je za ALK vrlo osjetljiva, ali nema veliku specifičnost pa primjerice postoje neki rijetki slučajevi ALK+ karcinoma pluća i drugih tumora koji imaju ALK+ stanice poput difuznog B-velikostaničnog limfoma (DLBCL). Taj oblik NHL-a je u većini slučajeva karakteriziran translokacijom t (2;17) (p23;q23), zbog koje nastaje fuzijski protein klathrin-ALK. Navedeni se slučajevi lako razlikuju od ALCL-a na osnovi morfoloških i imunofenotipskih kriterija. Važno je naglasiti da ih razlikujemo po tome što ALK+

DLBCL najčešće ne izražava CD30. ALK+ i ALK- ALCL mogu se pak razlikovati po imunofenotipskim obilježijima (Tablica 1). CD3 je negativan u većini ALK+ ALCL-a, dok je veći udio ALK- ALCL limfoma CD3 i CD2 pozitivan. Većina slučajeva ALK+ pozitivna je za epitelni membranski antigen (EMA), ali je manje uobičajena u ALK- ALCL. (Tablica 1). Većina slučajeva izražava citotoksične markere, ali su CD8 negativni. (<http://www.bloodjournal.org/content/89/4/1394?sso-checked=true>).

Tablica 1. Usporedba imunofenotipskih razlika između ALK+ i ALK- ALCL-a (napravljeni po: <http://www.bloodjournal.org/content/89/4/1394?sso-checked=true>)

IMUNOFENOTIP	ALCL	
	<u>ALK + (%)</u>	<u>ALK - (%)</u>
CD30	100	100
ALK	100	0
CD3	11.5	45
CD4	46	68
CD8	8	16
CD2	22	58
CD5	36	19
TIA1	54	27
CD45	48	59

4.2.2. Genska ekspresija u ALK+ i ALK- ALCL-u

Ekspresija gena je proces kojim se informacija iz gena prepisuje i prevodi u funkcionalni genski produkt. Za ALCL je specifična translokacija određenih gena, što znači da dolazi do spajanja gena koji su prethodno bili odvojeni. Genska hibridizacija pokazuje da ALK+ i ALK- ALCL imaju različite genetske aberacije (Tablica 2). Sekundarne genetske neravnoteže pojavljuju se u 58% ALK+ i 65% ALK- ALCL-a. U ALK+ ALCL-u zabilježeni su kromosomi 7, 17p i 17q u kojih dolazi do dodatka određenog materijal, dok je kod kromosomima 4, 11q i 13q došlo do gubitka njihovog materijala. Obrnuto, kod ALK- ALCL dolazi do dodatnog genskog materijala na kromosomima 1q i 6p21. Studije koje proučavaju gensku ekspresiju podupiru zajedničko podrijetlo ALCL-a, ali vidljive su i različitosti. Što se tiče ALK+ ALCL-a, najčešćeg oblika ALCL-a, za njega je najspecifičnija translokacija t (2;5) (p23;q35), koju smo prethodno već spomenuli. U jednoj studiji koju su proveli Iqbal i suradnici, idenetificirani su geni i stanični biljezi koje su označili kao visoko ekspresijske za ALCL, a među njima bio je i CD30, koji je već ranije spomenut. Također su ustanovili kako se ALK+ i ALK- ALCL razlikuju s obzirom na gene koji su odgovorni za određene stanične promjene koje induciraju nastanak limfoma.

<http://www.bloodjournal.org/content/89/4/1394?sso-checked=true>).

Tablica 2. Razlike u promjenama u građi kromosoma između ALK+ i ALK- (v-varijante)

(napravljeno po: <http://www.bloodjournal.org/content/89/4/1394?sso-checked=true>).

<u>ALK + ALCL</u>	<u>ALK - ALCL</u>
povratna translokacija koja uključuje ALK	povratna translokacija koja uključuje DUSP22:IRF4
t (2;5) (p23;25) ALK:NPM1 (85%)	(6p25.3) (30%)
t (2;v) (15%)	povratna translokacija koja uključuje TP63 (3q28) 8%
dobici: 7, 17p, 17q	dobici: 1q, 6p, 8q, 12q
delecije: 4, 11q, 13q	delecije: 6q, 4q, 13q

4.3. Hematološki i biokemijski testovi

Hematološki i biokemijski testovi pomažu pri dijagnosticiranju i kasnijem praćenju djece oboljele od NHL ALCL-a.

Kompletna krvna slika (KKS) je test koji mjeri razinu različitih stanica u krvi, kao što su crvene krvne stanice, bijele krvne stanice i trombociti. Kod djece kod kojih je već dijagnosticiran limfom, niske razine krvnih stanica mogu značiti da se limfom proširio u koštanoj srži i da narušava proizvodnju novih krvnih stanica. Razina LDH, enzima koji se nalazi u jetri, srcu, bubrezima, skeletnim mišićima i eritorocitima, često će biti abnormalno visoka u bolesnika s brzorastućim limfomima.

Biokemijski testovi u krvi mogu pomoći u otkrivanju problema funkcije jetre ili bubrega, uzrokovanim širenjem stanica limfoma ili nuspojeva kemoterapijskih lijekova.

Krvni testovi također mogu pomoći u ispravnoj korekciji razine minerala u krvi te koagulacijskim ispitivanjem liječimo ili preveniramo zgrušavanje krvi.

Osim navedenog, koriste se i serološke pretrage poput pretraga za Epstein-Barrov virus (EBV), virus hepatitisa B (HBV) ili virus ljudske imunodeficijencije (HIV). Bitno je naglasiti kako infekcije nekim od tih virusa mogu utjecati na terapiju djeteta.

<https://www.cancer.org/cancer/childhood-non-hodgkin-lymphoma/detection-diagnosis-staging/how-diagnosed.html>).

4.4. SLIKOVNE METODE

4.4.1. Kompjutorska tomografija (CT)

CT je rendgenska pretraga koja daje detaljne slike presjeka tijela. Za razliku od obične rendgenske snimke, CT može prikazati detalje u mekim tkivima (kao što su unutarnji organi) pa oni mogu pomoći u otkrivanju da li se limfni čvorovi ili organi u tijelu povećavaju. CT se može koristiti za traženje proširenih limfnih čvorova ili drugih masa u prsima, abdomenu, zdjelici, glavi i vratu.

Prije skeniranja, od djeteta se može tražiti da popije otopinu za kontrast i / ili dobije intravenoznu (iv) injekciju kontrasta koja pomaže u boljem ocrtaivanju područja u tijelu. Neki ljudi su alergični na kontrast pa imaju osip ili rijetko, ozbiljnije reakcije poput problema s disanjem i niskim krvnim tlakom. Mlađoj djeci može se dati lijek koji će ih umiriti ili je čak moguće i uspavati dijete tijekom testiranja, kako bi se osigurala potpuna mirnoća tijela, ako liječnik procijeni da je s obzirom na dob djeteta ili njegovo psihološko stanje to potrebno učiniti.

<https://www.cancer.org/cancer/childhood-non-hodgkin-lymphoma/detection-diagnosis-staging/how-diagnosed.html>).

4.4.2. Ultrazvuk

Ultrazvuk se može koristiti za gledanje limfnih čvorova i gledanje unutarnjih abdominalnih organa (trbuh), te pratiti njihovo povećanje ili promijene na organima kao što su jetra, slezena i bubrezi, koja često mogu biti zahvaćena u NHL-u. Također se ponekad koristi da pomogne voditi iglu biopsije u povećani limfni čvor (<https://www.cancer.org/cancer/childhood-non-hodgkin-lymphoma/detection-diagnosis-staging/how-diagnosed.html>).

4.4.3. Magnetska rezonancija (MRI)

MRI skeniranje, poput CT-a, daje detaljne slike mekih tkiva u tijelu. MRI je vrlo koristan za snimanje mozga i leđne moždine, ako dijete ima simptome koji bi mogli biti uzrokovani problemima u živčanom sustavu. Kontrastni materijal nazvan gadolinij često se ubrizgava u venu prije skeniranja kako bi se bolje uočili pojedini detalji promijena. Kontrastni materijal obično ne uzrokuje alergijske reakcije.

MRI skeniranje traje dulje od CT skeniranja, često do jednog sata, ali za razliku od CT-a ne zrači. Ipak, sedacijske mjere često su potrebne kao i u CT-u.

(<https://www.cancer.org/cancer/childhood-non-hodgkin-lymphoma/detection-diagnosis-staging/how-diagnosed.html>).

4.4.4. Pozitronska emisijska tomografija (PET)

Kod PET skeniranja, jedan oblik radioaktivnog šećera (poznat kao fluorodeoksiglukoza ili FDG) ubrizgava se u krv. Količina radioaktivnosti koja se upotrebljava vrlo je niska i izaći će u potpunosti iz tijela gotovo u istom danu. Budući da stanice limfoma brzo rastu, apsorbiraju velike količine šećera. Slika nije detaljna poput CT-A ili MRI skeniranja, ali pruža korisne informacije o cijelom tijelu. PET se može koristiti iz više razloga kod djece s limfomima:

- mogu pomoći u otkrivanju da li je povećani limfni čvor malignan ili dobroćudan

- mogu pomoći u otkrivanju malih područja u tijelu koja su infiltrirana limfomom čak i ako to isto područje izgleda uredno na CT-u
- mogu nam pomoći u otkrivanju hoće li taj određeni limfom reagirati na našu planiranu terapiju liječenja
- ponekad je dobro ponoviti PET skeniranje nakon 2 ciklusa kemoterapije, ako je kemoterapija djelotvorna, limfni čvorovi više neće zadržavati toliko radioaktivnog šećera
- mogu se koristiti nakon liječenja pomažući u razrješavanju radi li se o relapse bolesti ili samo o ožiljku

(<https://www.cancer.org/cancer/childhood-non-hodgkin-lymphoma/detection-diagnosis-staging/how-diagnosed.html>).

5. TERAPIJA ALCL-a

ALCL u djece je osjetljiv na kemoterapiju kako u prvom javljanju bolesti, tako i u recidivima, stoga se na tome i zasniva terapija (Suzanne D. Turner i sur., 2016.).

5.1. Prva linija liječenja

ALK+ ALCL-i imaju dobar terapijski odgovor na kemoterapiju, a kompletna se remisija postiže u velikom postotku s vrlo razvovrnim kemoterapijskim protokolima. Krajem devedesetih objavljeno je nekoliko malih studija s bolesnicima s vrlo sličnim stopama preživljavanja, 65-75%. U različitim protokolima liječenja, stope preživljenja su bile slične, a kemoterapijski protokoli su imali različite kumulativne doze i različito trajanje liječenja.

U ovom trenutku, većina je pedijatrijskih centara usvojila "ALCL99" kemoterapijski protokol kao referentnu kemoterapiju. Ovaj režim, izveden je iz Berlin-Frankfurta-Munster (BFM) -B NHL protokola i sastoji se od prefaze i šest alternativnih ciklusa tijekom razdoblja od 4-6 mjeseci. Očekuje se da će dugoročna toksičnost biti relativno mala i po sadašnjim shvaćanjima prihvatljiva, ali je problem u akutnoj toksičnosti koja je vrlo značajna. Posebno je izražena akutna hematološka toksičnost s 4. stupnjem neutropenije, smanjenog broja neutrofila, koje seže skoro do razine agranulocitoze, 60% bolesnika ima jaki mukozitis, upalu mukoznih membrana u ustima koja se očituje simptomima kao što su crvenilo, pečenje i ulkusi po cijelim ustima, a u većeg broja bolesnika, upala se širi i na jednjak. Najznačajniji uzrok mukozitisa je upotreba visokih doza metotrexata i deksametazona. U 15% slučajeva, kao visoka doza deksametazona, pojavljuje se i značajno povećanje debljanja kod 20% pacijenata. Terapeutski rezultati su vrlo slični onima koji su dobiveni s drugim režimima: u probnom radu ALCL99 s dvogodišnjim eng. event-free survival-EFS, (hrvatski prijevod: preživljenje bez ponovnog javljanja, tj. mogućnosti pojave povrata), ukupne stope preživljavanja bile su 74% - 92% u velikoj seriji s više od 350 pacijenata iz Europe i Japana. ALK negativni ALCL-i obično se liječe istim protokolom kao i ALK+ bolest. Preživljenje (EFS) za pacijente ALK- ALCL-a je znatno slabije, te se kreće u rasponu od 15% do 46%. Međutim, čini se da je dobra prognoza u ALK+ ALCL-u u

velikoj mjeri povezana s pojavnošću bolesti u određenim dobnim skupinama. Prognoza primarnog kožnog ALCL-a je izvrsna s obzirom na liječenje koje se temelji na kirurškom izrezivanju ili lokalnoj radioterapiji za lokalizirane lezije. Međutim, još uvijek nema konsenzusa za liječenje ALCL-a s multifokalnim kožnim lezijama. U tim slučajevima učinkoviti su brentuximab ili vinblastin. Kemoterapija s više lijekova preporučuje se samo za ALCL koji ima proširenost ekстранodalno i širi se od kože do lokalnih, ili čak regionalnih limfnih čvorova (Suzanne D. Turner i sur., 2016.).

5.2. Liječenje recidiva

Recidiv je stanje u kojem dolazi do ponovnog javljanja bolesti te još uvijek nema zlatnog standarda za liječenje recidiva. Analiza uspješnosti liječenja nekoliko studija, pokazala je kako je za sada najbolji protokol "ALCL 99" zajedno s tjednim davanjem vinblastina. Rezultati nekoliko manjih studija, pokazuju da pacijenti s recidivom ALK+ ALCL-a i dalje imaju 50-60% šanse za preživljavanjem. U tim istraživanjima korišteni su različiti terapijski pristupi uključujući širok raspon kemoterapijskih režima i u većini publikacija, autologne ili alogene transplatacije hematopoetskih matičnih stanica. Nekoliko prognostičkih čimbenika, poput kratkog vremena do recidiva i pozitivnih nalaza anti-CD3 protutijela na tumorskim uzorcima pri dijagnozi, pokazali su povezanost s neuspjehom krajnjeg ishoda liječenja recidiva. Kako bi se procijenila strategija prilagođena riziku, stratificirana prema vremenu recidiva i imunofenotipa, Europska grupa za dječije Ne-Hodgkinove limfome (eng. European Intergroup for Childhood non-Hodgkin Lymphoma - EICNHL) pokrenula je ispitivanje protokola za recidive ALCL-a. Konačni rezultati protokola potvrdili su dobru učinkovitost alogenične transplantacija matičnih hematopoetskih stanica. Preživljenje u trogodišnjem razdoblju je nakon recidiva i alogenične transplatacije 64%. Rezultati dobiveni autolognom transplantacijom matičnih stanica u srednjem riziku recidiva su značajno slabiji, tek 41% u trogodišnjem razdoblju. U maloj studiji od 21 pacijenata s niskim rizikom recidiva (recidiv više od godinu dana nakon dijagnoze, CD3 negativno), tjednom primjenom vinblastina, postignuto je trogodišnje preživljenje od 85%. Izuzetna učinkovitost monoterapije vinblastinom u bolesnika s recidivirajućim ALCL-om, postiže se, ne samo citotoksičnim učinkom, nego i povećanjem imunološkog odgovora

pacijenata protiv ALK. Nakon prvog izvješća koji pokazuju učinkovitost tjednog davanja vinblastina u pacijenata s recidivima, provela su se dva različita ispitivanja, jedan iz eng. EICHNL grupe i drugi iz američke skupine, tzv. Dječje onkološke skupine (eng. COG), s ciljem da se procijeni da li dodavanje tjednog vinblastina do jedne godine standardnoj kemoterapiji poboljšava EFS za novodijagnosticirane ALCL bolesnike. U oba pokušaja ova strategija nije uspjela smanjiti učestalost recidiva. Međutim, u ALCL99 u kojem je trajanje standardne kemoterapije samo 4 mjeseca, plus dodatak od 8 mjeseci održavanja, s tjednom kemoterapijom vinblastina značajno je odgođena pojava recidiva (13 mjeseci u odnosu na 6-5 mjeseci u bolesnika bez vinblastina). U istraživanju COG skupine, u kojem se vinblastin kombinira s jednom godinom standardne kemoterapije, pokazano je da nema koristi od dodavanja vinblastina. Nedavni rezultati relaps ALCL protokola koji pokazuju trajnu remisiju kod bolesnika liječenih tjednim vinblastinom tijekom 2 godine, sugeriraju da je potrebno povećati trajanje liječenja vinblastinom do 2 godine kako bi se smanjio rizik od ponavljanja bolesti nakon prekida liječenja. S obzirom na izvrsne rezultate dobivene s vinblastinom u prvom recidivu, niske cijene tog lijeka, njegov dobar sigurnosni profil kompatibilan s ambulantnim tretmanom i odsutnost poznatih dugoročnih nuspojava, čini se važnim kako bi se utvrdilo može li ovaj lijek zamijeniti više kemoterapeutika u terapiji prve linije. Ovo je jedan od planiranih ciljeva ALCL2 studije od strane eng. EICNHL (Suzanne D. Turner i sur., 2016.).

5.3. Novi lijekovi

Nekoliko obećavajućih lijekova se istražuje za liječenje ALCL-a i mogli bi dovesti do jako velikih promijena u terapijskim strategijama u bliskoj budućnosti (Suzanne D. Turner i sur., 2016.).

5.3.1. Brentuximab-vedotin

To je monoklonalno protutijelo koje se veže za epitop CD30, a koristi se u kombinaciji s kemoterapijom. Nekoliko studija pokazalo je visoku stopu odgovora na ALCL. Prva je izvijestila ukupnu stopu odgovora od 86% i potpuno izliječenje od 57% na uzorku

od 58 odraslih bolesnika s relapsom ALCL-a. Za 16 bolesnika oboljelih od ALK+ ALCL-a koji su uključeni u ovo ispitivanje, ukupni odgovor i stopa postizanja kompletne remisije bila je 81%, a ukupno preživljenje 69%. Najčešće trajanja liječenja bilo je 13 mjeseci s bilo autolognom ili alogenom transplantacijom matičnih stanica nakon potpune remisije, ili produljenje liječenja s brentuximabom vedotinom do 12 mjeseci. Na temelju tih rezultata, brentuximab vedotin je odobren u SAD-u i Europi za liječenje relapsa ALCL-a. Brentuximab vedotin se kod djece daje kao izvanbolničko liječenje s dozom od 1.8 mg/kg svaka 3 tjedna i općenito se dobro podnosi. Najznačajnija nuspojava je periferna neuropatija, koja je posljedica oštećenja perifernih živaca i često izaziva slabost, ukočenost i bol, obično u rukama i nogama, ali se također može pojaviti u drugim dijelovima tijela, opisana je u 40% bolesnika, koja obično nestaje unutar prvih nekoliko mjeseci nakon završetka terapije. Uzevši u obzir ovu nuspojavu, dugotrajno liječenje s brentuximabom vedotinom može biti teško kontrolirati. Dakle, ovaj se lijek uglavnom koristi kao most za transplantaciju u pacijenata s relapsom. Međutim, ona također može biti opcija kada se koristi u kombinaciji s kemoterapijom s više lijekova i trenutno se testira za liječenje u prvom planu zajedno s ALCL99 u djece (Suzanne D. Turner i sur., 2016.).

5.3.2. ALK inhibitori

Drugi lijekovi koji spadaju u skupinu novih lijekova su ALK inhibitori. Oni su također vrlo obećavajući zbog djelovanja na ALK, koja je neophodna za aktivni opstanak ALK+ ALCL-a. Trenutačno je dostupan crizotinib, a to je oralno dostupan dvojni ALK / MET inhibitor. Pokazalo se da inducira visoke stope odgovora u djece i starijih adolescenata: sedam od osam ALCL pacijenata postiglo je potpuno remisiju u faza 1 ispitivanja.

Crizotinib pokazuje dobru podnošljivost, a najčešći štetni učinci liječenja su prolazni blagi vizualni poremećaji i povišene razine enzima aminotransferaze. Do sada nije opisana progresija za ALCL tijekom liječenja crizotinibom, osim za dva bolesnika s ranim relapsima u roku od 2 do 5 mjeseci nakon inicijacije. Iako u većini slučajeva izaziva potpunu regresiju, crizotinib se još nije pokazao potpuno ljekovitim, jer bi mogao zahtijevati cjeloživotno liječenje, s obzirom na par slučajeva u kojima su opisani nagli relapsi bolesti ALK+ ALCL limfoma nakon prekida terapije crizotinibom. Većina

pacijenta koja je do sada bila tretirana sa crizotinibom kasnije je transplantirana, pa je taj lijek korišten kao most za transplantaciju ili kao produljeni tretman. Prospektivna višestruka klinička ispitivanja, s molekularnim praćenjem bit će potrebna za procjenu je li prekid crizotiniba u ALCL-u siguran. Osim crizotiniba trenutno postoji barem 10 drugih ALK inhibitora koji su u različitim fazama istraživanja. S obzirom na rijetkost ALCL-a, samo ih je nekoliko ispitano s ALCL-om do danas. Potpuna remisija je postignuta u nekoliko bolesnika s relapsom ALCL-a, liječenih s ceritinibom. Osim ALK inhibitora, nekoliko drugih lijekova su primjenjivani kod relapsa ALCL poput inhibitora gena i signalnih molekula kao što su PDGFRB, JAK-STAT, mTOR, PI3K, te cijepljenje protiv ALK. Nove terapijske opcije trebale bi omogućiti još bolje liječenje ALCL-a, štedeći bolesnike s niskim rizikom od toksičnosti kemoterapije s više lijekova i smanjenje stope neuspjeha kod pacijenata s visokim rizikom. S obzirom na rijetkost ovog limfoma, samo prospektivna međunarodna terapijska ispitivanja uključujući i djecu i odrasle osobe s ALCL-om, će omogućiti procjenu uloge i važnosti ovih različitih terapijskih opcija u primarnoj terapiji, kao i u terapiji relapsa (Suzanne D. Turner i sur., 2016.).

6. ZAKLJUČAK

Dijagnoza velkostaničnog anaplastičnog limfoma u djece temelji se na patohistološkoj analizi bioptata tkiva. Patohistološkom analizom se utvrđuje da li se radi o malignoj promjeni ili o benignom stanju, a za utvrđivanje proširenosti bolesti koriste se slikovne metode: CT, MR, PET-CT. Proširenost bolesti se razvrstaje u jedan od četiri stadija po St. Jude klasifikaciji te se nakon toga započinje s primjerenom terapijom. Za praćenje uspješnosti liječenja bolesti koriste se, također slikovne metode te krvne pretrage. ALCL se uspješno liječi kemoterapijom, dok se kod recidiva, osim kemoterapije, može uraditi i transplatacija matičnih hematopoetskih stanica. U novije vrijeme, osim kemoterapije, daju se i monoklonalna protutijela. U nekim studijima terapija s monoklonalnim protutijelima je pokazala dobar terapijski odgovor na ALCL, te se danas sve više koristi zajedno u kombinaciji s kemoterapijom.

7. ZAHVALE

Zahvaljujem svome mentoru, prof.dr.sc. Ernestu Biliću na trudu koji je uložio kao profesor na samom kolegiju, a zatim i na trudu i strpljivosti koje je pružio kao mentor pri izradi ovoga rada, te tako bio pravo osvježanje na fakultetu.

Hvala svim mojim kolegama, kolegicama i prijateljicama, na zajedničkim bezbrojnim satima motivacije, podrške, te zajedničkim druženjima, te svim mojim ostalim prijateljima, mojim susjedima i cijeloj rodbini na razumijevanju, podršci i molitvama kroz sve godine moga studija. Najviše hvala mojoj prijateljici Marti na podršci koju mi je pružila, bez da je toga i sama bila svjesna.

Hvala mom Mateu koji je samnom od prvog dana i bez čijih savjeta i svakodnevnih razgovora, motivacijskih govora i podrške, ovaj bi studiji bilo puno teže završiti, ti si uvijek znao što trebaš reći u kojem trenutku.

Hvala mojoj sestri, koja je uvijek tu uz mene, na njenoj bezuvjetnoj ljubavi i podršci koju mi je pružala, te uvijek znala osjetiti kada me treba utješiti riječima, a kada molitvom.

Beskrajno hvala mojim roditeljima, bez čije bi ljubavi i podrške sve ovo bilo gotovo nemoguće, hvala što ste uvijek bili tu, pa čak i onda kada ja sama nisam bila svjesna da mi je podrška potrebna.

I na kraju najviše hvala Tebi, mom najvjernijem životnom suputniku i prijatelju kroz sve ove akademske godine.

8. LITERATURA

1.American cancer society,(Internet),The American Cancer Society medical and editorial content team :How is Non-Hodgkin lymphoma staged in children?;2014 March 7 (pristupljeno 25.5.2017.) Dostupno na:

<https://www.cancer.org/cancer/childhood-non-hodgkin-lymphoma/detection-diagnosis-staging/staging.html>

2.American cancer society(Internet),The American Cancer Society medical and editorial content team:Signs and Symptoms of Non-Hodgkin Lymphoma in Children;2014 March 7 (pristupljeno 25.5.2017.) Dostupno na:

<https://www.cancer.org/cancer/childhood-non-hodgkin-lymphoma/detection-diagnosis-staging/signs-symptoms.html>

3.American cancer society(Internet),The American Cancer Society medical and editorial content team:How is Non-Hodgkin Lymphoma diagnosed in Children;2014 March 7 (pristupljeno 25.5.2017.) Dostupno na:

<https://www.cancer.org/cancer/childhood-non-hodgkin-lymphoma/detection-diagnosis-staging/how-diagnosed.html>

4.Bartlett NL, Chen R, Fanale MA, Brice P, Gopal A, Smith SE, Retreatment with brentuximab vedotin in patient with CD30-positive hematologic malignancies, 2014;7:24 doi:10.1186/1756-8722-7-24

5.Centar zdravlja (Internet), Što je to biopsija? 2009 April 17(pristupljeno 23.5.2017.)Dostupno na:<http://www.centarzdravlja.hr/zdrav-zivot/pregledi-dijagnoze-i-zahvati/sto-je-to-biopsija/>

6. Damm-Welk C, Mussolin L, Zimmermann M, Pillon M, Klapper W, Oschlies I. i sur., Early assessment of minimal residual disease identifies patient at very high relapse risk in NPM-ALK-positive anaplastic large-cell lymphoma,2014;123(3);34-7, doi:10.1182/blood-2013-09-526202

7. El-Galaly TC, Pederson MB, Hutchings M, Mylam KJ, Madson J, Gang AO i sur., Utility of interim and end-of-treatment PET/CT in a peripheral T-cell lymphoma: A review of 124 patient, 2015;90(11);975-80,doi:10.1002/ajh.24128
8. El-Galaly TC, Pederson MB, Hutchings M, Mylam KJ, Madson J, Gang AO i sur., Utility of interim and end-of-treatment PET/CT in a peripheral T-cell lymphoma: A review of 124 patient, 2015;90(11);975-80,doi:10.1002/ajh.24128
9. Greg Hapgood and Kerry J. Savage, The biology and management of systemic anaplastic large cell lymphoma. Blood(Internet). 2015 July 2 (pristupljeno 24.5.2017.);126(1):17-2,doi:10.1182/blood-2014-10- 567461.) Dostupno na: <http://www.bloodjournal.org/content/126/1/17?sso-checked=true>).
10. Karen Pulford, Laurence Lamant, Stephan W. Morris, Lisa H. Butler, Katrina M. Wood, David Stroud i sur, Detection of Anaplastic Lymphoma Kinase (ALK) and Nucleolar Protein Nucleophosmin (NPM)-ALK Proteins in Normal and Neoplastic Cells With the Monoclonal Antibody ALK,Blood(Internet), 1997 February 15 (pristupljeno 24.5.2017.); 89;1394-1404. Dostupno na: <http://www.bloodjournal.org/content/89/4/1394?sso-checked=true>
11. Lovisa F., Cozza G, Cristiani A., Cuzzolin A., Albiero A., Mussolin L. i sur., ALK kinase domain mutations in primary anaplastic large cell lymphoma:consequences on NPM-ALK activity and sensitivity to tyrosine kinase inhibitores, 2015;10(4):e0121378, doi:10.1371/journal.pone.0211378
12. Lowe EJ, Lim MS, Potential therapies for anaplastic lymphoma kinase-driven tumors in children:progress to date, 2013;15(3);163-9, doi:10.1007/s40272-013-0027-3
13. Mardešić i sur., Pedijatrija, Školska knjiga, 2003., poglavlje 19., 679-680
14. Mosse YP, Anaplastic Lymphoma Kinase as a Cancer Target in Pediatric Malignancies, 2016; 22(3);546-52,doi:10.1158/1078-0432.CCR-14-1100

15. Mosse YP, Lim MS, Voss SD, Wilner K, Ruffner K, Laliberte J. i sur., Safety and activity of crizotinib for paediatric patients with refractory solid tumours or anaplastic large-cell lymphoma: a Chldrens Oncology Group phase 1 consortium study, 2013;14(6);472-80,doi:10.1016/S1470-2045(13)70095-0
16. Oshlies I, Lisfeld J., Lamant L., Narkazawa A., d Amore ES, Hanasson U. i sur.,ALK-positive anaplastic large cell lymphoma limited to the skin:clinical, histopathological and molecular analysis of 6 pediatric cases. A report from the ALCL99 study., 2013;98(1);50-6.,doi:10.3324/haematol.2012.065664
17. Pulitzer M, Ogunrinade O, Lin O, Steinherz P, ALK-positive (2p23 rearranged) anaplastic large cell lymphoma with localization to the skin in a pediatric patient, 2015; 42(3);182-7,doi:10.1111/cup.12446
18. Suzanne D. Turner, Laurence Lamant, Lukas Kenner, and Laurence Brugieres, Anaplastic large cell lymphoma in paediatric and young adult patients, 2016.;173;560-572,doi:10.1111/bjh.13958
19. Toby A. Eyre¹ , Dalia Khan¹ , Georgina W. Hall² , Graham P. Collins, Anaplastic lymphoma kinase-positive anaplastic large cell lymphoma: current and future perspectives in adult and paediatric disease,2014.;93:455-468, doi:10.1111/ejh.12360
20. Véronique Minard-Colin, Laurence Brugières, Alfred Reiter, Mitchell S. Cairo, Thomas G. Gross, Wilhelm Woessmann i sur., Non-Hodgkin Lymphoma in Children and Adolescents: Progress Through Effective Collaboration, Current Knowledge, and Challenges Ahead, 2015; 33:2963-2974, doi:10.1200/JCO.2014.59.5827
21. Wikipedia:the free encyclopedia(Internet).St.Petersburg(FL):Wikipedia Foundation, Inc.2001.-Anaplastic large-cell lymphoma;(ažurirano 12.5.2017; pristupljeno 24.5.2017.) Dostupno na:
https://en.wikipedia.org/wiki/Anaplastic_large-cell_lymphoma#Diagnosis

9. ŽIVOTOPIS

Rođena sam 23.11.1991. godine u Zagrebu. Osnovnu školu Josipa Jurja Strossmayera u Zagrebu završila sam 2006. godine, te sam iste godine upisala opću, VII. gimnaziju u Zagrebu, koju sam završila 2010. godine. Kroz cijelo svoje školovanje pohađala sam škole stranih jezika „Sova“ i „Nova Varšavska“ i govorim tri strana jezika, engleski, španjolski i njemački, te sam 2011. godine u Londonu pohađala ljetnu školu engleskog jezika u trajanju od tri tjedna. Od vrtićke dobi do završetka srednje škole trenirala sam tenis i igrala za Hrvatski teniski savez. Medicinski fakultet upisala sam 2010. godine, a u akademskoj godini 2014./2015. bila sam demonstrator na katedri za Mikrobiologiju i parazitologiju Medicinskog fakulteta, Sveučilišta u Zagrebu. Član sam studentske organizacije CroMSIC od 2012. godine te sam odtada prisustvovala na tri „CROSS“ kongresa, jednom „Glow Brain“ kongresu, raznim radionicama i predavanjima. Također, od 2013. godine član sam Studentske pedijatrijske sekcije, kroz koju sam sudjelovala na raznim događanjima, kao što je „Bolnica za medvjediće“, tečaj osnovnog BLS-a u djece i sl. Akademске godine 2016./2017. dobila sam priliku sudjelovati na ljetnoj razmijeni, odnosno provesti mjesec dana na odjelu dječije kirurgije u Sveučilišnoj bolnici u Vilniusu u Litvi.

