

# Ultrazvuk u dijagnostici sindroma karpalnog kanala

---

**Tomić, Andreas**

**Master's thesis / Diplomski rad**

**2018**

*Degree Grantor / Ustanova koja je dodijelila akademski / stručni stupanj:* **University of Zagreb, School of Medicine / Sveučilište u Zagrebu, Medicinski fakultet**

*Permanent link / Trajna poveznica:* <https://um.nsk.hr/um:nbn:hr:105:223989>

*Rights / Prava:* [In copyright](#)/[Zaštićeno autorskim pravom.](#)

*Download date / Datum preuzimanja:* **2024-10-19**



*Repository / Repozitorij:*

[Dr Med - University of Zagreb School of Medicine Digital Repository](#)



**SVEUČILIŠTE U ZAGREBU  
MEDICINSKI FAKULTET**

**Andreas Tomić**

**Ultrazvuk u dijagnostici sindroma  
karpalnog kanala**

**DIPLOMSKI RAD**



**Zagreb, 2018**

**SVEUČILIŠTE U ZAGREBU  
MEDICINSKI FAKULTET**

**Andreas Tomić**

**Ultrazvuk u dijagnostici sindroma  
karpalnog kanala**

**DIPLOMSKI RAD**

**Zagreb, 2018.**

Ovaj diplomski rad izrađen je na Kliničkom zavodu za dijagnostičku i intervencijsku radiologiju Kliničke bolnice Dubrava pod vodstvom doc. dr. sc. Gordane Ivanac i predan je na ocjenu u akademskoj godini 2017. / 2018.

# KRATICE

CSA (engl. cross-sectional area) – površina poprečnog presjeka

CSA-I (engl. cross-sectional area – inlet) – površina poprečnog presjeka na ulazu

CSA-O (engl. cross sectional area – outlet) – površina poprečnog presjeka na izlazu

CSA-FO (engl. cross-sectional area – forearm) – površina poprečnog presjeka na podlaktici

IOR (engl. inlet-outlet ratio) – omjer površinskog presjeka ulaza i izlaza

SKK – sindrom karpalnog kanala

MŽ – medijani živac

# SADRŽAJ

Sažetak

Summary

1. Uvod.....	1
1.1 Definicija.....	1
1.2 Epidemiologija.....	1
1.3 Anatomija i patofiziologija.....	2
2. Klinička slika i dijagnoza sindroma karpalnog kanala.....	4
2.1 Klinička slika.....	4
2.2 Dijagnoza.....	4
2.3 Klinički kriteriji.....	5
2.4 Provokacijski testovi.....	6
2.5 Elektrodijagnostičke metode.....	6
2.6 Slikovne metode.....	7
2.6.1 Ultrazvučni prikaz.....	8
2.6.2 Izvođenje ultrazvučne pretrage.....	9
3. Liječenje sindroma karpalnog kanala.....	12
3.1 Konzervativni pristup.....	12
3.2 Kirurški pristup.....	13
4. Literatura.....	14
5. Životopis.....	18
6. Zahvale.....	19

## **Sažetak**

### **Ultrazvuk u dijagnostici sindroma karpalnog kanala**

#### **Andreas Tomić**

Sindrom karpalnog kanala je stanje koje nastaje uslijed pritiska medijanog živca prilikom njegovog prolaska kroz karpalni tunel u predjelu zapešća. Glavni simptomi su bol i parestezije, posebice noću, u području palca, kažiprsta i srednjeg prsta.

U svakodnevnoj kliničkoj praksi ultrazvuk postaje široko rasprostranjena i učinkovita metoda u evaluaciji sindroma karpalnog kanala.

Prilikom procjene ozbiljnosti sindroma karpalnog kanala koristimo se različitim ultrazvučnim parametrima. Najčešće su korišteni parametri dimenzija struktura unutar karpalnog kanala, a posebice medijanog živca. Koristimo se površinama poprečnih presjeka (CSA = engl. cross-sectional area) medijanog živca mjerenih na nekoliko pozicija, od proksimalno prema distalno, na podlaktici (CSA-FA = engl. forearm), ulazu (CSA-I = engl. inlet) i izlazu (CSA-O = engl. outlet) iz karpalnog kanala. Prikupljene vrijednosti su uspoređene u različitim omjerima, od kojih je omjer CSA-I / CSA-O odnosno IOR (engl. inlet-outlet ratio), najčešće korišten.

Od svih raspoloživih postupaka liječenja, kao što su ortopedska pomagala, lokalna primjena kortikosteroida i TENS-a (engl. Transcutaneous electrical nerve stimulation), kirurški zahvat je najučinkovitiji.

Ključne riječi: ultrazvuk, karpalni tunel, dijagnostika

## **Summary**

### **Ultrasound in carpal tunnel syndrome diagnosis**

#### **Andreas Tomić**

Carpal tunnel syndrome is a medical condition due to compression of the median nerve as it travels through the wrist at the carpal tunnel. The main symptoms are pain and paresthesia, especially during the night, in the thumb, index finger, middle finger and the thumb side of the ring fingers. Ultrasound is becoming an increasingly widespread complementary method in the evaluation of carpal tunnel syndrome in a routine clinical practice.

There are different ultrasound parameters used to evaluate severity of carpal tunnel syndrome. Most of the parameters are based on measuring the dimensions of structures in the carpal tunnel, especially median nerve. Median nerve cross-sectional area (CSA) which is measured on several positions from the proximal to the distal point, forearm (CSA-FA), inlet (CSA-I) and outlet of the carpal tunnel (CSA-O). Obtained values are then compared in different ratios, where the inlet-outlet ratio (IOR) is the one most used.

Among all available procedures, such as use of orthopedic devices, local corticosteroid therapy and transcutaneous electrical nerve stimulation, surgery is by far the most efficient.

Key words: ultrasound, carpal tunnel, diagnostics



# 1. UVOD

## 1.1 Definicija

Sindrom karpalnog kanala je kronična kompresivna fokalna neuropatija, nastala uslijed kompresije medijanog živca u navedenom koštano-fibroznom kanalu. To je ujedno i najčešći kanalikularni sindrom. Idiopatske je etiologije, a predisponirajući čimbenici uključuju intenzivan rad rukama, reumatoidni artritis, debljina, dijabetes, urična dijateza, miksedem i dr. U kliničkoj slici dominiraju bol i parestezije šake u području inervacije medijanog živca, sa mogućnošću širenja u podlakticu i nadlakticu. Prvi simptomi se najčešće javljaju u prva tri i pol prsta šake, a posebno su intenzivni noću. Ponekad se može javiti i trajna utrnulost, a motorički ispadi, slabost i atrofija tenara se događaju kasnije. (1,2)

## 1.2 Epidemiologija

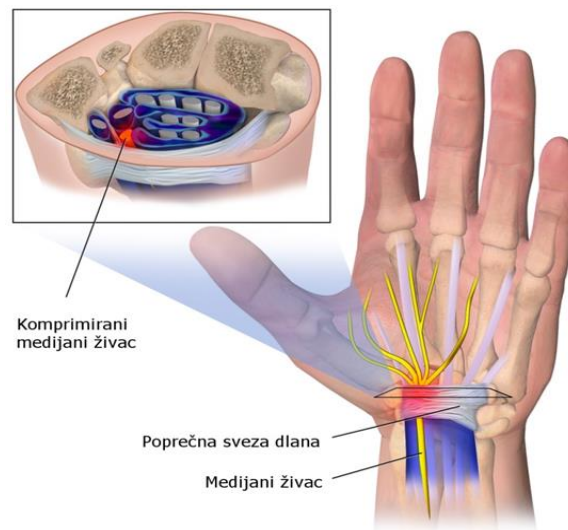
Sindrom karpalnog kanala (SKK) pojavljuje se godišnje u oko 324 do 542 na 100.000 žena i u 125 do 303 na 100.000 muškaraca, odnosno zahvaća 0.1% odrasle populacije, s životnim rizikom pojavljivanja od 10%. (3,4,16) U dobnoj skupini od 40 do 60 godina prevalencija SKK je oko 4-5% (5), sa predilekcijom na dominantnoj ruci (6). Po nekim istraživanjima u radno aktivnoj populaciji je incidencija u muškaraca 0.6%, dok je u žena 5.8% (7-10,16), što predstavlja 2-3 puta veću incidenciju (7,9,11,16). Da je to profesionalna bolest, povezuje sa karakteristikama posla, prije svega ponavljajući pokreti prstima i šakom, govore rezultati studija (12,13,16) u kojima je SKK čest uzrok izbijanja s radnog mjesta. O učestalosti SKK u populaciji nam govore i podaci o učinjenim kirurškim dekompresijama. Za primjer, u Švedskoj se godišnje učini njih 80 na 100.000 muškaraca i 220 na 100.000 žena. (11,16)

Procjenjuje se da je godišnja incidencija oko 324 do 542 na 100.000 u žena te 125 do 303 u muškaraca (3,11,16), odnosno oko 0,1% u odrasloj populaciji, s životnim rizikom pojavljivanja od 10%. Novija istraživanja ukazuju da bi učestalost mogla biti od 0.6% (M) do čak 5.8% (Ž) u radno aktivnih ljudi (7-10). Prema nekim studijama, učestalost SKK u žena je 2-3 puta veća (7,9,10,16). Smatra se kako je incidencija u

radnika znatno veća – oko 1.2%.(14) Iako je povezanost SKK s repetitivnim pokretim šake još uvijek kontroverzna, pojedine studije govore kako SKK predstavlja učestali uzrok izbijanja s radnog mjesta.(12,13,16)

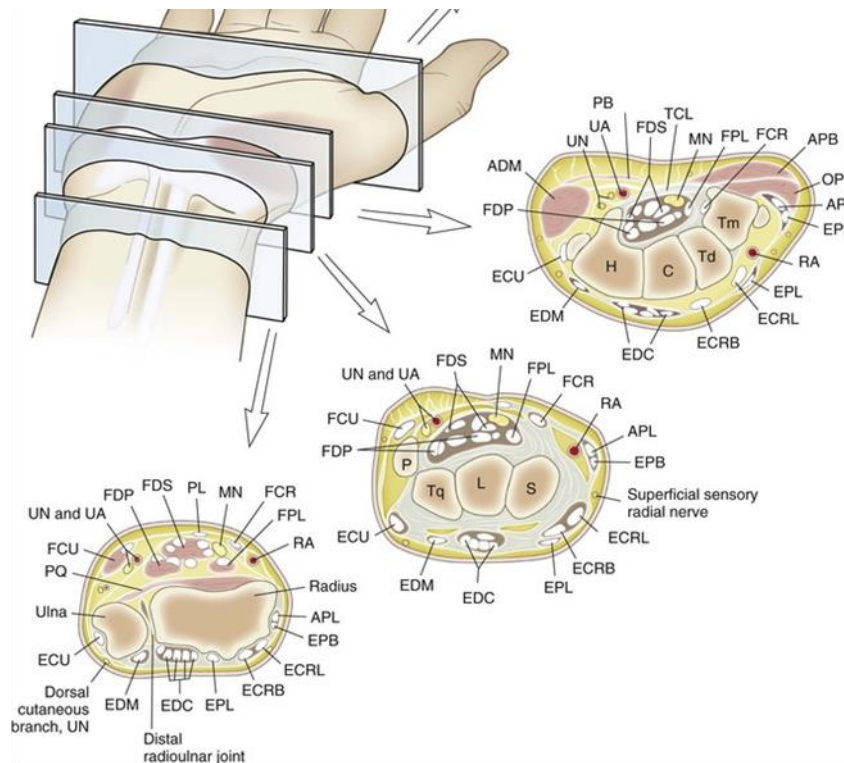
Prema podacima iz literature, u SAD se godišnje učini oko pola milijuna dekompresija MŽ zbog SKK, a trošak za svakog oboljelog radnika se procjenjuje na oko 30.000 USD. Prema podacima Atroshi i suradnika, u Švedskoj je godišnja incidencija registriranih dekompresija karpalnoga tunela 85 (M) do 220 (Ž) na 100.000 odraslih osoba.(11) Ne raspolažemo odgovarajućim podacima za Hrvatsku.

### 1.3 Anatomija i patofiziologija



**Slika 1.** Sindrom karpalnoga kanala. Prilagođeno prema Blausen.com staff (2014). "Medical gallery of Blausen Medical 2014". WikiJournal of Medicine 1 (2). DOI:10.15347/wjm/2014.010. ISSN 2002-4436

Karpalni kanal je koštano vezivni tjesnac smješten na palmarnoj strani korijena šake. Kostí pešća čine koštani žlijeb, dok krov čini poprečna karpalna sveza (retinaculum flexorum). Medijani živac (N. medianus), zajedno sa tetivama svih fleksora prstiju, prolazi kroz karpalni kanal. U poprečnom presjeku KK nije posvuda jednake širine, te se sužava od proksimalnog prema distalnom otvoru sa najužim predjelom na oko 2cm od proksimalnog otvora. Uz navedene strukture, značajan udio zauzima i sinovijalna membrana, koja omata navedene strukture kao sinovijalna vreća. Unutar karpalnog kanala medijani živac prolazi površinski, odmah ispod



slika 2. Cross Sectional Anatomy Of Hand (preuzeto sa [www.heritage.me](http://www.heritage.me))

poprečne karpalne sveze. Pošto nema zaštitnog omotača, a poprečna karpalna sveza je vrlo čvrsta, svako povećanje volumena unutar karpalnog kanala može uzrokovati pritisak na medijani živac.

Medijani živac (MŽ) čine aksoni koji potječu od živčanih korjenova C6, C7, C8 i Th1. Oni prvo čine brahijalni pleksus, nakon čega se lateralni i medijalni snopovi brahijalnog pleksusa ujedine čineći medijani živac. MŽ daje ogranke tek na podlaktici, gdje inervira 4 mišića (mm. pronator teres, flexor carpi radialis, palmaris longus, flexor digitorum superficialis). Potom daje perifernu granu (n. interosseus anterior) koji inervira m. pronator quadratus, flexor pollicis longus i medijalne glave fleksora dig. profundusa. Neposredno prije ulaska u karpalni kanal, MŽ daje ogranak (n. cutaneous palmaris) za osjetnu inervaciju lateralne polovine dlana. U kanalu se MŽ dijeli na radijalnu i ulnarnu granu. Radijalna terminalna grana daje dva osjetna ogranka za inervaciju palmarne strane 1. i 2. prsta i motorički ogranak za m. abductor pollicis brevis, m. opponens, pollicis i caput superficiale m. flexoris pollicis

brevis. (negativna opozicija i abdukcija, hipotrofija, tenara, majmunška šaka). Ulnarna terminalna grana daje dva osjetna ogranka za inervaciju palmarne strane 2. i 3. prsta, te radijalne polovice 4. prsta, a dosežu i dorzalnu stranu 3. i radijalne polovice 4. prsta distalno od baze srednje falange, što ujedno predstavlja mjesto osjetnih smetnji (trnci, parastezije, bol i grčevi) koje nastaju spontano ili provocirano (Tinelov znak, hiperfleksija ili hiperekstenzija šake). (2,15)

## 2. Klinička slika i dijagnoza SKK

### 2.1 Klinička slika

Sindrom karpalnog kanala podrazumjeva različite simptome i kliničke znakove. Najčešći simptom je parastezija praćena sa boli u šaci, a obično je zahvaćena dominantna šaka. U pojedinim slučajevima pacijenti javljaju da se bol širi u podlakticu ili, rjeđe u rame. Parestezije su obično prisutne u području čitave šake (distribucija poput rukavice) ili u inervacijskom području medijanog živca u šaci. Eminencija tenara je najčešće pošteđena zbog posebne inervacije palmarnim površinskim ogrankom medijanog živca. Parestezije se osobito često javljaju tijekom noći kada dolazi do prolongirane fleksije ili ekstenzije u ručnom zglobu i povećanog pritiska na medijani živac. U početku bolesti obično su zahvaćena osjetna vlakna dok se u progresiji bolesti javljaju i motorički simptomi što predstavlja znak zahvaćanja motoričkih vlakana. Tipični motorički simptomi su slabost abdukcije i opozicije palca praćeni atrofijom eminencije tenara.(16) Bilateralna pojava SKK se bilježi u oko 65% slučajeva dok dio pacijenata ima subklinički SKK (patološki nalaz NCS) na jednoj ruci a simptomatski SKK na drugoj ruci. (1,17,18,19)

### 2.2 Dijagnoza

Dijagnoza SKK se postavlja na temelju anamnestičkih podataka i ciljanog kliničkog pregleda. Pojava noćnih bolova i parastezija u palmarnoj strani šake je anamnestički podatak indikativan za SKK.(20) U kontekstu kliničkog pregleda koristimo se provokacijskim testovima od kojih su najpoznatiji Hoffmann-Tinel znak te Phalenov

manevar.(21,22) Osim toga koristimo ispitivanje površinskog osjeta u području inervacije medijanog živca kao elektrofiziološkom pretragom. U evaluaciji SKK koristimo još i slikovne metode od kojih su najvažnije UZV i MR.

## 2.3 Klinički kriterij

U dijagnozi SKK koriste se klinički kriteriji Američke neurološke asocijacije (AAN) objavljeni 1993.(23) prema kojoj je vjerojatnost za dijagnozu SKK veća što je veći broj standardnih simptoma i provocirajućih/olakšavajućih čimbenika, a to su sljedeći: simptomi - tupi bol u ruci, podlaktici ili nadlaktici, parestezije u ruci, slabost ili nespretnost ruke, suhoća kože ili promjena boje kože ruku, pojava bilo kojih od ovih simptoma u distribuciji medijanog živca. Provokacijski čimbenici - spavanje, dugotrajni položaj ruke ili šake, repetitivni pokreti ruke ili šake. Olakšavajući čimbenici - promjena položaja ruke i "otresanje" rukom. Prilikom fizikalnog pregleda uzima se u obzir još i sljedeće - mogući uredan nalaz, provokacijski testovi, smetnje osjeta u području inervacije medijanog živca, slabost ili atrofija mišića tenara te suhoća kože u području palca, kažiprsta i srednje prsta.

„Za objektivizaciju i kvantifikaciju kliničkog pregleda korištena je Hi-Ob-Db (Historic and Objective) skala za procjenu težine SKK. Ona se temelji na dvije dimenzije. Prva označava stupanj utemeljen na anamnezi, objektivnim znakovima i distribuciji parestezija prema sljedećoj gradaciji:

- 1 – samo noćne parestezije, neovisno o distribuciji, bez deficita APB (*m. abductor pollicis brevis*),
- 2 – noćne i dnevne parestezije, neovisno o distribuciji, bez deficita APB
- 3 – distribucija parestezija po tipu GLOVE uz deficit APB, ali bez plegije
- 4 – distribucija parestezija po tipu MEDIAN uz deficit APB, ali bez plegije,
- 5 – plegija mišića tenara inerviranih medijanim živcem.

Druga deklarira prisustvo ili odsutnost boli u obliku dihotomne kategorije (Da/Ne) pri čemu se određenom stupnju iz prve skale u slučaju prisutnosti boli pripisuje slovo P.“(16)

## 2.4 Provokacijski testovi

Već navedeni Phalenov manevar izvodi se tako da se flektiraju šake u ručnom zglobu s potpunom ekstenzijom u laktu ili fleksijom šake pritiskom pritiskom nadlaktica uz fleksiju od oko 90° u laktu.[56] Pozitivan rezultat testa se smatra pojava parastezija ili boli u prstima tijekom 60 sekundi fleksije. Prosječna osjetljivost i specifičnost ovog testa procjenjuje se na 68% odnosno 73%.(24)

Hoffmann-Tinelov test se izvodi perkusijom medijanog živca u području ulaza u karpalni kanal. Pozitivni rezultati testa podrazumjevaju pojavu boli i ili parestezija u prstima koje inervira medijani živac.(25) Hoffmann-Tinelov znak pokazuje manju osjetljivost (50%) i podjednaku specifičnost (77%) u odnosu na Phalenov test (57%). U literaturi su opisani i drugi provokacijski testovi kao što su manualna karpalna kompresija (pritisak na retinakulum fleksorum tijekom 30 sekundi), test elevacije ruke (podizanje ruke iznad glave u trajanju od 60 sekundi), te inverzni Phalenov test (ekstenzija umjesto fleksije šake). Pozitivni ishodi navedenih testova povećavaju vjerojatnost dijagnoze. (24,26,27)

## 2.5 Elektrodijagnostičke metode

Elektroneurofiziološke metode, od kojih je kod nas najzastupljeniji EMNG (engl.electromyoneurography), predstavljaju metode koje se koriste u potvrdi dijagnoze SKK, a osnivaju se na ispitivanju brzine provođenja signala motoričkih i osjetnih živaca. Radovi navode veliku specifičnost (više od 95%) i osjetljivost (85%) takvoga testa (61-64), te isključivanje ostalih patoloških stanja u diferencijalnoj dijagnozi (polineuropatija, radikulopatija i sl.) zbog čega i pretstavljaju zlatni standard u potvrdi dijagnoze SKK.(16)

EMNG ima za cilj prikazati lokalno usporenje ili blok provođenja, isključiti kompresiju MŽ u području lakta, isključiti cervikalnu radikulopatiju, te isključiti brahijalnu

pleksopatiju. Određivanjem amplitude osjetnog i motornog odgovora možemo procijeniti razinu oštećenja živca, pošto se demijelinizacija uslijed kompresije očituje pojavom nižih amplituda.(28) U 25% pacijenata sa pozitivnim kliničkim nalazom javlja se uredan neurografski nalaz.(16)

## 2.6 Slikovne metode

Osim ultrazvuka, za slikovnu dijagnostiku SKK, vrlo često se koristi magnetska rezonancija (MR). Njenom upotrebom mogu se uspješno prikazati abnormalnosti MŽ, tetiva mišića fleksora, transverzalnog ligamenta i vaskularnih struktura.

U T2 sekvenci prikazuje se hiperintenzitet demijelinizacijskih lezija MŽ, dok se u T1 sekvenci dobro prikazuju tumori, upale i recidivi. (16)

MR je pokazala visoku osjetljivost (do 96%) za dijagnozu SKK, dok je specifičnost niska (do 38%).(70) Na žalost, zbog svoje visoke cijene, kod nas MR nije u rutinskoj upotrebi, već se koristi u slučajevima kada se, i nakon kliničkog pregleda, EMNG-a i ultrazvuka, ne može postaviti sigurna dijagnoza. (16)

## 2.7 Ultrazvučni prikaz

Ultrazvuk predstavljaju zvučni valovi iznad praga čujnosti ljudskog uha, odnosno iznad 20kHz, dok se u medicini koriste ultrazvučne sonde 1-20MHz. Svaka sonda sadži piezoelektrični kristal koji odašilje i prima ultrazvučne valove, a najčešće se koriste linearne sonde sa 96 do 128 kristala. Napretkom tehnologije ultrazvučnih uređaja, ultrazvuk je postao važna alternativna metoda u oslikavanju karpalnog kanala, a ponajviše zbog dostupnosti, jednostavnosti, te detaljnog prikaza tkiva. Prekretnicu u slikovnom prikazu neuroloških struktura donosi B. Fornage, koji 1988. u svom radu opisuje ultrazvučni prikaz perifernog živca, dok je Buchberger među prvima opisao ultrazvučni prikaz karpalnog kanala i morfološke promjene MŽ u SKK kao što su otok živca na ulazu u karpalni kanal, spljoštenost MŽ na izlazu iz karpalnoga kanala te izbočenje poprečne palmarne sveze.(16)

Prednosti ultrazvuka u dijagnostici SKK su mnogobrojne: brzina i jednostavnost izvođenja pretrage, neinvazivnost, nema izazivanja neugodnih podražaja (kao na primjer elektromiografija), bolja suradljivost pacijenta, velika dostupnost ultrazvučnih uređaja, a time i niža cijena pretrage, te mogućnost snimanja prilikom aktivnih pokreta (dinamički prikaz). Omogućava vizualizaciju morfologije samog živca, praćenje njegova tijeka, oblika, ehoteksture kao i karakteristika okolnih tkiva. Tako se mogu vrlo dobro prikazati uzroci mononeuropatije MŽ, poput tumora i cista što uzrokuju kompresiju ili hematoma i vaskularnih anomalija, a koje se ne mogu dijagnosticirati elektrofiziološkim tehnikama.

U ultrazvučnoj dijagnostici brojni su parametri i kriteriji. Najčešće se koristi površina poprečnog presjeka - cross sectional area (CSA) medijanog živca na ultrazvučnom prikazu u području podlaktice i karpalnog kanala. Uz to koristimo se i parametrima kao što je izbočenje poprečne palmarne sveze (označuje povećani tlak u karpalnom kanalu), opseg pomicanja (displacement) medijanog živca(29) i korelacija(30) uvećanja dimenzija živca s opsegom ruke ili veličina karpalnog tunela.(31,32)

Prema smjernicama American Association of Neuromuscular and Electrodiagnostic Medicine površina poprečnog presjeka na ulazu u karpalni kanal (CSA-I) predstavlja dokaz razine A kao preporučeni ultrazvučni parametar u potvrdi SKK.(33) Granične vrijednosti CSA-I su izračunate od 8,5 do 12mm<sup>2</sup> iz razloga što različiti radovi navode različite cut-off vrijednosti za ovaj, a i druge parametre.(34) Meteanalize i



sustavni pregledi su procijenili i analizirali ulogu CSA-I zbog korištenja te metode u najvećem broju studija o ultrazvučnim parametrima u potvrdi sindroma karpalnog kanala, te je pokazao dobre dijagnostičke karakteristike. U tim radovima su za taj parametar zabilježene osjetljivost od 65% do 97% i specifičnost od 72,7% do 98%, te je zbog svoje jednostavnosti mjerenja razumljivo zašto je tako često korišten parametar.(16)

Postoje radovi koji analiziraju dodatne parametre kao što su omjer stješnjenja (FR - flattening ratio) odnosno umjer duže i kraće osi poprečnog presjeka medijanog živca, omjer CSA na ulazu karpalnog kanala s onime u podlaktici (WFR - wrist-to-forearm ratio), omjer CSA medijanog živca na ulazu i izlazu iz karpalnog kanala (IOR - inlet-outlet ratio), omjer CSA medijanog živca na izlazu iz karpalnog kanala (CSA-O) i u podlaktici (CSA-FA) OFR-outlet forearm ratio i razlika u CSA (delta-CSA) na ulazu i u podlaktici na razini m. pronator quadratus.(35-37) Zbog nedostatka dijagnostičkog zlatnog standarda, varijacija u kliničkoj prezentaciji i razlika u dijagnostičkim kriterijima do sada nije predložena mogućnost složenijeg indeksa u obliku jednog parametra koji bi u sebi sadržavao više navedenih kriterija i omogućio još veću dijagnostičku sigurnost u usporedbi sa dosada istraživanim parametrima. Iz tog razloga je potrebno spomenuti i rad Novi ultrazvučni dijagnostički indeks u procjeni sindroma karpalnog kanala dr. Ažmana u kojem istražuje dijagnostička svojstva multikomponentnog indeksa u odnosu na standardne metode. Pri tome je kompleksni indeks imao marginalno veći AUC (0.989;  $p < 0.001$ ) u usporedbi s prethodno spomenutim parametrima.(16)

### 2.7.1 Izvođenje ultrazvučne pretrage

Ultrazvučni pregled započinjemo linearnom sondom i podešavanjem parametara za snimanje muskuloskeletnih struktura. Koristimo se B-modom (eng. brightness) gdje je intenzitet vala prikazan većom sjajnošću. Zamolimo pacijenta da položi ruku u supinaciji na bedro, dok su prsti u laganoj fleksiji. Prije pretrage potrebno je staviti gel kako bi poboljšali prijanjanje sonde, smanjili aberacije i povećali kvalitetu slike.

Prilikom snimanja MŽ koristimo lagani pritisak sonde, kako ne bismo komprimirali živac i krećemo sa snimanjem od proksimalno prema distalno. MŽ se normalno prikazuje kao hipoehogena struktura sa hiperehogenim rubom.

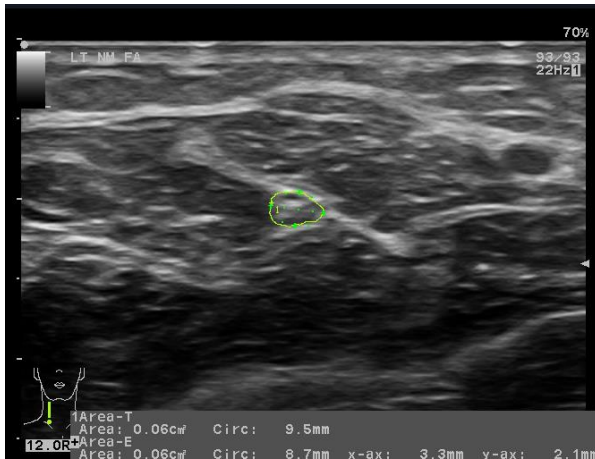
Na razini podlaktice, 10cm od distalnog ruba poprečne palmarne sveze, MŽ se prikazuje između ulne i radiusa u obliku kružnog presijeka (slika A).

Na ulazu u karpalni kanal MŽ je u razini proksimalnog ruba poprečne palmarne sveze odnosno proksimalnog ruba os pisiforme (slika B).

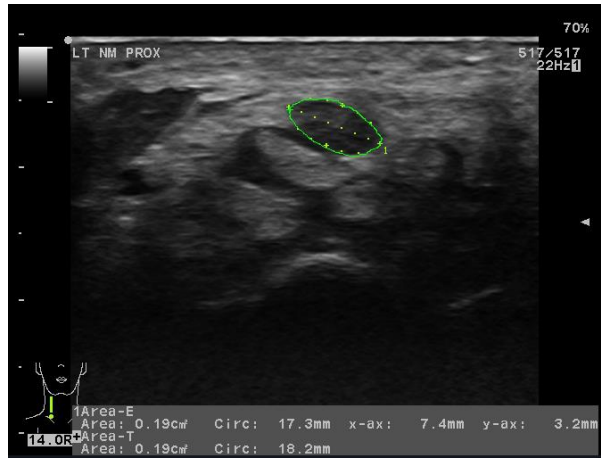
U sredini karpalnog kanala MŽ je u razini hamulusa, os hamatum (slika C).

Izlaz karpalnog kanala se nalazi u razini distalnog ruba poprečne palmarne sveze odnosno u razini distalnog ruba hamulusa, os hamatum (slika D).

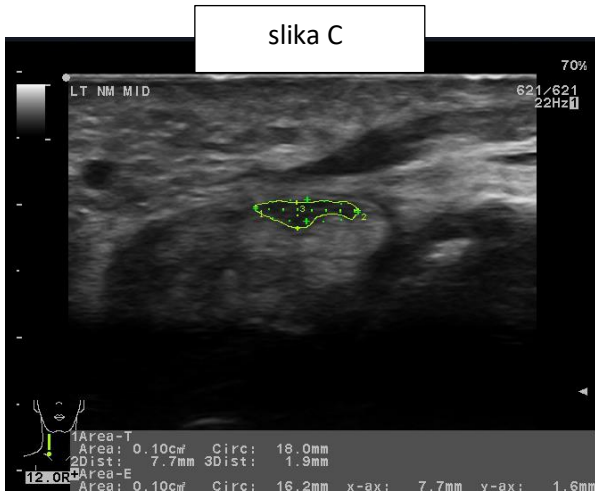
Na navedenim razinama za MŽ mjerimo površinu presjeka (CSA), opseg (CIR), te promjere dulji i kraći (Dd i Dk), dok omjer stješnjenja (FR) izračunavamo iz omjera Dd i Dk. Osim toga mjerimo i izbočenje poprečne palmarne sveze odnosno udaljenost od linije koja spaja os hamatum i os trapezium na presjeku u sredini karpalnog kanala. (16)



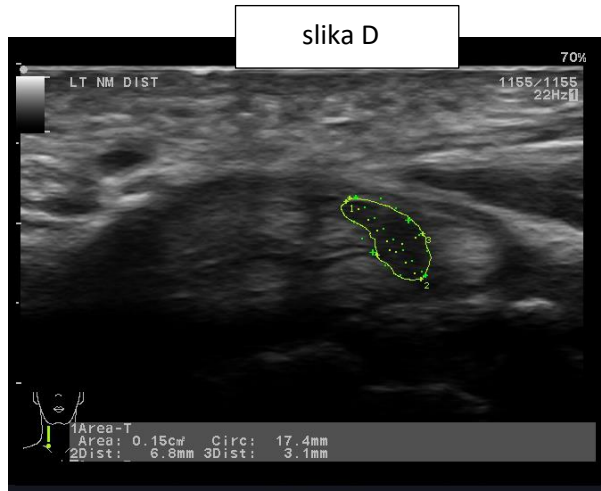
slika A



slika B



slika C



slika D

Medijani živac u podlaktici (A), na ulazu u karpalni kanal (B), u središtu karpalnoga kanala (C), na izlazu iz karpalnoga kanala (D). (16)

### 3. Liječenje sindroma karpalnog kanala

Mogućnosti liječenja SKK obuhvaća konzervativni (nekirurški) i kirurški pristup. Terapijski pristup temeljen je na težini kliničke slike, hitnosti, kao i stupnju ozljede MŽ koja se procjenjuje upotrebom elektrodijagnostičkih metoda. Konzervativne metode se češće koriste u olakšavanju simptoma SKK dok je kirurški pristup je najučinkovitiji u pacijenata s dokazanom aksonalnom degeneracijom, denervacijom, te sindromom kompresije. I konzervativni i kirurški pristup dovode do poboljšanja simptoma pacijenata sa SKK pri čemu je primjena kortikostereoida učinkovitija kratkoročno, a kirurški pristup daje bolje dugoročne rezultate i značajnije poboljšava elektrofiziološke parametre.(1,16)

#### 3.1 Konzervativni pristup

Od brojnih metoda najjednostavnija i prva koju je potrebno učiniti jesu upute pacijentu o smanjenju fizičkog opterećenja zahvaćene ruke i izbjegavanju neergonomskih položaja. Uobičajna inicijalna mjera u terapiji SKK je noćno korištenje udlaga zbog jednostavnosti i lake primjene. Upotreba ortopedskih pomagala, prvenstveno udlaga vrlo je učestala no korisnost kliničke upotrebe nije potvrđena u Cochrane metaanalizi.(38)

Farmakoterapija prvenstveno podrazumijeva lokalnu primjenu kortikostereoida s ciljem smanjenja edema MŽ. Time se postiže dobar kratkoročni učinak no za sada nema dokaza o utjecaju na tijek bolesti.(39) Istraživana je i upotreba drugih farmakoloških tvari kao što je peroralna primjena palmitoiletanolamida, koji je pokazao dobar učinak na subjektivne i elektrodijagnostičke parametre.(40)

Akupunktura kao alternativna metoda se pokazala kao bolja u redukciji simptoma i poboljšanju elektrofizioloških parametara u usporedbi s prednizolonom, ali u usporedbi s placebom nije pokazala bolju učinkovitost. (16)

U terapiji se koristi i laser nižih snaga ali u pojedinim studijama nije pokazala bolju učinkovitost u usporedbi s placebom.(41)

Od elektrofizioloških metoda možemo spomenuti terapiju interferencijskom strujom (stimulacija živca niskofrekventnom strujom), koja u usporedbi s TENS-om i

udlagom poboljšava funkciju, smanjuje težinu simptoma i elektrofizioloških parametara.(28,42)

### 3.2 Kirurški pristup

U većini slučajeva najučinkovitija metoda je kirurško liječenje koja podrazumijeva transekciju transverzalnog karpalnog ligamenta čime se postiže dekompresija karpalnog tunela. Kirurški zahvat se preporučuje kao metoda prvog izbora za većinu pacijenata sa dijagnozom SSK i dokazom o aksonalnoj degeneraciji ili denervaciji na NCS, odnosno EMNG-u. Od kirurških metoda razlikujemo tri moguća pristupa: tradicionalna otvorena operacija, kratki rez - minimalno invazivni pristup i endoskopski pristup. Za razliku od otvorenog pristupa endoskopski pristup je skuplji i nosi povećan rizik oštećenja živca ali skraćuje postoperativni oporavak i smanjuje komplikacije vezane za ožiljak.(43,44) Ishod otvorenog pristupa kao funkcija šake nije pokazao bitniju razliku u odnosu na ishod endoskopskog pristupa.(44,45) Minimalno invazivni ishod pokazao je bolji ishod s manje komplikacija te većim poboljšanjem simptoma, rezultata provokacijskih testova i dijagnostičkih parametara.(46,47)

U 1% do 25% pacijenata javljaju se kirurške komplikacije dok su ozbiljne komplikacije, kao što su ozljede živaca, arterija ili tetiva su uočljivije prilikom endoskopskih zahvata. Potencijalna komplikacija u 5% pacijenata je kompleksni regionalni bolni sindrom, što je potrebno prepoznati i adekvatno liječiti.(48,49)

## 4. LITERATURA

1. Brinar V i suradnici, Neurologija za medicinare, Zagreb, Medicinska naklada 2009.
2. Pećina M, Krmpotić-Nemanić J. Kanalikularni sindromi. Zagreb: Medicinski fakultet Sveučilišta u Zagrebu; 1987.
3. Gelfman R, Melton LJ, Yawn BP, Wollan PC, Amadio PC, Stevens JC. Long-term trends in carpal tunnel syndrome. *Neurology*. 2009 Jan 6;72(1):33–41.
4. Atroshi I, Englund M, Turkiewicz A, Tägil M, Petersson IF. Incidence of physician-diagnosed carpal tunnel syndrome in the general population. *Arch Intern Med*. 2011 May 23;171(10):943–4. doi: 10.1001/archinternmed.2011.203
5. Chammas M, Boretto J, Burmann LM, Ramos RM, dos Santos Neto FC, Silva JB. Síndrome do túnel do carpo – Parte I (anatomia, fisiologia, etiologia e diagnóstico). *Rev Bras Ortop*. 2014;49(5):429–36.
6. Tehranzadeh, Jamshid. *Musculoskeletal Imaging Cases*. McGraw-Hill Education / Medical, 2008
7. Atroshi I, Gummesson C, Johnsson R, Onsteinn E, Ranstam J, Rosen I. Prevalence of carpal tunnel syndrome in a general population. *JAMA*. 1999;282:153–8.
8. de Krom MC, Knipschild PG, Kester AD, Thijs CT, Bokkooi PF, Spaans F. Carpal tunnel syndrome: prevalence in the general population. *J Clin Epidemiol*. 1992;45:373-6.
9. Stevens JC, Sun S, Beard CM, O'Fallon WM, Kurland LT. Carpal tunnel syndrome in Rochester, Minnesota, 1961 to 1980. *Mayo Clin Proc* 1988;38:134-8.
10. El Miedany Y, Ashour S, Youssef S, Mehanna A, Meki Fa. Clinical diagnosis of carpal tunnel syndrome: old tests-new concepts. *Joint, bone, spine : revue du rhumatisme*. 2008 ;75(4):451-7.
11. Atroshi I, Englund M, Turkiewicz A, Tägil M, Petersson IF. Incidence of physician-diagnosed carpal tunnel syndrome in the general population. *Arch Intern Med*. 2011 May 23;171(10):943–4. doi: 10.1001/archinternmed.2011.203
12. De Kesel R, Donceel P, De Smet L. Factors influencing return to work after surgical treatment for carpal tunnel syndrome. *Occup Med (Lond)* [Internet]. 2008 May;58(3):187–90.
13. Cheadle A, Franklin G, Wolfhagen C, Savarino J, Liu PY, Salley C et al. Factors influencing the duration of work-related disability: a population-based study of Washington State workers' compensation. *Am J Public Health*. 1994 Feb;84(2):190-6.
14. Gell N, Werner RA, Franzblau A, Ulin SS, Armstrong TJ. A longitudinal study of industrial and clerical workers: incidence of carpal tunnel syndrome and assessment of risk factors. *J Occup Rehabil*. 2005 Mar;15(1):47-55.

15. Kahle W, Leonhardt H, Platzer W, Priručni anatomski atlas – Sustav organa za pokretanje. Zagreb, Jumena 1989.
16. Ažman D, Novi ultrazvučni dijagnostički index u procjeni sindroma karpalnog kanala, Zagreb 2017.
17. Bland JD, Rudolfer SM. Clinical surveillance of carpal tunnel syndrome in two areas of the United Kingdom, 1991-2001. *J Neurol Neurosurg Psychiatry*. 2003 Dec;74(12):1674-9.
18. Bodofsky EB, Greenberg WM, Wu KD. Median nerve compression at the wrist: is it ever unilateral? *Electromyogr Clin Neurophysiol [Internet]*. 2001 Dec;41(8):451–6.
19. Padua L, Padua R, Nazzaro M, Tonali P. Incidence of bilateral symptoms in carpal tunnel syndrome. *J Hand Surg Br [Internet]*. 1998 Oct;23(5):603–6. Available from: <http://www.ncbi.nlm.nih.gov/pubmed/9821602>
20. Bland JD. Carpal Tunnel Syndrome. *BMJ* 2007; 335:343.
21. Spaans F. The Hoffmann-Tinel sign. In: Koehler PJ, Bruyn GW, Pearce JMS, editors. *Neurological Eponyms*. New York: Oxford University Press; 2000.
22. Phalen GS. The carpal tunnel syndrome: seventeen years' experience in diagnosis and treatment of six hundred fifty-four hands. *J Bone Joint Surg* 1966;48-A:211-228
23. American Academy of Neurology Quality Standards Subcommittee. Practice parameter for carpal tunnel syndrome (Summary statement). *Neurology [Internet]*. 1993 Nov 1;43(11):2406–9.
24. MacDermid JC, Wessel J. Clinical diagnosis of carpal tunnel syndrome: a systematic review. *J Hand Ther [Internet]*. 2004;17(2):309–19.
25. Hoffmann P. Weiteres über das Verhalten frisch regenerierter Nerven und über die Methode, den Erfolg einer Nervennaht frühzeitig zu beurteilen. *Medizinische Klinik* 1915;11:856–8.
26. Paley D, McMurtry RY. Median nerve compression test in carpal tunnel syndrome diagnosis reproduces signs and symptoms in affected wrist. *Orthop Rev*. 1985;14:41–45
27. Ahn DS. Hand elevation : a new test for carpal tunnel syndrome. *Ann Plast Surg*. 2001;46:120–124.
28. Babić-Naglić Đ i suradnici, *Fizikalna i rehabilitacijska medicina*, Zagreb, Medicinska naklada 2013.
29. Filius A, Scheltens M, Bosch HG, Van Doorn PA, Stam HJ, Hovius SER, et al. Multidimensional ultrasound imaging of the wrist: Changes of shape and displacement of the median nerve and tendons in carpal tunnel syndrome. *J Orthop Res*. 2015;33(9):1332–40. doi:10.1002/jor.22909.

30. Claes F, Meulstee J, Claessen-Oude Luttikhuis TTM, Huygen PLM, Verhagen WIM. Usefulness of additional measurements of the median nerve with ultrasonography. *Neurol Sci* [Internet]. 2010 Dec;31(6):721–5. doi:10.1007/s10072-010-0258-9.
31. Kim HS, Joo SH, Han Z-A, Kim YW. The nerve/tunnel index: a new diagnostic standard for carpal tunnel syndrome using sonography: a pilot study. *J Ultrasound Med* [Internet]. 2012 Jan;31(1):23–9.
32. Kim HS, Joo SH, Cho HK, Kim YW. Comparison of proximal and distal cross-sectional areas of the median nerve, carpal tunnel, and nerve/tunnel index in subjects with carpal tunnel syndrome. *Arch Phys Med Rehabil* [Internet]. Elsevier; 2013;94(11):2151–6. doi: 10.1016/j.apmr.2013.05.008.
33. Cartwright MS, Hobson-Webb LD, Boon AJ, Alter KE, Hunt CH, Flores VH, et al. Evidence-based guideline: neuromuscular ultrasound for the diagnosis of carpal tunnel syndrome. *Muscle Nerve* [Internet]. 2012 Aug;46(2):287–93.
34. Cartwright MS, Shin HW, Passmore L V, Walker FO. Ultrasonographic reference values for assessing the normal median nerve in adults. *J Neuroimaging* [Internet]. 2009 Jan;19(1):47–51. doi:10.1111/j.1552-6569.2008.00256.x.
35. Hobson-Webb LD, Massey JM, Juel VC, Sanders DB. The ultrasonographic wrist-to-forearm median nerve area ratio in carpal tunnel syndrome. *Clin Neurophysiol* [Internet]. Elsevier; 2008 Jun;119(6):1353–7. doi:10.1016/j.clinph.2008.01.101.
36. Fu T, Cao M, Liu F, Zhu J, Ye D, Feng X, et al. Carpal tunnel syndrome assessment with ultrasonography: value of inlet-to-outlet median nerve area ratio in patients versus healthy volunteers. *PLoS One* [Internet]. 2015;10(1):e0116777.
37. Klauser AS, Abd Ellah MMH, Halpern EJ, Siedentopf C, Auer T, Eberle G, et al. Sonographic cross-sectional area measurement in carpal tunnel syndrome patients: can delta and ratio calculations predict severity compared to nerve conduction studies? *Eur Radiol* [Internet]. 2015 Aug;25(8):2419–27.
38. Page MJ, Massy-Westropp N, O'Connor D, Pitt V. Splinting for carpal tunnel syndrome. *Cochrane Database Syst Rev*. 2012 Jul 11;(7):CD010003. doi: 10.1002/14651858.CD010003.
39. Atroshi I, Flondell M, Hofer M, Ranstam J. Methylprednisolone injections for the carpal tunnel syndrome: a randomized, placebo-controlled trial. *Ann Intern Med* 2013; 159: 309–17
40. Conigliaro R, Drago V, Foster PS, Schievano C, Di Marzo V. Use of palmitoylethanolamide in the entrapment neuropathy of the median in the wrist. *Minerva Med* 2011; 102: 141–47
41. Tascioglu F, Degirmenci NA, Ozkan S, Mehmetoglu O. Low-level laser in the treatment of carpal tunnel syndrome: clinical, electrophysiological, and ultrasonographical evaluation. *Rheumatol Int* 2012; 32: 409–15.



42. Koca I, Boyaci A, Tutoglu A, Ucar M, Kocaturk O. Assessment of the effectiveness of interferential current therapy and TENS in the management of carpal tunnel syndrome: a randomized controlled study. *Rheumatol Int* 2014; 34: 1639–45.
43. Sayegh ET, Strauch RJ. Open versus endoscopic carpal tunnel release: a meta-analysis of randomized controlled trials. *Clin Orthop Relat Res* 2015; 473: 1120–32.
44. Michelotti B, Romanowsky D, Hauck RM. Prospective, randomized evaluation of endoscopic versus open carpal tunnel release in bilateral carpal tunnel syndrome: an interim analysis. *Ann Plast Surg* 2014; 73 (suppl 2): S157–60.
45. Atroshi I, Hofer M, Larsson GU, Ranstam J. Extended follow-up of a randomized clinical trial of open vs endoscopic release surgery for carpal tunnel syndrome. *JAMA* 2015; 314: 1399–401.
46. Aslani HR, Alizadeh K, Eajazi A, et al. Comparison of carpal tunnel release with three different techniques. *Clin Neurol Neurosurg* 2012; 114: 965–68.
47. Tarallo M, Fino P, Sorvillo V, Parisi P, Scuderi N. Comparative analysis between minimal access versus traditional accesses in carpal tunnel syndrome: a perspective randomised study. *J Plast Reconstr Aesthet Surg* 2014; 67: 237–43.
48. Li Z, Smith BP, Tuohy C, Smith TL, Andrew Koman L. Complex regional pain syndrome after hand surgery. *Hand Clin* 2010; 26: 281–89.
49. da Costa VV, de Oliveira SB, Fernandes Mdo C, Saraiva RÂ. Incidence of regional pain syndrome after carpal tunnel release. Is there a correlation with the anesthetic technique. *Rev Bras Anesthesiol* 2011; 61: 425–33.

## 5. ŽIVOTOPIS

Rođen sam 1982. godine u Sisku, gdje završavam osnovnu školu i opću gimnaziju. Usporedno sa studijem medicine stiječem radno iskustvo na raznim uslužnim poslovima kako u SAD-u, tako i kod nas (Kymco Hrvatska, Energodizajn d.o.o., HALMED). U slobodno vrijeme bavim se volontiranjem (Crveni križ Hrvatska i Caritas), sportovima poput brdskog biciklizma i plivanja, te učenjem stranih jezika.

## 6. ZAHVALA

Prvenstveno bih se htio zahvaliti mentorici doc.dr.sc. Gordani Ivanac na stručnom vodstvu, iskazanom strpljenu i velikoj pomoći koju je pružila prilikom izrade ovog diplomskog rada.

Najveće hvala ipak ide mojim roditeljima koji su mi bili oslonac i neprekidan izvor snage, pomoći i neizmjerne podrške kroz sve godine studija.