

Rasmussenov sindrom u djece

Zaller, Josipa

Master's thesis / Diplomski rad

2018

Degree Grantor / Ustanova koja je dodijelila akademski / stručni stupanj: **University of Zagreb, School of Medicine / Sveučilište u Zagrebu, Medicinski fakultet**

Permanent link / Trajna poveznica: <https://um.nsk.hr/um:nbn:hr:105:213877>

Rights / Prava: [In copyright](#)/[Zaštićeno autorskim pravom.](#)

Download date / Datum preuzimanja: **2024-09-25**



Repository / Repozitorij:

[Dr Med - University of Zagreb School of Medicine Digital Repository](#)



**SVEUČILIŠTE U ZAGREBU
MEDICINSKI FAKULTET**

Josipa Zaller

Rasmussenov sindrom u djece

DIPLOMSKI RAD



Zagreb, 2018.

Ovaj diplomski rad izrađen je na Zavodu za neuropedijatriju Klinike za pedijatriju KBC-a Zagreb pod vodstvom mentorice prof. dr. sc. Nine Barišić i predan je na ocjenu u akademskoj godini 2017./2018.

POPIS OZNAKA I KRATICA

AMPA – α -amino-3-hidroksi-5-metil-4-izoksazolpropionska kiselina, *prema engl. α -amino-3-hydroxy-5-methyl-4-isoxazolpropionic acid*

BBB – krvno moždana barijera, *prema engl. blood brain barrier*

CCL(5, 22, 23) – C-C motiv kemokin ligand(5, 22, 23), *prema engl. C-C motif chemokin ligand(5, 22, 23)*

CD8+ limfociti – citotoksični limfociti

CSL – cerebrospinalni likvor

CXCL(9, 10) – C-X-C motiv kemokin ligand(9, 10), *prema engl. C-X-C motif chemokin ligand(9, 10)*

EEG – elektroencefalografija

EPC – epilepsia partialis continua

FDG – fluordeoksiglukoza

FDG-PET – fluordeoksiglukoza-pozitronska emisijska tomografija

g/kg – gram po kilogramu

g/kg/dan – gram po kilogramu na dan

g/kg/mjesec – gram po kilogramu na mjesec

GABA – γ -aminomaslačna kiselina, *prema engl. γ -aminobutyric acid*

GluR3 – glutamat receptor 3

GrB+ CD8+ limfociti – granzim B pozitivni citotoksični limfociti

HS – hemisferektomija

IgG – imunoglobulin G

IL-1 β – interleukin-1 β

IgM – imunoglobulin M

INF- γ – interferon- γ

IVIG – intravenozni imunoglobulini

LG1 – LG1 protein, *prema engl. Liguleless 1*

mg/kg/dan – milligram po kilogramu na dan

MHC I – glavni kompleks histokompatibilnosti I, *prema engl. major histocompatibility complex*

MR – magnetska rezonancija

Munc-18 – nekoordinirani protein 18 sisavaca, *prem engl. mammalian uncoordinated-18 protein*

NMDA-tip GluR ϵ 2 – N-metil-D-aspartat-tip glutamat receptor ϵ 2

npr. – na primjer

PAI – imunoadsorpcija protein A, *prema engl. protein A immunoabsorption*

PET – pozitronska emisijska tomografija

PEX – plazmafereza, *prema engl. plasma exchange*

RE – Rasmussenov encephalitis

RS – Rasmussenov sindrom

SCN1A gen – naponski regulirani natrijevi kanali alfa podjedinica 1 gen, *prema engl. sodium voltage-gated channel alfa subunit 1 gene*

SPECT – jednofotonska emisijska kompjuterizirana tomografija, *prema engl. single-photon emission computed tomography*

STXBP1 gen – sintaksin vezujući protein 1 gen, *prema engl. syntaxin-binding protein 1 gene*

SŽS – središnji živčani sustav

T2/FLAIR – vrijeme 2/oporavak atenuirane inverzije vode, *prema engl. time2/fluid attenuated inversion recovery*

VGKC – kalijevi naponski regulirani kanali, *prema engl. voltage gated potassium (K) channel*

SADRŽAJ

Sažetak	VII
Summary	VIII
1. Uvod.....	1
2. Povijest.....	2
3. Epidemiologija	2
4. Patologija	3
5. Patofiziologija	6
5.1. Humoralna autoimunost	6
5.2. Citotoksičnost posredovana T limfocitima.....	7
5.3. Uloga virusa u nastanku RE-a	7
5.4. Genetika kao faktor	8
5.5. Odakle hiperekscitabilnost i zašto samo jedna hemisfera?	8
6. Klinička prezentacija	9
7. Dijagnostika	12
7.1. Laboratorijski i CSL testovi	12
7.2. EEG	12
7.3. MR, PET i SPECT.....	13
7.4. Biopsija mozga.....	14
7.5 Diferencijalna dijagnoza	15
8. Dijagnostički kriteriji	15

9. Liječenje	18
9.1. Medikamentozno liječenje	18
9.1.1. Antiepileptici	18
9.1.2. Imunoterapija	18
9.1.2.1. Kortikosteroidi	19
9.1.2.2. Intravenozni imunoglobulini	19
9.1.2.3. IVIG u kombinaciji s kortikosteroidima	20
9.1.2.4. PEX/PAI	20
9.1.2.5. Takrolimus	20
9.2. Kirurško liječenje	21
9.2.1. Ishodi HS-a	23
9.3. Alternative liječenju	25
10. Algoritam liječenja i praćenja	25
11. Atipične manifestacije RE-a	27
11.1. Adolescenti i odrasli s RE-om	28
11.2. Bilateralni RE	28
11.3. Dvostruka patologija, RE s kasnim početkom i poremećaji pokreta u RE-u	28
12. Zaključak	30
13. Zahvala	32
14. Literatura	33
15. Životopis	48

Sažetak

Rasmussenov sindrom u djece

Josipa Zaller

Rasmussenov sindrom (RS), još poznat i kao Rasmussenov encefalitis (RE), je progresivna, neurološka bolest koja uglavnom pogađa djecu. Počinje se manifestirati u prosjeku oko 6. godine života i karakterizirana je unihemisferalnom atrofijom mozga, epileptičkim napadajima, hemiparezom, kognitivnom deterioracijom i, ako je zahvaćena moždana polutka koja je dominantna za govor i jezik, disfazijom. Kreće iz, naizgled, punog zdravlja te se u roku od nekoliko mjeseci pogoršava do stanja izrazito frekventnih epileptičkih napadaja koji napreduju do epilepsiae partialis continuae (EPS) ili statusa epilepticusa koji su najčešće potpuno refraktorni na lijekove. Prvotna slabost jedne polovice tijela progredira u unilateralnu hemiplegiju i većina bolesnika završava s nemogućnošću samostalnog hoda te u kolicima ili vezani za krevet. Točan uzrok se ne zna, ali činjenica je da je RE upalna bolest u kojoj cerebralni upalni infiltrat čine predominantno T limfociti. RE se dijagnosticira na temelju kliničke slike i karakterističnog nalaza na MR-u, a u tome pomažu kriteriji koji su predloženi 2005. godine. Liječenje se sastoji od primjene antiepileptika, imunoterapije i kirurškog liječenja, hemisferektomije (HS). Od toga troje, jedino je HS učinkovita u suzbijanju tvrdokornih i na lijekove nezaustavljivih epileptičkih napadaja. Također, utječe i na progresiju bolesti te neuropsihološko propadanje. RS se može manifestirati manje karakterističnim oblicima, ali to je vrlo rijetko.

Ključne riječi: Rasmussenov sindrom, Rasmussenov encefalitis, epilepsia partialis continua, unilateralna hemipareza, hemisferektomija

Summary

Rasmussen's syndrome in children

Josipa Zaller

Rasmussen's syndrome (RS), also known as Rasmussen's encephalitis (RE), is a progressive, neurological disease which mostly affects children. It starts to manifest at 6 years of age on average and it is characterised by unihemispheric brain atrophy, epileptic seizures, hemiparesis, cognitive deterioration and, if the language-dominant hemisphere is affected, dysphasia. It develops from, seemingly, full health and arises in the time span of a few months into a condition of extremely frequent seizures which progress to *epilepsia partialis continua* (EPC) or *status epilepticus*, which are most commonly completely refractory to medication. The original weakness of one side of the body progresses into unilateral hemiplegia and most of the patients end up unable to walk independently, and in a wheelchair or bedbound. The exact cause remains unknown, but it is a fact that RE is an inflammatory disease in which the cerebral inflammatory infiltrate is predominantly made of T cells. RE is diagnosed by clinical examination and characteristic MRI findings, and the criteria, which were proposed in 2005, are helpful in the diagnosis. The treatment consists of antiepileptic drugs, immunotherapy and surgery, hemispherectomy (HS). Out of those three, HS is the only one effective in suppressing obdurate and intractable seizures. Also, HS affects the disease progression and neuropsychological deterioration. RS can be manifested in less characteristic forms, but that is very rare.

Keywords: Rasmussen's syndrome, Rasmussen's encephalitis, *epilepsia partialis continua*, unilateral hemiparesis, hemispherectomy

1. UVOD

Rasmussenov encefalitis (RE) je progresivna, neurološka bolest koja se uglavnom smatra pedijatrijskom, a prepoznata je kasnih 50.-ih.¹ Iz, naizgled, punog zdravlja, se dijete počne urušavati do teškog neuropsihološkog i motoričkog poremećaja. Prezentira se jednostranim epileptičkim napadima, mioklonizmima, i kognitivnim propadanjem.²³ Karakterističnost RE-a je u njegovom glavnom obilježju - atrofiji jedne hemisfere koja neprestano napreduje. Epileptički napadaji i motorička disfunkcija se vezuju uz tu atrofiju.¹⁰⁻¹² Kada bolest započne, brzo napreduje do teško narušenog stanja jer se epileptički napadaji pogoršavaju i sve su učestaliji te se počnu pojavljivati u obliku znanom kao epilepsia partialis continua (EPC) ili u obliku epileptičkog statusa. To je stanje teško savladivo jer većina takvih napadaja ne odgovara ni na kakvu terapiju. Nadalje, kako vrijeme prolazi, zahvaćena strana tijela postaje sve slabija i nastupa hemipareza. Ako je zahvaćena hemisfera dominantna za govor, bolesnik ima i disfaziju.²³ Hemipareza uglavnom uznapreduje do razine kada je svakodnevno funkcioniranje otežano, samostalan hod nemoguć i oboljeli završe u invalidskim kolicima ili u krevetu. Uzrok bolesti se ne zna.¹⁰ Postoji više teorija koje se još uvijek ispituju, ali ono što je sigurno je da je RE kronični encefalitis što potvrđuju i histopatološki nalazi uzoraka mozga oboljelih.¹ Dijagnostička sredstva korištena za potvrdu RE-a su brojna, a glavni trijas čine klinička slika, nalaz MR-a te patološki nalaz.^{4, 10} Liječenje je, u skladu sa svim dosadašnjim saznanjima, opširno, ali se bazira na pokušajima zaustavljanja sve frekventnijih epileptičkih napadaja i s ciljem na djelovanje na uzrok problema (koji nije poznat). U progresiji bolesti i zaustavljanju refraktornih epileptičkih napadaja se najučinkovitijom pokazala hemisferektomija, koja i sama ima svojih mana. Međutim, to je zasad jedini tretman koji daje rezultate.⁴ Postoje dijagnostički kriteriji koji omogućuju dijagnozu RE-a i koji

ne zahtijevaju uvijek invazivnu biopsiju, a temeljeni su na kliničkom pregledu i MR-u. Uzevši sve u obzir, predložen je i plan praćenja bolesnika s obzirom na napredovanje bolesti. Bitno je znati da postoje i vrlo rijetki slučajevi ove ionako rijetke bolesti, a to je RE koji pogađa adolescente i starije, bilateralni RE, RE s kasnim nastupom.²³ U ovom radu RE se razmatra po pojedinačnim karakterističnim obilježjima bolesti i prikazuju se prikupljene spoznaje koje, ponekad, mogu biti i oprečne.

2. POVIJEST

Rasmussenov sindrom (RS) se prvi put spominje 1958. godine u radu Theodora Rasmussena i suradnika s Neurološkog Instituta u Montrealu.¹ Opisali su tri pacijenta koji su bolovali od naizgled iste bolesti.¹ Radilo se o tri dječaka u dobi od 18 mjeseci, 8 godina i 11 godina koji su razvili sličnu kliničku sliku jednostranih epileptičkih napadaja s razvojem progredirajuće hemipareze, kognitivnog opadanja te kasnije, uslijed napredovanja bolesti, gotovo konstantnih i na lijekove rezistentnih epileptičkih napadaja.¹ Nažalost, najmlađi bolesnik je umro samo devet mjeseci nakon početka bolesti, međutim, njegovi uzorci mozga su uvelike pripomogli u patološkom pogledu na bolest. Preostala dva oboljela su podvrgnuta hemisferektomiji (HS) te su i njihovi uzorci tkiva pružili dodatan uvid u stanje mozga u RE-u.¹ Zahvaljujući saznanjima o tom novom entitetu iz primjera trojice dječaka, Rasmussen i suradnici su po prvi put opisali RE, i to kao „parcijalne napadaje uslijed kroničnog lokaliziranog encefalitisa“.¹ Danas je ovo stanje općeprihvaćeno pod nazivom Rasmussenov encefalitis ili Rasmussenov sindrom.^{2, 3}

3. EPIDEMIOLOGIJA

RE je rijetka bolest koja pogađa uglavnom djecu s prosječnom pojavom kliničke manifestacije od oko 6 godina.⁴ Međutim, RE se može pojaviti i u novorođenčadi te

adolescenata i odraslih.⁴⁻⁶ Oni čine ukupno 10% svih slučajeva ove bolesti te se smatraju atipičnim prezentacijama.⁴ Najstariji bolesnik dosad zabilježen je 54-godišnja pacijentica.⁷ Njemačka studija procjenjuje incidenciju RE-a od 2.4 novooboljena na 10 milijuna ljudi od 18 godina i mlađih u godini dana.⁸ Do sličnog zaključka su došli i istraživači iz Ujedinjenog Kraljevstva s incidencijom od 1.7 novooboljelih na 10 milijuna ljudi od 16 godina i mlađih u godini dana; prevalencija je 0.18/100 000 ljudi.⁹ Utjecaj spola, etnički čimbenik te geografska predominacija na pojavu bolesti dosad nisu istraživani.¹⁰

4. PATOLOGIJA

Najkarakterističnija patološka obilježja RE-a su multifokalna kortikalna upala, gubitak neurona i gliozna gotovo isključivo jedne hemisfere mozga.^{11, 12} Preciznije, to su perineuralne limfocitne i mikroglijalne nakupine, perivaskularna manžeta, neuronofagija te mikroglijalna i astroglijalna aktivacija u moždanoj kori.¹³ Limfocitni infiltrati su gotovo ekskluzivno citotoksični T limfociti (CD8+ limfociti)¹⁴, a otprilike 7% njih sadržava granule granzima B (GrB+ CD8+ limfociti) te su u bliskom položaju s obzirom na neurone i astrocite.¹⁵ Ispostavilo se da su neuroni pozitivni na glavni kompleks histokompatibilnosti I (MHC I) te su GrB+ CD8+ limfociti upućeni upravo protiv tog kompleksa što rezultira neuronalnom apoptotičkom smrću.¹⁵ Djelovanje GrB+ CD8+ limfocita i na neurone i na astrocite zajedno doprinosi kako neuralnom gubitku, tako i astrocitnoj degeneraciji što na kraju rezultira atrofijom.^{16, 17} Upala se širi kroz zahvaćenu hemisferu te uobičajeno ne prelazi na kontralateralnu stranu.¹⁸ Može biti zahvaćena bilo koja moždana regija, ali dio koji je najčešće pogođen je fronto-inzularno područje, s tim da je predilekcijsko mjesto i okcipitalna regija, međutim, s manjom učestalošću. Naime, pokazalo se da se kod bolesnika kod kojih je zahvaćen okcipitalni korteks, RE u pravilu počinje manifestirati ranije, kao i da je

raniji početak bolesti povezan s lošijim patološkim nalazom, tj. višim stadijem.^{11, 13, 19}

S obzirom na destruktivna patološka obilježja i uznapređovalost bolesti, RE je podijeljen na četiri patološka stadija. Rani stadij (stadij 1) se smatra stadijem s najranijim patološkim promjenama, a pokazuje diskretnu limfocitnu upalu s malobrojnim mikroglijalnim nodulima, s ili bez neuronofagije, ali bez evidentne kortikalne ozljede. Intermedijarni stadij (stadij 2) uključuje veći broj mikroglijalnih nodula, perivaskularne manžete, tj. povećanu limfocitnu infiltraciju, aktiviranu mikrogliju i astrogliju. Kasni stadij (stadij 3) je karakteriziran neuronalnim gubitkom i moždanom atrofijom, gliozom s umjereno obilnim perivaskularnim infiltratom i ponekom mikroglijalnom nakupinom. Završni stadij (stadij 4) pokazuje nijednu ili tek nekoliko mikroglijalnih nakupina, neuronalni gubitak, blagu ili odsutnu perivaskularnu upalu i različite stupnjeve glioze i glijalnih ožiljaka te je to stadij koji pokazuje izraženu kortikalnu destrukciju i vakuolizaciju. Stadijem 0 se smatra nalaz normalnog korteksa u kojem nema naznaka neuralnog gubitka i odsutna je reaktivna astroglioza, mikroglioza ili limfocitna infiltracija.^{11, 13} Dakle, što bolest više napreduje i duže traje, upala i limfocitni infiltrat se smanjuju, manje je mikroglijalnih nodula i aktiviranih astrocita, odnosno, njihov broj i gustoća su upravo obrnuto razmjerni duljini trajanja bolesti.¹³ Bitno je napomenuti da se unutar zahvaćene hemisfere može naći više patoloških stadija istovremeno, od normalne moždane kore do degeneriranog, vakuoliziranog korteksa što sugerira multifokalnu i progresivnu prirodu RS-a.^{13, 20}

Razlikuju se dva uzorka kortikalnog oštećenja: laminarni, koji je češći te se naziva i uzorkom moždane vijuge, a karakteriziran je obuhvaćanjem većeg dijela vrha gyrusa ili sulcusa vijuge, i rjeđi translaminarni ili penetrantni oblik, koji čini klinaste ili tzv. „punch out“ lezije. Ovakvi obrasci kortikalnog oštećenja se često nađu okruženi normalnim korteksom što objašnjava zašto biopsija ponekad može zavarati u

određivanju prave dijagnoze.¹³ Pregledniji prikaz razdiobe RS-a na patološke stadije se može vidjeti u Tablici 1.

Osim u moždanoj kori, promjene su smještene i u subkortikalnim regijama i bijeloj tvari. Ovakav nalaz je konzistentan s višim stadijima bolesti (stadijem 2 i 3), a vidljiv je gubitak i mijelina i aksona, kao i limfocitna infiltracija, astroglioza i mikroglijalna aktivacija. Sličan nalaz je primjećen i u bazalnim ganglijima, prvenstveno u putamenu, te hipokampusu, a limfocitni infiltrat se nalazi i u leptomeningama.^{13,21,22}

Tablica 1. Stadiji kortikalne patologije u Rasmussenovom sindromu¹³

Stadiji	Stadij 0	Stadij 1	Stadij 2	Stadij 3	Stadij 4
Definicija	Normalan korteks	Rani stadij	Intermedijarni stadij	Kasni stadij	Završni stadij
Cerebralni korteks	Normalan	Blaga fokalna upala i gliozna	Panlaminarna upala i gliozna	Panlaminarna degeneracija i gliozna	Panlaminarna kavitacija i/ili gliozna
Neuronalni gubitak	Odsutan	Minimalan, fokalna	Umjeren do značajan, multifokalna	Značajan, panlaminaran	Značajan, rijetki neuroni
Astroglioza	Odsutna	Blaga do umjerena, fokalna	Naznačena, učestalo panlaminarna, gemistociti	Naznačena, panlaminarna, gemistociti	Varijabilna
Mikroglijalna aktivacija	Odsutna	Blaga do umjerena, fokalna	Naznačena, panlaminarna	Varijabilna	Varijabilna
Infiltracija T limfocita	Odsutna	Blaga do umjerena, pokoja nakupina ili manžeta	Naznačena, panlaminarna ili multifokalna, učestale manžete	Minimalna	Rijetka

5. PATOFIZIOLOGIJA

Patofiziološka podloga nastanka RS-a nije do kraja objašnjena, međutim, imunološka uloga je očita. Prvenstveno, to su humoralna autoimunost i citotoksičnost posredovana T limfocitima. Istraživane su i uloge gena i virusa u samom nastanku RE-a. Pravi uzrok, unatoč brojnim istraživanjima, još uvijek nije poznat.^{10, 23}

5.1. Humoralna autoimunost

Prva protutijela nađena kod bolesnika s RS-om su ona protiv glutamatnog receptora GluR3. Naime, na animalnim modelima je utvrđena pojava epileptičkih napadaja kada se zečevima aplicirao GluR3 fuzijski protein.³⁶ Protutijela protiv GluR3 se zasad smatraju najvažnijim protutijelima koja podržavaju hipotezu o degeneraciji CNS-a posredovanoj protutijelima.¹⁰ U prilog ovoj hipotezi govori i poboljšanje stanja određenog broja oboljelih nakon plazmafereze.³⁶⁻³⁸ Međutim, sama protutijela su nađena u samo malom broju bolesnika te se dovode u vezu i s drugim tipovima epilepsije što znači da nisu specifična samo za RS.³⁹⁻⁴¹ Također, pokazalo se da plazmafereza pomaže samo nekim bolesnicima, a ne svima.³⁸

Osim protutijela protiv GluR3, u manjeg broja oboljelih su nađena protutijela i protiv drugih antigena poput Munc-18 i α -7 nikotinskog acetinkolinskog receptora, ali, nakon toga, drugih izvještaja nije bilo.^{31, 32, 42} Kod 19 pacijenata su nađena IgG i IgM protutijela usmjerena protiv NMDA-tipa GluR ϵ 2 receptora te je objavljen slučaj djevojčice s povišenim razinama protutijela protiv VGKC, ali s nejasnim uzročno-posljedičnim vezama.^{43, 44} Protutijela protiv LGI1, AMPA receptora i GABA receptora su detektirana u pacijenata s limbičkim encefalitisom, a jedan pacijent s anti-NMDA encefalitisom se prezentirao kliničkom slikom koja oponaša akutnu fazu RS-a te su kod njega nađena protutijela protiv NMDA receptora.^{45, 46}

Uzimajući u obzir sve dosad, nađeni su dokazi koji govore u prilog ovoj hipotezi, ali i koji je opovrgavaju. Svakako se smatra da su, osim protutijela protiv GluR3, moguća i druga protutijela kao objašnjenje ove bolesti.

5.2. Citotoksičnost posredovana T limfocitima

Većina limfocita koji infiltriraju mozak oboljelih od RS-a su limfociti T te se smatra da oni imaju glavnu ulogu u upalnom odgovoru u ovoj bolesti, a RE je jedina pedijatrijska epilepsija s predominantnim T limfocitnim infiltratom u mozgu.^{14, 47} Kao što je opisano u poglavlju Patologija, oko 7% njih su GrB+ i u bliskom su položaju naspram neuronima i astocitima. Primjećeno je da CD8+ GrB+ limfociti ispuštaju granzime koji ciljaju MHC I što rezultira smrću neurona i astrocita apoptozom.¹⁵ Osim otpuštanja granzima, citotoksična aktivnost podrazumijeva i otpuštanje IL-1 β i drugih upalnih medijatora u mikrookoliš neurona i neuroglije.⁴⁸ Upravo ta dva mehanizma se smatraju glavnim pokretačima upalnog mehanizma koji dovode do progresije RE-a.⁴⁹ Tipiziranjem T limfocita pronađenih u uzorcima mozga oboljelih je pokazano da su ove stanice potekle od prekursora T limfocita koji odgovaraju na specifičan antigenski epitop.⁴⁹ To ukazuje na ideju da jedan, specifičan antigen uzrokuje upalu posredovanu limfocitima T.²⁹ S obzirom da T limfociti napadaju kako neurone tako i astrocite, moglo bi se zaključiti da obe vrste stanica sadrže takav antigen.¹⁰ Međutim, ovaj mehanizam nije odgovoran za epileptičku aktivnost, a identitet samog antigena još uvijek nije poznat.^{13, 15}

5.3. Uloga virusa u nastanku RE-a

Otkad je bolest opisana, prvotna slutnja na njezin uzrok je upućivala na virus kao uzročnika. To je zbog nalaza ogrebotine iza uha prvog opisanog oboljelog i anamneze preboljele „lagane gripe“ trećeg bolesnika opisanog. Također, patološki

nalazi limfocitnih infiltrata i mikroglijalnih nodula podržavaju tu teoriju.¹ Postoje brojna istraživanja koja pokušavaju povezati RS s poznatim uzročnicima encefalitisa poput herpes simplex virusa, citomegalovirusa, Epstein-Barr virusa, enterovirusa, ali s neuspjehom s obzirom da su ovi uzročnici izolirani u samo nekih pacijenata.²⁴⁻²⁸

5.4. Genetika kao faktor

RE se smatra sporadičnom bolešću s obzirom da nema dokaza o nasljednosti.²⁹ Jedna studija je otkrila bolesnika s mutacijom *SCN1A* gena koji je imao sličnosti s RE-om što se tiče kliničke slike.³⁰ Nađena su i protutijela usmjerena protiv Munc-18 proteina kod određenog broja pacijenata tako da se taj nalaz dovodi u vezu s mutacijom *STXBP1 (MUNC-18-1)* gena koja može biti prisutna u dijela oboljelih od RE-a. Munc-18 je intracelularni protein pa je mala vjerojatnost da on objašnjava nastanak RS-a, ali je povezan s novorođenačkom epileptičkom encefalopatijom.³¹⁻³⁴ Također je pronađena povećana ekspresija sedam gena koji kodiraju INF- γ , CCL5, CCL22, CCL23, CXCL9, CXCL10 i Fas ligand. Oni su povezani s aktivacijom vrsta T limfocita i sadržavaju gene povezane sa specifičnim kemokinima koji mogu utjecati na regrutaciju T limfocita na mjesto upale.³⁵ Usprkos naporima, nema dokaza o genetici kao čimbeniku koji pridonosi nastanku bolesti.³

5.5. Odakle hiperekscitabilnost i zašto samo jedna hemisfera?

Iako je aktivirani imunološki odgovor posredstvom T limfocita važan patofiziološki mehanizam u RE-u, mikroglijalna i astroglijalna aktivacija su također bitni u patološkom procesu i razvoju RS-a.²⁹ Mikroglijalna aktivacija je karakteristika ove bolesti koja je opisana već kod prvog prikaza RE-a i ona prati veličinu infiltracije limfocita T i progresiju bolesti te je se može primjetiti u ranim stadijima.¹³ Mikroglija je važan izvor proinflamatornih medijatora i elemenata inflamatornih kao što su

citokini.⁵⁰ Otpušta i IL-1 β , koji je povišen u RS-u, i koji je kritičan za epileptogene mehanizme.⁵¹⁻⁵³ Aktivirana mikroglija može sudjelovati i u povećanoj ekscitabilnosti preko komplementa.^{54, 55} Međutim, njena specifična uloga još nije otkrivena.¹⁰

Uz mikrogliju, astrogljalna aktivacija se može naći u svim stadijima RE-a i prati mikroglijalnu aktivaciju i limfocitnu infiltraciju.¹³ Astrociti imaju bitnu ulogu u neuronalno-neurogljalnim interakcijama tijekom epileptogeneze. Kako se smatra da limfociti T napadaju i astrocite, te neuronalno-neurogljalne veze su prekinute što može imati za osobito važnu posljedicu poremećaj neuronalne ekscitabilnosti.^{16, 56}

Od drugih mehanizama hiperekscitabilnosti još je proučavano smanjeno otpuštanje GABA-e i promjenjena svojstva neuronalnih membrana zbog povećanih elektronskih spojeva između piramidalnih neurona i aktivirane mikroglije.^{57, 58}

Razrješenje enigme o unilateralnosti ove bolesti stoji u razumijevanju točne patogeneze RE-a. Uz dosad prikazane patogenetske mehanizme, moraju postojati dodatni faktori koji bi objasnili ovu pojavu.^{23, 29} Jedan od uzroka je možda fokalna epilepsija. Dolazi do popuštanja i oštećenja BBB barijere uzrokovane napadom, a time i većeg propuštanja protutijela.⁵⁹ To je možda i razlog zašto limfocitnu infiltraciju nalazimo u samo jednoj hemisferi koja je, dakle, prostorno ograničena.⁶⁰ Nadalje, antigen, bilo strani (poput sporo progresivne virusne infekcije) ili autoantigen (u tom slučaju se radi o genima ili proteinima koji su izraženi na samo jednoj strani mozga), bi mogao objasniti hemisferične promjene.^{10, 29} Koji god da razlog bio, za odgovorima na ovo pitanje se još traga.

6. KLINIČKA PREZENTACIJA

Rasmussenov sindrom je neurološka bolest koja uglavnom zahvaća djecu i po svom karakteru je progresivna. Uobičajeno se počinje klinički manifestirati u djece od oko 6

godina starosti.⁴ Sam tijek bolesti se dijeli u tri faze. Prva ili prodromalna faza može biti nespecifična s relativno niskom frekvencijom unilateralnih epileptičkih napadaja i, rijetko, blagom hemiparezom koja traje obično oko 7 mjeseci (može trajati čak do 8 godina). Ova faza nije izražena kod svih oboljelih kao prva faza - kod njih se bolest počinje manifestirati drugom ili akutnom fazom.⁴ Ako, ipak, postoji prodromalni period u bolesnika, smatra se da može predvidjeti početak druge faze i od nekoliko godina.¹⁰ Tada svaka prodromalna faza prelazi u akutnu. Ona je karakterizirana učestalim epileptičkim napadajima, obično jednostavnim parcijalnim motoričkim napadajima, neurološkom i motoričkom deterioracijom, prvenstveno progresivnom hemiparezom, hemianopijom, kognitivnim propadanjem i, ako je zahvaćena hemisfera dominantna za govor, disfazijom.⁴ Epileptički napadaji su ispočetka rjeđi, međutim, vrlo brzo se njihov broj povećava i do te mjere da je ponekad potrebna primjena anestetika s obzirom da su epileptički napadaji rezistentni na lijekove, ili se bolesnici prezentiraju statusom epilepticusom. Napadaji često započinju motoričkim napadajem jednog dijela tijela zahvaćene strane te se šire na i na druge dijelove, npr. započne trzajevima desnog dijela lica da bi zatim zahvatilo i desnu ruku.^{1, 4, 10} Epileptički napadaji u RE-u pokazuju polimorfizam, često prelaze u epilepsia partialis continua-u i, kao što je spomenuto, ne popuštaju na medikaciju, posebno EPC.²³ Svi napadaji započinju u jednoj moždanoj hemisferi, međutim, lokalizacija odakle potječu je varijabilna. To ukazuje na širenje upale duž hemisfere koja zatim rezultira napadajima; često bolest počinje napadajem za koji se ispostavi da je bio iz frontalnog režnja, međutim, kako bolest napreduje, pojavljuju se epileptički napadaji podrijetla iz temporalnog režnja, i tako duž hemisfere.⁶ Ova pojava je opisana kao „marš kroz hemisferu“.⁴ Osim jednostavnih parcijalnih motoričkih napadaja (u 77% slučajeva), opisani su i žarišni napadaji (19% s automatizmima i 31% sa slijedećom

unilateralnom motoričkom simptomatologijom), posturalni napadaji (24%) i somatosenzorni napadaji (21%). U 42% slučajeva jednostavni parcijalni motorički napadaji prijeđu u sekundarizirane generalizirane toničko kloničke napadaje.⁴ EPC, koji se u tijeku bolesti javlja u 56-92% oboljelih^{4, 6}, je prvotno opisan u Rusiji kod odraslih koji su bolovali od ruskog proljetno-ljetnog encefalitisa. Opisao ih je Kozhevnikov, čije ime služi kao sinonim za EPC, a radi se o dugotrajnim parcijalnim miklonizmima koji uključuju gornje ekstremitete s ili bez uključenja trzajeva glave i donjih ekstremiteta.⁶¹ Karakterizirani su trima osobitostima: na njih se ne može utjecati lijekovima, nemaju tendenciju širenja (za razliku od drugih motoričkih napadaja) i ne prestaju nakon uobičajenog kratkog perioda fokalnog motornog napadaja.⁶² Pojavu epileptičkih napada prati razvoj hemipareze. Kako se frekvencija napadaja povećava, tako se slabost zahvaćenog dijela tijela pogoršava do stanja hemipareze.^{1, 4, 23} Za kliničko praćenje napretka bolesti, hemipareza se pokazala najkorisnijom jer se najčešće nađe u ovoj bolesti i dopušta kvantitativnu evaluaciju, čak i kod djece.²³ U određenim slučajevima je došlo do poboljšanja motoričkih sposobnosti na zahvaćenoj strani ako se napadaji uspiju kontrolirati, tako da opadanje motoričke funkcije i njena progresija ovise o frekvenciji i intezitetu napadaja.⁶³ Međutim, još uvijek nije točno jasno što uzrokuje hemiparezu: da li je motorički deficit funkcionalan i uzrokovan učestalim napadajima, a time i reverzibilan, ili je posljedica moždane atrofije.²³ Akutna faza traje od 4 do 8 mjeseci, a nakon toga prelazi u treći ili rezidualni stadij. On je karakterističan po trajnom i stabilnom neurološkom deficitu i čestim epileptičkim napadajima, iako ne toliko frekventnim kao u akutnoj fazi. Hemipareza je u ovom stadiju toliko uznapredovala da bolesnici ne mogu sami hodati ili su vezani uz invalidska kolica i krevet. Trajanje i ozbiljnost svake

pojedine faze nisu isti kod svih oboljelih nego su individualni i određuju težinu i intezitet deficita.^{4, 23}

7. DIJAGNOSTIKA

7.1. Laboratorijski i CSL testovi

Nijedan laboratorijski test nije dostatan za postavljanje ili podupiranje dijagnoze RE-a.²³ Antitijela protiv GluR3 u serumu (i cerebrospinalnom likvoru) ne pokazuju veću mogućnost pozitivne dijagnoze na RE nasuprot neupalnim epilepsijama.³⁹⁻⁴¹ Također, pronalazak ovih protutijela ne bi trebao koristiti za odabir ili isključivanje neke specifične terapije.²³

U otprilike 50% bolesnika su nalazi cerebrospinalnog likvora unutar normale (koncentracija proteina i broj stanica).²³ U ostalih se mogao primjetiti povećan broj stanica, predominantno limfocita (16-70 stanica/mikroL), povišena koncentracija proteina (50-100 mg/dL) i povišena krivulja precipitacije koloidnog zlata; 15% bolesnika s abnormalnim nalazima CSL-a su imali sva tri parametra poremećena.⁶⁴ Test s oligoklonalnim trakama je nedosljedan zbog pozitivnih nalaza koji su varirali od 0% do 67%.^{6, 65} Stoga, standardni testovi cerebrospinalnog likvora nisu dovoljni da se potvrdi ili isključi dijagnoza RE-a, ali se obično izvode da se isključe infektivni uzročnici.²³

7.2. EEG

Prve promjene zabilježene na EEG-u se vide 4 mjeseca nakon početka bolesti i mogu pridonijeti dijagnozi RE-a dok je još u ranoj fazi, a kako bolest progredira, tako se to može i dokumentirati na EEG-u.^{6, 23, 66} Na početku se opisuju polimorfni δ valovi visokih amplituda nad zahvaćenom hemisferom, prvenstveno iznad temporalnog i

centralnog dijela. Napretkom bolesti se pojavljuju interiktalne epileptiformne abnormalnosti koje mogu evoluirati u subkliničke iktalne EEG uzorke.^{6,67} Nema specifičnih EEG abnormalnosti koje mogu razlučiti RE od drugih uzroka fokalnih epilepsija, međutim, sljedeći nalazi govore u prilog RS-a: poremećaj pozadinske aktivnosti i vretena u snu, spora fokalna aktivnost, multifokalna i subklinička iktalna izbijanja.^{23, 66} Što se tiče epilepsiae partialis continue, ona, kao i kod drugih uzroka EPC-a, nije uvijek popačena ritmičnim izbijanjima na EEG-u snimanom površinskim elektrodama.⁶⁸ I na kontralateralnoj strani se primjećuju EEG abnormalnosti. U većine bolesnika se nađu asinkroni spori valovi i epileptiformna izbijanja te se nalaze interiktalne abnormalnosti unutar 6 mjeseci kod 25% bolesnika i unutar 3-5 godina od početka bolesti kod 62% oboljelih. Ovi nalazi nad kontralateralnom hemisferom više govore u prilog progresivnoj kognitivnoj regresiji nego vrlo rijetkom, bilateralnom obliku bolesti.^{67,69} Međutim, kod bolesnika sa sigurnom dijagnozom RE-a, koji razviju neovisan kontralateralni napadaj, svakako treba posumnjati i na bilateralni RS.²³

7.3. MR, PET i SPECT

Magnetska rezonancija ima esencijalnu ulogu u dijagnostici i praćenju progresije RE-a, a pokazuje karakterističnu unihemisferalnu dominaciju atrofije.¹⁸ MR nalazi većine bolesnika već nakon prva 4 mjeseca od početka bolesti pokazuju unilateralno povećanje likvorskih prostora, poglavito u inzularnoj i periinzularnoj regiji, te pojačan signal u kortikalnom ili subkortikalnom području (ili oboje) na T2/FLAIR pretragama. Također, uočava se i atrofija glave nucleusa caudatusa kod većine oboljelih, koja može biti rani znak RS-a, te putamena kod nekih.^{6, 70} Pokazalo se da se na istim područjima koja su pokazivala abnormalnosti na MR-u nalaze i područja upale i reaktivnih astrocita. To znači da nalazi na magnetskoj rezonanciji prate upalu, odnosno, razvoj upale prati nalaz atrofije.¹⁸ Topografska analiza je pokazala da su

frontalni režanj i inzula prvi zahvaćeni atrofijom te je atrofija upravo ovih područja u korelaciji s trajanjem bolesti, dok su zahvaćenost parijetalnog i okcipitalnog režnja povezani s ranijim nastupom i agresivnijim oblikom RE-a.^{11, 13, 29} Kako se bolest razvija tako su i drugi dijelovi hemisfere zahvaćeni: proširenje sulcusa, zahvaćenost drugih dijelova sive i bijele tvari i proširenje ventrikularnog prostora; oni upućuju na kasniju fazu kad je bolest već uzela maha.²⁹ Upravo se unutar 12 mjeseci od početka akutne faze bolesti gubi najviše tkiva, tj. atrofija napreduje u najvećoj mjeri u akutnoj fazi bolesti.⁵ Doduše, zabilježeni su slučajevi spore progresije atrofije (i po nekoliko godina) što ukazuje na varijabilnost brzine progresije.⁷⁰ Hiperintezivne lezije na MR-u su povezane s pogoršanjem epileptičkih napadaja. Pokazala se dinamička priroda tih lezija – pri učestalim epileptičkim napadajima su bile zamjećene na MR-u, kod smirivanja napadaja lezije nisu više bile tolikog inteziteta, ali, pri povratku češćih epileptičkih napadaja, opet bi pokazivale jači intezitet.⁷¹ Osim praćenja i dijagnoze RE-a, ovakav nalaz atrofije jedne moždane hemisfere odvaja bolesnike s RS-om od zdravih ili bolesnika s epileptičkim napadima koji nemaju RS.⁷²

Kod dijagnostike PET-om koristi se fluordeoksiglukoza (FDG) te se nalaze velika područja hipometabolizma (ponekad se nađu i fokalna područja hipermetabolizma).^{70,73} U ranoj fazi bolesti, FDG-PET pokazuje hipometabolizam predominantno u frontotemporalnom području, a u kasnijim stadijima i posteriorne kortikalne regije. Dijagnostika SPECT-om slijedi PET nalaze.^{70, 74}

7.4. Biopsija mozga

Izvođenje biopsije mozga nije potrebno u svim slučajevima RE-a jer drugi kriteriji mogu biti dovoljni za dijagnozu (Tablica 2).²³ Međutim, prije se biosija smatrala zlatnim standardom.⁷⁵ U slučaju da kriteriji u Dijelu A niti u Dijelu B (Tablica 2) nisu

ispunjeni, tada biopsija može značajno pomoći u dijagnosticiranju.²³ Tijekom uzimanja uzorka biopsijom pomoću igle, treba se razmišljati o bliskoj lokalizaciji normalnih i promijenjenih tkivnih elemenata jer može doći do lažno negativnih rezultata.^{11, 13, 14} Tako da se preferira, ukoliko nema kontraindikacija, otvorena biopsija koja sadrži tkivo meningealnih ovojnica, sivu i bijelu tvar. Uzorak se uzima iz zahvaćene hemisfere s područja koje nije zaduženo za govor i koje je pokazalo hiperintezivitet na T2/FLAIR-u.^{18, 23} U slučajevima kad se ne nalaze jasne MR lezije, PET i SPECT mogu pomoći odrediti mjesto uzorkovanja.⁷⁴ Preporučuju se frontalne i temporalne biopsije s obzirom da su to predominantne lokalizacije u ranim fazama bolesti.^{13, 74} Također, postoje slučajevi kod kojih je dominantna lokalizacija parijetalni ili okcipitalni režanj pa se mora i na tu činjenicu misliti.⁵ Na kraju, ako je nalaz biopsije neodređen, potrebno je daljnje kliničko i MR praćenje, preporučljivo svakih 6 mjeseci, da bi se razjasnila narav bolesti.²³

7.5. Diferencijalna dijagnoza

Diferencijalna dijagnoza treba pokriti: druge unilateralne neurološke sindrome, druga moguća oboljenja koja dovode do EPC-a i druge upalne ili infektivne bolesti koje mogu oponašati RE.²³

8. DIJAGNOSTIČKI KRITERIJI

Skup kriterija, koji se moraju zadovoljiti da bi ova bolest bila dijagnosticirana kao RS, su predloženi 2005. godine te do danas vrijede. Njihov cilj je bio omogućiti dijagnozu u bilo kojoj fazi bolesti, omogućiti dijagnozu što ranije, a time i donijeti odluku o terapiji, te limitirati provođenje biopsije mozga samo na one slučajeve koji se nijednom drugom metodom ne mogu razjasniti. Predložen je pristup u dva koraka koji su prikazani u Tablici 2. Svakog bolesnika za kojeg se smatra da je obolio od RS-a bi

trebalo pregledati i zaključiti ima li karakterističnu kliničku sliku te očitati EEG i MR nalaze (navedeno u Dijelu A u Tablici 2). Ako nađemo sve od navedenog, daljnja obrada nije potrebna za dijagnozu RE-a, niti je potrebna biopsija. Dio A je visoko karakterističan za oboljele kod kojih je bolest u ranoj fazi. Dio B je dodan da bi se pokrili i slučajevi koji se prezentiraju drukčije. Kriteriji Dijela B se oslanjaju na progresivnu prirodu bolesti, što se i dokazuje klinički, na MR-u i histopatološki.²³ Biopsija je zlatni standard dijagnostike RE-a, ali nije potrebna u svim slučajevima ako su svi kriteriji Dijela A zadovoljeni.⁷⁵ Svi navedeni kriteriji skupa bi trebali biti u mogućnosti otkriti kako rane, tako i kasnije slučajeve RS-a, i one manje česte vrste prezentacija. Jedino iznimno rijetki slučajevi bilateralnog RE-a ne mogu biti detektirani ovim načinom. Međutim, ispunjenje kriterija isključuje ostale bolesti.²³ Opisan je jedan slučaj zamijene RE-a s unihemisferičnim vaskulitisom. Naime, bolesnik je po svim kriterijima odgovarao dijagnozi RE-a, ali nije rađena biopsija. Razlika je bila u nalazu kalcifikata na CT-u glave te pojačanom signalu pri izvođenju MR-a s uporabom gadolinija kao kontrasta.⁷⁶ Tako da je preporuka napraviti te dvije pretrage da bi se isključio unihemisferični vaskulitis ako prethodno nije izvedena biopsija.²³ Osjetljivost dijagnostičkih kriterija je 81%, a specifičnost 92%. Da bi se povisila osjetljivost, predloženo je da se bolesnici koji zadovoljavaju treći kriterij Dijela B (dakle, potvrđeni su biopsijom) te zadovoljavaju dva od tri kriterija Dijela A, smatraju pozitivnima na RE.⁷⁶

Tablica 2. Dijagnostički kriteriji za RE²³

RE može biti dijagnosticiran ako su sva tri kriterija Dijela A zadovoljena ili ako su zadovoljena dva od tri kriterija Dijela B. Prvo se provjerava Dio A. Nakon toga, ako to nije ispunjeno, provjerava se Dio B. U dodatku: Ako biopsija nije izvedena, mora se napraviti MR s primjenom kontrasta gadolinija i CT glave da se dokaže da nema pojačanja signala pod sredstvom gadolinija i kalcifikata i time isključi diferencijalna dijagnoza unihemisferičnog vaskulitisa.⁷⁶

Dio A:

- | | |
|---------------------|---|
| 1. Klinički znakovi | Žarišni napadaji (s ili bez EPC-a) i unilateralni kortikalni deficit(i) |
| 2. EEG | Asimetrija – spora aktivnost iznad jedne hemisfere s i bez epiletiformnih aktivnosti i jednostrani početak napadaja |
| 3. MR | Unihemisferična fokalna kortikalna atrofija i barem jedno od sljedećeg:

Hiperintenzitet na T2/FLAIR-u u sivoj ili bijeloj tvari

Hiperintenzitet ili atrofija glave ipsilateralnog caudatuma |

Dio B:

- | | |
|---------------------|---|
| 1. Klinički znakovi | EPC ili progresivni* unilateralni kortikalni deficit(i) |
| 2. MR | Progresivna* unihemisferična fokalna kortikalna atrofija |
| 3. Histopatologija | Encefalitis s dominantnim limfocitima T s aktiviranom mikroglijom (obično, ali ne nužno, formira nakupine) i reaktivnom astrogliozom

Brojni parenhimalni makrofagi, limfociti B, plazma stanice ili virusne inkluzije isključuju dijagnozu RE-a. |

„Progresivno“ znači da su barem dva uzastopna klinička pregleda ili izvedena MR-a potrebna za zadovoljavanje navedenih kriterija. Da bi se indicirala klinička progresija, oba dva pregleda moraju pokazati neurološki deficit i koji se mora povećavati tijekom vremena. Da bi se indicirala progresivna hemiatrofija, oba nalaza MR-a moraju pokazivati hemiatrofiju i koja se mora pogoršavati tijekom vremena.

9. LIJEČENJE

Cilj liječenja RE-a je smanjiti frekvenciju i ozbiljnost epileptičkih napadaja i poboljšati dugoročni ishod, odnosno, utjecati na opsežnost neurološkog deficita, kako motoričkog, tako i kognitivnog. Za postizanje ovih ciljeva se koriste antiepileptici, imunoterapija i operacijsko liječenje. Unatoč velikom trudu, svo liječenje samo olakšava simptome bolesti te ne utječe na uzrok, što znači da, zasad, izliječenje u svom punom smislu nije moguće, a, nažalost, ni rezultati dugotrajnog liječenja, pogotovo na kognitivne funkcije, nisu poznati.^{7, 23}

9.1. Medikamentozno liječenje

9.1.1. Antiepileptici

Antiepileptici imaju ograničen efekt na epileptičke napadaje i progresiju bolesti. U prvom redu na EPC koja se pogotovo pokazala kao refraktorna na ovu vrstu lijekova.^{7, 23} Međutim, antiepileptici se koriste u liječenju svih bolesnika koji imaju ne-EPC epileptičke napadaje s glavnim ciljem da se smanji njihova frekvencija i da se zaštiti oboljelog od takvih napadaja.^{2, 77} Misao vodilja u ovoj vrsti liječenja je prije postizanje optimalne kontrole napadaja sa što manje nuspojava, nego potpun prestanak napada.⁷⁸

9.1.2. Imunoterapija

Preporučeni lijekovi koji djeluju kao imunomodulatori i imunosupresivi su: kortikosteroidi, intravenozni imunoglobulini (IVIG), kombinacija steroida i IVIG-a, plazmafereza (PEX) i protein A IgG imunoadsorpcija (PAI) i takrolimus.^{7, 23}

9.1.2.1. Kortikosteroidi

Pokazalo se da korištenje prednizolona/prednizona u visokim dozama, a zatim polagano snižavanje doza, ima povoljan učinak na napadaje i neurološke funkcije – pogotovo ako se uvedu u ranijoj fazi bolesti.^{6, 63, 79} Preporuka za dugotrajno korištenje steroida je započinjanje s bolusima intravenozno primjenjenog metilprednizolona u dozi od 20 mg/kg/dan, a zatim uvođenje 1-2 mg/kg/dan prednizolona ili prednizona na usta.^{38, 80} Ove doze bi trebalo polagano smanjivati, idealno ispod praga za izazivanje Cushingovog sindroma.²³ Kad se govori o kratkotrajnom korištenju steroida, posebno su se korisnima pokazali u liječenju statusa epilepticusa, kada se primjenjuju intravenozno u dozi od 20 mg/kg/dan.^{38, 79} Nuspojave kortikosteroida su očekivane: zadržavanje tekućine, Cushingov sindrom kod svih pacijenata te moguća pojava psihoze, problema u ponašanju, septikemije, osteoporoze, hipertenzije i kandidijaze u nekim slučajevima.^{38, 63, 79}

9.1.2.2. Intravenozni imunoglobulini

Imunoglobulini primjenjeni intravenozno su se također pokazali s dobrim ishodom na epileptičke napadaje i neurološke funkcije. Čak su preporučeni kao prva linija terapije umjesto kortikosteroida.^{38, 79} Započinje se s 3-5 uzastopnih infuzija u dozi od 0.4 g/kg/dan i nastavlja s mjesečnim dozama od 0.4-2.0 g/kg raspodijeljenih na 1-5 uzastopnih dana. Nuspojave IVIG-a su rijetke.²³

9.1.2.3. IVIG u kombinaciji s kortikosteroidima

U slučaju nezadovoljavajućeg rezultata u liječenju samo s IVIG-om, dodaju se steroidi. Kombinacija ide u dozama od 0.4 g/kg/mjesec IVIG-a plus kortikosteroidi u gore opisanim dozama.^{23, 79}

9.1.2.4. PEX/PAI

Iskustvo s korištenjem PAX/PAI protokola je vrlo oskudno, ali se pokazalo da smanjuje učestalost epileptičkih napadaja i poboljšava neurološke funkcije.³⁸ Ciklusi plazmafereze se primjenjuju frekvencijom od tri do šest izmjena pojedinačnih volumena svaki drugi dan ili tijekom uzastopnih dana, a ponavljaju se svakih 2-8 tjedana.^{38, 59} Selektivna periodična imunoadsorpcija proteinom A se koristi kod odraslih.³⁷

9.1.2.5. Takrolimus

Bolesnici liječeni takrolimusom oralno imaju bolje ishode što se tiče neuroloških funkcija, progresije cerebralne hemiatrofije prikazane na MR-u te je smanjena kognitivna deterioracija, međutim, nema značajnijih pomaka s epileptičkim napadajima.^{23, 81} Također, pokazalo se da oboljeli liječeni ovim imunosupresivom, koji inhibira limfocite T, rjeđe zahtijevaju operativno liječenje hemisferotomije.¹⁵ Predlagano je započinjanje liječenja RE-a s bolusima kortikosteroida pa zatim prelazak na takrolimus.⁸² Primjećeno je, također, da bolesnici liječeni bilo s IVIG-om, bilo s takrolimusom imaju bolju zaštitu od strukturnog i funkcionalnog oštećenja, ali bez zaključka o tom koji od njih je bolji.⁸

9.2. Kirurško liječenje

Operacijsko liječenje bolesnika s RE-om je igralo veliku ulogu u olakšavanju i smanjenju frekvencije epileptičkih napadaja još od kasnih '50.-ih, tako da do danas ostaje jedini efikasan način za zbrinjavanje oboljelih s teškim i protrahiranim napadima.^{1, 83} Osim toga, kirurgija je u ovom slučaju jedini način za sprječavanje progresije bolesti i poboljšavanja nekih motoričkih funkcija te kognitivnog propadanja.²³ S obzirom da je RS rijetka bolest, bolesnici koji su podvrgnuti kirurškom liječenju zbog učestalih epileptičkih napadaja čine 2.7% svih neurokirurških operacija izvršenih u svrhu liječenja farmakorezistentne epilepsije u pedijatrijskih bolesnika.⁸⁴ Sama operacija može biti funkcionalna hemisferektomija, gdje se komunikacije između moždanih polutki jednostavno prekinu, ili anatomska HS u kojoj se zahvaćena hemisfera fizički odstrani.^{23, 83} Prvotni pokušaji ovakve vrste liječenje su bile fokalne resekcije (npr. odstranjenje samo frontalnog režnja), ali s malo uspjeha s obzirom da je primjećena progresija bolesti te bi došlo do relapsa frekventnih napadaja.^{1, 85} Kod funkcionalne ili anatomske HS to nije tako – pokazalo se da više od 70-80% oboljelih podvrgnutih ovakvom tretmanu kasnije ne razviju epileptičke napadaje.⁸⁶ Od komplikacija operacije navode se intrakranijska krvarenja, aseptični meningitis i postoperativni hidrocefalus te prolazna anemija i povišenje temperature.^{87, 88} Smatra se da funkcionalna HS rezultira s nešto više komplikacija i da je moguća pojava rezidualnih epileptičkih napadaja.⁸⁹ Tehnika nebi trebala utjecati na ishod smanjenja napadaja, jedino na učestalost komplikacija.²³ Što se tiče smrtnosti, ona je vrlo niska (0-4%).^{88, 90} Osim navedenih komplikacija, u ovakvom pristupu u liječenju, neizbježni su homonimna hemianopija i hemiplegija te, ako je dominantna hemisfera zahvaćena, afazija.¹⁰

Na Slici 1 je prikazan pristup bolesniku s RE-om i algoritam liječenja. Najvažnije pitanje kod kirurškog liječenja RS-a je kada točno operaciji pristupiti. Rana HS (bez obzira na funkcionalne deficite koje ona donosi) ima prednost zbog višestrukih koristi koje se dobivaju pri smanjenju i kontroli epilepsije i zbog motoričkog poboljšanja nakon HS-a.⁹¹ Također, smatraju da se na takav način štiti kontralateralna hemisfera od ponavljanih epileptičkih napadaja i progresivnog neuropsihološkog opadanja.¹⁰ Drugi, pak, navode da se treba čekati do stanja u kojem je izražen velik neurološki poremećaj, koji se ionako očekuje nakon HS-a, te da svi bolesnici ipak ne razviju potpuni deficit, bilo motorički ili kognitivan.^{4, 5, 85} Sva djeca ne progrediraju do značajanog intelektualnog pogoršanja, ali kod onih do kojih dođe, to je povezano s kontralateralnim, neovisnim interiktalnim izbijanjima na EEG-u. Moguće je da je takav pristup optimalan u djece s većim rizikom od kognitivnog deficita i kod njih bi se HS trebala razmotriti.^{10, 69}

Svakako je očito da je operacija sama po sebi zadnja slamka spasa za tešku bolest poput RS-a, i logično je da se takvom radikalnom pristupu posljednjem pribjegava. Dilema je tim veća što su neki lijekovi pokazali djelovanje na RE tako da poboljšavaju funkcioniranje oboljelih, znači, smanjuju i sprječavaju degeneraciju neurona, ali nemaju gotovo nikakav učinak na sve veću učestalost epileptičkih napadaja i EPC-a. Time se takvim bolesnicima prolongira odlazak na HS upravo zbog sačuvanih funkcija, unatoč nezaustavljivim napadajima.¹⁰ Preporuča se da HS bude indicirana u slučajevima u kojima je zahvaćena dominantna hemisfera za govor kad su prisutni teški, nezaustavljivi epileptički napadaji ili ako se nalazi teška afazija koja je stabilna barem nekoliko mjeseci. Kada se radi o djeci čija je bolest započela prije njihove 4. godine, odluka o operaciji treba biti donešena prvenstveno temeljem procjene

motoričkih sposobnosti pacijenta.²³ Najvažnije je pratiti progresiju bolesti te individualno pristupiti svakom bolesniku.

9.2.1. Ishodi HS-a

Kao što je već objašnjeno, HS najvećeg učinka ima na smanjenje učestalosti epileptičkih napadaja. Više od 70-80% bolesnika liječenih HS-om imaju povoljan ishod.⁸⁶ Kod većine je pad frekvencije napadaja vidljiv odmah nakon zahvata; kod nekih su napadi recidivirali nakon 4-24 mjeseca, međutim, određen broj oboljelih ima samo sporadične napadaje, dok su drugi bili reoperirani i kod njih se stanje poboljšalo (kod funkcionalnih HS-a). Poneki bolesnici se postoperativno prezentiraju s migrenama i atipičnim, paroksizmalnim bolima lica praćenima s fotofobijom i fonofobijom te, ponekad, povraćanjem. Ubrzo nakon operacije smanjene su doze kortikosteroida u terapiji, a kasnije se steroid i potpuno ukinuo. Terapija antiepilepticima je ukinuta ili je broj antiepileptika smanjen na jedan ili dva u kombinaciji.⁸⁸

Nakon operacije (funkcionalna HS), glavna promjena u EEG-u je bila smanjena amplituda pozadinske aktivnosti nad zahvaćenom hemisferom, ali sa zaostalim multifokalnim sporovalnim i epileptiformnim abnormalnostima, iako manje izraženim nego preoperativno. Kod nekih se primjećuju i subklinička iktalna izbivanja koja zatim iščeznu. Prije primjećene interiktalne epileptične abnormalnosti nad nezahvaćenom hemisferom, se postoperativno više ne nalaze kod većine pacijenata.⁸⁸

Spastička hemiplegija se očekuje kod svih bolesnika nakon HS-a.⁹² Međutim, također se očekuje i poboljšanje hodanja i posture. Većina oboljelih koji su preoperativno bili vezani uz krevet ili invalidska kolica, su nakon HS-a samostalno pokretni ili uz manju pomoć.^{88, 92} Oni koji to nisu bili u mogućnosti su ili imali teške postoperativne

komplikacije ili je preoperativno bolest uznapredovala do stanja imobilnosti.⁹³ Uz hemiplegiju kao sigurnu posljedicu, oštećena je i fina motorika šake i prstiju.⁹²

Još jedna u nizu posljedica HS-a je i homonimna hemianopija kontralateralne strane. Ponekad je teško procijeniti da li je hemianopija bila prisutna i prije operacije čemu je uzrok sama progresivna priroda bolesti.²³ Međutim, smatra se da postoperativno izazvana hemianopija ne priječi bolesnika u njegovom sveukupnom funkcioniranju.⁹⁴

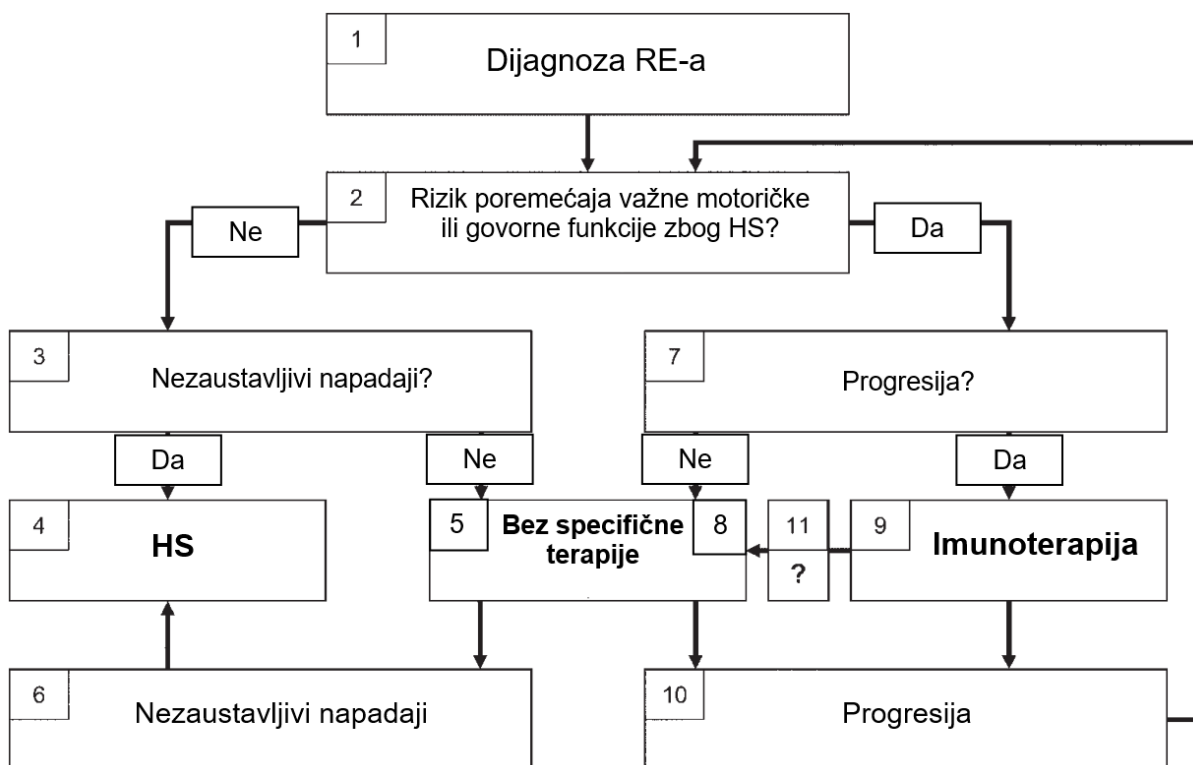
Većina rezultata nakon HS-a pokazuje kognitivnu stabilizaciju.⁹¹ Ishod je bolji nakon operacije nedominantne hemisfere te kod onih čije vrijeme je bilo kraće između početka bolesti i HS-a, nego kod bolesnika sa zahvaćenom dominantnom hemisferom i koji su duže čekali na kirurško rješenje. Slabiji rezultati i loš ishod se očekuje i kod oboljelih u kojih je došlo do recidiviranja epileptičkih napada nakon operacije.⁸²

Bolesnici podvrgnuti HS-u hemisfere dominantne za govor i jezik razviju disfaziju ili afaziju postoperativno. Međutim, bojazan za takav deficit nije univerzalan za sve oboljele.²³ Posebno su ugrožena djeca čija se bolest počela manifestirati nakon 4.-6. godine. To je zbog toga što se smatra da mogućnost „prijenosa“ dominantne hemisfere za govor i jezik na nedominantnu hemisferu završava upravo između četvrte i šeste godine života.⁹⁵ Tako da djeca operirana ranije od ove „granice za prijenos“ imaju veće šanse za donekle normalnu komunikaciju. Naravno, postoje bolesnici operirani u starijoj dobi od 6. godine koji su uspostavili barem djelomičnu funkciju govora.⁹⁶ Hemisferalna predominacija za jezik i govor se procjenjuje Wada testom te funkcionalnim MR-om.^{10, 23}

9.3. Alternative liječenju

Uz sve navedeno, u svrhu smanjenja učestalosti napadaja, pokušalo se i korištenjem rituksimaba, stimulacijom vagusa te transkranijalnom magnetskom stimulacijom.⁹⁷⁻⁹⁹ I botulinum toksin se ubrizgavao u zigomatični živac zbog mioklonusa lica i u mišiće gornjih ekstremiteta za lokalizirani EPC čime su se smanjili bolni grčevi i poboljšala funkcionalnost.^{100, 101} Od lijekova koji bi trebali djelovati etiološki (protiv primarnog patološkog procesa) primjenjivan je natalizumab i terapijski pristupi koji se inače koriste u liječenju protiv multiple skleroze. Oni blokiraju ulazak limfocita T u središnji živčani sustav.^{102, 103}

10. ALGORITAM LIJEČENJA I PRAĆENJA



Slika 1. Pristup pacijentu s Rasmussenovim encefalitisom²³

Prema dosadašnjim iskustvima, preporučuje se algoritam liječenja i praćenja prikazan na Slici 1.

Jednom kad je bolesniku dijagnosticiran RE (polje 1 na Slici 1), treba se procijeniti hoće li kod njega hemisferektomija (najčešće se koristi funkcionalna hemisferotomija) dovesti do značajnog poremećaja motoričkih ili govornih funkcija (polje 2 na Slici 1). Ako se to ne očekuje (jer je bolest toliko uznapredovala da je pogoršanje tih funkcija već prisutno), i ako bolesnik boluje od epileptičkih napadaja koji su nezaustavljivi (polje 3 na Slici 1), funkcionalna hemisferotomija bi se trebala predložiti kao rješenje (polje 4 na Slici 1). Ako oboljeli nema farmakorezistentne epileptičke napadaje, ne preporuča se specifična terapija (polje 5 na Slici 1). Ako u tih bolesnika uslijede farmakorezistentni napadi (polje 6 na Slici 1), hemisferotomija je sljedeći korak u liječenju (polje 4 na Slici 1).

U pacijenata koji su pod rizikom od značajnije funkcionalne regresije ako se učini hemisferotomija, potrebno je procijeniti jesu li u stadiju progresivne deterioracije (polje 7 na Slici 1). Indikatori za progresiju su funkcionalno pogoršanje (naročito EPC ili visoka frekvencija epileptičkih napadaja, pogoršanje hemipareze ili govora te kognitivna deterioracija) ili pogoršanje hemiatrofije tijekom zadnjih 6-12 mjeseci. Ako je bolesnik tijekom ovog perioda bio stabilan, nije preporučena nikakva specifična terapija (polje 8 na Slici 1) jer se može pretpostaviti da je dosegao rezidualni stadij bolesti. Međutim, ako oboljeli pokazuje znakove progresije, trebala bi se primijeniti imunoterapija (polje 9 na Slici 1). Bolesnici na imunoterapiji (polje 9 na Slici 1), kao i oni bez specifične terapije zbog prividne neaktivnosti i nedostatka progresije (polje 8 na Slici 1), bi se trebali pratiti zbog uvida u napredak bolesti. Preporučeni su klinički pregled i MR svakih 6-12 mjeseci. Ako se utvrdi daljnja deterioracija, bolesnik bi ponovno trebao biti evaluiran za mogućnost hemisferektomije (polje 2 na Slici 1). Ako

je rizik pogoršanja nakon hemisferektomije još uvijek velik, oboljeli počinje s korištenjem imunoterapije (polje 9 na Slici 1). Imunoterapiju bi trebali početi dobivati bolesnici koji nisu dosad primali nikakvu specifičnu terapiju, a nađena je progresija (polje 8 na Slici 1) ili bi se imunoterapija trebala promijeniti za oboljele s progresijom, a koji su već imunoterapiju primali (polje 9 na Slici 1). Redoviti pregledi i praćenje bi se trebalo provoditi da bi se detektiralo daljnje napredovanje bolesti (polje 10 na Slici 1). Nije poznato nakon kojeg vremena liječenja imunoterapijom bi se ona trebala ukinuti (polje 11 na Slici 1). Nagađa se da su 2, 3 godine minimalan period koji bi bolesnik trebao provesti na imunoterapiji prije nego je se krene smanjivati ili ukine. Ako su se koristili kortikosteroidi tijekom dužeg vremena, trebalo bi nastaviti s najnižom dozom održavanja. Ponovno, preporučeno je redovito praćenje.

Oboljeli koji maju epileptičke napadaje bi trebali biti na antiepilepticima u bilo kojoj fazi bolesti, tako da se smanji broj ne-EPC napadaja. Za status epilepticus se preporučuju bolusi steroida ili PAX/PAI. Zasada nema dovoljno dokaza koji bi upućivali kojom imunoterapijom započeti liječenje niti koja bi vrsta imunoterapije bila bolja od druge – dapače, nijedna se nije pokazala kao alternativa operaciji u zaustavljanju progresije bolesti.²³

11. ATIPičNE MANIFESTACIJE RE-a

RS se smatra bolešću pedijatrijske populacije, ali, kako je već naglašeno, postoje slučajevi koji su manje česti i oni su zastupljeni s 10% od svih slučajeva.⁴ To je prvenstveno postojanje RE-a kod adolescenata i odraslih, ali u tu kategoriju spadaju i bilateralni RE, dvostruka patologija, RE s kasnim početkom te poremećaji pokreta u RS-u.²³

11.1. Adolescenti i odrasli s RE-om

Ovi bolesnici imaju otegnutiji i blaži klinički tijek bolesti s manje rezidualnih funkcionalnih deficita i slabije izraženom hemiatrofijom te početkom bolesti u okcipitanoj regiji.^{5, 104} Izuzev toga, imaju identičan histopatološki, klinički, elektrofiziološki i MR nalaz.²³ Najstarija bolesnica je imala 54 godine.⁷

11.2. Bilateralni RE

Bilateralnim RE-om bi se trebali zvati samo oni slučajevi u kojih je dokazana karakteristična upala koja zahvaća obe hemisfere.²³ Ponekad se bilateralnim RE-om smatra sekundarno širenje fokalnih napadaja na kontralateralnu stranu, interiktalne epileptiformne abnormalnosti i blaga atrofija kontralateralne polutke.¹⁰⁵ To je nadopunjeno rezultatom istraživanja da nije atrofična samo zahvaćena hemisfera, nego i ona nezahvaćena, iako u značajno manjem opsegu.¹⁰⁶ Smatra se i da je bilateralni RE možda samo varijanta RE-a.¹⁰⁷ U zaključku, pravi, bilateralni RE je iznimno rijedak. U slučajevima u kojima se i dijagnosticirao, bilateralni poremećaji su nađeni unutar 13 mjeseci od početka bolesti.⁶³ To uvelike govori u prilog dosad viđenom – da u tijeku praćenja i 10 godina nakon hemisferektomije, nije zabilježen nijedan slučaj pojave epileptičkih napadaja porijeklom iz kontralateralne hemisfere, pa čak ni ako su hemisfere bile jednostavno funkcionalno razdvojene, ne da je zahvaćena hemisfera bila isključivo fizički odstranjena.¹⁰⁸

11.3. Dvostruka patologija, RE s kasnim početkom i poremećaji pokreta u RE-u

Postoje slučajevi u kojima RE dolazi u komorbiditetu s drugom bolesti. To su tumori, kortikalna displazija, tuberozna skleroza, vaskularne abnormalnosti i stare ishemijske lezije. Sumnja na RE je bila potaknuta MR nalazom, ali je naknadno kod svih histopatološki potvrđena.^{5, 109}

Opisana su dva bolesnika kod kojih je primjećena progresivna hemipareza i potvrđena je dijagnoza RE-a biopsijom. Kod njih se tek nakon nekoliko mjeseci bolest počela klinički manifestirati unilateralnim epileptičkim napadajima.¹¹⁰

Također, nalaze se i oboljeli koji se prezentiraju poremećajima pokreta poput hemidistonije i hemiatetozе. Dok se neki inicijalno prezentiraju samo s jednim od tih poremećaja, drugi dolaze u paru s EPC-om. Naknadno se na MR-u i kod jednih i kod drugih dokazala unihemisferična atrofija.^{111, 112}

12. ZAKLJUČAK

Rasmussenov sindrom je razarajuća, neurološka bolest djece. Nastupi nenadano i polagano, ali vrlo brzo se izrazito pogorša. To se obično dešava u razmaku od nekoliko mjeseci. Ova poražavajuća dijagnoza za sobom vuče mnoga pitanja koja većinom nisu odgovorena. Jedno od njih je svakako i što je uzrokuje. Unatoč svom trudu, ta činjenica, nažalost, još nije poznata. Ono što se zna je da je to encefalitis, imunološka bolest posredovana T limfocitima. Mnogi agensi su se pokušali izolirati iz organizma oboljelih, s ciljem da se nađe jedan specifičan koji će brzo potvrditi sumnju na RE, međutim, bezuspješno. Svega nekoliko stotina bolesnika je dosad opisano, ali dijagnoza RE-a je vrlo teška, što za pacijenta, što za okolicu. Progresijom bolesti oboljela osoba postane invalid smanjenih kognitivnih i intelektualnih funkcija. To je tragedija sama po sebi jer su sva djeca do nastupanja bolesti bila zdrava. Za društvo je ovo poražavajuća vijest jer rezultati liječenja ostaju pri cilju smanjenja broja epileptičkih napadaja i progresije bolesti, umjesto liječenja uzroka. U drugu ruku, dobra vijest su opsežna istraživanja koja prevladavaju na ovom području. RE jest rijedak, ali jednako tako i kontroverzan s pitanjima – zašto bolest napada gotovo isključivo jednu hemisferu, zašto napada baš tu i što je uopće u samom korijenu bolesti? Stvar postaje zanimljivija kad se spozna da RE dolazi u više varijanti: kod odraslih, s prethodećim poremećajima pokreta, s komorbiditetima, RE koji zahvaća obadvije hemisfere i RE kod kojeg prezentacija epileptičkim napadajima započinje tek više mjeseci nakon početka hemipareze. Kako se istraživači i znatiželjnici cijelog svijeta ujediniju u prikupljanju znanja i širenju informacija o RE- u, 2010. godine je osnovana organizacija pod imenom „RE Children's Project“. Okuplja iskustva oboljelih koja dijele s javnošću podižući svijest o bolesti i razbijajući predrasude. Njihov glavni cilj je pronaći lijek za RE te skupljaju i objavljuju sve relevantne

činjenice i nova saznanja vezana uz RE. Također, prikupljaju donacije koje su usmjerene novim istraživanjima i u svrhu pomoći u rehabilitaciji oboljelih.

Na kraju, važno je da su profesionalci upoznati s ovim entitetom. Ne samo zbog tog što će se ubrzati proces dijagnosticiranja samom mišlju da RE diferencionalno dijagnostički dolazi u obzir, već zbog činjenice da je bolest devastirajuća i kao takvoj joj je potrebno pristupiti sa što širim znanjem i empatijom u svrhu olakšavanja mirenja s bolešću i postizanja što veće kvalitete života.

13. ZAHVALA

Velika hvala mentorici prof. dr. sc. Nini Barišić koja me svojim pedantnim i sveobuhvatnim radom privukla neuropedijatriji i pokazala da je klinički pregled, komunikacija i ravnopravan odnos s bolesnikom temelj svake medicine.

Posebna hvala mojoj obitelji, prijateljima i svima koji su me podržavali tijekom studija. Naročito najbližoj obitelji bez čije bezuvjetne potpore u svakom smislu ništa nebi bilo moguće. Oduvik ste bili moji najjači navijači.

14. LITERATURA

1. Rasmussen T, Olszewski J, Lloyd-Smith D. Focal seizures due to chronic localized encephalitis. *Neurology* 1958; 8: 435-45.
2. Piatt JH, Hwang PA, Armstrong DC, Becker LE, Hoffman HJ. Chronic focal encephalitis (Rasmussen syndrome): six cases. *Epilepsia* 1988; 29: 268-79.
3. Andermann E, Oguni H, Guttmann RD, Osterland CK, Antel JP, Eeg-Olofsson O, i sur. Genetic aspects of chronic encephalitis. U: Andermann F, ur. *Chronic encephalitis and epilepsy*. Boston: Butterworth-Heinemann; 1991. p. 167-75.
4. Oguni H, Andermann F, Rasmussen TB. The natural history of the syndrome of chronic encephalitis and epilepsy: a study of the MNI series of forty-eight cases. U: Andermann F, ur. *Chronic encephalitis and epilepsy. Rasmussen's syndrome*. Boston: Butterworth-Heinemann; 1991. p. 7-35.
5. Bien CG, Widman G, Urbach H, Sassen R, Kuczaty S, Wiestler OD, i sur. The natural history of Rasmussen's encephalitis. *Brain* 2002; 125: 1751-59.
6. Granata T, Gobbi G, Spreafico R, Vigevano F, Capovilla G, Ragona F, i sur. Rasmussen's encephalitis: early characteristics allow diagnosis. *Neurology* 2003; 60: 422-25.
7. Vadlamudi L, Galton CJ, Jeavons SJ, Tannenbergs AE, Boyle RS. Rasmussen's syndrome in a 54 year old female: more support for an adult variant. *J Clin Neurosci* 2000; 7: 154-56.

8. Bien CG, Tiemeier H, Sassen R, Kuczaty S, Urbach H, von Lehe M, i sur. Rasmussen encephalitis: Incidence and course under randomized therapy with tacrolimus or intravenous immunoglobulins. *Epilepsia* 2013; 54: 543-50.
9. Lamb K, Scott WJ, Mensah A, i sur. Prevalence and clinical outcome of Rasmussen encephalitis in children from the United Kingdom. *Dev Med Child Neurol* 2013; 55 (suppl 1): 14.
10. Varadkar S, Bien CG, Kruse CA, Jensen FE, Bauer J, Pardo CA, i sur. Rasmussen's encephalitis: clinical features, Pathobiology, and treatment advances. *Lancet Neurol* 2014;13: 195-205.
11. Robitaille Y. Neuropathologic aspects of chronic encephalitis. U: Andermann F, ur. *Chronic encephalitis and epilepsy. Rasmussen's syndrome*. Boston: Butterworth-Heinemann; 1991. p. 79-110.
12. Vining E. Rasmussen's syndrome. U: Kotagal P, Luders H, ur. *The epilepsies: etiologies and prevention*. San Diego: Academic Press, 1999: 283-88.
13. Pardo CA, Vining EP, Guo L, Skolasky RL, Carson BS, Freeman JM. The pathology of Rasmussen syndrome: stages of cortical involvement and neuropathological studies in 45 hemispherectomies. *Epilepsia* 2004; 45: 516-26.
14. Farrell MA, Droogan O, Secor DL, Poukens V, Quinn B, Vinters HV. Chronic encephalitis associated with epilepsy: immunohistochemical and ultrastructural studies. *Acta Neuropathol Berl* 1995; 89: 313-21.

15. Bien CG, Bauer J, Deckwerth TL, Wiendl H, Deckert M, Wiestler OD, i sur. Destructions of neurons by cytotoxic T cells: a new pathogenic mechanism in Rasmussen's encephalitis. *Ann Neurol* 2002; 51: 311-18.
16. Bauer J, Elger CE, Hans VH, Schramm J, Urbach H, Lassmann H, i sur. Astrocytes are a spespecific immunological target in Rasmussen's encephalitis. *Ann Neurol.* 2007; 62: 67-80.
17. Schwab N, Bien CG, Waschbisch A, Becker A, Vince GH, Dornmair K, i sur. CD8+ T-cell clones dominate brain infiltrates in Rasmussen encephalitis and persist in the periphery. *Brain* 2009; 132: 1236-46.
18. Bien CG, Urbach H, Deckert M, Schramm J, Wiestler OD, Lassmann H, i sur. Diagnosis and staging of Rasmussen's encephalitis by serial MRI and histopathology. *Neurology* 2002; 58: 250-57.
19. Wagner J, Schoene-Bake JC, Bien CG, Urbach H, Elger CE, Weber B. Automated 3D MRI volumetry reveals regional atrophy differences in Rasmussen encephalitis. *Epilepsia* 2012; 53: 613-21.
20. Dandan W, Blumcke I, Gui Q, Zhou W, Zuo H, Lin J, i sur. Clinico-pathological investigations of Rasmussen encephalitis suggest multifocal disease progression and associated focal cortical dysplasia. *Epileptic Disord* 2013; 15: 32-43.
21. Prayson RA, Frater JL. Rasmussen encephalitis: a clinicopathologic and immunochemical study on seven patients. *Am J Clin Pathol* 2002; 117: 776-82.
22. Wirenfeltdt M, Clare R, Tung S, Bottini A, Mathern GW, Vinters HV. Increased activation of Iba1+ microglia in pediatric epilepsy patients with

- Rasmussen's encephalitis compared with cortical dysplasia and tuberous sclerosis complex. *Neurobiol Dis* 2009; 34: 432-40.
23. Bien CG, Granata T, Antozzi C, Cross JH, Dulac O, Kurthen M. Pathogenesis, diagnosis and treatment of Rasmussen encephalitis: a European consensus statement. *Brain* 2005; 128: 454-71.
 24. Walter GF, Renella RR. Epstein-Barr virus in brain and Rasmussen's encephalitis. *Lancet* 1989; 1: 279-80.
 25. Power C, Poland SD, Blume WT, Girvin JP, Rice GP. Cytomegalovirus and Rasmussen's encephalitis. *Lancet* 1990; 336: 1282-84.
 26. Vinters HV, Wang R, Wiley CA. Herpesviruses in chronic encephalitis associated with intractable childhood epilepsy. *Hum Pathol* 1993; 24: 871-79.
 27. Atkins MR, Terrell W, Hulette CM. Rasmussen's syndrome: a study of potential viral etiology. *Clin Neuropathol* 1995; 14: 7-12.
 28. Jay V, Becker LE, Otsubo H, Cortez M, Hwang P, Hoffman HJ, i sur. Chronic encephalitis and epilepsy (Rasmussen's encephalitis): detection of cytomegalovirus and herpes simplex virus 1 by the polymerase chain reaction and in situ hybridization. *Neurology* 1995; 45: 108-17.
 29. Pardo A, Nabbout R, Galanopoulou AS. Mechanisms of epileptogenesis in pediatric syndromes: Rasmussen encephalitis, infantile spasms, and Febrile Infection-related Epilepsy Syndrome (FIREs). *Neurotherapeutics* 2014; 11: 297-310.
 30. Ohmori I, Ouchida M, Kobayashi K, Jitsumori Y, Inoue T, Shimizu K, i sur. Rasmussen encephalitis associated with SCN1A mutation. *Epilepsia* 2008; 49: 521-26.

31. Yang R, Puranam RS, Butler LS, Qian WH, He XP, Moyer MB, i sur. Autoimmunity to Munc-18 in Rasmussen's encephalitis. *Neuron* 2000; 28: 375-83.
32. Alvarez-Barón E, Bien CG, Schramm J, Elger CE, Becker AJ, Schoch S. Autoantibodies to Munc18, cerebral plasma cells and B-lymphocytes in Rasmussen encephalitis. *Epilepsy Res* 2008; 80: 93-97.
33. Deprez L, Weckhuysen S, Holmgren P, Suls A, Van Dyck T, Goossens D, i sur. Clinical spectrum of early-onset epileptic encephalopathies associated with STXBP1 mutations. *Neurology* 2010; 75: 1159-65.
34. Weckhuysen S, Holmgren P, Hendrickx R, Jansen AC, Hasaerts D, Dielman C, i sur. Reduction of seizure frequency after epilepsy surgery in a patient with STXBP1 encephalopathy and clinical description of six novel mutation carriers. *Epilepsia* 2013; 54: 74-80.
35. Owens GC, Huynh MN, Chang JW, McArthur DL, Hickey MJ, Vinters HV, i sur. Differential expression of interferon- γ and chemokine genes distinguishes Rasmussen encephalitis from cortical dysplasia and provides evidence for an early Th1 immune response. *J Neuroinflammation* 2013; 10: 56.
36. Rogers SW, Andrews PI, Gahring LC, Whisenand T, Cauley K, Crain B, i sur. Autoantibodies to glutamate receptor GluR3 in Rasmussen's encephalitis. *Science* 1994; 265: 648-51.
37. Antozzi C, Granata T, Aurisano N, i sur. Long-term selective IgG immunoadsorption improves Rasmussen's encephalitis. *Neurology* 1998; 51: 302-5.

38. Granata T, Fusco L, Gobbi G, Freri E, Ragona F, Broggi G, i sur. Experience with immunomodulatory treatments in Rasmussen's encephalitis. *Neurology* 2003; 61: 1807-10.
39. Wiendl H, Bien CG, Bernasconi P, Fleckenstein B, Elger CE, Dichgans J, i sur. GluR3 antibodies prevalence in focal epilepsy but no specificity for Rasmussen's encephalitis. *Neurology* 2001; 57: 1511-1514.
40. Watson R, Jiang Y, Bermudez I, i sur. Absence of antibodies to glutamate receptor type 3 (GluR3) in Rasmussen encephalitis. *Neurology* 2004; 63: 43-50.
41. Mantegazza R, Bernasconi P, Baggi F, i sur. Antibodies against GluR3 peptides are not specific for Rasmussen's encephalitis but are also present in epilepsy patients with severe, early onset disease and intractable seizures. *J Neuroimmunol* 2002; 131: 179-85.
42. Watson R, Jepson JE, Bermudez I, Alexander S, Hart Y, McKnight K, i sur. α 7-acetylcholine receptor antibodies in two patients with Rasmussen encephalitis. *Neurology* 2005; 65: 1802-4.
43. Takahashi Y, Mori H, Mishina M, Watanabe M, Kondo N, Shimomura J, i sur. Autoantibodies and cell-mediated autoimmunity to NMDA-type GluR ϵ 2 in patients with Rasmussen's encephalitis and chronic progressive epilepsy partialis continua. *Epilepsia* 2005; 46: 152-58.
44. Spitz MA, Dubois-Teklali F, Vercueil L, Sabourdy C, Nuges F, Vincent A, i sur. Voltage-gated potassium channels autoantibodies in a child with Rasmussen encephalitis. *Neuropediatrics* 2014; 45: 336-40.

45. Vincent A, Bien CG, Irani SR, Waters P. Autoantibodies associated with diseases of the CNS: new developments and future challenges. *Lancet Neurol* 2011; 10: 759-72.
46. Greiner H, Leach JL, Lee KH, Krueger DA. Anti-NDMA receptor encephalitis presenting with imaging findings and clinical features mimicking Rasmussen syndrome. *Seizure* 2011; 20: 266-70.
47. Schneider-Hohendorf T, Mohan H, Bien CG, Breuer J, Becker A, Görlich D, i sur. CD8+ T-cell pathogenicity in Rasmussen encephalitis elucidated by large-scale T-cell receptor sequencing. *Nat Commun.* 7:11153 doi: 10.1038/ncomms11153 (2016)
48. Ramaswamy V, Walsh JG, Sinclair DB, Johnson E, Tang-Wai R, Wheatley BM, i sur. Inflammasome induction in Rasmussen's encephalitis: cortical and associated white matter pathogenesis. *Journal of Neuroinflammation* 2013; 10: 152.
49. Li Y, Uccelli A, Laxer KD, Jeong MC, Vinters HV, Tourtellotte WW, i sur. Local-clonal expansion of infiltrating T lymphocytes in chronic encephalitis of Rasmussen. *J Immunol* 1997; 158: 1428-37.
50. Ransohoff RM, Hugh Perry V. Microglial physiology: unique stimuli, specialized responses. *Annu Rev Immunol* 2009; 27: 119-45.
51. Balosso S, Maroso M, Sanchez-Alavez M, Ravizza T, Frasca A, Bartfai T, i sur. A novel non-transcriptional pathway mediates the proconvulsive effects of interleukin-1beta. *Brain* 2008; 131: 3256-65.
52. Vezzani A, Balosso S, Ravizza T. Inflammation and epilepsy. *Handbook of Clinical Neurology* 2012; 107: 163-75.

53. Vezzani A, Balosso S, Ravizza T. The role of cytokines in the pathophysiology of epilepsy. *Brain, Behavior and Immunity* 2008; 22: 797-803.
54. Schafer DP, Lehrman EK, Kautzman AG, Koyama R, Mardinly AR, Yamasaki R, i sur. Microglia sculpt postnatal neural circuits in an activity and complement-dependent manner. *Neuron* 2012; 74: 691-705.
55. Stephan AH, Barres BA, Stevens B. The complement system: an unexpected role in synaptic pruning during development and disease. *Annu Rev Neurosci* 2012; 35: 369-89.
56. Swanson RA, Ying W, Kauppinen TM. Astrocyte influences on ischemic neuronal death. *Current Molecular Medicine* 2004; 4: 193-205.
57. Rassner MP, van Velthoven-Wurster V, Ramantani G, Feuerstein TJ. Altered transporter-mediated neocortical GABA release in Rasmussen encephalitis. *Epilepsia* 2013; 54: 41-44.
58. Cepeda C, Chang JW, Owens GC, Huynh MN, Chen JY, Tran C, i sur. In Rasmussen encephalitis, hemichannels associated with microglial activation are linked to cortical pyramidal neuron coupling: a possible mechanism for cellular hyperexcitability. *CNS Neuroscience & Therapeutics* 2015; 21: 152-63.
59. Andrews PI, Dichter MA, Berkovic SF, Newton MR, McNamara JO. Plasmapheresis in Rasmussen's encephalitis. *Neurology* 1996; 46: 242-46.
60. Owens GC, Erickson KL, Malone CC, Pan C, HuynhMN, Chang JW, i sur. Evidence for the involvement of gamma delta T cells in the immune

- response in Rasmussen encephalitis. *Journal of Neuroinflammation* 2015; 12: 134.
61. Kosewnikow AJ. Eine besondere Form von corticaler Epilepsie. *Neurol Centralbl* 1895; 14: 47-8.
 62. Cockerell OC, Rothwell J, Thompson PD, Marsden CD, Shorvon SD. Clinical and physiological features of epilepsy partialis continua. Cases ascertained in the UK. *Brain* 1996; 119: 393-407.
 63. Chinchilla D, Dulac O, Robain O, Plouin P, Ponsot G; Pinel JF, i sur. Reappraisal of Rasmussen's syndrome with special emphasis on treatment with high doses of steroids. *J Neurol Neurosurg Psychiatry* 1994; 57: 1325-33.
 64. Rasmussen T. Further observations on the syndrome of chronic encephalitis and epilepsy. *Appl Neurophysiol* 1978; 41: 1-12.
 65. Grenier Y, Antel JP, Osterland CK. Immunologic studies in chronic encephalitis of Rasmussen. U: Andermann F, ur. *Chronic encephalitis and epilepsy. Rasmussen's syndrome*. Boston: Butterworth-Heinemann; 1991. p. 125-34.
 66. Varadkar S, Cross JH. Rasmussen syndrome and other Inflammatory epilepsies. *Semin Neurol* 2015; 35: 259-68.
 67. Andrews PI, McNamara JO, Lewis DV. Clinical and electroencephalographic correlates in Rasmussen's encephalitis. *Epilepsia* 1997; 38: 189-94.
 68. So N, Gloor P. Electroencephalographic and electrocorticographic findings in chronic encephalitis of the Rasmussen type. U: Andermann F, ur.

- Chronic encephalitis and epilepsy. Rasmussen's syndrome. Boston: Butterworth-Heinemann; 1991. p. 37-45.
69. Longaretti F, Dunkley C, Varadkar S, Vargha-Khadem F, Boyd SG, Cross JH. Evolution of the EEG in children with Rasmussen's syndrome. *Epilepsia* 2012; 53(9): 1539-45.
 70. Chiapparini L, Granata T, Farina L, Ciceri E, Erbetta A, Ragona F, i sur. Diagnostic imaging in 13 cases of Rasmussen's encephalitis: can early MRI suggest the diagnosis? *Neuroradiology* 2003; 45: 171-83.
 71. Yamazaki E, Takahashi Y, Akasaka N, Fujiwara T, Inoue Y. Temporal changes in brain MRI findings in Rasmussen syndrome. *Epileptic Disord* 2011; 13: 229-39.
 72. Wang ZI, Krishnan B, Shattuck DW, Leahy RM, Moosa AN, Wyllie E, i sur. Automated MRI volumetric analysis in patients with Rasmussen syndrome. *Am J Neuroradiol* 2016; 37: 2348-55.
 73. Shah JR, Juhasz C, Kupsky WJ, Asano E, Sood S, Fain D, i sur. Rasmussen encephalitis associated with Parry-Romberg syndrome. *Neurology* 2003; 61: 395-97.
 74. Lee JS, Juhász C, Kuddarah AK, Chugani HT. Patterns of cerebral glucose metabolism in early and late stages of Rasmussen's syndrome. *J Child Neurol* 2001; 16: 798-805.
 75. Olson HE, Lechpammer M, Prabhu SP, Ciarlini PD, Poduri A, Gooty VS, i sur. Clinical application and evaluation of the Bien diagnostic criteria for Rasmussen encephalitis. *Epilepsia* 2013; 54: 1753-60.

76. Derry C, Dale RC, Thom M, Miller DH, Giovannoni G. Unihemispheric cerebral vasculitis mimicking Rasmussen's encephalitis. *Neurology* 2002; 58: 327-28.
77. Topçu M, Turanlı G, Aynacı FM, Yalnızoğlu D, Saatçi I, Yiğit A, i sur. Rasmussen encephalitis in childhood. *Childs Nerv Syst* 1999; 15: 395-402.
78. Dubeau F, Sherwin AL. Pharmacologic principles in the management of chronic focal encephalitis. U: Andermann F, ur. *Chronic encephalitis and epilepsy: Rasmussen's syndrome*. Boston: Butterworth-Heinemann; 1991. p. 179-92.
79. Hart YM, Cortez M, Andermann F, Hwang P, Fish DR, Dulac O, i sur. Medical treatment of Rasmussen's syndrome (chronic encephalitis and epilepsy): effect of high-dose steroids od immunoglobulins in 19 patients. *Neurology* 1994; 44: 1030-36.
80. Hart Y, Andermann F, Fish D, Cortez M, Hwang P, Silver K, i sur. The medical treatment of chronic encephalitis and epilepsy. U: Wolf P, ur. *Epileptic seizures and syndromes*. London: John Libbey; 1994. p. 399-404.
81. Bien CG, Gleissner U, Sassen R, Widman G, Urbach H, Elger CE. An open study of tacrolimus therapy in Rasmussen's encephalitis. *Neurology* 2004; 62: 2106-9.
82. Takahashi Y, Yamazaki E, Mine J, Kubota Y, Imai K, Mogami Y, i sur. Immunomodulatory therapy versus surgery for Rasmussen syndrome in early childhood. *Brain Devel* 2013; 35: 778-85.
83. Schramm J, Kral T, Clusmann H. Transsylvian keyhole functional hemispherectomy. *Neurosurgery* 2001; 49: 891-900.

84. Harvey S, Cross JH, Shinnar S, Mathern BW, Taskforce IPESS. Defining the spectrum of international practice in pediatric epilepsy surgery patients. *Epilepsia* 2008; 49: 146-55.
85. Honavar M, Janota I, Polkey CE. Rasmussen's encephalitis in surgery for epilepsy. *Dev Med Child Neurol* 1992; 34: 3-14.
86. Bien CG, Schramm J. Treatment of Rasmussen encephalitis half a century after its initial description: promising prospects and a dilemma. *Epilepsy Res* 2009; 86: 101-12.
87. Guan Y, Zhou J, Luan G, Liu X. Surgical treatment of patients with Rasmussen encephalitis. *Stereotact Funct neurosurg* 2014; 92: 86-93.
88. Granata T, Matricardi S, Ragona F, Freri E, Casazza M, Villani F, i sur. Hemispherectomy in Rasmussen encephalitis: Long-term outcome in an Italian series of 16 Patients. *Epilepsy Res* 2014, <http://dx.doi.org/10.1016/j.eplepsyres.2014.03.018>.
89. Villemure J-G. Hemispherectomy: Techniques and Complications. U: Wyllie E, ur. *The treatment of epilepsy and practices*. Philadelphia: Lea and Febiger; 1997. p. 1081-86.
90. Villemure J-G. Functional hemispherectomy and peri-insular hemispherotomy in Rasmussen's encephalitis. Usmena prezentacija na Drugom Internacionalnom Simpoziju o Rasmussenovom encefalitisu u Montrealu, prosinac 2002.
91. Vining EP, Freeman JM, Pillas DJ, Uematsu S, Carson BS, Brandt J, i sur. Why would you remove half a brain? The outcome of 58 children after hemispherectomy-the Johns Hopkins experience: 1968 to 1996. *Pediatrics* 1997; 100: 163-71.

92. van Empelen R, Jennekens-Schinkel A, Buskens E, Helders PJ, Van Nieuwenhuizen O. Functional consequences of hemispherectomy. *Brain* 2004; 127: 2071-79.
93. Kossoff EH, Vining EP, Pillas DJ, Pyzik PL, Avellino AM, Carson BS, i sur. Hemispherectomy for intractable unihemispheric epilepsy etiology vs outcome. *Neurology* 2003; 61: 887-90.
94. Villemure J-G, Andermann F, Rasmussen TB. Hemispherectomy for the treatment of epilepsy due to chronic encephalitis. U: Andermann F, ur. *Chronic encephalitis and epilepsy: Rasmussen's syndrome*. Boston: Butterworth-Heinemann; 1991. p. 235-41.
95. Boatman D, Freeman J, Vining E, Pulsifer M, Miglioretti D, Minahan R, i sur. Language recovery after left hemispherectomy in children with late-onset seizures. *Ann Neurol* 1999; 46: 579-86.
96. Loddenkemper T, Wyllie E, Lardizabal D, Stanford LD, Bingaman W. Late language transfer in patients with Rasmussen encephalitis. *Epilepsia* 2003; 44: 870-71.
97. Laxer KD, Wilfong A, Morris GLI, Andermann F. Pilot study of Rituximab to treat chronic focal encephalitis. *Epilepsia* 2008; 49: 121.
98. Grujic J, Bien CG, Pollo C, Rossetti AO. Vagus nerve stimulator treatment in adult-onset Rasmussen's encephalitis. *Epilepsy Behav* 2011; 20: 123-25.
99. Tekturk P, Erdogan ET, Kurt A, Kocagoncu E, Kucuk Z, Kinay D, i sur. Transcranial direct current stimulation improves seizure control in patients with Rasmussen encephalitis. *Epileptic Disord* 2016; 18: 58-66.

100. Browner N, Azher SN, Jankovic J. Botulinum toxin treatment of facial myoclonus in suspected Rasmussen encephalitis. *Mov Disord* 2006; 21: 1500-2.
101. Lozsadi DA, Hart IK, Moore AP. Botulinum toxin A improves involuntary limb movements in Rasmussen syndrome. *Neurology* 2004; 62: 1233-34.
102. Barten LJ, Allington DR, Procacci KA, Rivey MP. New approaches in the management of multiple sclerosis. *Drug Des Devel Ther* 2010; 4: 343-66.
103. Bittner S, Simon OJ, Göbel K, Bien CG, Meuth SG, Wiendl H. A case of Rasmussen's encephalitis treated with natalizumab. *Neurology* 2013; 81: 395-97.
104. Hart YM, Andermann F, Fish DR, Dubeau F, Robitaille Y, Rasmussen T, i sur. Chronic encephalitis and epilepsy in adults and adolescents: a variant of Rasmussen's syndrome? *Neurology* 1997; 48: 418-24.
105. Hart Y, Andermann F. Rasmussen syndrome. U: Oxbury JM, Polkey CE, Duchowny M, ur. *Intractable focal epilepsy*. London: WB Saunders; 2000. p. 233-48.
106. Larionov S, König R, Urbach H, Sassen R, Elger CE, Bien CG. MRI brain volumetry in Rasmussen encephalitis: The fate of affected and „unaffected“ hemispheres. *Neurology*. U tisku 2005.
107. Silver K, Andermann F, Meagher Villemure K. Familial alternating epilepsia partialis continua with chronic encephalitis: another variant of Rasmussen syndrome? *Arch Neurol* 1998; 55: 733-36.
108. Delalande O, Bulteau C. Hemispherotomy for Rasmussen's encephalitis: technique and long-term results. *Usmena prezentacija na Drugom*

Internacionalnom Simpoziju o Rasmussenovom encefalitisu u Montrealu, prosinac 2002.

109. Hart YM, Andermann F, Robitaille Y, Laxer KD, Rasmussen T, Davis R. Double pathology in Rasmussen's syndrome: a window on the etiology? *Neurology* 1998; 50: 731-35.
110. Korn-Lubetzki I, Bien CG, Bauer J, Gomori M, Wiendl H, Trajo L, i sur. Rasmussen encephalitis with active inflammation and delayed seizures onset. *Neurology* 2004; 62: 984-86.
111. Frucht S. Dystonia, athetosis, and epilepsia partialis continua in a patient with late-onset Rasmussen's encephalitis. *Mov Disord* 2002; 17: 609-12.
112. Bhatjiwale MG, Polkey C, Cox TC, Dean A, Deasy N. Rasmussen's encephalitis: neuroimaging findings in 21 patients with a closer look at the basal ganglia. *Pediatr Neurosurg* 1998; 29: 142-48.

15. ŽIVOTOPIS

Rođena sam u Splitu 29. ožujka 1993. godine. Tamo sam završila osnovnu školu te nastavila srednjoškolsko obrazovanje u Prirodoslovno - matematičkoj gimnaziji (bivši MIOC). Kako je 1993. godine u Splitu po prvi put organiziran probir novorođenčadi za prirodno iščašenje kukova, bila sam prvo dijete kojem su to i pronašli. Doktor koji me vodio je uvijek zabranjivao da radim poslove koji iziskuju dugo stajanje na nogama ili, ne daj Bože, studiranje medicine, tako da, sasvim logično, velika mi je želja bila ići na medicinu što sam i ostvarila kada sam upisala Medicinski fakultet u Zagrebu 2011./2012. godine. Trenutno sam studentica 6. godine, a u slobodno vrijeme učim njemački i plivam. Jako sam zainteresirana za kliničku medicinu općenito, a posebno područje mog interesa je pedijatrija, dječja kirurgija, neurologija i ginekologija.