

Neuroblastom u djece

Hranilović, Lucija

Master's thesis / Diplomski rad

2014

Degree Grantor / Ustanova koja je dodijelila akademski / stručni stupanj: **University of Zagreb, School of Medicine / Sveučilište u Zagrebu, Medicinski fakultet**

Permanent link / Trajna poveznica: <https://um.nsk.hr/um:nbn:hr:105:188482>

Rights / Prava: [In copyright](#)/[Zaštićeno autorskim pravom.](#)

Download date / Datum preuzimanja: **2024-09-20**



Repository / Repozitorij:

[Dr Med - University of Zagreb School of Medicine Digital Repository](#)



**SVEUČILIŠTE U ZAGREBU
MEDICINSKI FAKULTET**

Lucija Hranilović

Neuroblastom u djece

DIPLOMSKI RAD

Zagreb, 2014.

Ovaj diplomski rad izrađen je u Zavodu za hematologiju i onkologiju Klinike za pedijatriju Kliničkog bolničkog centra Zagreb pod vodstvom prof. dr. sc. Josipa Konje i predan je na ocjenu u akademskoj godini 2013./2014.

POPIS I OBJAŠNJENJE KRATICA

ALK	– anaplastični limfom kinazni gen (eng. anaplastic lymphoma kinase gene)
ALL	– akutna limfoblastična leukemija
CD44	– klaster diferencijacije 44 (eng. cluster of differentiation)
DMS	– eng. double minutes chromosomes
DOPA	– dihidroksifenilalanin
GD2	– gangliozyd 2
GM-CSF	– faktor stimulacije kolonija granulocita i makrofaga
HSRs	– homogeno obojane regije (eng. homogeneously staining regions)
IL-2	– interleukin 2
KKS	– kompletna krvna slika
NSE	– neuron specifična enolaza
LDH	– laktat dehidrogenaza
MIBG	– metiljodobenzilguanidin
MKI	– indeks mitoze i kariorekse (eng. mitosis-karyorrhexis index)
MRP	– protein rezistencije na lijekove (eng. multidrug resistance protein)
MS	– matične stanice
nHL	– non Hodgkinov limfom
PAS	– periodic acid-Schiff bojanje (eng. periodic acid-Schiff stain)
SE	– sedimentacija eritrocita
Trk	– tirozin kinazni receptor

SADRŽAJ

1.	SAŽETAK	
2.	SUMMARY	
3.	UVOD	1
4.	EPIDEMIOLOGIJA	1
5.	ETIOPATOGENEZA	2
5.1.	Nasljedni neuroblastom	2
5.2.	Molekularnogenetičke karakteristike	3
6.	BIOLOŠKI BILJEZI	6
7.	PATOLOGIJA	7
8.	KLINIČKA PREZENTACIJA	11
9.	DIJAGNOSTIČKA OBRADA	14
9.1.	Diferencijalna dijagnoza	16
10.	KLASIFIKACIJA	17
11.	PROGNOSTIČKI ČIMBENICI	20
12.	LIJEČENJE	22
12.1.	Kirurško liječenje	22
12.2.	Kemoterapija	23
12.3.	Radioterapija	23
12.4.	Diferencirajući lijekovi	24
12.5.	Imunoterapija	24
12.6.	Liječenje prema rizičnim skupinama	25
13.	ZAHVALE	27
14.	LITERATURA	28
15.	ŽIVOTOPIS	31

1. SAŽETAK

Neuroblastom u djece

Lucija Hranilović

Neuroblastom je najčešći ekstrakranijalni solidni tumor dječje dobi i četvrti po redu od svih pedijatrijskih tumora. Potječe od neuroblasta, pluripotentnih stanica simpatičkog živčanog sustava. Najčešće se primarni tumor nađe u abdomenu, zatim u prsnom košu, a vrat i zdjelica su rjeđe lokalizacije. Bolest se u većine djece prezentira s palpabilnom abdominalnom masom kao prvim znakom bolesti. Ostali znakovi i simptomi bolesti su: kašalj, dispneja, Hornerov sindrom, disfunkcija mokraćnog mjehura i crijeva, neurološki ispadi, bolovi u kostima, orbitalne ekhimoze, povremene temperature, anemija, generalizirana bol itd. Nažalost se, otprilike 70-80% pacijenata starijih od 18 mjeseci prezentira s metastatskom bolešću u limfnim čvorovima, jetri, koži, kostima i koštanoj srži. U dijagnostici neuroblastoma koriste se laboratorijski testovi i slikovne metode za evaluaciju primarne bolesti i njene diseminacije. Dob, stadij i biološke karakteristike tumora su važni prognostički čimbenici koji se koriste u stratifikaciji rizika i u odabiru odgovarajućeg liječenja. Razlike u ishodu bolesti među pacijentima s neuroblastomom su upečatljive. Pacijenti s niskim i intermedijarnim rizikom bolesti imaju odličnu prognozu i ishod. Međutim, oni s visokim rizikom bolesti i dalje imaju vrlo lošu prognozu usprkos intenzivnoj terapiji. Čak i s primjenom visokih doza kemoterapije i autolognom transplantacijom matičnih stanica, manje od polovice pacijenata se izliječi.

Ključne riječi: neuroblastom, djeca, klinička prezentacija, prognoza, liječenje

2. SUMMARY

Neuroblastoma in children

Lucija Hranilović

Neuroblastoma is the most common extracranial solid tumor in children and fourth of all pediatric cancers. It originates from neuroblasts, pluripotent cells of the sympathetic nervous system. The majority of primary tumors occur in the abdomen, then in thorax, seldom in neck and pelvis. Neuroblastoma usually presents with palpable abdominal mass as the first sign of the disease. Other signs and symptoms include: cough, dyspnea, Horner's syndrome, bladder and bowel dysfunction, neurologic disorders, bone pain, orbital ecchymosis, occasional temperature, anemia, generalized pain, etc. Unfortunately, approximately 70-80% of patients older than 18 months present with metastatic disease, usually in the lymph nodes, liver, bone, and bone marrow. The diagnosis of neuroblastoma consists of lab tests and imaging techniques for the evaluation of the primary tumor and its extension. Age, stage and biological features encountered in tumor are important prognostic factors and are used for risk stratification and treatment assignment. The differences in outcome for patients with neuroblastoma are striking. Patients with low- and intermediate-risk neuroblastoma have excellent prognosis and outcome. However, those with high-risk disease continue to have very poor outcomes despite intensive therapy. Less than half of these patients are cured, even with the use of high-dose therapy followed by autologous bone marrow and stem cell rescue.

Key words: neuroblastoma, children, clinical presentation, prognosis, treatment

3. UVOD

Neuroblastom je maligni tumor porijeklom od primitivnih stanica simpatičkog živčanog sustava. Najčešći je ekstrakranijalni solidni tumor u djece. Kako se sve bolesti tkiva u razvoju javljaju u vrlo ranoj životnoj dobi, tako je i neuroblastom najčešće dijagnosticiran u djece sa srednjom dobi od 22 mjeseca. Javlja se u simpatičkom tkivu: u nadbubrežnoj žlijezdi i bilo gdje uzduž lanca simpatičkog živčanog sustava – u vratu, prsnom košu, abdomenu i zdjelici. Tijekom više od stoljeća uočava se raznolikost u kliničkom ponašanju neuroblastoma. S jedne strane, on je odgovoran za veliki dio morbiditeta i mortaliteta od malignih neoplazmi dječje dobi, a s druge strane, od svih maligniteta u ljudi povezan je s jednom od najviših stopa spontane regresije. (Maris JM, 2010) Neuroblastom i danas predstavlja frustraciju i nadu svima koji ga liječe. Izlječenje je, nažalost, nedostižno za većinu djece koja se prezentira sa diseminiranom bolešću. Međutim, s boljim poznavanjem molekularnogenetske podloge i imunologije neuroblastoma, otkrivaju se i daju nadu neki novi modaliteti liječenja. (Wang LL et al., 1993)

4. EPIDEMIOLOGIJA

Nakon leukemija, limfoma i tumora središnjeg živčanog sustava, neuroblastom je četvrti po učestalosti od svih pedijatrijskih tumora. (Olshan AF, 2005) Najčešći je ekstrakranijalni solidni tumor koji čini 8-10% svih tumora u djece, a odgovoran je za 15% mortaliteta djece s malignim tumorima. (Colon NC & Chung DH, 2011) Godišnja incidencija neuroblastoma je 10.2 na milijun djece mlađe od 15 godina. (Olshan AF, 2005) Tumor je karakterističan za dječju dob, 90% bolesnika je u dobi do 5 godina, a 30% od njih u prvoj godini života. Srednja je dob pri postavljanju dijagnoze 22

mjeseca, s blagom predilekcijom za dječake (1.2:1), a rasne varijacije u incidenciji, čini se, nema. (Colon NC & Chung DH, 2011)

Nekoliko je epidemioloških studija provedeno s ciljem utvrđivanja okolišnih prekonceptijskih i prenatalnih rizičnih čimbenika (npr. izloženost majke nekim lijekovima i hormonima tijekom trudnoće, dojenje, smanjena porođajna težina itd.) povezanih s višom učestalošću neuroblastoma. Takvi rizični čimbenici do sada nisu identificirani. (Olshan AF, 2005; Ross JA & Davies SM, 1999)

5. ETIOPATOGENEZA

Neuroblastom je maligni tumor koji potječe od multipotentnih embrioloških stanica neuralnog grebena koje su predodređene za razvoj simpatičkog živčanog sustava. S kliničkog i biološkog stajališta jedan je od najfascinantnijih i najheterogenijih neoplazmi dječje dobi. Opisane su spontana regresija i diferencijacija neuroblastoma u benignije oblike, ali i vrlo agresivno ponašanje malignog tumora. Mikroskopski neuroblastični čvorići, histološki identični neuroblastomu, nađeni su u visokom postotku u nadbubrežnim žlijezdama fetusa i novorođenčadi umrlih od drugih uzroka. Takvi nalazi upućuju na to da neuroblastični čvorići predstavljaju normalni stupanj u embrionalnom razvoju nadbubrežne žlijezde; nemogućnost njihove regresije ili sazrijevanja, tj. gubitak kontrole nad proliferacijom, diferencijacijom ili apoptozom stanica može rezultirati razvojem malignog neuroblastoma. (Brossard J et al., 1996; Verissimo CS et al., 2011)

5.1. Nasljedni neuroblastom

Pretpostavlja se da je 20-25% neuroblastoma nasljedno s predispozicijom tumora koja se nasljeđuje autosomno dominantno s nepotpunom penetracijom. Djeca

oboljela od nasljednog neuroblastoma razlikuju se od djece sa sporadičnim neuroblastomom po tome što im se bolest dijagnosticira ranije (srednja dob je 9 mjeseci) i/ili imaju multiple primarne tumore (u 20% slučajeva). (Konja J, 2009) Nedavna istraživanja upućuju na to da aktivirajuće mutacije u tirozin kinaznoj domeni *ALK* onkogeni uzrokuju većinu nasljednih neuroblastoma. Mutacije *ALK* onkogeni u germinativnim stanicama rezultiraju konstantnom aktivnošću kinaze i premalignim stanjem. U 5 do 15% neuroblastoma mutacije koje rezultiraju aktivacijom *ALK* onkogeni mogu biti i somatski stečene. (Mossé YP et al., 2008)

5.2. Molekularnogenetičke karakteristike

Molekularnogenetički, neuroblastom je karakteriziran multiplim genetskim abnormalnostima: aneuploidija, gubitak, višak i amplifikacija kromosomskog materijala. Klinička heterogenost neuroblastoma je upravo odraz tih abnormalnosti, a neke su kao prognostički faktori dovele do bolje stratifikacije oboljelih za terapiju. Istraživanja molekularne biologije ovog tumora započela su citogenetskom analizom neuroblastomskih stanica koja je pokazala da stanice sadržavaju *double minute* kromosome (DMs), homogeno obojene regije (HSRs) i deleciju kratkog kraka kromosoma 1. Danas se zna da su DMs i HSRs citološka manifestacija amplifikacije *MYCN* onkogeni (Konja J, 2009). Ta rana citogenetska otkrića pokazuju da su i gubitak i višak genetskog materijala uobičajeni u razvoju neuroblastoma što se poklapa s konceptom aktivacije onkogeni i inaktivacije tumor supresorskih gena u tumorigenezi općenito.

Amplifikacija MYCN onkogeni i dodatne kopije kromosoma 17q

MYCN je protoonkogen koji se nalazi na 2. kromosomu te je normalno eksprimiran tijekom razvoja živčanog sustava i u nekim drugim tkivima. U prisutstvu faktora rasta, ekspresija *MYCN* potiče normalno odvijanje staničnog ciklusa. Aberantna ekspresija *MYCN* uzrokuje aktivaciju apoptotičkih mehanizama i odumiranje stanice apoptozom, dok u stanicama s apoptotičkim defektom to nije moguće te zaostala abnormalnost ekspresije tog protoonkogeni može promovirati tumorigenezu. *MYCN* amplifikacija (broj kopija gena veći od 10) je prisutna u otprilike 25% primarnih neuroblastoma (Castleberry RP, 1997) i snažno je povezana s višim stadijem, bržom progresijom i lošijom prognozom bolesti. U lokaliziranim stadijima neuroblastoma, amplifikacija *MYCN* je važan prognostički faktor pomoću kojeg se identificiraju pacijenti koji (ne)zahtijevaju agresivnu kemoterapiju. (Kamijo T & Nakagawara A, 2012; Maris JM & Matthay KK, 1999)

Najčešća genetička abnormalnost neuroblastoma općenito je višak dugog kraka kromosoma 17; javlja se u 80% slučajeva i povezana je s lošijih ishodom bolesti. (Colon NC & Chung DH, 2011)

Delecije kromosoma

Delecija kratkog kraka kromosoma 1 identificirana je u 30 do 35% svih neuroblastoma pri čemu je delecija regije 1p36 zajednička većini tumora. Moguće je da je upravo u toj regiji lociran tumor supresorski gen čijom inaktivacijom nastaje neuroblastom. Delecija 1p nalazi se zajedno s *MYCN* amplifikacijom u 70% neuroblastoma u visokom stadiju te je povezana s lošijom prognozom. (Kamijo T & Nakagawara A, 2012)

Druga moguća lokacija neuroblastomskog tumor supresorskog gena je dugi krak kromosoma 11 čija se delecija nalazi u 35 do 45% neuroblastoma. Za razliku od delecije 1p, ova se promjena rijetko vidi u tumorima s *MYCN* amplifikacijom, ali neovisno o tome ostaje povezana s visoko rizičnim fenotipom tumora.

Sadržaj DNA

Normalne ljudske stanice sadrže dva seta od 23 kromosoma; prema tome normalna diploidna stanica sadrži 46 kromosoma. Primarne neuroblastome s obzirom na DNA sadržaj možemo podijeliti u dvije skupine:

1. *skupina* (55% tumora): triploidni ili blizu-triploidni tumori, sadrže od 58 do 80 kromosoma,
2. *skupina* (45% tumora): blizu-diploidni (35 do 57 kromosoma) ili blizu-tetraploidni tumori, sadrže od 81 do 103 kromosoma.

Blizu-diploidni i blizu-tetraploidni tumori su karakterizirani promjenama dijelova kromosoma, uključujući amplifikacije, delecije i nebalansirane translokacije, a triploidni i blizu-triploidni tipično imaju višak cijelih kromosoma sa samo nekoliko strukturnih promjena. Pacijenti iz te skupine imaju povoljnije kliničke i biološke prognostičke faktore i bolje stope preživljavanja uspoređujući ih s pacijentima s blizu-diploidnim i blizu-tetraploidnim tumorima, što se posebno odnosi na dobnu skupinu pacijenata mlađih od 2 godine. Protočna citometrija je relativno jednostavna metoda mjerenja DNA sadržaja koja daje prognostičke podatke za tu dobnu skupinu. (Davidoff AM, 2012; Maris JM & Matthay KK, 1999)

6. BIOLOŠKI BILJEZI

U 85-90% bolesnika s neuroblastomom u mokraći se nalaze metaboliti katekolamina u visokoj koncentraciji: vanilmandelična kiselina (VMA), metabolit noradrenalina i adrenalina, i homovanilična kiselina (HVA), metabolit DOPA-e i dopamina. Za prognozu nisu važne apsolutne vrijednosti, već je važniji omjer VMA:HVA jer dobro korelira s prognozom bolesti. Omjer VMA:HVA<1 je povezan s agresivnijim, biološki primitivnijim tipom neuroblastoma i kraćim preživljenjem. Test određivanja koncentracije VMA i VHA u mokraći je jednostavan, najmanje invazivan i relativno jeftin u dijagnostici i praćenju neuroblastoma, a takve su karakteristike testa poželjne za skrining neuroblastoma. Japan je bio začetnik skrininga sredinom 1970-ih, a Kanada, SAD i Njemačka također imaju dugu povijest u tome. Većina tumora nađenih skriningom u djece stare 6 mjeseci imala je povoljne prognostičke faktore koji bi bili prisutni i kad bi se bolest kasnije dijagnosticirala. S druge strane, incidencija uznapredovalih stadija bolesti u starije djece je ostala ista nakon skrininga i s jednako lošom prognozom kao i prije. Smatra se, prema tome, da su skriningom većinom identificirani tumori koji se klinički nikad ne bi ni prezentirali ili bi spontano regresirali. Široka primjena skrininga sa 6 mjeseci ili posije još je puna kontroverzi. (Brossard J et al., 1996; Konja J, 2009; Ross JA & Davies SM, 1999)

Neuron specifična enolaza (NSE) povišena je u serumu 95% bolesnika s uznapredovalim neuroblastomom, dok je u bolesnika s lokaliziranom bolešću malokad znatnije povišena. Vrijednost >100 ng/mL predviđa lošiju prognozu u djece mlađe od godinu dana, dok je prognostička vrijednost u starije djece općenito manja. NSE nije specifična za neuroblastom - povišene se vrijednosti mogu naći i u zdrave djece, kod Wilmsovog tumora, Ewingovog sarkoma, nHL, ALL i karcinoma bubrega

te stoga ima veći značaj za individualno praćenje bolesnika. (Konja J, 2009; Stepan J et al., 2006)

U serumu bolesnika s uznapredovalim neuroblastomom često su prisutne povišene koncentracije feritina koje se tijekom liječenja smanjuju, a pri ulasku u remisiju vraćaju na normalu. Bolesnik sa INSS stadijem 3 neuroblastoma i normalnim vrijednostima feritina ima znatno bolju prognozu od bolesnika s istim stadijem, ali s povišenim vrijednostima feritina (75% prema 23% preživljenje bez znakova bolesti tijekom dviju godina). Za INSS stadij 4 razlika nije toliko izrazita (27% prema 3%). (Konja J, 2009)

7. PATOLOGIJA

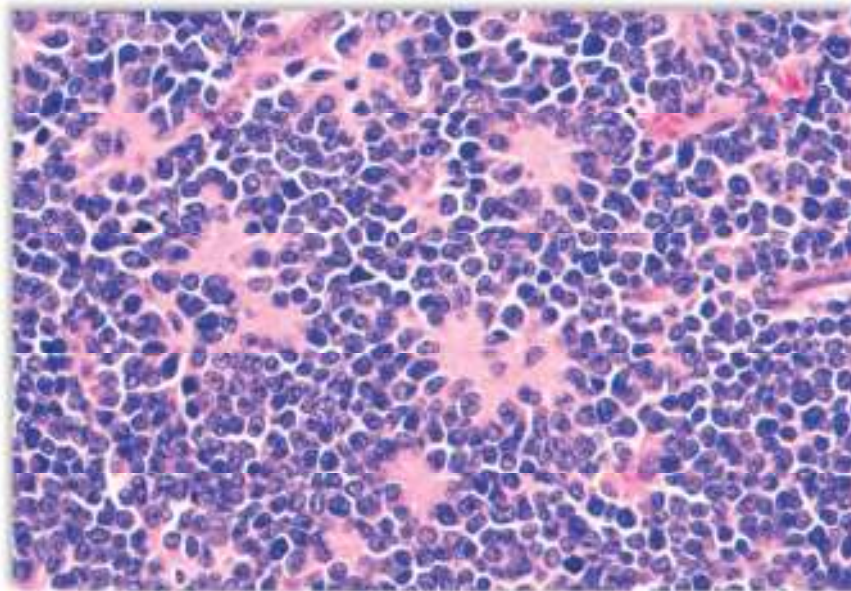
Prvi opis neuroblastoma dao je njemački patolog Virchow 1864. godine definirajući ga kao „hiperplaziju pinealne i suprarenalne žlijezde“. Wright je 1910. godine uveo ime neuroblastom što je podrazumijevalo porijeklo tumora i važnost embriogeneze. Histološki, neuroblastom je jedan od tumora „malih, plavih i okruglih stanica“ u čiju skupinu pripadaju i Ewingov sarkom, nHL i nediferencirani sarkomi. Prema stupnju maturacije postoje tri osnovna tipa tumora:

- ❖ neuroblastom,
- ❖ ganglioneuroblastom i
- ❖ ganglioneurom.

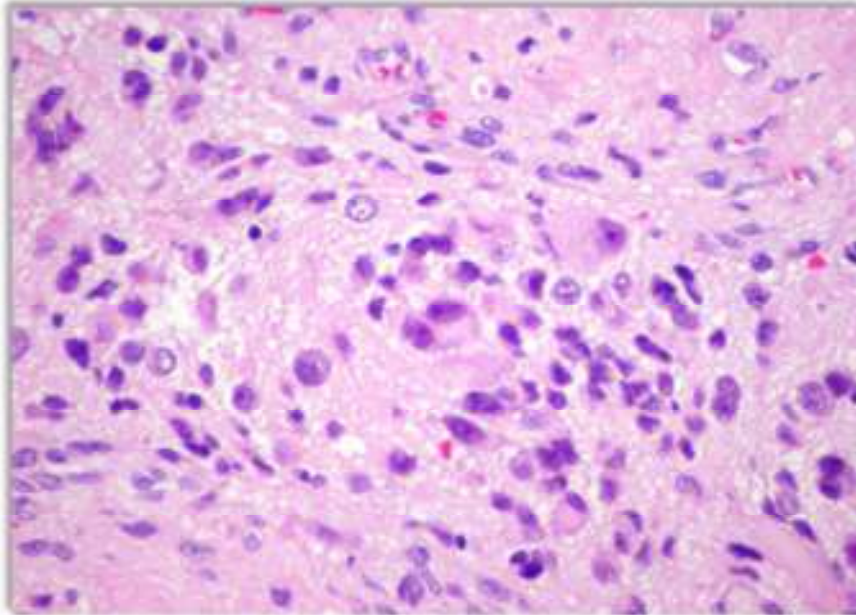
Tipični neuroblastom se sastoji od malih stanica istih dimenzija s gustom hiperkromatskom jezgrom i oskudnom citoplazmom. Pseudorozete se nalaze u 15-50% slučajeva, a predstavljaju neuroblaste koji okružuju područja eozinofilnog neuropila. (Slika 1) Ganglioneurom je građen od pretežno zrelih ganglija, neuropila i

Schwannovih stanica. (Slika 3) Ganglioneuroblastom predstavlja šaroliku grupu tumora koji pokazuju određeni stupanj zrelosti. (Slika 2)

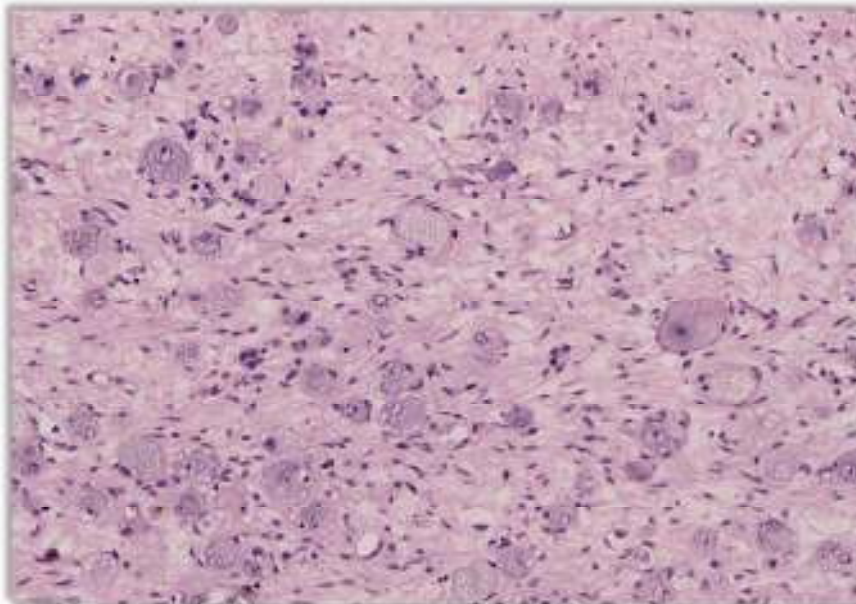
Imunohistokemija i elektronski mikroskop predstavljaju nadopunu svjetlosnom mikroskopu u postavljanju histopatološke dijagnoze. Tako se prema reakciji s monoklonalnim antitijelima mogu prepoznati neurofilamenti, sinaptofizin i NSE. Određivanje NSE i PAS reakcija koja je kod neuroblastoma negativna su dvije najvažnije imunohistokemijske metode. Elektronski mikroskop pokazuje neurosekretorna granula, mikrofilamente i mikrotubule unutar neuropila. Citologija ima veliki značaj kao jednostavna, brza i konkretna metoda kojom se može postaviti dijagnoza neuroblastoma i bez operativnog zahvata u slučaju diseminacije bolesti (dostupni limfni čvorovi, koštana srž, likvor). (Stepan J et al., 2006)



Slika 1 Neuroblastom, preuzeto s http://www.pedorthpath.com/neuroblastoma_5.jpg



Slika 2 Ganglioneuroblastom, preuzeto s <https://pediatricimaging.wikispaces.com/file/view/Ganglioneuroblastoma.jpg/73259079>



Slika 3 Ganglioneurom, preuzeto s <http://upload.wikimedia.org/wikipedia/commons/thumb/d/dd/Ganglioneuroma.jpg/800px-Ganglioneuroma.jpg>

Shimada je 1984. godine napravio klasifikaciju neuroblastoma koja povezuje histopatološke karakteristike tumora s kliničkim ponašanjem. Tumori su klasificirani kao povoljni ili nepovoljni ovisno o stupnju diferencijacije neuroblastoma, sadržaju strome Schwannovih stanica, MKI i o dobi prilikom dijagnoze. Godine 1999., kao

modifikacija Shimadinog sustava, ustanovljen je Međunarodni sustav za patološku klasifikaciju neuroblastoma (INPC, *International Neuroblastoma Pathology classification*). (Shimada H et al., 1999) Prema INPC klasifikaciji, neuroblastični tumori su podijeljeni u četiri histološka tipa ovisno o količini strome Schwannovih stanica:

- ❖ Neuroblastom (siromašan stromom, nediferencirani, slabo diferencirani i diferencirani)
- ❖ Miješani ganglioneuroblastom (bogat stromom)
- ❖ Nodularni ganglioneuroblastom (zajedno područja stromom bogatog i stromom siromašnog tumora)
- ❖ Ganglioneurom (stromom dominantni, sazrijevajući i zreli)

Ove četiri histološke podvrste tumora dijele se još u dvije prognostičke podgrupe: povoljne i nepovoljne ovisno o dobi pacijenta. (Tablica 1) (Davidoff AM, 2012; Weinstein J et al., 2003)

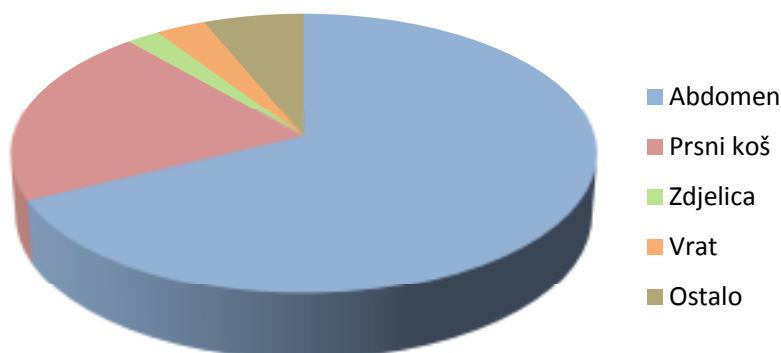
Tablica 1 Međunarodna patološka klasifikacija neuroblastoma, preuzeto s: <http://img.medscape.com/fullsize/migrated/549/880/549880.tab3.gif>

	povoljni		nepovoljni	
	stupanj diferencijacije	MKI*	stupanj diferencijacije	MKI
Neuroblastom (siromašan stromom)				
dob < 18 mjeseci	slabo diferencirani	nizak ili srednji	nediferencirani	bilo koji
	diferencirani	nizak ili srednji	slabo diferencirani	visok
dob 18-60 mjeseci	diferencirani	nizak	diferencirani	visok
			nediferencirani	bilo koji
dob > 60 mjeseci	—	—	slabo diferencirani	bilo koji
			diferencirani	srednji ili visok
dob > 60 mjeseci	—	—	bilo koji	bilo koji
			bilo koji	bilo koji
Miješani ganglioneuroblastom (bogat stromom)				
		svi		—
Nodularni ganglioneuroblastom (stromom bogata i stromom siromašna područja)				
		povoljni podset**		nepovoljni podset
Ganglioneurom (stromom dominantni)				
		svi		—

*MKI: *Mitosis-Karyorrhexis Index*, indeks mitoze i kariorekse; **Nodularni ganglioneuroblastom: razlika povoljnog i nepovoljnog podseta prema istim kriterijima dobi, stupnja diferencijacije i MKI kao za neuroblastom

8. KLINIČKA PREZENTACIJA

Neuroblastom se može pojaviti bilo gdje duž lanca simpatičkoga živčanog sustava. U 65% djece pojavljuje se u abdomenu, najčešće u nadbubrežnoj žlijezdi, potom u paravertebralnim ganglijima retroperitoneja. Primarni tumori se u 20% slučajeva nađu u prsnom košu, točnije u stražnjem dijelu medijastinuma, a najmanji broj pacijenata ima primarni tumor u zdjelici (2-3%) i cervikalnom području (1-5%) (Slika 4); rijetko primarni tumor ne može biti lokaliziran ili postoje multipli primarni tumori. (Brossard J et al., 1996) Opisane su i neke neobične primarne lokalizacije tumora: timus, pluća, bubrezi, prednji medijastinum, želudac i *cauda equina*. (Papaioannou G & McHugh K, 2005) Ovisno o dobi djeteta, češće se pojavljuju neke lokalizacije primarnoga tumora; tako se u djece mlađe od godinu dana primarni tumor češće nalazi u prsnom košu i vratu, a rjeđe u abdomenu, za razliku od starije djece. U približno 50% dojenčadi i 70% starije djece u trenutku postavljanja dijagnoze prisutni su znakovi bolesti koji potječu od širenja tumora izvan mjesta primarnoga nastanka. Uobičajena mjesta metastaza jesu limfni čvorovi (regionalni i udaljeni), koštana srž, kosti, jetra i potkožno tkivo. (Konja J, 2009)



Slika 4 Lokalizacija primarnog neuroblastoma, prema Brossard J et al., 1996

Znakovi i simptomi bolesti razlikuju se ovisno o mjestu primarnoga tumora i o mjestu metastaza (Tablica 2). Većina se djece s neuroblastomom prezentira u dobi od 1 do 5 godina života s palpabilnom abdominalnom masom kao prvim znakom bolesti. Obično su abdominalne mase tvrde, nepravilne i često prelaze središnju liniju, a otkriju se najčešće slučajno pri palpaciji ili kada tumor već toliko naraste da izboči trbušnu stijenu. Abdominalne mase koje izazivaju rastezanje ili kompresiju krvnih bubrežnih žila mogu uzrokovati opasnu hipertenziju. Torakalne mase obično su slučajan nalaz pri rentgenskom snimanju prsnoga koša zbog nekog drugog razloga; one ponekad, ako su dovoljno velike, uzrokuju respiratorne simptome (kašalj, dispneju i poremećaje u ventilaciji pluća). Primarni tumor lokaliziran u vratu se može prezentirati Hornerovim sindromom, karakteriziranim tetradom simptoma: mioza, ptoza, anhidroza i enoftalmus, ili sindromom gornje šuplje vene. Tumorska masa u zdjelici očituje se najčešće kao palpabilna masa ili disfunkcijom mokraćnog mjehura i crijeva zbog mehaničke kompresije tumora. Velike retroperitonealne abdominalne ili zdjelice mase mogu dovesti do vaskularne opstrukcije uz pojavu edema na donjim udovima. Paravertebralne mase na bilo kojem mjestu, ali najčešće u prsnome košu i vratu mogu prodrijeti kroz spinalne otvore i komprimirati određeni dio kralježnične moždine, što se onda očituje različitim neurološkim ispadima. (Konja J, 2009; Papaioannou G & McHugh K, 2005; Weinstein J et al., 2003)

Diseminirana bolest je karakterizirana infiltracijom koštane srži i kostiju što se u djece očituje bolovima u nogama, poremećajem hoda ili u mlađe djece odbijanjem da hodaju. Kompresivne frakture kralježnice obično se pojavljuju u starije djece uz jake bolove u leđima. Tumorom su često zahvaćeni orbita i retrobulbarno tkivo s pojavom egzoftalmusa, staze i orbitalnih ekhimoza što se ponekad protumači kao ozljeda zlostavljanog djeteta. (Weinstein J et al., 2003) U starije djece češće su prisutni

nespecifični simptomi kao što su povremene temperature, gubitak tjelesne težine, anemija, opća slabost, odbijanje igre ili neodređena generalizirana bol. U novorođenačkom razdoblju bolest se najčešće očituje potkožnim čvorićima, izrazitim povećanjem jetre sa ili bez znakova respiratornih tegoba koje mogu voditi u respiratornu insuficijenciju, zahvaćanjem koštane srži, masivnim krvarenjem u tumorsko tkivo u području nadbubrežne žlijezde, s *hydrops fetalis* i/ili znakovima fetalne eritroblastoze, a bolesnici su najčešće u INSS stadiju 4S. (Brossard J et al., 1996; Konja J, 2009)

U nekih pacijenata pojavljuju se i dva klasična, ali rijetka paraneoplastička sindroma: opsoklonus-mioklonus sa ili bez cerebelarne ataksije i teški proljev. Opsoklonus-mioklonus je karakteriziran trzajućim pokretima ekstremiteta i očiju nepoznatog uzroka koji se opisuju kao „plešuće oči i stopala“. Ponekad je prisutna i cerebelarna ataksija. Teški proljev, hipokalemija i dehidracija su uzrokovani tumorskom sekrecijom vazoaktivnog intestinalnog peptida (VIP), a nalikuju na intestinalne malapsorpcijske bolesti i nestaju nakon potpunog odstranjenja tumora. (Papaioannou G & McHugh K, 2005; Weinstein J et al., 2003)

Tablica 2 Prikaz kliničkih prezentacija neuroblastoma. prema Chu CM et al.. 2011

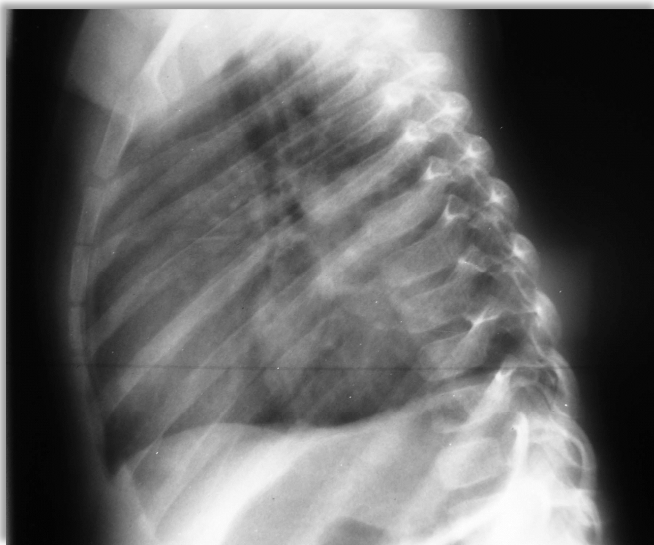<i>Anatomska lokalizacija primarnog tumora</i>	
Glava i vrat	Unilateralna palpabilna masa, Hornerov sindrom (ptoza, mioza, anhidroza, enoftalmus)
Orbita i oko	Egzoftalmus, periorbitalne ekhimoze (raccoon eyes), palpabilne mase, edem konjunktiva, edem papile, strabizam, anizokorija. Opsoklonus (brzi nevoljni pokreti očiju u svim smjerovima pogleda)
Prsni koš	Gornji torakalni tumori: dispneja, plućne infekcije, disfagija. Donji torakalni tumori: obično bez simptoma
Abdomen i zdjelica	Abdominalna masa, anoreksija, povraćanje, bolovi, konstipacija i retencija urina
Paravertebralne regije	Bolovi u leđima, paraplegija, slabost, arefleksija ili hiperrefleksija donjih ekstremiteta praćena mišićnom atrofijom, skolioza. Disfunkcije mokraćnog i analnog sfinktera
Kosti	Bolovi, šepanje
Limfni čvorovi	Povećani cervikalni čvorovi
<i>Nespecifični simptomi</i>	
Anoreksija, letargija, bljedoća, gubitak na težini, slabost, iritabilnost	
<i>Paraneoplastični sindromi</i>	
Zbog ekscitativnog lučenja katekolamina (VMA/HVA)	Znojenje, bljedoća, glavobolja, palpitacije
Zbog lučenja vazoaktivnog intestinalnog peptida	Dehidracija, hipokalemija i abdominalna distenzija, sekretorni proljev
Opsoklonus-mioklonus sindrom	Opsoklonus (sindrom plešućih očiju), mioklonus (nepravilni trzaji mišića udova)

9. DIJAGNOSTIČKA OBRADA

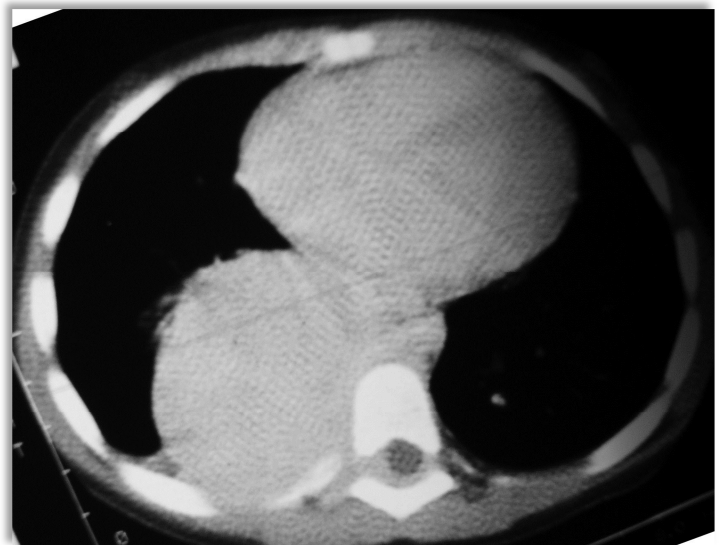
Inicijalni dijagnostički testovi koji se provode su SE, KKS, serumski elektroliti, testovi funkcije jetre i bubrega, bilateralna ilijačna aspiracija koštane srži i biopsija kosti, rentgenska snimka prsnog koša koja može pokazivati kalcifikacije ili masu u stražnjem medijastinumu (Slika 5) te ultrazvuk abdomena na kojem se neuroblastom najčešće prikazuje kao neograničena hiperehogeno tvorba sa sitnim kalcifikacijama. (Stepan J et al., 2006) Dodatni dijagnostički nalazi uključuju povišene razine katekolamina ili njihovih metabolita u serumu ili u mokraći, zatim povišene razine LDH (>1500 U/mL), feritina (>142 ng/mL) i NSE (>100 ng/mL) koji mogu biti povezani s uznapredovalim stadijem bolesti ili s relapsom bolesti. Od slikovnih pretraga, zlatni standard u dijagnostici neuroblastoma je kompjutorizirana tomografija vrata, prsnog koša i abdomena; tom se pretragom vizualizira tumorski proces, njegovi odnosi s okolnim organima, zahvaćenost limfnih čvorova i odnos s kostima. (Slike 6 i 7) CT glave se snima ako je to klinički indicirano, a magnetna rezonancija se provodi po potrebi; ima prednost pred CT-om kod intraspinalne diseminacije i pretraga je izbora kod esthesioneuroblastoma – olfaktornog neuroblastoma. MR ne registrira kalcifikacije, ali daje bolju informaciju o odnosu tumora s krvnim žilama. (Colon NC & Chung DH, 2011) Za utvrđivanje stanja kosti potrebno je izvršiti scintigrafiju skeleta s ^{99}Tc (Slika 8) i scintigrafiju s ^{131}I MIBG kojom se s osjetljivošću od 90% može otkriti primarni tumor kao i prisutne metastaze jer je građa MIBG-a slična noradrenalinu te se zato specifično nakuplja u tumorskom tkivu neuroblastoma. Mali broj neuroblastoma ne nakuplja taj radiofarmak, pa u tom slučaju mogu pomoći scintigrafije sa ^{67}Ga ^{201}Tl ili ^{111}In . Preporuča se napraviti i citogenetsku obradu tumorskog materijala (kromosom 1, kromosom 11, ploidnost, broj *MYCN* kopija).

(Konja J, 2009; Weinstein J et al., 2003) Dijagnostički kriteriji koji moraju biti zadovoljeni za postavljanje dijagnoze neuroblastoma su:

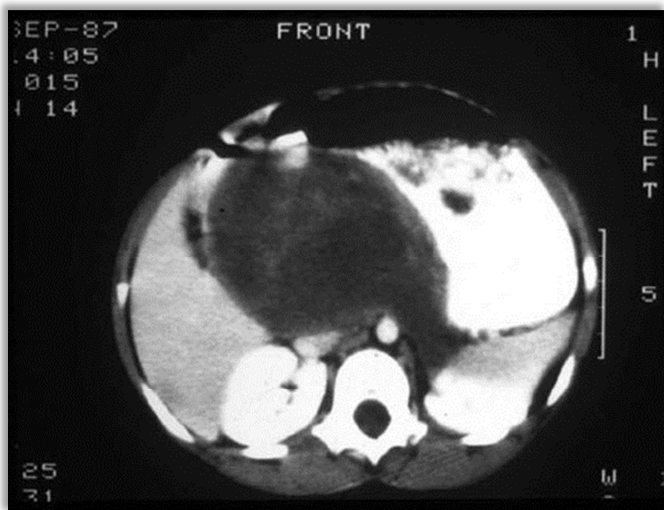
- ❖ patološka dijagnoza – standardne histopatološke metode uz imunohistokemiju i elektronski mikroskop;
- ❖ neuroblastomske stanice u aspiratu ili bioptatu koštane srži i povišene vrijednosti katekolamina u urinu (iznad treće standardne devijacije na mg kreatinina korigirano za dob) (Brossard J et al., 1996)



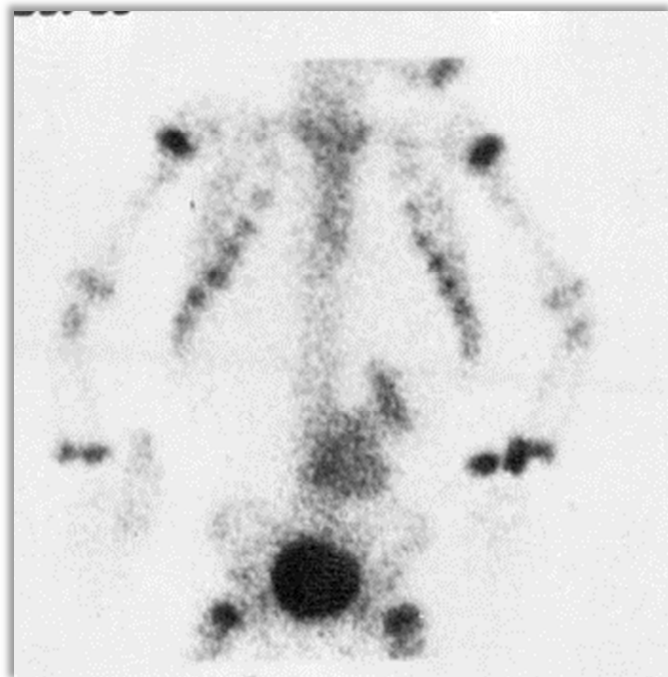
Slika 5 Latero-lateralna rentgenska snimka prsnog koša pokazuje masu u stražnjem medijastinumu, preuzeto s <http://emedicine.medscape.com/article/411694-overview#a19>



Slika 6 Aksijalna CT snimka prsnog koša pacijenta s torakalnim neuroblastomom. U desnom stražnjem medijastinumu se vidi velika masa koja se širi u spinalni kanal i dislocira moždinu lateralno, preuzeto s <http://emedicine.medscape.com/article/411694-overview#a19>



Slika 7 CT snimka abdomena s retroperitonealnom masom koja se izdiže iz gornjeg pola lijevog bubrega, preuzeto s <http://emedicine.medscape.com/article/988284-overview>



Slika 8 ^{99}Tc scintigrafija pokazuje žarište intenzivne aktivnosti u lijevom gornjem kvadrantu abdomena iznad mokraćnog mjehura zahvaćajući i kralježnicu, preuzeto s <http://emedicine.medscape.com/article/411694-overview#a19>

9.1. Diferencijalna dijagnoza

Postoji čitav niz bolesti koje se često pojavljuju u djece mlađe od 10 godina, a potrebno ih je uzeti u obzir u diferencijalnoj dijagnozi neuroblastoma. Očituju se tumorskom masom u abdomenu, bolovima u kostima, artralgijom, anemijom, sindromom gornje šuplje vene, medijastinalnim tumorom, kaheksijom, krvarenjem, hipertenzijom, hepatomegalijom ili različitim hematološkim poremećajima. Neke od takvih bolesti su: osteomijelitis, reumatoidni artritis, granulomatozni procesi, primarne hematološke bolesti (uključujući akutnu leukemiju), Wilmsov tumor ekstrarenalnog

tipa, anaplastički nefroblastom, Ewingov sarkom, rabdomiosarkom, teratom, limfomi, metastatski tumori itd. (Konja J, 2009)

10. KLASIFIKACIJA

Klasifikacijom tumora određuje se klinički stadij bolesti koji je, uz dob pacijenta, jedan od najvažnijih prognostičkih čimbenika bolesti i ključan u odabiru najučinkovitijeg liječenja i praćenja rezultata liječenja. Postoji nekoliko kliničkih klasifikacija neuroblastoma: 1. CCSG klasifikacija (*Children`s Cancer Study Group*) prema Evansu, 2. TNM klasifikacija Internacionalne unije za borbu protiv raka, 3. INSS klasifikacija (*International Neuroblastoma Staging System*) i 4. INRGSS klasifikacija (*International Neuroblastoma Risk Group Staging System*); danas su najčešće u uporabi INSS i INRGSS klasifikacije.

INSS (Tablica 3) je kirurško-patološka međunarodna klasifikacija ustanovljena 1988. godine, a ovisi o mogućnosti resekcije primarnog tumora, analizi ipsilateralnih i kontralateralnih limfnih čvorova i o odnosu primarnog tumora prema središnjoj liniji. Lokalizirani tumori su podijeljeni u stadije 1 i 2 temeljem zahvaćenosti ipsilateralnih limfnih čvorova, a zahvaćeni kontralateralni limfni čvorovi su kriterij za stadij 3 kao i neresektabilni tumori koji se protežu preko središnje linije. Prelazak središnje linije je karakteristika velikih, lokalno invazivnih tumora koji zahvaćaju vitalne vaskularne ili neuralne strukture. Stadij 4 odnosi se na sve pacijente s diseminacijom bolesti u limfne čvorove, kosti, koštanu srž, jetru, kožu i/ili ostale organe. Posebna kategorija je 4S stadij; odnosi se na djecu mlađu od godinu dana s malim lokaliziranim primarnim tumorom i diseminacijom bolesti u jetru, kožu ili koštanu srž. Iako se pokazalo da INSS klasifikacija ima prognostički značaj, postoje i neke poteškoće u

širokoj upotrebi te klasifikacije: vještina i agresivnost kirurga utječu na stadij tumora, neizvjesno je uzorkovanje limfnih čvorova i pacijenti koji su samo opservirani ne mogu biti prikladno klasificirani. (Papaioannou G & McHugh K, 2005; Weinstein J et al., 2003)

Tablica 3 INSS klasifikacija neuroblastoma, preuzeto s <http://www.medscape.com/viewarticle/549880>

Stadij 1	Lokalizirani tumor s potpunom velikom ekscizijom, s mikroskopski rezidualnom bolešću ili bez nje; ipsilateralni i kontralateralni limfni čvorovi mikroskopski negativni
Stadij 2A	Lokalizirani tumor s inkompletnom velikom ekscizijom; ipsilateralni i kontralateralni limfni čvorovi mikroskopski negativni
Stadij 2B	Lokalizirani tumor s potpunom ili inkompletnom velikom ekscizijom, s pozitivnim ipsilateralnim regionalnim limfnim čvorovima; kontralateralni limfni čvorovi mikroskopski negativni
Stadij 3	Neresektibilni unilateralni tumor koji prelazi središnju liniju*, sa zahvaćanjem regionalnih limfnih čvorova ili bez toga; ili lokalizirani unilateralni tumor sa zahvaćanjem kontralateralnih limfnih čvorova; ili središnji tumor s bilateralnim zahvaćanjem regionalnih limfnih čvorova
Stadij 4	Tumor sa zahvaćanjem udaljenih limfnih čvorova, koštane srži, kosti, jetre, kože i/ili drugih organa
Stadij 4S	Lokalizirani primarni tumor (definiran kao za stadije 1, 2A i 2B) s diseminacijom ograničenom na kožu, jetru i/ili koštanu srž** u djece <12 mjeseci

* Središnja linija definirana kao kralježnica.
 ** Zahvaćenost koštane srži minimalna tj. <10% malignih stanica u biopatu ili aspiratu koštane srži. Veća zahvaćenost smatra se stadijem 4. MIBG scintigrafija negativna u koštanoj srži.

INRGSS (Tablica 4) je međunarodna klasifikacija prihvaćena 2009. godine i temelji se na prikazu tumora slikovnim tehnikama, a za razliku od INSS klasifikacije, ne ovisi o opsežnosti kirurške resekcije tumora, već klasificira pacijente u stadije prije primjene bilo koje vrste terapije. U ovoj su klasifikaciji lokalizirani tumori stupnjevani na temelju nedostatka (L1) ili prisutnosti (L2) jednog ili više od 20 čimbenika rizika definiranih slikovnim tehnikama (IDRFs, *Image Defined Risk Factors*). Metastatski tumori su definirani kao stadij M. Stadij MS, slično kao INSS stadij 4S, odnosi se na bolest s metastazama ograničenima na kožu, jetru i koštanu srž (<10%) u djece

mlađe od 18 mjeseci pri dijagnozi. (Cohn SL et al., 2009; Davidoff AM, 2012; Monclair T et al., 2009)

Tablica 4 INRGSS klasifikacija neuroblastoma, prema Monclair T et al., 2009

Stadij L1	Lokalizirani tumor koji ne zahvaća vitalne strukture kako je opisano pomoću rizičnih čimbenika definiranih slikovnim tehnikama*
Stadij L2	Lokoregionalni tumor s jednim ili više rizičnih čimbenika definiranih slikovnim tehnikama
Stadij M	Udaljena metastatska bolest (osim stadija MS)
Stadij MS	Diseminirana bolest u djece mlađe od 18 mjeseci s metastazama u koži, jetri i/ili koštanoj srži

Tablica 5 IDRFs, prema Monclair T et al., 2009

Ipsilateralno proširenje tumora unutar 2 regije tijela
Vrat-prsni koš, prsni koš-abdomen, abdomen-zdjelica
Vrat
Tumor zahvaća karotidu i/ili vertebralnu arteriju i/ili unutarnju jugularnu venu
Tumor proširen do baze lubanje
Tumor komprimira dušnik
Cerviko-torakalni spoj
Tumor zahvaća korijene brahijalnog pleksusa
Tumor zahvaća venu i arteriju subklaviju i/ili vertebralnu arteriju i/ili karotidu
Tumor komprimira dušnik
Prsni koš
Tumor zahvaća aortu i/ili glavne grane aorte
Tumor komprimira dušnik i/ili glavne bronhe
Tumor donjeg medijastinuma, infiltrira kosto-vertebralni spoj između T9 and T12
Prsni koš-abdomen
Tumor zahvaća aortu i/ili šuplju venu
Abdomen/zdjelica
Tumor infiltrira portu hepatis i/ili hepatoduodenalni ligament
Tumor zahvaća grane gornje mezenterične arterije u razini mezenteričnog korijena
Tumor zahvaća izlazište celijačnog debela i/ili izlazište gornje mezenterične arterije
Tumor invadira jedan ili oba bubrežna pedikla
Tumor zahvaća aortu i/ili šuplju venu
Tumor zahvaća ilijačne žile
Tumor zdjelice koji prelazi ishijadični urez
Tumor bilo koje lokalizacije koji se širi intraspinalno uz uvjet:
Više od jedne trećine spinalnog kanala u aksijalnoj ravnini je invadirano i/ili perimedularni leptomeningealni prostori nisu vidljivi i/ili je kralježnična moždina abnormalnog izgleda
Infiltracija priležućih organa/struktura
Perikard, dijafragma, bubreg, jetra, duodeno-pankreatični blok i mezenterij

11. PROGNOŠTIČKI ČIMBENICI

Prognozu pacijenata s neuroblastomom određuje niz kliničkih i bioloških čimbenika. Od kliničkih čimbenika najvažniji su dob djeteta pri dijagnozi i stadij bolesti. (Castleberry RP, 1997) Za sve stadije bolesti iznad lokaliziranog tumora, djeca mlađa od 12 mjeseci imaju značajno bolje stope preživljavanja u usporedbi sa starijom djecom s istim stadijem bolesti. U novije se vrijeme pokazalo da je granica dobi od 18 mjeseci života klinički značajnija za prognozu bolesti nego granica od 12 mjeseci. (Vermeulen J et al., 2010) Stadij bolesti je, kao i dob, neovisni klinički čimbenik. Prognoza je prema INSS klasifikaciji značajno bolja za stadije 1, 2 i 4S u usporedbi sa stadijima 3 i 4 - stope trogodišnjeg preživljenja bez znakova bolesti za INSS stadije su:

- ❖ *stadij 1, 2 i 4S: 75-90%,*
- ❖ *stadij 3*
 - djeca <12 mjeseci: 80-90%,
 - djeca >12 mjeseci: 50%,
- ❖ *stadij 4*
 - djeca <12 mjeseci: 60-75%,
 - djeca > 12 mjeseci: 15%

(Castleberry RP, 1997)

Važni biološki prognostički čimbenici su histopatologija tumora prema već navedenoj INPC klasifikaciji, lokalizacija primarnog tumora, molekularne abnormalnosti: amplifikacija *MYCN*, sadržaj DNA, delecije kromosoma 1p i 11q, Trk, telomeraza, Ha-ras p21, neuropeptid Y, MRP, P glikoprotein, CD44, zatim razina feritina, LDH, NSE itd. (Weinstein J et al., 2003) Neki od ovih prognostičkih

čimbenika su kombinirani u stratifikacijama s ciljem definiranja rizičnih skupina pacijenata s neuroblastomom i prema tome odabira odgovarajućeg modaliteta liječenja. COG stratifikacija rizika (*Children's Oncology Group*) (Tablica 6) svrstava pacijente u tri rizične skupine: skupina s niskim, s intermedijarnim i s visokim rizikom na temelju dobi, INSS stadija, histopatologije, broja kopija *MYCN* protoonkogena i DNA sadržaja. Stopa dugoročnog preživljenja bez znakova bolesti za niskorizičnu skupinu je 95-100%, za skupinu intermedijarnog rizika je 85%, a za visokorizičnu skupinu manje od 30%. (Davidoff AM, 2012)

Tablica 6 COG stratifikacija rizika, preuzeto s <http://emedicine.medscape.com/article/988284-overview>

Rizična skupina	Stadij	Dob	Status MYCN amplifikacije	Ploidnost	Histologija
Niska	1	BK	BK	BK	BK
	2a/2b	BK	NA	BK	BK
	4S	< 12 mj	NA	Hiper	POV
Intermedijarna	3	< 18 mj	NA	BK	BK
	3	≥ 18mj	NA	BK	POV
	4	< 12 mj	NA	BK	BK
	4	12-18 mj	NA	Hiper	POV
	4S	< 12 mj	NA	DPL	BK
	4S	< 12 mj	NA	BK	NPOV
Visoka	4	12-18 mj	A	BK	BK
	4	12-18 mj	BK	DPL	BK
	4	12-18 mj	BK	BK	NPOV
	4	≥ 18 mj	BK	BK	BK
	4S	< 12 mj	A	BK	BK

BK bilo koji/koja, NA nema amplifikacije, A amplifikacija, Hiper hiperploidija, DPL diploidija, POV povoljna, NPOV nepovoljna

12. LIJEČENJE

Uspješno liječenje djeteta s neuroblastomom zahtijeva multidisciplinarni pristup. Ovisno o stadiju bolesti i prognostičkim čimbenicima primjenjuju se različiti modaliteti liječenja: a) kirurško liječenje, b) kemoterapija s transplantacijom matičnih stanica, c) radioterapija, d) diferencirajući lijekovi i e) imunoterapija. (Wang LL et al., 1993)

12.1. Kirurško liječenje

Kirurško liječenje neuroblastoma ovisi o lokalizaciji tumora, stadiju bolesti i o dobi pacijenta. Za pacijente s lokaliziranom bolešću kirurški zahvat je kurativni, a za pacijente s regionalnom ili metastatskom bolešću kirurški je zahvat dijagnostički. U pacijenata s vratnim, medijastinalnim i, u manjoj mjeri, zdjeličnim tumorima obično je moguće izvesti kompletnu i agresivnu eksciziju. Isti pristup je ponekad moguć i za primarni abdominalni tumor, posebno ako je tumor manjih dimenzija i lateralnije smješten, no većina lokaliziranih abdominalnih tumora se širi centralno i okružuje glavne ogranke aorte, što čini tumor neresektabilnim konvencionalnim kirurškim tehnikama. Općenito, abdominalni tumori se biopiraju, a nakon intenzivne kemoterapije ili radioterapije se radi kirurški zahvat drugog ili trećeg pogleda s pokušajem uklanjanja tumora. U pacijenata s metastatskom bolešću, rani agresivni pokušaj resekcije primarnog tumora ne povećava preživljenje, dok u pacijenata u kojih se metastatska bolest može kontrolirati, uspješne sekundarne ekscizije primarnog tumora daju relativno veće šanse za preživljenje. U pacijenata s funkcionalnim neuroblastomom (tumor koji luči katekolamine, VIP), rana ekscizija glavne tumorske mase je nužna za poboljšanje simptoma. (Wang LL et al., 1993)

12.2. Kemoterapija

Cilj provođenja kemoterapije je postizanje sistemske kontrole bolesti ili mijeloablacija u sučaju autologne transplantacije matičnih stanica u visokorizičnih pacijenata. Stope odgovora tumora su različite za pojedine kemoterapeutike: ciklofosfamid (59%), cisplatina (46%), epipodofilotoksini (30%), vinkristin (24%), dakarbazin (14%), melfalan (24%) i ifosfamid (20%). (Wang LL et al., 1993) U liječenju neuroblastoma gotovo uvijek se koristi kombinacija lijekova zbog razlika u mehanizmu njihova djelovanja, razlika u toksičnosti i na taj se način izbjegava razvoj rezistencije tumora na lijekove. (Marcus KC, 2001) Uobičajeno korištene kombinacije su:

- ❖ Vinkristin+ciklofosfamid+doksorubicin
- ❖ Karboplatina+etopozid
- ❖ Cisplatina+etopozid
- ❖ Ifosfamid+etopozid
- ❖ Ciklofosfamid+topotekan

(Colon NC & Chung DH, 2011)

12.3. Radioterapija

Neuroblastom se pokazao kao radiosenzitivan tumor. Općenito, doze zračenja koje se koriste u radioterapiji neuroblastoma iznose od 15 do 30 Gy, ovisno o dobi djeteta, lokalizaciji i volumenu tumora. Vrlo niske doze zračenja, 3-6 Gy u tri do četiri frakcije se primjenjuju u liječenju novorođenčadi s respiratornim distresom koji se razvija sekundarno hepatomegaliji ili u liječenju djece s tumorskom kompresijom kralježnične moždine. Radioterapija u dozama od 18 do 30 Gy ima jasno definiranu

ulogu u liječenju djece s tumorom koji zahvaća regionalne limfne čvorove (INSS stadiji 2B i 3). U pacijenata s metastatskom bolešću može se palijativnim lokalnim zračenjem olakšati bol. (Wang LL et al., 1993) Zračenje cijelog tijela provodi se kao dio pripreme za autolognu transplantaciju matičnih stanica. (Castleberry RP, 1997) Terapija s MIBG-om predstavlja jednu od tzv. ciljanih terapija usmjerenih na tumorsko tkivo. 90% neuroblastoma aktivno akumulira MIBG. Nakon dijagnostičkog MIBG-a u kojem se vidi kolika je akumulacija tog radiofarmaka slijedi terapijsko davanje 121 ili 131 I-MIBG-a u refraktornih neuroblastoma. (Davidoff AM, 2012)

12.4. Diferencirajući lijekovi

Retinoidi, derivati vitamina A, induciraju morfološku diferencijaciju neuroblastoma. 13-cis retinoična kiselina je sintetski derivat prirodne trans retinoične kiseline. Pokazalo se da pacijenti koji primaju 13-cis retinoičnu kiselinu kao terapiju održavanja imaju značajno bolje trogodišnje preživljenje od pacijenata koji je nisu primali. Prema tome, svi visokorizični pacijenti nakon autologne transplantacije MS primaju 13-cis retinoičnu kiselinu dva puta dnevno tijekom dva tjedna, zatim je dva tjedna ne primaju te tako šest ciklusa. (Davidoff AM, 2012)

12.5. Imunoterapija

Neuroblastomske stanice su osjetljive na stanično-posredovanu citotoksičnost ovisnu o antitijelima i na citotoksičnost ovisnu o komplementu. Ciljana imunoterapija neuroblastoma uključuje antigangliozidna monoklona antitijela protiv GD2, predominantnog antigena u neuroblastomskim stanicama. Osim toga, pokazalo se da je stanično-posredovana citotoksičnost ovisna o GD2 antitijelima pojačana

istovremenom primjenom citokina kao što su GM-CSF i IL-2. (Navid F et al., 2009; Seeger RC, 2011)

12.6. Liječenje prema rizičnim skupinama

Cilj liječenja usmjerenog prema riziku je, s jedne strane poboljšati ishod bolesti u pacijenata s nepovoljnim prognostičkim čimbenicima i, s druge strane pacijente s povoljnim prognostičkim čimbenicima poštediti od toksičnosti nepotrebnog liječenja.

Skupina niskog rizika: U tih se pacijenata izvodi samo kirurška resekcija primarnog tumora, bez adjuvantne radioterapije i kemoterapije ako tumor ne pokazuje *MYCN* amplifikaciju. (Wang LL et al., 1993) U dojenčadi sa stadijem 4S koja nema znatne simptome može se napraviti biopsija tumora i daljnja opservacija ako tumor ima povoljne biološke prognostičke čimbenike. (Davidoff AM, 2012) Ključno je prepoznati važnost kliničkih i bioloških prognostičkih čimbenika u određivanju liječenja kako bi se izbjegao dodatni morbiditet zbog nepotrebnog liječenja.

Skupina intermedijarnog rizika: Osnovu liječenja čine kirurški zahvat i kemoterapija. Cilj kirurškog liječenja pacijenata intermedijarnog rizika je izvesti što je moguće potpuniju resekciju, s prezervacijom neurološke funkcije i funkcije okolnih organa. Ako je primarni tumor ocijenjen kao neresektabilni, radi se biopsija i inicira kemoterapija. Pacijenti intermedijarnog rizika s povoljnim biološkim čimbenicima tumora liječe se kemoterapijom u 4 ciklusa, obično kombinacijom ciklofosfamida i doksorubicina; pacijenti iste skupine rizika s nepovoljnom biologijom tumora liječe se kemoterapijom u 8 ciklusa, cisplatinom i tenopozidom nakon inicijalne kombinacije ciklofosfamida i doksorubicina. Radioterapija se ne primjenjuje, osim ako postoji

glomazni tumor (*tumor bulk*) koji ne reagira na kemoterapiju, a stvara kompresiju kralježnične moždine ili respiratornu insuficijenciju zbog hepatomegalije.

Skupina visokog rizika: Preživljenje ove grupe se tijekom posljednjih nekoliko desetljeća nije značajno poboljšalo i ostaje otprilike 15%. Liječenje visokorizičnih pacijenata se može podijeliti u tri faze: 1. intenzivna indukcijska kemoterapija, 2. konsolidacijska kemoterapija i 3. faza održavanja i eradikacije minimalne rezidualne bolesti. Većina visokorizičnih neuroblastoma u početku dobro reagira na ovakvu terapiju, ali se u konačnici često ipak javi relaps bolesti. Randomizirane kliničke studije su pokazale da primjena mijeloablativne kemoterapije s autolognom transplantacijom matičnih stanica (MS) nakon indukcijske kemoterapije poboljšava preživljenje. (Fish JD & Grupp SA, 2008) Prikupljanje matičnih stanica se radi nakon prva dva ciklusa indukcijske kemoterapije, a nakon petog ciklusa pokuša se resecirati primarni tumor. Nakon autologne transplantacije MS primjenjuju se lijekovi za diferencijaciju (retinoična kiselina) i imunoterapija za liječenje potencijalne minimalne rezidualne bolesti. (Maris JM, 2010)

13. ZAHVALE

Zahvaljujem se svom mentoru prof. dr. sc. Josipu Konji na predloženoj temi, vođenju i savjetima tijekom izrade ovog rada.

Hvala gospođi Repotočnik iz Središnje medicinske knjižnice na pomoći s literaturom.

Velika hvala mojoj obitelji na podršci, pomoći i razumijevanju tijekom cijelog studija, mami jer je imala strpljenja rad pročitati, tati jer je imao strpljenja s tehničkim zahtjevima mog rada.

I hvala Damiru, na ljubavi.

14. LITERATURA

1. Brossard J, Bernstein ML, Lemieux B (1996) Neuroblastoma: an enigmatic disease, *Brit Med Bull.* 52(4):787-801
2. Castleberry RP (1997) Pediatric Update: Neuroblastoma, *Eur J Cancer.* 33(9): 1430-1438
3. Chu CM, Rasalkar DD, Hu YJ, Cheng FWT, Li CK, Chu WCW (2011) Clinical presentations and imaging findings of neuroblastoma beyond abdominal mass and a review of imaging algorithm, *Br J Radiol.* 84: 81-91
4. Cohn SL, Pearson ADJ, London WB, Monclair T, Ambros PF, Brodeur GM, Faldum A, Hero B, Ichihara T, Machin D, Mosseri V, Simon T, Garaventa A, Castel V, Matthay KK (2009) The International Neuroblastoma Risk Group (INRG) Classification System: An INRG Task Force Report, *J Clin Oncol.* 27(2): 289-297
5. Colon NC, Chung DH (2011) Neuroblastoma, *Adv Pediatr.* 58(1): 297-311
6. Davidoff AM (2012) Neuroblastoma, *Semin Pediatr Surg.* 21(1): 2-14
7. Fish JD, Grupp SA (2008) Stem cell transplantation for neuroblastoma, *Bone Marrow Transplant.* 41(2): 159-165
8. <http://emedicine.medscape.com/article/411694-overview#a19>
9. <http://emedicine.medscape.com/article/988284-overview>
10. <http://emedicine.medscape.com/article/988284-overview>
11. <http://img.medscape.com/fullsize/migrated/549/880/549880.tab3.gif>
12. <http://upload.wikimedia.org/wikipedia/commons/thumb/d/dd/Ganglioneuroma.jpg/800px-Ganglioneuroma.jpg>
13. <http://www.medscape.com/viewarticle/549880>
14. http://www.pedorthpath.com/neuroblastoma_5.jpg

15. <https://pediatricimaging.wikispaces.com/file/view/Ganglioneuroblastoma.jpg/73259079/>
16. Kamijo T, Nakagawara A (2012) Molecular and genetic bases of neuroblastoma, *Int J Clin Oncol.* 17:190-195
17. Konja J (2009) *Pedijatrijska onkologija*, Zagreb, Medicinska naklada
18. Marcus KC (2001) *Pediatric solid tumors*, Lenhard RE, Osteen RT, Gansler TG: Clinical Oncology, Atlanta, American Cancer Society
19. Maris JM, Matthay KK (1999) Molecular Biology of Neuroblastoma, *J Clin Oncol.* 17(7): 2264-2279
20. Maris JM (2010) Recent Advances in Neuroblastoma, *N Engl J Med.* 362(23): 2202-2211
21. Monclair T, Brodeur GM, Ambros PF, Brisse HJ, Cecchetto G, Holmes K, Kaneko M, London WB, Matthay KK, Nuchtern JG, von Schweinitz D, Simon T, Cohn SL, Pearson ADJ (2009) The International Neuroblastoma Risk Group (INRG) Staging System: An INRG Task Force Report, *J Clin Oncol.* 27(2): 298-303
22. Mossè YP, Laudenslager M, Longo L, Cole KA, Wood A, Attiyeh EF, Laquaglia MJ, Sennett R, Lynch JE, Perri P, Laureys G, Speleman F, Hakonarson H, Torkamani A, Schork NJ, Brodeur GM, Tonini GP, Rappaport E, Devoto M, Maris JM (2008) Identification of ALK as the Major Familial Neuroblastoma Predisposition Gene, *Nature.* 455(7215): 930–935
23. Navid F, Armstrong M, Barfield RC (2009) Immune Therapies for Neuroblastoma, *Cancer Biol Ther.* 8(10): 874-882
24. Olshan AF (2005) *Epidemiology*, Cheung NV, Cohn SL: Neuroblastoma, Germany, Springer-Verlag Berlin Heidelberg

25. Papaioannou G, McHugh K (2005) Neuroblastoma in childhood: review and radiological findings, *Cancer Imaging*. 5: 116-127
26. Ross JA, Stella MD (1999) Screening for Neuroblastoma: Progress and Pitfalls, *Cancer Epidemiol Biomarkers Prev*. 8:189-194
27. Seeger RC (2011) Immunology and Immunotherapy of Neuroblastoma, *Semin Cancer Biol*. 21(4): 229-237
28. Shimada H, Ambros IM, Dehner LP, Hata J, Joshi VV, Roald B, Stram DO, Gerbing RB, Lukens JN, Matthay KK, Castleberry RP (1999) The International Neuroblastoma Pathology Classification (the Shimada system), *Cancer*. 15;86(2): 364-72.
29. Stepan J, Jakovljević G, Nakić M, Bonevski A (2006) Neuroblastom – pristup u dijagnostici i liječenju, *Paediatr Croat*. 50: 254-259
30. Verissimo CS, Molenaar JJ, Fitzsimons CP, Vreugdenhil E (2011) Neuroblastoma therapy: what is in the pipeline?, *Endocr-Relat Cancer*. 18: 213-231
31. Vermeulen J, De Preter K, Mestdagh P, Laureys G, Speleman F, Vandesompele J (2010) Predicting outcomes for children with neuroblastoma, *Discov Med*. 10(50): 29-36
32. Wang LL, Yustein J, Louis C et al. (1993) Solid tumors of childhood, DeVita VT, Lawrence TS, Rosenberg SA: *Cancer Principles and Practice of Oncology*, Philadelphia, Lippincott Williams & Wilkins
33. Weinstein J, Katzenstein HM, Cohn SL (2003) Advances in the Diagnosis and Treatment of Neuroblastoma, *Oncologist*. 8: 278-292

15. ŽIVOTOPIS

OSNOVNI PODACI:

Ime i prezime: Lucija Hranilović

Datum rođenja: 7. travnja 1990. godine

Mjesto rođenja: Čakovec

OBRAZOVANJE:

2008.-2014. Medicinski fakultet Sveučilišta u Zagrebu

2004.-2008. Prirodoslovno matematička gimnazija u Čakovcu

1996.-2004. Osnovna škola Podturen u Podturnu

SVEUČILIŠNE ZASLUGE I USPJESI:

2009./2010. Dobitnica dekanove nagrade za uspjeh na drugoj godini

STRANI JEZICI:

Aktivno govorim engleski jezik i služim se njemačkim jezikom.