

Moderno liječenje ranopojavnih skolioza

Martinčević, Dora

Master's thesis / Diplomski rad

2019

Degree Grantor / Ustanova koja je dodijelila akademski / stručni stupanj: **University of Zagreb, School of Medicine / Sveučilište u Zagrebu, Medicinski fakultet**

Permanent link / Trajna poveznica: <https://um.nsk.hr/um:nbn:hr:105:987677>

Rights / Prava: [In copyright](#)/[Zaštićeno autorskim pravom.](#)

Download date / Datum preuzimanja: **2024-08-17**



Repository / Repozitorij:

[Dr Med - University of Zagreb School of Medicine Digital Repository](#)



SVEUČILIŠTE U ZAGREBU
MEDICINSKI FAKULTET

Dora Martinčević

MODERNO LIJEČENJE
RANOPOJAVNIH SKOLIOZA

DIPLOMSKI RAD



Zagreb, 2019.

Ovaj diplomski rad izrađen je u Klinici za ortopediju Kliničkog bolničkog centra Zagreb i Medicinskog fakulteta Sveučilišta u Zagrebu pod mentorstvom prof. dr. sc. Tomislava Đapića, prim. dr. med. te je predan na ocjenu u akademskoj godini 2018./2019.

POPIS KRATICA

3D – trodimenzionalno

AIS – adolescentna idiopatska skolioza

AP – anteroposteriorno

ATR – kut rotacije/zakrivljenosti trupa (eng. angle of trunk rotation)

C1-C7 – vratni (cervikalni) kralješci

CT – kompjuterizirana tomografija (eng. computed tomography)

CTLSO – cervikotorakolumbosakralna ortoza

CVSL – središnja okomita sakralna linija (eng. central vertical sacral line)

EOS – ranopojavna skolioza (eng. early-onset scoliosis)

FVC – forsirani vitalni kapacitet (eng. forced vital capacity)

L1-L5 – lumbalni kralješci

LL – latero-lateralno

M- muški spol

MCGR – magnetski kontrolirana proširujuća šipka (eng. magnetically controlled growing rod)

MR – magnetska rezonanca

PA – posteroanteriorno

RTG – rendgen/rendgenska snimka

S1-S5 – sakralni kralješci

SOSORT – Međunarodno društvo posvećeno ortopedskom i rehabilitacijskom liječenju skolioze (eng. International Society on Scoliosis Orthopaedic and Rehabilitation Treatment)

SRS – Društvo za istraživanje skolioze (eng. Scoliosis Research Society)

TGR – tradicionalna proširujuća/rastuća šipka (eng. traditional growing rod)

T1-T12 – torakalni kralješci

TIS – sindrom torakalne insuficijencije (eng. thoracic insufficiency syndrome)

UZV – ultrazvuk/ ultrazvučna metoda

VATER/VACTERL – engleska skraćenica za skup anomalija koje se često zajedno pojavljuju te čine ove sindrome (V-vertebralni/kralježnični defekti, A-analna atrezija, C-kardijalne anomalije, T-trahoezofagealna fistula, E-ezofagealna atrezija, R-renalne/bubrežne anomalije, L-anomalije udova/eng.limb anomalies)

VEPTR – vertikalno proširujuće protetičko titansko rebro, tzv. umjetno rebro (eng. vertical expandable prosthetic titanium rib)

VBS – segmentalne pločice s vijcima (eng. vertebral body stapling)

VBT – koštana sidra sa sponama (eng.vertebral body tethers)

Ž – ženski spol

1.Sažetak

Naslov rada: Moderno liječenje ranopojavnih skolioza

Ime i prezime autora: Dora Martinčević

Tekst sažetka:

Ovaj diplomski rad prvenstveno govori o skoliozi, njenoj etiologiji, kategorizaciji te utjecaju na rast i razvoj ostalih organa uz poseban osvrt na dosadašnje liječenje te današnje napretke u liječenju i moguće buduće smjernice.

Skolioza je stanje u kojem dolazi do odstupanja od normalne zakrivljenosti kralježnice, pri čemu nastaje pojačana postranična zakrivljenost uz posljedičnu rotaciju kralježaka unutar zavoja. Ranopojavne skolioze su skolioze koje se javljaju prije navršene 10. godine života, a mogu se javiti u sklopu kongenitalnih anomalija kralježnice, neuromuskularnih bolesti, pojedinih sindroma ili kao idiopatske. S obzirom na široku i raznovrsnu etiologiju, skolioze obuhvaćaju veoma inhomogenu skupinu bolesnika, a liječenje je često veoma kompleksno te često zahtijeva brojne operacije. S obzirom na ranu dob u kojoj se javljaju, ranopojavne skolioze predstavljaju značajan rizik za bolesnike zbog kompromitacije plućne funkcije. Progresivna deformacija kralježnice u ranoj životnoj dobi dovodi do izostanka normalnog razvoja pluća i prsnog koša.

Liječenje skolioze može biti konzervativno ili kirurško. Odabir metode liječenja ovisi o tipu skolioze, dobi bolesnika, veličini zavoja te riziku progresije i podležećim komorbiditetima, a načelno se započinje konzervativnim liječenjem čiji je cilj zaustaviti progresiju ili odgoditi operaciju do dobi postizanja adekvatnog plućnog kapaciteta i kralježničnog rasta. U slučaju neuspjeha konzervativnih metoda ili velike progresije krivulje, kirurško liječenje postaje metoda izbora.

Ključne riječi: kralježnica, ranopojavna skolioza, prsni koš, pluća, liječenje

2. Summary

Title: Modern treatment of early-onset scoliosis

Author: Dora Martinčević

Text summary:

This graduate thesis primarily focuses on scoliosis etiology, categorization and its impact on the growth and development of other organs, with a special review of the current treatment and possible future guidelines.

Scoliosis is a spinal deformity consisting of lateral curvature and rotation of the vertebrae. Early-onset scoliosis includes those presenting before the age of 10 years, and may either be associated with congenital abnormalities of the spine, neuromuscular diseases and some syndromes or it can be idiopathic. Given the wide and varied etiology, scoliosis covers a very inhomogeneous group of patients, and its' treatment is often very complex and requires multiple surgical corrections. With regard to the early age of onset, scoliosis carries a significant risk of lung function failure due to the progressive spinal deformation in the critical time of pulmonary capacity development. Treatment options for scoliosis can be classified as either conservative or surgical. The choice of treatment method depends on the type of scoliosis, patient's age, magnitude of the curve, risk of further progression and the underlying comorbidities. Usually, the treatment begins with a conservative method whose aim is to halt the progression of the curve or to delay a surgical treatment until the adequate lung capacity and spinal growth are reached. In case of conservative method failure or a large curve progression, surgical treatment becomes the method of choice.

Key words: spine, early-onset scoliosis, pulmonary capacity, lung function, treatment

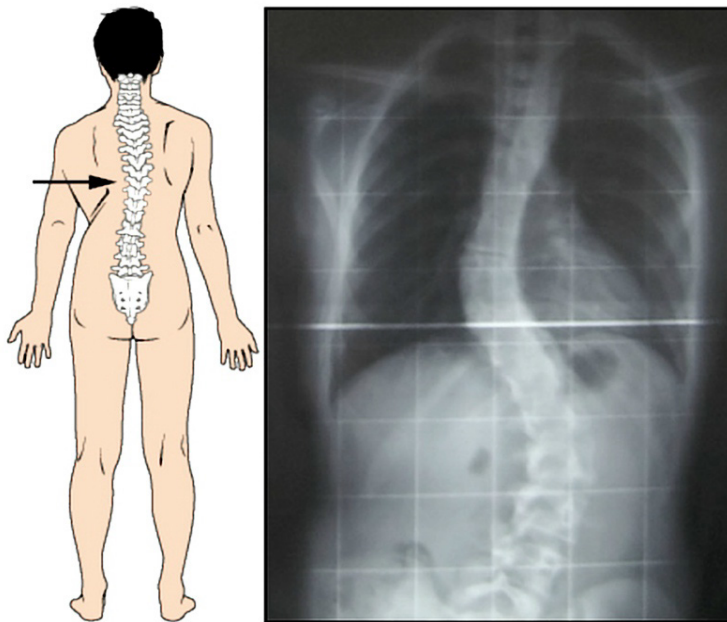
SADRŽAJ

1. SAŽETAK	
2. SUMMARY	
3. UVOD	1
3.1. Definicija	1
3.2. Klasifikacija i etiologija.....	3
3.3. Rizični čimbenici	7
3.4. Incidencija i prevalencija.....	8
3.5. Klinička slika i tijek skolioza	9
3.6. Fiziologija rasta i razvoja kralježnice i pluća. Posljedice deformacije kralježnice	12
4. DIJAGNOSTIKA	17
4.1. Uzimanje anamneze i povijesti bolesti	17
4.2. Klinički pregled	18
4.3. Radiološka dijagnostika.....	21
4.3.1. Rendgen.....	21
4.3.2. Magnetska rezonancija i kompjuterizirana tomografija	25
4.3.3. Ultrazvuk, površinska topografija i EOS-Imaging	28
5. LIJEČENJE SKOLIOZE	30
5.1. Praćenje	31
5.2. Konzervativno liječenje	31
5.2.1. Fizikalna terapija	31
5.2.2. Ortotičko liječenje	32
5.2.3. Sadreni povoji/ korzeti	35
5.2.4. Halo-trakcija.....	37
5.3. Kirurško liječenje	38
5.3.1. Distrakcijsko liječenje	41
5.3.2. Metode kontrole rasta (eng. growth guidance).....	50
5.3.3. Konveksno kompresivno liječenje (eng. tethering).....	50
5.4. Budući smjerovi i preporuke u razvoju terapije ranopojavnih skolioza	52
6. ZAKLJUČAK	55
7. ZAHVALE.....	56
8. LITERATURA	57
9. ŽIVOTOPIS	65

3. UVOD

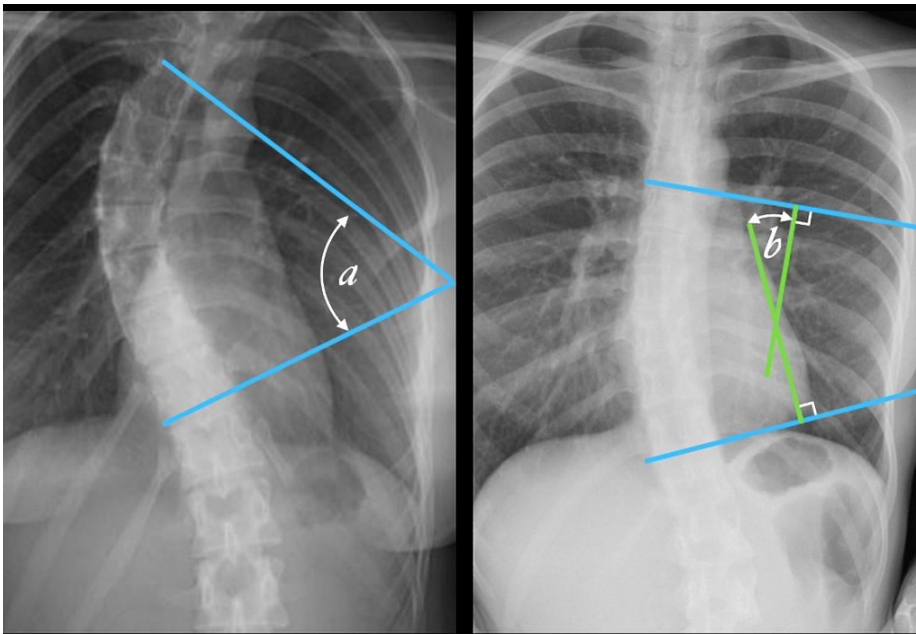
3.1. Definicija

Skolioza se definira kao trodimenzionalna deformacija kralježnice koja uz postraničnu krivinu u frontalnoj ravnini uključuje rotaciju i torziju trupova kralježaka u transverzalnoj i promjenu profila u sagitalnoj ravnini (1). Naziv potječe od grčke riječi „skolios“, što znači iskrivljen. U medicinskoj je terminologiji skolioza u najširem smislu svaka postranična krivina kralježnice u frontalnoj ravnini (slika 1) (1).



Slika 1. Prikaz deformacije kralježnice-skolioze na crtežu i RTG snimci. Lijeva slika prikazuje crtež bolesnika sa skoliozom torakalne kralježnice te posljedično višim položajem desnog ramena i asimetrijom struka. Desna slika prikazuje RTG snimku skolioze- lateralne zakrivljenosti kralježnice u frontalnoj ravnini. Preuzeto iz: Murphy & Gaillard (2009), Scoliosis case, str.1., uz odobrenje autora. (Case courtesy of OpenStax College, Radiopaedia.org, rID: 42770)

Prema vodećem svjetskom autoritetu po pitanju skolioze i deformacija kralježnice, Društvu za istraživanje skolioza (eng. *Scoliosis Research Society*, u daljnjem tekstu SRS), skolioza je svaka lateralna zakrivljenost kralježnice u frontalnoj ravnini veća od 10° , mjereno prema Cobbu (slika 2) (2). Ranopojavna skolioza je svaka skolioza koja se očituje prije navršene 10. godine života (3).



Slika 2. Prikaz mjerenja Cobbovog kuta na RTG snimci. Lijevo: po određivanju najzakrivljenijeg proksimalnog i distalnog kralješka u krivini, označava se njihova gornja (proksimalna) i donja (distalna) pokrovna ploha, a kut koji te dvije linije zatvaraju naziva se Cobbovim kutem. Desno: Zbog fizičkih ograničenja RTG snimke, linije crtane na način kao na lijevoj snimci se često sijeku izvan same snimke, stoga se pristupa geometrijskom principu translacije kuteva okomicama na crtane linije pokrovnih ploha. Preuzeto iz: Weerakkody & Thuaimer (2013), Cobb angle, str.1., uz odobrenje autora. (Case courtesy of A. Prof Frank Gaillard, Radiopaedia.org, rID: 49374)

Skolioza se može razviti kao jedna primarna krivina nalik na slovo C, ili kao dvije krivine pri čemu primarna krivina zajedno s kompenzirajućom sekundarnom krivinom zajednički oblikuje S oblik. Skolioza se može pojaviti u svakom dijelu kralježnice, pa tako može biti cervikalna, cervikotorakalna, torakalna, torakolumbalna te lumbalna (4). Strukturna skolioza može imati prateće deformacije u sagitalnoj ravnini u smislu lordoze i kifoze, pa tada govorimo o lordoskoliozama i kifoskoliozama. Kifoza označava krivinu kralježnice u sagitalnoj ravnini s konveksitetom prema straga, dok lordoza označava krivinu u istoj ravnini s konveksitetom prema naprijed (4). Prema SRS-u, fiziološka vrijednost torakalne kifoze iznosi 10° do 40° , zakrivljenost $<10^{\circ}$ smatra se hipokifozom, dok se zakrivljenost $>10^{\circ}$ definira kao hiperkifoza (3). Fiziološka vrijednost lumbalne lordoze iznosi 40° do 60° , $<40^{\circ}$ jest hipolordoza, dok vrijednosti lordoze $>60^{\circ}$ označavaju hiperlordozu (4).

Skoliozu definiramo prema položaju, veličini, smjeru te uzroku krivine. Težina skolioze određena je opsegom zakrivljenosti kralježnice i kutom rotacije trupa. Ranopojavne skolioze obuhvaćaju sve skolioze koje se očituju prije navršene 10. godine, a kojima je Cobbov kut veći od 10° i to bez obzira na njihovu etiologiju (5). Ova skupina skolioza predstavlja osobito zahtjevnu skupinu bolesti, zbog utjecaja na rast i razvoj kardiopulmonalnog sustava i prsnog koša te povećanu učestalost fatalnog ishoda, osobito u neliječenih bolesnika (6).

3.2. Klasifikacija i etiologija

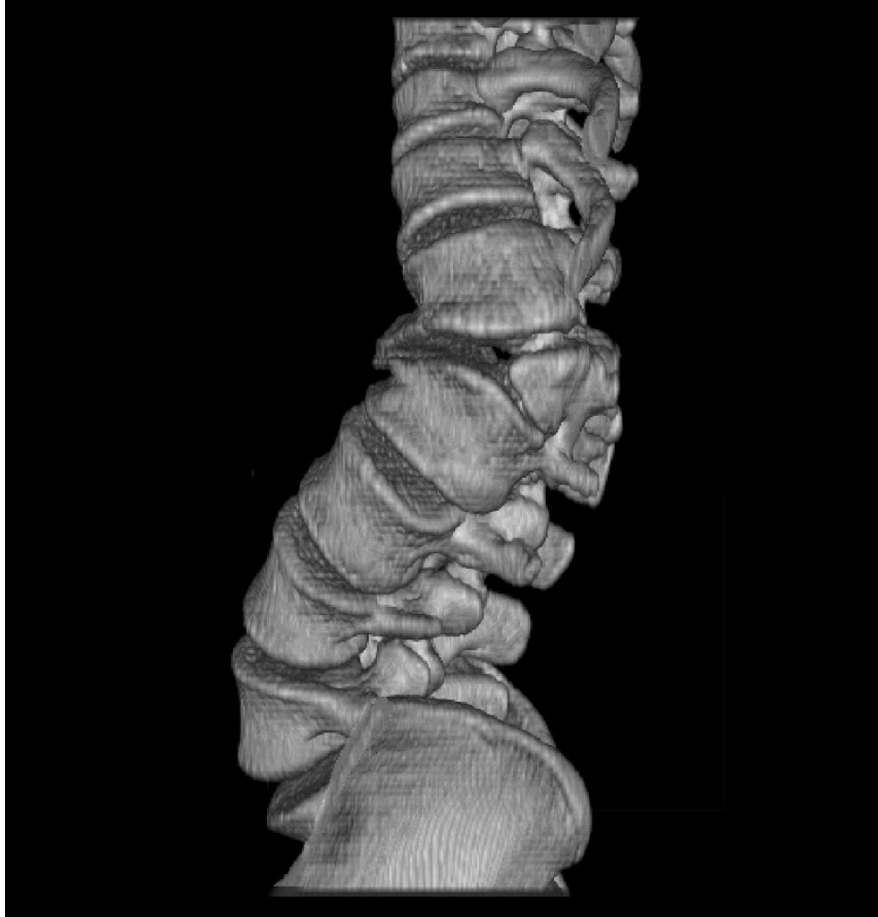
Skolioze dijelimo na strukturalne i nestrukturalne, pri čemu strukturalne skolioze predstavljaju skolioze u užem smislu riječi, dok se nestrukturalne skolioze nazivaju i funkcionalnim skoliozama (1). Funkcionalne skolioze nazivamo također i skoliotičnim držanjem, one su redovito posljedica nekih drugih, trenutnih stanja te se dovode u vezu s nepravilnim

držanjem. Neka od stanja koja za posljedicu imaju skoliotično držanje su: razlika u duljini donjih udova, bolesti zglobova kuka, lumboishijalgija, akutni reumatizam, hernijacija intervertebralnog diska ili antalglično držanje kao posljedica apendicitisa. Skolioze također možemo podijeliti i prema njihovoj etiologiji, na primarne i sekundarne (7). Primarnim skoliozama uzrok je nepoznat, dok se sekundarne dijele s obzirom na svoj dominantan uzrok. Primarne (idiopatske) skolioze smatraju se dijagnozom isključenja, dakle dijagnosticiraju se nakon što su svi ostali potencijalni uzroci isključeni (7).

Kada govorimo o idiopatskoj skoliozi, važna je i njena podjela prema dobi. Infantilna skolioza podrazumijeva onu koja se pojavljuje do 3. godine života, juvenilna idiopatska skolioza se javlja između 4. i 10. godine, dok su adolescentne sve one skolioze koje su se pojavile nakon 10., a prije 18. godine života (5). Navedena tri razdoblja predstavljaju specifične periode rasta tijekom djetinjstva i adolescencije, svaki sa svojim tipičnim karakteristikama. Infantilni i adolescentni period karakterizira zamah rasta, dok u juvenilnom periodu nastupa usporavanje rasta, pa su i samim time juvenilne skolioze ipak nešto rjeđe. Općenito, sve se skolioze prema SRS-u, s obzirom na dob mogu podijeliti na ranopojavne - ukoliko se javljaju prije 10. godine života i na kasnopojavne (8). Dob u kojoj skolioza nastaje ključan je faktor ne samo u pristupu bolesniku, već i u izboru samog liječenja. Ta važnost proizlazi iz činjenice da su ranopojavne skolioze povezane sa značajno većim rizikom od prerane smrti zbog kardiorespiratornog zatajenja (6). Posljednja podjela skolioza temelji se na veličini Cobbovog kuta izmjenjenog kod bolesnika. S obzirom na veličinu Cobbovog kuta, skolioze dijelimo u tri stupnja. Prvi stupanj obuhvaća bolesnike s Cobbovim kutom između 15° i 35° i takvu skoliozu nazivamo blagom. Drugi stupanj znači srednje tešku skoliozu, a Cobbov kut iznosi između 35° i 75° . Treći stupanj nazivamo teškom skoliozom, a Cobbov kut premašuje vrijednost od 75° (9).

Sekundarne ili ne-idiopatske skolioze obuhvaćaju nekoliko podtipova, a to su: kongenitalne, neuromuskularne, sindromske i torakogene (7).

Kongenitalne skolioze prisutne su po rođenju, a dijele se na poremećaje formacije (stvaranja) kralježaka i segmentacije (razdvajanja) kralježaka (Slika 3). Ove se skolioze mogu očitovati odmah po rođenju, a najizraženija progresija događa se u prvoj godini života te u preadolescenciji - dva perioda u kojima je rast djeteta najizraženiji (5). U tom je razdoblju posebno važno pratiti napredovanje zakrivljenosti zbog moguće iznimno brze progresije krivine (7).



Slika 3. Kongenitalna skolioza. Trojdimenzionalni prikaz lumbosakralne kralježnice kompjutoriziranom tomografijom (eng. multislice computed tomography (MSCT)): rekonstrukcija lumbalne kralježnice s hemivertebrom razine L2/L3. Preuzeto iz: Murphy & Gaillard (2009), Scoliosis case, str.1., uz odobrenje autora. (Case courtesy of Dr Ahmed Almuslim, Radiopaedia.org, rID: 6919)

Neuromuskularne skolioze nastaju zbog poremećaja u centralnoj kontroli mišićnog tonusa koji dovode do spastične ili flakcidne pareze muskulature, što rezultira poremećenom ravnotežom agonista i antagonista u održavanju stabilnosti trupa. Mogu nastati u sklopu cerebralne paralize, mišićnih distrofija i miopatija, kao posljedica ozljede kralježnične moždine, spinalnih tumora ili rascjepa kralježnice (lat. *spina bifida*). Često je udružena s restriktivnom

bolešću pluća. U pravilu, ovaj tip skolioze nastupa ranije, klinička mu je slika mnogo teža od idiopatske te pokazuje veću sklonost progresiji, čak i nakon završetka rasta (5).

Sindromske su skolize pak uzrokovane insuficijencijom pasivnih stabilizatora kralježnice (vezivno i koštano tkivo) te se javljaju kao dio različitih sindroma, primjerice Marfanova sindroma, neurofibromatoze, Ehlers-Danlosova sindroma, Prader-Willijevog sindroma, bolesti krhkih kostiju (lat. *osteogenesis imperfecta*) te raznih koštanih displazija (5).

Torakogene skolioze nastaju kao posljedica kirurškog otvaranja prsne šupljine (torakotomije) u ranoj životnoj dobi. Djeca podvrgnuta ovom zahvatu imaju 20 % veći rizik za razvoj skolioze tijekom života, što je značajno povećanje u odnosu na relativni rizik za skoliozu u zdrave djece (7).

3.3. Rizični čimbenici

Unatoč preglednoj sistematizaciji i brojnim istraživanjima, do danas je uzrok većine skolioza ostao nepoznat, a sukladno tome i većina skolioza pripada u skupinu idiopatskih skolioza. Neke od skolioza u podlozi imaju određene bolesti pa se prema njima i svrstavaju u prethodno navedene skupine, ali pravi razlog nastanka ostaje nepoznanica. Neki od rizičnih čimbenika za koje se smatra da pogoduju nastanku skolioze su: genetski, biomehanički te kombinacija metaboličkih i čimbenika rasta (10). Od genetskih čimbenika rizika najviše se ističu ženski spol te visina. Također, pojava skolioze se često veže uz Turnerov sindrom, jednu od najčešćih kromosomopatija u žena. Čak oko 10% bolesnica s Turnerovim sindromom razvije skoliozu (10). Od bioloških čimbenika spominju se abnormalnosti gradivnog proteina kolagena i s njime povezanih enzima metaloproteinaza (11). Razvoj skolioze zbog biomehaničkih

čimbenika vjerojatno je posljedica interakcije nekoliko patogenetskih mehanizama, između ostalog neravnoteže u samoj težini kralježnice, labavljenja zglobova i promjena u potpornom tkivu (10). Unatoč brojnim istraživanjima i otkrivanju određenih rizičnih faktora, do danas ostaje nepoznanica u kojoj mjeri svaki od njih utječe na razvoj skolioze. S obzirom na povećanu incidenciju u pojedinim skupinama, neminovno je spomenuti da rizik postoji, a koliki je značaj svakog od pojedinih uzroka, preostaje tek otkriti. Skolioza se stoga, na temelju dosadašnjih saznanja, svrstava u bolest multifaktorijalne etiologije.

3.4. Incidencija i prevalencija

Incidencija skolioze varira obzirom na dob, spol te genetske osobitosti. Općenito, idiopatske skolioze čine čak 80% skolioza, dok sekundarne skolioze čine 20% od ukupnog broja (9). Od svih idiopatskih skolioza, infantilne obuhvaćaju tek 1%, juvenilne 10-15%, dok adolescentne čine oko 90% (12).

Procjenjuje se da skoliozu ima 2-3% populacije Sjedinjenih Američkih Država tj. između 5 i 9 milijuna ljudi (13). Oko 1,5% do 3% pojedinaca ima vrijednost Cobbovog kuta 10° ili manje, a dob u kojoj se skolioza najčešće manifestira obično je između 10. i 15. godine, što među djecom i adolescentima čini čak 85 % dijagnosticiranih, dok je prevalencija onih koji zahtijevaju liječenje znatno manja i iznosi između 0.5 i 3% (13). Incidencija skolioze veća je 1,5 do 3 puta u djevojčica u odnosu na dječake (14). Ovaj omjer raste s dobi te je vjerojatnost progresije krivine čak 10 puta veća u djevojčica nego dječaka. Pretpostavlja se da je uzrok tomu raniji zamah rasta u odnosu na posturalnu mišićno-koštanu zrelost u djevojčica (11). U ženskog spola postoji veća vjerojatnost razvoja težeg oblika skolioze. Obzirom na frontalnu ravninu, udio

lijevih i desnih krivina je podjednak, a obzirom na smještaj krivine na kralježnici, torakalne skolioze čine 40%, dok je udio torakolumbalnih 48% svih skolioza (15).

Idiopatske skolioze češće se pojavljuju u infantilnom i adolescentnom razdoblju, dok su juvenilne nešto rjeđe i s težim kliničkim tijekom (8). Juvenilne skolioze su nešto češće u muške djece te su češće lijevostrane (5). Veća prevalencija skolioza uočava se kod bolesnika s neuromuskularnim bolestima u odnosu na opću populaciju. Ona se kreće od 20% u djece s cerebralnom paralizom do 60% u bolesnika s mijelodisplazijom. Prevalencija se povećava na 90% kod bolesnika s Duchenneovom mišićnom distrofijom (16). Općenito, što je bolest više izražena, veća je i učestalost i težina skolioze (16). U ukupnoj populaciji incidencija ranopojavnih skolioza iznosi 1,5%. Što se tiče idiopatskih skolioza, na infantilne otpada 4%, a na juvenilne 10-15% svih slučajeva (17). Obzirom na nedostatak adekvatnog radiografskog probira, podatak o točnoj incidenciji kongenitalnih skolioza nije poznat, no procjenjuje se kako prevalencija ovih skolioza iznosi 1-4% (17).

3.5. Klinička slika i tijek skolioza

Ono što je zajedničko većini skolioza jest činjenica da je skolioza, pogotovo u svojim blažim oblicima, gotovo uvijek bezbolna. Sama zakrivljenost kralježnice može biti toliko suptilna da ju roditelji godinama ne uočavaju. Ipak, prvi znak koji kod roditelja pobuđuje sumnju obično je uočavanje asimetrije leđa pri sagibanju djeteta (7). Moguće je uočiti asimetriju udaljenosti ruke i torza između lijeve i desne strane tijela. Takvo zauzimanje asimetričnog položaja može biti praćeno grčevima mišića i boli s jedne strane tijela uz naglu pojavu umora nakon dugotrajnog sjedenja ili stajanja (18). Međutim, svi se ovi simptomi javljaju uglavnom kod jače izraženih skolioza. Tijek skolioze ovisi o brojnim čimbenicima te nije uvijek lako predvidljiv. Neki od najvažnijih jesu dob, spol, dob pojave menarhe u djevojčica, kao i koštana

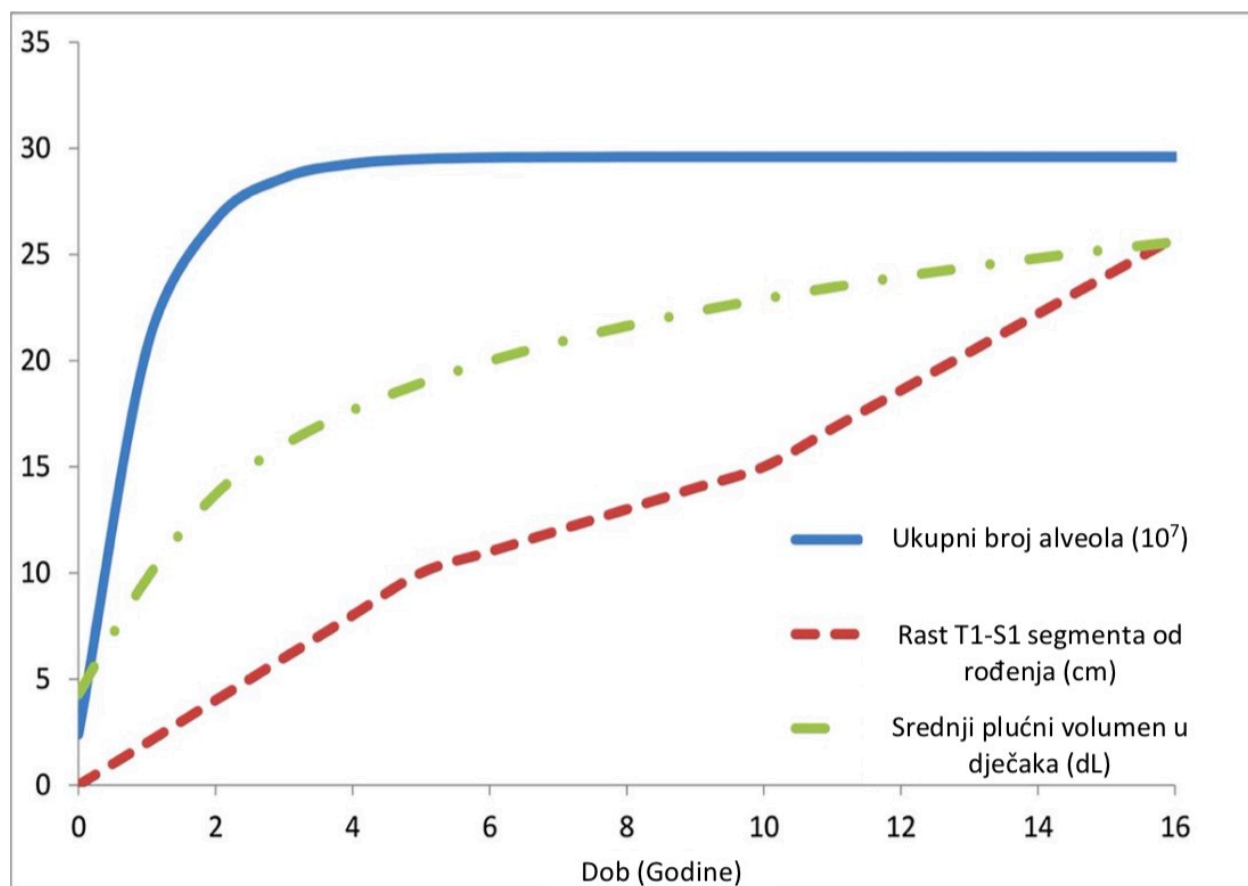
zrelost, stupanj krivine te stupanj rotacije (19). S obzirom na to da kod ranopojavnih skolioza razlikujemo infantilne i juvenilne, razlikuje se i njihov klinički tijek. Najbolji tijek i prognozu među njima imaju infantilne skolioze, do čije spontane rezolucije dolazi u čak 90% slučajeva (20). Kod infantilnih skolioza postoje dvije opcije - značajna progresija ili potpuna spontana regresija i poboljšanje, pri čemu je poboljšanje čest ishod i to češći što je skolioza nastala ranije, posebice unutar prve godine života (5). Juvenilne i sekundarne skolioze obično progrediraju uz teže posljedice. Bez obzira na različit klinički tijek pojedinih tipova skolioza, postoje određene zajedničke odrednice pogoršanja i progresije bolesti, u vidu dodatnih komplikacija bolesti koje nadilaze samo povećanje Cobbovog kuta i vidljive deformacije. Neke od najčešćih posljedica progresije bolesti jesu pogoršanje kardipulmonalne funkcije, razvoj sindroma torakalne insuficijencije te izrazita bol, za koju diferencijalno-dijagnostički treba isključiti postojanje intraspinalnog procesa (21). Nastanak boli te njeno pogoršanje nastaje uslijed preopterećenosti mišića te neuravnoteženog rasporeda mase duž kralježničnog stupa koji je već iskrivljen. Učestalost boli nije bitno različita od one u općoj populaciji, ali pokazuje veću rezistenciju na liječenje. Pogoršanje kardipulmonalne funkcije nastaje kao posljedica nedovoljnog rasta i razvoja pluća i prsnog koša, pri čemu zbog inhibicije alveolarnog razvoja dolazi do nastanka restriktivne plućne bolesti. Razvoj restriktivne plućne bolesti pak vodi ka razvoju plućne hipertenzije i cor pulmonale s mogućnošću ranog zatajivanja respiratorne funkcije čiji je smrtni ishod u toj fazi napretka bolesti veoma teško izbjeći (22). U skupini ranopojavnih skolioza veće krivine ($>70^\circ$ prema Cobbu) povezane su s većim mortalitetom nego one manje (22). Ranopojavne skolioze sklone su progresiji i razvoju komplikacija, stoga su rana dijagnoza i promptno liječenje nužni za uspjeh u zbrinjavanju ovakvih bolesnika, pri čemu je glavni cilj omogućiti što normalniji razvoj pluća i srca (23). Kasnopojava skolioze, prema Dolanu i

suradnicima (24), nisu povezane s većom smrtnosti, osim kod bolesnika čiji Cobbov kut iznosi više od 100° i posljedično dovodi do razvoja cor pulmonale i zatajivanja desnog srca. Međutim, kasnopojavne skolioze povezuju se s većom učestalosti bolova u leđima te psihološkim poteškoćama u obliku izmijenjenog poimanja samoga sebe, ali bez većih promjena u svakodnevici bolesnika. Bolesnici čija skolioza po završetku rasta, odnosno postizanja koštane zrelosti, ne prelazi kut od 30° , nemaju rizik od progresije krivine. Skolioze veće od 50° progrediraju u prosjeku za oko $0,5^\circ$ do $1,5^\circ$ godišnje (24). Prognoza ranopojavnih skolioza gora je od one adolescentnih i adultnih, negoli u infantilnih, koje se vrlo često mogu spontano povući (25). Za razliku od idiopatskih skolioza, sekundarne skolioze najčešće se prezentiraju ranije i težom kliničkom slikom, što posebice vrijedi za neuromuskularne skolioze. Skolioza je čest pratilac neuromuskularnih bolesti, a osobitost ove populacije jest da deformitet kralježnice u neuromuskularnih bolesnika u pravilu nastavlja progredirati i nakon postignute koštane zrelosti (5). Također, češće dovodi do oštećenja plućne funkcije, što umanjuje kvalitetu i trajanje života bolesnika, s obzirom na to da je većina bolesnika teško pokretna uz otežano sjedenje. Moguć je i razvoj bolnih sindroma zbog pritiska rebrenih lukova na ilijačne grebene uslijed deformacije, a poznata je i povezanost s asimetričnom kontrakturom kuka, iščašenjem kuka te kosom zdjelicom (25). Neuromuskularne skolioze nose veći rizik postoperativnih komplikacija zbog čestih respiratornih i gastrointestinalnih komorbiditeta (5). Kongenitalne skolioze često su povezane s anomalijama drugih organskih sustava, vrlo često srca i bubrega, a tijek i prognoza uvelike ovise o vezanim poremećajima uz koje se javljaju. Dobar primjer su kongenitalne skolioze u sklopu VATER/VACTERL asocijacije (eng. *Vertebral anomalies, Anorectal malformations, Cardiovascular anomalies, Tracheoesophageal fistula, Esophageal atresia, Renal and/or radial anomalies and Limb defects*, u daljnjem tekstu VATER/VACTERL) ili one vezane uz

intraspinalne anomalije, kod kojih uvijek treba učiniti ekstenzivnu obradu kako bi se otkrile sve podležeće deformacije odnosno bolesti i moglo pristupiti liječenju na najsigurniji način za bolesnika (5). Za sindromske skolioze karakteristična je pojava dužih krivina, a svaki se sindrom predstavlja individualnom, specifičnom kliničkom slikom. Tako je uz neurofibromatozu uobičajena proširenje duralne vreće, što može značajno otežati ugradnju spinalnih implantanata pa se ova posebnost uzima u obzir pri izboru metode liječenja (5). Osim što utječu na fiziološku funkciju i fizički izgled pojedinca, skolioze narušavaju i bolesnikovo psihosocijalno stanje. Kod blagih skolioza mogu biti otežane ili smanjene samo neke funkcije kao što su tjelesna sposobnost za rad zbog smanjene muskuloskeletne razvijenosti, dok su kod težih oblika skolioza ugrožene i mnoge druge funkcije koje mogu rezultirati potpunom nesposobnošću za rad te psihološkim problemima.

3.6. Fiziologija rasta i razvoja kralježnice i pluća. Posljedice deformacije kralježnice

Poznato je da ranopojavne skolioze, upravo zbog svog vremenskog preklapanja s razvojem nekih od vitalnih organa, mogu imati ozbiljne posljedice po razvoj istih te značajno smanjiti očekivani životni vijek u odnosu na kasnopojavne skolioze. Upravo iz tog razloga deformiteti koji su se ranije manifestirali imat će najčešće i veću mogućnost progresije i negativnog utjecaja na razvitak kapaciteta ostalih organa (6). Za razumijevanje povezanosti skolioze i oštećenja kardiorespiratorne funkcije, potrebno je najprije razjasniti vremenski tijek rasta i razvoja kralježnice te pluća i srca, kao organa na čiji razvoj skolioza najviše utječe. Pluća pokazuju nelinearnu krivulju rasta. Alveolarno-kapilarna proliferacija doseže svoj vrhunac u prve dvije godine života, a završava oko 8. godine, dok se volumen bronhijalnog stabla povećava kako dijete raste (Slika 4) (21).



Slika 4. Rast i razvoj pluća, alveola i kralježnice. Grafički prikaz međudnosa ukupnog broja alveola, dužine T1-S1 segmenta i ukupnog volumena pluća čiji je porast veoma izražen u prvih nekoliko godina života. Preuzeto iz: Yang & Andras (2016), Early-onset scoliosis: A review of history, current treatment, and future directions, str. 4, uz dopuštenje American Academy of Pediatrics

U slučaju deformacije ili gubitka fleksibilnosti u kompleksu koji tvore kralježak, rebro i prsna kost (temeljni biomehanički sklop prsnog koša), dolazi do narušavanja kapaciteta dišnog sustava i negativnog utjecaja na razvoj alveola. Ovaj proces se događa prilikom razvoja i progresije skolioze, posebice ranopojavne, a dovodi do redukcije broja i volumena alveola (26). Pojava i progresija skolioze u djece mlađe od 10 godina uzrokuju restriktivnu plućnu bolest koja u slučaju zakašnjelog i neadekvatnog liječenja rezultira pojavom plućne hipertenzije i

kardiopulmonalnog zatajenja, što znatno povećava mortalitet u ovih bolesnika. U jednom istraživanju otkriveno je čak dvostruko povećanje mortaliteta do 40. godine u usporedbi s zdravom populacijom (5).

Utvrđena je čvrsta povezanost između rasta kralježnice i respiratorne funkcije koja je opisana u nekoliko istraživanja, a pokazuje direktnu korelaciju između testova respiratorne funkcije i dužine T1-T12 segmenta mjerene na bolesnicima koji su dosegli svoju koštanu zrelost, a operirani su u djetinjstvu zbog kongenitalne skolioze (21). Rast kralježnice najbrži je u prvih 5 godina života, a prosječno povećanje T1-S1 segmenta u tom periodu iznosi oko 10 cm. U razdoblju koje slijedi, rast se usporava te od 5. do 10. godine života iznosi oko 5 cm, dakle u prosjeku 1 cm godišnje. Nakon 10. godine života pa sve do odrasle dobi segment T1-S1 raste još za oko 10 cm što uključuje i adolescentni zamah rasta od 2 cm na godinu (5).

Budući da rast može izravno potaknuti progresiju skolioze, periodi naglašenog rasta osobito su kritični za progresiju. U djece koja boluju od ranopojavne skolioze nerijetko nalazimo hipoplaziju pluća uz razvoj plućne hipertenzije, a povećava se i rizik od razvoja restriktivne plućne bolesti koja nastaje zbog smanjene rastezljivosti prsnog koša te disfunkcije respiratornih mišića. Navedeni patofiziološki procesi temelj su problematike vezane uz plućnu patologiju koja se razvija u sklopu skolioze. S obzirom na uočenu povezanost među ovim procesima Campbell i suradnici (5, 16) razvili su koncept sindroma torakalne insuficijencije (eng. *Thoracic Insufficiency Syndrome*, u daljnjem tekstu TIS), koji označava nemogućnost prsnog koša da adekvatno podržava respiratornu funkciju i svojim razvojem omogući razvoj pluća u djece. Faktori bitni za urednu funkciju pluća su primjeren volumen i broj alveola te prsni koš koji svojim razvojem i pokretljivošću omogućava normalan udisaj i izdisaj. U djece s ranopojavnim

skoliozama svi navedeni faktori su kompromitirani. Također, u sklopu nekih sindroma (npr. Jeune, Jarcho-Levine, Sensenbrenner) i kongenitalnih skolioza prisutne su deformacije prsnog koša, odnosno malformacije rebara, koje doprinose negativnom utjecaju na razvoj plućne funkcije u ovih bolesnika (16).

Iako nije moguće odrediti točan stupanj deformiteta kralježnice koji bi doveo do pojave plućnih simptoma, uočeno je da deformiteti manji od 30° imaju drastično manju vjerojatnost plućnih komplikacija i negativnog utjecaja na plućnu funkciju (6). Spirometrija predstavlja važnu i korisnu metodu mjerenja forsiranog vitalnog kapaciteta (eng. *Forced Vital Capacity*, u daljnjem tekstu FVC) u kooperativne djece starije od 5 godina, uz pomoć koje možemo procijeniti i pratiti stanje plućne funkcije, pod uvjetom da je moguće pravilno izvesti pretragu. U djece s ranopojavnom skoliozom česta je pojava hipoksemije tijekom sna ili respiratornih infekcija, što rezultira slabim i isprekidanim snom što u konačnici dovodi do zaostajanja u rastu i razvoju (6).

FVC manji od 80% smatra se abnormalnim te može dovesti do teškog respiratornog zatajenja. Rast djeteta normalno rezultira rastom plućnih kapaciteta pa je za očekivati kako svaka bolest ili stanje koje dovodi do smanjenog rasta i razvoja pluća može dovesti do zatajenja plućne funkcije s posljedično povećanim mortalitetom (6). Posljedično je utjecaj ranopojavne skolioze na respiratornu funkciju moguće dobro procijeniti tek po završetku rasta u kasnijoj adolescenciji. Plućna funkcija i ukupni kapacitet pluća (eng. *Total Lung Capacity*, u daljnjem tekstu TLC) dosežu svoj maksimum između 19. i 21. godine; potom se starenjem smanjuju. Bavljenje sportom može imati pozitivan utjecaj na plućni kapacitet te djelomično usporiti ovaj proces. Kod bolesnika s ranopojavnom skoliozom nađeni su podaci o bržem smanjivanju plućne rezerve te

ranijoj smrti (6). Zbog često prisutnih anomalija prsnog koša (fuzija rebara, izostanak razvoja rebara), bolesnici sa skoliozom imaju smanjenu rastezljivost prsnog koša te je stoga njihova respiratorna funkcija više oštećena od one u bolesnika s idiopatskom skoliozom i istom vrijednošću Cobbovog kuta (5). Zatajenje respiratorne funkcije kod neuromuskularnih skolioza proporcionalno je veličini Cobbovog kuta i duljini T1-T12 odnosno T1-S1 segmenta. Mjere zdjelice i prsnog koša dobro koreliraju s procjenom konačne duljine torakalne kralježnice što je veoma korisno u liječenju i praćenju bolesnika. Smatra se da bi duljina T1-T12 segmenta pri dostizanju koštane zrelosti morala doseći najmanje 20 cm kako bi se izbjegao nastanak restriktivne plućne bolesti i s njome povezanog TIS-a (21).

4. DIJAGNOSTIKA

Dijagnostički postupak kod sumnje na ranopojavnu skoliozu sastoji se od kliničkog pregleda bolesnika te specifične radiološke obrade. Probir skolioze obavezni je dio svakog sistematskog pregleda djeteta.

4.1. Uzimanje anamneze i povijesti bolesti

Svaki temeljiti pregled djeteta u kojeg sumnjamo na skoliozu započinje detaljnom anamnezom i uzimanjem opsežne povijesti bolesti, a tek onda slijedi klinički pregled. Dijete na pregled dolazi u pratnji roditelja, od kojih možemo saznati važne anamnestičke podatke. Uzimanje anamneze (heteroanamneza od roditelja i/ili autoanamneza od samog djeteta) uključuje detaljnu obiteljsku anamnezu s posebnim naglaskom na moguće pojavnosti deformiteta kralježnice u obitelji ili pak bolesti koje kao svoju posljedicu mogu imati razvoj skolioze. Uočena je povećana incidencija skolioze u djece s opterećenom obiteljskom anamnezom. Naime, postojanje skolioze kod roditelja uvjetuje 3 puta veći rizik za razvoj skolioze kod djeteta, dok postojanje skolioze kod braće ili sestara povećava rizik 7 puta (7). Nakon detaljne obiteljske anamneze slijede pitanja majci o tijeku, trajanju i komplikacijama trudnoće, lijekovima koje je majka koristila prije i još važnije za vrijeme trudnoće. Važne su informacije o tijeku poroda, njegovom načinu i trajanju te podaci o porođajnoj masi i duljini djeteta. Moguć je i razvitak deformiteta koji pri porodu nisu bili uočeni te stoga pratimo i ispitujemo o daljnjem fizičkom i kognitivnom napretku djeteta sve do dolaska na pregled. Ako smo temeljito ispitali anamnestičke podatke već nas i sami simptomi te dosadašnji tijek mogu upućivati na tip skolioze. Rana manifestacija skolioze, naglo napredovanje krivine uz primjerice prisutnost neuroloških

simptoma jasno govore u prilog sekundarnoj skoliozi (25). Neki od simptoma na koje valja obratiti posebnu pozornost, a koji jasno govore u prilog sekundarnih skolioza su: postojanje spomenutih neuroloških simptoma, teže nepodnošenje napora i veće nepravilnosti u hodu, a posebnu pažnju treba pridodati pregledu u slučaju pojave probavnih i urinarnih tegoba, poglavito inkontinencije (24).

4.2. Klinički pregled

Klinički pregled slijedi nakon pomno uzetih anamnestičkih podataka, a njegova je glavna svrha postavljanje kliničke sumnje na skoliozu koju onda potvrđuju ili opovrgavaju daljnje radiološke pretrage. Klinički pregled započinje inspekcijom pri čemu je izrazito važno da dijete nosi samo donje rublje. Liječnik promatra dijete iz dva kuta, najprije stojeći iza djeteta koje je u pretklonu, a zatim od glave djeteta gleda prema dnu njegovih leđa. U tim se položajima može dobro uočiti postojanje gibusa (rebrene grbe) i krivine te moguće asimetrije prsnog koša (7,9). Promatra se opći vanjski izgled, a zatim redom djetetovo držanje, simetrija udova, raspon ruku, simetrija prsnog koša i lumbalnog dijela kralježnice te koža. Dijete treba pregledati sa svih strana, a posebnu pažnju treba obratiti pri pregledu sa stražnje strane gdje je skolioza obično najizraženija.

Prvi su znakovi najčešće vidljivi u stojećem stavu pa tako možemo uočiti nejednaku visinu ramena ili bokova u djeteta, asimetriju dojki kod djevojčica ili nejednakost u razvijenosti muskulature kralježnice. Razlika u duljini nogu može se uočiti određivanjem i usporedbom položaja spina illiaca posterior superior ili mjerenjem duljine nogu od spine iliace anterior superior, preko koljena, do medijalnog maleola.

Najvažniji test jest prednji test pretklona, poznatiji kao Adamsov test (eng. *forward bend test*), u kojem se dijete pregiba prema naprijed, puštajući ruke i glavu da vise prema podlozi (dolje), skupljenih nogu s ispruženim koljenima (1). Slijede palpacija i perkusija spinoznih nastavaka duž kralježnice (kraniokaudalno), koje, u slučaju prisutnih bolova mogu upućivati na upalni proces u kralješku. Pri izvođenju testa pretklona po Adamsu, nakon inspekcije, kao pomoćno sredstvo koristi se skoliometar tj. gibometar. On se postavlja na leđa osobe koja stoji u pognutom položaju koji je već prethodno opisan te se njime mjeri apeks odnosno najizbočenija točka gibusa. Mjerenje kuta rotacije trupa (eng. *angle of trunk rotation*, u daljnjem tekstu ATR) skoliometrom ima veliko kliničko značenje te predstavlja svojevrsnu analogiju mjerenju Cobbovog kuta u radiološkoj dijagnostici, a idealno ga je mjeriti duž čitave kralježnice (1,27). Djecu sa skoliometrijskim nalazom od 5-7° potrebno je uputiti ortopedu, budući da se smatra da on odgovara Cobbovom kutu od otprilike 15° (27). Ozbiljnost skolioze kao i potreba za liječenjem određeni su, osim veličinom kralježnične krivine i kutom rotacije trupa. Obje se mjere izražavaju u stupnjevima te njihove vrijednosti donekle koreliraju pa tako kod bolesnika sa zakrivljenošću kralježnice od 20° obično dolazi do pojave kuta rotacije od 5°. Ove mjere predstavljaju važne kriterije pri donošenju odluke o daljnjoj dijagnostici i načinu liječenja. One skolioze čiji ATR iznosi više od 6 potrebno je rendgenski snimiti, a ta vrijednost najčešće dobro korelira i sa veličinom skolioze (27). Također, liječenje najčešće nije potrebno pri zakrivljenosti manjoj od 30° i stupnju rotacije trupa manjem od 7° (28).

Uz pomoć viska možemo odrediti postraničnu zakrivljenost kralježnice. Bolesnik pritom stoji uspravno, ispruženih koljena i skupljenih nogu. Ispitivač stoji bočno u odnosu na ispitanika te spušta visak od sredine ispitanikova potiljka preko istaknutih vrhova kralježaka (lat. *processus spinosus*) sve do razine glutealne brazde, pri čemu normalno odstupanje viska od središnje linije

kralježnice iznosi između 1 i 2 centimetra (29). Neurološki pregled uključuje ispitivanje hoda po prstima i petama, ispitivanje abdominalnog, patelarnog te refleksa Ahilove tetive kao i testiranje grube mišićne snage trupa i periferije. Vrlo je važno ispitati i osjet ekstremiteta, prsa i leđa. Ispadi osjeta mogu nas uputiti na anomaliju leđne moždine koja je potencijalni uzrok skolioze, dok slabost donjih ekstremiteta može upućivati na prisutnost spinalne mase ili poremećaj središnjeg živčanog sustava (7).

Vanjski izgled bolesnika nam može ukazivati na mnoge moguće bolesti koje mogu biti uzrok sekundarnih skolioza. Visok rast, uz arahnoidan izgled prstiju i duge udove upućuje na Marfanov sindrom, dok mrlje boje bijele kave na koži bolesnika mogu značiti neurofibromatozu. U slučaju spinalne disrafije odnosno meningomijelokele moguće je uočiti mrlje poput crnog vina na koži lumbalnog dijela leđa uz npr. izraženu dlakavost. Skolioza koja je udružena s hiperelasticitetom zglobova može upućivati na Ehlers-Danlosov sindrom. Tijekom pregleda važno je odrediti i stupanj pubertetskog razvoja prema Tanneru (razvoj dojki i pubične dlakavosti u djevojčica, razvoj genitala u dječaka) (7).

Mjerimo stajaću (uspravno stajanje) i sjedeću (uspravno sjedenje) visinu djeteta koje su važne zbog bilježenja mogućeg zaostajanja u rastu i razvoju, ali i za praćenje mogućeg napretka deformiteta kralježnice. Stajaću visinu određujemo visinomjerom, na koji bolesnik staje bos u uspravnom stavu, te se pero visinomjera spušta na najvišu točku glave bolesnika. Sjedeću visinu moguće je mjeriti visinomjerom ili krojačkim metrom. Bolesnik sjedi uspravno s natkoljenicama u horizontalnom položaju te se mjeri udaljenost od sjedeće površine do najviše točke glave.

Bitno je naglasiti kako odstupanje zakrivljenosti kralježnice od središnje linije nije uvijek skolioza (7). Najčešći oblik skolioze je onaj s torakalnom krivinom na desnoj strani i to valja

imati na umu, ali potrebno je detaljno pregledati i lumbalnu kralježnicu na kojoj su promjene nešto teže uočljive. U slučaju poteškoća ili nemogućnosti izvođenja testa prednjeg pretklona zbog boli ili napetosti, valja posumnjati i na ostalu moguću patologiju kralježnice, primjerice na jednostavnu mehaničku bol u leđima, ali i na spondilolizu, tumor (osteoid osteom), infekciju (discitis) ili hernijaciju intervertebralnog diska (7).

4.3. Radiološka dijagnostika

Radiološka dijagnostika najvažniji je postupak za definitivnu dijagnozu skolioze. Iznimno je važno da radiološkoj dijagnostici budu izloženi isključivo bolesnici s pozitivnim znakovima skolioze, a ne oni bez jasnih dokaza o postojanju skolioze, upravo zbog štetnosti rendgenskog zračenja. Osim RTG-a, svoje mjesto u dijagnostici zauzimaju i CT, UZV te MR kao vrlo važna metoda pri otkrivanju mogućih podležećih neuroloških poremećaja na koje je uvijek važno posumnjati. Zbog negativnih posljedica rendgenskog zračenja postoji potreba za novim metodama dijagnostike. Unatoč nužnosti rendgenskog snimanja za prvobitnu i osnovnu procjenu, važno je pokušati smanjiti ukupno izlaganje bolesnikova tijela zračenju koliko god je to moguće, a upravo u tome nam od koristi može biti metoda površinske topografije (30).

4.3.1. Rendgen

Rendgenske snimke predstavljaju zlatni standard današnje dijagnostike i praćenja tijeka skolioze. Inicijalno se snimaju dvije RTG snimke - ona u posteroanteriornoj (PA) te lateralnoj ili sagitalnoj (LL) projekciji. PA projekcija prihvatljivija je od AP (anteroposteriorne) projekcije zbog toga što smanjuje izloženost dojki, timusa i štitnjače ionizirajućem zračenju što je važno s obzirom da su skoliozom češće zahvaćena ženska djeca i djeca mlađe dobi. Snimke mogu biti snimane u stojećem ili sjedećem položaju ukoliko dijete nije u mogućnosti stajati. Snimanje u ležećem

položaju neadekvatno je za točnu procjenu veličine skoliotične krivine. Bolesnik od izvora zračenja treba biti udaljen 183 cm, u stojećem položaju, ispruženih koljena, sa stopalima u širini kukova. Snimka treba biti što cjelovitija pa tako treba obuhvaćati i gornji dio vratne kralježnice, ali i lumbosakralno područje. Često je potrebno spojiti dvije odvojene slike u jednu cjelovitu, zbog dužine cijele kralježnice koju je potrebno radiološki snimiti. Za određivanje sagitalnog balansa od iznimne je važnosti snimanje u LL (sagitalnoj) projekciji, pri čemu za standardnu RTG snimku bolesnik maksimalno supinira dlanove i podiže ruke do 90° antefleksije u ramenima te potom maksimalno flektira laktove kako bi oslonio prste šaka na ključne kosti i učinio torakalnu kralježnicu što jasnije vidljivom na snimci. Ukoliko se koristi uređaj koji posjeduje fiksne drške (kao što je npr. EOS uređaj), namještanje za navedenu projekciju jednostavnije je budući da bolesnik drške uhvati i drži za vrijeme snimanja. Snimka se može učiniti i u ovom položaju: bolesnik stavlja u laktu ispružene ruke ispred sebe. Ruke i trup pritom zatvaraju kut od 45°. Nakon snimanja rendgenske snimke, liječnik određuje veličinu, lokalizaciju te usmjerenje skoliotične krivine (14). Pri određivanju veličine krivine pristupa se mjerenju Cobbovog kuta, metodi koja datira iz 1948. Veličina kuta određuje se tako da se na RTG snimci odrede gornji i donji kralježak koji su u krivini najviše nagnuti te se na gornju plohu gornjeg, a na donju plohu donjeg kralješka povuče tangenta. Potom se povlači okomica na obje tangente, a one pri presijecanju zatvaraju Cobbov kut. Moguće su, dakako, pogreške pri mjerenju kuta, a iznose između 2 i 7°, ali se smatra da one do 5° nemaju značajan klinički utjecaj (31). Povučemo li na RTG snimci crtu koja spaja lijevu i desnu spinu iliacu posterior superior i na nju okomicu kroz sredinu sakruma dobit ćemo CVSL tj. centralnu vertikalnu sakralnu liniju. Ovo je također korisna mjera koja nam govori o odstupanjima skoliotične krivine od središnje ravnine kralježnice. Kada smo ove mjere označili na rendgenogramu, promatramo položaj kralježaka

kako bismo mogli odrediti točnu lokalizaciju i imenovali skoliozu s obzirom na njen položaj. Gornji i donji kralježak čine početak odnosno kraj krivine te su najbliži CVSL, veoma su nakošeni, ali im je stupanj rotacije malen. Obrnut je slučaj s apikalnim kralješkom koji nam ujedno služi za određivanje točne lokalizacije skolioze. On je minimalno nagnut, ali uz visok stupanj rotacije. U slučaju da postoje dva ovakva kralješka, onda kao apeks navodimo disk između njih. Apikalni kralježak u području C7/T1 označava cervikotorakalnu skoliozu, T2/T11 torakalnu, a T12/L1 torakolumbalnu skoliozu. Lumbalna skolioza ima apikalni kralježak u području između L2 i L4, a krivine su općenito lijeve ili desne, ovisno o tome na kojoj je strani položen apikalni kralježak. Desnostrane su krivine nešto češće (31). Lateralnu rendgensku snimku nije uvijek moguće potpuno točno očitati, budući da se skolioza nadovezuje na fiziološke zakrivljenosti kralježnice kao što su lordoze i kifoze, ali je svakako korisna ako se segmentalno promatraju dijelovi kralježnice, posebice prijelazne zone – cervikotorakalni te torakolumbalni prijelaz. Također, sagitalni prikaz kralježnice iz LL projekcije može biti koristan i kod utvrđivanja mogućih kongenitalnih anomalija kralježnice (22).

Kod praćenja i prognoze skolioze važna je dob u kojoj se skolioza prvi puta pojavila, a upravo zbog toga važno je radiološki odrediti stupanj koštane zrelosti. To nam pomaže i u procjeni moguće progresije i prognoze skolioze, a pridonosi i kasnijoj pravilnoj odluci o načinu liječenja, budući da je vjerojatnost progresije skolioze jedan od glavnih faktora u donošenju odluke o liječenju. Za mjerenje koštane dobi koristimo se Risserovim znakom. Njime se mjeri okoštavanje ilijačne apofize duž crista illiaca koje započinje na spina illiaca anterior superior te napreduje prema straga do cristae illiaca posterior superior. Napredovanje navedenog okoštavanja naziva se Risserov znak te ima svojih 5 stupnjeva. Prvi stupanj obuhvaća 25% duljine ilijakalne apofize, a svaki sljedeći za 25% više, dakle u četvrtom stupnju okoštavanje obuhvaća 100% apofize, a

peti odnosno završni stupanj znači da je okoštavanje završeno u potpunosti (28). Osim Risserove klasifikacije, u upotrebi je i određivanje dobi djeteta na temelju osifikacije kostiju lijevog dlana i zapešća. Rendgenske snimke dlana i zapešća uspoređuju se sa slikama u atlasu (Greulich and Pyle) u kojem su zabilježene referentne slike za određenu dob. Poznata je još i Sanderova klasifikacija koja koštanu dob određuje obzirom na okoštavanje metakarpalnih i falangealnih kostiju šake (33). Stupanj Sanderove klasifikacije dobro korelira s inicijalnom vrijednošću Cobbovog kuta, a prema istraživanju Sitoula i suradnika (32), obje vrijednosti imaju snažnu pozitivnu prediktivnu vrijednost za procjenu moguće progresije skolioze. Kombinacija višeg stupnja Sandersove klasifikacije, kao što su stupnjevi 5, 6 i 7 te inicijalnog Cobbovog kuta manjeg od 30, nose sa sobom minimalnu vjerojatnost progresije (33). Ranopojavne skolioze zahtijevaju mnogostruka i učestala snimanja od najranije dobi, počevši od prvog pregleda, ali i tijekom redovitih kontrola. Rendgensko snimanje kralježnice je neophodno i u preoperativnoj obradi bolesnika, a snimaju se: stojeće snimke u PA i LL projekciji, idealno cijelog tijela ili barem od glave do zdjelice, snimke u maksimalnom mogućem voljnom naginjanju u lijevu i desnu stranu (eng. *bending*) te trakcijske snimke za bolesnike koji nisu u mogućnosti aktivno izvršiti navedeno naginjanje (npr. bolesnici s neuromuskularnim skoliozama). Ovim načinom snimanja liječnik dobiva uvid u veličinu i fleksibilnost skoliotičnih krivina te na temelju istih odlučuje o razinama koje je potrebno uključiti u fuziju za vrijeme operacije.

Također, uz pomoć RTG snimke moguće je približno procijeniti mogući stupanj korekcije (29). RTG snimke koriste se osim u preoperativnoj i u postoperativnoj obradi bolesnika, tj. u praćenju. Uz pomoć njih moguće je procijeniti uspjeh liječenja prateći mjere zakrivljenosti kralježnice, ali

i integritet spinalne instrumentacije. Međutim, nakon niza godina izloženosti takvom zračenju može doći do kumulativnog učinka x-zraka na tijelo što pak može izazvati cijeli niz neželjenih posljedica pa pretragu treba učiniti samo u djece sa opravdanom sumnjom na skoliozu.

4.3.2. Magnetska rezonancija i kompjuterizirana tomografija

Metoda magnetske rezonancije veoma je korisna za pregled neuralnih struktura čiju je podležuću patologiju vrlo važno sa sigurnošću isključiti. Ona nam može prikazati razna patološka stanja kralježnične moždine kao što su spinalna disrafija, siringomijelija, Arnold-Chiarijeva malformacija, nategnuće moždine (eng. *tethered cord*) ili postojanje instraspinalnog tumora. Na MR obradu šalje se svako dijete kod kojeg postoje određeni znakovi, poput izostanka abdominalnih refleksa, lijevostrane torakalne krivine, izrazite boli u leđima disproporcionalne nalazu na kralježnici. MR obrada pogotovo je važna kod djece s neuromuskularnim, kongenitalnim te juvenilnim idiopatskim skoliozama jer je u njih znatno veća učestalost patologije kralježnične moždine. Otkriveno je da čak 18,7 % skolioza za koje se pretpostavilo da su idiopatske u podlozi ima anomaliju neuralne cijevi (34). U djece sa neuromuskularnom skoliozom te sa kongenitalnim skoliozama udio ovih anomalija posebno je visok u juvenilnom, a donekle i u infantilnom razdoblju, kada se i preporuča napraviti MR snimanje (34). U skupini djece s prethodno navedenim skoliozama također je primijećena veća prevalencija pridruženih neuroloških abnormalnosti kod muške djece, i kod onih sa lijevom torakalnom krivinom ili desnom lumbalnom krivinom. Najčešće malformacije koje su nađene u ovim skupinama bile su Arnold-Chiarijeva malformacija sama ili u kombinaciji sa siringomijelijom, nategnuće moždine i dijastematomijelija (27).

Pojava skolioze može biti povezana i s određenim sindromima što isto ukazuje na važnost MR obrade. Sindromske skolioze podrazumijevaju izrazito široku i raznoliku skupinu bolesnika s veoma šarolikim kombinacijama simptoma i podležećih patologija. Upravo zato je bitno provesti veoma detaljan dijagnostički postupak koji će obuhvatiti puno širi spektar patoloških stanja od onog koji obuhvaća standardni dijagnostički postupak.

Nužno je MR-om snimiti cijelu kralježnicu bolesnika s abnormalnostima živčanog sustava, a preoperativni MR trebao bi biti ordiniran svim bolesnicima kod kojih su poznati egzotični sindromi poput npr. Marfanovog, Jarcho-Levinovog, Jeuneovog, Larsenovog ili cerebrokostomandibularnog sindroma (16). Takvi su sindromi često povezani s deformitetima kralježnice i prsnog koša te je za njihovo optimalno liječenje nužno detaljno poznavanje deformiteta i potencijalnih neuroloških abnormalnosti. Na MR preoperativnoj obradi u sklopu sindromskih skolioza često se otkrivaju intraduralne lezije i tumori, duralne ektazije, siringomijelija te Arnold-Chiarijeva malformacija.

CT je veoma korisna metoda za dobivanje uvida u strukturu i oblik samih kralježaka, a obično ne zahtijeva primjenu kontrasta. Osim što omogućuje dobar uvid u rotaciju kralježaka, uz pomoć njega moguće je napraviti 3D rekonstrukciju kralježnice, uvidjeti poremećaje u formaciji ili segmentaciji kralježaka te tako detaljnije i bolje isplanirati predstojeći operativni zahvat. U slučaju da je MR kontraindiciran, kao npr. u osoba s ugrađenim različitim vrstama metalnih implantata ili pacemakera, CT s kontrastom može poslužiti kao zamjenska metoda za daljnju evaluaciju intraspinalnih anomalija kao što su intratorakalne meningokele te složenim nategnućima leđne moždine s anteriorne, posteriorne i lateralne strane (29). Međutim, zahtijeva veoma visoku dozu zračenja pa stoga nije metoda izbora za redovite preglede.

Kod MR-a kao i CT-a ne vidi se pravi učinak tjelesne mase djeteta na skoliotičnu krivinu budući da se snimanje izvodi u ležećem položaju, ali s obzirom na nedvojbene prednosti ovih metoda i mogućnosti otkrivanja patologija koje nisu vidljive standardnim rendgenskim snimkama kao jedini pravi nedostatak ističe se manja dostupnost ovih pretraga.

Bez obzira na nedostatak ovih pretraga, MR i CT snimanja glave provode se u svih bolesnika kod kojih sumnjamo na anomalije mozga u sklopu pojedinih sindroma. Kongenitalne skolioze pokazuju nešto veću učestalost srčanih i bubrežnih anomalija, a mogu također biti pridružene VATER/VACTERL asocijaciji ili postojati u kombinaciji s intraspinalnim anomalijama. Idiopatske skolioze pokazuju najmanju prevalenciju pridruženih anomalija, ali ipak treba tragati za mogućim neurorazvojnim anomalijama kao što su Arnold-Chiarijeva malformacija i siringomijelija koje su češće u ranopojavnih nego adolescentnih skolioza. Također, lijevostrane idiopatske skolioze otkrivene u dječaka pokazuju veću učestalost ovakvih malformacija, kao i one kojima je pridružena bol u leđima (5).

CT i MR također su korisni u procjeni degenerativnih promjena kralježnice, koje mogu biti posljedica same skolioze, ali se mogu javiti i u bolesnika nakon operacije spinalne fuzije. Promjene započinju na susjednom kralješku u razini fuzije.

Uvid u pridružene anomalije važan je zbog postupaka liječenja jer je ponekad nužno najprije neurokirurški zbrinuti pojedina neurološka stanja, a tek onda pristupiti ortopedskom zahvatu (16). Potrebno je formirati multidisciplinarni tim što rezultira sveukupno boljim planiranjem operativnog zahvata i rehabilitacije čime se smanjuju morbiditet i mortalitet.

4.3.3. Ultrazvuk, površinska topografija i EOS-Imaging

Svoju primjenu u dijagnostičkom postupku otkrivanja skolioze nalazi i ultrazvuk. To je metoda izbora za vizualizaciju i pregled mekih tkiva, a zbog stvaranja akustične sjene pri pregledu kostiju očitavanje nalaza često je otežano. Međutim, ova je metoda korisna iz nekoliko razloga. Osnovni razlog jest prikaz u realnom vremenu te mogućnost namještanja bolesnika u željeni položaj (31). Također, korisna je za prikaz rotacije kralježaka i rebara u bolesnika sa skoliozom. Korisna je i u dijagnostici bolesnika s kongenitalnom skoliozom u kojih su česte srčane i bubrežne anomalije te predstavlja važnu dopunu RTG i MR snimkama. S obzirom na količinu štetnog ionizirajućeg zračenja kojima su zbog čestih uzastopnih snimanja izloženi bolesnici s ranopojavnom skoliozom, uočena je potreba za primjenom novih, naprednih metoda koje će u dijagnostičkom postupku izbjeći primjenu ionizirajućeg zračenja. Takve su metode Scolioscan i metoda površinske topografije, koje za svoj rad ne koriste ionizirajuće zračenje, a predstavljaju iskorak prema modernijim i suvremenijim metodama dijagnostike. Scolioscan je 3D ultrazvuk koji razvija 3D sliku kralježnice uz pomoć posteriornih anatomskih struktura kralježaka. Unatoč nedostatku ove metode u vidu manjih podcjenjivanja veličine skolioze, postoje neki dokazi o dobroj korelaciji između mjerenja ovim uređajem i veličine Cobbovog kuta. Iako je ovaj uređaj tek u začetku svoje primjene te se vrijednost njegovih mjerenja još procjenjuje, sve je više dokaza koji govore u prilog pouzdanosti ove metode (35). Metoda površinske topografije – Moiré metoda jedna je od alternativnih metoda koje ne koriste ionizirajuće zračenje (30). Moiré topografija registrira trodimenzionalni opis oblika leđa. U slučaju ravne kralježnice moiré sjena je jednaka na obje polovice leđa. U strukturalnoj skoliozi moiré uzorak postaje asimetričan dominantno zbog rotacijske komponente skolioze, a navedena asimetrija se povećava sa stupnjem deformiteta kralježnice (30). Površinska topografija koristi optičke slike površine tijela

koje se potom analiziraju, a od njih se stvaraju parametri koji se potom mogu mjeriti. Metoda je neinvazivna, precizna i osjetljiva, međutim nije još široko dostupna budući da je skupa, a i zahtijeva posebno kvalificirano osoblje te zasebnu prostoriju. Koristi se optičkom mrežom tj. rasterom koji se projicira na leđa bolesnika, kamera snima tu sliku, a računalni program ju analizira. Ukupni cilj i rezultat ove metode jest kvantifikacija veličine nepravilnosti trupa. Vrijednosti dobivene ovom metodom ne odgovaraju u potpunosti vrijednostima Cobbovog kuta, ali s njima dobro koreliraju (31). U slučaju da dođe do promjene u veličini Cobbovog kuta, posljedično se mijenjaju i ove vrijednosti, što sugerira moguću primjenu ove metode u probiru skolioze, ali u detaljnjoj dijagnostičkoj obradi rendgenogram ostaje nezamjenjiv. S obzirom na uočenu povećanu učestalost karcinoma dojke, želudca, pluća te leukemije u bolesnika koji su duži niz godina bili izloženi ionizirajućem zračenju, u novije vrijeme posebna se pozornost posvećuje sprječavanju takvog negativnog kumulativnog učinka na zdravlje bolesnika. Tako je razvijen i novi digitalni sustav, EOS-Imaging, za snimanje uz pomoć male doze zračenja. Pokazalo se da je doza izloženosti smanjena čak 6 do 9 puta u odnosu na klasičnu radiografsku snimku, a uz očuvanu rezoluciju slike, dok Micro-Dose EOS-Imaging smanjuje tu izloženost čak 45 puta (33).

5. LIJEČENJE SKOLIOZE

Čimbenici koji su važni za donošenje odluke o vrsti i načinu liječenja jesu dob bolesnika, koštana zrelost i preostali potencijal rasta, zatim veličina same krivine i ukupna ravnoteža bolesnika, osnovna dijagnoza tj. tip skolioze, status plućne funkcije te mogući pridruženi komorbiditeti (18).

Osnovni princip operativnog liječenja skolioze jest postizanje fuzije skoliotične krivine, čime se smanjuje njezina progresija. Ispravljanje deformiteta (smanjenje kuta po Cobbu) predstavlja sekundarni cilj liječenja. U liječenju skolioze danas razlikujemo četiri skupine metoda liječenja, a unutar svake postoje dodatne podjele na podskupine sa svojim posebnostima, od kojih su neke primjerenije jednom, a neke drugom tipu skolioza. Ove četiri glavne metode jesu promatranje i praćenje, fizikalna terapija, ortotičko liječenje i kirurška intervencija (33). Uobičajeno je u literaturi liječenje podijeliti na konzervativno i kirurško, pri čemu fizikalna terapija zajedno s gipsanjem i ortotičkim liječenjem pripada u konzervativni tip liječenja, a kirurško se liječenje dijeli na distrakcijsko, konveksno kompresijsko i tzv. metode kontrole rasta. U slučaju da se neoperativnim liječenjem ne može postići željeni terapijski cilj, prelazi se na korekciju deformiteta kirurškim zahvatom. U slučaju da je operacija nužna, poželjno je izabrati implantate koji podržavaju njezin rast (eng. *growth-friendly*), odnosno metode kontroliranog rasta. Takvi se implantati, s obzirom na korekcijsku strategiju te sile primijenjene na kralježnici dijele u tri različite kategorije- sustavi temeljeni na distrakciji, sustavi temeljeni na kompresiji te sustavi tzv. vođenog rasta. Cilj svakog od ovih sustava jest osigurati primjerenu korekciju zakrivljenosti kralježnice bez primjene spinalne fuzije kako se ne bi kompromitirao razvoj prsnog koša, pluća, ali i kralježnice kod djeteta u razvoju (33).

5.1. Praćenje

Praćenje je rezervirano za bolesnike koji su dosegli skeletnu zrelost, a imaju neprogresivne i balansirane skoliotične krivine. Kod svakog bolesnika trebalo bi učiniti RTG snimanje svakih 6 do 12 mjeseci te pomoću Cobbovog kuta i ostalih standardnih mjera procijeniti napredovanje skolioze (33). U fazama ubrzanog rasta kao što su rano djetinjstvo i pubertet, krivina može pokazivati znakove progresije, dok je u ostalim, sporim razdobljima razvoja, ona najčešće stabilna. Ova metoda najčešće se primjenjuje kod bolesnika u kojih je vrijednost Cobbovog kuta manja od 25°. Ukoliko skolioza ne odgovara navedenim kriterijima, prelazi se na liječenje sadrenim povojima ili ortozama (18).

5.2. Konzervativno liječenje

5.2.1. Fizikalna terapija

Iako fizikalna terapija nije pokazala značajan utjecaj na korekciju deformiteta kralježnice u populaciji s ranopojavnom skoliozom, ipak se pokazala korisnom u kombinaciji s ortotičkim liječenjem, posebice kod djece koja boluju od idiopatske skolioze. Naime, neke metode fizikalne terapije pokazale su se potencijalno korisnima budući da potiču jačanje mišića i produljenje trupa, ali su primjenjive isključivo kod fleksibilnih krivina te je nužna bolesnikova suradljivost (22). Program vježbi se određuje s obzirom na individualne potrebe djeteta i prilagođen je tipu skolioze. Kineziterapija se može provoditi u bolničkom sustavu, a postoji i mogućnost poučavanja roditelja i djeteta vježbama koje dijete može izvoditi kod kuće. Najefikasnijom pokazala se metoda po Katarini Schroth te se ona danas i najčešće primjenjuje. Ova metoda počiva na načelu hiperkorekcije na mjestu suprotnom od mjesta krivine, a cijela je kralježnica podijeljena u tri segmenta koji su predstavljeni kvadrima koji se međusobno pomiču bočno u sagitalnoj, naginju u frontalnoj i rotiraju u transverzalnoj ravnini (36).

Budući da je skolioza primarno posturalni i biomehanički poremećaj, za njeno se liječenje najviše koristi medicinska gimnastika. Osim gimnastike, mogu se koristiti hidrokineziterapija, masaža, kraniosakralna terapija i postupci manualne medicine. Povoljan učinak može imati i bavljenje sportom, naročito plivanjem. Važno je naglasiti da nikakav oblik fizikalne terapije i vježbanja ne utječe na smanjenje skoliotične krivine, no korištenje ovih metoda kao pomoćnih modaliteta u liječenju opravdano je i veoma učestalo.

5.2.2. Ortotičko liječenje

Ortoza je egzoskeletna naprava koja se koristi za potporu, stabilizaciju i/ili repoziciju dijelova tijela, a u cilju prevencije ili ispravljanja koštano-skeletnih deformiteta. Ortoze za kralježnicu koriste se za tretman raznih deformiteta i stanja kao što su nepravilno držanje, skolioza i kifoza. Ortoze možemo podijeliti na više načina: prema mjestu na koje se primjenjuju, materijalu od kojeg su napravljene, broju sastavnih dijelova itd. Ovisno o zahvaćenom dijelu kralježnice primijenjuje se CTLSO (cervikotorakolumbosakralna ortoza), TLSO (torakolumbosakralna ortoza) ili LSO (lumbosakralna ortoza) (12, 37). Obzirom na broj dijelova razlikujemo monoblok i višedjelne ortoze. Monoblok ortoze su za trup pričvršćene s metalnim kopčama ili „čičak“ trakom, s prednje ili stražnje strane. U području konveksiteta krivine najčešće sve vrste ortoza imaju ugrađene korektivne jastučice. Prema materijalu od kojeg su napravljene razlikujemo ortoze napravljene od ugljičnih materijala, termoplastičnih, tekstilnih traka i metala. U posljednje vrijeme sve više u upotrebu ulaze ortoze dobivene 3D ispisom. Ortoze su najčešće napravljene od plastike, ali u današnje se vrijeme za njihovu izradu sve češće koriste karbonska vlakna,

posebice u izradi monoblok ortoza. Prema načinu djelovanja ortoze mogu biti elastične, rigidne i super-rigidne.

Iako točan način djelovanja ortoza nije u potpunosti poznat, smatra se da sprječavaju progresiju krivine na način da smanjuju opterećenje na pločama za rast apikalnih kralježaka na konkavnoj, a povećavaju opterećenje na konveksnoj strani (38). O tom učinku govore Hueter-Volkmanov i Frostov zakon, koji ukazuju na važnost pozicioniranja kralježnice u optimalan položaj čime se stvaraju pogodni uvjeti za zaustavljanje progresije skolioze, ali i omogućuje eventualno spontano poboljšanje (21). Idealne ortoze trebale bi u svojoj biomehanici primijenjivati derotacijske sile koje djeluju u frontalnoj i transverzalnoj ravnini uz poravnanje kralježnice u sagitalnoj ravnini, ali danas jedini takav općeprihvaćen princip jest "sistem 3 točke" dok su mnogi drugi principi izrade ortoza zastarjeli (37).

Postoji nekoliko različitih vrsta ortoza, a najčešće primjenjivane su: Milwaukee, Boston, Charleston, CBW, Cheneau i Rigo-Cheneau ortoza te Lyonski steznik (14).

Liječenje ortozama preporučuje se kod blagih, ali progresivnih skolioza, s vrijednostima krivina između 25° i 40° , Risserovog stupnja 0 ili 1, a iako učinkovitost ovog liječenja kod ranopojavnih skolioza još nije neupitno dokazana, ova je metoda i dalje najčešće primjenjivana metoda konzervativnog liječenja za ranopojavne skolioze (33). Liječenje ortozama pokazalo se uspješnijim od ekspektativnog stava, ali uspješnost uvelike ovisi o duljini dnevnog nošenja ortoze. Tako bolesnici koji ortozu nose između 0 i 6 sati dnevno pokazuju otprilike jednake ishode kao i oni koji su bili samo praćeni, dok je kod bolesnika koji su ortozu nosili u prosjeku 12 sati dnevno zamijećeno gotovo dvostruko poboljšanje (26, 14). Iako su neke ortoze dizajnirane za 24-satno nošenje te se skidaju samo pri tuširanju, a druge se mogu nositi samo

noću, istraživanja pokazuju da uspješnost ortotičkog liječenja uvelike ovisi o duljini dnevnog nošenja ortoze i suradljivosti bolesnika.

Osim duljine dnevnog nošenja ortoze, na uspjeh utječu koštana zrelost i korekcija primarne krivine. Tehnika koja se primjenjuje u izradi ortoza treba biti poštena u smislu što bezbolnijeg uzimanja mjera i adekvatnog dizajna s ciljem pozitivnijeg učinka na suradljivost bolesnika i olakšanje njegove svakodnevice (12). Napredovanjem metoda uzimanja mjera, sadreni se odljevi sve manje koriste za izradu ortoza, a postupno ih zamjenjuje metoda skeniranja površine tijela, koja je za bolesnike mnogo ugodnija te korištenje 3D printera u izradi ortoza.

Ortoze, po svojoj namjeni, ne služe ispravljanju krivina već za usporavanje ili zaustavljanje njihove progresije. Na taj način one mogu poslužiti kao metoda privremenog liječenja kod većih krivina s ciljem odgode operacije do bolesnikove zrelosti ili kao nastavak liječenja koje je započelo sadrenim povojima. Time kod bolesnika stvaramo dovoljan vremenski okvir za adekvatan kardiopulmonalni razvoj, ali i rast kralježnice koji bi operacijskim liječenjem mogao biti ometen i trajno oštećen (22).

Poslije prvog pregleda i propisivanja nošenja ortoze, slijede njezina izrada i proba te postavljanje ortoze na bolesnika pod nadzorom liječnika. Nakon prvih mjesec dana nošenja potrebna je radiološka kontrola u ortozi, na temelju koje se donosi zaključak o njejoj funkcionalnosti. Daljnje kontrole u ordinaciji ortopeda se provode svakih 3 do 6 mjeseci, ovisno o fazi rasta, sve do završetka rasta. Kontrolne radiološke snimke preporučljivo je napraviti jednom godišnje (37).

Liječenje ortozom trebalo bi početi u fazi zamaha rasta, budući da se tada postiže prvi korektivni efekt. Uspjehom smatramo smanjenje početnog Cobbovog kuta za 30% do 50% i to nazivamo primarnom korekcijom krivine. Dok traje faza rasta, vrijeme nošenja ortoze trebalo bi biti 23 sata dnevno, odnosno full-time ortotika. Liječenje ortozom provodi se dok god dijete ne dosegne potrebnu koštanu zrelost, koju najčešće u tijeku praćenja određujemo znakom po Risseru. Jednom kada znak po Risseru dosegne 4. stupanj prelazi se na nošenje ortoze samo po noći kroz par mjeseci, nakon čega liječenje u potpunosti prestaje (37). Uspjehom u ortotskom liječenju smatra se stagnacija krivine ili postizanje vrijednosti krivine pri kojoj više nije potrebna kirurška intervencija (33).

Zbog raznih uzroka, od kojih su najčešći uporaba pogrešne vrste ortoze, loša tehnika izrade te neredovite kontrole, mogu nastati komplikacije u ortotičkom liječenju. Najčešće komplikacije ove vrste liječenja su alergijske reakcije, pojava dekubitusa na mjestima jačeg i dugotrajnog pritiska, pogoršanje veličine krivine, lordoza torakalne kralježnice te deformacija dojki (33). Sve ove komplikacije dodatno otežavaju bolesnikovu svakodnevicu te mogu uvelike umanjiti njegovu suradljivost što ima sveukupan negativan utjecaj na liječenje i prognozu.

5.2.3. Sadreni povoji/ korzeti

Sadreni povoji kao metoda liječenja predstavljaju potencijalnu alternativu ortotskom liječenju. Metoda sadrenih povoja radikalnija je od ortotske, a pogodna je za krivine s velikom i brzom progresijom te kod djece koja nisu kandidati za nošenje ortoza. Ako bolesnik ortozu ne tolerira ili je njegova suradljivost smanjena, ova je metoda veoma korisna budući da istovremeno može ispraviti krivinu i povećati fleksibilnost. Kao potencijalno kurativna metoda, ona može u kasnijoj fazi liječenja omogućiti bolje podnošenje ortoze, veću suradljivost bolesnika, a samim time i

bolji učinak na ukupni ishod liječenja (33). Također, sadreni povoj djeteta nije u mogućnosti samo skidati kao što je to slučaj s ortozom, pa samim time, iako inicijalno rigidnija, ova metoda kronično postiže bolju suradljivost i djelotvornost. U svome radu Mehte (39) opisuje liječenje idiopatske ranopojavne skolioze sadrenim povojima, posebice za progresivne krivine manjeg opsega. Budući da se metoda pokazala sigurnom, ušla je u širu uporabu te se ispituje mogućnost uporabe i za ostale, ne-idiopatske skolioze. Prije započinjanja ovog procesa nužno je napraviti MR snimanje kako bi se isključile eventualne abnormalnosti neurološkog sustava (21).

Proces započinje nanošenjem sadrenih zavoja na torzo djeteta koje se u pravilu vrši pod općom anestezijom, na posebnom stolu kojemu nedostaje potporanj za tijelo u području između vrata i gornjeg dijela bedara (5). Dijete je istovremeno postavljeno u položaj trakcije, dakle leži na stolu s fiksiranom glavom i zdjelicom; vrši se rastezanje trupa što sužava prsni koš te čini kralježnicu dostupnu manipulaciji. Sadreni korzet se modelira istovremeno s derotacijom djetetova torza te se tako flektira u stranu suprotnu konkavitetu krivine (22). Svaki odljev sadržava dva tzv. prozora tj. prazna prostora koja služe povećanju respiratornog kapaciteta djeteta dok istovremeno sprječavaju rotaciju donjih rebara. Prednji prozor obuhvaća područje prsa i abdomena, a svrha mu je smanjenje pritiska na prsa te omogućavanje abdominalne distenzije koja je nužna za normalno disanje kod djece, budući da je kod njih još prisutno dijafragmalno disanje. Stražnji se prozor nalazi na konkavitetu odljeva kako bi omogućio niže položenim, konkavnim rebrima i kralježnici adekvatne pokrete prema straga (22).

Odljevi se mijenjaju svakih 8 do 12 tjedana. Ukoliko je došlo do stabilizacije ili smanjenja krivine ovim postupkom, obično se prelazi na liječenje ortozom s ciljem stabilizacije i održavanja do skeletne zrelosti. Također, ako unatoč liječenju ortozom krivina i dalje progredira,

prelazi se na metodu sadrenih povoja. U nekim slučajevima ipak je prikladnije kirurško liječenje uz pomoć fuzije ili implantanata, ali to ovisi i o dobi bolesnika i progresiji i veličini krivine. Serijsko postavljanje sadrenih povoja u praksi se pokazalo kao vrlo učinkovita metoda odgode kirurškog liječenja, kako za idiopatske tako i za ranopojavne skolioze ostalih etiologija, a iako se smjernice za primjenu ovog tipa liječenja razlikuju između institucija, općenito se kandidatima za ovo liječenje smatraju djeca sa skoliozom većom od 25°, uz progresiju veću od 10° (5). Iako su komplikacije ove vrste liječenja rijetke, moguća je pojava iritacije kože na mjestima pritiska ili komplikacije povezane s čestom primjenom anestetika pri postavljanju povoja. Posebnu je pozornost potrebno posvetiti ranopojavnim skoliozama neuromuskularne ili paralitičke etiologije budući da ovaj način liječenja u takvoj populaciji može imati više negativnih nego pozitivnih posljedica zbog nužne djelomične restrikcije prsnog koša (22).

5.2.4. Halo-trakcija

Halo-trakcija predstavlja važan dodatni oblik konzervativnog liječenja. Trakcija se može primijeniti u svrhu privremenog smanjenja krivine prije postavljanja sadrenog povoja ili kao metoda koja prethodi operaciji. Također, korisna je kao preoperativna metoda koja može povećati plućni kapacitet i istovremeno smanjiti neurološki rizik budući da kralježnicu postupno prilagođava novom korektivnom položaju. Halo-trakcija indicirana je kod bolesnika s velikim krivinama, kod skolioza povezanih s kifozom i onih sa smanjenim plućnim kapacitetom. Kod bolesnika čiji je stupanj uhranjenosti smanjen ovo je veoma korisna metoda privremene odgode operacijskog zahvata koja omogućava dodatan vremenski period praćenja bolesnika i poboljšanja njegovog nutritivnog statusa (22). Metoda može biti korisna i kod bolesnika s teškim deformitetima kralježnice koji su u sklopu bolesti razvili cor pulmonale.

Halo-trakcija treba se primijeniti veoma oprezno te redovito pratiti. Uobičajeno ju je učiniti u bolnici, iako uz adekvatnu skrb može nakon postavljanja u bolnici biti provođena i kod kuće. Budući da smanjuje pritisak na prsište kod bolesnika s velikim krivinama, posljedično je smanjen i pritisak na abdomen, što može pozitivno utjecati na bolesnikovu želju za hranom (33).

Veći broj pričvrsnih vijaka (4 do 8) postavlja se na glavu bolesnika na način da metalni prsten koji okružuje glavu u sebi ima rupe kroz koje se pričvrсни vijci učvršćuju u vanjsku ploču (lat. *lamina externa*) lubanjskih kostiju, najčešće frontalne i temporalne kosti, a prema potrebi i parijetalne i okcipitalne kosti. Trakcija započinje s malim težinama, između 2 i 4 kg, koje se postupno povećavaju kroz sljedeća 2 tjedna dok se ne dostigne maksimum, koji iznosi polovicu ukupne bolesnikove težine (33). Trakcija se obično provodi najmanje 2, a najviše 12 tjedana što ovisi o općem stanju bolesnika, radiološkim nalazima te stupnju poboljšanja krivine. Veoma je važna redovita kontrola funkcije kranijalnih živaca kod bolesnika, posebice n. abducensa čiji ispadi mogu biti jedna od najranijih komplikacija ove vrste liječenja, uzrokujući diplopiju (22). Ostale komplikacije su infekcija na mjestu pričvrsnice te labavljenje istih, a takve se komplikacije najbolje sprječavaju povećanjem broja pričvrsnica (33). Moguća je pojava abnormalnih neuroloških znakova, hipertenzije ili prekomjernog istezanja kralježnice. Ipak, polagano i postepeno povećanje mase apliciranih utega uspješno smanjuje pojavu i broj ovih komplikacija.

5.3. Kirurško liječenje

Cilj liječenja svake ranopojavne skolioze jest postići maksimalan razvoj toraksa i kralježnice, istovremeno kontrolirajući deformitet kralježnice kako bi se ostvario normalan razvoj ne samo kralježnice nego i pluća. Ponekad se, kod manjih krivina, takav rezultat može postići

konzervativnim liječenjem ili barem odgoditi operacija do dosezanja koštane zrelosti i razvitka adekvatnog plućnog kapaciteta. Ako se konzervativnim liječenjem ne postiže željeni rezultat, u obzir dolazi kirurško liječenje. Kirurško liječenje u prošlosti se temeljilo na spinalnoj fuziji budući da se kratka i ravna kralježnica smatrala boljom opcijom od svinute. Međutim, rana spinalna fuzija drastično je utjecala na razvoj torakalnog, a time i plućnog kapaciteta (33). Zbog takvih operacija bolesnici su nerijetko razvijali plućnu restriktivnu bolest, a pokazivali su i smanjene vrijednosti FVC-a. Takvi su rezultati dali naslutiti da je za razvoj plućnog kapaciteta najbolje slijediti premisu - što kasnije to bolje. Također, u nekim je istraživanjima ustanovljeno da je smanjenje FVC-a proporcionalno broju segmenata kralježnice na kojima je napravljena fuzija. Stražnja spinalna fuzija redovito je rezultirala razvojem klinastog strukturalnog fenomena (u daljnjem tekstu eng. *crankshaft*), u kojem, zbog nezrelosti prednjeg dijela kralježnice na kojem fuzija nije napravljena, ona nastavlja nesmetano rasti što dovodi do razvoja deformiteta (5). Ovakva su iskustva rezultirala razvojem novih kirurških tehnika, a začetnik modernih metoda kakvima se danas služimo bio je Paul Harrington. On je 1960-ih godina predstavio novitet u liječenju skolioze, spinalni implantat. Unatoč njegovim brojnim nedostacima, poput npr. posljedičnog fenomena "ravnih leđa" (eng. *flat back syndrome*), spinalni implantat bio je prva alternativa liječenju spinalnom fuzijom, a ovime je stvorena osnova metode kojom se, poboljšanom i sigurnijom, koristimo i danas (33).

Iako kod nekih bolesnika nije moguće izbjeći konačnu spinalnu fuziju, nove kirurške tehnike mogu poslužiti kao vrijedne metode odgode takve operacije, dok kod nekih pak mogu značiti i konačno izlječenje.

Bez obzira što zbog razvoja adekvatnog kardiopulmonalnog kapaciteta spinalnu fuziju treba izbjegavati kad god je moguće, postoji iznimka ovom načelu. Kod djece čija je skolioza kongenitalne etiologije te obuhvaća vrlo mali broj kralježaka, spinalna fuzija predstavlja odlično rješenje. Kod takve skolioze nepravilni (hemivertebre) kralješci uzrokuju progresivnu skoliozu koja se na ovaj način najčešće može jednostavno ispraviti, uz fuziju vrlo malog broja kralježaka. Ovakav se zahvat preporučuje učiniti između 3. i 6. godine života (8).

Općenito govoreći, današnje metode kirurškog liječenja obuhvaćaju distrakcijsko liječenje, metode kontrole rasta te konveksno kompresivno liječenje, a pristupa im se obično kada Cobbov kut prelazi 50°, nakon neuspjelog konzervativnog liječenja i dokumentirane progresije.

U kirurškom liječenju koriste se prednji i stražnji pristup. Stražnji pristup u današnje vrijeme predstavlja zlatni standard u operacijskoj tehnici. Korištenje pedikularnih vijaka za fiksaciju ovim pristupom omogućava operateru kontrolu sve tri kolumne kralježnice, a i mogućnost korekcije deformiteta je velika. Stražnji pristup ima i svoje nedostatke, poput većeg gubitka krvi, veće učestalosti postoperativnih infekcija, otežane kontrole hipokifotičnih krivina te komplikacija povezanih s postavljanjem pedikularnih vijaka (33). Prednjim pristupom ulazi se u toraks ili abdomen anterolateralno, torakotomijom, torakoskopijom ili torakofrenolaparotomijom, ovisno o mjestu na kralježnici koje treba liječiti. Pristup u prsni koš podrazumijeva znatne moguće komplikacije, najvažnija od kojih je smanjenje vitalnog kapaciteta pluća. Također, postavljanje instrumentacije na prsnu kralježnicu prednjim pristupom povezuje se uz česte mehaničke probleme u obliku pucanja šipki i izvlačenja (eng. *pullout*) transkorporalnih vijaka. Prednosti prednjeg pristupa su kraća potrebna fuzija kralježnice, očuvanje paravertebralne muskulature te gotovo potpun izostanak postoperativnih infekcija.

Također, gubi se manje krvi i moguće je ispraviti hipokifozu. Međutim, kod ovog je pristupa postotak bolesnika koji zahtijevaju revizijski zahvat mnogo veći, a postoji i mogućnost gubitka korekcije i razvoja pseudoartroze (40, 41).

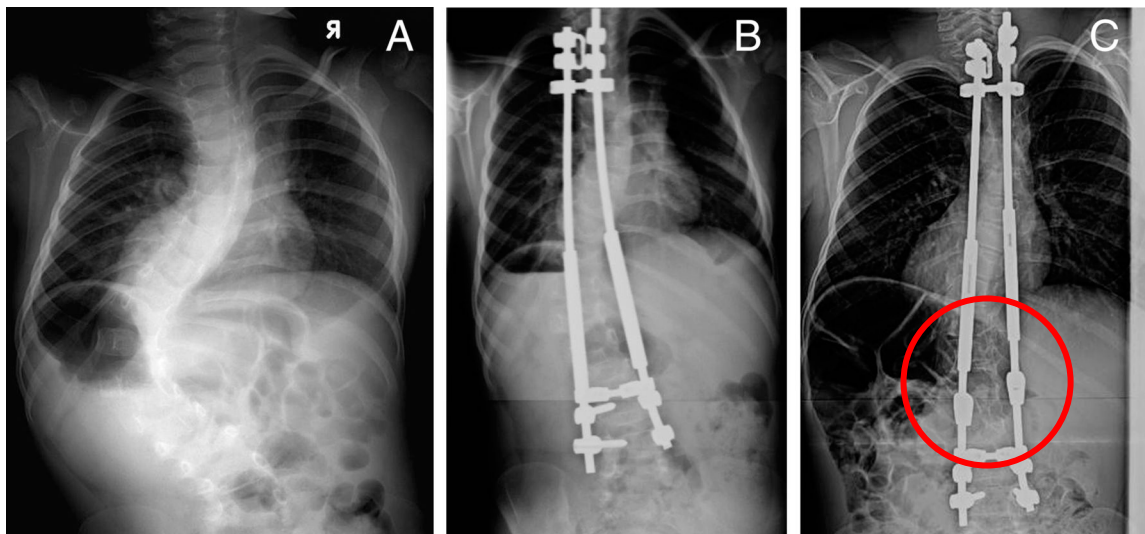
5.3.1. Distrakcijsko liječenje

Distrakcijsko liječenje najčešći je oblik kirurškog liječenja koji se primjenjuje u terapiji ranopojavnih skolioza. Ova metoda primjenjuje distrakcijsku silu na kralježnicu na području između 2 uporišta, povezanih šipkama koje se produljuju. Ova metoda podrazumijeva kontinuirano periodičko produljenje instrumentacije (šipki) kako bi se pratio rast djeteta te dobivanje čim veće duljine T1-S1 segmenta. U distrakcijskom liječenju koriste se 4 tipa implantata – tradicionalna rastuća instrumentacija (eng. traditional growing rod, u daljnjem tekstu TGR), umjetno rebro (eng. vertical expandable prosthetic titanium rib device, u daljnjem tekstu VEPTR), hibridni sistem i magnetski kontrolirana rastuća instrumentacija (eng. magnetically controlled growing rod, u daljnjem tekstu MCGR) (5).

5.3.1.1. Tradicionalna rastuća instrumentacija (eng. traditional growing rods)

TGR metoda omogućuje strukturalnu potporu kralježnici uz neometan kralježnični rast te je stoga pogodna u mladih bolesnika s ranopojavnom skoliozom kod kojih se spinalna fuzija želi izbjeći. Operaciji se pristupa kod bolesnika čija skoliotična krivina iznosi $>50^\circ$ po Cobbu, dokazano je progresivna te imaju značajan potencijal rasta (42).

TGR metoda temelji se na fiksiranju proksimalne i distalne kukice ili uporišnog vijka na kralježnici, koji su zatim povezani šipkama uz posebne spojnice koje omogućavaju serijsko rastezanje i proširivanje šipki. Šipke se postavljaju subkutano ili subfascijalno, a uz uporišne točke na kralježnici učini se i djelomična fuzija kako bi se osiguralo adekvatno uporište za buduće rastezanje kralježnice, a mjesta između uporišta ostaju slobodna za kretanje i rast kralježnice (slika 5). Razmak između 2 epizode rastezanja iznosi približno 6 mjeseci, iako prema pokazateljima nekih istraživanja postoje naznake da bi manji intervali mogli pozitivno djelovati na kralježnični rast (41). Praćenje kralježničkog rasta omogućava nam mjerenje T1-S1 segmenta. Iako TGR metoda predstavlja standard kirurške metode te odlično stabilizira skoliotičnu krivinu, ovakvo liječenje nosi rizik od mnogih komplikacija budući da svako rastezanje i revizija zahtijeva ponovnu operaciju (43).



Slika 5. RTG snimke kralježnice djevojčice s ranopojavnom skoliozom koja je liječena TGR metodom. A) Preoperativna PA RTG snimka kralježnice koja pokazuje lijevostranu torakolumbalnu skoliotičnu krivinu. B) Postoperativna RTG snimka nakon ugradnje rastuće instrumentacije. Vidi se odlična incijalna korekcija skolioze. C) RTG snimka 5 godina nakon operacijskog zahvata pokazuje otvaranje rastućeg mehanizma instrumentacije (označeno crvenom kružnicom) i odličnu kontrolu krivine. Preuzeto iz: Yang & Andras (2016), Early-onset scoliosis: A review of history, current treatment, and future directions, str.6, uz dopuštenje American Academy of Pediatrics

Komplikacije TGR metode su infekcije, neurološke komplikacije, mehaničke komplikacije, problem narušene posturalne ravnoteže te problem psihološke i socijalne prirode.

Mehaničke komplikacije podrazumijevaju lom instrumentacije/šipke koji se događa u 15% slučajeva i to najčešće na mjestu pripoja s kralježnicom ili na mjestu najveće svijenosti, što je slučaj u hiperkifozi. Vjerojatnost loma je veća ako je promjer šipke premalen te ako se koristi samo jedna šipka (44). Ispadanje implantata u 95% slučajeva događa se na gornjem uporištu, također je češće kod bolesnika s hiperkifozom, a može se spriječiti čvrstom fiksacijom koja

obuhvaća 2 ili 3 kralješka i dodatnim pojačanjem koštanim presatkom. Najčvršća fiksacija postiže se uz pomoć vijka, ali se treba izvoditi uz poseban oprez budući da su komplikacije neuspjele fiksacije vijkom veoma dramatične te uzrokuju ozbiljne neurološke posljedice (40, 45). Neurološke komplikacije uglavnom nastaju kao posljedica fiksacije samo jednim vijkom pa se takva fiksacija izbjegava, a konsenzus o najboljoj metodi fiksacije i dalje ne postoji. Također, ne postoje dokazi o tome da preoperativno nošenje ortoze smanjuje rizik mehaničkih komplikacija.

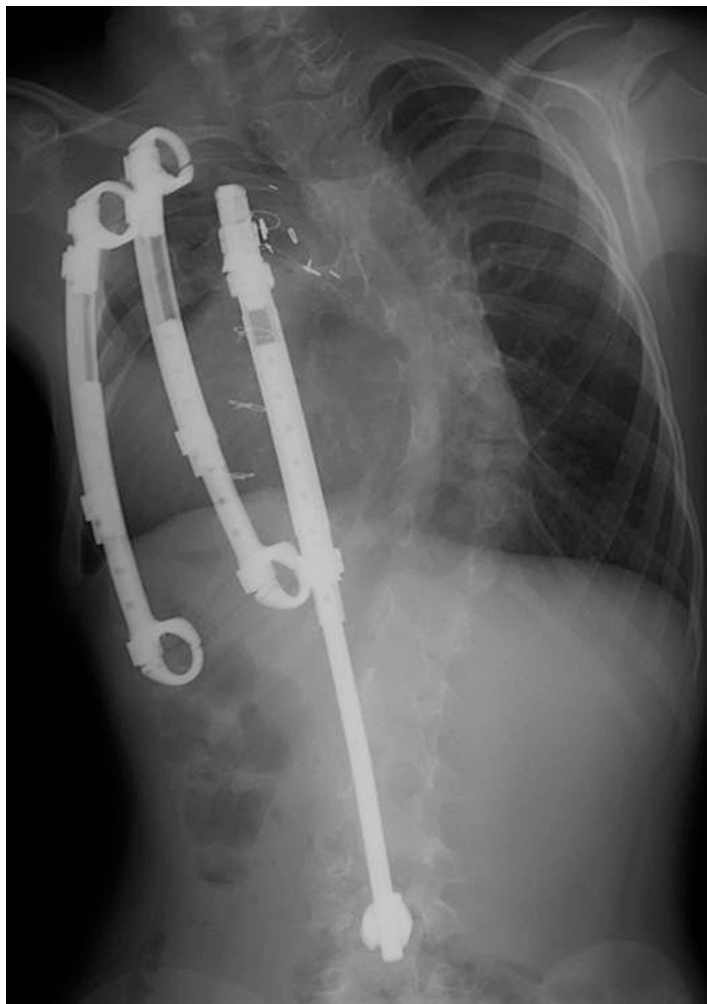
Narušena posturalna ravnoteža posljedica je iskrivljenja kralježničnog stupa koje nastaje zbog razlike u savitljivosti dijelova pripojisnih točaka na kojima nastaje pritisak. To iskrivljenje napreduje sa svakim produljivanjem, a najčešća posljedica mu je spojišna kifoza gornjeg kraja šipke. Uporaba vijaka, dodatnih kuka (supralaminarnih, infralaminarnih, transverzalnih te pedikularnih) i proširene fiksacije smanjuju ovakve komplikacije (46).

Korištenje dvostrukih šipki uspješno smanjuje mehaničke komplikacije, ali zahtijeva veći broj revizijskih operacija zbog sraza (eng. *impingement*) šipke s potkožjem, budući da su ovi bolesnici često astenične građe s vrlo malo potkožnog tkiva smanjene kvalitete. Povećan je i rizik spontane spinalne fuzije te rizik za razvitak crankshaft fenomena ukoliko se produživanje ne provodi dovoljno često i u dovoljnoj mjeri (47). Iako je idealan vremenski razmak 6 mjeseci, često produljivanje nije moguće izvesti do kraja zbog opetovanih postupaka i posljedične ankiloze kralježnice (43). Budući da su bolesnici sa skoliozom često slabi, mršavi i nedovoljno uhranjeni, njihov je potencijal cijeljenja smanjen pa su česte i komplikacije vezane uz zarastanje postoperativne rane. Infekcije se pojavljuju u 6,7% slučajeva, a njih 69% zahtijeva kiruršku reviziju. Učestalost infekcija to je veća što je više operacija učinjeno. Zbog česte pojave impingementa, šipke je najbolje postaviti ispod mišićnog sloja kako bi se ova komplikacija

izbjegla, a to je posebice važno kod mladih i hipotrofičnih bolesnika (48). Neurološke komplikacije najbolje je izbjeći intraoperativnim praćenjem neurološkog statusa bolesnika, posebice tokom implantacije ili zamjene šipki. Također, kod bolesnika pod rizikom za razvoj komplikacija, kao što su npr. bolesnici s neuromuskularnom ili kongenitalnom skoliozom, poželjno je prije početka liječenja snimiti MR (49). Prosječan broj komplikacija po bolesniku iznosi 2,2 (5).

5.3.1.2. “Umjetno rebro” (eng. Vertical expandable prosthetic titanium rib, VEPTR) i hibridni sistemi

Ovu kiruršku metodu razvio je Robert Campbell, a od TGR metode razlikuje se po tome što kao uporišta koristi rebra, a ponekad kralježnicu ili zdjelicu. Dok je glavna prednost TGR metode stabilizacija kralježnice i kontrola skolioze, prednost ove metode i njezina osnovna namjena je ekspanzija prsnog koša (5). Upravo zbog toga ova je metoda veoma korisna u liječenju TIS-a koji nastaje u sklopu sindromskih skolioza u npr. Jarcho-Levinovom ili Jeuneovom sindromu te kod kongenitalnih skolioza te se za njih smatra zlatnim standardom liječenja. Ekspanzijskom torakoplastikom direktno se proširuje tijesni segment prsišta, uz pomoć klina učini se torakotomija koja se proteže od transverzalnog nastavka sve do kostohondralnog spoja, a zatim se tako učinjen otvor proširuje uz pomoć koštanog širioca (eng. *bone spreader*) te se pridržava rebrenim retraktorom. Tokom izjednačavanja visina konkavne i konveksne suprotne strane postiže se indirektna korekcija skolioze, bez potrebe za spinalnom fuzijom (42). Po završetku operativnog procesa, korekcija se stabilizira uz pomoć VEPTR sistema (slika 6). Kod bolesnika mlađih od 18 mjeseci dovoljno je koristiti jedno takvo rebro, dok su kod starijih obično potrebna 2 ili više (42).



Slika 6. RTG snimka kralježnice 8-godišnjeg bolesnika s VATER sindromom i kongenitalnom skoliozom te TIS sindromom kod kojeg je primijenjena hibridna i tradicionalna VEPTR konstrukcija. Preuzeto iz: Yang & Andras (2016), Early-onset scoliosis: A review of history, current treatment, and future directions, str.6, uz dopuštenje American Academy of Pediatrics

Kod starije djece čiji je kralježnični kanal primjeren za postavljanje laminarne kuke postavlja se hibridni sistem s dodatkom lumbalne ekstenzije. Na ovaj je način objedinjena VEPTR metoda, u kojoj rebra služe kao sidrišne točke, i korištenje klasičnih spinalnih implantata, poput onih u TGR metodi. Kuke se postavljaju proksimalno na rebra, dok je distalno uporište učvršćeno uz

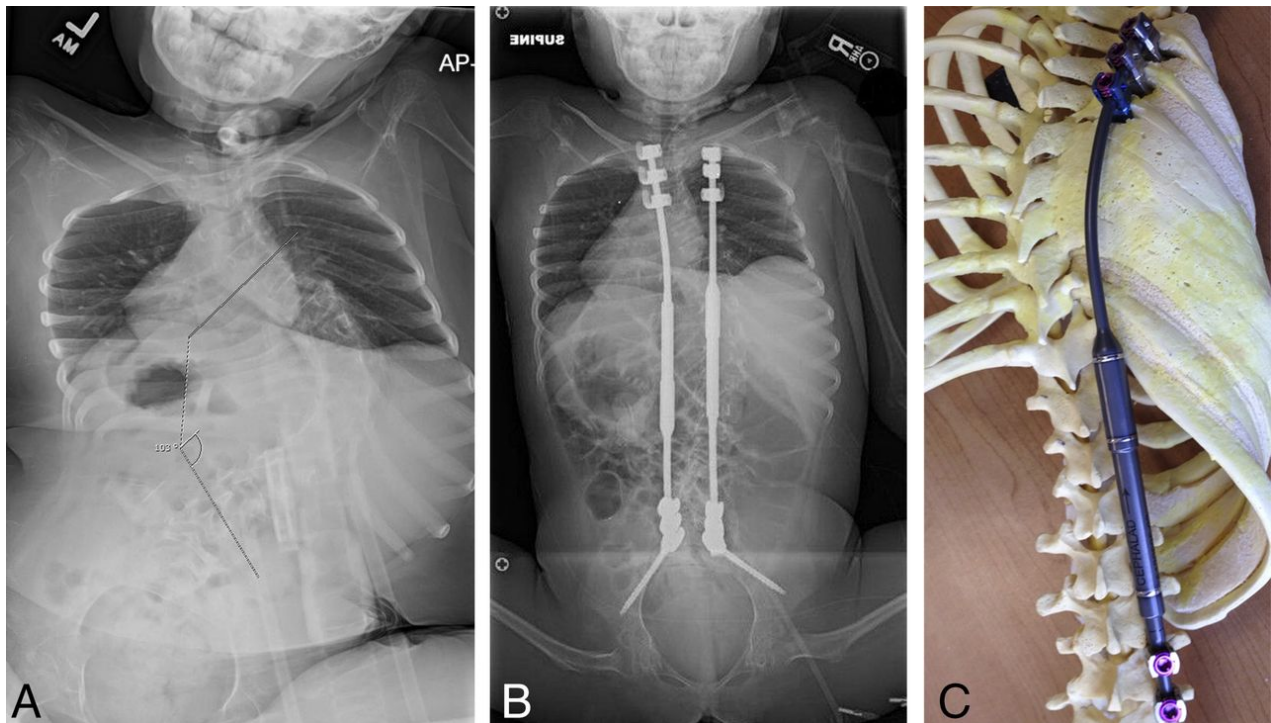
pomoć (uobičajeno) dvosegmentne fuzije, kao u TGR metodi. Produljivanje se obavlja uz pomoć mehanizma ugrađenog u šipke (5). Prednost ove metode je u izbjegavanju spinalne fuzije proksimalnih dijelova tj. torakalne kralježnice, što može pozitivno djelovati na ukupni rast prsnog koša i kralježnice, omogućavajući ukupno veći torakalni kapacitet. Također, rigidnost i napetost proksimalnog uporišta na ovaj je način smanjena pa su i mehaničke komplikacije, poput ispadanja i loma šipki, manje vjerojatne nego kod ostalih metoda (50).

Unatoč velikoj korisnosti ove metode u liječenju sindromskih i kongenitalnih skolioza sa smanjenim torakalnim kapacitetom, za koje se ova metoda pokazala veoma pogodnom uz mogućnost oporavka plućne funkcije, komplikacije ovog liječenja su brojne (42). Većina komplikacija vezana je uz veličinu instrumentacije te činjenicu da su bolesnici kod kojih se ova metoda primjenjuje najčešće slabi u trenutku kada se s liječenjem započinje. Također, veća je učestalost infekcija, mišićne atrofije, ali i kompresije i ozljeda brahijalnog pleksusa povezanih s pomicanjem fiksacije na prvom rebru (21).

5.3.1.3. Magnetski kontrolirana rastuća instrumentacija (eng. Magnetically controlled growing rods, MCGR)

Ovaj način liječenja razlikuje se od prethodnih po tome što se produljivanje instrumentacije nakon inicijalne implantacije obavlja ambulantno, bez potrebe za dodatnim operacijama, anestezijom, sedacijom i analgezijom. Metoda implantacije jednaka je TGR metodi. Proksimalna uporišta postavljena su na kralježnicu (ili rebra), distalna na kralježnicu te su povezana šipkama (slika 7). Međutim, šipke MCGR instrumentacije sadrže magnetski motor, pa se tako njihova duljina povećava uz pomoć vanjskog daljinskog upravljača (eng. *external remote controller*, ERC), bez potrebe za operacijom (5). S obzirom na to da je ova metoda, za razliku od prethodnih, gotovo potpuno neinvazivna, intervali samog rastezanja mogu biti mnogo kraći i

progresivniji, uz manju pojavnost komplikacija vezanih uz učestale operacije. U svom istraživanju, Dannawi i suradnici (51) navode smanjenje Cobbovog kuta sa početnih 69° na 41°, s medijanom od 4,8 distrakcija po bolesniku, tokom 15 mjeseci. Duljina segmenta T1-S1 bila je povećana za prosječno 3,5 cm, a bolesnici su općenito bolje tolerirali ovakvu metodu.



Slika 7. Preoperativna (A) i postoperativna (B) anteroposteriorna RTG snimka kralježnice sedmogodišnje djevojčice sa spinalnom mišićnom atrofijom i torakolumbalnom krivinom od 100 stupnjeva kojoj je ugrađen MCGR uređaj. Slika C prikazuje izgled MCGR uređaja na modelu kralježnice. Preuzeto iz: Yang & Andras (2016), Early-onset scoliosis: A review of history, current treatment, and future directions, str. 7, uz dopuštenje American Academy of Pediatrics

Neke studije uspoređivale su ovu metodu s TGR metodom te je ustanovljeno da značajne razlike u postignutom rastu kralježnice nema, dok je zbog neinvazivne prirode rastezanja kod ove metode učestalost kirurških komplikacija znatno manja (52). Unatoč tome, kao i kod ostalih metoda podržavanja rasta, postotak komplikacija je i dalje visok, a moguću prepreku mogu predstavljati i spontana otvrdnuća kralježnice čiju silu je ponekad iznimno teško nadvladati na ovakav način (21).

Sve distrakcijske metode, zbog spomenute autofuzije i otvrdnuća, nakon većeg broja rastezanja imaju ograničen učinak. Sa svakim rastezanjem njihov je utjecaj na dužinu kralježnice sve slabiji, a nakon 6. ili 7. postupka rastezanja smatra se da je učinak gotovo beznačajan, što ove postupke čini učinkovitima do 4 ili 5 godina nakon inicijalne operacije, a kasnije je njihov utjecaj na potencijal rasta zanemariv (5).

5.3.1.4. Konačna fuzija/ spondilodeza

Konačna fuzija jedna je od opcija liječenja koje dolaze u obzir u trenutku kada je postignut zadovoljavajuć stupanj rasta djetetovog prsišta i kralježnice ili u slučaju da su komplikacije ostalih metoda liječenja toliko česte i ozbiljne da fuzija preostaje kao jedina moguća opcija. Sam zahvat kompliciran je budući da zahtijeva stražnju osteotomiju kako bi bio moguć pristup onim dijelovima kralježnice u kojima je došlo do autofuzije i otvrdnuća. U nekim slučajevima ovaj zahvat nije nužan budući da do otvrdnuća može doći i spontano, budući da je uklonjena instrumentacija (21).

5.3.2. Metode kontrole rasta (eng. growth guidance)

Metode kontrole rasta, kako im samo ime kaže, pomažu ispravan i kontrolirani kralježnični rast. Takav rast postižu na način da implantati korišteni u ovim metodama omogućavaju kontrolirani rast kralježaka duž svoje implantacijske površine. Njihov je cilj očuvanje centara rasta uz istovremenu korekciju vrha deformiteta odnosno grbe (33). Inicijalno korištena metoda po Luqueu koristila je žice koje su obavijale laminu svakog kralješka, a potom su sve zajedno bile pričvršćene za ravne šipke, omogućavajući klizanje uz šipke i na taj način - postepeni i vođeni rast. Međutim, ovakva je metoda često rezultirala spontanom fuzijom i ograničenim ukupnim kralježničnim rastom pa ju je danas zamijenila nešto naprednija Shilla tehnika. U ovoj metodi vijci se postavljaju u kralješke, uz minimalno usijecanje kako bi se izbjegla spontana fuzija, a omogućila korekcija u sve 3 kralježnične ravnine, pritom omogućavajući rast kralježnice uz postavljene šipke (33). Ova tehnika zahtijeva više uporišnih točaka na kralježnici, a ciljana fuzija izvodi se na vrhu skoliozične krivine. Velika je prednost ove metode, baš kao i MCGR sustava izbjegavanje opetovanih operacija koje su kod ostalih distrakcijskih metoda nužne za ispravan rast. Bolesnici liječeni ovom metodom imaju manje operacija u odnosu na ostale bolesnike liječene distrakcijskim metodama, uz nešto manje komplikacija. Ipak, ova metoda rezultira ukupno manjim kralježničnim rastom i manjom korekcijom, a dodatna moguća komplikacija, osim ostalih tipičnih za kirurško liječenje ove vrste, je i pojava metaloze pri korištenju ovih tehnika (21).

5.3.3. Konveksno kompresivno liječenje (eng. tethering)

Konveksno kompresivno liječenje podrazumijeva ispravljanje skolioze pomoću reverzibilnog zaustavljanja rasta kralježnice na konveksnoj strani. Pritom se na konveksnoj strani ne koristi fuzija nego poseban implantat, a na konkavnoj strani omogućen je daljnji rast, čime se izbjegava

potreba za asimetričnom konačnom fuzijom. U ovom se tipu liječenja koriste koštana sidra sa sponama (tethers) i segmentne pločice s vijcima (staples) koje se postavljaju preko kralježničnih ploča rasta, a pristupa im se s prednje strane (42). Koštana sidra sa sponama smatraju se boljim izborom od segmentnih pločica s vijcima budući da im je učinak na kretanje, osim onih lateralno od uređaja, manje ograničavajuć, a time i bolji za očuvanje intervertebralnih diskova jer je i rizik od spontane fuzije manji. Prema istraživanju Betza i suradnika predloženi kriteriji za ugradnju segmentalnih pločica s vijcima (VBS) uključuju dob <13 godina za djevojčice i <15 godina za dječake, Risserov stupanj 0 ili 1, najmanje 1 godinu preostalog rasta mjerenjem prema zrelosti kostiju zapešća ili stupanj ≤ 4 po Sandersovoj klasifikaciji te fleksibilne torakalne krivine između 25° i 35° (lumbalne krivine $<45^\circ$) uz minimalnu rotaciju duž vrha deformiteta i torakalnu kifoza $<40^\circ$ (53).

Predloženi kriteriji za ugradnju koštanih sidra sa sponama (VBT) veoma su slični, a predlažu uporabu VBT u skeletno nezrelih bolesnika (Risser 0-1, Sanders ≤ 4) s torakalnim krivinama od 35° do 60° koje pokazuju fleksibilnost ispod 30° , dok se torakalna kifoza $>40^\circ$ i rotacijska neravnina $>20^\circ$ smatraju apsolutnim kontraindikacijama za ovaj postupak (54).

Ovaj tip liječenja ponekad može rezultirati hiperkorekcijom, pri čemu prvotno ispravljena krivina započinje svoj novi, abnormalan rast u suprotnu stranu. Stoga je ova metoda rezervirana za bolesnike s malom količinom preostalog rasta, tipično za djecu u dobi od 9 ili 10 godina (5).

Moguća komplikacija ove vrste liječenja je i redukcija plućnog kapaciteta budući da zahtijeva otvaranje prsnog koša, što negativno utječe na plućnu funkciju postoperativno.

Univerzalno prihvaćene kliničke indikacije za ovu vrstu liječenja još uvijek ne postoje pa se stoga indikacije za ovu metoda trebaju pažljivo razmotriti, uzimajući u obzir sve njene moguće prednosti i nedostatke, a praćenje bolesnika u kohortnim studijama koje je u tijeku trebalo bi kroz nadolazeće godine utvrditi kliničku vrijednost i primjenjivost ove metode (42).

5.4. Budući smjerovi i preporuke u razvoju terapije ranopojavnih skolioza

Dosadašnja saznanja o razvoju pluća i njihovog kapaciteta te utjecaju rane fuzije kralježaka na njihovu funkciju dovela su do zaključka da spinalna fuzija kralježaka ne bi nikako trebala biti opcija liječenja prije 8., a poželjno niti prije 10. godine života. Danas se zlatnim standardom odgode definitivne fuzije kod bolesnika s ranopojavnom skoliozom smatraju metode koje koriste rastuće šipke. Donošenje odluke o izboru kirurške tehnike veoma je složen problem, a dodatan problem predstavlja i nepostojanje jasnih smjernica i istraživanja s dovoljno dugim periodom praćenja i postojanim kontrolnim grupama koje bi pokazivale jasne ishode određenog tipa liječenja odnosno prirodne progresije ranopojavne skolioze. U evaluaciji plućne funkcije Cobbov kut i njegovo poboljšanje ne predstavljaju pouzdanu mjeru budući da ne koreliraju dobro s poboljšanjem plućne funkcije, pa u procjeni pouzdaniju mjeru predstavlja visina/duljina T1-T12/T1-S1 segmenta koja ipak donekle korelira s konačnim plućnim ishodom. Novije metode slikovnog prikaza, poput onih koje bi prikazivale torakalno i dijafragmalno kretanje uz pomoć dinamičkog MR, mogle bi dovesti do napretka u razumijevanju međuodnosa kralježničnog rasta i plućne funkcije u bolesnika s ranopojavnom skoliozom (5).

Pri donošenju odluke o načinu liječenja u obzir treba uzeti vrstu skolioze (ranopojavne), njenu mogućnost progresije, eventualne komplikacije i moguće poboljšanje tj. ishod liječenja. Metode distrakcije omogućavaju adekvatnu kontrolu nad Cobbovim kutem tokom sazrijevanja, ali ne postoje čvrsti dokazi o tome da je konačan Cobbov kut nakon definitivne fuzije manji kod operiranih nego neoperiranih bolesnika s ranopojavnom skoliozom. S druge strane, konzervativno liječenje ne uzrokuje otvrdnuće kralježnice poput onog operativnog, kod kojeg je postotak fibroze inducirane transplantatima nakon svake operacije sve veći. Unatoč osrednjim rezultatima konzervativnog liječenja tokom perioda rasta, rezultati ove vrste liječenja po završetku rasta često su usporedivi s onima nakon dugotrajnog i kompliciranog kirurškog liječenja. U većina sindromskih i idiopatskih ranopojavnih skolioza uz konzervativno liječenje Cobbov kut ne prelazi 100° u dobi od 10 godina (21).

Odluka o vrsti kirurškog liječenja, danas je, pretežno temeljena na iskustvu pojedinog kirurga, etiologiji i progresiji određene skolioze, ali u obzir treba uzeti i suradljivost bolesnika i njegove obitelji te ostale psihosocijalne čimbenike, budući da se pokazalo da su lošiji psihosocijalni ishodi povezani s problemima u ponašanju, ali i većim brojem ponovljenih operacija (5).

Kirurško liječenje ranopojavnih skolioza nakon 9. godine života predmet je daljnje rasprave, s obzirom na to da je u većini slučajeva moguće odgoditi operaciju na jednu ili dvije godine, a tada metoda izbora može biti i spinalna fuzija pomoću multisegmentne konstrukcije s vijcima. Kod kongenitalnih ranopojavnih skolioza, kao i ostalih skolioza s pridruženim abnormalnostima prsnog koša, kirurško je liječenje često neizbježna opcija, a VEPTR metoda pokazala se kao potencijalno adekvatna za ovaj tip skolioze, budući da zahtijeva direktno proširenje toraksa.

Međutim, problem predstavlja činjenica da je ovakvo liječenje efikasno samo kada je započeto u ranoj dobi te traje duži niz godina, što može uvelike ometati rast toraksa.

Neuromuskularne ranopojavne skolioze preporučljivo je liječiti konzervativno do dobi u kojoj je prihvatljivo učiniti spinalnu fuziju. U trenutku kada dijete više ne podnosi ortozu, moguće je ugraditi implantate i šipke koji potiču rast. Kod bolesnika s narušenim plućnim statusom najvjerojatnije neće doći do znatnog oporavka plućne funkcije, ali se ipak može spriječiti njen daljnji gubitak pa se stoga kirurška tehnika treba pažljivo odabrati. Za ovu su indikaciju posebno pogodne dvostruke šipke koje su se pokazale uspješnima u liječenju ovakvih bolesnika s krhkim kostima i mišićnom slabošću (21). Bolesnike s neurološkom simptomatologijom treba operirati što ranije kako bi se izbjegao razvoj trajnih posljedica.

Metode kontrole rasta još su uvijek u začecima svog razvoja te ne postoji dovoljan broj studija na temelju kojih bi bilo moguće suditi o njihovoj vrijednosti i kvaliteti, a dodatan problem je i njihova još uvijek iznimna invazivnost. Kompresijske su metode veoma efikasne za ranopojavne skolioze manjih kuteva, ali za progresivne skolioze još nisu dovoljno učinkovite. Podaci o reverzibilnosti zaustavljanja rasta na taj način nisu dostupni.

Halo-trakcija je veoma vrijedna preoperativna metoda čija je uporaba opravdana budući da kralježnicu dovodi u najbolji mogući položaj, a tako uvelike smanjuje naneseni operativni stres i rizik od mehaničkih komplikacija (33). Konzervativno liječenje može zaustaviti progresiju ranopojavne skolioze, ali prava se korekcija može postići samo kirurškim liječenjem.

6. ZAKLJUČAK

S obzirom na složenu i inhomogenu skupinu bolesnika koju zahvaća ranopojavna skolioza, u liječenju postoji širok spektar opcija. Idealan pristup za svako dijete trebao bi biti individualiziran, s obzirom na njegovu dob, stupanj i tip(ranopojavne) skolioze, moguću progresiju i podležeće komorbiditete. Iako je kod neke djece konzervativno liječenje često dovoljno, sve veći broj djece zahtijeva neki oblik kirurškog liječenja. Kod nekih je bolesnika s ranopojavnom skoliozom konzervativno liječenje koristan način odgode kirurškog liječenja, pri čemu je stvoren vrijedan vremenski prozor za djetetov razvoj. Pritom je važno posvetiti pažnju očuvanju adekvatne plućne funkcije uz maksimalan torakalni i kralježnični rast. Budući da jasne smjernice o liječenju ranopojavnih skolioza ni danas ne postoje, odluka ostaje u rukama djetetovog liječnika. Svako liječenje trebalo bi u cilju imati maksimalan ispravak skoliotične krivine, uz minimalne posljedice po ostale djetetove funkcije te minimalne komplikacije, uzimajući u obzir djetetovo psihosocijalno stanje te motivaciju za određenu vrstu liječenja.

Budući smjerovi u liječenju ranopojavnih skolioza nastavljaju se razvijati zajedno s razvitkom novih slikovnih metoda i tehnologije, a veća interdisciplinarna suradnja mogla bi u budućnosti donijeti odgovore na mnoga od još uvijek neodgovorenih pitanja, a sukladno tome i jasnije smjernice o odabiru vrste liječenja.

7. ZAHVALE

Zahvaljujem svom mentoru, prof. dr.sc. Tomislavu Đapiću na razumijevanju, susretljivosti i pomoći tokom pisanja ovog rada.

Zahvaljujem dr. Ozrenu Kubatu na strpljenju i vrijednim savjetima te na nesebično uloženom vremenu za pomoć pri pisanju ovog rada.

Posebno hvala Petri, Matiji, Silvi, Juri, Marinu i Mislavu bez čijeg bi strpljenja i savjeta ovaj diplomski rad za mene bio još veći izazov.

Hvala mojoj obitelji i svim prijateljima na apsolutnoj i bezuvjetnoj podršci i vjeri u mene tokom cjelokupnog studija. Uz Vas motivacije nikada nije nedostajalo. Svaki moj uspjeh je stoga i vaš.

Za kraj, hvala baki Ruži, koja mi je uvijek davala do znanja da su na Fakultetu, a tako i u životu, svi problemi rješivi.

8. LITERATURA

1. Karol LA. The natural history of early-onset scoliosis. *J Pediatr Orthop.* 2019;39(Suppl 1):S38-43.
2. Cobb JR. Outline for the study of scoliosis. *Instructional Course Lectures. Am Acad Orthop Surg.* 1948;5:261-75.
3. Korbel K, Kozinoga M, Stoliński Ł, Kotwicki T. Scoliosis Research Society (SRS) criteria and Society of Scoliosis Orthopaedic and Rehabilitation Treatment (SOSORT) 2008 guidelines in non-operative treatment of idiopathic scoliosis. *Pol Orthop Traumatol.* 2014;79:118-22.
4. McAlister WH, Shackelford GD. Classification of spinal curvatures. *Radiol Clin North Am.* 1975;13(1):93-112.
5. Yang S, Andras LM, Redding GJ, Skaggs DL. Early-onset scoliosis: a review of history, current treatment, and future directions. *Pediatrics.* 2016;137(1):e20150709.
6. Redding GJ. Early onset scoliosis: a pulmonary perspective. *Spine Deform.* 2014;2(6):425-9.

7. Janicki JA, Alman B. Scoliosis: review of diagnosis and treatment. *Pediatr Child Health*. 2007;12(9):771-6.
8. Tis JE, Karlin LI, Akbarnia BA, Blakemore LC, Thompson GH, Mccarthy RE, i sur. Early onset scoliosis: modern treatment and results. *J Pediatr Orthop*. 2012;32(7):647-57.
9. Harrington PR. Scoliosis in the growing spine. *Pediatr Clin North Am*. 1963;10:225-45.
10. Sengupta DK, Webb JK. Scoliosis - the current concepts. *Indian J Orthop*. 2010;44(1):5-8.
11. Burwell RG. Aetiology of idiopathic scoliosis: current concepts. *Pediatr Rehabil*. 2003;6(3-4):137-70.
12. Antičević D. Skolioze i adolescencija. *Medicus*. 2010;19(1):51-60.
13. Edery P, Margaritte-Jeannin P, Biot B, Labalme A, Bernard JC, Chastang J, i sur. New disease gene location and high genetic heterogeneity in idiopathic scoliosis. *Eur J Hum Genet*. 2011;19(8):865-9.
14. Jada A, Mackel CE, Hwang SW, Samdani AF, Stephen JH, Bennett JT, i sur. Evaluation and management of adolescent idiopathic scoliosis: a review. *Neurosurg Focus*. 2017;43(4):E2.

15. Negrini S, Aulisa AG, Aulisa L, Circo AB, De Mauroy JC, Durmala J, i sur. 2011 SOSORT guidelines: orthopaedic and rehabilitation treatment of idiopathic scoliosis during growth. *Scoliosis*. 2012;7(1):3.
16. Campbell RM Jr. Spine deformities in rare congenital syndromes: clinical issues. *Spine (Phila Pa 1976)*. 2009;34(17):1815-27.
17. Karol LA. Early definitive spinal fusion in young children: what we have learned. *Clin Orthop Relat Res*. 2011;469(5):1323-9.
18. Asher MA, Burton DC. Adolescent idiopathic scoliosis: natural history and long term treatment effects. *Scoliosis*. 2006;1(1):2.
19. Rogala EJ, Drummond DS, Gurr J. Scoliosis: incidence and natural history. A prospective epidemiological study. *J Bone Joint Surg Am*. 1978;60(2):173-6.
20. Lonstein JE, Carlson JM. The prediction of curve progression in untreated idiopathic scoliosis during growth. *J Bone Joint Surg Am*. 1984;66(7):1061-71.
21. Cunin V. Early-onset scoliosis: current treatment. *Orthop Traumatol Surg Res*. 2015;101(Suppl 1):S109-18.
22. Thorsness RJ, Faust JR, Behrend CJ, Sanders JO. Nonsurgical management of early-onset scoliosis. *J Am Acad Orthop Surg*. 2015;23(9):519-28.
23. Helenius IJ. Treatment strategies for early-onset scoliosis. *EFORT Open Rev*. 2018;3(5):287-93.

24. Weinstein SL, Dolan LA, Spratt KF, Peterson KK, Spoonamore MJ, Ponseti IV. Health and function of patients with untreated idiopathic scoliosis: a 50-year natural history study. *JAMA*. 2003;289(5):559-67.
25. Nachemson A. A long term follow-up study of non-treated scoliosis. *Acta Orthop Scand*. 1968;39(4):466–76.
26. Canavese F, Dimeglio A. Normal and abnormal spine and thoracic cage development. *World J Orthop*. 2013;4(4):167-74.
27. Samuelsson L, Norén L. Trunk rotation in scoliosis. The influence of curve type and direction in 150 children. *Acta Orthop Scand*. 1997;68(3):273-6.
28. Agabegi SS, Kazemi N, Sturm PF, Mehlman CT. Natural history of adolescent idiopathic scoliosis in skeletally mature patients: a critical review. *J Am Acad Orthop Surg*. 2015;23(12):714-23.
29. Ovadia D. Clinical evaluation. U: Yazici M, ur. Non-idiopathic spine deformities in young children. Berlin: Springer – Verlag Berlin Heidelberg; 2011. Str.17-24.
30. Kovač V, Pećina M, Antičević D, Došen D. Moire topografija u ranoj detekciji deformacija kralješnice. *Problemi aplikacije*. *Acta Orthop Iugosl*. 1983;14:83-92.
31. Kotwicky T. Evaluation of scoliosis today: examination, X-rays and beyond. *Disabil Rehabil*. 2008;30(10):742-51.

32. Sitoula P, Verma K, Holmes L Jr, Gabos PG, Sanders JO, Yorgova P, i sur. Prediction of curve progression in idiopathic scoliosis: validation of the Sanders skeletal maturity staging system. *Spine (Phila Pa 1976)*. 2015;40(13):1006-13.
33. Beauchamp EC, Anderson RCE, Vitale MG. Modern surgical management of early onset and adolescent idiopathic scoliosis. *Neurosurgery*. 2019;84(2):291-304.
34. Zhang W, Sha S, Xu L, Liu Z, Qiu Y, Zhu Z. The prevalence of intraspinal anomalies in infantile and juvenile patients with “presumed idiopathic” scoliosis: a MRI-based analysis of 504 patients. *BMC Musculoskelet Disord*. 2016;17:189.
35. Zheng YP, Lee TT, Lai KK, Yip BH, Zhou GQ, Jiang WW, i sur. A reliability and validity study for Scolioscan: a radiation-free scoliosis assessment system using 3D ultrasound imaging. *Scoliosis Spinal Disord*. 2016;11:13.
36. Weiss HR. The method of Katharina Schroth - history, principles and current development. *Scoliosis*. 2011;6:17.
37. Rigo M, Negrini S, Weiss HR, Grivas TB, Maruyama T, Kotwicki T. ‘SOSORT consensus paper on brace action: TLSO biomechanics of correction (investigating the rationale for force vector selection)’. *Scoliosis*. 2006;1:11.
38. Stokes IA. Mechanical effects on skeletal growth. *J Musculoskelet Neuronal Interact*. 2002;2(3):277-80.
39. Mehta MH. Growth as a corrective force in the early treatment of progressive infantile scoliosis. *J Bone Joint Surg Br*. 2005;87(9):1237-47.

40. Mahar AT, Bagheri R, Oka R, Kostial P, Akbarnia BA. Biomechanical comparison of different anchors (foundations) for the pediatric dual growing rod technique. *Spine J.* 2008;8(6):933-9.
41. Akbarnia BA, Breakwell LM, Marks DS, McCarthy RE, Thompson AG, Canale SK, i sur. Dual growing rod technique followed for three to eleven years until final fusion: the effect of frequency of lengthening. *Spine (Phila Pa 1976).* 2008;33(9):984-90.
42. Cunningham ME, Frelinghuysen PH, Roh JS, Boachie-Adjei O, Green DW. Fusionless scoliosis surgery. *Curr Opin Pediatr.* 2005;17(1):48–53.
43. Yazici M, Emans J. Fusionless instrumentation systems for congenital scoliosis: expandable spinal rods and vertical expandable prosthetic titanium rib in the management of congenital spine deformities in the growing child. *Spine (Phila Pa 1976).* 2009;34(17):1800-7.
44. Yang JS, Sponseller PD, Thompson GH, Akbarnia BA, Emans JB, Yazici M, i sur. Growing rod fractures: risk factors and opportunities for prevention. *Spine (Phila Pa 1976).* 2011;36(20):1639-44.
45. Skaggs KF, Brasher AE, Johnston CE, Purvis JM, Smith JT, Myung KS, i sur. Upper thoracic pedicle screw loss of fixation causing spinal cord injury: a review of the literature and multicenter case series. *J Pediatr Orthop.* 2013;33(1):75-9.

46. Mehdian H, Stokes OM. Growing rod construct for the treatment of early-onset scoliosis. *Eur Spine J*. 2015;24(Suppl 5):S647-51.
47. Akbarnia BA, Marks DS, Boachie-Adjei O, Thompson AG, Asher MA. Dual growing rod technique for the treatment of progressive early-onset scoliosis: a multicenter study. *Spine (Phila Pa 1976)*. 2005;30(Suppl 17):S46-57.
48. Mackenzie WG, Matsumoto H, Williams BA, Corona J, Lee C, Cody SR, i sur. Surgical site infection following spinal instrumentation for scoliosis: a multicenter analysis of rates, risk factors, and pathogens. *J Bone Joint Surg Am*. 2013;95(9):800-6.
49. Sankar WN, Skaggs DL, Emans JB, Marks DS, Dormans JP, Thompson GH, i sur. Neurologic risk in growing rod spine surgery in early onset scoliosis: is neuromonitoring necessary for all cases?. *Spine (Phila Pa 1976)*. 2009;34(18):1952-5.
50. Sankar WN, Acevedo DC, Skaggs DL. Comparison of complications among growing spinal implants. *Spine (Phila Pa 1976)*. 2010;35(23):2091-6.
51. Dannawi Z, Altaf F, Harshavardhana NS, El Sebaie H, Noordeen H. Early results of a remotely-operated magnetic growth rod in early-onset scoliosis. *Bone Joint J*. 2013;95(1):75-80.
52. Akbarnia BA, Pawelek JB, Cheung KM, Demirkiran G, Elsebaie H, Emans JB, i sur. Traditional growing rods versus magnetically controlled growing rods for the

surgical treatment of early-onset scoliosis: a case-matched 2-year study. *Spine Deform.* 2014;2(6):493-7.

53. Betz RR, Ranade A, Samdani AF, Chafetz R, D'Andrea LP, Gaughan JP, i sur. Vertebral body stapling: a fusionless treatment option for a growing child with moderate idiopathic scoliosis. *Spine (Phila Pa 1976).* 2010;35(2):169-76.
54. Samdani AF, Ames RJ, Kimball JS, Pahys JM, Grewal H, Pelletier GJ, i sur. Anterior vertebral body tethering for idiopathic scoliosis: two-year results. *Spine (Phila Pa 1976).* 2014;39(20):1688-93.

9. ŽIVOTOPIS

Dora Martinčević rođena je 3. travnja 1994. u Zagrebu. Privatnu klasičnu gimnaziju u Zagrebu završila je 2013. godine. Medicinski fakultet u Zagrebu upisuje u akademskoj godini 2013./2014. te je trenutno studentica šeste godine integriranog studija. Članica je vodstva Studentske sekcije za kardiologiju na Medicinskom fakultetu u Zagrebu te je aktivna članica Studentske sekcije za ortopediju i traumatologiju na Medicinskom fakultetu u Zagrebu. Sudjeluje u znanstvenom radu na Klinici za ortopediju KBC-a Zagreb, Šalata te na Klinici za gastroenterologiju na KB Merkur, Zagreb. Dobitnica je Dekanove nagrade za odličan uspjeh u akademskoj godini 2017./2018. Raspolaže znanjem engleskog i njemačkog te klasičnih jezika.