

Vertebroplastika - metoda liječenja kompresivnih prijeloma kralješaka

Wertheimer, Vjekoslav

Professional thesis / Završni specijalistički

2015

Degree Grantor / Ustanova koja je dodijelila akademski / stručni stupanj: **University of Zagreb, School of Medicine / Sveučilište u Zagrebu, Medicinski fakultet**

Permanent link / Trajna poveznica: <https://um.nsk.hr/um:nbn:hr:105:843927>

Rights / Prava: [In copyright](#) / [Zaštićeno autorskim pravom.](#)

Download date / Datum preuzimanja: **2024-09-26**



Repository / Repozitorij:

[Dr Med - University of Zagreb School of Medicine Digital Repository](#)



Sveučilište u Zagrebu

Medicinski Fakultet u Zagrebu

Vjekoslav Wertheimer

**VERTEBROPLASTIKA – METODA
LIJEČENJA KOMPRESIVNIH PRIJELOMA
KRALJEŠAKA**

ZAVRŠNI SPECIJALISTIČKI RAD

Zagreb, 2015.

Sveučilište u Zagrebu

Medicinski Fakultet u Zagrebu

Vjekoslav Wertheimer

**VERTEBROPLASTIKA – METODA
LIJEČENJA KOMPRESIVNIH PRIJELOMA
KRALJEŠAKA**

ZAVRŠNI SPECIJALISTIČKI RAD

Mentor: prim. doc. dr. sc. Tomislav Đapić, dr.med

Zagreb, 2015.

University of Zagreb

Faculty of Medicine Zagreb

Vjekoslav Wertheimer

**VERTEBROPLASTY – TREATMENT
METHOD IN COMPRESSIVE VERTEBRAL
FRACTURES**

Supervisor: prim. doc. dr. sc. Tomislav Đapić, dr.med

Zagreb, 2015.

SADRŽAJ

1.	UVOD	1
2.	POLOŽAJ BOLESNIKA	4
3.	PRISTUPI	7
4.	POSTOPERATIVNI TIJEK I PROTOKOL	10
5.	KOMPLIKACIJE	11
6.	NAŠA ISKUSTVA	13
7.	ZAKLJUČAK	14
8.	LITERATURA	15

1. UVOD

Učestalost osteoporotskih prijeloma proporcionalna je stupnju gubitka koštane mase. Osteoporotski kompresivni prijelomi kralješka najčešće zahvaća srednju i donju torakalnu kralježnicu i torakolumbalni prijelaz, a rjeđe lumbalni segment. Klinička slika očituje se naglim bolom u leđima uglavnom nakon minimalne ozljede, a često i bez nje. U kroničnom stanju osteoporotskog prijeloma kralježnice uočljiv je gubitak visine tijela, kifoza te manje ili više prisutni bolovi u leđima. Neki od tih prijeloma pokazuju benigni klinički tijek s mogućim tegobama unutar nekoliko tjedana. Drugi ipak imaju učestale posljedice prijeloma s dugotrajnim bolovima, gubitkom visine i deformacijom kralježnice. Ove promjene značajno koreliraju i s pogoršanjem balansa kralježnice, a u daljnjem tijeku i sa smetnjama hoda i pokretljivosti, smanjenjem funkcije pluća, gubitkom teka te bitnim smanjenjem kvalitete života i na kraju povećanom smrtnošću¹⁻³. U bolesnika s osteoporotskim prijelomom kralježnice smrtnost je povećana za 23 do 34 % u usporedbi s bolesnicima bez prijeloma. Najčešći uzrok smrtnost kod tih bolesnika je plućna bolest, uključujući kroničnu opstruktivnu bolest pluća i pneumoniju⁴.

Procjena morbiditeta za osteoporotske prijelome kralježnice otežana je i zbog velikog broja neotkrivenih i neregistriranih prijeloma. Na pregled se javlja samo jedna trećina od ukupnog broja bolesnika s osteoporotskim prijelomom kralježnice¹. Vjerojatno je samo jedna trećina svih prijeloma kralježnice dijagnosticirana^{5,6}. Incidencija klinički dijagnosticiranih osteoporotskih prijeloma kralježnice iznosi 117 na 100.000 ljudi na godinu ili 438.000 klinički dijagnosticiranih osteoporotskih prijeloma kralježnice na godinu u Europskoj uniji. Kod žena u dobi iznad 60 godina njih 25 do 30 % zadobije osteoporotski prijelom kralježnice i posljedičnu deformaciju⁷. Prijelomi kralježnice dva do tri puta su učestaliji nego prijelomi kuka, posebice u žena. Najnoviji podaci u SAD-u pokazuju da najmanje 700.000 bolesnika u godini ima osteoporotski prijelom kralježnice, što predstavlja jedan od vodećih zdravstvenih problema starije populacije^{8,9}.

Uzrok činjenici da je dijagnosticiran neznatan dio osteoporotskih prijeloma kralježnice je da su one asimptomatske ili protječu uz manje tegobe¹⁰. U žena 90 % osteoporotskih prijeloma nastaje uz minimalnu ozljedu, a u muškaraca otprilike uz 60 % prijeloma kralježnice. Epidemiološka obilježja osteoporotskih prijeloma u Hrvatskoj istraživana su i u okviru međunarodne studije *European Vertebral Osteoporosis Study* (EVOS). U uzorku ispitanika iz Zagreba utvrđena je standardizirana stopa prijeloma kralježaka u 16,3 % muškaraca i 14,8 % žena, srednje dobi oko 60 godina¹¹. U odnosu na

ostale europske centre, prevalencija u Hrvatskoj bila je relativno visoka. U nastavku ove studije (*European Prospective Osteoporosis Study –EPOS*) utvrđeno je da incidencija prijeloma podlaktice u žena u Istočnoj Europi, uključujući Hrvatsku, odgovara onoj u skandinavskim zemljama, u kojima je najveća incidencija svih prijeloma ekstremiteta, uključujući kuk¹². Jedna od većih epidemioloških studija o osteoporozi, koja je pokazala veličinu problema u Hrvatskoj, provedena je u nekoliko županija i temeljila se na ultrazvučnoj denzitometriji. Osteoporoza je utvrđena u 38,6 % ispitanika, a osteopenija u 45,4 % ispitanika, od kojih su 95,2 % bile žene prosječne dobi od 60 godina¹³. U muškaraca u dobi od 20 do 99 godina pokazano je da 16,2 % muškaraca starijih od 50 godina ima osteoporozu te da se vršne vrijednosti koštane mase postižu u trećem desetljeću života¹⁴.

Pristup liječenju osteoporotskih prijeloma kralježnice je individualan i temelji se na povijest bolesti, lokalizaciji simptoma te korelaciji kliničkog pregleda i radiološkog nalaza¹⁵. Osteoporotski prijelomi kralježnice uglavnom se i danas liječe konzervativno: mirovanjem, nesteroidnim antirumatskim lijekovima (NSAIL) i primjenom ortoza tipa Jewettove trouporišne ortoze ili drugih tipova ortoza. Mirovanje u postelji ubrzava razvoj osteoporoze, a u većine bolesnika ove terapijske mjere ne smanjuju bol¹⁶⁻¹⁸. Glede otežanog nošenja ortoze, te loših rezultata konzervativnog liječenja, razvojem kirurške tehnike i tehnologije stvorene su nove mogućnosti liječenja kompresivnih prijeloma kralježnice.

Nakon pluća i jetre, lokomotorni sustav je treća najčešća lokacija metastaza u tijelu¹⁹. Kralježnica je najčešće zahvaćena metastazama unutar lokomotornog sustava, a najčešći maligni tumori koji se šire u lokomotorni sustav su tumor pluća, prostate, dojke i bubrega.

Liječenje metastatskih tumora kralježnice zahtjeva multidisciplinarni pristup koji uključuje onkologa, radiologa, ortopeda i neurokirurga.

Tradicionalni, konzervativni oblik liječenja lomova kralježaka kod malignog oboljenja uključuje upotrebu narkotika, analgetika, nesteroidnih antireumatika, mirovanje te uporabu ortoze, hormonalnu terapiju, radioterapiju i kemoterapiju ili najčešće kombinaciju dviju ili više njih. U slučaju rezistencije na konzervativnu terapiju, na nezadovoljavajući odgovor na kemoterapiju i radioterapiju, na progresiju kolapsa kralješka, prodor fragmenata i tumora u spinalni kanal, potrebu za uzimanjem uzorka tkiva kralješka za patohistološku analizu ili znakova neurološkog deficita indicira se operacijsko liječenje.

Vertebroplastika je stabilizacijski operacijski zahvat gdje se aplicira koštani cement iglom u slomljeni trup kralješka uz pomoć dijaskopije „in situ“ bez korekcije kifoze, poradi smanjenja bola. Provodi se od visine petog prsnog do petog slabinskog kralješka. Ovom metodom stabilizacija se postiže 10-ak minuta nakon aplikacija cementa u trup, a analgetski učinak je najviše rezultat sprječavanja mikropokreta, a tek nešto manje uništavanjem živčanih završetaka toplinskom reakcijom za vrijeme polimerizacije cementa²⁰.

Prije nego se pristupi operativnom zahvatu, osim konvencionalne radiološke obrade rendgenskom snimkom u 2 smjera, poželjno je učiniti scintigrafju skeleta i/ili MR kralješka radi utvrđivanja radi li se o svježem ili starom lomu, te CT-obradu kako bi se dobio uvid u stanje stražnjeg zida kralješka. Kod svježeg loma moguće je donekle korigirati zaklinjenost, te aplikacijom cementa reducirati mikropokrete, stabilizirati segmente i na taj način smanjiti bol i deformitet. Kod starih saniranih lomova s deformitetom i bolovima repozicija fragmenata nije moguća, a bol je vjerojatno posljedica poremećene biomehanike, spazma mišića ili spinalne stenoze, pa ovakav način liječenja nije indiciran.

Vertebroplastika se može rabiti zatvorenom operacijskom tehnikom (perkutano) ili u kombinaciji s dekompresijskim procedurama, ako postoji potreba za dekompresijom spinalnog kanala u slučaju pridružene hernije diska, prodora tumorskog tkiva ili djelića kost u kanal, kao i u slučaju prevelikog kolapsa trupa (otvorena vertebroplastika).

Ciljevi vertebroplastike su: smanjenje bolova, poboljšanje kvalitete života, poboljšanje biomehanike, smanjenje potrebe za korištenjem analgetika, sprječavanje daljnjeg razvoja deformiteta.

Indikacije za vertebroplastiku su: svježiji kompresivni prijelom trupa kralješka (manje od godinu dana), jaki bolovi koji ne prestaju na tradicionalni način liječenja (VAS > 7), porast rizika kifoze.

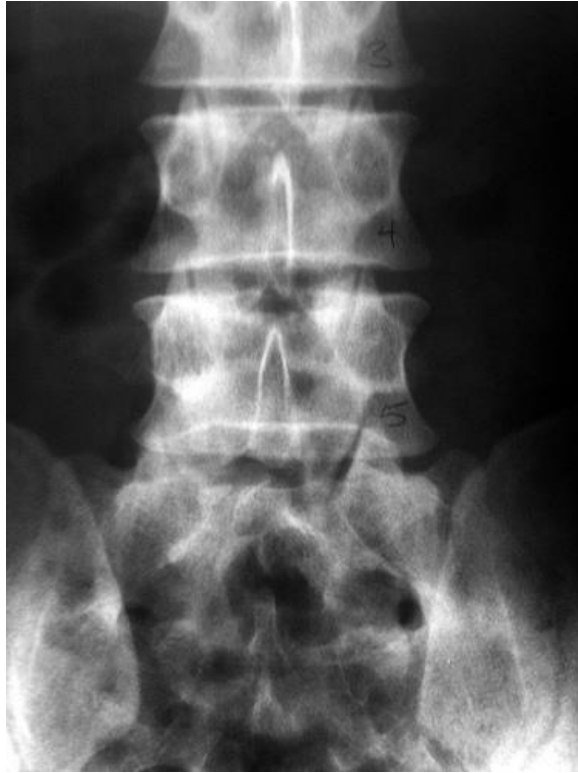Apsolutne kontraindikacije su: prisutnost infekcije, kompresija spinalnog kanala, koagulopatija, alergije na komponente cementa, uspješnost konzervativne terapije, osteopenična profilaksa, akutni traumatski lom.

Relativne kontraindikacije su: lom više od 3 kralješka, lom stariji od godinu dana, mlađi bolesnik, lom kranijalniji od Th5.

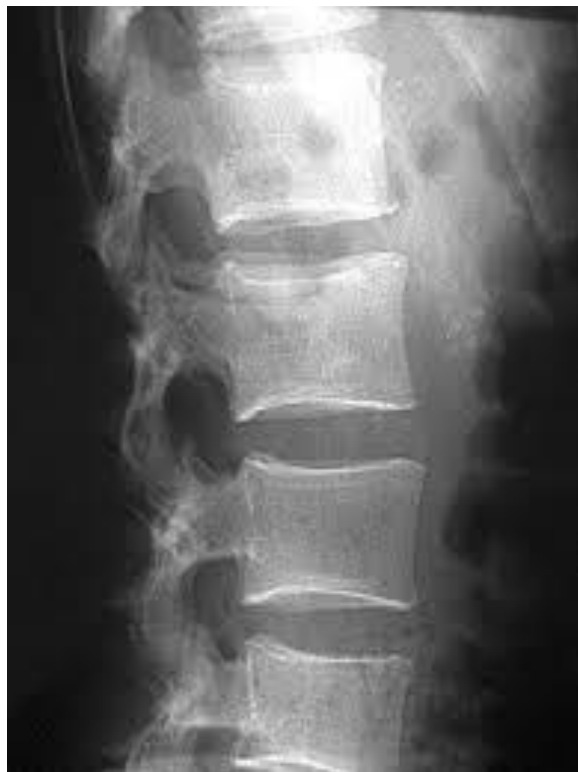2. POLOŽAJ BOLESNIKA

Bolesnik se postavlja u abdominalni dekubitus položaj (pronirani položaj) na radiolucntnom operacijskom stolu. Lijeva i desna strana prednjeg hemitoraksa i zdjelice u pomoć mekanih želatoznih jastuka odignu se od operacijskog stola tako da omogući da abdomen slobodno visi u šupljini sredine operacijskog stola. Nakon postavljanja bolesnika doziranim pritiskom dlanova operatera učini se reinklinacija na mjestu prijeloma, odnosno indirektna redukcija kompresivnog prijeloma uslijed djelovanja ligamentotaksije. Na taj način postiže se korekcija kifoze i povećava se visina trupa kolabiranog kralješka do 20%.

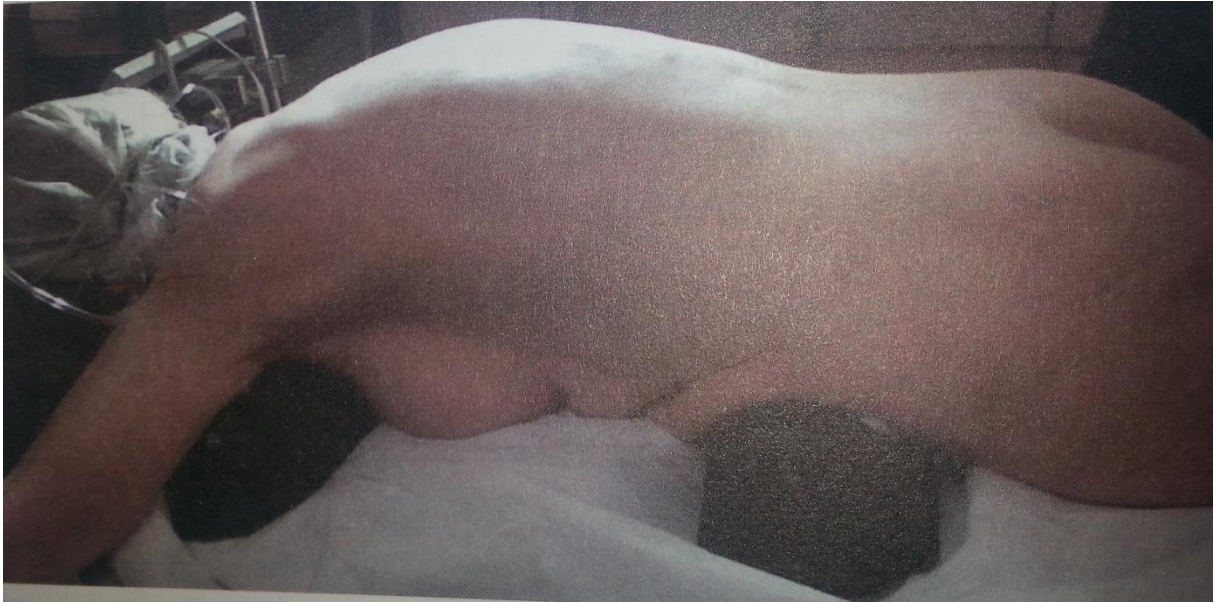Ako je moguće zahvat treba izvoditi sa dva C – luka. Sa uporabom dva uniplanarna RTG uređaja ili jednog biplanarnog RTG uređaja nije potrebna CT navigacija. Kolabirani kralješak se identificira uz pomoć dijaskopije u frontalnoj (AP ravnini) i sagitalnoj ravnini (LL ravnina). Adekvatna vizualizacija svih relevantnih struktura kralješka uvjet je izvođenja ove operacije. U frontalnoj ravnini moraju jasno biti vidljiva oba pedikla kralješka kao dvije ovalne koštane sjene te simetrično lokalizirani u odnosu na spinozni nastavak (bull's eye) i konturu trupa kralješka (Slika 1., 2., 3., 4.). U sagitalnoj ravnini moraju biti jasne pokrovne plohe trupa kralješka kao i pedikli koji se prezentiraju kao dvije paralelne sjene iza gornjeg stražnjeg ruba kralješka. Nakon toga slijedi standardno pranje i prekrivanje operacijskog polja.



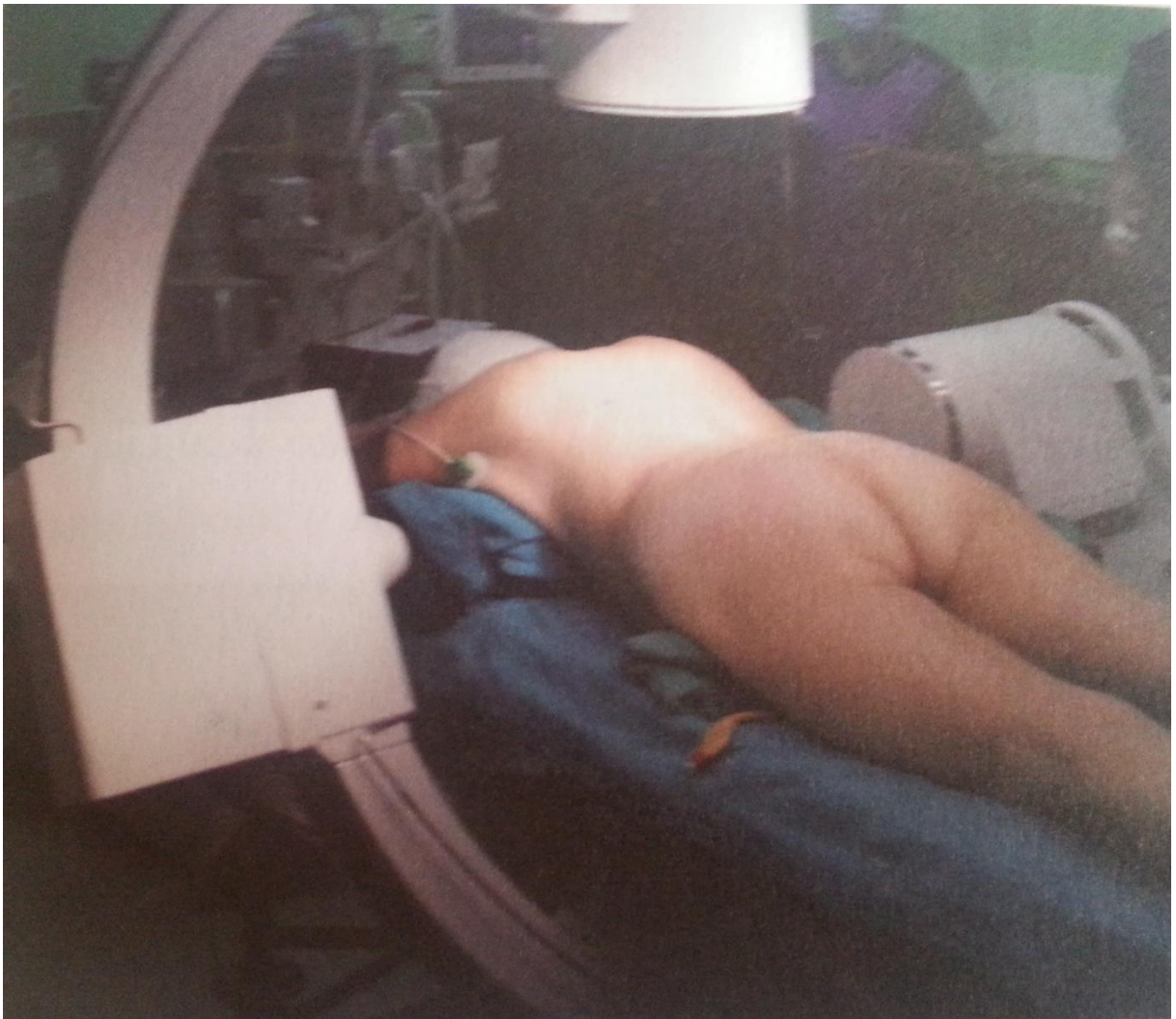Slika 1. *Pravilna vizualizacija kralješka iz frontalne ravnine*



Slika 2. *Pravilna vizualizacija kralješka iz sagitalne ravnine*



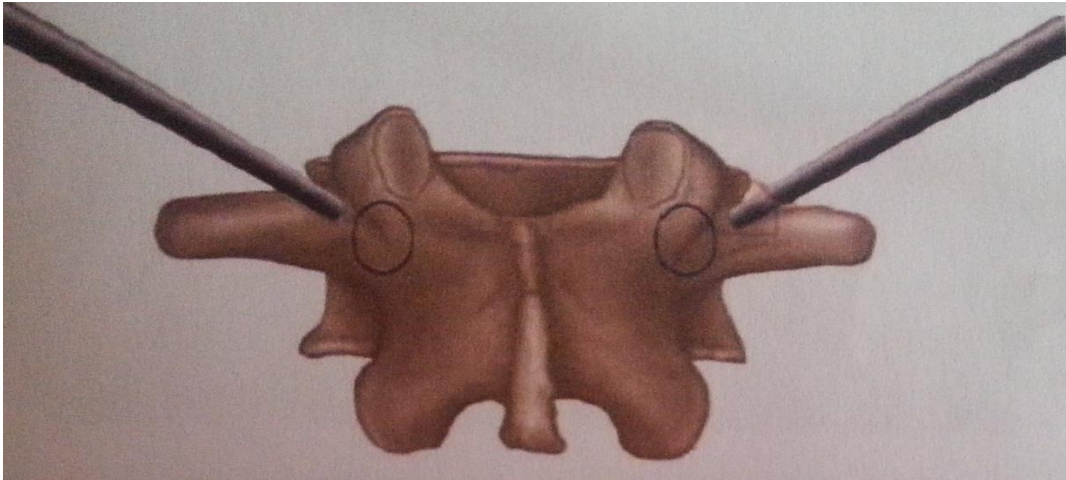
Slika 3. Pravilan položaj bolesnika na operacijskom stolu




Slika 4. Pozicioniranje biplanarnog RTG uređaja

3. PRISTUPI

Na kolabirani kralješak se pristupi perkutano, transpedikularno. Ovo je najčešće korišten pristup jer ima jasne anatomske odlike, veoma je efektivan, izuzetno siguran te omogućuje efikasno zaustavljanje krvarenja iz kosti zbog naliježućeg mekog tkiva. Koristi se igla 11 Gaugea za biopsiju kosti (lumbalni segment) ili 13-14 gaugea (torakalni segment). Postavi se u središte pedikla u frontalnoj projekciji a potom prateći je dijaskopom u sagitalnoj ravnini kroz pedikul do prednje trećine trupa kralješka (Slika 5., 6.).



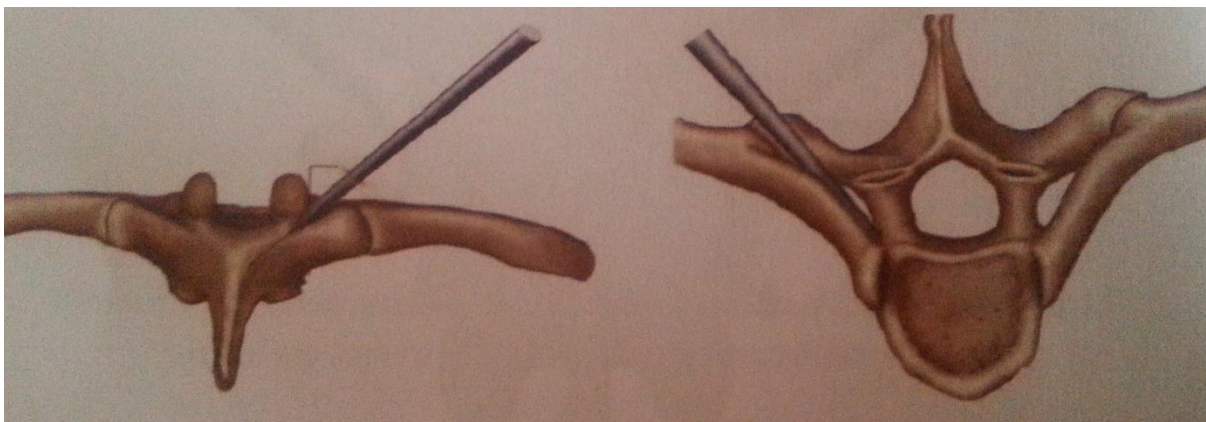
Slika 5. Slikovni prikaz transpediukularnog pristupa u frontalnoj ravnini



Slika 6. Slikovni prikaz transpediukularnog pristupa u sagitalnoj ravnini

Ekstrapediukularni pristup koristi se uglavnom za gornje torakalne kralješke i analogan je transpediukularnom pristupu uz razliku što se ne inzistira na centriranosti igle u pedikul kralješka. Anatomski put ide iznad gornjeg medijalnog dijela processusa

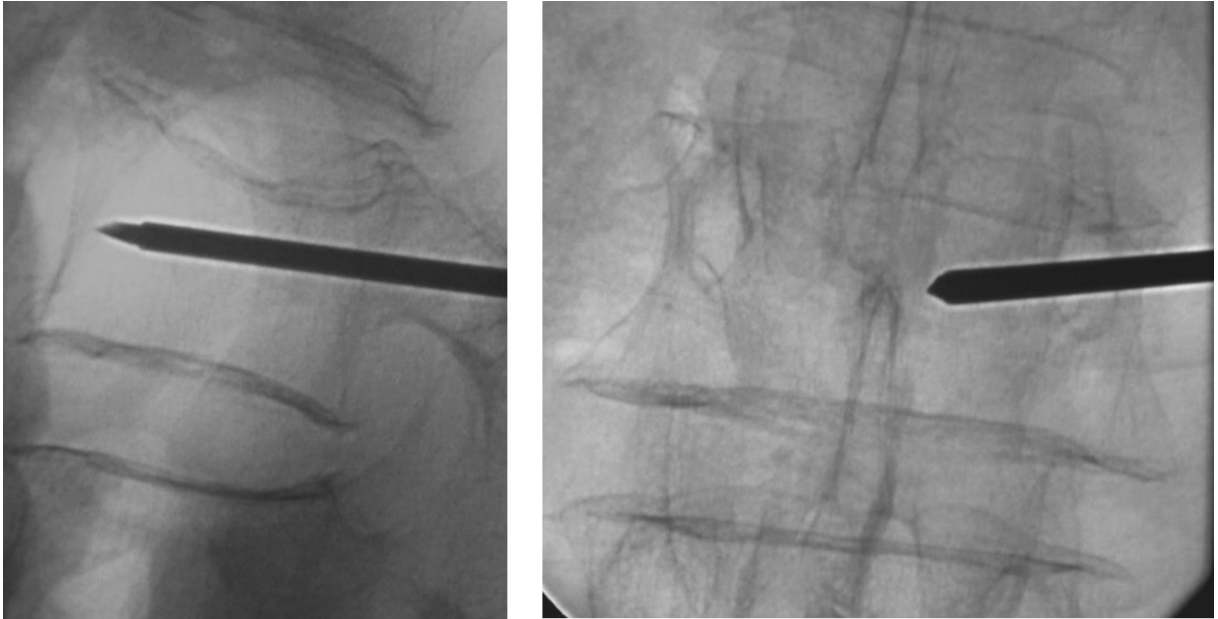
transfersusa i duž kosovertebralnog kuta, dok se u trup kralješka pristupa superolateralno (Slika 7.). Kod ovog pristupa kao komplikacije se mogu javiti pneumotoraks i parasipnalni hematom.



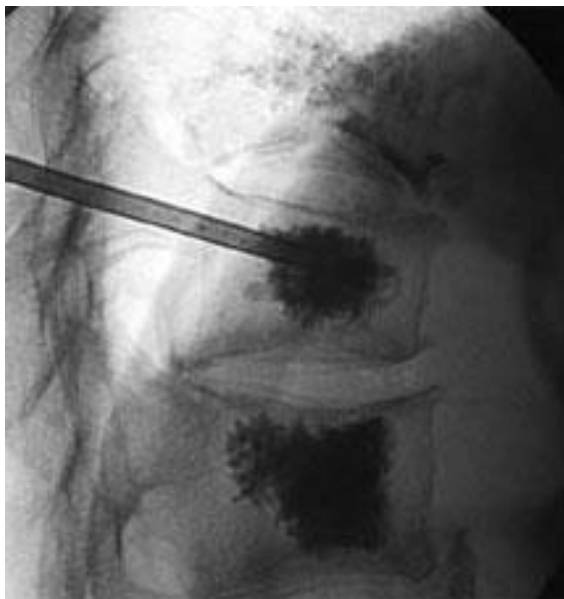Slika 7. Slikovni prikaz ekstrapediuklarnog pristupa u frontalnoj i sagitalnoj ravnini

Procedura se radi bipedikularno ili unipedikularno. Bipedikularni pristup nudi prednost u smislu smanjivanja pritiska na trup kralješka prilikom cementiranja. Nakon postavljanja igle u adekvatan položaj (Slika 8.), kroz nju se aplicira tanja igla u trup kralješka te se njome može uzeti uzorak za patohistološku analizu. Nakon toga se aplicira koštani cement adekvatne viskoznosti kroz radnu kanilu. Koštani cement je derivat polimetilmetaakrilata – PMMA.

Razlikujemo koštane cemente visoke i niske viskoznosti. Studije su pokazale kako koštani cementi visoke viskoznosti imaju manju učestalost komplikacija u smislu istjecanja koštanog cementa iz trupa kralješka, a smanjenje bolnosti i uspjeh vertebroplastike su jednaki u korelaciji sa koštanim cementima niske viskoznosti²¹. Također od izuzetne je važnosti da radna kanila za aplikaciju koštanog cementa ima otvor na strani igle za razliku od otvora na vrhu igle. Time se smanjuje mogućnost istjecanja koštanog cementa u spinalni kanal za 22%-68%²². Aplicira se oko 3-6 mL koštanog cementa po trupu kralješka, dok u najveće lumbalne kralješke stane i oko 8 mL koštanog cementa²³. Pretpostavljeni volumen koštanog cementa kojeg planiramo aplicirati je oko 50%-70% volumena trupa kralješka nakon kompresije. Postavljanje koštanog cementa u trup kralješka se prati u sagitalnoj RTG projekciji (Slika 9).



Slika 8. Položaj igle za vertebroplastiku u sagitalnoj i frontalnoj ravnini



Slika 9. Aplikacija koštanog cementa u trup kralješka u sagitalnoj ravnini

4. POSTOPERATIVNI TIJEK I PROTOKOL

Nakon zahvata bolesnik leži dva sata sa eleviranom glavom i potrebna je kontrola općeg i neurološkog statusa. Ponekad se javlja jače krvarenje na mjestu ulaska igle što se rješava lokaliziranim pritiskom na mjestu uboda u trajanju od 3-5 minuta.

U slučaju izrazitih bolova, neuroloških ispada potrebno je hitno uraditi CT. Ukoliko je vidljiv cement u spinalnom kanalu neophodna je hitna laminektomija i odstranjenje kompresije spinalnog kanala.

U neposrednom postoperativnom tijeku dopušteno je:

- Ležanje u krevetu najmanje jedan sat, dopušteno okretanje na bok
- Sljedeći sat sjedenje uz pomoć druge osobe
- Uzimanje tekućine u slučaju odsutnosti mučnine

Nekomplicirani postoperativni tijek dopušta otpuštanje bolesnika na kućno liječenje 2-24 sata nakon operativnog zahvata uz sljedeće uvjete:

- Ležanje u krevetu i minimalne aktivnosti narednih 24 sata
- Dijetalni režim i uzimanje lijekova kao i prije operativnog zahvata
- Toaleta mjesta uboda igle

5. KOMPLIKACIJE

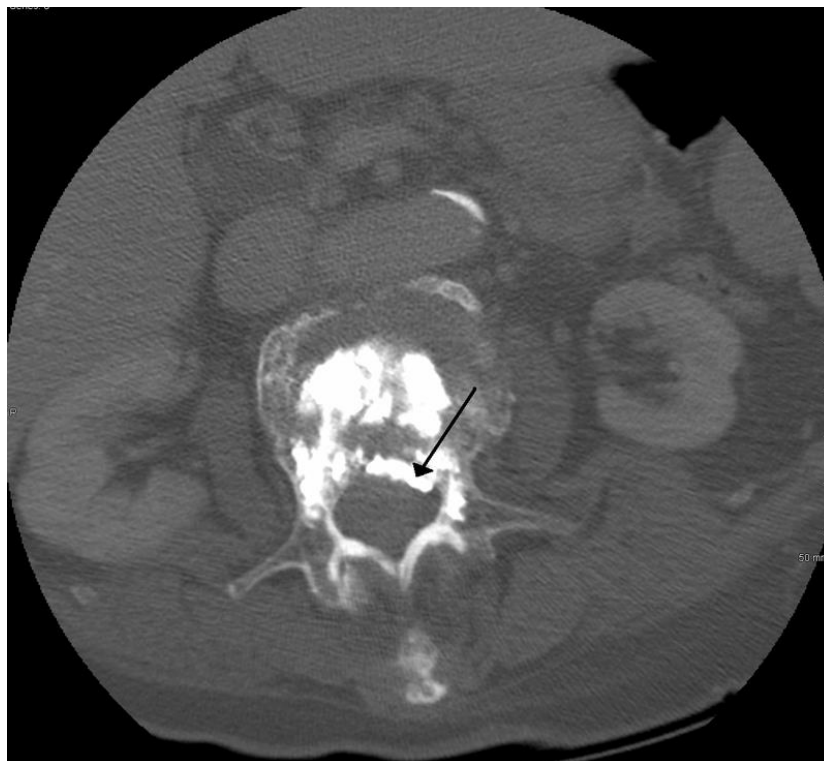Razlikujemo opće i lokalne komplikacije nakon operativno zahvata vertebroplastike.

Opće komplikacije obuhvaćaju:

- Pojačana bol u leđima
- Alergijske reakcije
- Lom rebara
- Prisutnost cementa u okolnom tkivu

Lokalne komplikacije:

- Loš položaj igle – posljedično neurološko oštećenje, ozljede unutarnjih organa, krvnih žila
- Istjecanje koštanog cementa izvan trupa kralješka u spinalni kanal
- Plućna embolija
- Embolija cerebralne arterije
- Infekcije



Slika 10. Istjecanje koštanog cementa u spinalni kanal

Učestalost komplikacija kod osteoporoze je oko 1,3 %, a kod tumora do 10 %. Najčešća komplikacija je istjecanje cementa ekstraosealno, iz trupa kralješka u okolno tkivo, što je rezultat prevelike količine cementa, loše selekcije bolesnika, loše operacijske tehnike ili neadekvatne viskoznosti cementa²⁴, a događa se na mjestu najmanjeg otpora trabekularne kost (Slika 10.). Curenje koštanog cementa obično je malo i nema rizika za bolesnika.

Sila koja omogućava tijek cementa kroz trabekularnu kost je od ključnog značaja kako bi se koštani cement ravnomjerno raširio među trabekulama. Rizik istjecanja cementa u spinalni kanal korelira s destrukcijom kost, pa je procedura i kontraindicirana u takvim slučajevima gdje postoji destrukcija stražnjeg zida trupa kralješka²⁵.

Postoji direktna povezanost između vremena pripreme i apliciranja cementa, gdje nakon 10 minuta od početka miješanja gotovo da i nema curenja pri aplikaciji²⁵.

Ne postoji direktna povezanost količine apliciranog cementa sa stupnjem smanjenja bola^{26,27}.

Istjecanjem cementa u intervertebralni disk povećava se rizik od prijeloma susjednog kralješka i do 5 puta²⁸.

Spinalan infekcija je izuzetno rijetka komplikacija i manifestira se pogoršanjem boli u leđima i povišenom tjelesnom temperatutom nekoliko tjedana nakon operativnog zahvata. Adekvatna terapija je imobilizacija u trajanju od tri mjeseca i intravenska antibiotska terapija.

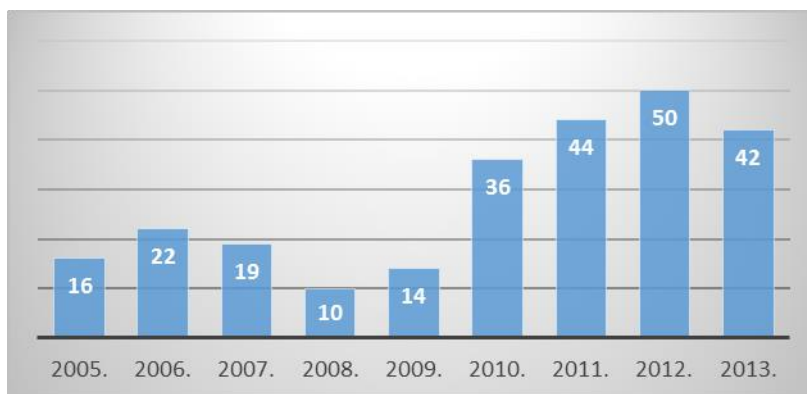
Oko 0,3% bolesnika doživi refrakturu koje se obično uspješno saniraju ponovljenom vertebroplastikom. Najčešće se javljaju radi nedovoljne količine apliciranog koštanog cementa u korpus kralješka (Tablica 1.).

KOMLIKACIJA	TRANS. PED. VERTEBROPLASTIKA	EKSTRA. PED. VERTEBROPLASTIKA
PRIBLIŽAN BROJ ZAHVATA	150.000	12.000
CURENJE CEMENTA U KANAL SA TRAJNIM NEUROLOŠKIM DEFICITOM	1	0
EPIDURALNI HEMATOM	0	0
CURENJE CEMENTA U SPINALNI KANAL BEZ ZNAČAJNIJEG DEFICITA	0	0
CEMENTNI PLUĆNI EMBOLUS	1	0
ILEUS	0	0
INFektivNI DISCITIS	1	0
PNEUMOTORAKS	0	1
ANAFILAKSIJA, AREST, PAD KRVNOG TLAKA	4	2
LOM INSTRUMENTACIJE BEZ POSLJEDICA	5	1
SMRT	3	4

Tablica 1. Učestalost specifičnih komplikacija vertebroplastike u izvještajima FDA (Federal Drug Agency) za period 1999. – 2003. godine

6. NAŠA ISKUSTVA

Na odjelu za ortopediju KBC Osijeku operacijski zahvat vertebroplastika se provodi od 2005. godine. Ukupno je zbrinuto 253 bolesnika sa kompresivnim prijelomima torakalnih i lumbalnih kralješaka različitih etiologija (Slika 11.).



Slika 11. Broj vertebroplastika po godinama

U istraživanju učinjenom na odjelu za ortopediju KBC Osijek²⁹ 55 bolesnika (43 žene i 12 muškaraca, starosti između 38 – 82 godine) sudjelovalo je u studiji.

Bolesnici su ispunjavali VAS upitnik sa skalom od 1 – 10 prije operacijskog zahvata, te 24 sata i 3 mjeseca nakon operacijskog zahvata.

Provedeno je 55 operativnih procedura na 85 kralješaka, 32 radi patoloških kompresivnih prijeloma i 23 radi osteoporotskih kompresivnih prijeloma. Zahvat je učinjen na 27 torakalna i 57 lumbalnih kralješaka.

U 23 bolesnika zahvat je učinjen u lokalnoj anesteziji a kod 32 bolesnika u općoj anesteziji.

Prosječno vrijeme operacijskog zahvata je bilo oko 55 minuta (30 – 80 minuta).

Značajno smanjenje boli po VAS skali je bilo značajno, od 8.36 ± 0.85 prije operacijskog zahvata do 2.23 ± 0.85 (-72.63%) 24 sata nakon operacijskog zahvata, te 2.072 ± 0.81 tri mjeseca nakon operacijskog zahvata.

Od neželjenih događaja zabilježeno je kod jednog bolesnika curenje koštanog cementa u spinalni kanal sa posljedičnom paraparezom nakon čega se pristupilo hitnoj laminektomiji i dekompresiji spinalnog kanala. Nakon provođenja fizikalne terapije došlo je do djelomičnog oporavka. Kod dva bolesnika je zabilježena površinska infekcija *Staphylococcus epidermidis*, te su isti bili liječeni peroralnim antibioticima.

Kod 23 kralješaka je zabilježeno asimptomatsko curenje koštanog cementa van tijela kralješaka bez posljedica (27%).

7. ZAKLJUČAK

Cilj rada je prikaz vertebroplastike kao stabilizacijskog operacijskog zahvata u kojem se aplicira koštani cement iglom u slomljeni trup kralješka uz pomoć rentgenskog pojačivača, radi smanjenja bola.

Operacijski zahvat - vertebroplastika je indicirana od visine petog prsnog do petog slabinskog kralješka. Ovom metodom stabilizacija se postiže 10-ak minuta nakon aplikacije cementa u trup, a analgetski učinak je rezultat sprječavanja mikropokreta te uništavanja živčanih završetaka toplinskom reakcijom za vrijeme polimerizacije cementa.

Viskoznost cementa, položaj punkcijske igle i kontinuirano korištenje rentgenskog pojačivača tijekom cijele procedure, a naročito za vrijeme aplikacije cementa ključne su za zahvat jer značajno reduciraju mogućnost nastanka komplikacije.

Vertebroplastika predstavlja agresivan tretman u liječenju prijeloma, sama operacijska trauma je minimalna, omogućena je trenutna stabilnost i brza mobilizacija bolesnika, što vertebroplastiku čini metodom izbora u liječenju kompresivnih prijeloma trupa kralješka.

8. LITERATURA

1. Cooper C, Atkinson EJ, Jacobson SJ. Population-based study of survival after osteoporotic fractures. *Am J Epidemiology* 1993;137:1001-5.
2. Corter B, Houvenagel E, Puisieux F. Spinal curvatures and quality of life in women with vertebral fractures secondary to osteoporosis. *Spine* 1999;24:1921-5.
3. Silverman SL. The clinical consequences of vertebral compression fractures. *Bone* 1993;13:527-31.
4. Kado DM, Browner WS, Palermo L. Vertebral fractures and mortality in older women. A prospective study. *Arch Intern Med* 1999;159:1215-20.
5. Gehlbach SH, Bigelow C, Heimisdotr M. Recognition of vertebral fracture in a clinical set. *Osteoporosis Int* 2000;11:577-82.
6. Papaioannou A, Watts NB, Kendler DL. Diagnosis and management of vertebral fractures in elderly adults. *Am J Med* 2002;113:220-8.
7. Melton LJ III. Epidemiology of vertebral fractures in women. *Am J Epidemiology* 1989;129:1000-11
8. Wasnich U. Vertebral fracture epidemiology. *Bone* 1996;18:1791-6.
9. Cummings SR, Melton LJ. Epidemiology and outcomes of osteoporotic fractures. *Lancet* 2002;359:1761-7.
10. Friedrich M, Gitler G, Pieler-Bruha E. Misleading history of pain location in 51 patients with osteoporotic vertebral fractures. *Eur Spine J* 2006;15:1797-800.
11. O'Neill TW, Felsenberg D, Varlow J, Cooper C, Kanis JA, Silman AJ. The prevalence of vertebral deformity in European men and women: The European Vertebral Osteoporosis Study. *J Bone Miner Res* 1996;11:1010-8.
12. Ismail AA, Pye SR, Cockerill WC, Lunt M, Silman AJ, Reeve J et al. Incidence of limb fracture across Europe: results from European Prospective Osteoporosis Study (EPOS). *Osteoporosis Int* 2002;13:565-71.
13. Giljević Z. Značaj problema osteoporoze u Hrvatskoj. U: Svjetski dan osteoporoze. Zagreb, 2005;17.
14. Kaštelan D, Kujundžić Tiljak M, Kraljević I, Kardum I, Giljević Z, Koršić M. Calcaneus ultrasound in males – normative data in the Croatian population (ECUM study). *J Clin Invest* 2011; In press

15. Lunt M, Felsenberg D, Reeve J, Benevolenskaya L, Cannata J, Dequeker J et al. Bone density variation and its effects on risk of vertebral deformity in men and women studied in thirteen European centers: The EVOS study. *J Bone Miner Res* 1997;12:1883-94.
16. World Health Organization (WHO). Technical Report Series 921. Prevention and management of osteoporosis. Geneva:WHO;2003.
17. Wasnich RD. Epidemiology of osteoporosis. In: Favus MJ (ed.) Primer on the metabolic bone diseases and disorders of mineral metabolism. Philadelphia (PA): Lippincott Williams&Wilkins, 1999;257-9.
18. Hrvatski zavod za javno zdravstvo. Hrvatski zdravstveno-statistički ljetopis. Zagreb, 2004.
19. Boland PJ, Lane JM, Sundaresan N. Metastatic disease of the spine. *Clin Orthop* 1982;169:95.
20. Anselmetti GC, Manca A, Kanika K, Murphy K, Eminendific H, Masala S et al. Temperature measurement during polymerization of bone cement in percutaneous vertebroplasty: an in vivo study in humans. *Cardiovasc Intervent Radiol*. 2009;32:491-8.
21. S. Rapan et al.: Vertebroplasty – High Viscosity Cement versus Low Viscosity Cement, *Coll. Antropol.* **34** (2010) 3: 1063–1067
22. Figuerendon, Barra F, Moraes L, Rotta R, Casulart LA, *Arq Neuropsiquiatr*, 67 (2009) 377
23. Molloy S, Mathis JM, Belkoff S M. The effect of vertebral body percentage fill on mechanical behaviour during percutaneous vertebroplasty. *Spine* 2003; 28: 1549-1554.
24. Lee MJ, Dumonski M, Cahill P, Stanley T, Park D, Singh K. Percutaneous treatment of vertebral compression fractures: a meta-analysis of complications. *Spine (Phila Pa 1976)* 2009;34:1228-32
25. Baroud G, Crookshank M, Bohner M. High-viscosity cement significantly enhances uniformity of cement filling in vertebroplasty: an experimental model and study on cement leakage. *Spine (Phila Pa 1976)* 2006;31:2562-8.
26. Boger A, Wheeler KD, Schenk B, Heini PF. Clinical investigations of polymethylmethacrylate cement viscosity during vertebroplasty and related in vitro measurements. *Eur Spine J* 2009;18:1272-8

27. Kaufmann TJ, Trout AT, Kallmes DF. The effects of cement volume on clinical outcomes of percutaneous vertebroplasty. *AJNR Am J Neuroradiol* 2006;27:1933-7
28. Lin EP, Ekholm S, Hiwatashi A, Westesson PL. Vertebroplasty: cement leakage into the disc increase the risk of new fracture of adjacent vertebral body. *AJNR Am J Neuroradiol* 2004;25:175-80
29. S. Rapan et al.: Vertebroplasty for Vertebral Compression Fracture, *Coll. Antropol.* **33** (2009) 3: 911–914