

Maligni tumori temporalne kosti

Malbašić, Anton

Master's thesis / Diplomski rad

2022

Degree Grantor / Ustanova koja je dodijelila akademski / stručni stupanj: **University of Zagreb, School of Medicine / Sveučilište u Zagrebu, Medicinski fakultet**

Permanent link / Trajna poveznica: <https://um.nsk.hr/um:nbn:hr:105:538237>

Rights / Prava: [In copyright](#)/[Zaštićeno autorskim pravom.](#)

Download date / Datum preuzimanja: **2025-01-08**



Repository / Repozitorij:

[Dr Med - University of Zagreb School of Medicine Digital Repository](#)



SVEUČILIŠTE U ZAGREBU

MEDICINSKI FAKULTET

Anton Malbašić

Maligni tumori temporalne kosti

DIPLOMSKI RAD



Zagreb, 2022.

Ovaj diplomski rad izrađen je u Klinici za bolesti uha, nosa i grla i kirurgije glave i vrata Kliničkog bolničkog centra Zagreb Medicinskog fakulteta Sveučilišta u Zagrebu pod vodstvom doc. dr. sc. Krste Dawidowskog, dr. med., i predan je na ocjenu u akademskoj godini 2021./2022.

Popis kratica i pokrata:

ACC = adenoidni cistični karcinom (engl. adenoid cystic carcinoma)

BCC = bazocelularni karcinom (engl. basal cell carcinoma)

CT = kompjutorizirana tomografija (engl. computed tomography)

LTBR = lateralna resekcija temporalne kosti (engl. lateral temporal bone resection)

MEC = mukoepidermoidni karcinom (engl. mucoepidermoid carcinoma)

MRI = magnetska rezonancija (engl. magnetic resonance imaging)

PET/CT = pozitronska emisijska tomografija i kompjuterizirana tomografija (engl. Positron emission tomography/computed tomography)

SCC = planocelularni karcinom (engl. squamous cell carcinoma)

STBR = subtotalna resekcija temporalne kosti (engl. subtotal temporal bone resection)

TNM = (engl.) tumour, nodes, metastases

TTBR = totalna resekcija temporalne kosti (engl. total temporal bone resection)

SADRŽAJ

SAŽETAK	I
SUMMARY	II
1. UVOD.....	1
1.1. ANATOMIJA TEMPORALNE KOSTI	1
1.1.1. Anatomija zvukovoda.....	1
1.1.2. Anatomija bubnjišta.....	2
1.1.3. Anatomija unutrašnjeg uha	6
1.1.4. Anatomija unutarnjeg sluhovoda	6
1.2. OPĆENITO O MALIGNIM TUMORIMA TEMPORALNE KOSTI.....	6
2. NAJČEŠĆI TIPOVI PRIMARNIH MALIGNIH TUMORA TEMPORALNE KOSTI	7
2.1. PLANOCELULARNI KARCINOM	7
2.2. BAZOCELULARNI KARCINOM	7
2.3. ADENOIDNI CISTIČNI KARCINOM	7
2.4. MELANOM	7
2.5. DRUGI, MALIGNI TUMORI ATIPIČNI ZA PODRUČJE TEMPORALNE KOSTI	8
3. SIMPTOMATOLOGIJA I DIJAGNOSTIKA MALIGNIH TUMORA TEMPORALNE KOSTI	8
4. STUPNJEVANJE STADIJA MALIGNIH TUMORA TEMPORALNE KOSTI.....	9
5. TERAPIJSKE MOGUĆNOSTI	10
5.1. KIRURŠKA TERAPIJA	10
5.1.1. Lokalna ekscizija tumora.....	10
5.1.2. Lateralna resekcija temporalne kosti	11
5.1.3. Subtotalna i totalna resekcija temporalne kosti	13
5.1.4. Parotidektomija i disekcija vrata	15
5.1.5. Rekonstrukcija ličnoga živca i lica	15
5.2. RADIOTERAPIJSKE MOGUĆNOSTI	16
5.3. KEMOTERAPIJSKE MOGUĆNOSTI	16
6. RASPRAVA.....	16
7. ZAKLJUČAK	18
7. ZAHVALE	19
8. LITERATURA	20
9. ŽIVOTOPIS.....	26

SAŽETAK

NASLOV RADA: Maligni tumori temporalne kosti

AUTOR: Anton Malbašić

Maligni tumori temporalne kosti rijetki su tumori s raznovrsnom simptomatologijom. Najčešće zahvaćaju periaurikularnu kožu i kožu zvukovoda. Najčešći histološki tip tumora je planocelularni karcinom koji ima tendenciju lokalnog i limfogenog širenja u doušnu žlijezdu i vrat. Drugi najčešći histološki tip tumora ove lokalizacije je bazocelularni karcinom, dok su ostali histološki tipovi svojom učestalošću zanemarivi. Dijagnostika malignih tumora temporalne kosti temelji se na detaljnom dermatološkom i neurootološkom pregledu te radiološkim slikovnim tehnikama. Za ove tumore nema općeprihvaćenog sustava klasifikacije, no najčešće se koristi modificirani Pittsburgh sustav klasifikacije iz 2000. godine. Terapija malignih tumora temporalne kosti je, prije svega, kirurška i sastoji se od različito opsežnih resekcija mekog tkiva zvukovoda i temporalne kosti te površinske parotidektomije i disekcije vrata po indikaciji. Nakon operativnog zahvata, ovisno o opsežnosti samoga zahvata, provodi se rekonstrukcija žrtvovanog ličnoga živca i lične muskulature. Kirurškoj terapiji često se pridružuje dokazano blagotvorna adjuvantna radioterapija, a u novijim se istraživanjima i adjuvantna konkomitantna kemoradioterapija ističe kao opcija za bolesnike s uznapredovalim stadijima bolesti. Prognoza ovih tumora uvelike ovisi o stadiju bolesti, a za uznapredovale stadije ona je izrazito loša.

KLJUČNE RIJEČI: temporalna kost, maligni tumori, planocelularni karcinom, kirurška terapija, lični živac

SUMMARY

TITLE: Temporal bone carcinoma

AUTHOR: Anton Malbašić

Temporal bone carcinomas are rare tumours with a variable presentation. Despite their rarity, they most commonly derive from the periauricular skin and the external auditory canal skin. The most common histological type of these tumours are squamous cell carcinoma, which tend to spread locally and lymphogenically to the parotid gland and the neck. The second most common histological type of tumours affecting this area are basal cell carcinoma, while other types are negligible in frequency. Diagnosis of malignant temporal bone tumours is based on detailed dermatological and neurootological examination and radiological imaging techniques. There is no generally accepted classification system for these tumours, but the modified Pittsburgh classification system from 2000 is most commonly used. The treatment of malignant tumours of the temporal bone is primarily surgical, and it is based on resections of the soft tissue of the external auditory canal and the temporal bone of various extents, as well as frequent superficial parotidectomy and neck dissection, depending on the indication. After the operation, depending on the extent of it, the reconstruction of the sacrificed facial nerve and facial musculature is performed. Surgery is often accompanied by adjuvant radiotherapy, which is proven to be beneficial for the patients' survival. In a recent research, concomitant chemoradiotherapy has also emerged as an option in advanced stages of the disease. The prognosis of these tumours largely depends on the stage of the disease, and for advanced stages it is extremely poor.

KEY WORDS: temporal bone, carcinoma, squamous cell carcinoma, surgical therapy, facial nerve

1. UVOD

U radu će biti riječi o malignim tumorima temporalne kosti, njihovim najčešćim histološkim tipovima, kliničkoj prezentaciji, dijagnostici, kategoriziranju u prognostičke stupnjeve i terapiji. Naposljetku će biti riječi o općenitoj prognozi ovih tumora i prognozi u ovisnosti o njihovu histološkom tipu.

U uvodnim potpoglavljima bit će opisana anatomija temporalne kosti i njezinih unutarnjih struktura, a potom će biti općenito riječi o malignim tumorima temporalne kosti.

1.1. Anatomija temporalne kosti

Temporalna kost ili *os temporale* parna je kost kranija smještena na lateralnim stranama lubanje, a sastoji se od tri dijela: *pars squamosa*, *pars tympanica* i *pars petrosa*. *Pars squamosa* čini najveću lateralnu površinu temporalne kosti i omeđuje koštani dio zvukovoda s *pars tympanica* koji kao tanka pločica omeđuje koštani dio zvukovoda s prednje, donje i dijelom stražnje strane i s *pars petrosa*, koji koštani dio zvukovoda omeđuje sa stražnje strane. *Pars petrosa* u svom medijalnom dijelu (piramidi) sadrži strukture srednjeg i unutarnjeg uha, a važne strukture koje prolaze kroz ovaj dio temporalne kosti su unutarnja karotidna arterija, unutarnja jugularna vena i lični živac. (1, 2) Mnogi autori (3-5) izdvajaju i *pars mastoidea* na posterolateralnom dijelu kosti koji nastaje iz *pars squamosa* i *pars petrosa*, a postaje prominentniji nakon rođenja zbog razvoja *m. sternocleidomastoideusa* i utjecaja vlačne sile istog mišića. Neki autori *pars mastoidea* pribrajaju petroznom dijelu temporalne kosti i pridaju im zajednički naziv *pars petromastoidea*. (6, 7)

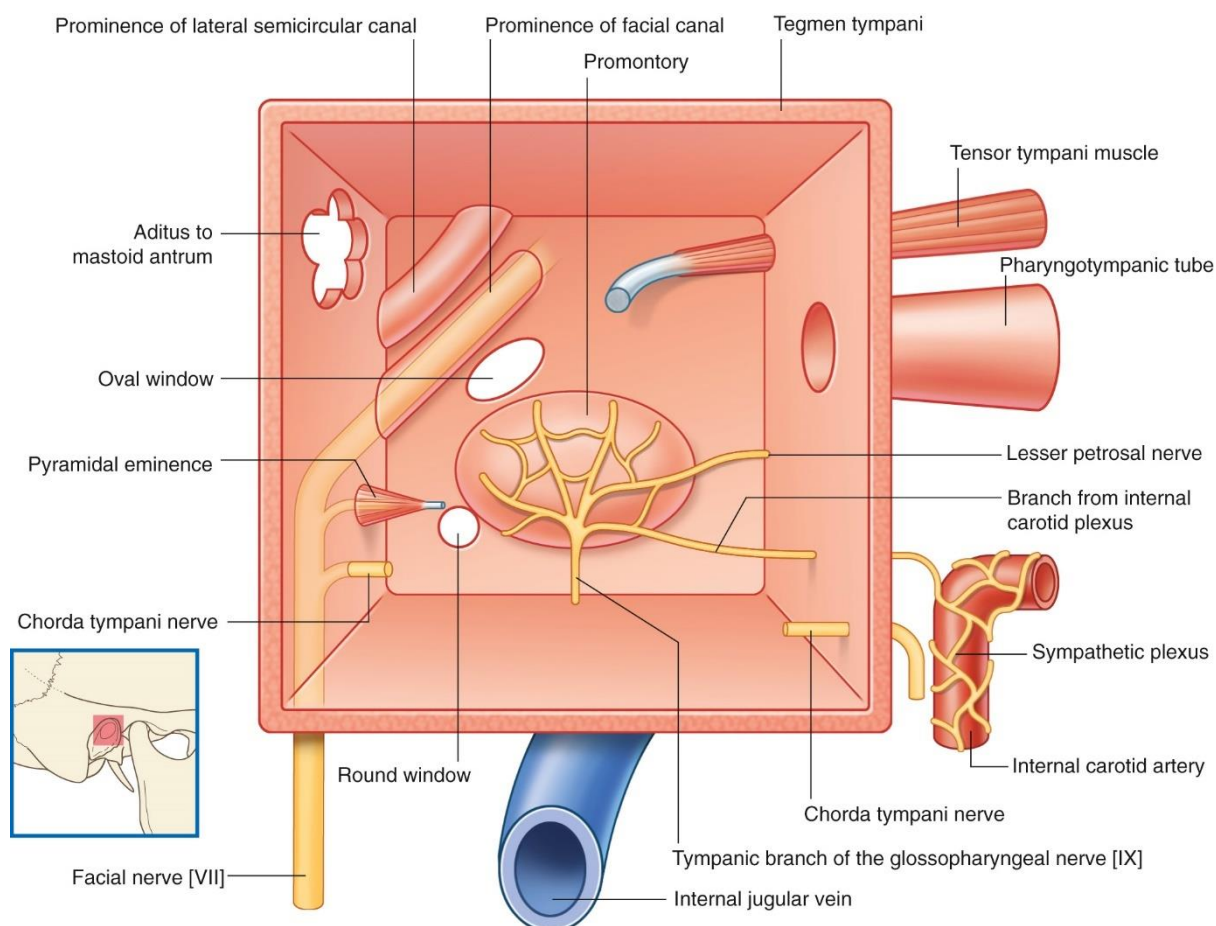
Unutar temporalne kosti, od lateralnog prema medijalnom, nalaze se koštani dio zvukovoda, *membrana tympani*, bubnjište s pripadajućim strukturama, mastoidni antrum, *tuba auditiva*, strukture unutrašnjeg uha i sluhovod sa svojim krvnim žilama i živcima.

1.1.1. Anatomija zvukovoda

Zvukovod se dijeli na koštani i hrskavični. Koštani, već prije opisan, čini medijalne dvije trećine zvukovoda, dok se hrskavični zvukovod nastavlja na koštani prema lateralno i čini njegovu preostalu trećinu. (8) Hrkavični zvukovod predstavlja nastavak vanjske uške, a ispunjen je Santorinijevim pukotinama što povećava mogućnost za lokalno širenje infekcije ili novotvorina iz susjednih struktura. (5)

1.1.2. Anatomija bubnjišta

Bubnjište se sastoji od šest zidova: gornjeg (*paries tegmentalis*), donjeg (*paries jugularis*), prednjeg (*paries caroticus*), stražnjeg (*paries mastoideus*), medijalnog (*paries labyrinthicus*), i lateralnog zida (*paries membranaceus*).



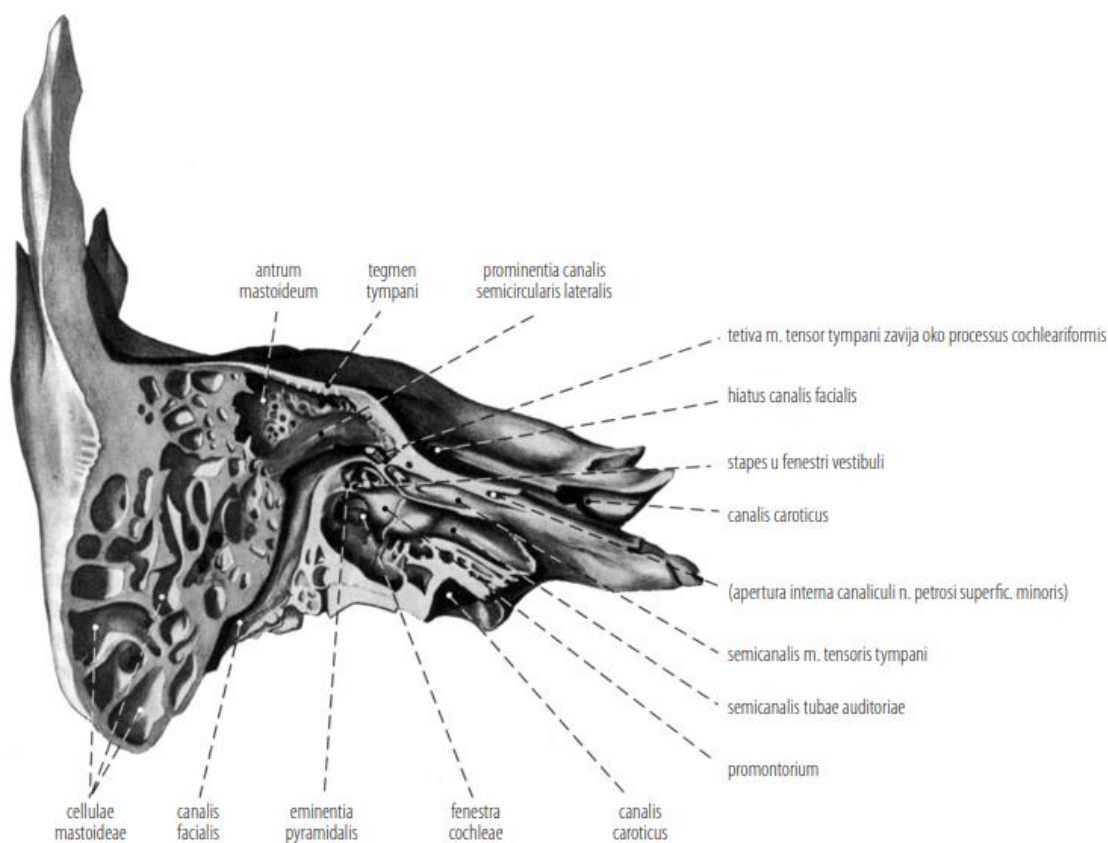
Slika 1. Shema desnog bubnjišta (pogled s lateralne strane). Prema: Drake, Richard L, Vogl, A Wayne, Mitchell, Adam W. M. (9)

Gornji zid tvori krov bubnjišta pomoću tanke koštane pločice (*tegmen tympani*). Donji zid tankom koštanom pločicom odvaja bubnjište od donje jugularne vene. (2) S obzirom na to da je donji zid u blizini donje jugularne vene, a *tegmen tympani* odvaja bubnjište od srednje lubanjske jame i temporalnog dijela mozga, to ih čini pogodnim mjestima za širenje infekcije ili ekspanzivnog procesa iz bubnjišta u navedene strukture. (10) Nadalje, na granici donjeg s medijalnim zidom nalazi se izlazište *n. tympanicus* koji sadrži osjetna visceralna vlakna.

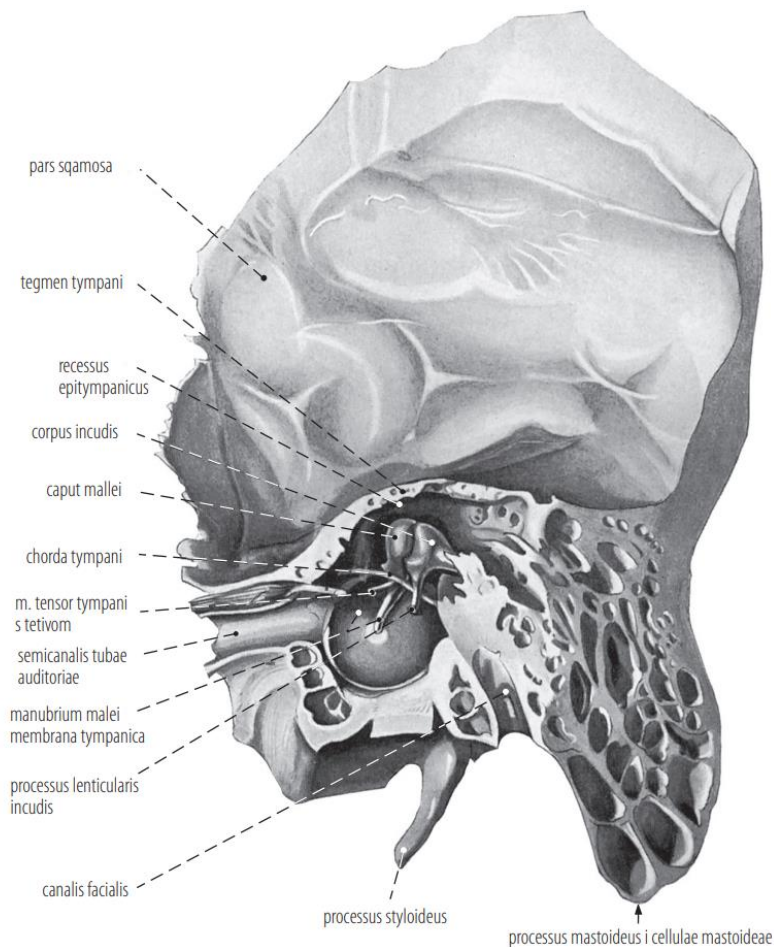
Prednji zid bubnjišta je tanka koštana pločica koja ograđuje koštani kanal *a. carotis interna* od bubnjišta, a sadrži otvore kroz koje prolaze periarterijska simpatička vlakna karotidne arterije i završetak Eustachijeve tube. Stražnji zid bubnjišta u gornjem dijelu ima komunikaciju između mastoidne šupljine i bubnjišta (*antrum mastoideum*), a u njegovu srednjem dijelu jest

eminentia pyramidalis koja predstavlja mjesto za hvatište tetive *m. stapediusa*. (2) Valja istaknuti da između mastoidne šupljine i stražnjeg zida bubnjišta prolazi lični živac, odakle se odvaja *chorda tympani* i ulazi u bubnjište. (11) Navedeno je važno imati na umu zbog blizine ličnoga živca bubnjištu i uvrštavanja lezije temporalne kosti u diferencijalnu dijagnozu prilikom prisutnih neuroloških simptoma vezanih uz lični živac.

Medijalni zid bubnjišta čini granicu između srednjeg i unutrašnjeg uha. Oblikovan je strukturama unutarnjeg uha, tako da na njemu možemo vidjeti koštano izbočenje bazalnog zavoja pužnice (*promontorium*) koje čini većinu medijalnog zida. Na promontoriju se nalazi timpanični živčani splet, koji stvaraju *n. tympanicus*, *r. communicans cum plexu tympanico* i periarterijski simpatički splet karotidne arterije. Na medijalnom se zidu još nalaze ovalni otvor (*vestibulum*), kružni otvor (pužnice) i izbočenje kanala ličnoga živca. Lateralni zid bubnjišta većinom je građen od bubnjične opne (*membrana tympani*) koja je uložena u koštani sulcus tympanicus. (2, 10)



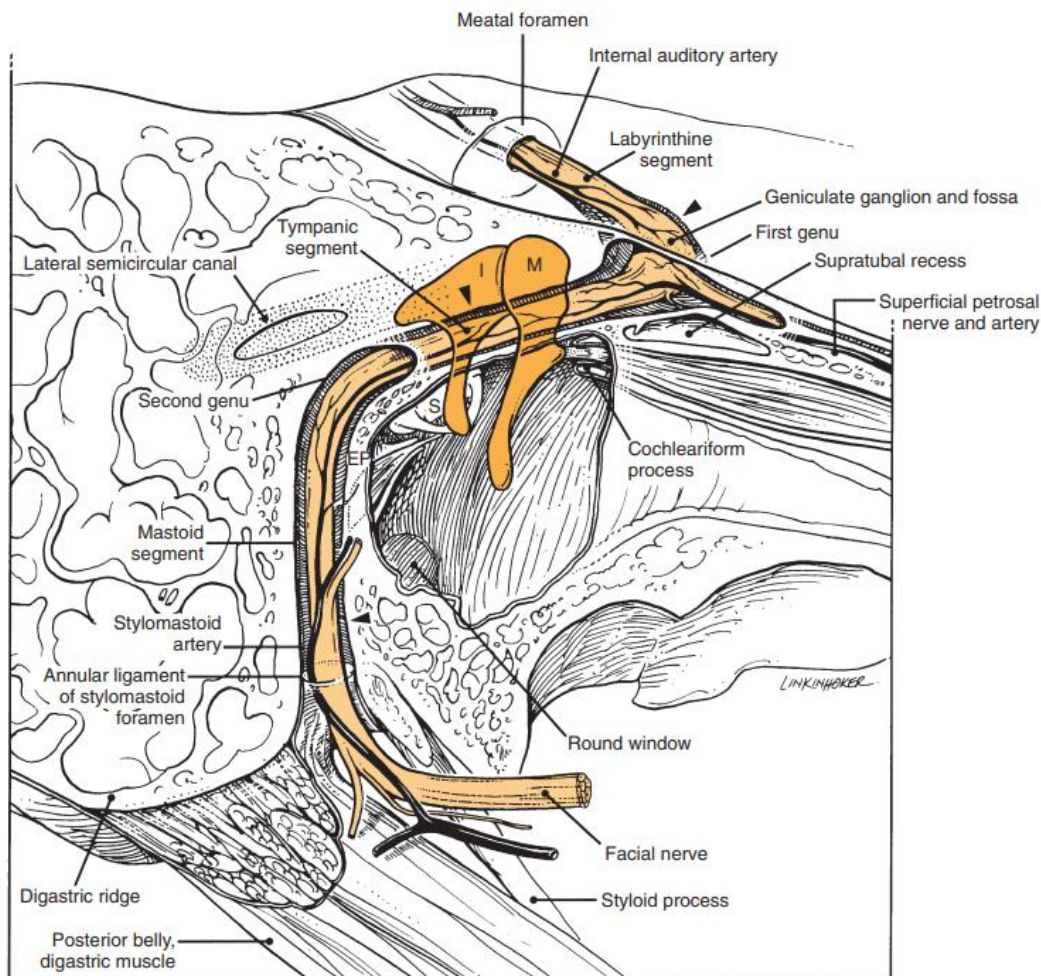
Slika 2. Rez kroz desnu sljepoočnu kost u ravnini *cavitas tympanica*; pogled na medijalni zid. Prema: Fanghänel J, Pera F, Anderhuber F, Nitsch R. (12)



Slika 3. Presjek kroz desnu sljepoočnu kost u ravnini *cavitas tympanica*; pogled na lateralni zid. Prema: Fanghänel J, Pera F, Anderhuber F, Nitsch R. (13)

Osim njegovih zidova, postoje još neke važne strukture unutar bubnjišta. Tako, primjerice, u bubnjištu pronalazimo slušne koščiće, čekić (*malleus*), nakovanj (*incus*) i stremen (*stapes*). One prenose vibracije zvuka s bubnjića na ovalni otvor do unutrašnjeg uha.

Lični živac ulazi u temporalnu kost sluhovodom i cijelim svojim tokom prolazi kroz *canalis facialis* (*Falloppi*). Nedugo nakon ulaska u kost oblikuje koljenski ganglij (*ggl. geniculi*), daje ogranke *n. petrosus major* i *r. communicans cum plexu tympanico* i zavija prema straga te prolazi s medijalne strane od bubnjišta. Na mastoidnoj strani bubnjišta zavija prema dolje, daje ogranke za *m. stapedius* i *chorda tympani* i naposljetku izlazi iz lubanje kroz *foramen stylomastoideum*. (2, 10, 11, 14, 15)



Slika 4. Presjek kroz desnu sljepoočnu kost u ravni stilomastoidnog foramena; pregled toka ličnoga živca kroz sljepoočnu kost. Prema: Flint PW, Francis HW, Haughey BH, Lesperance MM, Lund VJ, Robbins KT, et al. (16)

Ogranak ličnoga živca *chorda tympani* sadrži osjetna vlakna iz prednje dvije trećine jezika i preganglionarna parasimpatička vlakna za *ganglion submandibulare* te svojim tokom prolazi kroz bubnjište. (10) Iz mastoidnog dijela temporalne kosti ulazi u bubnjište i nalazi se na njegovu lateralnom dijelu, prolazi medijalno od čekića i anteriorno izlazi iz bubnjišta kroz *fissuru petrotympanicu* (Glaseri). (2, 11)

U bubnjištu se još nalazi prethodno spomenuti *n. tympanicus*, ogranak glosofaringealnog živca (*n. IX.*). On u bubnjište ulazi kroz donji zid i na promontoriju stvara timpanični živčani splet kojim osjetno inervira sluznicu bubnjišta, mastoidnih pukotina te kraja Eustachijeve tube. Iz spleta kroz prednji zid bubnjišta iz temporalne kosti izlazi *n. petrosus minor* koji nosi preganglionarna parasimpatička vlakna do *ganglion oticum*. (11)

1.1.3. Anatomija unutrašnjeg uha

Unutrašnje se uho sastoji od koštanih i, unutar njih, membranskih šupljina koje ispunjavaju organi unutrašnjeg uha. Koštane strukture unutrašnjeg uha zajedničkim se nazivom zovu koštani labirint. Organi za registraciju ravnoteže i sluha nalaze se unutar membranskog labirinta. Pužnica (*cochlea*), organ za sluh, naslanja se na medijalni zid bubnjišta, a polukružni kanalići i vestibulum nalaze se posteriorno od nje. Odvaja ih *n. vestibulocochlearis* (*n. VIII.*), koji iz tih organa prenosi specijalna somatska aferentna vlakna do moždanog stabla, izlazeći pritom iz temporalne kosti kroz sluhovod. (17)

1.1.4. Anatomija unutarnjeg sluhovoda

Sluhovod (*meatus acusticus internus*) predstavlja komunikaciju labirinta s endokranijem i mjesto je prolaska *n. facialis*, *n. intermedius* i *n. vestibulocochlearis* u, odnosno iz temporalne kosti, a ujedno je i kanal kojim prolaze *vasa labyrinthica* koje opskrbljuju labirint krvlju. (18) *N. intermedius* sadrži specijalna visceralna aferentna vlakna za okus i preganglijska sekretorna vlakna i ulazi u sluhovod s ličnim živcem te se u kanalu *n. facialis* priključuje njegovu deblu. (19)

1.2. Općenito o malignim tumorima temporalne kosti

Maligni tumori temporalne kosti rijetke su novotvorine i većim su dijelom posljedica lokalnog širenja maligniteta s periaurikularne i kože uške te s doušne žlijezde. (20) Primarna sijela unutar kosti su rijetka; od njih su češća primarna sijela zvukovod, mastoid i srednje uho. (21, 22) Prema Berlingeru i suradnicima (23) sekundarni tumori ove regije dijele se na pet kategorija po mehanizmu nastanka: udaljene metastaze, metastaze kao posljedica izravnog lokalnog širenja, meningealne karcinomatose, metastaze nastale leptomeningealnom infiltracijom intrakranijalnog primarnog tumora i metastaze nastale limfomatoznom infiltracijom. Prije svega, u ovome će radu biti riječi o primarnim malignim tumorima temporalne kosti s naglaskom na planocelularnom karcinomu i bazocelularnom karcinomu kao najčešćim tipovima malignih tumora temporalne regije, koji nastaju na koži zvukovoda, odakle prodiru u temporalnu kost.

2. NAJČEŠĆI TIPOVI PRIMARNIH MALIGNIH TUMORA TEMPORALNE KOSTI

2.1. Planocelularni karcinom

Od svih histoloških tipova, planocelularni je karcinom (*engl. squamous cell carcinoma, SCC*) najčešći na području temporalne kosti (21, 24, 25) i zauzima samo 0,2% svih tumora glave i vrata, odnosno nastaje u 6 osoba na njih milijun godišnje. (26) Etiologija SCC-a nije još u potpunosti razjašnjena, ali su kronični i maligni otitis externa te posljedična kronična otoreja (27), prethodna radioterapija lezija glave i vrata (26, 28, 29) i infekcije tipovima 16 i 18 humanog papilomavirusa te Epstein-Barr virusom (30, 31), otkriveni kao neki od čimbenika rizika za razvoj SCC-a na zvukovodu. Kao glavni čimbenik rizika za razvoj SCC-a i ostalih karcinoma na uški identificirane su svijetla put i izloženost ultraljubičastim zrakama. (32) Makroskopski, često se prikazuje kao egzofitična ili ulcerirajuća lezija s eritematoznom okolnom kožom i granulacijskim upalnim tkivom. (22)

2.2. Bazocelularni karcinom

Bazocelularni karcinom (*engl. basal cell carcinoma, BCC*) se spominje kao drugi najčešći histološki tip malignih tumora temporalne kosti i s SCC-om zauzima oko 50% svih karcinoma temporalne kosti. (22, 33) Češće nastaje na uški nego u zvukovodu (34), a s obzirom na mjesto nastanka, najčešće se razvija kao posljedica izlaganja ultraljubičastim zrakama. (32) BCC se na koži često prezentira kao ulcerirajuća tvorba. (22, 27)

2.3. Adenoidni cistični karcinom

Adenoidni cistični karcinom (*engl. adenoid cystic carcinoma, ACC*) treći je najčešći maligni tumor zvukovoda i zauzima oko 20% svih malignih tumora na toj lokaciji te 5% svih maligniteta temporalne kosti. (35, 36) Nastaje iz žljezdanog tkiva i u području glave i vrata češće se pojavljuje u žlijezdama slinovnicama. (37) Često se pojavljuje u obliku supkutane lezije sa sporim kliničkim tijekom i iz tog razloga rijetko se dijagnosticira u ranijoj fazi razvoja, odnosno često treba doći do propagacije simptoma da bi se postavila dijagnoza maligne novotvorine. (36-38)

2.4. Melanom

Melanom se mnogo češće razvija na uški nego unutar temporalne kosti. Štoviše, prema istraživanju Conleyja i Schullera (39) od svih malignih tumora u području temporalne regije, 43,9% tumora na uški otpada na melanome. Samim time, glavni čimbenici rizika za nastajanje melanoma svijetla su put i izloženost ultraljubičastim zrakama. (40) Ipak, kad je primarno sijelo melanoma unutar zvukovoda ili u srednjem uhu, izuzetno je teško na vrijeme postaviti

dijagnozu. Prema Hannanu i Parikhu (41) crni voskoliki iscjedak iz zvukovoda može biti znak melanoma na navedenoj lokaciji. Također, melanomi se u zvukovodu mogu prezentirati kao polipoidne mase s ili bez pigmenta, a svojim izgledom mogu zavarati kliničara da je riječ o SCC-u ili nekom drugom malignom tumoru jer su melanomi značajno rjeđi na ovoj lokaciji. (34, 42)

2.5. Drugi, maligni tumori atipični za područje temporalne kosti

Ceruminozni adenokarcinom drugi je najčešći maligni tumor žljezdanog tkiva temporalne kosti, ali na ovome području gotovo je trostruko rjeđi u odnosu na ACC. (43, 44) Prema rijetkim dostupnim prikazima slučajeva može se prezentirati kao polipozna tvorba u zvukovodu, pri čemu se bolesnici najčešće žale na začepljenost uha. (36)

Mukoepidermoidni karcinom (*engl. mucoepidermoid carcinoma, MEC*) ekstremno je rijedak primarni tumor na području temporalne kosti i zbog toga je o njemu objavljeno jako malo javno dostupnih istraživanja. Razvija se također iz žljezdanog tkiva i, prema dostupnim izvorima, prezentira se kao nespecifična crvenkasta i tvrda masa i ne izaziva specifične simptome koji bi kliničaru dali naslutiti da je riječ o MEC-u. (45) Nadalje, zbog nedovoljno prijavljenih slučajeva MEC-a nije moguće odrediti dovoljno točnu prognozu bolesti. (46)

Uz navedene tumore koji se najčešće razvijaju iz kože zvukovoda, važno je istaknuti osteosarkom koji se razvija iz kosti, a najčešći je osteogeni primarni tumor u području temporalne kosti i značajno je češći u djece. (47)

3. SIMPTOMATOLOGIJA I DIJAGNOSTIKA MALIGNIH TUMORA TEMPORALNE KOSTI

Prema Barrsu (48) najčešći prvi simptom s kojim se bolesnici javljaju je otoreja, a drugi simptomi koji se pojavljuju su otalgija, gubitak sluha, masa u zvukovodu ili periaurikularna masa (ovisno o lokalizaciji lezije), kljenut ličnoga živca i krvarenje iz zvukovoda. Gidley i DeMonte (22) navode otoreju, otalgiju i gubitak sluha kao čimbenike „klasičnog trijasa“ simptoma koji u kliničara pobuđuju sumnju na malignu bolest u području temporalne kosti, iako se navedeni trijas simptoma nalazi u samo 10% bolesnika. Manjak odgovora na toaletu zvukovoda kao terapiju za *otitis externa* i *otitis media* (navedene su bolesti mnogo češće, a prezentiraju se s istim trijasom simptoma) upućuje na razvoj maligne bolesti. Slabost ličnoga živca i razvoj mase u vratu ili u doušnoj žlijezdi upućuju na malignitet višega stadija. (49)

Dijagnostika malignih tumora temporalne kosti temelji se na sistematičnom dermatološkom i neurootološkom pregledu pacijenta, uz dodatak radioloških dijagnostičkih pretraga. Potrebno je temeljito pregledati vlasište, periaurikularnu kožu, ušku i zvukovod,

ovisno o prijavljenim simptomima. Navedenom pregledu može se dodati tonska audiometrija gdje se u slučaju ispunjenog zvukovoda vidi provodna naglušnost. (50) U slučaju kad su zahvaćene komponente unutarnjeg uha, nalaz tonske audiometrije prikazuje zamjedbenu naglušnost. U Hrvatskoj, prema preporukama Hrvatskog društva za internističku onkologiju Hrvatskog liječničkog zbora (51), minimum predoperativne dijagnostike sačinjavaju pregled otorinolaringologa i kompjuterizirana tomografija (*engl. computed tomography, CT*), odnosno magnetska rezonancija (*engl. magnetic resonance imaging, MRI*) glave i vrata. Pozitronska emisijska tomografija i kompjuterizirana tomografija (*engl. Positron emission tomography/computed tomography, PET/CT*) indicirana je u slučaju snažne sumnje na proširenost bolesti.

4. STUPNJEVANJE STADIJA MALIGNIH TUMORA TEMPORALNE KOSTI

Prema Breenu (50) zbog rijetke pojavnosti tumora ovoga područja, nijedan sustav stupnjevanja težine bolesti nije općeprihvaćen u svijetu. Doduše, danas se većinom koristi takozvani pitsburški sustav klasifikacije koji je od svog nastajanja doživio nekoliko revizija, a trenutno najkorištenija revizija je ona iz 2000. godine, prema Moody, Hirschu i Myersu. (52, 53)

Tablica 1. Modificirana pitsburška klasifikacija malignih tumora temporalne kosti.

Prema: Moody S.A., Hirsch B.E., Myers N. (52), tablica prevedena i prilagođena prema Morrisu i suradnicima, s dodanom N klasifikacijom i stadijima (54)

Opis/karakteristike tumora	
T klasifikacija	
T1	Ograničen na zvukovod bez koštane erozije ili dokaza zahvaćenosti mekog tkiva
T2	Ograničen na zvukovod s erozijom kosti (nepune debljine) ili ograničeno zahvaćanje mekog tkiva (<5 mm)
T3	Erozija kroz koštani zvukovod (pune debljine) s ograničenim zahvaćanjem mekog tkiva (<5 mm), ili zahvaćanje srednjega uha i/ili mastoida
T4	Erozija pužnice, petroznog vrha, medijalne stijenke srednjega uha, karotidnog kanala, jugularnog foramena ili tvrde moždane ovojnice ili tumor s opsežnim zahvaćanjem mekog tkiva (>5 mm, primjerice temporomandibularnog zgloba ili stiloidnoga procesa) ili dokaz kljenuti ličnoga živca
N klasifikacija	
N0	Bez otkrivenih regionalnih limfnih čvorova
N1	Solitarni metastatski limfni čvor, veličine <3 cm
N2a	Solitarni ipsilateralni metastatski limfni čvor, veličine 3-6 cm
N2b	Multipli ipsilateralni metastatski limfni čvorovi
N2c	Kontralateralni metastatski limfni čvor
N3	Metastatski limfni čvor veličine >6 cm
Stadij bolesti	
I	T1 N0
II	T2 N0
III	T3 N0
IV	T1-T4 N+

Pitsburška klasifikacija ocjenjuje samo T komponentu *tumour, nodes, metastases* („tumor, limfni čvorovi, metastaze“, *engl. tumour, nodes, metastases, TNM*) klasifikacije pa se njoj dodaju N i M klasifikacije za klasificiranje bolesti u stadije od I do IV. Tako je T₁N₀ prvi stadij, T₂N₀ drugi, T₃N₀ treći, a T₄N₀ i bilo koji T s pozitivnim limfnim čvorom četvrti stadij bolesti zbog primijećene iznimno loše prognoze u bolesnika s limfogenom invazijom. (55, 56)

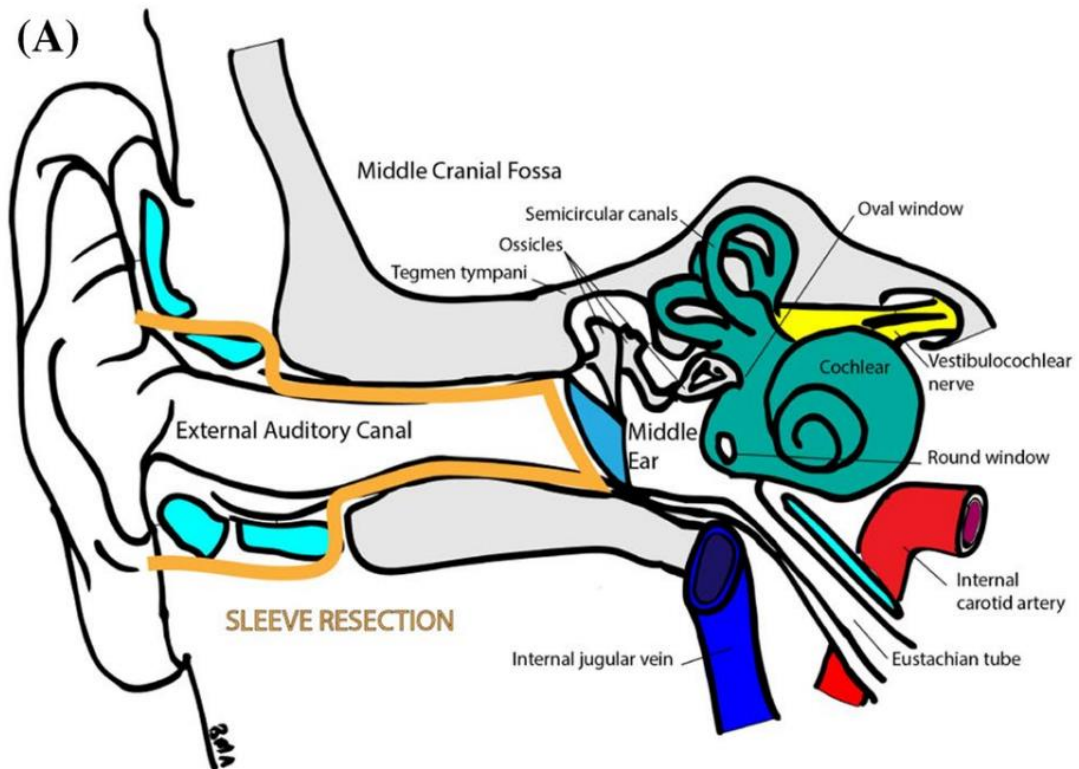
5. TERAPIJSKE MOGUĆNOSTI

5.1. Kirurška terapija

Terapija malignih tumora temporalne kosti je, prije svega, kirurška, iako se u literaturi navodi i modalitet primarne radioterapije. (57, 58) Ovisno o stadiju bolesti, postoje različito opsežne resekcije. U potpoglavljima koja slijede bit će riječi o najčešće korištenim metodama kirurškog liječenja.

5.1.1. Lokalna ekscizija tumora

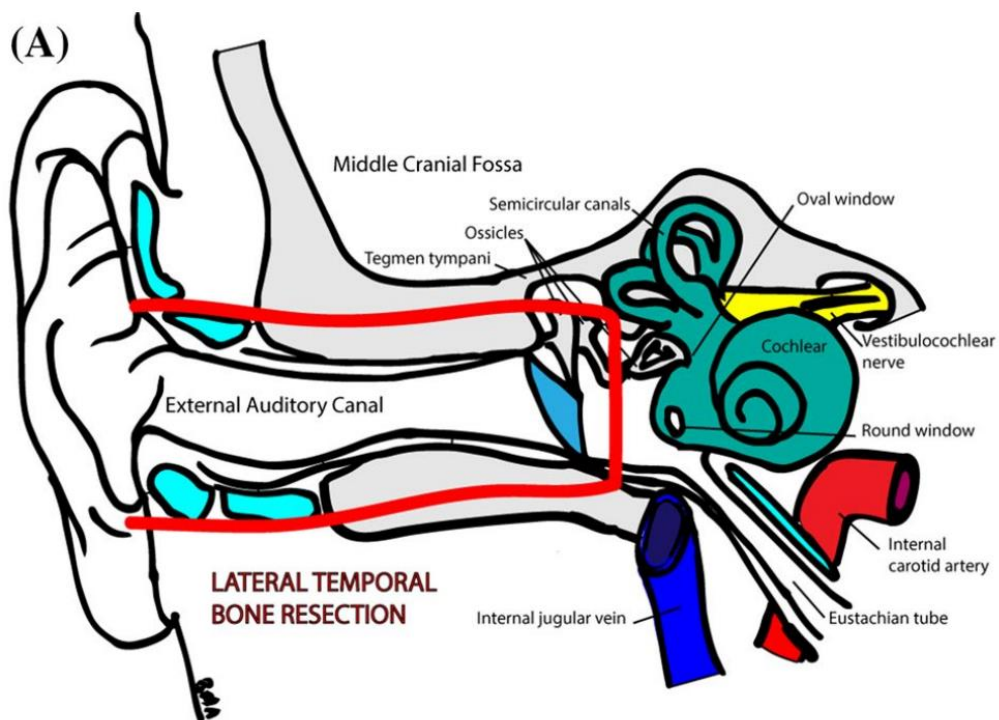
Ako je tumor ograničen na ušku, periaurikularnu kožu i kožu zvukovoda, široka ekscizija tumora ponekad je terapija izbora. Za tumore unutar zvukovoda otkrivene u ranom stadiju pokuša se takozvana *sleeve* („rukav“, *engl. sleeve*) resekcija poznata i kao modificirana lateralna resekcija temporalne kosti (*engl. lateral temporal bone resection, LTBR*), kojoj je cilj ukloniti meko tkivo iz zvukovoda s očuvanom *membranom tympani*. (22, 48, 52) Doduše, u takvim se slučajevima zahvat često intraoperativno pretvori u opsežniju LTBR. Također, rjeđe se pribjegava ovom operativnom zahvatu zbog često kasnog otkrivanja tumora. (22)



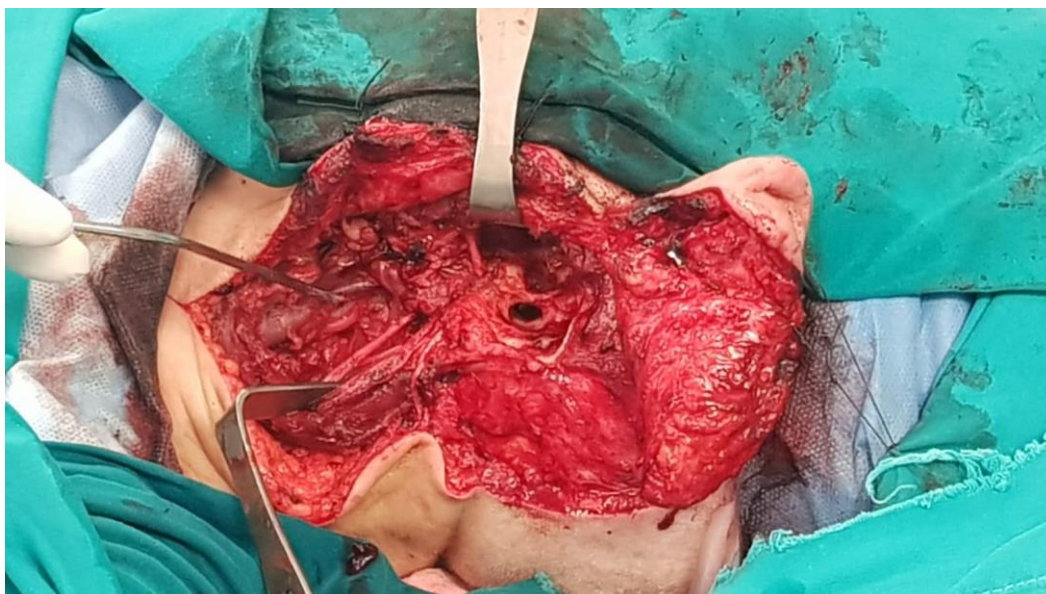
Slika 5. Shema *sleeve* resekcije tumora. Prema: Allanson B.M. et al. (59)

5.1.2. Lateralna resekcija temporalne kosti

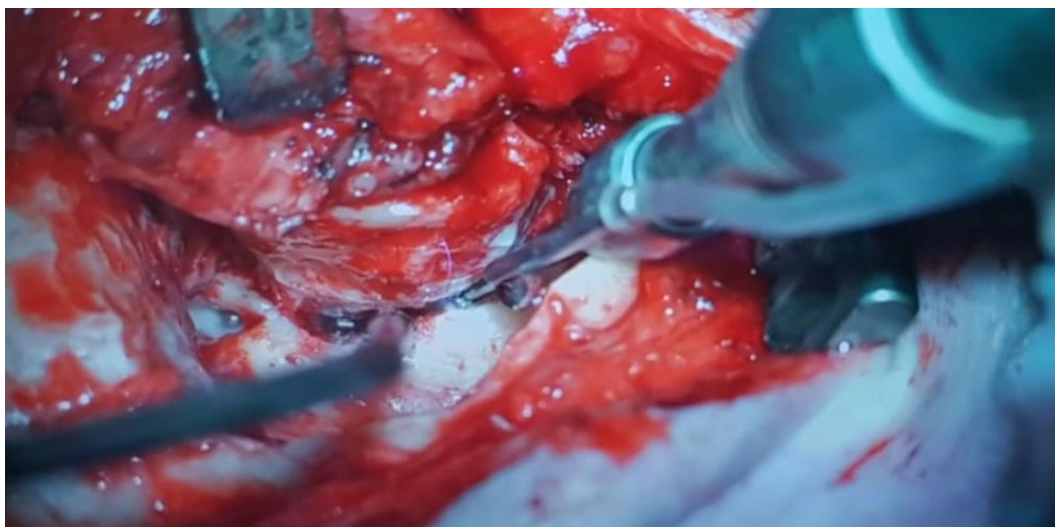
LTBR definira se kao *en bloc* resekcija temporalne kosti lateralno do ličnoga živca. *Malleus* i *incus* se reseciraju i preostaje *stapes* i strukture medijalno od njega. Cilj zahvata je ukloniti cilindar zvukovoda i okolnu kost do u zdravo, a sama opsežnost zahvata varira ovisno o proširenosti bolesti. Indikacija za LTBR je tumor ograničen na zvukovod, a navedena tehnika je samostalno kurativna za stadij T₁ prema pitsburškoj klasifikaciji. (48, 60, 61)



Slika 6. Shema LTBR. Prema: Allanson B.M. et al. (62)



Slika 7. LTBR prije uklanjanja cilindra zvukovoda. Preuzeto iz arhive Klinike za bolesti uha, nosa i grla i kirurgije glave i vrata Kliničkog bolničkog centra Zagreb, uz dopuštenje.

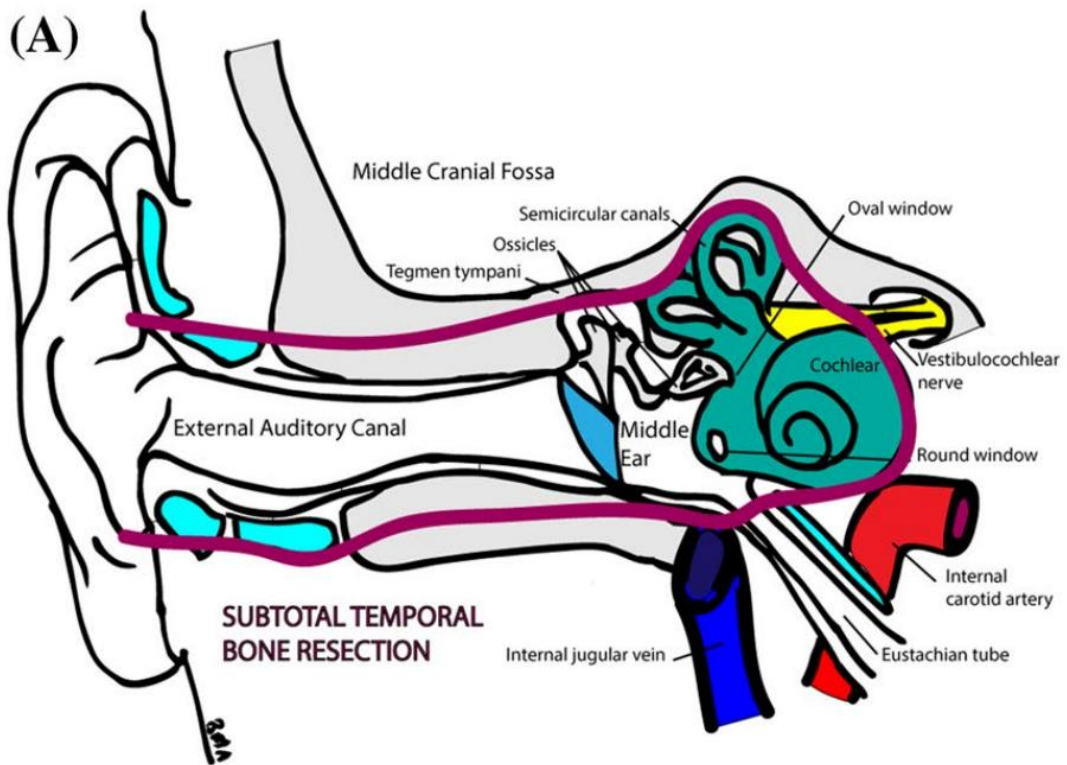


Slika 8. Uklanjanje cilindra zvukovoda. Preuzeto iz arhive Klinike za bolesti uha, nosa i grla i kirurgije glave i vrata Kliničkog bolničkog centra Zagreb, uz dopuštenje.

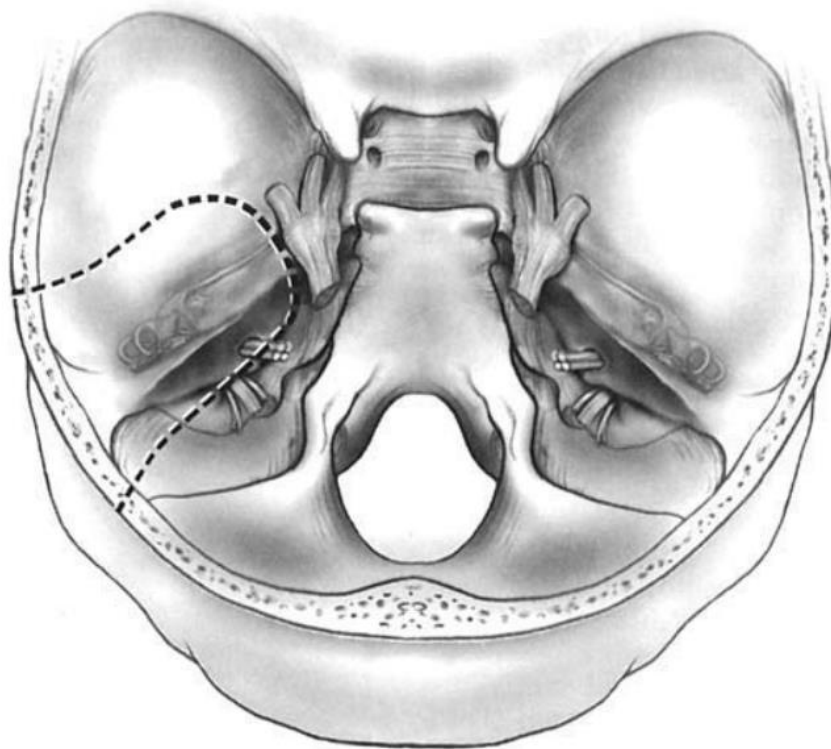
5.1.3. Subtotalna i totalna resekcija temporalne kosti

Subtotalna resekcija temporalne kosti (*engl. subtotal temporal bone resection, STBR*) je LTBR proširena u srednje, a najčešće i u unutarnje uho i indicirana je u slučaju invazije tumora u srednje uho. STBR podrazumijeva varijabilno uklanjanje labirinta. (32, 49, 52, 63, 64) Ovisno o proširenosti bolesti, strukture koje se mogu resecirati su lični živac, tvrda moždana ovojnica, sadržaj infratemporalne jame i sigmoidni sinus. (48)

Totalna resekcija temporalne kosti (*engl. total temporal bone resection, TTBR*) je STBR sa zahvaćanjem vrha petrozne kosti i najekstenzivniji je operativni zahvat temporalne kosti. Podrazumijeva uklanjanje cijele petrozne kosti i vaskularnih i neuralnih struktura unutar nje, a indicirana je u bolesnika s tumorom proširenim u unutarnje uho, na intrakranijalne strukture i/ili u infratemporalnu jamu. (22, 32, 48, 49) Ovisno o proširenosti bolesti, mogu se resecirati i *foramen jugulare*, karotidni kanal, tvrda moždana ovojnica i drugi kranijalni živci i lateralni temporalni režanj velikog mozga. (48, 63)



Slika 9. Shema STBR. Prema: Allanson B.M. et al. (65)



Slika 10. Shema TTBR. Prema: Barrs D.M. (66)

5.1.4. Parotidektomija i disekcija vrata

Maligni tumori temporalne kosti, pogotovo SCC, imaju tendenciju limfogenog širenja u doušnu žlijezdu i vrat. (21, 49, 60, 67) Prema Laiju i suradnicima (68), dokaz limfogenog širenja u preaurikularne limfne čvorove ili invazije čahure žlijezde indikacija je za površnu parotidektomiju uz disekciju ličnoga živca, a pareza ili paraliza ličnoga živca indikacija je za radikalnu parotidektomiju. Chinn i Weber (69) navode da je elektivna površinska parotidektomija indicirana uz planiranu LTBR za sve uznapredovale periaurikularne i tumore zvukovoda. S druge strane, neki autori (60, 70) preporučuju totalnu parotidektomiju u svakom slučaju bolesti stadija T₃ i T₄.

Prema Ali i suradnicima (71), stadiji maligne bolesti doušne žlijezde T₃ i T₄ prema Pittsburghu, bez obzira na negativan nalaz limfnih čvorova, predstavljaju indikaciju minimalno za selektivnu disekciju vrata u regijama II, III i IV zbog mogućih mikrometastaza u navedenim regijama. Poznavajući ovu informaciju, Chinn i Weber (69) predlažu da u slučaju malignog tumora temporalne kosti s poznatim limfogenim metastazama disekcija vrata obuhvaća i regiju V, zbog posteriorne lokalizacije lezije spram primarnog tumora doušne žlijezde.

5.1.5. Rekonstrukcija ličnoga živca i lica

U slučaju potpune parotidektomije, kao i nakon provedenih proširenih resektivnih operativnih zahvata temporalne kosti, žrtvuje se lični živac; njegova paraliza uzrokuje izrazite estetske i funkcionalne deficite kod pacijenta i samim time smanjuje kvalitetu života nakon operativnog zahvata. Nužno je prilikom izvođenja navedenih zahvata, u interesu i dobrobiti pacijenta, misliti i na rekonstrukciju ličnoga živca, ako je ona moguća. (22) U situacijama u kojima je to moguće, intraoperativno šivanje krajeva ličnoga živca pokazalo se najboljim za očuvanje funkcije živca. Ako nije moguće spojiti dva kraja živca zbog opsežnosti resekcije živca, za potrebe premoštenja oštećenja može se koristiti vlastiti živac s neke druge lokacije na tijelu. Neki od donora koji se koriste u ovim slučajevima su *n. auricularis magnus* i grane cervikalnog plexusa na razini trećeg i četvrtog cervikalnog kralješka. Također, kao sjajan donor pokazao se *n. suralis* – živac dobre duljine, čije uklanjanje s izvorišnog mjesta uzrokuje iznimno malenu štetu. Naravno, kirurškim tehnikama rekonstrukcije živca mora se dodati kasnija fizikalna terapija da bi se spriječila atrofija ličnih mišića. (72)

Ipak, ponekad rekonstrukcija ličnoga živca nije moguća pa se pribjegava rekonstrukciji lica. Naravno, najpoželjnije je primarno zatvaranje rane, ali u opsežnijim zahvatima to nije moguće te se za rekonstrukciju koriste razni režnjevi. Postoji više različitih tehnika rekonstrukcije lica, a najčešće su korištene tehnike transpozicija temporalnog mišića na usni kut radi njegovog podizanja i uspostavljanja pomičnosti i stavljanje utega od legure platine i iridija u gornji kapak radi zaštite istostrane rožnice. (73-76)

5.2. Radioterapijske mogućnosti

Kao što je već istaknuto, postoje modaliteti samostalne radioterapije u liječenju malignih tumora temporalne kosti, no u velikoj većini slučajeva radioterapija koristi se kao adjuvantna terapija nakon kirurškog zahvata. Mnogi su autori (48, 57, 58, 77-81) prepoznali adjuvantnu radioterapiju kao terapiju koja povećava preživljenje u pacijenata s uznapredovalim malignim tumorima temporalne kosti, u odnosu na samostalnu kiruršku terapiju ili samostalnu radioterapiju. Prema Prasadu i suradnicima (79) indikacija za adjuvantnu radioterapiju su stadiji T₃ i T₄ prema Pittsburghu i stadiji T₁ i T₂ prema Pittsburghu u slučaju dokaza invazije kosti, perineuralne invazije, nodalne metastaze ili pozitivnog ruba operativnog zahvata.

5.3. Kemoterapijske mogućnosti

Kemoterapija se zbog svojih izraženih nuspojava rijetko koristi kao zamjena za kiruršku terapiju. Istraživanje Joshija i suradnika (82) ispitalo je na malom uzorku uspjeh neoadjuvantne kemoterapije za neresektabilne tumore, a rezultati pokazuju upitnu korist kemoterapije u neoadjuvantnom liječenju. Doduše, istraživanja mnogih autora (83-85) potvrđuju da je konkomitantna kemoradioterapija učinkovit izbor za uznapredovale stadije bolesti i da će ubuduće, razvojem lijekova i modaliteta terapije, ona imati značajno mjesto u protokolu terapije maligniteta temporalne kosti.

6. RASPRAVA

Prognoza preživljenja nakon resekcije tumora ovisi o stadiju bolesti, lokalizaciji lezije i zahvaćanju okolnih i udaljenih struktura. (26, 60, 86) Gidley i suradnici (20) slikovito opisuju „Ohngrenovu liniju za karcinome temporalne kosti“ i zaključuju da tumori koji iz zvukovoda nisu probili *membranu tympani* imaju značajno bolju prognozu od onih koji su se probili u bubnjište. U drugom istraživanju, isti autor i suradnici (81), otkrili su da zahvaćanje ličnoga živca negativno utječe na preživljenje pacijenata. Na temelju svega prije navedenoga, može se zaključiti da maligni tumori temporalne kosti zbog nespecifičnih simptoma zahtijevaju dugo vrijeme do dijagnoze, što povećava vjerojatnost za otkrivanje bolesti u kasnijem stadiju, a samim time i pogoršava prognozu preživljenja bolesti.

Rezultati istraživanja Morrisa i suradnika (60) dokazali su vjerojatnost petogodišnjeg preživljenja od 62.3% za sve slučajeve malignih tumora temporalne kosti, a na nju je statistički značajno utjecalo postojanje nodalnih metastaza pri čemu su pacijenti s negativnim limfnim čvorovima imali petogodišnje preživljenje od 74,8%, a oni s pozitivnim limfnim čvorovima 40.0%. Također, prognoza nakon ekscizije tumora izuzetno ovisi o negativnim rubovima na patohistološkoj analizi. Morris i suradnici istim su istraživanjem otkrili da je vjerojatnost petogodišnjeg preživljenja bolesnika s negativnim rubovima resekcije 81,7%, dok u onih s

pozitivnim rubovima ona iznosi 50.0%. Naposljetku, otkrivena je vjerojatnost ponavljanja bolesti u liječenih pacijenata od 20,5% lokalno, 5,5% u istoj regiji kao i primarni tumor i vjerojatnost od 22,9% za distalnu rekurenciju bolesti, za sve slučajeve. Navedeno, ipak, ovisi o histološkom tipu tumora.

Jia i suradnici (80) dokazali su statistički značajnu razliku između preživljenja pacijenata stadija T_1/T_2 i T_3/T_x prema Pittsburghu, gdje je vjerojatnost za petogodišnje preživljenje prvih iznosila 85,7%, a potonjih 22.0%. Isto istraživanje potvrdilo je kurativno djelovanje samostalne LTBR na pacijente s tumorom stadija T_1 prema Pittsburghu.

Kao što je već istaknuto, prema nekoliko autora (21, 49, 60, 67) SCC se najčešće širi u doušnu žlijezdu, što pri višim stadijima bolesti indicira i različito opsežne parotidektomije i disekcije vrata. Morris i suradnici su u već spomenutom istraživanju (60) otkrili vjerojatnost za invaziju SCC-a u doušnu žlijezdu 25,0% lokalno, a 42,0% limfogeno. Prema Takenaki i suradnicima (84) vjerojatnost za petogodišnje preživljenje od SCC-a iznosi 20-90%, a značajno ovisi o T stadiju bolesti prema Pittsburghu.

Zamijećena je bolja prognoza u bolesnika s BCC-om spram SCC-a, no važno je napomenuti da BCC ima veliku tendenciju recidiva nakon operativnog zahvata, čak i s negativnim rubovima patohistološkog supstrata. (22, 34, 87, 88)

ACC ima jako lošu prognozu preživljenja zbog tendencija perineuralnom metastaziranju, vrlo čestoj pojavi recidiva i udaljenim metastazama, najčešće u plućima, koje se mogu pojaviti nakon više godina od pretpostavljenog uklanjanja tumora. (35-38, 60, 89)

Prognoza preživljenja nakon terapije melanoma ovisi o debljini i ulceraciji lezije i stadiju bolesti, kada svi čimbenici negativno utječu na nju. (90) Prognoza preživljenja bolesnika s distalnim metastazama melanoma je jako loša, čak i s učinjenom TTBR i multimodalnom adjuvantnom terapijom. (91)

Maligni tumori temporalne kosti entiteti su nespecifične simptomatologije čija je dijagnoza često donesena u kasnijem stadiju bolesti, manjkom odgovora na terapiju benignih bolesti iste prezentacije i detaljnim neurootološkim pregledom. Terapija ovih tumora temelji se na različito opsežnim kirurškim resekcijama, potpomognutima adjuvantnom radioterapijom po indikaciji.

7. ZAKLJUČAK

Maligni tumori temporalne kosti rijetki su primarni tumori koji najčešće zahvaćaju periaurikularnu kožu i kožu zvukovoda. Raznovrsne su simptomatologije koja uvelike ovisi o lokalizaciji tumora s obzirom na kompleksnu anatomiju temporalne kosti. Histološki, najčešće je riječ o SCC-ima. Dijagnostika malignih tumora temelji se na neurootološkom pregledu i radiološkim slikovnim tehnikama, a najčešće korišteni sustav klasifikacije težine bolesti jest modificirani pitsburški sustav klasifikacije iz 2000. godine. Terapija malignih tumora temporalne kosti temelji se na različito opsežnim kirurškim zahvatima uz koje se često provodi i adjuvantna radioterapija. Prognoza preživljenja pacijenata s malignitetima temporalne kosti uvelike ovisi o lokalizaciji i stadiju bolesti, a za uznapredovale stadije je izrazito loša.

7. ZAHVALE

Zahvalio bih svom mentoru, doc. dr. sc. Krsti Dawidowskom na usmjeravanju i pomoći u oblikovanju ovoga rada. Usto, zahvaljujem se dr. sc. Marijani Češi na pomoći oko kontekstualnog i gramatičkog oblikovanja rada u skladu s pravilima hrvatskoga jezika.

Također, ovom bih prilikom htio zahvaliti svojoj obitelji, majci Sandri, ocu Zlatku i bratu Andreju na svojoj podršci koju su mi pružili ne samo tijekom studija, već i tijekom cijeloga života do danas. Bez konstantne podrške te pokoje dobre riječi i savjeta, zasigurno ne bih bio ovdje gdje sam danas.

Naposljetku, zahvalio bih svim svojim bliskim prijateljima koji su mi, svatko na svoj način, učinili dosadašnji život ljepšim, zanimljivijim te vrijednijim. Posebno bih zahvalio Martinu na partnerstvu u svakom trenutku, Dori na emocionalnoj, psihičkoj i fizičkoj podršci te Sandru na prijateljstvu i svakom savjetu dosad i ubuduće.

8. LITERATURA

1. Fanghänel J, Pera F, Anderhuber F, Nitsch R. Waldeyerova anatomija čovjeka. In: Vinter I, editor. 1. hrvatsko izdanje ed. Zagreb: Golden marketing-Tehnička knjiga; 2009. p. 197-200.
2. Jalšovec D. Anatomia. 1 ed. Zagreb: ZT Zagraf d.o.o.; 2015. p. 68-71.
3. Açar G, Çiçekcibaşı, A. E. Surgical Anatomy of the Temporal Bone. In: Sridharan G, editor. Oral and Maxillofacial Surgery [Internet]. London: IntechOpen; 2020.
4. Francis HW. Anatomy of the Temporal Bone, External Ear, and Middle Ear. In: Flint PW, Francis HW, Haughey BH, Lesperance MM, Lund VJ, Robbins KT, et al., editors. Cummings Otolaryngology: Head and Neck Surgery2021. p. 1928-37.e1.
5. Isaacson B. Anatomy and Surgical Approach of the Ear and Temporal Bone. Head and Neck Pathol. 2018;12(3):321-7.
6. Gleeson MJ. Temporal bone. In: Brennan PAS, Susan M. , Wiseman SM, editors. Gray's Surgical Anatomy2020. p. 91-6.e1.
7. Jalšovec D. Anatomia. 1 ed. Zagreb: ZT Zagraf d.o.o.; 2015. p. 67.
8. Fanghänel J, Pera F, Anderhuber F, Nitsch R. Waldeyerova anatomija čovjeka. In: Vinter I, editor. 1. hrvatsko izdanje ed. Zagreb: Golden marketing-Tehnička knjiga; 2009. p. 596.
9. Drake RL, Vogl AW, Mitchell AWM. Head and Neck. In: Drake RL, Vogl AW, Mitchell AW, editors. Gray's Anatomy for Students2020. Fig. 8.120. Boundaries of the right middle ear. p. 823-1121.e4.
10. Fanghänel J, Pera F, Anderhuber F, Nitsch R. Waldeyerova anatomija čovjeka. In: Vinter I, editor. 1. hrvatsko izdanje ed. Zagreb: Golden marketing-Tehnička knjiga; 2009. p. 599-611.
11. Drake RL, Vogl AW, Mitchell AWM. Head and Neck. In: Drake RL, Vogl AW, Mitchell AW, editors. Gray's Anatomy for Students2020. p. 823-1121.e4.
12. Fanghänel J, Pera F, Anderhuber F, Nitsch R. Waldeyerova anatomija čovjeka. 1. hrvatsko izdanje ed. Zagreb: Golden marketing-Tehnička knjiga; 2009. Slika 7.8, Rez kroz desnu sljepoočnu kost u ravnini cavitas tympanica; pogled na medijalni zid. p. 602.
13. Fanghänel J, Pera F, Anderhuber F, Nitsch R. Waldeyerova anatomija čovjeka. 1. hrvatsko izdanje ed. Zagreb: Golden marketing-Tehnička knjiga; 2009. Slika 7.7, Presjek kroz desnu sljepoočnu kost u ravnini cavitas tympanica; pogled na lateralni zid. p. 601.
14. Fanghänel J, Pera F, Anderhuber F, Nitsch R. Waldeyerova anatomija čovjeka. In: Vinter I, editor. 1. hrvatsko izdanje ed. Zagreb: Golden marketing-Tehnička knjiga; 2009. p. 260, 2.
15. Jalšovec D. Anatomia. 1 ed. Zagreb: ZT Zagraf d.o.o.; 2015. p. 625-7.
16. Francis HW. Anatomy of the Temporal Bone, External Ear, and Middle Ear. In: Flint PW, Francis HW, Haughey BH, Lesperance MM, Lund VJ, Robbins KT, et al., editors. Cummings Otolaryngology: Head and Neck Surgery2021. Fig. 126.9 Anatomy of the infratemporal portion of the facial nerve and associated middle ear structures. p. 1928-37.e1.
17. Wackym PA. Neurotology. In: Winn HRMD, editor. Youmans and Winn Neurological Surgery2023. p. 201-.e26.

18. Fanghänel J, Pera F, Anderhuber F, Nitsch R. Waldeyerova anatomija čovjeka. In: Vinter I, editor. 1. hrvatsko izdanje ed. Zagreb: Golden marketing-Tehnička knjiga; 2009. p. 611-27.
19. Werner K. Nervus facialis, lični živac. In: Keros P, Vinter I, editors. Priručni anatomske atlas za studente i liječnike. Treća knjiga - Živčani sustav i osjetila Zagreb: Medicinska naklada; 1996.
20. Gidley PW. Overview and Historical Developments. In: Gidley PW, DeMonte F, editors. Temporal Bone Cancer. Cham: Springer International Publishing; 2018. p. 1-13.
21. Lionello M, Stritoni P, Facciolo MC, Staffieri A, Martini A, Mazzoni A, et al. Temporal bone carcinoma. Current diagnostic, therapeutic, and prognostic concepts: Temporal Bone Carcinoma. *J Surg Oncol.* 2014;110(4):383-92.
22. Gidley PW, DeMonte F. Temporal bone malignancies. *Neurosurg Clin N Am.* 2013;24(1):97-110.
23. Berlinger NT, Koutroupas S, Adams G, Maisel R. Patterns of involvement of the temporal bone in metastatic and systemic malignancy. *Laryngoscope.* 1980;90(4):619-27.
24. Acharya PP, Sarma D, McKinnon B. Trends of temporal bone cancer: SEER database. *American Journal of Otolaryngology--Head and Neck Medicine and Surgery.* 2020;41(1):102297.
25. Morton RP, Stell PM, Derrick PP. Epidemiology of cancer of the middle ear cleft. *Cancer.* 1984;53(7):1612-7.
26. Lechner M, Sutton L, Murkin C, Masterson L, O'Flynn P, Wareing MJ, et al. Squamous cell cancer of the temporal bone: a review of the literature. *Eur Arch Otorhinolaryngol.* 2021;278(7):2225-8.
27. Gidley PW. Squamous Cell Carcinoma and Basal Cell Carcinoma of the Ear Canal and Temporal Bone. In: Gidley PW, DeMonte F, editors. Temporal Bone Cancer. Cham: Springer International Publishing; 2018. p. 83-107.
28. Lambert EM, Garden AS, DeMonte F, Roberts DB, Gidley PW. Radiation-associated malignancies of the ear canal and temporal bone. *Laryngoscope.* 2015;125(5):1198-204.
29. Lo WC, Ting LL, Ko JY, Lou PJ, Yang TL, Chang YL, et al. Malignancies of the ear in irradiated patients of nasopharyngeal carcinoma. *Laryngoscope.* 2008;118(12):2151-5.
30. Surono A, Hariwiyanto B, Samodra E. Detection of Epstein-Barr and Human Papilloma Viruses in the Middle Ear Squamous Cell Carcinoma. *Indian J Otolaryngol Head Neck Surg.* 2018;70(1):66-70.
31. Tsai S-T, Li C, Jin Y-T, Chao W-Y, Su I-J. High prevalence of human papillomavirus types 16 and 18 in middle-ear carcinomas. *International Journal of Cancer.* 1997;71(2):208-12.
32. Allanson BM, Low T-H, Clark JR, Gupta R. Squamous Cell Carcinoma of the External Auditory Canal and Temporal Bone: An Update. *Head and Neck Pathol.* 2018;12(3):407-18.
33. da Silva AP, Breda E, Monteiro E. Malignant tumors of the temporal bone – our experience. *Brazilian Journal of Otorhinolaryngology.* 2016;82(4):479-83.
34. Bell D. Ear : External, Middle, and Temporal Bone. In: Gnepp DRMDMS, Bishop JAMD, editors. Gnepp's Diagnostic Surgical Pathology of the Head and Neck2021. p. 927-72.
35. Jiang X, Jia L, Zhang X, Zhong C, Tang F, Chen X, et al. Clinical experience of 23 cases of adenoid cystic carcinoma of the external auditory canal. *Oncol Lett.* 2020;20(5):144-

36. Gidley PW. Unusual Tumors of the Ear Canal. In: Gidley PW, DeMonte F, editors. Temporal Bone Cancer. Cham: Springer International Publishing; 2018. p. 121-30.
37. Liu S-C, Kang B-H, Nieh S, Chang J-L, Wang C-H. Adenoid cystic carcinoma of the external auditory canal. *Journal of the Chinese Medical Association*. 2012;75(6):296-300.
38. Dong F, Gidley PW, Ho T, Luna MA, Ginsberg LE, Sturgis EM. Adenoid cystic carcinoma of the external auditory canal. *Laryngoscope*. 2008;118(9):1591-6.
39. Conley JJ, Schuller DE. Malignancies of the ear. *The Laryngoscope*. 1976;86.
40. Green AC, Kimlin M, Siskind V, Whiteman DC. Hypothesis: hair cover can protect against invasive melanoma on the head and neck (Australia). *Cancer Causes Control*. 2006;17(10):1263-6.
41. Hannan SA, Parikh A. Malignant melanoma of the external ear canal. *The Lancet*. 2006;368(9548):1680.
42. Gidley PW. Melanoma of the Ear Canal and Temporal Bone. In: Gidley PW, DeMonte F, editors. Temporal Bone Cancer. Cham: Springer International Publishing; 2018. p. 109-19.
43. Crain N, Nelson BL, Barnes EL, Thompson LDR. Ceruminous gland carcinomas: a clinicopathologic and immunophenotypic study of 17 cases. *Head and Neck Pathol*. 2009;3(1):1-17.
44. Manolidis S, Pappas D, Jr., Von Doersten P, Jackson CG, Glasscock ME, 3rd. Temporal bone and lateral skull base malignancy: experience and results with 81 patients. *Am J Otol*. 1998;19(6 Suppl):S1-15.
45. Magliulo G, Appiani MC. Mucoepidermoid carcinoma of the external auditory canal. *Otolaryngology - Head and Neck Surgery*. 2010;142(4):624-5.
46. Wanner B, Rismiller K, Carr DR. Treatment and survival outcomes of ceruminous carcinomas of the external auditory canal: a SEER database analysis and literature review. *Archives of Dermatological Research*. 2021.
47. Kassir RR, Rassekh CH, Kinsella JB, Segas J, Carrau RL, Hokanson JA. Osteosarcoma of the head and neck: meta-analysis of nonrandomized studies. *Laryngoscope*. 1997;107(1):56-61.
48. Barrs DM. Temporal bone carcinoma. *Otolaryngol Clin North Am*. 2001;34(6):1197-218, x.
49. Lovin B, Gidley P. Squamous cell carcinoma of the temporal bone: A current review. *Laryngoscope Investigative Otolaryngology*. 2019;4.
50. Breen JT, Gidley PW. Evaluation and Staging of Temporal Bone Tumors. In: Gidley PW, DeMonte F, editors. Temporal Bone Cancer. Cham: Springer International Publishing; 2018. p. 15-28.
51. Dedić Plavetić N ST, Tečić Vuger A, Pavlović M, Vazdar Lj, Herceg D et al. SMJERNICE ZA PROVOĐENJE DIJAGNOSTIČKIH PRETRAGA PRIJE POČETKA LIJEČENJA ONKOLOŠKOG BOLESNIKA – KLINIČKE PREPORUKE HRVATSKOG DRUŠTVA ZA INTERNISTIČKU ONKOLOGIJU HLZ-a II. dio: rak dojke, ginekološki tumori (rak jajnika, rak tijela maternice, rak vrata maternice), rak pluća, maligni melanom, sarkomi, tumori središnjega živčanog sustava, rak glave i vrata. . *Liječnički vjesnik*. 2018;140(3-4).
52. Moody SA, Hirsch BE, Myers EN. Squamous cell carcinoma of the external auditory canal: an evaluation of a staging system. *Am J Otol*. 2000;21(4):582-8.
53. Hirsch BE. Staging system revision. *Arch Otolaryngol Head Neck Surg*. 2002;128(1):93-4.

54. Morris LGT, Mehra S, Shah JP, Bilsky MH, Selesnick SH, Kraus DH. Predictors of survival and recurrence after temporal bone resection for cancer. *Head & neck*. 2011/09/23 ed2012. Table 1. Pittsburgh staging system. p. 1231-9.
55. Arriaga M, Curtin H, Takahashi H, Hirsch BE, Kamerer DB. Staging proposal for external auditory meatus carcinoma based on preoperative clinical examination and computed tomography findings. *Ann Otol Rhinol Laryngol*. 1990;99(9 Pt 1):714-21.
56. Arriaga M, Curtin HD, Takahashi H, Kamerer DB. The role of preoperative CT scans in staging external auditory meatus carcinoma: radiologic-pathologic correlation study. *Otolaryngol Head Neck Surg*. 1991;105(1):6-11.
57. Hashi N, Shirato H, Omatsu T, Kagei K, Nishioka T, Hashimoto S, et al. The role of radiotherapy in treating squamous cell carcinoma of the external auditory canal, especially in early stages of disease. *Radiother Oncol*. 2000;56(2):221-5.
58. Birzgalis AR, Keith AO, Farrington WT. Radiotherapy in the treatment of middle ear and mastoid carcinoma. *Clin Otolaryngol Allied Sci*. 1992;17(2):113-6.
59. Allanson BM, Low T-H, Clark JR, Gupta R. Squamous Cell Carcinoma of the External Auditory Canal and Temporal Bone: An Update. *Head and Neck Pathol*. 2018/08/01 ed: Springer US; 2018. Fig. 7 a Schematic diagram demonstrating the anatomic structure included in a sleeve resection. p. 407-18.
60. Morris LGT, Mehra S, Shah JP, Bilsky MH, Selesnick SH, Kraus DH. Predictors of survival and recurrence after temporal bone resection for cancer. *Head & neck*. 2012;34(9):1231-9.
61. Gidley PW. Lateral Temporal Bone Resection. In: Gidley PW, DeMonte F, editors. *Temporal Bone Cancer*. Cham: Springer International Publishing; 2018. p. 229-43.
62. Allanson BM, Low T-H, Clark JR, Gupta R. Squamous Cell Carcinoma of the External Auditory Canal and Temporal Bone: An Update. *Head and Neck Pathol*. 2018/08/01 ed: Springer US; 2018. Fig. 8 a Schematic diagram demonstrating the anatomic structures included in a lateral temporal bone resection. p. 407-18.
63. Gidley PW, DeMonte F. Subtotal and Total Temporal Bone Resection. In: Gidley PW, DeMonte F, editors. *Temporal Bone Cancer*. Cham: Springer International Publishing; 2018. p. 245-53.
64. Parsons H, Lewis JS. Subtotal resection of the temporal bone for cancer of the ear. *Cancer*. 1954;7(5):995-1001.
65. Allanson BM, Low T-H, Clark JR, Gupta R. Squamous Cell Carcinoma of the External Auditory Canal and Temporal Bone: An Update. *Head and Neck Pathol*. 2018/08/01 ed: Springer US; 2018. Fig. 9 a Schematic diagram demonstrating the anatomic structures included in a subtotal temporal bone resection. p. 407-18.
66. Barrs DM. Temporal bone carcinoma. *Otolaryngol Clin North Am*. 2001/12/01 ed2001. Figure 2. Extent of total temporal bone resection. . p. 1197-218, x.
67. Yin M, Ishikawa K, Honda K, Arakawa T, Harabuchi Y, Nagabashi T, et al. Analysis of 95 cases of squamous cell carcinoma of the external and middle ear. *Auris Nasus Larynx*. 2006;33(3):251-7.
68. Lai SY, Weinstein GS, Chalian AA, Rosenthal DI, Weber RS. Parotidectomy in the treatment of aggressive cutaneous malignancies. *ARCHIVES OF OTOLARYNGOLOGY-HEAD & NECK SURGERY*. 2002;128(5):521-6.
69. Chinn SB, Weber RS. Parotidectomy and Neck Dissection for Temporal Bone Malignancy. In: Gidley PW, DeMonte F, editors. *Temporal Bone Cancer*. Cham: Springer International Publishing; 2018. p. 293-304.

70. Homer JJ, Lesser T, Moffat D, Slevin N, Price R, Blackburn T. Management of lateral skull base cancer: United Kingdom National Multidisciplinary Guidelines. *The Journal of laryngology and otology*. 2016;130(S2):S119-S24.
71. Ali S, Palmer FL, DiLorenzo M, Shah JP, Patel SG, Ganly I. Treatment of the neck in carcinoma of the parotid gland. *Ann Surg Oncol*. 2014;21(9):3042-8.
72. Hanasono MM. Facial Reanimation for Temporal Bone Cancer. In: Gidley PW, DeMonte F, editors. *Temporal Bone Cancer*. Cham: Springer International Publishing; 2018. p. 311-24.
73. Chao AH, Hanasono MM. Reconstructive Techniques for Temporal Bone Cancer. In: Gidley PW, DeMonte F, editors. *Temporal Bone Cancer*. Cham: Springer International Publishing; 2018. p. 325-34.
74. Smith J, Ducic Y, Adelson R. Temporalis muscle flap for reconstruction of skull base defects. *Head & Neck*. 2009;32:199-203.
75. Chan W, James C, Sutton-Smith P, Dodd T, Selva D. Histological Evidence of Tissue Reaction to Platinum Eyelid Chain. *Archives of Ophthalmology*. 2011;129(9):1247-8.
76. Berghaus A, Neumann K, Schrom T. The Platinum Chain: A New Upper-Lid Implant for Facial Palsy. *Archives of facial plastic surgery*. 2003;5:166-70.
77. Moffat DA, Wagstaff SA, Hardy DG. The Outcome of Radical Surgery and Postoperative Radiotherapy for Squamous Carcinoma of the Temporal Bone. *The Laryngoscope*. 2005;115(2):341-7.
78. Masterson L, Rouhani M, Donnelly NP, Tysome JR, Patel P, Jefferies SJ, et al. Squamous cell carcinoma of the temporal bone: clinical outcomes from radical surgery and postoperative radiotherapy. *Otol Neurotol*. 2014;35(3):501-8.
79. Prasad SC, D'Orazio F, Medina M, Bacciu A, Sanna M. State of the art in temporal bone malignancies. *Current Opinion in Otolaryngology & Head and Neck Surgery*. 2014;22(2).
80. Jia X, Liang Q, Chi F. Treatment and outcome of middle ear cancer. *European Archives of Oto-Rhino-Laryngology*. 2014;271(10):2675-80.
81. Gidley PW, Thompson CR, Roberts DB, DeMonte F, Hanna EY. The oncology of otology. *The Laryngoscope*. 2012;122(2):393-400.
82. Joshi A, Tandon N, Noronha V, Dhumal S, Patil V, Arya S, et al. Neoadjuvant chemotherapy in technically unresectable carcinoma of external auditory canal. *Indian J Med Paediatr Oncol*. 2015;36(3):172-5.
83. Shiga K, Ogawa T, Maki A, Amano M, Kobayashi T. Concomitant chemoradiotherapy as a standard treatment for squamous cell carcinoma of the temporal bone. *Skull Base*. 2011;21(3):153-8.
84. Takenaka Y, Cho H, Nakahara S, Yamamoto Y, Yasui T, Inohara H. Chemoradiation therapy for squamous cell carcinoma of the external auditory canal: A meta-analysis. *Head Neck*. 2015;37(7):1073-80.
85. Sugimoto H, Ito M, Yoshida S, Hatano M, Yoshizaki T. Concurrent superselective intra-arterial chemotherapy and radiotherapy for late-stage squamous cell carcinoma of the temporal bone. *Ann Otol Rhinol Laryngol*. 2011;120(6):372-6.
86. Nabuurs CH, Kievit W, Labbé N, Leemans CR, Smit CFGM, van den Brekel MWM, et al. Evaluation of the modified Pittsburgh classification for predicting the disease-free survival outcome of squamous cell carcinoma of the external auditory canal. *Head & Neck*. 2020;42(12):3609-22.

87. Vandeweyer E, Thill MP, Deraemaecker R. Basal cell carcinoma of the external auditory canal. *Acta Chir Belg.* 2002;102(2):137-40.
88. Breen JT, Roberts DB, Gidley PW. Basal cell carcinoma of the temporal bone and external auditory canal. *Laryngoscope.* 2018;128(6):1425-30.
89. Chen S-L, Huang S-F, Ho VW-Y, Chuang W-Y, Chan K-C. Clinical characteristics and treatment outcome of adenoid cystic carcinoma in the external auditory canal. *Biomed J.* 2020;43(2):189-94.
90. Ravin AG, Pickett N, Johnson JL, Fisher SR, Levin LS, Seigler HF. Melanoma of the ear: treatment and survival probabilities based on 199 patients. *Ann Plast Surg.* 2006;57(1):70-6.
91. Samal D, Preetam C, Sahoo A. Primary Malignant Melanoma Limited to the External Auditory Canal: A Rare Presentation. *Annals of Otolaryngology and Neurotology.* 2021.

9. ŽIVOTOPIS

Rođen sam 26. prosinca 1997. godine u Zagrebu, gdje sam završio Osnovnu školu grofa Janka Draškovića i smjer Prirodoslovna gimnazija u Prirodoslovnoj školi Vladimira Preloga. Godine 2016. upisao sam integrirani preddiplomski i diplomski studij medicine na Medicinskom fakultetu Sveučilišta u Zagrebu.

Tijekom studija bio sam aktivan u studentskoj zajednici kao predstavnik studenata, odnosno kao član Studentskog zbora Medicinskog fakulteta Sveučilišta u Zagrebu tijekom dva mandata, gdje sam dvije godine obnašao i dužnost studentskog pravobranitelja i zamjenika predsjednika. Za vrijeme studija pet sam godina bio član Fakultetskog vijeća i raznih povjerenstava na Fakultetu. Kao član Studentskog zbora organizirao sam mnoge studentske događaje koji su okupljali više tisuća sudionika, uključujući Mentorski sustav za studente prve godine Medicinskog fakulteta (voditelj projekta 2017. godine), Dan otvorenih vrata Fakulteta (voditelj projekta 2018. godine), Croatian Student Summit 16 – CROSS 16 (predsjednik Organizacijskog odbora 2020. godine) i 1. Hrvatski studentski simpozij o bioetici (osnivač Simpozija i predsjednik Organizacijskog odbora 2021. godine). Osim kao voditelj navedenih projekata, bio sam uključen u organizaciju svih njihovih iteracija koje su se održale za vrijeme mog studiranja (osim Mentorskog sustava 2016. godine, kada sam bio sudionik na istom). Dobitnik sam Rektorove nagrade za društveno koristan rad u akademskoj i široj zajednici (za Croatian Student Summit 15).

Tijekom studija radio sam kao bolničar na sportskim natjecanjima organizacije UniSport ZG (Zagrebački sveučilišni športski savez). Također, radio sam za tvrtku CROMEDIC ASSISTANCE kao administrator u uredu i kao bolničar u pratnji na skijaškim kampovima u Kranjskoj Gori i Sarajevu, na naturalnim putovanjima u Novalju i na brojnim kulturnim i sportskim manifestacijama. Na sportskom natjecanju studenata biomedicinskih studija Humanijadi 2022. volontirao sam kao bolničar.

Kao aktivni sudionik sudjelovao sam na Osijek Student Congressu, Student Congress of Neuroscience – NeuRi i na Croatian Student Summitu.

Od sportske aktivnosti, rekreativno se bavim nogometom, bicikliranjem i funkcionalnim treninzima u teretani. Nositelj sam smeđeg pojasa u judu.