

Uloga medicinske sestre u endoskopskom liječenju refluksa

Ivanović, Sanja

Master's thesis / Diplomski rad

2019

Degree Grantor / Ustanova koja je dodijelila akademski / stručni stupanj: **University of Zagreb, School of Medicine / Sveučilište u Zagrebu, Medicinski fakultet**

Permanent link / Trajna poveznica: <https://um.nsk.hr/um:nbn:hr:105:999500>

Rights / Prava: [In copyright](#) / [Zaštićeno autorskim pravom.](#)

Download date / Datum preuzimanja: **2024-02-21**



Repository / Repozitorij:

[Dr Med - University of Zagreb School of Medicine Digital Repository](#)



SVEUČILIŠTE U ZAGREBU

MEDICINSKI FAKULTET

Sanja Ivanović

**ULOGA MEDICINSKE SESTRE U
ENDOSKOPSKOM LIJEČENJU
VEZIKOURETERALNOG REFLUKSA**

Diplomski rad

DIPLOMSKI RAD



Zagreb, 2019.

Ovaj diplomski rad izrađen je u Klinici za dječje bolesti Zagreb, na Klinici za dječju kirurgiju, pod vodstvom prof. dr. sc. Božidar Župančić i predan je na ocjenu u akademskoj godini 2018./2019.

POPIS KRATICA:

VUR - vezikoureteralni refluks

MCUG - mikcijska cisturotrografija

IMS - infekcija mokraćnog sustava

DRC - direktna radionuklidna cistografija

VUS - mikcijska urosonografija ili mikcijska kontrastna cistografija (eng. *Voiding urosonography*)

ceVUS - *Contrast enhanced voiding urosonography* (eng.)

MRMCUG - magnetska mikcijska cisturotrografija

PIC cistogram - *Positioning the Instillation of Contrast at the ureteral orifice* (eng.)

cm – centimetar

tzv. – tako zvanu

mm – milimetar

ml – mililitar

HIT - „Modificirani STING“ - *Hydrodistension Implantation Tehniquae* (eng.)

FDA - *Food and Drug Administration* (eng.)

SZO - Svjetska zdravstvena organizacija

ANZCA - *Australian and New Zealand College of Anaesthetists* (eng.)

SADRŽAJ:

SAŽETAK

SUMMARY

1. UVOD	1
2. VEZIKOURETERALNI REFLUKS	1
2.1. Etiologija.....	1
2.2. Klinička slika.....	2
2.3. Dijagnostika.....	3
2.3.1. Analiza urina	3
2.3.2. Urinokultura.....	4
2.3.3. Ultrazvuk	4
2.3.4. Mikcijska cisturografija	4
2.3.5. Direktna radionuklidna cistografija	4
2.3.6. Indirektna radionuklidna cistografija	5
2.3.7. Mikcijska ultrazvučna cistografija	5
2.3.8. Statička scintigrafija bubrega	6
2.3.9. Magnetska rezonancija	6
2.3.10. Pic cistogram.....	6
2.3.11. Urodinamika	6
2.4. Liječenje VUR-a	7
2.4.1. Reimplantacija uretera	7
2.4.2. Politano – Leadbetterova tehnika.....	8
2.4.3. Lich- Gregoirova tehnika	8
2.4.4. Antirefluksna reterocistoneostomija na verteksu mjehura	8
2.4.5. Endoskopsko liječenje VUR-a.....	9
2.4.5.1. Antirefluksna sredstva u endoskopskom liječenju VUR-a.....	10

2.4.5.2. Jednodnevna kirurgija.....	11
2.5. Komplikacije VUR-a	12
3. ULOGA MEDICINSKE SESTRE U ENDOSKOPSKOM LIJEČENJU VUR-A.....	13
3.1. Preoperacijske zadaće medicinske sestre	13
3.1.1. Psihološka priprema djeteta	13
3.1.2. Fizička priprema djeteta	14
3.2. Sigurnost pacijenta u bolnici.....	16
3.3. Intraoperacijske zadaće medicinske sestre	16
3.4. Postoperacijske zadaće medicinske sestre	18
3.5. Kriteriji za otpust iz jednodnevne kirurgije	21
ZAHVALE	23
LITERATURA	24
POPIS SLIKA	28
ŽIVOTOPIS	29

SAŽETAK

Naslov rada: Uloga medicinske sestre u endoskopskom liječenju vezikoureteralnog refluksa

Ime i prezime autora: Sanja Ivanović

Vezikoureteralni refluks je malformacija mokraćnog sustava koja zahvaća oko 1% sve djece i više od 30% djece s infekcijama mokraćnog sustava, a manifestira se vraćanjem mokraće iz mokraćnog mjehura u ureter ili bubreg. Uzroci nastanka mogu biti kongenitalni ili stečeni, iako su najčešće primarni, poput anomalija vezikoureteralnog spoja, skraćenog uretera unutar vezikalnog segmenta, slabe ureterotrigonalne strukture, kongenitalnog paraureteralnog divertikula i dvostrukih uretera. Česte infekcije mokraćnog sustava kod djece mogu biti simptom vezikoureteralnog refluksa. Nепреpoznata bolest može dovesti do uretero-hidronefroze, rekurentnih pijelonefritisa, stvaranja ožiljaka, arterijske hipertenzije i bubrežne insuficijencije. Mikcijska cistouretrografija u dijagnostici VUR-a je zlatni standard ali i pretrage kao što su ultrazvuk bubrega i mjehura, bakteriološke i biokemijske analize urina i serumski kreatinin pomažu u postavljanju dijagnoze. Liječenje VUR- a je konzervativno ili kirurško. Inicijalno se primjenjuje konzervativno, a kada ono nije uspješno prelazi se na kirurško liječenje. Kirurško liječenje moguće je otvorenom ekstravezikalnom ili intravezikalnom operacijom te endoskopskim metodama. Prednosti endoskopskog liječenja su visoka učinkovitost uz minimalnu invazivnost, rijetkost komplikacija, kratak boravak djeteta u bolnici te znatno manji troškovi liječenja. Uloga medicinske sestre u endoskopskom liječenju VUR-a vidljiva je u preoperativnoj pripremi djeteta, postoperativnom zbrinjavanju djeteta te edukaciji roditelja.

Ključne riječi: vezikoureteralni refluks, dijagnostika vezikoureteralnog refluksa, liječenje vezikoureteralnog refluksa, sestrinska skrb

SUMMARY

Title: The role of the nurse in the endoscopic treatment of vesicoureteral reflux

Author: Sanja Ivanović

Vesicoureteral reflux is a malformation of the urinary tract that affects about 1% of all children and more than 30% of children with urinary tract infections and is manifested by the return of urine from the bladder to the ureter or kidney. Causes of onset may be congenital or acquired, although they are most often primary, such as anomalies of the vesicoureteral junction, shortened ureter within the vesicular segment, poor urethrotrigonal structure, congenital paraureteral diverticulum, and double ureterals. Frequent urinary tract infections in children may be a symptom of vesicoureteral reflux. Unrecognized disease can lead to uretero-hydronephrosis, recurrent pyelonephritis, scar formation, arterial hypertension and renal failure. Microscopic cystourethrography in the diagnosis of VUR is the gold standard, but also examinations such as kidney and bladder ultrasound, bacteriological and biochemical analyzes of urine and serum creatinine help to diagnose it. Treatment of VUR is conservative or surgical. Initially it is applied conservatively, and when it is unsuccessful, it goes to surgical treatment. Surgical treatment is possible by open extravasal or intravesical surgery and endoscopic methods. Advantages of endoscopic treatment are high efficacy with minimal invasiveness, rare complications, short hospital stay and significantly lower treatment costs. The role of the nurse in the endoscopic treatment of VUR is evident in the preoperative preparation of the child, the postoperative care of the child and the education of the parents.

Keywords: vesicoureteral reflux, diagnosis of vesicoureteral reflux, treatment of vesicoureteral reflux, nursing care

1. UVOD

Vezikoureteralni refluks (VUR) je vraćanje mokraće iz mokraćnog mjehura u gornje dijelove mokraćnog sustava te spada u najčešće anomalije mokraćnog sustava. Smatra se autosomno dominantnom bolešću, a do 30% braće i sestara ima VUR i 60% djece roditelja s VUR-om ima VUR. U djece s uočenom hidronefrozom na antenatalnom ultrazvuku refluks je prisutan od 3- 19%. Prisutan je u oko 1% sve djece i oko 30% djece s uroinfekcijama (1). Posljedica je insuficijentnog vezikoureteralnog spoja (primarni ili sekundarni), a uz infekciju mokraćnog sustava, pomaže u stvaranju ožiljka bubrežnog parenhima i nastanka refluksne nefropatije. Refluks sterilnog urina ne dovodi do oštećenja bubrega, ali ga perzistirajući refluks inficiranog urina može uzrokovati. Refluksna nefropatija stečena u djetinjstvu u kasnijem životu predstavlja opasnost od hipertenzije, zatajenja bubrega i komplikacija u trudnoći. Klasifikacija VUR-a provodi se na osnovu mikcijske cistouretrografije (MCUG). Od 1981. godine koristi se međunarodna klasifikacija (*International Reflux Study Committee*) koja VUR dijeli na 5 stupnjeva (Slika 1):

0 stupanj – povremena – intermitentna pojava VUR-a

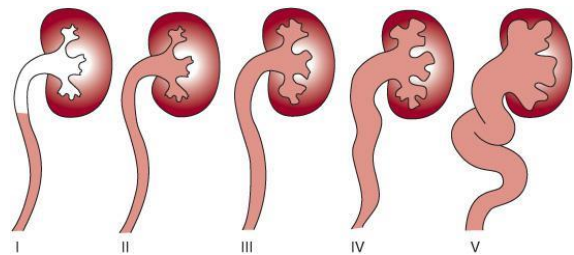
I stupanj - djelomično ispunjen nedilatirani ureter

II stupanj - ispunjen ureter i pijelon s čašicama, bez dilatacije

III stupanj - dilatirane čašice oštrih rubova

IV stupanj - jača dilatacija zatupljenih čašica

V stupanj - izrazita hidronefroza s tortuoznim ureterom (2).



Slika 1. Stupnjevi VUR-a (Izvor: <https://obgynkey.com/urologic-abnormalities-of-the-genitourinary-tract/>)

2. VEZIKOURETERALNI REFLUKS

2.1. Etiologija

Primarni VUR se tradicionalno smatra posljedicom anatomske anomalije. Ovaj obrazac se karakteristično povezuje s ušćem uretera smještenim lateralno na bazi mokraćnog mjehura. Dužina

intramuralnog i submukoznog uretera je kraća što rezultira u deficitu normalnog mehanizma „ valvularnog reznja“ što predisponira nastanku refluksa. Uloga genetskih faktora u etiologiji VUR-a nije dostatno opisana. VUR je dokazan u više od 50% djece žena koje su bolovala od VUR-a. VUR je autosomno dominantno nasljedno stanje sa varijabilnom penetracijom te gotovo sigurno nastaje kao rezultat interakcije većeg broja, a ne samo jednog gena (3).

Termin sekundarni VUR opisuje pojavu refluksa kao odgovor na abnormalnu funkciju mjehura koja rezultira povišenim intravezikalnim tlakom. Primjeri uključuju neuropatski mjehur te opstrukciju mokrenja povezanu s valvulom stražnje uretre. Izlječenje sekundarnog VUR-a nastaje nakon što se uspostave fiziološki tlakovi u mjehuru nakon odgovarajućeg tretmana. Dokazano je da je tradicionalno razlikovanje primarnog i sekundarnog VUR-a pojednostavljeno (3).

Ne-neuropatska disfunkcija mokraćnog mjehura igra značajnu ulogu u etiologiji primarnog VUR-a. Ovo je posebice izraženo kod djevojaka sa VUR-om niskog stupnja u kojih je disfunkcija mokrenja karakterizirana

nestabilnošću detrusora ili sfinkter-detrusor disinergijom, povezana sa graničnom kompetentnošću ureterovezikalnog spoja. Kod ovih djevojčica prezentira se enureza, uroinfekcija i konstipacija (3).

2.2. Klinička slika

VUR se može manifestirati simptomatskom i asimptomatskom kliničkom slikom. Simptomatska uroinfekcija je najčešći oblik kliničke manifestacije VUR-a. Sveukupna incidencija VUR-a u djece koja prolaze obradu zbog uroinfekcije je otprilike 30%. U adolescenata se ekstenzivna refluksna nefropatija otkriva nakon što se pacijent prezentira bubrežnim zatajenjem ili hipertenzijom. VUR može biti otkriven tijekom obrade zbog urinarne inkontinencije u djevojčica s podložecim disfunkcijskim mokrenjem (3).

Bol se ne smatra simptomom VUR-a osim u slučajevima kada se javlja u preponi vezanoj uz pijelonefritis, sekundarnu opstrukciju pelviuretričnog spoja ili uslijed nekih drugih komplikacija. Asimptomatski VUR se može otkriti tijekom probira braće ili sestara odnosno djece osoba s potvrđenim VUR-om. Također,

prenatalno utvrđena dilatacija fetalnog mokraćnog sustava koja zahtijeva postnatalnu obradu MCUG-om pripada asimptomatskom VUR-u (3).

2.3. Dijagnostika

Dijagnoza se postavlja na temelju anamneze, heteroanamneze, fizikalnog pregleda te određene laboratorijske i slikovne pretrage. Djetetu kojem je postavljena dijagnoza infekcije mokraćnog sustava (IMS) potrebno je provesti određenu slikovnu obradu sa što manje invazivnosti i zračenja. Uz slikovne pretrage obavezne su analiza urina na proteinuriju i bakteriuriju, serumski kreatinin, mjerenje visine, mase i krvnog tlaka (4).

2.3.1. Analiza urina

Analiza urina obuhvaća fizikalni i kemijski pregled te mikroskopski pregled sedimenta urina. Fizikalni pregled daje uvid u izgled, boju i miris urina. Kemijskom analizom dobiva se uvid u postojanje nedozvoljenih koncentracije tvari, kao što su krv, glukoza, proteini, bilirubin ili gustoća i kiselost urina, koje mogu ukazivati na prisutnost određenih bolesti.

Mikroskopskom analizom promatra se sediment urina dobiven centrifugiranjem koji ukazuje na broj krvnih stanica (leukocita i eritrocita) te moguće prisustvo drugih komponenti poput stanica epitela, sluzi ili cilindara. Nalaz piurije na rutinskoj analizi urina ovisi o količini urina koji je centrifugiran i pregledan, jačini i trajanju centrifugiranja te volumenu u kojem su stanice suspendirane. Mikroskopija urina značajno povećava točnost testa pogotovo kada se kombinira sa pretragom sedimenta urina. Zbog smanjenja mogućih pogrešaka u interpretaciji rezultata postoje enzimski testovi, koji su jeftini, brzi i jednostavni za upotrebu, poput testa na leukocitnu esterazu i nitrilni test. Kod testa leukocitne esteraze histokemijskim se metodama otkrije esteraza u neutrofilima, a u nitritnom testu se na reagens papiru nalazi sulfanilična kiselina i alfa-naftilamin, koji mijenjaju boje u crveno u kontaktu s nitritima u urinu proizvedenog iz nitrata bakterijskim enzimima. Najbolji uzorak je prvi jutarnji urin nakon toaleta vanjskog spolovila (5).

2.3.2. Urinokultura

Urinokultura je mikrobiološka pretraga kojom se dokazuje prisutnost bakterija u mokraći. Mnogi autori navode da je za potvrdu infekcije potrebno imati više od 10 leukocita /mm³ i broj kolonija veći od 50 000 (6).

2.3.3. Ultrazvuk

Ova neinvazivna metoda koja ne koristi ionizirajuće zračenje prva je dijagnostička metoda izbora kod djeteta s IMS. Idealna je za dječju populaciju jer ne zahtijeva nikakvu posebnu pripremu djeteta. Korištenjem obojenog doplerskog prikaza može se izvršiti analiza protoka u krvnim žilama i stupanj renalne vaskularne rezistencije. Za dijagnozu VUR-a važna je analiza mlazova mokraće iz mokraćovoda i njihov utok u mokraćni mjehur u području vezikoureteralnih ušća (6).

2.3.4. Mikcijska cisturografija

MCUG je radiološki pregled mokraćnog mjehura i mokraćne cijevi koji koristi dijaskopiju uz primjenu kontrastnog sredstva. Za punjenje mokraćnog mjehura uvodi se urinarni kateter. Kada je mjehur ispunjen kontrastnim sredstvom, učini se

radiogram mokraćnog sustava. Kada je mjehur napunjen dijete se treba pomokriti na stolu za pregled. Tijekom mokrenja napravi se još jedna snimka. Osim dokazivanja refluksa metoda odlično prikazuje izgled mokraćnog mjehura, stražnje uretere, te izgled i veličinu mokraćovoda, nakapnice i čašica u slučajevima postojanja refluksa. Pretraga se ne bi trebala izvoditi u fazi akutne infekcije zbog mogućeg prijenosa infekcije u proksimalne dijelove mokraćnog sustava. Preporuča se da dijete tri dana prije pretrage bude na antibiotskoj profilaksi koju se preporuča uzimati i pet dana nakon dijagnostike (6).

2.3.5. Direktna radionuklidna cistografija

Direktna radionuklidna cistografija (DRC) je nuklearno medicinska dijagnostička metoda dokazivanja VUR-a. Metodološki je pretraga slična MCUG-i no umjesto kontrastnog sredstva u mokraćni mjehur se retrogradno uvodi TC-99m-pertehnetat otopljen u fiziološkoj otopini. Tijekom pretrage se snima kompjuteriziranom gama kamerom. Ovom pretragom je moguće, uz utvrđivanje postojanja VUR-a odrediti kapacitet mokraćnog mjehura, volumen

mokraćnog mjehura, volumen mokraćnog mjehura pri pojavi refluksa, maksimalni refluksirajući volumen urina, rezidualni urin te popunjenost mokraćnog mjehura pri pojavi VUR-a. VUR se prema DRC-i dijeli na tri stupnja:

- gradus I - refluks ureter;
- gradus II - refluks do nakapnice ali bez dilatacije kanalnog sustava;
- gradus III - refluks do nakapnice kroz dilatirani kanalni sustav (6).

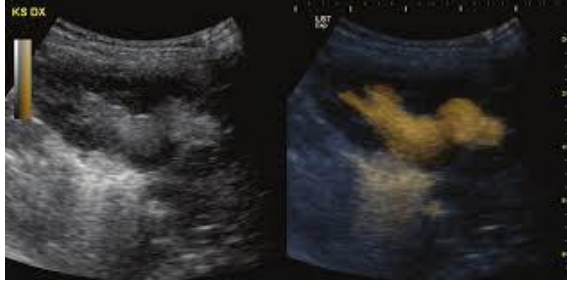2.3.6. Indirektna radionuklidna cistografija

Metoda koja se izvodi nakon intravenske injekcije radiofarmaka. Nakon što se radiofarmak izlučio u mokraćni mjehur, obično nakon dva sata, snima se akt mokrenja. Prednost pretrage je što se izvodi bez kateterizacije mokraćnog mjehura a nedostatak što se snima samo aktivna faza te nije moguće otkriti pasivne refluksa. Također potrebna je suradnja bolesnika što je praktički nemoguće kod male djece do treće godine starosti (6).

2.3.7. Mikcijska ultrazvučna cistografija

Direktnom ultrazvučnom cistografijom smatra se kateterizacija ili suprapubična punkcija mjehura te intravezikalna aplikacija ultrazvučnog kontrasta. Kontrastna sredstva po sastavu su mikromjehurići plina sumpornog heksaklorida stabilizirani fosfolipidnom ovojnicom. Ultrazvučna kontrastna cistografija koja se u početku radila koristeći samo B-mod („siva ljestvica“) ultrazvučni prikaz naziva se mikcijska urosonografija (eng. *Voiding urosonography*; VUS) ili mikcijska kontrastna cistografija. Razvojem ultrazvučnog kontrasta druge generacije te ultrazvučnog softvera osjetljivost na kontrast mikcijska ultrazvučna cistografija (eng. *Contrast enhanced voiding urosonography*; ceVUS) postala je važna metoda dijagnostike VUR-a. Sigurna, praktična i relativno jednostavna slikovna metoda koja ne koristi zračenje uvrštena je u preporuke kao rutinska metoda slikovne dijagnostike VUR-a. Nedostatak je što je i dalje neophodna kateterizacija mokraćnog mjehura ali jedino ultrazvučna metoda isključuje upotrebu ionizirajućeg zračenja. Indirektna ultrazvučna cistografija pokazala se nedovoljno pouzdanom u dijagnostici VUR-a. Mikcijska ultrazvučna

cistografija uz softer osjetljiv na kontrast prikazana je na slici 2 (6).



Slika 2. Mikcijska ultrazvučna cistografija uz softer osjetljiv na kontrast (6)

2.3.8. Statička scintigrafija bubrega

Scintigrafija tubulskih stanica bubrega nije metoda otkrivanja vezikoureteralnog refluksa, već služi za otkrivanje oštećenja parenhima bubrega i potvrdu refluksne nefropatije. Obavezno se izvodi u djece stare 2 do 6 mjeseci nakon akutne infekcije mokraćnog mjehura. Područja akutne upale ili ožiljaka ne primaju radiofarmak pa se lako prepoznaju „ hladna područja“ te je potrebno nastaviti s antibiotskom profilaksom (3).

2.3.9. Magnetska rezonancija

Magnetska mikcijska cisturotrografija (MRMCUG) danas spada u alternativne metode u

dijagnostici VUR-a. Za sada je osjetljivost niža od mikcijske cisturotrografije te iako ne koristi ionizirajuće zračenje, neophodna je kateterizacija mokraćnog mjehura. Pretraga se kod male djece radi u općoj anesteziji. Visoka razlučivost mekotivnih struktura uz multiplanarni prikaz te izbjegavanje izlaganja ionizirajućem zračenju zasigurno će ovu metodu uvesti u rutinski modalitet dijagnostike VUR-a (3).

2.3.10. Pic cistogram

PIC cistogram (engl. *Positioning the Instillation of Contrast at the ureteral orifice*) je postupak kojim se tijekom cistoskopije neposredno uz ušće uretera instalira rendgenski kontrast. Ova tehnika nije rutinska metoda zbog nepostojanja prospektivnih randomiziranih studija ali je u nekim svjetskim klinikama nova tehnika dijagnostike okultnog VUR-a (7).

2.3.11. Urodinamika

Pretraga kojom se procjejuje funkcija donjeg mokraćnog sustava. Osobito je važna kod sumnje na sekundarni VUR. Obavezna je

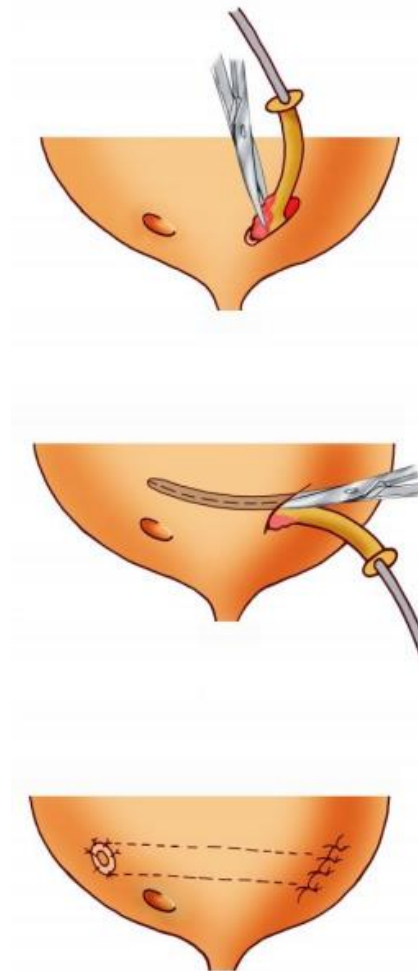
indikacija kod djece kojoj se VUR dokaže iza druge godine života. Nestabilnost detruzora je često prisutna u djece s VUR-om (3).

2.4. Liječenje VUR-a

Ciljevi liječenja VUR-a su prevencija pijelonefritisa i njegovih posljedica te prevencija refluksne nefropatije. Liječenje VUR- može biti konzervativno, kirurško, endoskopsko i laparoskopsko. Konzervativno liječenje VUR-a podrazumijeva primjenu uroprofilakse te trening mokraćnog mjehura. Trening mokraćnog mjehura podrazumijeva kontinuirano kontrolirano pražnjenje mokraćnog mjehura u određenim vremenskim intervalima. Uroprofilaksa je primjena malih doza antibiotika s ciljem održavanja urina sterilnim. Najčešće se primjenjuje Nitrofurantoin u dozi 1-2mg/kg, te Cefalosporini $\frac{1}{4}$ terapijske doze. Indikacije za kirurško liječenje su neuspjeh konzervativnog načina liječenja, refluks visokog stupnja te smanjenje funkcija bubrega i pojava novih ožiljaka . Kirurško liječenje moguće je endoskopskim metodama i otvorenom ekstravezikalnom ili intravezikalnom operacijom (8).

2.4.1. Reimplantacija uretera

Operacijsku metodu koju je osmislio Cohen (Slika 3) preferira većina dječjih urologa. Metoda se sastoji od ukriženog submukoznog povlačenja uretera u području trigonuma. Zahvat se jednostavno izvodi, visoka je stopa uspješnosti (97%) te niska incidencija postoperativnih opstrukcija (3).



Slika 3. Reimplantacija mokraćovoda Cohen-ovom tehnikom (3)

2.4.2. Politano – Leadbetterova tehnika

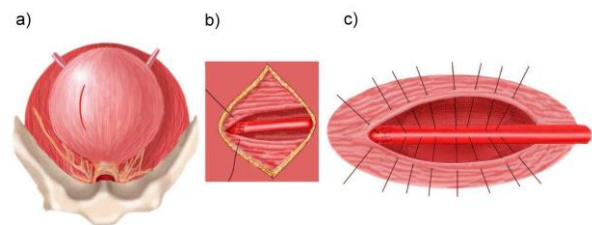
Intravezikalna metoda kirurškog liječenja u kojoj se ureter mobilizira oko mukoze prema detruzoru. Ureter se potpuno odvoji od mjehura te ga se rimplantira kroz novi otvor koji se pozicionira kranijalno i lateralno od starog hijatusa. Hvatalkom se provuče submukozno kroz stari prema novom hijatusu formirajući kanal. U modificiranu tehniku uključena je i adventicija uretera u šav dok se šiva mukoza mjehura preko uretera. Na taj način submukozni segment uretera produljen je za 2 cm (9).

2.4.3. Lich- Gregoirova tehnika

Lich-Gregoirova tehnika kirurškog liječenja VUR-a najpopularnija je metoda ekstraperitonealnog i ekstravezikalnog pristupa. Submukozni tunel se formira cijelim tijekom od ureterovezikalnog spoja prema kupoli mjehura pazeći da se sva mišićna vlakna presjeku na spoju. Incizija detruzora završava 3 do 5 cm prema srednjoj liniji i vertikalno na hijatus. Subminiranje detruzora se vrši 1 cm prema svakoj strani. Ureter se plasira submukozno a detruzor se šiva preko njega u dva sloja (9).

2.4.4. Antirefluksna ureterocistoneostomija na verteksu mjehura

Ekstravezikalna i ekstraperitonealna operacija antirefluksne plastike na verteksu mokraćnog mjehura po Bradić- Pasiniju na našim prostorima primjenjuje se od 1972. godine. Koristi se u slučajevima recidiva VUR-a, postoperativne stenozе ili ostalih opstruktivnih stanja distalnog uretera. Ureter se oštro presijeca na originalnom hijatusu, potom se čini uzdužna incizija detruzora počevši od simfize prema anterolateralnoj strani stijenke mjehura. Sljedeći korak je subminiranje detruzora uz svaki rub incizije da bi se formirao tunel za ureter. Viksaciju uretera potrebno je vršiti tijekom cijelog toka submukoznog tijeka za prednju stijenku mokraćnog mjehura. U šavovima se hvata adventicija uretera (9). Antirefluksna ureterocistoneostomija na verteksu mjehura prikazana je na slici 4.

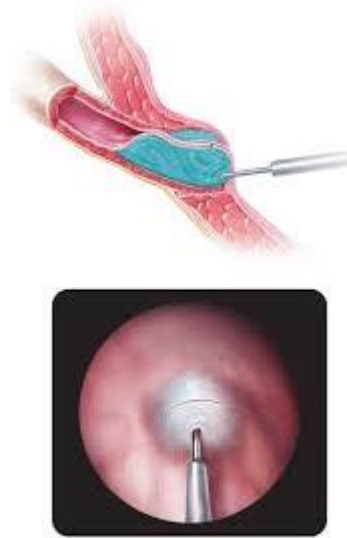

Slika 4. Antirefluksna ureterocistoneostomija na verteksu mjehura po Bradić – Pasiniju (3)

2.4.5. Endoskopsko liječenje VUR-a

Endoskopske metode danas su prvi izbor u liječenju VUR-a kada konzervativna terapija ne daje zadovoljavajuće rezultate. Endoskopsko liječenje refluksa uveo je Matouschek 1981. godine, a prva subureteralno injicirana tvar je teflon (polytetrafluoroetilen). Autori O Donnell i Puri prvi su opisali tehniku subureteralnog injiciranja teflona, tzv. proceduru STING. Princip procedure STING istovjetan je otvorenoj ureteroneocistostomiji, a to je da stvori čvrstu potporu iza intravezikalnog dijela uretera. Ta potpora stvara se injiciranjem tvari ispod zahvaćenog ureteralnog ušća. Ovaj zahvat se izvodi u općoj anesteziji uz adekvatnu preoperativnu pripremu. Cistoskopski se prikaže položaj i izgled ušća. Mokraćni mjehur se dijelom isprazni budući da je lakša aplikacija kada mjehur nije distendiran. Odgovarajućom iglom se ubode 2 do 3 mm ispod ušća na „ 6 sati“. Igla se uvede 4 do 5 mm neposredno ispod uroepitela. Većinom je dovoljan 1ml implantata, ali ponekad je količina implantata i manja. Nakon injiciranja iglu je potrebno zadržati 30 do 60 sekundi kako implantat ne bi istjecao (10). Slika 5 prikazuje

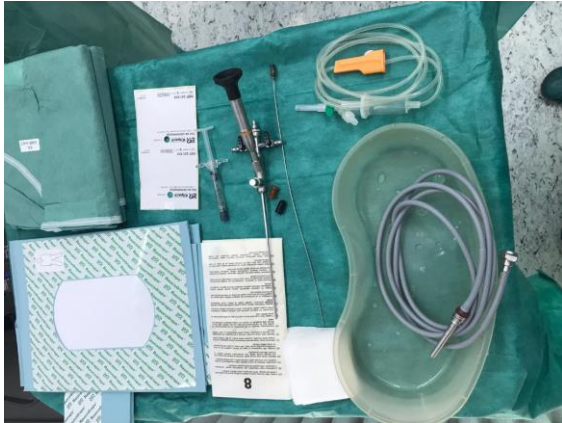endoskopsku aplikaciju antirefluksnog sredstva (11).



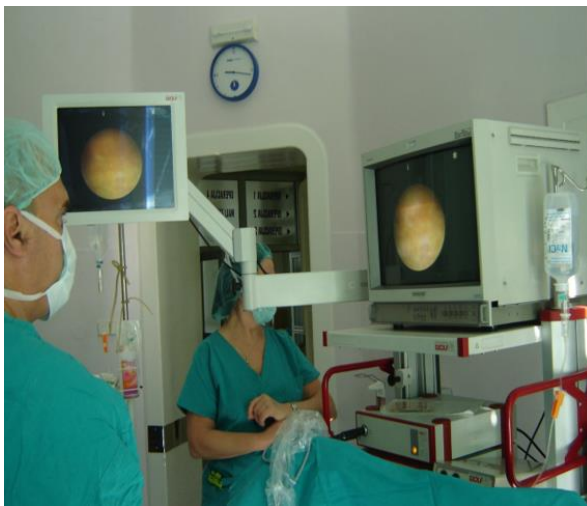Slika 5. Endoskopska aplikacija antirefluksnog sredstva (11)

„ Modificirani STING“ ili HIT (eng. *Hydrodistension Implantation Technique*) je tehnika hidrodistenzije uretera koja se postiže direktnim usmjerenjem mlaza tekućine na ureteralno ušće kako bi se otvorilo prije injiciranja. Igla se uvodi 4 mm submukozno u distalni dio uretera na poziciji „ 6 sati“ te potom aplicira implantat. U posljednje vrijeme se koristi i modificirana HIT tehnika (dvostruki HIT) kojom se bolje zatvaranje ušća postiže proksimalnom i distalnom injekcijom. Proksimalna injekcija aplicira se u sredini distalnog ureteralnog tunela, a distalna pod ušće

uretera (10, 12). Prosječno trajanje postupka je 10 do 15 minuta a izvodi se u jednodnevnoj kirurgiji. Slika 6 prikazuje pribor u operacijskoj dvorani za endoskopsko liječenje VUR-a, a na slici 7 prikazan je endoskopski stup u operacijskoj dvorani.



Slika 6. Pribor u operacijskoj dvorani za endoskopsko liječenje VUR-a (vlastiti izvor)



Slika 7. Endoskopski stup u operacijskoj dvorani (vlastiti izvor)

2.4.5.1. Antirefluksna sredstva u endoskopskom liječenju VUR-a

- TEFLON - sastoji se od kuglica politetrafluoretilena u glicerinu koji se resorbira.

Nedostatci: reakcija organizma na strano tijelo, stvaranje granuloma, migracija teflona u organizam i regionalne limfne čvorove.

- SILIKON (polysimethsiloxan) - nerazgradiva tvar koja se nalazi u obliku kuglica u suspenziji hidrogela kao nosača.

Nedostatci: reakcija organizma na strano tijelo, migracija i stvaranje granuloma.

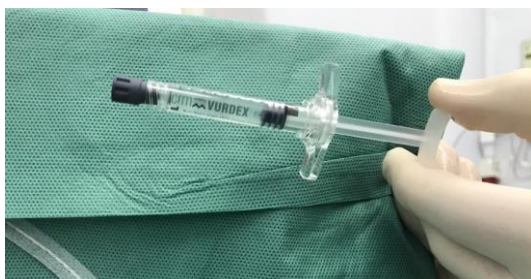- GOVEĐI KOLAGEN - prije upotrebe ovog biorazgradivog materijala potrebna je kožna proba jer može izazvati imunoreakciju.

- AUTOLOGNI HONDROCITI - upotreba hondrocita u liječenju VUR-a nije dugo trajala zbog čestih bolova i hematurije te stvaranja kalcifikata u ušćima.

- DEFLUX (kopolimer dekstran/hijaluronska kiselina) - križno vezani dekstran u gelu hijaluronske kiseline je biorazgradiv spoj. Nakon primjene submukozne injekcije

kroz oko dva tjedna razgrađuje se hijaluronska kiselina, prilikom čega dolazi do urastanja fibroblasta i kolagena između kuglica. Nakon primjene Defluxa nije primjećeno stvaranje granuloma, migracija, malignitet ili anafilaksija. Za razliku od prije navedenih tvari, FDA (eng. *Food and Drug Administration*) je preporučila upotrebu Defluxa. Uspjeh nakon endoskopske primjene iznosi 80 - 96% (13).

- VURDEX (Slika 8) - preparat istog biokemijskog sastava kao Deflux ali je znatno jeftiniji. Od Defluxa se razlikuje po pozitivno razbijenim česticama dextransa koje simuliraju urastanje kolagena na mjestu implantacije te regeneraciju tkiva na mjestu uboda.



Slika 8. Vurdex (vlastiti izvor)

- VANTRIS (kopilimer polyacrylate/polyalcohol) - novi preparat za endoskopsko

liječenje VUR-a. Tvar je sintetskog podrijetla iz grupe akrilnih spojeva. Tvar nije biorazgradiva. Uspjeh liječenja iznosi 95 - 97% (14).

- Nakon endoskopskog liječenja obavezna je uroprofilaksa kroz 3 mjeseca a dan nakon zahvata potrebno je učiniti biokemijsku i mikrobiološku analizu urina te ultrazvuk zbog provjere veličine i položaja bolusa te eventualno postojanje opstrukcije uretera. MCUG ili ultrazvučna cistografija trebaju se napraviti 3 mjeseca nakon zahvata (14).

2.4.5.2. Jednodnevna kirurgija

Jednodnevna kirurgija je način liječenja u kirurgiji koji obuhvaća operativni zahvat i postoperativnu skrb unutar jednog dana. To je grana kirurgije u suvremenoj medicini koja je u modernim zemljama prepoznata zbog funkcionalnosti i smanjenja troškova te opterećenosti zdravstvenog sustava. Najčešći zahvati dječje dobi u jednodnevnoj kirurgiji su:

- Tonzilektomija / adenotomija,
- operativni ispravak klempavog uha,

- miringotomija s umetanjem cjevčica,
- endoskopsko liječenje VUR-a,
- operacija ingvinalne hernije,
- manji plastični rekonstruktivni zahvati,
- obrezivanje (15).

Kriteriji za operativni zahvat u jednodnevnoj kirurgiji su:

- American Society of Anesthesiologists I (ASA I) klasifikacija,
- American Society of Anesthesiologists II (ASA II) klasificirani bolesnici - bolesnici sa blagom sistemskom bolešću koja je pod kontrolom (blaga astma, epilepsija, hipertenzija),
- djeca bez kraniofacijalnih i drugih anomalija,
- kraći operativni zahvati (do 90 minuta) (16).

Kriteriji za isključenje djeteta iz jednodnevne kirurgije:

- kirurški zahvat koji traje duže od 90 minuta,
- kirurški zahvat s velikim gubitkom krvi,
- djeca s dijabetesom,

- American Society of Anesthesiologists III, IV, V (ASA III, IV, V) klasificirani pacijenti,
- svaki pacijent s nedavnom infekcijom dišnih puteva,
- novorođenčad i dojenčad mlađa od 6 mjeseci (2).
- roditelj ili staratelj koji nije u mogućnosti brinuti se za dijete sljedeća 24 -72sata,
- djeca koja nemaju adekvatan transport kući (15).

Multidisciplinarni pristup i timski rad karakterističan je za jednodnevnu kirurgiju, a tim uključuje: kirurga, anesteziologa, anesteziološkog tehničara, instrumentarku, medicinsku sestru.

2.5. Komplikacije VUR-a

Moguće komplikacije kirurškog liječenja VUR-a su krvarenje u retroperitonealnom prostoru, ozljede susjednih organa, infekcije i specifično za reimplantaciju, opstrukcija mokraćovoda (rana i perzistentna), vezikoureteralni refluks, perzistentni refluks, curenje mokraće izvan mokraćnog sustava i anurija (17).

3. ULOGA MEDICINSKE SESTRE U ENDOSKOPSKOM LIJEČENJU VUR- A

Uloga medicinske sestre kao jednakopravnog člana multidisciplinarnog tima od neprocjenjive je važnosti u prijeoperacijskoj pripremi djeteta za endoskopski zahvat, tijekom zahvata i u poslijeoperacijskoj njezi. Medicinska sestra kroz holistički pristup vodi pacijenta kroz cijeli medicinski postupak. S obzirom da pacijenti i roditelji imaju s njom najveći stupanj interakcije, mora imati potrebna znanja, vještine, iskustvo, razvijenu emocionalnu i socijalnu inteligenciju te dobre komunikacijske vještine. Poštivanje protokola rada i algoritama prije zahvata te vođenje precizne dokumentacije imperativ je u prevenciji neželjenih događaja. Uloga medicinske sestre odvija se kroz tri faze a to su preoperativna faza, intraoperativna faza i postoperativna faza u kojima su jednako bitne zadaće medicinske sestre (18).

3.1. Preoperacijske zadaće medicinske sestre

Za pripremu djeteta za endoskopski zahvat antirefluksnim sredstvom zadužene su medicinske

sestre i roditelji u jednodnevnoj kirurgiji. Roditelj je punopravni član tima i suradnik. Kada kirurg postavi indicaciju za endoskopsko liječenje djeteta i obavezno roditelju objasni postupak endoskopskog zahvata uz informirani pristanak, počinje preoperativna priprema djeteta za zahvat (19). Medicinska sestra će uputiti roditelje djeteta koje dijagnostičke pretrage djeteta treba učiniti, kada napraviti anesteziološki pregled i koju dokumentaciju treba donijeti u bolnicu. Pretrage koje su obavezne prije endoskopskog zahvata su kompletan urin, urinokultura i pregled anesteziologa. Po smjernicama jednodnevne kirurgije endoskopsko liječenje antirefluksnim sredstvom kroz jednodnevnu kirurgiju moguće je kod ASA I i ASA II pacijenata (20).

3.1.1. Psihološka priprema djeteta

Kako bi roditelj mogao kvalitetno pripremiti dijete za operativni zahvat, medicinske sestre u jednodnevnoj kirurgiji detaljno informiraju roditelja o cijelom tijeku događaja na dan zahvata. Također, roditelji dobivaju pismene upute za prijem djeteta u jednodnevnu kirurgiju. Psihološku pripremu djeteta treba prilagoditi dobi. Medicinske sestre

roditeljima male djece do druge godine života savjetuju da se dijete pripremi za zahvat neposredno pred sam zahvat. Djeci u dobi od 3 do 6 godina potrebno je prije dolaska u bolnicu objasniti cijeli postupak. Djetetu treba predložiti da odabere igračku koju će ponijeti sa sobom u bolnicu. Za pripremu djeteta od 7 do 12 godina preporuča se verbalne upute prilagoditi kronološkoj dobi. Roditelj djetetu treba pružiti sve informacije tjedan dana prije zahvata (21). Jedan dan prije zahvata medicinska sestra kontaktira roditelja telefonom. Svrha poziva je ponoviti potrebne upute za fizičku pripremu djeteta, odgovoriti na moguća pitanja i nedoumice roditelja u vezi zahvata te psihološka podrška roditeljima i djetetu (22).

3.1.2. Fizička priprema djeteta

Na dan zahvata dijete se treba okupati baktericidnim i bakteriostatskim medicinskim šamponom kojim se smanjuje broj patogenih mikroorganizama na koži. Dijete u bolnicu treba doći bez nakita i laka na noktima (18). Prijem djeteta na odjel započinje upisom na upisnom šalteru uz odgovarajuću D2 uputnicu. Medicinska sestra na šalteru uz

obaveznu provjeru podataka djeteta ispisuje matični list bolesnika u koji je umetnuta identifikacijska narukvica. Dolaskom na odjel medicinska sestra identificira pacijenta te stavlja djetetu uz prisustvo roditelja identifikacijsku narukvicu. Identifikacijska narukvica mora sadržavati ime i prezime bolesnika, datum rođenja te broj matičnog lista (23). Tijekom identifikacije pacijenta medicinska sestra uzima opsežnu sestrinsku anamnezu propisanu Zakonom o sestrinstvu. Prema Fučkar sestrinska anamneza je skup podataka o tjelesnim, psihološkim i socijalnim aspektima prošlog i sadašnjeg zdravstvenog stanja i ponašanja bolesnika. Sestrinska anamneza sastoji se od intervjua, promatranja, mjerenja i analize dokumentacije (24). Odjelna medicinska sestra obavezno se treba predstaviti djetetu i roditeljima, pokazati im raspored prostorija na odjelu te smjestiti djete u sobu i krevet. Medicinska sestra daje roditeljima upute o vremenu zadnjeg obroka i tekućine prije zahvata. Zadnji kruti obrok ili mliječnu formulu dijete može pojesti 6 sati prije zahvata, majčino mlijeko 4 sata prije zahvata dok bistru tekućinu može popiti 2 sata prije zahvata (25). Često se događaju izmjene u redosljedu operacija kao i

odgađanje samog zahvata koji definitivno otežavaju ove preporuke. Medicinske sestre trebaju nadgledati hidraciju te omogućiti uzimanje hrane i tekućine koliko god je to moguće u skladu s pravilima pojedine ustanove. U nekim ustanovama uzimanje bistre tekućine dozvoljeno je do ulaska u operacijsku salu (26).

Dijete prije endoskopskog zahvata antirefluksnim sredstvom na odjelu dobiva premedikaciju uz prisustvo roditelja. Premedikacija se djetetu daje 30 do 45 minuta prije zahvata. Ordinira je liječnik anesteziolog, daje medicinska sestra na odjelu i evidentira vrijeme davanja i količinu lijek na listu premedikacije, listu pacijenta, premještajnu listu za operacijsku salu i sestrinsku dokumentaciju. Najčešći lijek koji se daje u dječjoj dobi je Dormicum sirup. Premedikacija kod djeteta smanjuje strah, izaziva određeni stupanj sedacije, smanjuje sekreciju slina i bolnost. Prije nego što popije sirup dijete se treba pomokriti. Nakon primjene premedikacije pacijent mora stalno biti pod nadzorom medicinske sestre. Roditelju i djetetu treba objasniti da nakon dobivene premedikacije dijete mora ležati u krevetiću jer postoji mogućnost za pad (27).

Neposredno prije zahvata ali prije poziva u operacijsku dvoranu, medicinska sestra na odjelu dezinficira djetetovo spolovilo octenisept® sprejom i sterilnim tupferima. Poziv djeteta u operacijsku dvoranu mora se odvijati u strogo profesionalnoj komunikaciji. Obavezno se treba predstaviti osoba koja poziva dijete u salu i koja preuzima poziv, obavezno je reći ime i prezime pacijenta, dob i operatera djeteta. Pažnju treba obratiti na djecu s istim imenima i prezimenima. Uoči operativnog zahvata dijete i roditelji se susreću sa svojim strahovima, na temelju znanja iz komunikacijskih vještina medicinske sestre trebaju ih smanjiti ako ne i ukloniti. Roditelji male djece u prisustvu medicinske sestre mogu postaviti dijete na ležeća kolica za transport u operacijsku dvoranu. Veća djeca koja su dobila premedikaciju iz kreveta se uz pomoć sestre i roditelja presele na transportna kolica. Medicinska sestra ohrabruje dijete i roditelja tijekom transporta do operacijske dvorane i samim time stvara osjećaj sigurnosti djetetu i roditelju. Transport djeteta u dvoranu vrše dvije medicinske sestre u ležećim kolicima sa zaštitnom ogradom.

3.2. Sigurnost pacijenta u bolnici

Uloga medicinske sestre u perioperacijskom periodu je uz zdravstvenu njegu djeteta i koordinacija između članova tima, kontrola medicinske dokumentacije djeteta koja može biti dostupna isključivo članovima tima koji brinu o pacijentu, prevencija neočekivanih neželjenih događaja i prevencija ostalih neželjenih događaja.

Mogući neočekivani neželjeni događaji u jednodnevnoj kirurgiji kod djeteta na endoskopskom liječenju VUR-a antirefluksnim sredstvom su:

- kirurški zahvat proveden na pogrešnom pacijentu,
- kirurški zahvat proveden na pogrešnom dijelu tijela,
- smrt, koma ili teško oštećenje zdravlja zbog pogrešne farmakoterapije (28).

Mogući ostali neželjeni događaji kod djeteta na endoskopskom liječenju VUR-a su:

- Nedostatna higijena ruku
- poslijeoperacijsko krvarenje ili hematom,
- neželjene nuspojave lijekova,
- pad u bolničkoj zdravstvenoj ustanovi (28).

3.3. Intraoperacijske zadaće medicinske sestre

Nakon potpune prijeoperacijske pripreme i dolaskom djeteta u operacijsku dvoranu, brigu o djetetu preuzimaju anesteziološki tehničar i operacijska sestra - instrumentarka. Anesteziološka sestra ili tehničar pomažu ili asistiraju anesteziologu tijekom anestezije. Anesteziološki tehničar zadužen je za kontrolu vitalnih znakova pacijenta, primjenu medikamentozne terapije po odredbi liječnika anesteziologa, uspješno i sigurno zbrinjavanje pacijenta u operacijskom traktu i sobi za buđenje do predaje pacijenta odjelnoj sestri (29).

Operacijska sestra/ tehničar ima određene zadaće i odgovara za:

- pripremu instrumenata i drugih materijala za operacijski zahvat, održavanje i kontrolu sterilnosti operacijskog polja i instrumenata;
- održavanje aseptičkog i sterilnog načina rada;
- odgovorna je za sigurnost bolesnika i osoblja u operacijskoj dvorani;
- procjenjuje bolesnikovo stanje i potrebe;

- odgovorna je za pravilno pozicioniranje bolesnika na operacijskom stolu;
- odgovorna je za pripremu i održavanje instrumenata, medicinskih uređaja i tehničke opreme,
- odgovorna je za izvještavanje/dokumentiranje rezultata rada u skladu s bolničkim smjernicama (30).

Svjetska zdravstvena organizacija (SZO) u programu „sigurna operacija spašava život“ (*Safer Surgery Saves Lives*), 2008. godine definirala je deset bitnih ciljeva za sigurnost operacija. Oni su sastavljeni kao kirurška kontrolna lista sigurnosti:

- Cilj 1. Tim će operirati pravog bolesnika na pravom mjestu.
- Cilj 2. Tim će koristiti metode za koje je poznato da sprječavaju štetne posljedice od anestezije, a štite bolesnika od boli.
- Cilj 3. Tim prepoznaje i učinkovito se priprema za po život opasan gubitak respiratorne funkcije.
- Cilj 4. Tim prepoznaje i učinkovito se priprema za rizik od velikog gubitka krvi.

- Cilj 5. Tim izbjegava izazivanje alergijskih ili nepoželjnih reakcija na lijekove za koje se zna da su rizične za bolesnika.
- Cilj 6. Tim dosljedno koristi poznate metode za smanjivanje rizika infekcija u kirurškoj dvorani.
- Cilj 7. Tim će spriječiti nehotično zadržavanje instrumenata ili ostalog materijala u kirurškim ranama.
- Cilj 8. Tim će osigurati i točno identificirati sve kirurške uzorke.
- Cilj 9. Tim će učinkovito komunicirati i razmjenjivati kritične informacije za sigurno vođenje operacije.
- Cilj 10. Bolnice i javnozdravstveni sustavi uvesti će redovito praćenje kirurških kapaciteta, količine i rezultata (31).

Najveći rizik za sigurnost djeteta u operacijskoj dvorani je zamjena bolesnika ili operacija. Operacija na krivoj strani tijela je bilo koji kirurški postupak koji se obavlja na pogrešnom bolesniku, pogrešnom dijelu tijela, na krivoj strani tijela ili na krivoj razini (31). Protokol „*Universal Protocol for Preventing Wrong Site, Wrong Procedure, and Wrong person Surgery*“

uključuje nekoliko komponenti prije početka kirurškog zahvata:

- Ispravna i potpuna dokumentacija pacijenta.
- Oprema mora biti dostupna prije početka operacije.
- Ispravna identifikacija.
- Obilježavanje operacijskog mjesta.
- Oznaka mora biti postavljena tako da bude vidljiva nakon što je bolesnik pripremljen i zamotan.
- Označavanje pomoću markera za kožu.
- Način označavanja operacijskog polja i vrsta oznake treba biti istovjetna unutar cijele ustanove.
- Osoba koja obavlja postupak treba označiti bolesnika.

Iznimke kod označavanja su pojedinačni slučajevi organa (npr. carski rez, operacije na srcu), stomatološki zahvati, intervencijski zahvati (npr. kateterizacija srca), nedonoščad (označavanje markerom može uzrokovati trajnu tetovažu). Kao što je slučaj kod endoskopskog zahvata antirefluksnim sredstvom, strana ne bi trebala biti označena u slučajevima u kojima su obostrane strukture (33).

U Klinici za dječje bolesti Zagreb, kod operativnih zahvata koristi se Operacijska sigurnosna lista kako bi se mogući rizici što više umanjili.

3.4. Postoperacijske zadaće medicinske sestre

Nakon završetka endoskopskog zahvata antirefluksnim sredstvom anesteziolog odlučuje treba li dijete razbuditi u sobi za buđenje ili može biti transportirano na odjel jednodnevne kirurgije. Odluku donosi na temelju vitalnih funkcija djeteta tijekom anestezije, respiratornoj funkciji, mogućim alergijama, vrsti anestezije, komplikacijama tijekom anestezije i općem stanju djeteta. U sobi za buđenje medicinska sestra priključuje bolesnika na monitor te na monitoru svakih pet minuta prati krvni tlak (sistolički, dijastolički i srednji), puls (ritam, frekvenciju i punjenost) i respiraciju (frekvenciju i dubinu disanja) (34). Obavezno je praćenje i dokumentiranje stanja svijesti, diureze, stolice te prisutnosti boli. Nakon određenog vremena provedenog u sobi za buđenje anesteziološki tehničar u suglasnosti sa anesteziologom poziva sestru s odjela po dijete. Po dijete u operacijsku dvoranu ili sobu za buđenje odlaze dvije medicinske sestre zbog

prevencije pada, udaraca ili ostalih ozljeda koje se mogu dogoditi tijekom transporta iz operacijske dvorane. U dječjoj dobi izbjegava se fiksacija pacijenta tijekom intervencija, stoga tijekom transporta djeteta iz operacijske dvorane, obavezne su dvije medicinske sestre uz dijete.

Ležeća kolica za prijevoz pacijenta trebaju biti sigurna, lagana za manipulaciju, ergonomski oblikovana sa vodonepropusnim madracom potpuno zatvorenih rubova kako bi se minimizirao rizik od infekcija. Ograde kolica obavezno trebaju biti podignute, nakon svakog pacijenta kolica se trebaju dezinficirati i staviti čista jednokratna prekrivka na kolica.

Dolazak djeteta iz operacijske dvorane predstavlja stres za roditelja i dijete. Medicinska sestra svojim znanjem i razvijenim komunikacijskim vještinama uz izraženu empatiju djetetu i roditelju pruža emocionalnu i stručnu potporu. Odmah po dolasku na odjel, prije smještavanja djeteta u krevetić, na kolicima za transport pacijenata, medicinska sestra mjeri i bilježi vitalne funkcije na listu bolesnika, dok druga medicinska sestra stavlja zaštitu u obliku prekrivke na intravenoznu kanilu, oblači dijete te roditelja educira o obaveznom mirovanju tijekom buđenja

iz anestezije i početku hidracije djeteta. Djeca se nakon endoskopskog zahvata antirefluksnim sredstvom često po dolasku iz operacijske dvorane pomokre bez obzira imaju li uspostavljenu kontrolu mokrenja. Zbog toga se na krevetić nakon dolaska sa zahvata postavlja neporopusna podloga za bolesnike. Roditelje djece koja su nemirna tijekom buđenja iz anestezije treba upozoriti na opasnost od ozljeda i pada s kreveta. Sestra treba poticati roditelja da svojim ponašanjem umiri dijete. Naime, ako je roditelj uznemiren, uplakan ili nepovjerljiv, dijete će reagirati slično kao i roditelj. Tijekom postoperativnog oporavka roditelj je suradnik u timu koji ima zajednički i isti cilj kao i zdravstveni djelatnici a to je uspješno liječenje i izlječenje (35).

Zadaće sestre tijekom postoperativnog boravka pacijenta u jednodnevnoj kirurgiji su kontrola vitalnih funkcija, promatranje respiracije, boje kože, razine svijesti i hemoragije. Uloga medicinske sestre nakon zahvata je unos hrane i tekućine. U smjernicama su prisutne proturječne preporuke: preporuča se suzdržavanje od oralnog uzimanja tekućine prije otpusta iz bolnice kada se radi o dnevnoj kirurgiji, dok je u drugim slučajevima dopušten unos tekućine i hrane po želji djece i

roditelja. Neki autori navode da suzdržavanje od oralnog unosa tekućine prije otpusta djece u dnevnoj kirurgiji smanjuje učestalost povraćanja (26), dok je drugim istraživanjima dokazano da ne postoji povezanost poslijeoperacijske mučnine i povraćanja s ranim uzimanjem tekućina poslijeoperacijski. Razumno bi bilo dopustiti djeci piti i jesti po želji kada su potpuno budni ako nema drugih medicinskih kontraindikacija, ali ne i inzistirati na oralnom uzimanju hrane i tekućine prije otpusta u dnevnoj bolnici. U konačnici, odluka liječnika o postoperativnom unosu hrane i tekućine povezana je s postojećim uvjetima i protokolom bolnice, bolničkim okruženjem, kliničkim iskustvom i znanjem svih zdravstvenih djelatnika uključenih u liječenje djeteta (25). Preporuka je započeti peroralni unos bistrom tekućinom, vodom, čajem ili majčinim mlijekom. Nakon što sestra procjeni da dijete tolerira tekućinu i da je potpuno razbuđeno, da može sjediti, gutati, govoriti i da traži hranu, medicinska sestra djetetu će omogućiti lagani obrok, najčešće juhu. Tijekom prvog unosa tekućine i hrane nakon anestezije obavezan je nadzor medicinske sestre. Ukoliko dijete ima mučninu ili povraća, obavezno se treba prekinuti peroralni unos (18).

Intervencije medicinske sestre kod mučnine i povraćanja:

- promjena položaja pacijenta iz ležećeg u polusjedeći
- osiguranje pribora za povraćanje (bubrežasta zdjelica, staničevina)
- provjetravanje prostorije
- korištenje distraktora (36).

Ukoliko sve učinjeno ne doprinese smanjenju osjećaja mučnine i povraćanja potrebno je kontaktirati liječnika zbog davanja medikamentozne terapije i parenteralnog unosa tekućine (36).

Jedna od uloga medicinske sestre u postoperativnom oporavku djeteta je kontrola boli. Bol je osjetilni i emocionalni doživljaj povezan sa stvarnim ili mogućim oštećenjem tkiva (37). Nakon endoskopskog zahvata liječenja VUR-a djeca se ne žale na bol ali medicinska sestra obavezna je promatrati i uočiti kod djeteta znakove boli. Ukoliko dijete boli medicinska sestra će poduzeti nefarmakološke metode liječenja boli (distrakcija, promjena položaja) a ako one ne budu uspješne liječnik će odrediti analgetik (24).

Mokrenje djeteta nakon endoskopskog zahvata antirefluksnim sredstvom

najčešće bude uredno. Retencija urina nije česta pojava ali ako dijete ne može mokriti nakon zahvata, zadaća medicinske sestre je, nakon što se dijete dobro razbudilo iz anestezije, dozvoliti mokrenje uz rub kreveta kod dječaka, dok se djevojčicama može donijeti posuda ili odvesti dijete u sjedećim kolicima u sanitarni čvor uz neprestani nadzor sestre. Mokrenje se može potaknuti puštanjem vode koja opušta spazam mišića mokraćnog mjehur. Medicinska sestra obavezna je promatrati količinu, boju i sadržaj urina (36).

3.5. Kriteriji za otpust iz jednodnevne kirurgije

Kriteriji za otpust iz jednodnevne kirurgije su slijedeći:

- stabilni vitalni znakovi,
- dijete budno i orijentirano,
- odsutnost respiratornog distresa,
- kontrola boli,
- nema krvarenja,
- pokretljivost adekvatna za dob,
- adekvatna hidracija,
- minimalno povraćanje (15).

Ukoliko postoje postoperativne kirurške ili anesteziološke komplikacije liječnik određuje hoće li se dijete hospitalizirati,

a prođe li postoperacijski tijek uredno, dijete se 6 sati nakon zahvata otpušta kući uz pismene i usmene upute roditeljima (15).

Edukacija roditelja pred otpust djeteta iz jednodnevne kirurgije od velike je važnosti. Medicinska sestra treba educirati roditelja o obaveznom mirovanju djeteta nakon zahvata, prehrani koja bi trebala biti laganija, mogućim poteškoćama te postupku s djetetom ukoliko dođe do komplikacija kod kuće. Roditeljima treba objasniti proceduru dolaska sljedećeg dana u bolnicu na kontrolni ultrazvuk te analizu urina i urinokulture. Također medicinska sestra treba educirati roditelje o pravilnom uzimanju urina i urinokulture i važnosti redovitog uzimanja profilakse koju je propisao liječnik.

Sukladno Zakonu o sestринstvu, jedna od dužnosti medicinskih sestara jest i vođenja sestriinske dokumentacije kojom se dokumentiraju svi provedeni postupci. Sestriinska dokumentacija je skup podataka koji služe kontroli kvalitete planirane i provedbe zdravstvene njege te je sastavni dio medicinske dokumentacije (38). Temeljito vođena sestriinska dokumentacija u elektroničkom obliku osim što štiti pacijente od pogrešaka u

radu, štiti i zdravstvene djelatnike koji sestrinske dokumentacije (24, 34).
svoj rad mogu dokazati temeljem

ZAHVALE

Hvala mom mentoru prof. dr. sc. Božidaru Župančiću za pomoć u izradi ovog diplomskog rada.

Hvala djelatnicima Klinike za kirurgiju Klinike za dječje bolesti Zagreb i svojoj obitelji na strpljenju i razumijevanju.

Rad posvećujem svojim roditeljima i sinovima Filipu i Davidu.

LITERATURA

1. Oswald J, Brenner E, Schwentner C, Deibl M, Bartsch G, Frisch et al. The intravesical ureter in children with vesicoureteral reflux: a morphological and immunohistochemical characterization. *J Urol.* 2003;17:2423-7.
2. Bradić I, i sur. *Kirurgija.* Zagreb: Medicinska naklada; 1995. 3. Župančić B. *Dječja urologija.* Zagreb: Medicinska naklada; 2018.
4. Todorčić J, Budimir D, Saraga M, Košuljandić Đ, Arapović A, Šušnjar T, i sur. Vezikoureteralni refluks: etiologija, dijagnostika i podjela. *Paediatr Croat.* 2014; 58 (1): 115-8.
5. Pezzlo M. Detection of urinary infections by rapid methods. *Clin Microbiol Rev.* 1988;1(3):268-80.
6. Roić G, Cvitković Roić A, Palčić I, Miletić D. Mikcijska ultrazvučna cistografija uz softver osjetljiv na kontrast u dijagnostici vezikoureteralnog refluksa. *Medflum.* 2014;50(2):188-96.
7. Rubenstein JN, Maizels M, Kim SC, Huston JTB. The Pic Cystogram: A Novel Approach to Identify "Occult" Vesicoureteral Reflux in Children with Febrile Urinary Tract Infections. *J Urol.* 2003;169(6):2339-43.
8. Biočić M, Budimir D, Saraga M, Todorčić J, Šušnjar T, Vukić-Košuljandić Đ, i sur. Current therapy of vesicoureteral reflux in children. *Pediatr Croat.* 2006;50:283-94.
9. Župančić B, Štampalija F, Župančić V, Bastić M, Bahtijarević Z, Pajić A. Pola stoljeća kirurgije primarnog vezikoureteralnog refluksa u djece. *Paediatr Croat.* 2014;58(1);119-25.
10. Nikolić H, Sršen Medančić S, Hasandić D, Bosak Veršić A, Bukvić N. Endoskopsko liječenje vezikoureteralnog refluksa u djece. *Medflum.* 2017;53(3):331-6.
11. Läckgren G, Kirsch AJ. Surgery Illustrated – Surgical Atlas Endoscopic treatment of vesicoureteral reflux. *BJU Int.* 2010;105(9):1332-47.
12. Kirsch AJ, Perez-Brayfield M, Smith EA, Scherz HC. The modified sting procedure to correct vesicoureteral reflux: improved results with submucosal implantation within the intramural ureter. *J Urol.* 2004;171(6,1):2413-6.
13. Pogorelić Z, Budimir D, Todorčić J, Košuljandić Đ, Saraga M. Endoskopsko liječenje vezikoureteralnog refluksa u

- dječjoj dobi. *Pediatr.Croat.* 2014;58(1):126- 31.
14. Chertin B, Abu Arafeh W, Kocherov S. Endoscopic correction of complex cases of vesicoureteral reflux utilizing Vantris as a new non-biodegradable tissue-augmenting substance. *Pediatr Surg Int.* 2014;30(4):445-8.
15. Day Surgery Handbook. Ambulatory Surgery Handbook 2 nd Edition. International Association for Ambulatory Surgery; 2014. Dostupno na adresi: https://www.iaas-med.com/files/2013/Day_Surgery_Manual.pdf. Datum pristupa: 04.08.2019.
16. Australian and New Zealand College of Anaesthetists (ANZCA). Guidelines for the Perioperative Care of Patients Selected for Day Stay Procedures. Dostupno na adresi: <https://www.anzca.edu.au/documents/p-s15-2010-recommendations-for-the-perioperative-ca.pdf>. Datum pristupa: 15.08.2019.
17. Luetić T, Antabak A, Čavar S, Bogović M, Sršen Medančić S, Zah Bogović T, i sur. Komplikacije kirurškog liječenja vezikoureteralnog refluksa. *Pediatr Croat.* 2014;58(1):132-4.
18. Prlić N. Zdravstvena njega kirurških bolesnika – opća. Zagreb: Školska knjiga; 2014.
19. Jeremić V. Informirani pristanak: komunikacija između liječnika i bolesnika. *JAHN.* 2013;4 (7):525-33.
20. Štuljan A. Roditelj – aktivni sudionik u operacijskom liječenju svog djeteta. 11. Međunarodni kongres HDMSARIST-a". Šibenik, 19.-22. travnja 2018. godine.
21. Kostović Srzentić M, Gavran Ž. Znanje medicinskih sestara o utjecaju hospitalizacije na djecu i pripremi za medicinske postupke. *HCJZ.* 2009;5(17):737-45.
22. Murphy-Taylor C. The benefits of preparing children and parents for day surgery. *Br J Nurs.* 1999;8(12):801-4.
23. Hrvatsko društvo za sigurnost pacijenta. Smjernice za pravilan postupak provjere i potvrde identiteta. Dostupno na adresi: <http://www.hdsp.hr/novo/vijesti/item/76-smjernice-za-pravilan-postupak-provjere-i-potvrde-identiteta/76-smjernice-za-pravilan-postupak-provjere-i-potvrde-identiteta>. Datum pristupa: 14.08.2019.
24. Fučkar G. Uvod u sestrinske dijagnoze. Zagreb: Hrvatska udruga za sestrinsku edukaciju; 1996.
25. Popović Lj, Goranović T, Jakovljević G. Preporuke za perioperacijsko

gladovanje djece. LiječVjesn. 2016;138:282-8.

26. McCracken GC, Montgomery J. Postoperative nausea and vomiting after unrestricted clear fluids before day surgery: A retrospective analysis. Eur J Anaesthesiol. 2018;35(5):337-42.

27. Gotić D. Premedikacija tijekom prijeoperacijske pripreme (diplomski rad). Zagreb: Sveučilište u Zagrebu, Medicinski fakultet; 2014.

28. Ministarstvo zdravstva i socijalne skrbi. Pravilnik o standardima kvalitete zdravstvene zaštite i načinu njihove primjene. NN 79/11.

29. Ćelić D. Uloga medicinske sestre u preoperativnoj pripremi i postoperativnom nadzoru djece (diplomski rad). Zagreb: Sveučilište u Zagrebu, Medicinski fakultet, Sveučilišni diplomski studij Sestrinstva; 2016.

30. Kozina B. Sestrinstvo i posebnosti perioperacijske skrbi u operacijskoj dvorani (diplomski rad). Zagreb: Sveučilište u Zagrebu, Medicinski fakultet, Sveučilišni diplomski studij Sestrinstva; 2015.

31. Mesarić J, Kaić-Rak A. Bolesnikova sigurnost, bolesnik u središtu i programi

Svjetske zdravstvene organizacije. Medix. 2010;16(86): 111-4.

32. The Joint Commission .Universal protocol for preventing wrong site, wrong procedure, and wrong person surgery. Dostupno na adresi: <http://www.jointcommission.org/PatientSafety/UniversalProtocol>. Datum pristupa: 27.08.2019.

33. Mulloy DF, Hughes RG. Wrong-Site Surgery: A Preventable Medical Error. U: Hughes RG. ed. Patient Safety and Quality (An Evidence-Based Handbook for Nurses). Rockville: Agency for Healthcare Research and Quality (US); 2008.

34. Čukljek S. Osnove zdravstvene njege. Zagreb: Zdravstveno veleučilište Zagreb;2005.

35. Grgurić J. Program "Dječji bolnički odjeli - prijatelji djece". Paediatr Croat. 2003;47(1):3-8.

36. Samoščanec S. Zdravstvena njega kirurških bolesnika. Dostupno na adresi: https://www.academia.edu/8641996/Kirurg%C5%A1ka_Njega. Datum pristupa: 28.08.2019.

37. Dobson M. ed. Surgical Care at the District Hospital. Geneva: World Health Organization; 2003.

38. Ministarstvo zdravstva i socijalne skrbi. Pravilnik o sestrinskoj dokumentaciji u bolničkim zdravstvenim ustanovama. Urednički pročišćen tekst. NN 79/11, 131/12 i 71/16. Dostupno na adresi:

<http://www.propisi.hr/print.php?id=1116>

5. Datum pristupa: 01.09.2019.

POPIS SLIKA

Slika 1. Stupnjevi VUR-a	1
Slika 2. Mikcijska ultrazvučna cistografija uz softver osjetljiv na kontrast	6
Slika 3. Reimplantacija mokraćovoda Cohen-ovom tehnikom	7
Slika 4. Antirefluksna ureterocistoneostomija na verteksu mjehura po Bradić – Pasiniju	8
Slika 5. Endoskopska aplikacija antirefluksnog sredstva	9
Slika 6. Pribor u operacijskoj dvorani za endoskopsko liječenje VUR-a	10
Slika 7. Endoskopski stup u operacijskoj dvorani	10
Slika 8. Vurdex	11

ŽIVOTOPIS

Osobne informacije

Sanja Ivanović

Email: sivanovic1406@gmail.com

Datum rođenja: 14/06/1983.

Radno iskustvo

2019 -danas Glavna sestra odjela jednodnevne kirurgije Klinike za dječje bolesti Zagreb

2004-2015- medicinska sestra na odjelu za traumatologiju Klinike za dječje bolesti Zagreb

2003-2004-Pripravnički staž u Klinici za Infektivne bolesti „ Dr. Fran Mihaljević“

Obrazovanje :

2017-2019. Sveučilišni diplomski studij sestrinstva, Medicinski fakultet Zagreb

2011-2014 . Preddiplomski studij sestrinstva, Sveučilište Sjever, Varaždin

1998-2002- Škola za medicinske sestre Mlinarska, Zagreb

Ostale informacije:

Aktivni član društva dječjih kirurških djelatnosti HUMS-a

Član HKMS

Održana stručna predavanja u organizaciji HKMS i HUMS-a