

Učestalost i raspodjela prirođenih mana probavnog sustava

Matijašec, Irena

Master's thesis / Diplomski rad

2015

Degree Grantor / Ustanova koja je dodijelila akademski / stručni stupanj: **University of Zagreb, School of Medicine / Sveučilište u Zagrebu, Medicinski fakultet**

Permanent link / Trajna poveznica: <https://um.nsk.hr/um:nbn:hr:105:769488>

Rights / Prava: [In copyright](#)/[Zaštićeno autorskim pravom.](#)

Download date / Datum preuzimanja: **2024-07-20**



Repository / Repozitorij:

[Dr Med - University of Zagreb School of Medicine Digital Repository](#)



**SVEUČILIŠTE U ZAGREBU
MEDICINSKI FAKULTET**

Irena Matijašec

**Učestalost i raspodjela prirođenih mana
probavnog sustava**

DIPLOMSKI RAD



Zagreb, 2015.

„Ovaj diplomski rad izrađen je u Kliničkom bolničkom centru Zagreb u Zavodu za gastroenterologiju, hepatologiju i prehranu Klinike za pedijatriju, pod vodstvom mentorice doc. dr. sc. Irene Senečić-Čala i predan je na ocjenu u akademskoj godini 2014./2015.“

TEF - traheozofagealna fistula

VACTERL : V – vertebral defects (vertebralni defekti) , A – anorectal malformations (anorektalne malformacije), C – cardiac lesions (kardijalne lezije), TE- tracheoesophageal fistula (traheozofagusna fistula), R – renal anomalies (renalne anomalije), L – limb deformities (deformiteti ekstremiteta)

SADRŽAJ

1.SAŽETAK

2.SUMMARY

3. UVOD	1
3.1. Atrezija jednjaka i/ili trahoezofagealna fistula.....	3
3.1.1. Embriologija jednjaka	4
3.1.2. Dijagnoza atrezije jednjaka	4
3.1.3. Različiti oblici atrezije jednjaka	5
3.1.4. Liječenje atrezije jednjaka.....	6
3.1.5. Život nakon operacije atrezije jednjaka.....	7
3.2. Prirodne anomalije crijeva.....	7
3.2.1. Kongenitalne malformacije želuca.....	8
3.2.2. Duodenalne anomalije.....	9
3.2.2.1. Klinička slika i liječenje duodenalnih anomalija	9
3.2.3. Atrezija i stenoza tankog crijeva	10
3.2.4. Duplikature crijeva.....	12
3.2.5. Malrotacija tankoga crijeva.....	13
3.2.6. Meckelov divertikul	14
3.3. Anomalije debelog crijeva	15
3.3.1. Hirschsprungova bolest.....	15
3.3.1.1. Klinička slika, dijagnoza i terapija Hirschsprungove bolesti	16
3.3.2. Anorektalne anomalije	17
3.3.2.1.Embriologija i patogeneza nastanka anorektalnih anomalija.....	17
3.3.2.2. Klasifikacija anorektalnih anomalija.....	18
3.3.2.3. Dijagnoza i liječenje anorektalnih anomalija	19

3.4. Defekti prednje trbušne stijenke.....	19
3.4.1. Omfalokela	20
3.4.2. Gastroskiza	20
3.4.3. Dijagnoza defekata prednje trbušne stijenke.....	21
3.4.4. Liječenje defekta prednje trbušne stijenke	21
4. ZAHVALE	22
5. LITERATURA.....	23
6. ŽIVOTOPIS	25

1. SAŽETAK

Embrionalni razvoj probavnog sustava vrlo je složen te pojava kongenitalnih malformacija nije iznenađujuća činjenica. Malformacije se opisuju duž cijelog probavnog sustava. Uzrok za više od 50% malformacija nije poznat. Većina malformacija uzrokuje neki oblik opstrukcije crijeva. Smatra se da je glavni uzrok neki čimbenik koji ometa normalnu opskrbu crijeva krvlju za vrijeme embrionalnog razvoja. Ne postoji specifična prenatalna dijagnostika, no pojava polihidramniona u trudnice, pobuđuje sumnju na postojanje anomalije probavnog sustava. Za točnu dijagnozu koriste se krvni nalazi i različite radiološke metode.

Kongenitalne malformacije probavnog sustava uzrokuju poteškoće pri hranjenju djeteta i povraćanje u prvim danima života. Klinički se razlikuju opstrukcije probavnog sustava visokog smještaja i opstrukcije niskog smještaja. Većina malformacija se rješava kirurški i ima odličnu prognozu. Određene anomalije mogu dovesti do ozbiljnijih komplikacija i značajno ugrožavaju život novorođenčeta. Uz kongenitalne malformacije probavnog sustava često se javljaju i malformacije drugih organskih sustava. Pojavnost ovih malformacija u djece sa trisomijom 21, 13 i 18 govori u prilog genskoj etiologiji kongenitalnih malformacija probavnog sustava. Kongenitalne malformacije probavnog sustava, u usporedbi sa drugim kongenitalnim anomalijama, nisu toliko česte. (16.)

Ključne riječi: embriologija probavnog sustava, kongenitalne malformacije, polihidramnion

2. SUMMARY

The embryonic development of the gastrointestinal tract is very complex, and the appearance of congenital malformations is not surprising. Congenital malformations can develop anywhere in digestive system. The exact cause is unknown, but it is considered a result of some factors affecting blood supply of the intestine. Most malformations cause some form of bowel obstruction. Polyhydramnion is a non-specific sign of congenital anomalies of the digestive system. In order to diagnose it, blood tests and radiology methods are used. Congenital anomalies of the digestive system can cause intestinal obstruction, difficulties in feeding, vomiting and in some cases early death. The treatment of these congenital anomalies is usually surgical. Malformations of other organ systems are associated with congenital malformations of the gastrointestinal system. The incidence of these malformations in children with trisomy 21, 13 and 18, supports the theory of the genetic etiology of congenital malformations of the digestive system. Congenital malformations of gastrointestinal system, in comparison with other congenital anomalies are less frequent.

Key words: embryonic development of gastrointestinal system, congenital malformations, polyhydramn

3. UVOD

Malformacije organa nastaju tijekom organogeneze, tj. od drugog do dvanaestog tjedna gestacije. Uzroci mogu biti genetski, infektivni, okolišni ili prehrambeni. Najčešće je teško utvrditi točan uzrok anomalije. Kongenitalne anomalije mogu se definirati kao strukturalne ili funkcionalne anomalije koje se javljaju tijekom intrauterinog života. Mogu biti dijagnosticirane prenatalno, kod rođenja ili postati simptomatske tek kasnije u životu.

Kongenitalne malformacije su važan uzrok smrti novorođenčadi, kroničnih bolesti i invalidnosti djece u svijetu. Najčešće teške kongenitalne anomalije su srčane anomalije, po učestalosti ih slijede anomalije neuralne cijevi i urinarnog trakta. (16.)

Kongenitalne malformacije probavnog javljaju se duž cijelog probavnog sustava, od jednjaka do anusa. Obično uzrokuju anatomske ili funkcionalne smetnje u pasaži crijeva. One koje se javljaju u jednjaku, želucu i duodenumu ranije se dijagnosticiraju, dok se malformacije u donjem dijelu probavnog sustava otkrivaju se kasnije. Najčešće anomalije probavnog trakta te njihova učestalost, prikazane su u Tablici 1.

Tablica 1. Najčešće anomalije probavnog trakta

KONGENITALNA MALFORMACIJA	INCIDENCIJA
Atrezija jednjaka	1: 3500-4000
Anomalije duodenuma	1: 6000-10000
Atrezije i stenozе tankog crijeva	1: 2000-5000
Malrotacija	1: 6000
Hirschprungova bolest	1: 5000-7000
Anorektalne anomalije	1: 3000-5000
Omfalokela	1: 4000
Gastroshiza	1: 2000

3.1. Atrezija jednjaka i/ili trahoezofagealna fistula

Jednjak je mišićna cijev koja povezuje ždrijelo i želudac. Smješten je u medijastinumu dorzalno iza traheje. Proteže se od šestog vratnog kralješka pa sve do ulaska u želudac, otprilike jedanaestog prsnog kralješka. U donošenog novorođenčeta duljina jednjaka iznosi između 10 i 15 cm, a promjer od 6 do 8 mm. (Fanghanel, 2010.)

Atrezija jednjaka je anomalija probavnog sustava u kojoj se jednjak ne razvija normalno te ne čini jedinstvenu cijev. Nemogućnost gutanja u djece s ovom anomalijom nije glavni problem. Ako se anomalija na vrijeme ne prepozna postoji opasnost od aspiracije želučanog sadržaja i razvoj pneumonije, koja može biti i fatalna. Atrezija jednjaka, koju je prvi puta opisao Thomas Gibson 1696. godine, najčešća je anomalija jednjaka. Iako je prva uspješna operacija izvršena 1941. godine ova anomalija i danas predstavlja pravi izazov dječjim kirurzima.(11.) Incidencija iznosi 1 na 3500 - 4000 živorođene djece. Primijećena je povećana učestalost kod blizanaca, a zabilježena je i obiteljska pojavnost bolesti. Pridružene anomalije su dosta česte, te su važan čimbenik preživljavanja. Važno je napomenuti da su od pridruženih anomalija najčešće anomalije srca, a slijede ih mišićno- koštane, probavne te genitalno - urinarne. VACTERL sindrom prisutan je u 25% djece s atrezijom jednjaka. (Raić i sur., 2002.)

Akronim VACTERL označava kombinaciju vertebralnih anomalija, analnu atreziju, kardijalne anomalije, trahoezofagealnu fistulu i atreziju ezofagusa, renalne malformacije i druge malformacije ekstremiteta. (Mardešić i sur., 2003.)

Danas, postotak preživjele djece sa atrezijom jednjaka u najboljim centrima iznosi 95%.

Unatoč ovakvom napretku sama etiologija bolesti nije do kraja razjašnjena. (11.)

3.1.1. Embriologija jednjaka

Prednje crijevo čini dio od osnove pluća do osnove jetre i gušterače. Na kraju trećeg tjedna u embriju se na stijenci prednjeg crijeva pojavljuje dišni divertikul koji se odvaja ezofagotrahealnom pregradom. (Sadler, 2008.)

Različite teorije objašnjavaju mehanizam nastanka ovog klinički važnog poremećaja. Iz zajedničkog pupoljka, traheja raste brže prema kaudalnom smjeru te se tako nepotpuno odvoji od jednjaka koji se normalno razvija. Druga teorija govori o nepotpunom, uzdužnom odvajanju treheozofagealnom pregradom. Traheja bi se trebala odvojiti ventralno, a jednjak dorzalno. Smatra se da dolazi do regresije dijela formirane probavne cijevi zbog mehaničkog ili nekog drugog čimbenika. (11.)

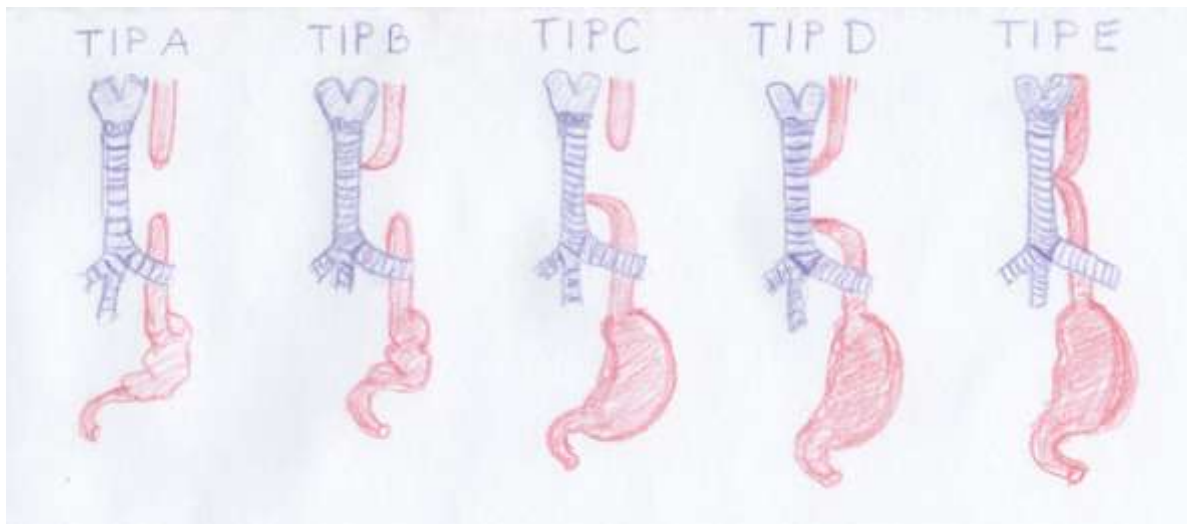
3.1.2. Dijagnoza atrezije jednjaka

Sumnja na postojanje malformacije jednjaka postavlja se pri pregledu trudnice ultrazvukom u drugom tromjesečju gestacije. Postojanje polihidramniona nam svakako mora pobuditi sumnju na postojanje atrezije jednjaka, iako nije specifičan kriterij. Ne postoji idealna prenatalna dijagnostička metoda za dijagnozu atrezije jednjaka. Klinička slika ovisi veličini, smještaju i obliku atrezije te postojanju fistule. Zdravo novorođenče počinje gutati slinu odmah nakon rođenja, a zrak već za tri sata ispuni gotovo cijelo tanko crijevo. Ubrzo nakon rođenja djeteta sa atrezijom jednjaka, majka ili medicinske sestre u rodilištu, primijete da dijete pojačano slini. Za vrijeme dojenja dijete kašlja, može poplaviti, ne pojede dovoljno, a može i aspirirati hranu. Prilikom inspekcije trbuh djeteta može biti uvučen ako se radi o anomaliji bez traheozofagealne fistule, no on je najčešće meteorističan. Za potvrdu dijagnoze radi se sondiranje jednjaka, rendgenska nativna slika u uspravnom stavu i nativna slika trbuha

u uspravnom stavu. Rendgenske kontrastne pretrage rade se prilikom određivanja visine na kojoj se nalazi atrezija. Najprije se uvodi sonda vidljiva na rendgenu. Uočava se da na određenoj razini, sonda ne prolazi do želuca nego se smota u omču. Atrezija se može dokazati i apliciranjem jednog mililitra vodotopivog kontrasta u jednjak. Ako na rendgenskoj slici vidimo mjehur zraka u truhu znamo da se radi o anomaliji sa postojanjem fistule. Ako na rendgenskoj slici ne vidimo zrak u truhu, možemo zaključiti da postoji samo atrezija jednjaka ili traheozofagealna fistula na proksimalnom bataljku jednjaka. (11.)

3.1.3. Različiti oblici atrezije jednjaka

Postoje dvije klasifikacije atrezije jednjaka, starija prema Vogtu i modificirana prema Grossu (Slika 1.), koje određuju mjesto atrezije i postojanje fistule. Najčešće se radi o malformaciji kod koje proksimalni bataljak jednjaka završava slijepo, a distalni kraj jednjaka čini fistulu s dušnikom (Vogt IIIb ili Gross C). Ovaj tip atrezije čini 85 % svih malformacija. Slijedi izolirana atrezija jednjaka bez postojanja fistule (Vogt II, Gross A) te je njen udio 8% . Traheozofagealnu fistulu bez postojanja atrezije ili H- tip klasificiramo kao Gross E te čini 4% svih malforacija. Rijetko, oko 1%, pojavljuju se atrezija jednjaka sa proksimalnom traheozofagealnom fistulom (Vogt III, Gross B) i atrezija jednjaka sa proksimalnom i distalnom TEF (Vogt IIIa, Gross D). (11.)



Slika 1. Klasifikacija atrezije jednjaka i/ili traheozofagealne fistule prema Grossu

3.1.4. Liječenje atrezije jednjaka

Čim se postavi dijagnoza atrezije jednjaka, dijete treba biti upućeno u najbliži klinički centar.

Ovo stanje valja shvatiti vrlo ozbiljno. Ovisno o djetetovom stanju potrebno je učiniti hitan kirurški zahvat. Odmah treba prekinuti hranjenje novorođenčeta. Novorođenče se prilikom transporta postavi na desni bok sa spuštenom glavicom. Potrebno je aspirirati usta pomoću katetera dvostrukog lumena. Primarna rekonstrukcija anomalije obavlja se u djece čije je stanje stabilno, dok se ostala djeca konzervativno liječe do poboljšanja općeg stanja.

Operacijski pristup je desna torakotomija. Kirurški zahvat se sastoji u tome da se proksimalni i distalni dio jednjaka približe, odnosno spoje u jedinstvenu cijev, te se zatvara fistula ukoliko ona postoji. Za rekonstrukciju jednjaka gdje su dva bataljka jako udaljena, te nije moguće učiniti primarnu anastomozu, obično se uzima dio kolona. Taj zahvat se obavlja u kasnijoj dobi, najčešće nakon prve godine života. Do tada se postavlja gastrostoma kako bi se omogućilo hranjenje djeteta te normalan rast i razvoj. (Mardešić i sur., 2003.)

3.1.5. Život nakon operacije atrezije jednjaka

Komplikacije ove anomalije nisu toliko česte, ali postojanje anomalije u većoj ili manjoj mjeri utječe na probavni i respiratorni sustav. Stenoze kirurške anastomoze mogu biti klinički značajne odmah nakon operacije ili postaju simptomatske nekoliko godina kasnije. Ako dijete ne jede dovoljno, adekvatno ne dobiva na težini, svakako treba pomicati na stenozu jednjaka te učiniti ezofagoskopiju. U slučaju postojanja stenoze radi se endoskopska dilatacija toga mjesta, koju je najčešće potrebno učiniti više puta. Tijekom života neka djeca imaju problema s peristaltikom jednjaka. Jedna od komplikacija je i gastroezofagealni refluks. Takva djeca mogu, ali i ne moraju razviti sklonost češćim infekcijama dišnog sustava. Ne postoji zasigurna povezanost sa razvojem atopijskih bolesti poput astme. (11.)

3.2. Prirođene anomalije crijeva

U početku je primarno crijevo šuplja cijev, a kasnije ima obliteriran lumen („solidna faza“ razvoja crijeva). Rekanalizacija crijeva odvija se od petog do dvanaestog tjedna embrionalnog života. (Mardešić i sur., 2003.)

Vaskularne intrauterine komplikacije mogu uzrokovati nepotpunu rekanalizaciju primarnog crijeva. Kao rezultat smetnje u opskrbi crijeva krvlju nastaje opstrukcija crijeva. Opstrukcija može biti potpuna pa govorimo o atreziji ili nepotpuna te je riječ o stenozu crijeva. Stenoze i atrezije mogu se nalaziti duž cijelog crijeva, no češće su u tankom nego u debelom crijevu.

Atrezije se najčešće nalaze u ileumu, a polovica svih stenoza u dvanaestniku.

(Raić i sur., 2002.)

Prenatalno na ultrazvuku također često nalazimo polihidramnion. Karakteristični simptomi u novorođenčadi sa visokom opstrukcijom crijeva su povraćanje sa primjesom žuči u prvim

satima života i proksimalna distenzija trbuha koja se pogoršava. Uzroci visoke opstrukcije crijeva su atrezija i stenoza duodenuma te proksimalna atrezija jejunuma. Uzroci niske opstrukcije crijeva mogu biti atrezija ileuma, atrezija kolona, anorektalne malformacije i Hirschprungova bolest. Diferencijalno dijagnostički moramo misliti na kongenitalne malformacije duž cijelog probavnog sustava, a također i na mekonijski i adinamički ileus.

(13.)

3.2.1. Kongenitalne malformacije želuca

Jednjak se nastavlja u želudac koji se razvija kao vretenasto proširenje primitivnog crijeva u četvrtom tjednu razvoja. Funkcija želuca je izlučivanje enzima i kiselina u svrhu rastavljanja hrane na manje komponente. Anatomski želudac dijelimo na cardiju, fundus (svod), corpus (tijelo) i pilorus. Volumen želuca u novorođenčeta je oko 30 ml. (Fanghanel, 2010.)

Kongenitalne malformacije želuca nisu česte. Mogu biti atipičnog položaja, veličine te oblika. Malformacije koje priječe prolaz hrani su različite stenoze, membrane te duplikature.

Mikrogastrija je zaista rijetka malformacija. Opisana je i antralna dijafragma želuca. Klinička slika ovisi o tome zatvara li submukozna opna potpuno ili djelomično antrum.

Želučane duplikature pojavljuju se samo u 1-2% svih gastrointestinalnih duplikatura. Češće se nalaze u ženske djece. Atrezije želuca se pojavljuju u samo 1% slučajeva svih atrezija probavnog sustava. Nasljeđuju se autosomno dominantno. Dijagnoza se postavlja nakon rendgena abdomena i pasaže crijeva. Klinička slika je povraćanje bez primjese žuči. Liječenje je kirurško. (Raić i sur., 2002.)

3.2.2. Duodenalne anomalije

Duodenum je početni dio tankog crijeva, čija je zadaća između ostalog postupno neutralizirati kiseli sadržaj želuca. Osim vlastitih sokova, ovdje se ulijevaju sokovi iz gušterače i jetre. Duodenum se razvija iz kraja prednjeg crijeva i početka srednjeg crijeva. Kasnije se okreće zajedno sa želucem i zauzima svoj konačni položaj i oblik slova C otvorenog prema lijevo u visini drugog slabinskog kralješka. (Fanghanel, 2010.)

Incidencija kongenitalnih anomalija duodenuma iznosi od 1:6000 do 1:10.000 u živorođene djece. (13.) Atrezija duodenuma je najčešća malformacija te čini 40-60% svih anomalija duodenuma. (Raić i sur., 2002.)

Prema Grayu i Skandalakisu postoje 3 tipa atrezije duodenuma. Tip I je membrana građena od sluznice unutar lumena dvanaestnika. Tip II označava prekid dvanaestnika, a krajeve povezuje fibrozni tračak. Tip III jest kompletna separacija krajeva dvanaestnika.

Djelomičnu opstrukciju duodenuma uzrokuju stenoze koje čine 35-40 % duodenalnih anomalija, dok su najrjeđe opstruirajuće membrane duodenuma.

(Raić i sur., 2002.)

Djelomičnu opstrukciju mogu uzrokovati anomalije okolnih struktura koje pritišću lumen duodenuma. Povezane su najčešće s prstenastom gušteračom, duplikaturom duodenuma, cistom koledohusa, preduodenalnom portalnom venom ili malrotacijom crijeva. (13.)

3.2.2.1. Klinička slika i liječenje duodenalnih anomalija

Duodenalni ileus najčešći je tip ileusa u dječjoj dobi i zahtjeva hitno kirurško zbrinjavanje. Atrezija duodenuma uzrokuje dilataciju proksimalnog duodenuma i želuca. Opstrukcija se obično nalazi ispod papile Vateri. Novorođenče počinje vrlo rano povraćati. U povraćenom sadržaju ima žuči što je vrlo važno za diferencijalnu dijagnozu u kojoj uvijek moramo misliti i

na malrotaciju. Novorođenče kontinuirano povraća iako nije jelo nekoliko sati te nema stolice nakon nekoliko mekonijskih stolica. Distenzija trbuha je minimalna, a dehidracija i elektrolitski disbalans razvijaju se vrlo rano. Karakterističan znak radiološke snimke kod atrezije ili jake stenoze duodenuma je dvostruki mjehur (eng. double bubble). Terapija je kirurška rekonstrukcija. Kod atrezije duodenuma i anularnog pankreasa učini se zaobilazna anastomoza, kod duodenalne membrane duodenotomija i ekscizija membrane. (13.)

Otprilike 50% djece sa duodenalnom atrezijom ima neku od anomalija drugih organskih sustava. 30% djece ima trisomiju 21, pa svakako treba učiniti kariogram.

(Raić i sur., 2002.)

3.2.3. Atrezija i stenoza tankog crijeva

Tanko crijevo se razvija iz srednjeg crijeva primarne probavne cijevi. Anatomski i funkcionalno razlikujemo dvanaestnik (duodenum), tašto crijevo (jejunum) i vito crijevo (ileum). Duljina tankog crijeva iznosi 5-6 metara od čega 2/5 čini jejunum, a 3/5 ileum. Normalna dužina tankog crijeva u novorođenčeta je oko 250 cm. Površina od oko 100 m² sadrži brojne resice, mikrovile i žlijezde. Glavna funkcija tankog crijeva je resorpcija tvari djelovanjem enterocita te odvođenje neresorbiranih tvari u debelo crijevo.(Fanghanel, 2010.)

Na mnogim životinjskim modelima su izvođeni pokusi i otkrivani uzroci atrezije i stenoze tankog crijeva no bez značajnijih rezultata. Najvjerojatnija teorija je ta da dolazi do poteškoća tijekom embrionalnog razvoja u opskrbi krvlju pojedinog segmenta crijeva, što dovodi do nekroze i poremećaja razvoja crijeva.

Bez obzira na spol, incidencija ovih anomalija je od 1:2000 do 1:5000 živorođene djece.

(Raić i sur., 2002.)

Podjednako zahvaćaju jejunum i ileum. Postoji nekoliko tipova anomalija tankog crijeva, od stenoza do potpune ili čak multiple atrezije sa ili bez rascjepa mezenterija. Tip I označava intestinalnu atreziju s neoštećenim mišićnim i seroznim slojem stjenke crijeva i jedinstvenim mezenterijem i čini 50% ovih anomalija. Tip II i tip III javljaju se s učestalošću od 20%. U tipu II postoji vezivni tračak koji povezuje dva kraja crijeva uz cjelovit mezenterij. Tip IIIa označava rascijepljen mezenterij u obliku slova „V“, a atretični krajevi crijeva su u potpunosti udaljeni. Tip IIIb je atrezija oblika „kore jabuke“. U tipu IV postoji multipla atrezija i one čine samo 5% od ukupnih atrezija. (Šoša, 2007.)

Uz ovu anomaliju česte su anomalije rotacije i fiksacije crijeva. Kliničku sliku determinira tip anomalije. Čim je opstrukcija proksimalnija simptomi se javljaju ranije. Manje stenozе mogu biti asimptomatske, praćene opstipacijskim smetnjama, nadutošću i povremenim povraćanjem. Česta je i hiperbilirubinemija. Klinička slika potpune atrezije je povraćanje žučnog ili crijevnog sadržaja u prvih 24 sata života. Prisutan je proksimalni meteorizam i opstipacija. Nalaz rendgenske native snimke trbuha i irigografija najčešće se koriste za potvrđivanje dijagnoze. Nakon nadoknade tekućine, stabilizacije stanja djeteta, termoregulacije i antibiotika slijedi terapija koja je uvijek kirurška. Operacija se sastoji u resekciji atretičnog dijela crijeva i uspostavljanju kontinuiteta crijeva. Proksimalni dio crijeva obično je lumenom širi od distalnijeg atretičnog dijela crijeva. Atretičan dio crijeva obično nije funkcionalan. Taj dio crijeva treba resecirati, da bi se očuvala peristaltika crijeva. Pri zahvatu treba biti oprezan da se izbjegne sindrom kratkog crijeva. Sindrom kratkog crijeva očituje se malapsorpcijom kao posljedicom opsežne resekcije crijeva. Prognoza ovisi o duljini funkcionalnog crijeva nakon operacije i pridruženim anomalijama. (13.)

3.2.4. Duplikature crijeva

Duplikature crijeva su vrlo rijetke anomalije i prezentiraju se vrlo različitim simptomima.

Kao posljedica poremećaja u doba gastrulacije mogu nastati duž cijele probavne cijevi.

Nekoliko teorija pokušava objasniti nastanak ove anomalije. Potkraj prvog mjeseca srednje crijevo povezano je sa žumanjčanom vrećom. Kasnije se embrionalni celom zatvara i odvaja od izvanembrionalnog celoma. (Sadler, 2008.)

Oko 75% duplikatura crijeva se nalazi unutar trbušne šupljine, oko 20% unutar prsne, a 5% u obje šupljine. Jejunum i ileum su zahvaćeni u 53% slučajeva duplikatura, a ostatak se nalazi na kolonu, želucu i duodenumu. Ima zabilježenih slučajeva duplikatura jednjaka i rektuma.

Duplikature crijeva mogu biti tubularne ili sferične. Torakalne i cervikalne duplikature mogu uzrokovati respiratorne smetnje i dovesti do respiratornog distresa te zahtijevaju hitnu intervenciju. Želučane duplikature izazivaju simptome slične stenozi pilorusa. Povraćanje, neučinkovito hranjenje, gubitak na težini. U gornjem dijelu abdomena nalazi se palpabilna masa. Duplikature dvanaestnika često sadrže želučanu sluznicu i često krvare, a mogu i perforirati. Duplikature tankog crijeva najčešće se nalaze u ileumu. Klinička slika duplikatura tankog crijeva jako varira. Ovisi o smještaju, veličini i obliku duplikature. Male cistične duplikature mogu uzrokovati intesusepciju ili volvulus. Duge cjevaste duplikature s proksimalnom komunikacijom mogu pritiskati i time opstruirati susjedno crijevo. Duplikature mogu dovesti do povraćanja, pankreatitisa, krvarenja, proljeva, ileusa i peritonitisa.

Dijagnoza se često postavlja tek nakon operacije. Duplikature cekuma su rijetke i mogu se prezentirati kao apsces ili tumor. Za točnu dijagnozu koristimo ultrazvuk, CT – snimku i scintigrafiju tehnecijem. Resekcija je opcija ako se radi o kratkoj duplikaturi. Ako je duplikatura takva i procijeni se da bi preostalo crijevo nakon resekcije bilo prekratko, može se

odljuštiti sluznica, pa se stjenke duplikature slijepe. Operater se može odlučiti za višestruku enteroektomiju ili eksciziju ektopične sluznice. (12.)

3.2.5. Malrotacija tankoga crijeva

Srednji dio probavne cijevi, oko 6 tjedna u embriju raste brže od ostatka probavnog sustava i trbušne stijenke. Jedan dio se nalazi izvan abdominalne stijenke, pa u to doba postoji fiziološka umbilikalna hernija. Crijevo je povezano sa žumanjčanom vrećom. Šest tjedana kasnije crijevo se povlači u abdominalnu šupljinu i počinje se okretati suprotno od smjera kazaljke na satu za 270° oko osi gornje mezenterične arterije koja ga opskrbljuje. Crijevo raste u dužinu i počinje pričvršćivanje mezenterija za stražnju trbušnu stjenku. Sam mehanizam uvlačenja crijevnih vijuga nije do kraja razjašnjen. Najprije se vraća proksimalni dio jejunuma i smješta se na lijevoj strani trbušne šupljine. Posljednja se vraća osnova cekuma koja se smješta u početku u desni gornji kvadrant, a kasnije se spušta u desnu bočnu udubinu. Konačno, tanko crijevo pretežito zauzima lijevu trbušnu šupljinu, a uzlazno debelo crijevo i cekum, desnu trbušnu šupljinu. Odstupanje od ovakvog smještaja organa nazivamo malrotacijom. Malrotacija je kongenitalni poremećaj koji se javlja desetog tjedna u embrionalnog života. Okretanje crijeva može završiti nakon prve faze i zaustaviti se na 90° , a posljedica je položaj kolona i cekuma na lijevoj strani trbušne šupljine. Može se desiti i obrnuto okretanje crijeva u smjeru kazaljke na satu za 90° , te je tada debelo crijevo smješteno iza dvanaestnika. (Sadler, 2008.)

Incidencija malrotacije je 1:6000. Razlog nije poznat. Najčešći poremećaji malrotacije su neprirastanje mezenterija za stražnju trbušnu stjenku i zaostajanje cekuma u desnom hipohondriju. Tri su glavna sindroma kao posljedica malrotacije: opstrukcija duodenuma, volvolus tankog crijeva i sindrom malapsorpcije. Rani simptomi malrotacije su obilno

povraćanje, bol u abdomenu i grčevi koji se javljaju u dojenačkoj dobi, no malrotacija se može prezentirati i kasnije u adolescenta i odraslih. Uz ovu anomaliju češće se javlja atrezija jejunuma ili ileuma, dok se rjeđe viđa atrezija duodenuma. Najopasnija komplikacija malrotacije jest volvulus tankog crijeva. Volvulus dovodi do opstrukcije i sprječavanja probavljanja crijevnog sadržaja te do prekida krvotoka crijeva koje je zapleteno. Volvulus tankog crijeva najčešće nastaje u prvim tjednima života, iako se može javiti tijekom cijelog životnog vijeka. Klinička slika tog stanja odgovara slici akutnog abdomena i zahtjeva hitnu kiruršku intervenciju. (Mardešić i sur., 2003.)

3.2.6. Meckelov divertikul

Uz dosad nabrojane kongenitalne malformacije tankog crijeva najčešća je Meckelov divertikul. Meckelov divertikul nastaje nepotpunom obliteracijom omfaloentričnog duktusa, koja se obično dešava sedmog tjedna gestacije. Nepotpunom obliteracijom rjeđe nastaju žumanjčana cista ili žumanjčana fistula, dok u 97% slučajeva ostaje Meckelov divertikul. Više od polovice divertikula sadrži heterotopično tkivo. Najčešće se radi o tkivu želučane sluznice ili gušterače koje se nalazi 40-60 cm oralno od ileocekalnog ušća, iako se može naći tkivo iz cijelog probavnog sustava. (Fanghanel, 2010.)

Ovo je pravi divertikulum jer sadrži sve slojeve crijevne stijenke sa slabije razvijenim limfnim sustavom. Opisani su različiti oblici, no najčešći su poput prsta od rukavice dužine od 2 cm. Nalazi se u 2% populacije i dijagnosticira se uglavnom do druge godine života. Simptomi se javljaju dva do tri puta češće kod dječaka. Iako su nam danas na raspolaganju moderne dijagnostičke metode, teško je dijagnosticirati ovu anomaliju. Dijete koje ima ovu anomaliju obično nema nikakvih simptoma ni smetnji. Dio heterotopične sluznice divertikla može se upaliti te opstruirati crijevo, a u krajnjem slučaju i perforirati. No, dijete može oskudnije ili

obilnije krvariti iz toga dijela crijeva. Krvarenje nastaje naglo i obično spontano prestaje, a kod obilnijeg krvarenja hemoglobin može biti značajnije snižen. Hematohezija je simptom koji se obično javlja u djece, a opstrukcija kod odraslih. Ako nema drugih simptoma, a dijete je mlađe od dvije godine i ima melenu, svakako treba pomisliti na ovu anomaliju. Akutni Meckeleov divertikulitis karakteriziran je bolovima u trbuhu uz palpatornu osjetljivost koja je lokalizirana ispod ili lijevo od umbilikusa, obično je praćen povraćanjem i nalikuje na akutnu upalu crvuljka. U djece su mogući ponavljani napadi bezbolnih rektalnih krvarenja, koja obično nisu intenzivnija. Odrasli također mogu krvariti, što se manifestira češće melenom nego li nalazom svježe krvi. Dijagnoza se postavlja na temelju scintigrafije radioaktivnim tehnecijem. Terapija je operacija za koju se odlučujemo i ako slučajno otkrijemo Meckelov divertikul bez obzira na postojanje komplikacija. Može se učiniti klinasta ekscizija, parcijalna resekcija crijeva ili laparoskopna divertikuloektomija. (8.)

3.3. Anomalije debelog crijeva

Anomalije debelog crijeva uključuju širok spektar malformacija u razvoju najnižeg dijela crijeva. Ovdje ubrajamo i Hirschsprungovu bolest koja zapravo i nije anomalija razvoja probavne cijevi. U užem smislu riječ je o poremećaju migracije neurona tijekom embrionalnog razvoja iz neuralnog grebena u stjenku probavne cijevi. (Sadler, 2008.)

3.3.1. Hirschsprungova bolest

Hirschsprungova bolest naziva se još i kongenitalni megakolon ili kongenitalna aganglioza. Bolest zahvaća debelo crijevo. Neuralne stanice obično migriraju iz neuralnog grebena u stjenku crijeva do dvanaestog tjedna embrionalnog razvojai to najprije u proksimalno potom

u distalno crijevo. Migracija stanica u poprečno debelo crijevo i anus se nastavlja do šesnaestog tjedna embrionalnog razvoja, što svakako predstavlja rizik za nastanak bolesti. (Sadler, 2008.)

Kod djeteta sa Hirschsprungovom bolesti u zahvaćenom dijelu crijeva nema parasimpatičkih ganglija u stijenci crijeva jer oni tijekom embrionalnog razvoja nisu migrirali iz neuralnog grebena. Uzrok može biti mutacija RET protonokogena. Uz Hirschsprungovu bolest se javljaju i promjene u GDNF, GFR α 1, NRTN, EDNRB, ET3, ZFH1B, PHOX2b, SOX10 i SHH genima. Pojavljuje se u jednog na 5000-7500 rođene djece, četiri puta češće u dječaka. Rektum i rektosigmoid su najčešće zahvaćeni. Približno 60 % djece sa ovom bolešću ima oftalmološke probleme, kongenitalne anomalije urogenitalnog sustava, srčane greške i probleme sa sluhom. Osim muškog spola u rizične faktore spada Downov sindrom i druge kromosomske abnormalnosti i sindromi. Ako roditelji imaju Hirschsprungovu bolest, dijete će je vjerojatnije imati ako je bolesna majka. (15.)

3.3.1.1. Klinička slika, dijagnoza i terapija Hirschsprungove bolesti

U zdravog djeteta Meissnerov submukozni i Auerbachov intermuskularni autonomni živčani splet reguliraju apsorpciju, sekreciju, pokretljivost crijeva i protok krvi kroz crijevo. Kroz aganglionarni dio crijeva nema provođenja peristaltičkog vala te je pražnjenje crijeva otežano ili nije moguće. Težina kliničke slike ovisi o duljini crijeva koje je bez živčanog spleta.

Novorođenčad s ovom bolešću obično nema mekonij unutar prvih 24-48 sati života.

Opstipacija je glavni simptom kod novorođenčeta i mladog dojenčeta. Stajanjem u crijevu stolica poprima zadah na trulež. Kod digitorektalnog pregleda rektum je uzak i prazan. U najtežim slučajevima razvija se toksični megakolon. Smrtnost neprepoznate i neliječene bolesti je vrlo visoka. Dijete može imati i blažu kliničku sliku što uključuje opstipaciju i

distenziju trbuha. Kod starijeg djeteta opstipacija je progresivnija i postaje kronična. Kod starijeg djeteta se obično radi o kratkom dijelu debelog crijeva bez ganglijskih stanica. Djeca obično imaju epizode opstipacije i proljeva (paradoksalni proljev) od rođenja. Uz navedene simptome učini se rendgen abdomena i irigografija. Zlatni standard za postavljenje dijagnoze je biopsija rektuma koja mora sadržavati sloj submukoze. U uzorku crijeva patolog mora potvrditi nepostojanje ganglijskih stanica u submukoznom pleksusu. Histološki se pronadu umnožena i zadebljana preganglionarna živčana vlakna koja pojačano izlučuju acetilkolinesterazu. (Mardešić, 2003)

U svakom slučaju kirurški zahvat je neophodan. Operacija se izvodi obično u dva akta. U prvom aktu napravi se kolostoma uz resekciju zahvaćenog dijela dok se u drugom aktu ostatak crijeva spoji termino - terminalnom anastomozom. U pravilu 95% djece kasnije nema nikakvih problema, dok ostala djeca mogu i dalje imati opstipaciju. (15.)

3.3.2. Anorektalne anomalije

3.3.2.1. Embriologija i patogeneza nastanka anorektalnih anomalija

Stražnje crijevo čini osnovu za transverzalni dio kolona, descendentni kolon, sigmoid, rektum i gornji dio analnog kanala. Donji dio analnog kanala nastaje iz ektoderma, a gornji iz endoderma stražnjeg crijeva. U početku osnova za mokraćni sustav i stražnje crijevo imaju jedinstven završetak - kloakalnu membranu. Kasnije, uorektalna pregrada raste kaudalno prema kloaki i razdvaja taj prostor na prednji dio koji se naziva primitivni urogenitalni sinus i na stražnji anorektalni kanal. Potkraj sedmog tjedna embrionalnog razvoja kloakalna membrana više nije jedinstven otvor. Sada čini prednji otvor za primitivni urogenitalni sinus i stražnji analni otvor. Zbog bujanja ektoderma analni kanal je zatvoren. Rekanalizacija se odvija oko devetog tjedna. Anorektalne anomalije nastaju zbog premalene kloake i

nedovoljnog rasta uorektalne pregrade koja ne razdvaja u potpunosti urogenitalni sinus od anorektalnog kanala. Neperforirani anus nastaje kada izostane apoptoza ektoderma analne membrane. (Sadler, 2008.)

3.3.2.2. Klasifikacija anorektalnih anomalija

Anorektalne anomalije ubrajamo u najčešće prirodene malformacije probavnog sustava.

Javljaju se na jedno od 3000 do 5000 živorođenih. (Raić i sur., 2002.)

Čine širok spektar razvojnih defekata od stenoze anusa, neperforirane analne membrane do ageneze anorektuma. Na temelju anatomskih i funkcionalnih osobina razlikujemo niske ili infralevatorske i visoke ili supralevatorske malformacije, ovisno o tome je li anomalija ispod ili iznad mišića levatora anusa, glavnog mišića za kontrolu stolice i pražnjene crijeva.

Anorektalne malformacije klasificiraju se kao postojanje analne membrane, ektopični i stenotični anus, rektoperinealne fistule te visoke atrezije anusa i rektuma. Visoke atrezije često su povezane s fistulom urotrakta odnosno genitalnog trakta u djevojčica.

(Mardešić i sur., 2003.)

Rektouretralne i rektovaginalne fistule pojavljuju se u 1:5000 živorođene djece.

(Sadler, 2008.)

Pridružene prirodene anomalije uz anorektalne anomalije su česte, osobito mokraćnog sustava (vezikoureteralni refluks, neurogeni mjehur, renalna displazija, megaureter), ali i drugih organskih sustava (defekti sakruma i medule spinalis). Osim toga, okolni mišići i živci, koji su važni za funkciju anusa, često su nedovoljno razvijeni. (Šoša, 2007.)

3.3.2.3. Dijagnoza i liječenje anorektalnih anomalija

Dijagnoza se postavlja uglavnom u prvim danima života pregledom perineuma i analizom mokraće. Prisutnost mekonija u mokraći dokaz je postojanja rektouretralne fistule.

Ultrazvukom i rendgenski možemo odrediti udaljenost između slijepog završetka rektuma i analne jamice. (Mardešić i sur., 2003.)

Liječenje je kirurško stoga treba točno utvrditi visinu atrezije i funkciju mišića sfinktera. Prvi akt kod novorođenčeta s visokom malformacijom je kolostoma. Drugi akt, anorektoplastika obično se izvodi krajem prve godine života. Djecu s visokim anomalijama treba pratiti duže vremena, jer često imaju senzorne i motorne poteškoće ovisno o težini anomalije. Obično teže svladavaju kontroliranje stolice. Kod djece s niskom anorektalnom anomalijom ponekad je dovoljno samo proširiti postojeću fistulu ili učiniti perinealnu anoplastiku. Djeca s niskim anorektalnim anomalijama obično imaju manje poteškoća u kontroliranju stolice. (7.)

3.4. Defekti prednje trbušne stijenke

U defekte prednje trbušne stijenke ubrajamo omfalokelu i gastroshizu, koje su relativno česte te umbilikalnu i ingvinalnu herniju. Dječji se kirurzi najčešće susreću s defektima prednje trbušne stijenke. (Šoša, 2007.)

3.4.1. Omfalokela

Omfalokela je prolaps probavnih organa kroz nepotpuno zatvoren pupčani prsten. Prolabirani organi prekriveni su amnionom, a katkad i potrbušnicom. Malformacija nastaje kad se crijevne vijuge ne vrate u trbušnu šupljinu nakon razdoblja fiziološke umbilikalne hernije, već se prolabirani organi nastavljaju razvijati izvan trbušne šupljine. Promjer defekta je od 4-12 cm, u kojem može biti i želudac i dio jetre. Pupkovina je ekscentrično postavljena. Prilikom poroda, ali i "in utero", može perforirati, pa je trbušni sadržaj izložen infekciji. Učestalost ove anomalije je 1:4000 porođaja. (Sadler, 2008.)

Starija životna dob majke je rizični čimbenik za pojavu omfalokele. Omfalokela se pojavljuje kod blizanaca i u različitim generacijama iste obitelji. U oko 15 % slučajeva prisutne su i kromosomske anomalije. Pridružene kromosomske anomalije koje se javljaju uz omfalokelu su Beckwith-Wiedemannov i Downov sindrom. (4.)

3.4.2. Gastrohiza

Gastrohiza označava protruziju probavnih organa kroz trbušnu stijenku direktno u amnionsku šupljinu. Pojavljuje se obično desno od pupka. Organi nisu prekriveni potrbušnicom niti amnionom, već su u amnionskoj tekućini. Učestalost je 1:2000 porođaja. Primijećeno je da su majke te djece uglavnom mlađe žene. Nije povezana s kromosomskim anomalijama niti s malformacijama drugih probavnih sustava. Zbog znatnog volumena crijeva koje se neometano razvija izvan trbušne stijenke, preživljenje je lošije nego li u djece s omfalokelom. (4.)

3.4.3. Dijagnoza defekata prednje trbušne stijenke

Fetalnim ultrazvukom može se detektirati visok postotak ovih anomalija. Povišeni α -fetalni protein također može upućivati na ove anomalije. Ako se utvrdi da se radi o omfalokeli dobro je učiniti još i kariotip. (4.)

3.4.4. Liječenje defekta prednje trbušne stijenke

Liječenje omfalokele u početku može biti konzervativno, ukoliko postoje pridružene anomalije zbog kojih je operacije trenutno nemoguća ili je djetetov život ugrožen. Omfalokelu i gastroshizu moramo hitno operacijski liječiti. Kod manjih defekata, može se u jednom aktu relativno lako zatvoriti trbušna šupljina. Kod većih defekata možemo defekt prekriti samo elastičnom kožom (Grossova metoda) i naknadno plastificirati prednju stjenku. Ako je defekt još veći, mora se koristiti strani materijal za prekrivanje sadržaja (Shusterova metoda), čekati da se crijevo postupno smjesti unutar trbušne šupljine i u drugom aktu zatvoriti trbušnu stjenku. Postoji dakle, više metoda, odnosno načina operacijskog liječenja. Međutim može doći do komplikacija, gangrene crijeva i čestih resekcija, zbog nedovoljno razvijene trbušne stijenke. Kod gastroshize volumen trbušne šupljine najčešće je premalen za volumen crijeva koji kirurg treba smjesti intraabdominalno. Česte resekcije i reoperacije s posljedičnim sindromom kratkog crijeva i učestalim infekcijama, razlog su visokom morbiditetu djece s gastroshizom. (4.)

4. ZAHVALE

Zahvaljujem se mentorici doc.dr.sc. Ireni Senečić-Čala na ugodnoj suradnji i razumijevanju prilikom izrade diplomskog rada. Neizmjerne sam zahvalan roditeljima, ocu Zvonimiru i majci Katici, na podršci koju su mi pružali tijekom cijelog školovanja. Posebne zahvale mojoj sestri Ivani, koja je za vrijeme studiranja bila moja najveća podrška. Na kraju bih se htjela zahvaliti svojim prijateljicama Martini, Lei i Kati bez kojih studiranje medicine ne bi ostalo u tako lijepom sjećanju.

5. LITERATURA

1. Cincinnati Children`s. URL: <http://www.cincinnatichildrens.org/health/h/hirschsprung/>
(19.11.2014.)
2. Cincinnati Children`s. URL: <http://www.cincinnatichildrens.org/health/i/obstructions/>
(19.11.2014.)
3. Division of Birth Defects and Developmental Disabilities, NCBDDD, Centers for Disease Control and Prevention URL : <http://www.cdc.gov/ncbddd/birthdefects/data.html> (15.5.2015.)
4. Glasser G. James. Pediatric Omphalocele and Gastroschisis. URL:
<http://emedicine.medscape.com/article/975583-overview> (20.11.2014.)
5. Fanghanel J., Pera F., Anderhuber F., Nitsch R. (2010) Waldeyerova anatomija čovjeka. 12 poglavlje. Golden marketing. str. 931-1001
6. Mardešić D. i sur. (2003) Pedijatrija. Zagreb. Školska knjiga. str. 216-222.
7. Nelson G Rosen. Pediatric Imperforate Anus.
URL: <http://emedicine.medscape.com/article/929904-overview> (22.11.2014.)
8. Rabinowitz, S. Simon. Pediatric Meckel Diverticulum. URL:
<http://emedicine.medscape.com/article/931229-overview#a0104> (20.11.2014.)
9. Raić F., Votava-Raić A., i sur. (2002) Pedijatrijska gastroenterologija. Zagreb. Naklada Ljevak. str. 85-88, 104-105, 139-142, 424-425.
10. Sadler Thomas W. (2008) Langmanova medicinska embriologija. Školska knjiga. str. 205. - 228.
11. Saxena K. Amulya. Esophageal Atresia With or Without Tracheoesophageal Fistula.
URL: <http://emedicine.medscape.com/article/935858-overview#a0102> (17.11.2014.)
12. Saxena K. Amulya. Gastrointestinal Duplications. URL:
<http://emedicine.medscape.com/article/936799-overview#a0199> (19.11.2014.)

13. Shalkow, Jaime. Small Intestinal Atresia and Stenosis. URL:

<http://emedicine.medscape.com/article/939258-overview#aw2aab6b2b1aa> (18.11.2014.)

14. Šoša T, Sutlić T, Stanec Z, Tonkovic I. (2007) KIRURGIJA. 31. poglavlje. Sveučilište u Zagrebu-Medicinski fakultet. Zagreb.Naklada Ljevak. str. 1020-1037.

15. Wagner P. Justin. Hirschsprung Disease.URL:

<http://emedicine.medscape.com/article/178493-overview#a010> (20.11.2014.)

16. World Health Organization. Congenital anomalies. URL:

<http://www.who.int/mediacentre/factsheets/fs370/en/> (20.5.2015.)

Slika 1. Nacrtała Irena Matijašec prema Mardešić i sur. 2003.

Tablica 1. Podaci su prikazani na temelju priložene literature

6. ŽIVOTOPIS

Rođena sam u Varaždinu 13. siječnja 1991. Pohađala sam Gimnaziju „Fran Galović“ u Koprivnici koju sam završila 2009. godine. Medicinski fakultet Sveučilišta u Zagrebu upisala sam 2009.godine. Na trećoj godini fakulteta bila sam demonstratorica iz predmeta Histologija i embriologija. Od četvrte godine fakulteta redovito sudjelujem u aktivnostima Studentske sekcije za pedijatriju.