

# Liječenje glaukoma u bolesnika s atopijskim dermatitisom

---

Škibola, Paula

Master's thesis / Diplomski rad

2023

Degree Grantor / Ustanova koja je dodijelila akademski / stručni stupanj: **University of Zagreb, School of Medicine / Sveučilište u Zagrebu, Medicinski fakultet**

Permanent link / Trajna poveznica: <https://um.nsk.hr/um:nbn:hr:105:419645>

Rights / Prava: [In copyright](#) / [Zaštićeno autorskim pravom.](#)

Download date / Datum preuzimanja: **2024-07-25**



Repository / Repozitorij:

[Dr Med - University of Zagreb School of Medicine Digital Repository](#)



SVEUČILIŠTE U ZAGREBU  
MEDICINSKI FAKULTET

**Paula Škibola**

**LIJEČENJE GLAUKOMA U BOLESNIKA S ATOPIJSKIM  
DERMATITISOM**

**Diplomski rad**



**Zagreb, 2023.**

Ovaj diplomski rad izrađen je na Klinici za oftalmologiju KBC-a Zagreb pod vodstvom mentorice prim.dr.sc. Sonje Jandroković i predan je na ocjenu u akademskoj godini 2022./2023.

## **POPIS KORIŠTENIH KRATICA**

AD – atopijski dermatitis

cAMP – ciklički adenzin monofosfat

C / D – eng. cup/disk

FLG – filaggrin

GAG – glikozaminoglikani

IgE – imunoglobulin E

IL – interleukin

IOT – intraokularni tlak

LPI – laserska periferna iridotomija

OCT – eng. optical coherence tomography

PNO – papila vidnog živca, lat. papila nervi optici

ROCK 1/2 – Rho kinaza 1/2

TKS – topikalni kortikosteroidi

TSLP – timusni stromalni limfopoetin

## Sadržaj

1. UVOD .....	1
2. GLAUKOM .....	3
2.1 GLAUKOM OTVORENOG KUTA .....	3
2.2 GLAUKOM ZATVORENOG KUTA .....	5
2.3 AKUTNI GLAUKOM .....	6
2.4 RIZIČNI ČIMBENICI .....	7
2.5 DIJAGNOSTIKA GLAUKOMA .....	8
3. ATOPIJSKI DERMATITIS .....	11
3.1 PATOFIZIOLOGIJA .....	12
3.1.1 GENETSKI ČIMBENICI .....	12
3.1.2. IMUNOLOŠKI ČIMBENICI .....	13
3.1.3. OKOLIŠNI ČIMBENICI I MIKROBIOTA KOŽE .....	13
3.2 KLINIČKA SLIKA .....	14
3.3 KOMPLIKACIJE .....	14
3.4 DIJAGNOSTIKA .....	15
4. TERAPIJSKI PRISTUPI U LIJEČENJU GLAUKOMA .....	16
4.1 TERAPIJA GLAUKOMA OTVORENOG KUTA .....	16
4.1.1 MEDIKAMENTNO LIJEČENJE .....	17
4.1.2 LASERSKO LIJEČENJE .....	20
4.1.3 KIRURŠKE METODE .....	20
4.2 TERAPIJA GLAUKOMA ZATVORENOG KUTA I AKUTNOG GLAUKOMA .....	21
4.2.1 MEDIKAMENTOZNO LIJEČENJE .....	21
4.2.2. LASERSKO LIJEČENJE .....	22
4.2.3 KIRURŠKO LIJEČENJE .....	23
5. TERAPIJSKI PRISTUPI U LIJEČENJU ATOPIJSKOG DERMATITISA .....	24
5.1 TOPIKALNO PRIMJENJENA TERAPIJA .....	24
5.2 FOTOTERAPIJA .....	26
5.3 SISTEMSKA TERAPIJA .....	26
6. GLAUKOM I OSTALE OČNE KOMPLIKACIJE TIJEKOM TRAJANJA I LIJEČENJA ATOPIJSKOG DERMATITISA .....	29
7. ZAHVALE .....	38
8. LITERATURA .....	39
9. ŽIVOTOPIS .....	51

## SAŽETAK

### **Liječenje glaukoma u bolesnika s atopijskim dermatitisom**

Paula Škibola

Glaukom je ozbiljno očno oboljenje koje se karakterizira oštećenjem optičkog živca, često uzrokovano povišenim intraokularnim tlakom. Ova bolest često prolazi neprimijećeno u ranim fazama, ali može dovesti do progresivnog gubitka vida i potencijalne sljepoće. Glavni faktori rizika za glaukom uključuju povišeni intraokularni tlak, obiteljsku anamnezu, dob, etničku pripadnost i druge zdravstvene probleme poput dijabetesa. Atopijski dermatitis, poznat i kao ekcem, je kronična upalna kožna bolest koja se često javlja kod djece i adolescenata, ali može zahvatiti i odrasle osobe. Ova bolest karakterizira suha, crvena koža, često praćena pojavom plikova, ljuskica i infekcija kože te svrbežom. Genetika, poremećaj funkcije barijerne kože i preosjetljivost na okolišne alergene često se povezuju s atopijskim dermatitisom. Liječenje glaukoma u bolesnika s atopijskim dermatitisom može imati za posljedicu pogoršanje kliničke slike atopijskog dermatitisa, kao i obrnuto. Različiti lijekovi koji se primjenjuju topikalno za liječenje glaukoma mogu dovesti do razvoja bolesti površine oka, stanja koje uključuje promjene na konjunktivi, epitelu rožnice te suznim žlijezdama. U oboljelih od atopijskog dermatitisa, tijek bolesti može uzrokovati promjene na površini oka i očnih adneksa, koji mogu pogoršati tijek bolesti u oboljelih od glaukoma. Kortikosteroidi, koji su prva linija terapije atopijskog dermatitisa, nerijetko dovode do povećanja intraokularnog tlaka te posljedičnog razvoja glaukoma uzrokovanog kortikosteroidima. Također, neki oralni imunosupresivi koji se koriste u liječenju težih slučajeva atopijskog dermatitisa mogu imati potencijalne sistemne učinke, uključujući utjecaj na očni tlak. Individualna procjena rizika i koristi, te redovito praćenje ključni su za sigurno postizanje terapijskih ciljeva oba stanja.

Ključne riječi: glaukom, atopijski dermatitis, intraokularni tlak, kortikosteroidi

## SUMMARY

### **Glaucoma management in patients with atopic dermatitis**

Paula Škibola

Glaucoma is a serious eye condition characterized by damage to the optic nerve, often caused by elevated intraocular pressure. This disease often goes unnoticed in its early stages but can lead to progressive vision loss and potential blindness. Major risk factors for glaucoma include elevated intraocular pressure, family history, age, ethnic background, and other health conditions such as diabetes. Atopic dermatitis, also known as eczema, is a chronic inflammatory skin disease that often occurs in children and adolescents but can affect adults as well. This condition is characterized by dry, itchy, and red skin, often accompanied by the appearance of blisters, scales, and skin infections. Genetics, impaired skin barrier function, and hypersensitivity to environmental allergens are often associated with atopic dermatitis. The treatment of glaucoma in patients with atopic dermatitis can result in a worsening of the clinical picture of atopic dermatitis, and vice versa. Different topical medications used for the treatment of glaucoma can lead to ocular surface disease, a condition that involves changes in the conjunctiva, corneal epithelium and tear glands, . In individuals with atopic dermatitis, the course of the disease can cause changes in the ocular surface and adnexa, which can worsen the course of the disease in individuals with glaucoma. Corticosteroids, which are the first-line therapy for atopic dermatitis, can often lead to increased intraocular pressure and subsequent corticosteroid-induced glaucoma. Additionally, some oral immunosuppressants used in the treatment of severe cases of atopic dermatitis can have systemic effects, including an impact on intraocular pressure. Individual assessment of risks and benefits, as well as regular monitoring, are key to safely achieving the therapeutic goals of both conditions.

**Keywords:** glaucoma, atopic dermatitis, intraocular pressure, corticosteroids.

## 1. UVOD

Glaukomi su skupina optičkih neuropatija koja zahvaća više od 70 milijuna ljudi diljem svijeta, od kojih je približno 10% zahvaćenih slijepo, što glaukom čini drugim najčešćim uzrokom sljepoće u svijetu nakon katarakte. (1) Glaukom je primarno karakteriziran progresivnom degeneracijom ganglijskih stanica retine. (2) Ganglijske stanice retine su neuroni središnjeg živčanog sustava koji primaju signale od fotoreceptora, nakon čega ih obrađuju te prenose preko aksona vidnog živca do centara u mozgu. Ovi aksoni idu od jezgri ganglijskih stanica u retini do optičkog diska (2), a zatim zajedno s retinalnim žilama kroz laminu cribrosa, strukturu sastavljenu od kolagena nakon koje aksoni, okruženi mijelinskom ovojnicom, nastavljaju se kao vidni živac do lateralne genikulatne jezgre u thalamusu. (3) Optički disk sastoji se od neuralnog, vaskularnog i vezivnog tkiva. Promjera je oko 1.5 mm, ovalnog oblika te se nalazi 15° nazalno od foveje koja je centralni dio makule. (4) Na optičkom disku, živčana vlakna retinalnih ganglijskih stanica izlaze iz oka te ostavljaju središnje plitko udubljenje ili čašicu (engl. cup) koja je bljeđa od neuroretinalnog ruba (engl. rim) koji sadrži ta živčana vlakna i okružuje čašicu. U kliničkoj praksi čašica se uspoređuje s ukupnom veličinom diska kako bi se utvrdio omjer čašice i diska. (5) Smatra se da je oko zahvaćeno glaukomom ukoliko je omjer čašice i diska (C/D ratio) veći od 97.5% nego što se zamijeti u općoj populaciji. (6) Što je više ganglijskih stanica mrežnice i njihovih aksona zahvaćeno glaukomom, to će rast omjera čašice i diska biti progresivniji. Strukturalno oštećenje koje se klinički najčešće prepoznaje oftalmoskopijom je topografsko produblјivanje i ekskavacija čašice (engl. *cupping*). Ova ekskavacija se sastoji od gubitka aksona ganglijskih stanica retine i deformacije vezivnog tkiva koje podupire optički disk. (5) Sve veći gubitak ganglijskih stanica retine dovodi do progresivnog oštećenja vidnog polja, koje obično



započinje na srednjoj periferiji te napreduje sve dok ne ostane samo središnji ili periferni otok normalnog vida. Daljnji funkcionalni poremećaji uključuju oslabljen kontrast i percepciju boja te poteškoće pri čitanju. (7) Glaukomsko oštećenje neurona nije ograničeno samo na aksone, tijelo i dendrite ganglijskih stanica retine (8) , već su oštećenjima obuhvaćeni i neuroni u lateralnom genikulatnom tijelu (9) i vizualnom korteksu (10) .

Prema morfologiji kuta prednje komore, glaukom se može podijeliti na glaukom otvorenog kuta i glaukom zatvorenog kuta. (11) Komorni kut leži između šarenice i periferne stražnje površine rožnice, a na njegovom kraju Schlemmov kanal leži ispod trabekularne mreže. (12) Intraokularni tlak (IOT), normalnog raspona između 10-21 mm Hg reguliran je ravnotežom između lučenja očne vodice iz cilijarnog tijela u stražnjoj komori i drenaže očne vodice iz kuta prednje komore. Očna vodica omogućuje prehranu šarenice, leće i rožnice. Drenaža iz prednje očne komore može se odvijati putem trabekularne mreže i Schlemmovog kanala ili putem uveoskleralnog izlaznog puta (engl. *uveoscleral pathway*) kroz korijen šarenice. Povišen intraokularni tlak najčešće nastaje zbog smanjenog otjecanja očne vodice. (11) Međutim, među osobama europskog podrijetla, intraokularni tlak je unutar normalnih vrijednosti u 30% svih slučajeva glaukoma (13) s regionalnim varijacijama u prevalenciji. Ovaj poremećaj je najvjerojatnije uzrokovan intraokularnim tlakom koji, iako u granicama normale, svojom vrijednosti premašuje granicu osjetljivosti optičkog diska na pritisak i tlak. O važnosti osjetljivosti optičkog diska na tlak potvrđuje i podatak da smanjenje tlaka od 25% smanjuje rizik od progresije glaukoma za 50%. (14)

## 2. GLAUKOM

### 2.1 GLAUKOM OTVORENOG KUTA

Kod primarnog glaukoma otvorenog kuta, očna vodica ima otvoren put prema prednjoj očnoj komori te trabekularnoj mreži i Schlemmovom kanalu u kutu prednje očne sobice. (11) U sekundarnom glaukomu otvorenog kuta, otpor prolaska očne vodice kroz trabekularnu mrežu i Schlemmov kanal je povećan zbog uzroka koji se može otkriti pregledom prednjeg očnog segmenta (gonioskopija). Neka od stanja koja povećavaju otpor otjecanju su primjerice pigmentni glaukom i ekfolijativni glaukom. (15) Također, učestali uzroci sekundarnog glaukoma su trauma, kortikosteroidi, upale i tumori. Glaukom otvorenog kuta najčešće se pojavljuje bilateralno, ali asimetrično. To se očituje na način da je oštećenje u boljem oku oko 50% manje nego u lošijem to jest više zahvaćenom oku. (16) Patofiziološki gledano, u pacijenata sa glaukomom otvorenog kuta, povišen je otpor otjecanju očne vodice kroz trabekularnu mrežu u perifernom dijelu prednjeg očnog kuta. To dovodi do povišenog intraokularnog tlaka, koji može uzrokovati mehanički stres i naprezanje struktura oka stražnjeg segmenta, osobito lamine cribrosa i susjednih tkiva. (17) Lamina cribrosa je najslabije mjesto u stijenci oka koje je izloženo povišenom intraokularnom tlaku. Povišene vrijednosti intraokularnog tlaka dovode do stresa i naprezanja koje može rezultirati kompresijom, deformacijom i remodeliranjem lamine cribrose, što u konačnici za posljedicu ima mehaničko oštećenje aksona te prekid aksonskog transporta koji dovodi do smrti neuronskih stanica zbog nedostatka trofičkih čimbenika (5) , (18). Trofički čimbenici, uključujući neurotrofni čimbenik koji potječe iz mozga, retrogradno se transportiraju od aksonskih završetaka retinalnih ganglijskih stanica do njihovih staničnih tijela u unutarnjoj retini i ključni su za preživljavanje stanica. Trofički čimbenici također se transportiraju anterogradno preko aksona ganglijskih stanica retine do lateralne genikulatne jezgre. (19)

Osim oštećenja lamine cribrose, kod glaukoma otvorenog kuta zahvaćene su i ganglijske stanice retine te vlakna vidnog živca. Zbog toga se javljaju karakteristične promjene u izgledu glave vidnog živca i sloja živčanih vlakana retine. (19) Ove promjene su dijagnostički najvažniji putokaz prilikom oftalmoskopskog pregleda glave vidnog živca. Gubitak ganglijskih stanica retine također uzrokuje progresivnu detorijaciju vidnog polja, koja obično započinje u središnjem dijelu perifernog vidnog polja (engl. *midperiphery*), ali s vremenom kako bolest progredira biva zahvaćen i centralni dio vidnog polja, sve do stadija u kojem preostaje samo centralni ili periferni otok vida. (2) Glaukom otvorenog kuta u većini slučajeva do uznapređovalog stadija bolesti biva asimptomatski. Ukoliko postoje defekti vidnog polja, oni se obično ne nalaze u istom dijelu polja oba oka te se stoga u početku dobro kompenziraju binokularnim vidom. (12) Posljedično, pacijenti s ovim stanjem ne prijavljuju nikakve simptome (20) , a neki od njih su potpuno nesvjesni navedene bolesti. (21) Trećina pacijenata u vrijeme dijagnoze ima uznapređovali stadij bolesti. (22)

#### GLAUKOM OTVORENOG KUTA UZROKOVAN KORIKOSTEROIDNOM TERAPIJOM

Među sekundarnim glaukomima otvorenog kuta izdvaja se i jatrogeno uzrokovan glaukom zbog kortikosteroidne terapije. Lokalna, intravitrealna kao i kronična upotreba kortikosteroida u terapiji može dovesti do povećanja intraokularnog tlaka. Isti učinak mogu imati i nazalni sprejevi, inhalatori te topikalni pripravci koji sadrže kortikosteroide. Kortikosteroidi dovode do nakupljanja glikozaminoglikana u trabekularnoj mreži što rezultira otežanim otjecanjem očne vodice i posljedičnim povišenjem intraokularnog tlaka. Rizik je veći što je veća doza, učestalost, potentnost korištenog kortikosteroida te što je njegova primjena duža. Povišeni očni tlak obično se razvija 2-6 tjedana nakon započete terapije kortikosteroidima, iako do povišenja može doći u bilo kojem trenutku. (23)

## 2.2 GLAUKOM ZATVORENOG KUTA

Glaukom zatvorenog kuta pojavljuje se kod trećine svih bolesnika sa primarnim glaukomom.

(1) Kod glaukoma zatvorenog kuta periferni dio šarenice u kontaktu je sa perifernim dijelom rožnice i trabekularnom mrežom, što rezultira anatomske zatvorenim kutom prednje očne sobice koji je definiran ukoliko je najmanje  $270^\circ$  kuta zatvoreno. (2) Zbog tog kontakta dolazi do bloka otjecanja očne vodice preko kuta prednje očne sobice. (11) Kod primarnog glaukoma zatvorenog kuta, kontakt između šarenice i rožnice događa se zbog ispupčenja perifernog dijela šarenice prema naprijed (engl. *push mechanism*), što je uzrokovano povišenim tlakom u stražnjoj očnoj sobici iza šarenice te nižim tlakom u prednjoj očnoj sobici. Uzrok razlici tlakova između dviju očnih sobica leži u otežanom protoku očne vodice najčešće zbog anatomske varijacije, kao što su povećano izbočenje prednjeg pola leće, povećan kontakt između stražnjeg dijela šarenice i prednje površine leće te abnormalna insercija korijena šarenice na cilijarnom tijelu. (24) , (25) U sekundarnom glaukomu zatvorenog kuta također dolazi do kontakta između šarenice i rožnice, ali u ovom slučaju drugačijim mehanizmom. Iridokornealni kontakt uzrokovan je povlačenjem šarenice prema naprijed (engl. *pull mechanism*) prema kutu prednje očne sobice zbog neovaskularizacije šarenice koja obično biva provocirana stanjima ishemijske retinopatije, primjerice dijabetička retinopatija, ili upale kao što je uveitis. (26) Većina bolesnika zahvaćenih glaukomom zatvorenog kuta očituju se progresivnim gubitkom vidnoga polja, slično kao i kod bolesnika sa glaukomom otvorenog kuta.

### 2.3 AKUTNI GLAUKOM

Potrebno je istaknuti posebnu podskupinu glaukoma zatvorenog kuta, akutni glaukom zatvorenog kuta, zbog njegove akutne prezentacije i potrebe za hitnom intervencijom u svrhu sprječavanja komplikacija navedenog stanja. U akutnom glaukomu zatvorenog kuta, intraokularni tlak brzo raste zbog opstrukcije protjecanja očne vodice. Nekoliko čimbenika predisponira ovom stanju, međutim glavni među njima jest strukturna anomalija prednje očne komore koja dovodi do sužavanja očnog kuta. (27) Anatomske varijacije koje najčešće dovode do ovog stanja su plitka prednja sobica, varijacije u veličini leće, prednji položaj dijafragme šarenice i leće te uzak ulaz u kut prednje očne sobice. Sva ova stanja zatvaraju kut prednje očne sobice, što posljedično povećava međusobni kontakt između šarenice i leće te sprječava protok očne vodice iz stražnje u prednju očnu komoru. To pak dovodi do razlike tlakova između dviju očnih komora što se naziva pupilarni blok. (2) Akutni napadaj glaukoma zatvorenog kuta ubrzava dilatacija zjenice koja povećava pupilarni blok, oštro zatvarajući kut između šarenice i rožnice čime se sprječava otjecanje očne vodice iz prednjeg očnog segmenta. (28) Akutni glaukom se klinički prezentira naglo nastalom boli u oku ili glavoboljom, uz zamagljen vid, aureolama oko izvora svjetlosti, mučninom i povraćanjem. Također, fizikalnim pregledom moguće je primjetiti nereaktivnu zjenicu, zamućenu rožnicu sa izraženom konjuktivalnom injekcijom. Intraokularni tlak je izrazito povišen u toku akutnog napadaja, te doseže vrijednosti od oko 60 do 80 mmHg. (29) Ukoliko se ovo hitno stanje u oftalmologiji ne prepozna, posljedice mogu biti privremeni gubitak vida ili sljepoća. Primarno dolazi do gubitka perifernog vida, praćenog gubitkom centralnog vida. (30)

## 2.4 RIZIČNI ČIMBENICI

Povišeni očni tlak je najvažniji i trenutno jedini promjenjivi rizični čimbenik za nastanak glaukoma. Normalne vrijednosti očnog tlaka su unutar 10 do 21 mmHg, sa prosječnom vrijednošću koja iznosi 15.7 mmHg. (31) Procjenjuje se da osobe sa intraokularnim tlakom višim od 26 mmHg imaju 12 puta veći rizik za razvoj glaukoma od osoba sa vrijednostima intraokularnog tlaka unutar normalnih vrijednosti. (32)

Dob je jedan od čimbenika koji imaju glavni utjecaj na prevalenciju glaukoma. (33) Prosječna dob početka bolesti je obično oko 60. godine života, a učestalost raste s dobi. (6) Prevalencija glaukoma u starijih od 40 godina iznosi prosječno 1.1%, dok kod osoba starijih od 80 godina 9.2%. (34). Globalna prevalencija glaukoma otvorenog kuta u osoba u dobi 40-80 godina jest 3.5%, a glaukoma zatvorenog kuta 0.5%. (35) Postoje i značajne razlike između spolova. Zabilježena je 36% veća prevalencija glaukoma kod muškaraca nego kod žena, (36) kod kojih se češće javlja primarni glaukom otvorenog kuta. (35) Također, prevalencija glaukoma 4 puta je veća u pripadnika crne rase nego u bijelaca. (33)

Pozitivna obiteljska anamneza govori u prilog povećanom riziku za razvoj glaukoma, pa tako oko polovice pacijenata sa primarnim glaukomom otvorenog kuta ima pozitivnu obiteljsku anamnezu dok njihovi srodnici u prvom koljenu (djeca, roditelji, braća ili sestre) imaju približno 9 puta uvećan rizik za razvoj glaukoma. (37)

Očni čimbenici rizika za razvoj glaukoma su hiperopija i miopija. U osoba s hiperopijom prednja očna sobica je smanjena, leća je deblja i postavljena prema naprijed uz veće izbočenje prednjeg pola. Sve to dovodi do smanjenja prostora u prednjoj očnoj sobici i posljedičnog zatvaranja kuta prednje očne sobice uz razvoj akutnog ili kroničnog glaukoma zatvorenog kuta. (38) , (39) Miopija se smatra čimbenikom rizika za razvoj glaukoma otvorenog kuta. (11) Od ostalih čimbenika rizika ističe se pseudoeksfolijacijski sindrom, koji je obilježen

nakupljanjem pseudoeksfolijacijskog materijala u prednjoj očnoj sobici i blokadom trabekuluma te posljedičnom porastu otpora otjecanju očne vodice. Pseudoeksfolijacijski glaukom čini 25% svih glaukoma otvorenog kuta. (33)

Paralelno uzimanje terapije za više sistemskih bolesti odjednom povećava rizik za razvoj interakcija između lijekova. Tako primjerice dolazi do razvoja glaukoma induciranog kortikosteroidima kao odgovor na produženo sistemsko ili topikalno korištenje kortikosteroida zbog povećanog otpora protjecanju očne vodice. (40) , (33)

## 2.5 DIJAGNOSTIKA GLAUKOMA

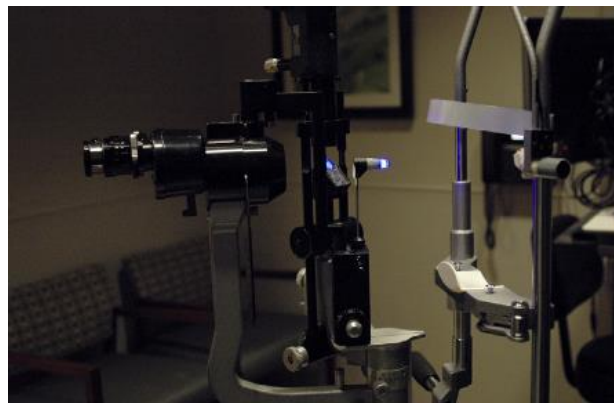
### PREGLED NA BIOMIKROSKOPU

Biomikroskop (procijepna svjetiljka) je oftalmološki instrument građen od pokretnog izvora svjetlosti i binokularnog mikroskopa kojim se osvjetljava i promatra oko. Primarno se koristi za pregled prednjeg segmenta oka, međutim dodatkom različitih lupa može se koristiti i za pregled stražnjeg segmenta kao i prednjeg oćnog kuta. Prilikom pregleda prednje oćne sobice procjenjuje se dubina na naćin da se usmjeri snop svjetla na temporalnu stranu oka okomito na limbus te se ocjenjuje sjena proizvedena nazalnim dijelom šarenice. Ukoliko se primijeti plića prednja oćna sobica, moćže se posumnjati na glaukom zatvorenog kuta. (33)

### TONOMETRIJA

Tonometrija je metoda u oftalmologiji kojom se mjeri oćni tlak. Vaćan je dio u dijagnostićkoj obradi pacijenta sa sumnjom na glaukom s obzirom da je povićeni oćni tlak jedan od vaćnijih rizićnih ćimbenika za razvoj same bolesti. (11) Princip pretrage temelji se na tome da je sila primijenjena izvana, kojom se odrećena povrćina roćnice izravna, izravno proporcionalna visini intraokularnog tlaka. (33) Najćećće korićstena je aplanacijska tonometrija, u kojoj se

Goldmanov tonometar koji se nalazi instaliran na biomikroskopu, sastoji od prizme koja u kontaktu s rožnicom stvara dvije polukružnice. Kada se dvije polukružnice dotaknu, očitava se dobivena vrijednost očnog tlaka. (33) Međutim, prilikom izvođenja tonometrije potrebno je uzeti u obzir centralnu debljinu te zakrivljenost same rožnice. Ukoliko je rožnica zadebljala, očitati će se lažno povećane vrijednosti, dok u oku sa stanjenom rožnicom tonometrijska mjerenja će pokazati lažno niske vrijednosti. (11) S toga je potrebno pahimetrijom prethodno izmjeriti debljinu rožnice, kako bi se izbjeglo netočno očitavanje rezultata tonometrije, te izmjerenu vrijednost očnog tlaka korigirati prema konverzijskim tablicama kako bi se dobila stvarna vrijednost tlaka. (41) Centralna debljina rožnice smatra se fiziološkom ukoliko iznosi  $540 \pm 30 \mu\text{m}$ , dok na periferiji debljina rožnice iznosi oko 700-900  $\mu\text{m}$ . (42)



Slika 1. Goldmanov aplanacijski tonometar, preuzeto iz (43)

## GONIOSKOPIJA

Gonioskopija je metoda koja omogućava pregled kuta prednje očne sobice između rožnice i šarenice. Zbog toga je to metoda izbora za razlikovanje glaukoma otvorenog od glaukoma zatvorenog kuta. (11) Također, gonioskopija omogućava pregled širine kuta prednje očne sobice, stupanj trabekularne pigmentacije, sinehije između šarenice i trabekuluma te razinu insercije i izgled periferije šarenice. (44) U praksi se obično koristi Schaffereov sustav za ocjenu otvorenosti kuta izmjenjenog gonioskopom. U potpunosti zatvoren kut je stupanj



otvorenosti 0, kut do 10° te 10-20° je stupnja otvorenosti 1-2, kut od 30° je stupanj 3, a široko otvoreni kut (40°) je stupnja 4. Stupanj otvorenosti 1-2 obično se viđa kod glaukoma zatvorenog kuta, dok je glaukom otvorenog kuta popraćen višim stupnjevima (3-4) otvorenosti. Kod akutnog glaukoma stupanj otvorenosti je 0. (33)

#### PREGLED PAPILE VIDNOG ŽIVCA

Intraokularni dio optičkog živca naziva se papila vidnog živca, a njezin prednji dio optički disk. Papila vidnog živca (PNO) sadrži osim živčanih vlakana i stanice astroglije, kapilare i laminu cribrosu. Pregled papile vrši se oftalmoskopom ili stereoskopskim fotografiranjem, metodom koja je objektivnija za dokumentiranje nalaza papile vidnog živca. Fiziološki, PNO je ružičaste boje, sa bljeđim udubljenjem u sredini koje nazivamo ekskavacija (engl. *cup*).

Kod glaukopskih promjena PNO, ekskavacija se povećava te se samim time povećava omjer ekskavacije prema promjeru čitavog optičkog diska iznad 0.6 (*cup/disc ratio* 0.6, C/D 0.6).

Kako bolest napreduje, živčana vlakna sve više propadaju te se C/D omjer sve više povećava. PNO s vremenom blijedi te je u terminalnoj fazi glaukoma u potpunosti bijela. Tada se govori o potpunoj glaukopskoj atrofiji PNO. (33)

#### FUNKCIONALNE PRETRAGE U GLAUKOMU (PREGLED VIDNOG POLJA)

Najčešća metoda za pregled vidnog polja jest perimetrija. Perimetrija procjenjuje funkciju periferne mrežnice i živčanih puteva koji prenose impulse od periferne mrežnice prema višim moždanim centrima. Vrlo je važna uloga perimetrije u praćenju progresije same bolesti ili uspješnosti započete terapije. Perimetrija može biti manualna (statička, kinetička) ili automatska. Danas se većinom u kliničkom radu koriste automatski perimetri, od kojih su najpoznatiji Octopus i Humphrey. Automatski perimetri baziraju se na sustavu statičke perimetrije kod koje bolesnik reagira kada uoči podražaj stalne veličine, intenziteta, trajanja i položaja. (33) Nalazi mogu varirati ovisno o koncentraciji i suradljivosti bolesnika, zbog čega

se preporuča učiniti perimetriju 3 puta u prvoj godini nakon postavljanja dijagnoze glaukoma. (23)

### STRUKTURNE PRETRAGE U GLAUKOMU (optička koherentna tomografija)

Osnovni cilj kod primarne dijagnoze kao i u kasnijem praćenju uznapredovalosti glaukoma jest pregled optičkog diska i sloja živčanih stanica mrežnice. Morfometrijske metode kao što je optička koherentna tomografija (OCT) omogućuju objektivnu i kvantitativnu procjenu tijeka bolesti. (12) OCT se temelji na refleksiji svjetla blizu infracrvenog područja koje se reflektira sa unutrašnjih struktura oka te se analizira pomoću uređaja. Tako dobiveni podaci se kompjuterski analiziraju te se dobiva slika presjeka dijelova očne jabučice. (33) Primjena optičke koherentne tomografske angiografije za vizualizaciju površinske i duboke retinalne vaskularne mreže te peripapilarne radijalne vaskularne mreže, korisna je za praćenje napredovanja bolesti u osoba sa visokom miopijom, kod kojih većina ostalih dijagnostičkih metoda u tome ne uspijeva. (45)

## 3. ATOPIJSKI DERMATITIS

Atopijski dermatitis (AD) ili atopički ekcem jest kronična, upalna kožna bolest karakterizirana svrbežom te eritematoznim i ljuskavim lezijama koje se najčešće pojavljuju na fleksorskim stranama ekstremiteta. (46) Za atopijski dermatitis karakteristične su faze remisije i egzacerbacije kroz vrijeme. (47) AD posljednjih godina bilježi porast prevalencije koja iznosi približno 20%, a pojavljuje se pretežno u djece. (48) Smatra se da zahvaća oko 12% djece i 7.2% odraslih. (49) U 80% slučajeva javlja se prije navršene prve godine života, dok kod manjeg broja bolesnika se javlja u odrasloj dobi. (48) Studije su pokazale da oboljeli od atopijskog dermatitisa imaju značajno veće šanse za razvoj ostalih atopijskih bolesti i stanja

kao što su alergije na hranu, astma, alergijski rinitis (50) te infekcije uha, streptokokni faringitis i urinarne infekcije. (51)

### 3.1 PATOFIZIOLOGIJA

Etiopatogeneza atopijskog dermatitisa je multifaktorska, a uključuje interakcije između genetskih, imunoloških i okolišnih čimbenika koji mogu oštetiti funkciju epidermisa. (47)

#### 3.1.1 GENETSKI ČIMBENICI

Glavni genetski čimbenici koji ponajviše sudjeluju u razvoju AD su pozitivna obiteljska anamneza na atopijske bolesti te mutacija filaggrin (FLG) gena. (52) Funkcija FLG gena jest stvaranje profilagrina, koji se razgrađuje u monomere filagrina, strukturnih proteina u stratum corneumu epidermisa. Mutacija ovih gena dovodi do manjka navedenih monomera te samim time narušava epidermalnu barijeru, omogućavajući na taj način različitim iritansima, alergenima i bakterijama izazivanje hiperimunog odgovora. (53) Homozigotne mutacije u FLG genima dovode do povećanog rizika za razvoj teškog oblika AD, sa ranijim početkom i duljim tijekom te infekcijama kože. (54) Također, polimorfizmi različitih gena uključenih u imunološki odgovor povezani su sa povećanim rizikom razvoja AD zbog izmjena u signalnom putu T-pomagačkih (Th) limfocita. (55) Pojačano lučenje interleukina (IL) 4 i IL-13 smanjuje ekspresiju FLG-a, što uzrokuje oštećenja u barijeri kože. Razvoju AD također mogu predisponirati i funkcionalni polimorfizmi citokinskih receptora tipa 2 (IL-4R, IL-13R). (56)

### 3.1.2. IMUNOLOŠKI ČIMBENICI

U bolesnika sa atopijskim dermatitisom postoji poremećaj u metabolizmu lipida sa smanjenim stvaranjem ceramida, koji dovodi do trans-epidermalnog gubitka vode i otvara put prodiru različitih alergena, iritansa i mikrobioloških organizama u kožu. Narušena kožna barijera dovodi do kronične kožne upale s hiperplazijom epidermisa i staničnom infiltracijom, uglavnom eozinofilima, dendritičnim stanicama te T-limfocitima. (57) AD se smatra bifazičnom bolešću zbog izmjeničnih faza remisije i egzacerbacije, potaknute s imunomodulatornim učinkom limfocita T. Th2 limfociti u bolesnika sa atopijskim dermatitisom u akutnoj fazi bolesti pretežito luče IL-4, IL-5, IL-13, IL-25 i IL-31, dok u kroničnoj fazi obično dolazi do pretvorbe Th2 u Th1. (58) U bolesnika sa AD postoji urođena oštećena funkcija supresorskih limfocita (CD8) (48), zbog čega T stanice u koži na različite vanjske antigene reagiraju povećanim lučenjem kemokina i proupalnih citokina (IL-4 i timusni stromalni limfopoetin (TSLP)) koji potiču stvaranje imunoglobulina E (IgE). (59)

### 3.1.3. OKOLIŠNI ČIMBENICI I MIKROBIOTA KOŽE

U 90% oboljelih od AD u kožnim promjenama može se izolirati *Staphylococcus aureus*. *S. aureus* luči nekoliko toksina (enterotoksin A i B, toxic shock syndrome toksin) koji djeluju kao superantigeni te aktiviraju makrofage i stanice T. Također, studije su pokazale da u bolesnika s AD do egzacerbacije može dovesti konzumacija određenih nutritivnih alergena, osobito u djece. Neki od alergena su primjerice bjelanjak jajeta, kravlje mlijeko, kikiriki, brašno i soja. (48)

### 3.2 KLINIČKA SLIKA

Klinička slika različita je s obzirom na životnu dob. (59) U dojenačkoj dobi pojavljuju se akutne ekcematozne lezije, koje se sastoje od karakterističnih suhih, eritematoznih, ljuskavih plakova s folikularnim papulama i vezikulama koje mogu biti ispunjene seroznim sadržajem. Promjene se najčešće prvo pojavljuju na obrazima i čelu, uz pošteđenu perioralnu regiju. S vremenom se promjene šire na vlasište, vrat, gornji dio trupa. Zahvaćena mjesta u dojenčadi razlikuju se od predilekcijskih mjesta kod starije djece i odraslih. Kod dojenčadi većinom su zahvaćene ekstenzorne površine ekstremiteta te dorzumi šaka i stopala. Pošteđena je pelenska regija iako se u toj regiji može razviti kontaktni iritativni dermatitis. (60) Kod starije djece i adolescenata klinička slika se mijenja i više počinje nalikovati na promjene u odrasloj dobi. Javljaju se karakteristične suhe papule i plakovi, bez krusti i eksudativnih lezija. Predilekcijska mjesta su fleksorske strane zglobova kao što su laktovi, zapešća, koljena i skočni zglobovi te vrat. (48) Kada je zahvaćeno lice obično se promjene nalaze perioralno i periorbitalno. (60) Izgled lezija može biti promijenjen u bilo kojem trenutku zbog svrbeža to jest grebanja promjena. Tada obično dolazi do ekzorijacije, lihenifikacije te razvoja superinfekcije. (48) U odrasloj dobi nastavlja se distribucija lezija na pretežito fleksorskim stranama ekstremiteta uz pojavu promjena periokularno, oko bradavica ili na rukama. Zbog kronifikacije bolesti, u odrasloj dobi dolazi do lihenifikacije promjena, stvaranja fibrotičnih papula i zadebljanja zahvaćene kože. Bolest ima bifazičan tijek uz periode regresije i egzacerbacije. (60)

### 3.3 KOMPLIKACIJE

Osobe oboljele od AD mogu razviti komplikacije primarne bolesti u obliku sekundarnih stafilkokoknih, streptokoknih infekcija kožnih lezija. Sekundarna infekcija se obično prezentira pustulama i zlatno-žutim krustama. Također, u ovih bolesnika postoji povećani

rizik od razvoja ekzema herpetiformis Kaposi, diseminirane infekcije kože uzrokovane herpes simplex virusom. Komplikacije se mogu očitovati i u obliku gljivičnih infekcija (kandidijaza, trihofitija), te u razvoju kroničnih postupalnih promjena kože. (46)

### 3.4 DIJAGNOSTIKA

Za dijagnozu atopijskog dermatitisa ne postoji specifičan dijagnostički ili laboratorijski test, već se dijagnoza temelji na kliničkoj slici, tijeku bolesti te osobnoj i obiteljskoj anamnezi u kojoj se pojavljuje sklonost atopiji. (61) Za postavljanje dijagnoze u kliničkoj praksi najčešće se koriste kriteriji za dijagnozu atopijskog dermatitisa po Hanifinu i Rajki. (62) Osnovni kriteriji, za koje je potrebno da budu prisutni barem 3, obuhvaćaju lihenifikaciju fleksornih strana ekstremiteta ili pojačan kožni crtež u odraslih ili zahvaćenost lica i ekstenzorskih površina u dojenčadi i male djece, kronično recidivirajući tijek bolesti te pozitivnu obiteljsku ili osobnu anamnezu za atopijske bolesti (astma, alergijski rinitis, atopijski dermatitis). Neki od sporednih kriterija, od kojih također moraju biti prisutni 3 ili više, su suhoća kože, rana (tip 1) reaktivnost u kožnim testovima, povišen IgE u serumu, sklonost kožnim infekcijama itd. (48) U dijagnostici AD mogu se koristiti i laboratorijski testovi. In vitro testovi obuhvaćaju dokazivanje IgE i IgG protutijela u serumu; radioimunološki testovi za ukupna i specifična protutijela (RAST, RIST) te enzimski ELISA test za dokaz protutijela. Također, u obzir dolaze i testovi za određivanje limfocita te imunoelektroforeza. (48)

Kliničke studije su pokazale da gotovo 35% djece sa umjerenim do teškim oblikom AD ima i pridružene alergije na hranu (63) , međutim antigeni iz hrane imaju gotovo nikakvu ulogu u razvoju AD u odraslih. (64) S toga se ne preporuča provoditi nasumične testove na alergene u hrani jer to može rezultirati nepotrebnim prehrambenim restrikcijama. Pozitivna prediktivna vrijednost testova za probir alergena u hrani je samo 2% (65) , zbog toga se odluka o

provođenju takvog testa treba temeljiti na pacijentovoj osobnoj anamnezi koja može biti sugestivna na alergije na određenu hranu. (63)

Ekspozicija određenim inhalacijskim alergenima kao što su prašina, plijesni i pelud može dovesti do egzacerbacije bolesti, u ovim slučajevima identifikacija određenog alergena putem skin prick testa može biti korisna. Ako se ustanovi senzibilizacija, a ekspozicija određenom alergenu ima uzročnu ulogu u egzacerbaciji bolesti, treba se preporučiti izbjegavanje alergena u okolini u kojoj pacijent boravi. (59) Osim prick testa, koristi se još i scratch test te intradermalni test koji je oko stotinu puta osjetljiviji u dijagnostici alergije ranog tipa od prethodno navedenih testova te se provodi nakon negativnih i dvojbjenih rezultata na prick i scratch testovima. Patch ili epikutani test može utvrditi alergijsku reakciju tipa IV, dok je atopijski patch test na inhalacijske alergene koristan u dijagnostici atopijskog dermatitisa kod odraslih i djece. (48)

#### **4. TERAPIJSKI PRISTUPI U LIJEČENJU GLAUKOMA**

##### **4.1 TERAPIJA GLAUKOMA OTVORENOG KUTA**

Cilj liječenja glaukoma jest što duže očuvanje vidne funkcije te usporavanje progresije glaukomske neuropatije, a samim time i poboljšanje kvalitete života za pacijente koji boluju od glaukoma. Jedina dokazana metoda liječenja glaukoma otvorenog kuta je snižavanje intraokularnog tlaka (12) , za kojeg su različite studije pokazale da smanjuje pojavnost same bolesti te usporava njezin tijek. (66) , (14) Ciljana razina na koju bi se intraokularni tlak trebao spustiti u toku terapije, individualna je za svakog pacijenta te ovisi o više parametara kao što su vrijednosti intraokularnog tlaka prije početka terapije, razina oštećenja mrežnice, čimbenici rizika za progresiju bolesti, očekivano trajanje života i potencijalna štetnost primijenjenog liječenja kod tog pacijenta. (2) Općenito, kod inicijalno započete terapije pokušava se postići smanjenje tlaka za 20-50% (67) , međutim točne vrijednosti nisu strogo

definirane i individualno se određuju za svako pojedinačno oko kod svakog pacijenta. Tako primjerice, prema smjernicama Europskog glaukomskeg društva iz 2021. godine kod novodijagnosticiranog glaukoma u početnom stadiju IOT koji iznosi 18 do 20 mmHg uz smanjenje od 20% početne vrijednost je zadovoljavajući, kod umjerenog glaukoma teži se vrijednostima manjim od 18 mm Hg dok kod uznapredovalog glaukoma očekujemo puno veći postotak sniženja uz niže vrijednosti intraokularnog tlaka koje su manje od 15 mmHg. (23) Za koju god vrijednost ciljnog tlaka se odluči sukladno stadiju bolesti, potrebno ga je redovito kontrolirati i reevaluirati, ovisno o progresiji i stadiju bolesti. (2)

Kod liječenja glaukoma otvorenog kuta, sniženje vrijednosti intraokularnog tlaka postizemo medikamentnim, laserskim ili kirurškim metodama liječenja.

#### 4.1.1 MEDIKAMENTNO LIJEČENJE

U kliničkoj praksi, prva linija terapije su analozi prostaglandina (latanoprost, travoprost, tafluprost, bimatoprost) kao oblik medikamentoznog liječenja. Njihov mehanizam djelovanja je povećanje uveoskleralnog otjecanja očne vodice i na taj način smanjenje intraokularnog tlaka. Primjenjuju se topikalno, obično navečer. (11) Nemaju značajnijih sistemskih, međutim od lokalnih nuspojava mogu se pojaviti pojačan rast i tamnjenje trepavica, hiperemija konjunktive, gubitak masnog tkiva orbite, tamnjenje šarenice i periokularne kože. (2) Lijekovi iz ove skupine najučinkovitiji su u snižavanju intraokularnog tlaka u usporedbi s drugim topikalno primjenjenim lijekovima. (68) U slučajevima kada pacijenti razviju određene nuspojave analoga prostaglandina, u terapiju se obično uvode beta-blokatori kao druga linija medikamentozne terapije glaukoma, koji smanjuju proizvodnju očne vodice i tako dovode do smanjenja očnog tlaka. (12) Najčešće korišteni beta-blokator je timolol. Uspješno reduciraju intraokularni tlak za 20-25%. Kontraindikacije za uvođenje ove skupine lijekova u terapiju



glaukoma su kronična opstruktivna plućna bolest, astma, sinus bradikardija (frekvencija <60/min), AV-blok drugog i trećeg stupnja. (33) Jedna od najčešćih nuspojava topikalno korištenih beta-blokatora jest sindrom suhog oka koji zahtjeva primjenu umjetnih suza, a također mogu pogoršati hiperglikemiju i maskirati simptome hipoglikemije u pacijenata sa šećernom bolesti. (12)

Od ostalih skupina lijekova izdvajaju se, alfa agonisti (brimonidin) koji zahtijevaju primjenu od 2 do 3 puta dnevno te djeluju na način da smanjuju stvaranje i povećavaju otjecanje očne vodice. (2) Od lokalnih nuspojava prilikom njihove primjene najčešće se uočavaju bljedoća konjunktive nakon primjene te lokalna intolerancija u trećine pacijenata. Stanja kod kojih je potrebno pojačano praćenje pacijenata koji primjenjuju alfa agoniste su bradikardija, hipotenzija, disfunkcija jetre i bubrega te arterioskleroza. (12) Osim alfa agonista, koriste se i inhibitori karboanhidraze (brinzolamid, dorzolamid), koji blokirajući enzim karboanhidrazu smanjuju proizvodnju očne vodice. (11) Kontraindicirani su u pacijenata sa tanjim endotelnim slojem rožnice zbog povećanog rizika za razvoj edema rožnice. (23)

Nakon topikalne primjene navedenih lijekova u obliku kapi, potrebno je nježno okludirati donji suzni kanal zatvaranjem oka, kako bi se smanjila količina lijeka koja prolazi kroz sustav suznih kanalića sve do orofarinksa, gdje bi se aktivne tvari lako mogle apsorbirati i dovesti do neželjenih sistemskih nuspojava. (11)

U medikamentoznom liječenju glaukoma otvorenog kuta posljednjih godina novitet su inhibitori Rho kinaze. Rho kinaza u svoje dvije izoforme (ROCK 1, ROCK 2) djeluje kao efektor u Rho skupini (Rho A,B,C) G proteina. (69) Inhibitori Rho kinaze povećavaju otjecanje očne vodice i smanjuju otpor njenom protjecanju tako što povećavaju sposobnost endotelnih stanica Schlemmovog kanala da formiraju pore. Također, drugi mehanizam povećanog otjecanja očne vodice je taj da inhibitori Rho kinaze dovode do opuštanja glatkih mišićnih vlakana u trabekularnoj mreži. (70) Smatra se da postoje brojni drugi mehanizmi putem kojih

inhibitori Rho kinaze mogu djelovati, kao što su zaštita stanica trabekularne mreže od oksidativnog stresa, povećanje krvne perfuzije glave optičkog živca, smanjenje nastanka fibroze nakon operativnih zahvata u glaukomu i brojni drugi, međutim potrebno je provesti dodatna istraživanja u budućnosti da bi se svaki od navedenih mehanizama potvrdio. (71) U kliničkoj praksi koriste se netarsudil i ripasudil, čiji mehanizam djelovanja se pretežito temelji na povećanom otjecanju kroz trabekularnu mrežu, a djeluju na oba ROCK receptora (ROCK 1,2). Neke od lokalnih nuspojava mogu biti hiperemija konjunktive, vrtložasta keratopatija, konjunktivalna krvarenja, blefaritis, zamagljen vid te pojačano suzenje. (23)

Prva linija medikamentnog liječenja glaukoma otvorenog kuta je uvijek monoterapija sa lijekom iz neke od prethodno navedenih skupina. Međutim, ukoliko se s navedenim topikalno primjenjenim lijekovima u monoterapiji ne uspijeva sniziti intraokularni tlak do inicijalno određene ciljane razine, u liječenje treba uvesti dvojnu terapiju. Fiksne kombinacije lijekova uvijek se preferiraju u odnosu na odvojeno uzimanje komponenata jer su istraživanja pokazala da se fiksnom kombinacijom povećava suradljivost pacijenata u terapiji. (72-74) Sve kombinacije lijekova korištene u Europi obično kao jednu od komponenti sadrže beta-blokatore, dok je sekundarna komponenta neki od lijekova iz drugih skupina, primjerice analozi prostaglandina. Ostale kombinacije sadrže inhibitore karboanhidraze sa alfa-agonistima ili analoge prostaglandina sa inhibitorima Rho-kinaze. (23)

#### 4.1.2 LASERSKO LIJEČENJE

Laserskom liječenju u većini slučajeva se pristupa kada medikamentozno liječenje ne pokaže očekivane rezultate te kada se ni uz maksimalno dopustive doze topikalnih lijekova ne postigne sniženje intraokularnog tlaka. Najčešće se kod glaukoma otvorenog kuta provodi laserska trabekuloplastika koja se provodi pod topikalnom anestezijom argonskim, diodnim ili selektivnim laserom. (6) Trabekuloplastika uzrokuje biološke promjene u trabekularnoj mreži koje dovode do lakšeg otjecanja očne vodice (75) , a provodi se primjenom laserskih pečata na granici između pigmentnog i nepigmentnog dijela trabekularne mreže u prednjoj očnoj sobici. Laser se može primijeniti jednom u opsegu od 360° ili dvostruko u opsegu od 180°. (33) Laserska trabekuloplastika je uspješna u 80-85% slučajeva te inicijalno smanjuje intraokularni tlak za 20-25%, međutim s vremenom gubi na učinku sa stopom neuspjeha od oko 10% godišnje. (76) , (23) Druga laserska metoda kojom se smanjuje intraokularni tlak kod glaukoma otvorenog kuta je ciklofotokoagulacija diodnim ili Nd-YAG laserom, ciklodestruktivna metoda kojoj je cilj uništiti cilijarno tijelo i tako smanjiti produkciju očne vodice te posljedično sniziti vrijednost očnog tlaka. (77)

#### 4.1.3 KIRURŠKE METODE

Kirurške metode u liječenju glaukoma obično se primjenjuju ukoliko prethodno navedene metode nisu dovele do očekivanih rezultata. (12) Najčešća operacija među kirurškim metodama liječenja glaukoma je trabekulektomija, filtracijska operacija koja se sastoji od ekscizije manjeg dijela trabekularne mreže ili susjednog sklerokornealnog tkiva u svrhu olakšavanja drenaže očne vodice preko filtracijskog mjehurića kojeg formira u subkonjunktivalnom prostoru gdje se i apsorbira. (2) Kako bi se spriječilo ožiljkavanje mjesta operacije, kao jedne od najčešćih komplikacija trabekulektomije, tijekom i nakon operacije

lokalno se primjenjuju antimetaboliti (mitomicin, 5-fluorouracil). Osim ožiljkavanja, kao komplikacije spominju se i pretjerano curenje očne vodice kroz filtracijski mjehurić što dovodi do preniskog intraokularnog tlaka te endoftalmitis. (6) Kod pacijenata kod kojih se ne očekuje iznimna korist i poboljšanje nakon trabekulektomije zbog konjunktivalnog ožiljkavanja, pristupa se kirurškim postavljanjem drenažnih implantata u obliku cjevčice (engl. *tube shunt surgery*) u prednju očnu sobicu, putem koje se osigurava drenaža očne vodice do pločice u subkonjunktivalnom prostoru preko koje očna vodica difundira u ekstraokularno tkiva. (78)

#### 4.2 TERAPIJA GLAUKOMA ZATVORENOG KUTA I AKUTNOG GLAUKOMA

Terapija glaukoma zatvorenog kuta u određenim stavkama razlikuje se od liječenja glaukoma otvorenog kuta zbog različitog patofiziološkog tijeka same bolesti. (79) Glavni cilj terapije glaukoma zatvorenog kuta jest održavanje otvorenosti i normalne građe kuta prednje očne sobice, prije nego dođe do oštećenja trabekularne mreže i posljedičnog razvoja glaukomatozne optičke neuropatije zbog povišenog intraokularnog tlaka. (80)

##### 4.2.1 MEDIKAMENTOZNO LIJEČENJE

Prva linija terapije kod primarnog glaukoma zatvorenog kuta jesu kolinergici (parasimpatomimetici), od kojih se najčešće koristi pilokarpin. Djelujući na uzdužne niti cilijarnog mišića pilokarpin dovodi do kontrakcije sfinktera pupile, što uzrokuje trakciju perifernog dijela šarenice od trabekularne mreže i samim time otvaranje kuta prednje očne sobice putem kojeg se očna vodica drenira. (27) Učestala uporaba može dovesti do razvoja nuspojava kao što su spazam cilijarnog mišića, mioza, pseudomiopija, ciste šarenice i drugo, dok sistemski uzrokuju bronhospazam, glavobolju i crijevne grčeve. (23) Također, pilokarpin

nije učinkovit kod osoba sa kronično zatvorenim kutem prednje sobice zbog već razvijenih sinehija. (27) Osim pilokarpina, lijekovi koji se koriste u liječenju glaukoma otvorenog kuta kao što su beta-blokatori, alfa-agonisti, inhibitori karboanhidraze koji smanjuju proizvodnju očne vodice ili analozi prostaglandina koji pospješuju otjecanje očne vodice, koriste se također i u terapiji glaukoma zatvorenog kuta.

Osim pilokarpina, u terapiji akutnog glaukoma zatvorenog kuta koriste se još i hiperosmotici kao što je manitol ili glicerol, uz pojačani oprez kod bolesnika sa srčanom ili bubrežnom patologijom koji mogu biti pod povećanim volumnim opterećenjem zbog učinka hiperosmotika da povećavaju volumen krvi. Primjenjuje se još acetazolamid (intravenska primjena) i topikalni steroidi za ublažavanje upale prednjeg očnog segmenta. (23)

#### 4.2.2. LASERSKO LIJEČENJE

Laserska periferna iridotomija (LPI) jedan je od najčešće izvođenih laserskih zahvata u tretiranju glaukoma zatvorenog kuta, prilikom kojeg se stvara perforacija punom debljinom šarenice u svrhu izjednačavanja očnog tlaka u prednjoj i stražnjoj očnoj sobici zbog čega se periferna šarenica izravna i spontano izvlači iz kuta prednje očne sobice. (2) Najčešća indikacija za LPI jest relativni pupilarni blok. (33) Neke od rijetkih komplikacije koje se mogu pojaviti nakon laserske iridotomije obuhvaćaju prolazna povećanja intraokularnog tlaka ili stvaranje sinehija između šarenice i leće. (2) Studije pokazuju da iridotomija ima najveću uspješnost ukoliko se učini u početnim stadijima bolesti, budući da uznapredovali stadij bolesti koji sa sobom nosi razvoj glaukomske neuropatije i stvaranje sinehija prednjeg očnog kuta značajno umanjuje uspjeh samog zahvata. (81) Laserska iridotomija provodi se također u terapiji akutnog glaukoma zatvorenog kuta, a budući da takve osobe imaju povećan rizik od

pojave istog stanja na kontralateralnom oku, potrebno je profilaktički učiniti lasersku perifernu iridotomiju i na suprotnom oku. (11)

U slučaju neuspjeha LPI ili medikamentozne terapije, pacijentima sa glaukomom zatvorenog kuta može se pristupiti i laserskom iridoplastikom koja povlači tkivo šarenice od trabekularne mreže otvarajući tako kut prednje očne sobice. Može se primijeniti u situacijama akutnog glaukoma kao i u prolongiranom glaukomu zatvorenog kuta. (82)

#### 4.2.3 KIRURŠKO LIJEČENJE

Kirurško liječenje glaukoma zatvorenog kuta indicirano je kada se intraokularni tlak ne može regulirati medikamentoznim pristupom, kada dolazi do pogoršanja u zatvaranju kuta prednje očne sobice neovisno o učinjenoj laserskoj perifernoj iridotomiji sa ili bez laserske iridoplastike te kada uz glaukom zatvorenog kuta postoji i katarakta koja pridonosi oštećenju vidne funkcije.

Iako je laserska periferna iridotomija danas većinom zamijenila kirurške pristupe, kirurška iridotomija još uvijek se provodi u pacijenata koji imaju neku od kontraindikacija za laserski zahvat kao što je primjerice smanjenje edema rožnice u nedovoljno velikoj mjeri da laserski zahvat može biti primijenjen. (83)

Leća može imati bitnu ulogu u razvoju glaukoma zatvorenog kuta, zbog čega se kao jedna od terapijskih kirurških metoda izvodi ekstrakcija leće. Studije su pokazale značajno smanjenje intraokularnog tlaka nakon ekstrakcije leće (smanjenje od 32% u odnosu na početnu vrijednost) kao i uporabu lijekova (60% manje korištenje lijekova) u bolesnika sa blago do umjereno uznapredovalim glaukomom. (84-86) Za pacijente kod kojih se osim glaukoma zatvorenog kuta pojavljuje i katarakta, ovaj zahvat je metoda izbora. Međutim, u pacijenata kod kojih nema naznaka katarakte mišljenja su i dalje podijeljena. (87) Istraživanja su pokazala da ekstrakcija leće može biti korisna ukoliko je leća značajan faktor koji utječe na

mehanizam zatvaranja prednjeg oćnog kuta. (88) Fakoemulzifikacija u pacijenata sa kataraktom moēe biti od koristi i u situacijama kada je temeljni mehanizam u pozadini zadebljala periferna Őarenica jer ekstrakcija leće tada omogućuje Őarenici zauzimanje posteriornijeg poloēaja Őto dovodi do otvaranja kuta prednje oćne komore. (83) U kombinaciji sa ekstrakcijom leće moēe se vrŐiti i postupak uklanjanja goniosinehija. (89) Također, kod glaukoma zatvorenog kuta u obzir dolazi kirurŐka trabekulektomija, samostalno ili u kombinaciji sa ekstrakcijom leće. Tom zahvatu su obiĉno podvrgnuti bolesnici sa srednjim do teŐkim oblikom bolesti, te osobe sa napadajem akutnog glaukoma kod kojih se uz medikamentno lijeĉenje i laserske zahvate nije postiglo ciljano sniēenje vrijednosti intraokularnog tlaka. (90)

## **5. TERAPIJSKI PRISTUPI U LIJEĆENJU ATOPIJSKOG DERMATITISA**

Osnova lijeĉenja atopijskog dermatitisa je odrēavanje vlaēnosti koēe te sprjeĉavanje njezinog dodatnog isuŐivanja. Za ostvarenje tog terapijskog cilja pacijente se upućuje na koriŐtenje emolijansa, bilo da je bolest u fazi egzacerbacije ili remisije. (53) Preporuĉuju se emolijansi sa visokim udjom ulja i niskim udjelom vode. Istraēivanja su pokazala da se redovitim koriŐtenjem emolijansa smanjuje potreba za primjenom topikalnih kortikosteroida i ublaēuju simptomi bolesti. (91)

### **5.1 TOPIKALNO PRIMJENJENA TERAPIJA**

Topikalna primjena kortikosteroida je prva linija terapije u fazi egzacerbacije atopijskog dermatitisa. (53) Kortikosteroidi imaju protuupalno, imunosupresivno i antiproliferativno djelovanje, a prema svojoj potentnosti podijeljeni su u 4 skupine (I-IV). (59) Obiĉno se izabire preparat iz skupine koja je najmanje potentna, a ujedno moēe kontrolirati tijekom

atopijskog dermatitisa, to je osobito važno za osjetljiva područja kao što su lice, vrat, pazusi, prepone kod kojih se obično koriste preparati iz skupine I i II. (59) Od iznimne je važnosti da se korištenje kortikosteroida ograniči na vremenski period akutnih simptoma u toku egzacerbacije bolesti. U bolesnika sa umjerenim do teškim oblikom bolesti, može se razmotriti terapija održavanja. (46) Studije su pokazale da u bolesnika sa umjerenim do teškim oblikom atopijskog dermatitisa upotreba topikalnih kortikosteroida do dva puta tjedno uz uporabu emolijansa, značajno smanjuje učestalost relapsa bolesti u usporedbi sa upotrebom samih emolijansa. (92) Problematična je dugotrajna uporaba topikalnih kortikosteroida koja može dovesti do različitih komplikacija od kojih se najčešće pojavljuje atrofija kože na mjestu primjene, zatim strije, ekhimoze, hipertrichoza, akne. (93) Najčešći štetni učinci na oko su razvoj glaukoma i katarakte. (94)

Topikalna upotreba inhibitora kalcineurina također je jedna od mogućnosti za liječenje atopijskog dermatitisa, kao i za sprječavanje egzacerbacije same bolesti. (95) , (96) Dva predstavnika ove skupine lijekova su pimecrolimus (Elidel) i tacrolimus (Protopic). (59) Mehanizam djelovanja temelji se na inhibiciji enzima kalcineurin fosfataze, sprječavajući tako posljedičnu aktivaciju limfocita T i mastocita te lučenje citokina. (93) Ova skupina lijekova obično se primjenjuje u pacijenata sa perzistirajućim kožnim promjenama kod kojih je potrebna dugotrajna uporaba kortikosteroida što bi dovelo do razvoja različitih nuspojava, te kod osoba kod kojih se bolest manifestira na osjetljivim dijelovima kože kao što su periokularno područje, lice, vrat, genitalno područje. (59) Najčešća nuspojava dugotrajnog korištenja ovih preparata jest iritacija kože. (59) Navodi se teoretski rizik od razvoja limfoma i malignih promjena kože dugotrajnom uporabom inhibitora kalcineurina, međutim najnovija istraživanja ne povezuju povećani rizik za razvoj limfoma sa uporabom ovih lijekova, te se smatra da uspjeh koji kratkotrajna primjena ovih lijekova u terapiji atopijskog dermatitisa postiže nadmašuje potencijalne rizike. (97-98)



Još jedna ne-steroidna skupina lijekova koja se koristi topikalno u blagim do umjereno teškim slučajevima atopijskog dermatitisa su inhibitori fosfodiesteraze-4. (99) Ovi lijekovi od kojih je najpoznatiji predstavnik crisaborole, inhibiraju enzim fosfodiesterazu-4, proupalni medijator koji razgrađujući ciklički adenozin monofosfat (cAMP) potiče otpuštanje proupalnih citokina kao što su IL-2, IL-4, IL-31, koji su povišeni u osoba sa AD. (100-101) Stoga, inhibirajući fosfodiesterazu-4, crisaborole smanjuje produkciju citokina i upalu u bolesnika sa AD. (102)

## 5.2 FOTOTERAPIJA

Fototerapija ima pozitivan učinak na kožne promjene koje se pojavljuju u pacijenata sa atopijskim dermatitisom, modificirajući imunološki sustav na način da dovodi do apoptoze upalnih stanica te inhibicije aktivnosti Langerhansovih stanica i proizvodnje citokina. (103) UV zračenje u sklopu fototerapije ima i antimikrobni učinak te smanjuje koloniziranost kože atopičara sa *Staphylococcus aureusom*. (104) Osim uskopojasne UV-B terapije (NB UV-B) valne duljine 311-313 nm, može se koristiti i terapija UV-A zrakama koja se prakticira sama ili uz oralno uzimanje psoralena (PUVA terapija). Fototerapija se preporučuje koristiti na kraće vremenske periode, budući da dugotrajno izlaganje UV zrakama uzrokuje ubrzano starenje kože te dovodi do razvoja malignih kožnih promjena. (93)

## 5.3 SISTEMSKA TERAPIJA

Sistemska terapija atopijskog dermatitisa obično se koristi u slučajevima teškog, uznapređovalog oblika ove bolesti koji ne odgovaraju na topikalnu terapiju, a najčešće korišteni lijekovi su imunosupresivnog djelovanja kao što su ciklosporin, azatioprin, metotreksat. (105) , (106) Ovi lijekovi mogu izazvati ozbiljne nuspojave kao što su disfunkcija bubrega i jetre u slučaju ciklosporina te imunosupresija u slučaju azatioprina. Također, prekid terapije ciklosporina može dovesti do naglog relapsa bolesti. (59)

Uporaba sistemskih kortikosteroida, s obzirom na njihov potencijal izazivanja ozbiljnih nuspojava, trebala bi biti ograničena za tvrdokorne, teške slučajeve ove atopijske bolesti na kraći vremenski period. (106)

Za liječenje srednjeg do teškog oblika atopijskog dermatitisa u pacijenata starijih od 12 godina, 2017. godine odobren je Dupilumab, monoklonsko protutijelo koje djeluje na alfa podjedinicu receptora IL-4, koja je zajednička receptorima za IL-4 i IL-13. Interleukini 4 i 13 sudjeluju u upalnim procesima u atopijskom dermatitisu posredovanim TH2 stanicama. (107) Smatra se da dupilumab osim što smanjuje ozbiljnost kožnih lezija, obnavlja kožnu barijeru zbog povećanih razina filagrina i lipida. (93) Kod primjene ovog monoklonskog protutijela zabilježene su nuspojave kao što su konjunktivitis, nazofaringitis i reakcija na mjestu primjene. (107)

Sve više se razmatra oralna primjena upadacitinib-a kao nove terapijske opcije u protokolu sistemskog liječenja u osoba sa umjerenim do teškim oblikom atopijskog dermatitisa. (108) Upadacitinib inhibira Janus kinazu 1 (JAK1), koja sudjeluje u JAK/STAT signalnom putu kao jednom od patofizioloških odrednica u razvoju atopijskog dermatitisa. (109) S obzirom da je upadacitinib selektivni JAK1 inhibitor, ne djeluje u tolikoj mjeri na druge JAK izoforme što povećava njegov sigurnosni profil u odnosu na druge manje selektivne JAK inhibitore. (110) Najčešće nuspojave do kojih dovodi primjena upadacitiniba su nazofaringitis te pojava akni (111), uz značajno smanjenje očnih komplikacija do kojih mogu dovesti neki od lijekova iz drugih skupina u trenutnom protokolu liječenja AD-a.

Koža osoba sa atopijskim dermatitisom često je kolonizirana bakterijom S.Aureus. Kada dođe do bakterijske infekcije kratkotrajno se primjenjuju topikalni i oralni antibiotici, dok se kod opsežnijih sekundarnih infekcija preporučuju sistemski antibiotici. Obično se primjenjuju penicilini ili cefalosporini prve ili druge generacije. (93) Također oboljeli od AD-a, nešto su skloniji virusnim infekcijama kože, od kojih se najčešće pojavljuje Eczema herpeticum,

diseminirana infekcija herpes virusom. Pacijenti s ovom infekcijom liječe se sistemskom primjenom antivirusne terapije aciklovira. (61)

## 6. GLAUKOM I OSTALE OČNE KOMPLIKACIJE TIJEKOM TRAJANJA I LIJEČENJA ATOPIJSKOG DERMATITISA

Lijekovi koji se koriste u liječenju atopijskog dermatitisa mogu imati različite štetne učinke na oko i posljedično na oštećenje vida.

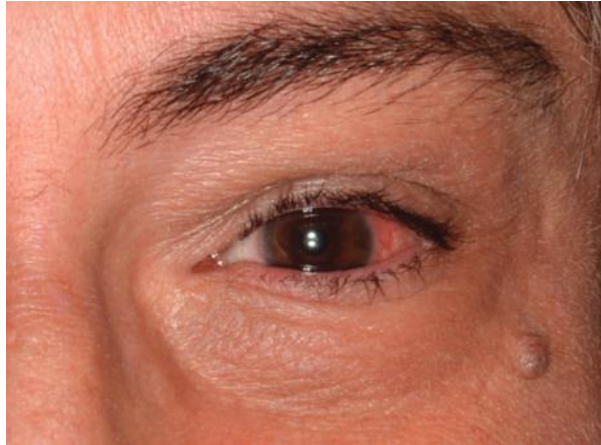
Obično se kao prva linija terapije atopijskog dermatitisa koriste topikalni kortikosteroidi (TKS). Preferira se upotreba niskopotentnih kortikosteroida na tankoj koži periokularnog područja. Međutim, dugotrajna i neprimjerena upotreba kortikosteroida bilo koje jačine djelovanja može dovesti do razvoja štetnih učinaka na oku, kao što je povišenje intraokularnog tlaka i razvoj glaukoma uzrokovanog kortikosteroidima. (112) Povišenje intraokularnog tlaka može biti ijtrogeno uzrokovano terapijskom primjenom kortikosteroida topikalnom, periokularnom, intravitrealnom, sistemskom ili inhalacijskom primjenom, iako se češće javlja nakon topikalne nego nakon drugih načina primjene. (94) , (113) Kortikosteroidi primjenjeni topikalno na koži vjeđa apsorbiraju se do 300 puta jače u usporedbi sa primjenom na koži ostatka tijela. (114) Također, penetracija preparata koji sadrže kortikosteroide 2 do 10 puta je jača u oboljelih od atopijskog dermatitisa nego u zdravih pojedinaca, zbog oštećene epidermalne barijere na površini kože. (115) Glaukom uzrokovan primjenom kortikosteroida spada u skupinu sekundarnih glaukoma otvorenog kuta. Patofiziološki mehanizam koji dovodi do ovog stanja bazira se na tome da kortikosteroidi djeluju na ekstracelularni matriks trabekularne mreže te povećavaju sintezu ali i razgradnju proteina što dovodi do nakupljanja glikozaminoglikana (GAG), elastina, fibronektina, laminina, kolagena tipa IV u izvanstaničnom matriksu trabekularne mreže, sekundarno zbog inhibicije nekoliko metaloproteinaza u trabekularnoj mreži. (113) Nakupljanje ovih molekula pridonosi povećanju otpora otjecanju očne vodice. Također, poznato je da deksametazon inhibira funkciju fagocita trabekularne mreže uz posljedično nakupljanje staničnog debrisu unutar odvodnih kanalića. (113) Povišenje intraokularnog tlaka obično je asimptomatski, sve dok ne

dode do ireverzibilnih promjena optičkog živca te samim time posljedičnih ispada u dijelu vidnoga polja. (116) Zbog toga se u dijagnostičkom postupku ovog stanja oslanja na redovito praćenje pacijenata pod rizikom kako bi se porast intraokularnog tlaka prepoznao u najranijoj fazi dok ireverzibilne promjene optičkog živca još nisu nastupile. Mjerenje očnog tlaka trebalo bi se u početku provoditi nakon prva 2 tjedna korištenja kortikosteroida u terapiji, zatim svakih 4-6 tjedana tijekom 2-3 mjeseca, a nakon toga svakih 6 mjeseci. (117) U skupinu ljudi koji na primjenu kortikosteroida reagiraju povišenjem intraokularnog tlaka (engl. *steroid responders*) obično se smatraju osobe kod kojih dolazi do porasta vrijednosti očnog tlaka više od 10 mmHg u odnosu na početnu vrijednost uz klinički značaj tako visokih vrijednosti očnog tlaka. (118) Prosječno 18 do 36% opće populacije spada u ovu skupinu ljudi, dok kod osoba sa primarnim glaukomom otvorenog kuta ovaj broj raste na 46 do 92%. (119-120) Rizični čimbenici za razvoj glaukoma uzrokovanog kortikosteroidima su primarni glaukom otvorenog kuta, s obzirom da su istraživanja pokazala da većina oboljelih od primarnog glaukoma otvorenog kuta pokazuje povišenje intraokularnog tlaka nakon topikalne primjene deksametazona 0.1% kroz 4 tjedna (121) , zatim visok stupanj miopije (122) , osobe kod kojih je učinjen neki od zahvata refrakterne kirurgije kao što su fotorefraktorna keratektomija (123). Pod povećanim rizikom su djeca u dobi manjoj od 10 godina, te odrasle osobe starije od 40 godina (bimodalna dobna distribucija), osobe koje boluju od diabetes mellitusa tipa 1 (124) ili neke od bolesti vezivnog tkiva kao što je reumatoidni artritis (125).

Do povišenja intraokularnog tlaka češće dolazi nakon topikalno primjenjenih kortikosteroida u odnosu na sistemski primjenjene, koji se mogu primijeniti direktno u oko ili na kožu vjeđa. (126) U velikog broja pacijenata zamijećen je porat IOT-a nakon intravitrealne primjene implantata deksametazona koji se koriste u liječenju uveitisa. (113) Sustavnom primjenom kortikosteroida najmanja je vjerojatnost uzrokovanja povišenog IOT-a. (127)

Mogućnost određenog steroida da dovede do povišenog intraokularnog tlaka direktno je proporcionalan potentnosti i protuupalnom učinku tog istog steroida te dozi i trajanju primjene takvog lijeka u terapiji. (128) U osoba koje na primjenu kortikosteroida odgovaraju povišenjem intraokularnog tlaka do tog dolazi najčešće unutar prvih nekoliko tjedana primjene, međutim vremenski period unutar kojeg može doći do povišenja intraokularnog tlaka ovisi o vrsti kortikosteroida koji se primjenjuje, dozi, učestalosti korištenja, načinu primjene te o individualnim čimbenicima pojedinačnog pacijenta kao što je osjetljivost bolesnika na djelovanje kortikosteroida. (113) Nakon prestanka uzimanja kortikosteroida tlak se obično smanjuje nakon jednog do 4 tjedna. (113) Ukoliko nakon prekida korištenja kortikosteroida ne dođe do smanjenja vrijednosti očnog tlaka, potrebno je primijeniti lijekove za terapiju glaukoma ili neku od kirurških metoda liječenja glaukoma. Osim glaukoma otvorenog kuta, kortikosteroidi se povezuju i sa nastankom katarakte te centralne serozne retinopatije. (129)

Pokazalo se da osobe kod kojih se primjenjuje sistemska terapija AD-a dupilumabom imaju povećan rizik za razvoj konjunktivitisa povezanog sa primjenom dupilumaba. (130) , (131) Do sada provedena istraživanja pokazala su da dupilumab dovodi do razvoja očnih komplikacija u obliku konjunktivitisa u prosječno 8% pacijenata koji koriste ovaj lijek. (132) Konjunktivitis se u ovim slučajevima pojavljuje u blagom do umjerenom obliku, a u kliničkoj slici najčešće se uočava hiperemija konjunktive vidljiva na slici 2. uz svrbež, peckanje, subjektivni osjećaj stranog tijela te suzenje kao vodeće simptome. (133)



Slika 2. Konjunktivitis u bolesnika sa atopijskim dermatitisom uzrokovan dupilumab-om u terapiji, preuzeto iz (134)

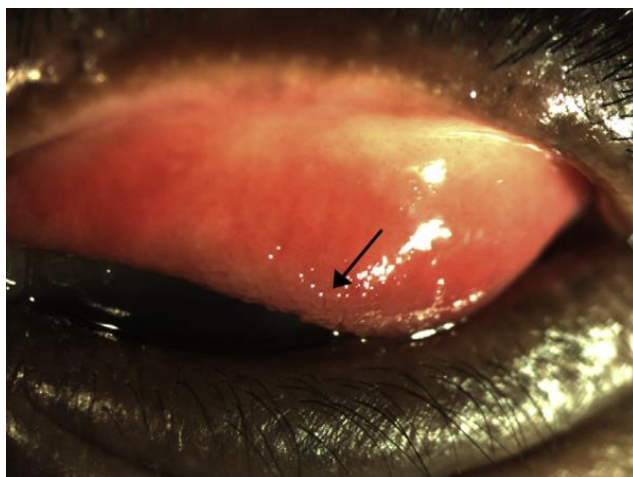
Patofiziološki tijek koji dovodi do razvoja konjunktivitisa uzrokovanog dupilumabom do sada nije u potpunosti razjašnjen, međutim postavljene su brojne hipoteze koje navode da mehanizam djelovanja dupilumaba kojem je osnova blokada signalnih puteva IL-4 i IL-13 dovodi do povećane aktivnosti liganda kao što je OX40L, koji sudjeluje i u razvoju atopijskog keratokonjunktivitisa. (134) Također, smatra se da dupilumab može dovesti do prolaznog porasta eozinofila, koji su važan čimbenik u razvoju alergijskih poremećaja oka te povećavaju rizik za razvoj konjunktivitisa povezanog sa dupilumabom u terapiji. (135) , (136) Potrebna su brojna dodatna istraživanja da bi se navedene hipoteze i potvrdile. U liječenju ove vrste konjunktivitisa najčešće se koriste očne kapi koje sadrže kortikosteroide, od kojih se prednost daje fluorometolonu, s obzirom na njegovo svojstvo da slabije prodire u prednju očnu komoru u usporedbi s ostalim topikalnim kortikosteroidima, te je s toga smanjen rizik od razvoja glaukoma uzrokovanog kortikosteroidima pri dugotrajnoj upotrebi ovih preparata. (133) Također, u terapiji se još koriste i kombinacije antibiotika sa topikalnim kortikosteroidima, umjetne suze te antihistaminici. (137) U terapiji uznapredovalih oblika konjunktivitisa povezanog sa dupilumabom koriste se kapi koje sadrže ciklosporin te mast za oči koja sadrži 0.03% takrolimus. (138) , (139) Iako oba preparata mogu uzrokovati neželjene pojave kao što

su iritacija oka, peckanje, lokalna bolnost (140) prednost primjene ovih preparata leži u tome da se njihovom dugotrajnijom primjenom izbjegavaju nuspojave koje se mogu pojaviti prilikom kronične uporabe kortikosteroida, kao što je primjerice ijetrogeni razvoj glaukoma ili katarakte. (133) , (141)

Također, osim medikamentoznih preparata korištenih u terapiji, sam tijek bolesti AD može uzrokovati promjene na površini oka i očnih adneksa, koji mogu pogoršati tijek bolesti u oboljelih od glaukoma. Očne komplikacije pojavljuju se u otprilike 20 do 34% oboljelih od atopijskog dermatitisa. (142) Jedna od najčešćih očnih komplikacija koje se pojavljuju je atopijski keratokonjuktivitis kao kronično, neinfektivno, upalno stanje koje zahvaća oboljele od AD u bilo kojoj fazi bolesti neovisno o rasprostranjenosti kožnih promjena po ostatku tijela. (143)

Smatra se da je u 95% slučajeva atopijski keratokonjuktivitis povezan sa atopijskim dermatitisom. (144) , (145) Prezentira se ekcemima na koži vjeđa i periokularnog područja koji s vremenom prelaze u hiperpigmentacije. (144) , (143) Zbog zahvaćanja vjeđa može doći do razvoja blefaritisa s povećanim suzenjem i posljedičnom maceracijom kože vjeđe. (146) , (144) Atopijski keratokonjuktivitis uvijek uključuje kroničnu upalu konjunktive uz bilateralno zadebljanje i hiperemiju koji su vidljivi na slici 3. (144) , (145)



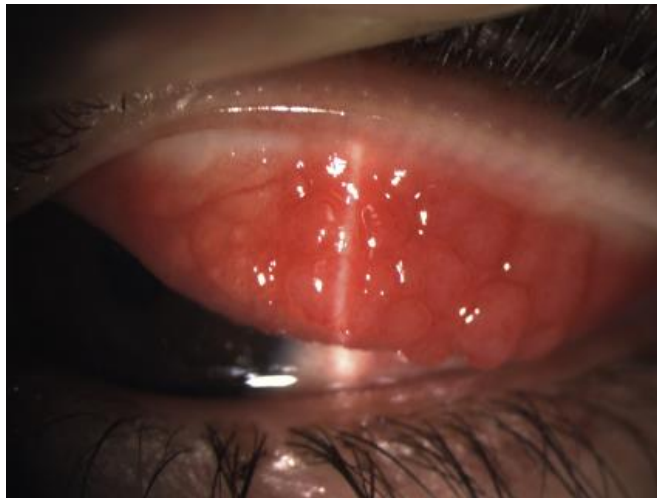


Slika 3. Atopijski keratokonjunktivitis sa zadebljanjem gornje konjunktive, preuzeto iz (147)

Kronična upala te zadebljala, upaljena konjunktiva uz nepravilne rubove vjeđe mogu dovesti do točkastih oštećenja rožnice uz nastanak površinske točkaste keratopatije. (143) , (145) Napredovanjem takvih promjena može doći do većih erozija i ulceracija rožnice, a posljedični ožiljci na rožnici te neovaskularizacija zbog kronične upale dovode i do trajnog gubitka vida i potrebom za transplantacijom rožnice. (144) , (145) , (148) , (149) Osim opisanih oštećenja rožnice, oboljeli od atopijskog dermatitisa također imaju 10 puta veće šanse za razvoj keratokonusa u odnosu sa opću populaciju (135) , dok je u 18-41% osoba sa keratokonusom ujedno i opisan atopijski dermatitis. (133) Smatra se da je mehanička trauma zbog kroničnog svrbeža jedan od glavnih uzroka nastanka keratokonusa u oboljelih od AD (150) , a to potkrepljuje i podatak da se keratokonus češće pojavljuje na strani dominantne ruke u atopičnih pacijenata. (151) Keratokonus se prezentira miopijom, zamagljenim vidom i fotofobijom.

U osoba sa atopijskom predispozicijom moguća je pojava vernalnog keratokonjunktivisa, koji se uglavnom pojavljuje kao bilateralno, kronično upalno stanje koje može biti pogubno za vid, a najčešće zahvaća djecu školske dobi i mlade. (152) Iako se vernalni keratokonjunktivitis

može pojaviti samostalno, u visokom postotku ljudi se javlja uz neku od atopijskih bolesti, od kojih su najčešće astma, alergijski rinitis te atopijski dermatitis. (153) Najčešći simptomi kojima se ovo stanje prezentira su svrbež, epifora, iscjedak, hiperemija konjunktive te fotofobija koja može biti izražena u različitom intenzitetu. (152) U tijeku kliničkog pregleda pacijenata sa vernalnim konjunktivitisom može se uočiti izražena hiperemija bulbarne i tarzalne konjunktive, a prilikom everzije gornje vjeđe vidljive su karakteristične konjunktivalne papile koje su vidljive na slici 4. (152) Papile variraju u svojoj veličini, a površina ima može biti glatka i hiperemična ili sa vidljivim ulceracijama. Histopatološki, papile su građene od konjunktivalnog epitela koji okružuje fibrovaskularnu jezgru te su prožete eozinofilima, mastocitima i neutrofilima, upalnim stanicama koje se u konjunktivi normalno ne pronalaze. (154)



Slika 4. Prikaz karakterističnih papila na konjunktivi gornje vjeđe, preuzeto iz (155)

Vernalni keratokonjunktivitis pojavljuje se u 3 oblika; bulbarni oblik koji se najčešće pojavljuje u populaciji Afrike i Azije, zatim palpebralni oblik koji se viđa na području Europe i Amerike te mješoviti oblik koji uključuje pojavu papila na bulbarnom i tarzalnom dijelu konjunktive gornje vjeđe. (156)

Upalnim procesom može biti zahvaćena i rožnica, osobito u palpebralnom obliku, uz stvaranje točkastog, površinskog keratitisa ili u obliku erozija i ulkusa epitelnog sloja rožnice koji se pojavljuju u 3-11% slučajeva te mogu dovesti do trajnog smanjenja vidne oštrine. (152) Ulkusi ovalnog oblika (eng. *shield ulcer*), mogu biti prekriveni plakom građenim od fibrina i sluzi, a prilikom cijeljenja mogu stvarati ožiljke ispod epitela koji u konačnici smanjuju oštrinu vida. (152) Također, uočeno je da osobe sa vernalnim konjunktivitisom imaju veću učestalost pojave keratokonusa u odnosu na zdrave oči. (157) , (158) Terapija vernalnog konjunktivitisa obično se započinje topikalno primjenjenim stabilizatorima mastocita, od kojih je najkorišteniji lodoksamid. (152) Prilikom pojave egzacerbacija, u terapiju se dodaje topikalni kortikosteroid, kao što je prednizolon, fluorometolon ili deksametazon. Međutim, zbog brojnih nuspojava prilikom kronične terapije kortikosteroidima, u zadnje vrijeme se sve više koristi terapija imunomodulatorima kao što su ciklosporin i takrolimus. Takrolimus, koji ima sličan mehanizam djelovanja kao i ciklosporin, ali uz puno veću potentnost, djeluje na CD4+ limfocite T te inhibirajući kalcineurin smanjuje proizvodnju IL-2 i posljedičnu upalnu kaskadu. Također, stabilizira membrane mastocita, smanjujući tako oslobađanje histamina i prostaglandina. (159) Primjenjuje se u koncentracijama od 0.005% do 0.1%, u obliku masti ili kapi. Provedena istraživanja su pokazala da takrolimus primijenjen i u niskim koncentracijama, uspješno kontrolira simptome vernalnog keratokonjunktivitisa u usporedbi sa ostalim lijekovima iz terapijskog protokola, uključujući topikalno primjenjene kortikosteroide. (160) Nuspojave koje se mogu pojaviti prilikom sistemske uporabe takrolimusa su hipertenzija, hiperglikemija te toksična nefropatija, međutim kod topikalne primjene ovog lijeka nisu dokazani navedeni štetni učinci zbog izrazito niske serumske koncentracije prilikom lokalne aplikacije takrolimusa. (161) , (162) Od lokalnih neželjenih pojava, najčešće se pojavljuje subjektivni osjećaj peckanja nakon topikalne primjene. (160)

Još jedna u nizu očnih komplikacija atopijskog dermatitisa spominje se disfunkcija Meibovih žlijezda sa posljedičnom insuficijencijom suznog filma. (163) , (164) Istraživanja su pokazala da mjerenje vremena u testu pucanja suznog filma (engl. *tear break-up time test*) pokazuje smanjenje vrijednosti kod oboljelih od atopijskog keratokonjuktivitisa. (164) Pacijenti se zbog suhoće oka obično prezentiraju simptomima svrbeža, peckanja i osjećaja stranog tijela u oku. (165) Također, smatra se da dolazi do smanjenja u broju vrčastih stanica te pločaste metaplazije, što pridonosi nestabilnosti i lošijem stvaranju suznog filma. (163)

Liječenje glaukoma u bolesnika s atopijskim dermatitisom također nosi sa sobom oftalmološke komplikacije koje mogu pogoršati stanje i tijekom bolesti oboljelih od atopijskog dermatitisa. Topikalna primjena različitih lijekova, uključujući anti-glaukomske preparate može dovesti do razvoja bolesti površine oka, stanja koje uključuje promjene na konjunktivi, epitelu rožnice, suznim žlijezdama te Meibovim žlijezdama. (166) 49% do 59% osoba oboljelih od glaukoma inicijalno liječenih sa topikalnom medikamentnom anti-glaukomskom terapijom razviju bolest površine oka. (167) , (168) Jedna od češćih komplikacija topikalnog liječenja glaukoma je razvoj keratokonjuktivitisa, koji se najčešće prezentira konjunktivalnom hiperemijom, sa ili bez površinske epitelopatije rožnice. (169) Konzervansi koji se nalaze u anti-glaukomskim kapima, od kojih je najčešći benzalkonij klorid, ponajviše doprinose razvoju te vrste komplikacija. (169) Keratokonjuktivitis može biti prolazna pojava, ali kroničnom primjenom anti-glaukomske lijeka mogu se razviti i dodatne komplikacije kao što su edem vjeđe, sindrom suhog oka te razvoj folikularne hipertrofije na površini konjunktive. Pacijenti često imaju osjećaj stranog tijela u oku, svrbeža te vodenasti iscjedak. (169) Noviji lijekovi koji ne sadrže benzalkonij klorid kao konzervans, pokazali su veći profil sigurnosti te izazivaju manje komplikacija na očnoj površini pa su s toga sve češći primarni odabir u medikamentnom liječenju glaukoma. (170)

## 7. ZAHVALE

Zahvaljujem se svojoj mentorici prim.dr.sc Sonji Jandroković na pomoći, savjetima te strpljenju i vremenu za moje upite.

Zahvaljujem se svojim roditeljima, Marini i Paulu te sestri Petri kao i ostatku obitelji na bezuvjetnoj podršci, usmjerenju, razumijevanju te emocionalnom i financijskom osloncu tijekom studiranja.

Veliko hvala svim mojim prijateljima koje sam stekla u ovih šest nezaboravnih godina, kao i svima onima koji su tu i prije početka fakultetskih dana na neizmjernom doprinosu da mi olakšate svaku prepreku pretvarajući je u daljnju motivaciju te na podsjetniku koliko je važno biti podrška i nesebično se radovati uspjehu drugih.

Zahvaljujem se mom Branimiru na beskrajnoj podršci i razumijevanju. Sama tvoja prisutnost u ovih 6 godina bila je dovoljna inspiracija za ostvarenje mojih ciljeva.

## 8. LITERATURA

1. Quigley HA, Broman AT. The number of people with glaucoma worldwide in 2010 and 2020. *Br J Ophthalmol*. 2006 Mar;90(3):262–7.
2. Weinreb RN, Aung T, Medeiros FA. The Pathophysiology and Treatment of Glaucoma. *JAMA*. 2014 May 14;311(18):1901–11.
3. Tian H, Li L, Song F. Study on the deformations of the lamina cribrosa during glaucoma. *Acta Biomater*. 2017 Jun;55:340–8.
4. Bojikian KD, Chen CL, Wen JC, Zhang Q, Xin C, Gupta D, et al. Optic Disc Perfusion in Primary Open Angle and Normal Tension Glaucoma Eyes Using Optical Coherence Tomography-Based Microangiography. *PLoS ONE*. 2016 May 5;11(5):e0154691.
5. Burgoyne CF, Crawford Downs J, Bellezza AJ, Francis Suh JK, Hart RT. The optic nerve head as a biomechanical structure: a new paradigm for understanding the role of IOP-related stress and strain in the pathophysiology of glaucomatous optic nerve head damage. *Prog Retin Eye Res*. 2005 Jan;24(1):39–73.
6. Quigley HA. Glaucoma. *The Lancet*. 2011 Apr;377(9774):1367–77.
7. Erb C. Funktionelle Störungen im zeitlichen Verlauf der Glaukomerkrankung. *Ophthalmol*. 2015 May;112(5):402–9.
8. Weber AJ, Chen H, Hubbard WC, Kaufman PL. Experimental Glaucoma and Cell Size, Density, and Number in the Primate Lateral Geniculate Nucleus. *Invest Ophthalmol Vis Sci*. 2000 May 1;41(6):1370–9.
9. Yücel Y. Effects of retinal ganglion cell loss on magno-, parvo-, koniocellular pathways in the lateral geniculate nucleus and visual cortex in glaucoma. *Prog Retin Eye Res*. 2003 Jul;22(4):465–81.
10. Crawford MLJ, Harwerth RS, Iii ELS, Mills S, Ewing B. Experimental Glaucoma in Primates: Changes in Cytochrome Oxidase Blobs in V1 Cortex. 2001;42(2).
11. Jonas JB, Aung T, Bourne RR, Bron AM, Ritch R, Panda-Jonas S. Glaucoma. *The Lancet*. 2017 Nov;390(10108):2183–93.
12. K. Schuster A, Erb C, M. Hoffmann E, Dietlein T, Pfeiffer N. The Diagnosis and Treatment of Glaucoma. *Dtsch Ärztebl Int*. 2020 Mar;117(13):225–34.
13. Sáles CS, Lee RY, Agadzi AK, Hee MR, Singh K, Lin SC. Open-angle Glaucoma in Filipino and White Americans: A Comparative Study. *J Glaucoma*. 2014;23(4):246–53.
14. Heijl A. Reduction of Intraocular Pressure and Glaucoma Progression: Results From the Early Manifest Glaucoma Trial. *Arch Ophthalmol*. 2002 Oct 1;120(10):1268.
15. Moroi SE, Lark KK, Sieving PA, Nouri-Mahdavi K, Schlötzer-Schrehardt U, Katz GJ, et al. Long anterior zonules and pigment dispersion. *Am J Ophthalmol*. 2003 Dec;136(6):1176–8.

16. Broman AT, Quigley HA, West SK, Katz J, Munoz B, Bandeen-Roche K, i sur. Estimating the Rate of Progressive Visual Field Damage in Those with Open-Angle Glaucoma, from Cross-Sectional Data. *Investig Ophthalmology Vis Sci*. 2008 Jan 1;49(1):66.
17. Quigley HA. Optic Nerve Damage in Human Glaucoma: II. The Site of Injury and Susceptibility to Damage. *Arch Ophthalmol*. 1981 Apr 1;99(4):635.
18. Fechtner RD, Weinreb RN. Mechanisms of optic nerve damage in primary open angle glaucoma. *Surv Ophthalmol*. 1994 Jul;39(1):23–42.
19. Weinreb RN, Khaw PT. Primary open-angle glaucoma. *The Lancet*. 2004 May;363(9422):1711–20.
20. Crabb DP, Smith ND, Glen FC, Burton R, Garway-Heath DF. How Does Glaucoma Look? *Ophthalmology*. 2013 Jun;120(6):1120–6.
21. Kim KE, Kim MJ, Park KH, Jeoung JW, Kim SH, Kim CY, i sur. Prevalence, Awareness, and Risk Factors of Primary Open-Angle Glaucoma. *Ophthalmology*. 2016 Mar;123(3):532–41.
22. Heijl A, Bengtsson B, Oskarsdottir SE. Prevalence and Severity of Undetected Manifest Glaucoma. *Ophthalmology*. 2013 Aug;120(8):1541–5.
23. European Glaucoma Society Terminology and Guidelines for Glaucoma, 5th Edition. *Br J Ophthalmol*. 2021 Jun;105(Suppl 1):1–169.
24. Nongpiur ME, He M, Amerasinghe N, Friedman DS, Tay WT, Baskaran M, i sur. Lens Vault, Thickness, and Position in Chinese Subjects with Angle Closure. *Ophthalmology*. 2011 Mar;118(3):474–9.
25. Congdon NG, Youlin Q, Quigley H, Hung PT, Wang TH, Ho TC, i sur. Biometry and Primary Angle-closure Glaucoma among Chinese, White, and Black Populations. *Ophthalmology*. 1997 Sep;104(9):1489–95.
26. Aiello LP, Avery RL, Arrigg PG, Keyt BA, Jampel HD, Shah ST, i sur. Vascular Endothelial Growth Factor in Ocular Fluid of Patients with Diabetic Retinopathy and Other Retinal Disorders. *N Engl J Med*. 1994 Dec;331(22):1480–7.
27. Sun X, Dai Y, Chen Y, Yu DY, Cringle SJ, Chen J, i sur. Primary angle closure glaucoma: What we know and what we don't know. *Prog Retin Eye Res*. 2017 Mar;57:26–45.
28. Bourne RRA, Taylor HR, Flaxman SR, Keeffe J, Leasher J, Naidoo K, i sur. Number of People Blind or Visually Impaired by Glaucoma Worldwide and in World Regions 1990 – 2010: A Meta-Analysis. Leung YF, editor. *PLOS ONE*. 2016 Oct 20;11(10):e0162229.
29. Watkinson S. Assessment and management of patients with acute red eye. *Nurs Older People*. 2013 Jun;25(5):27–34.
30. Shahid H, Salmon JF. Malignant Glaucoma: A Review of the Modern Literature. *J Ophthalmol*. 2012;2012:1–6.
31. Chan MPY, Grossi CM, Khawaja AP, Yip JLY, Khaw KT, Patel PJ, i sur. Associations with Intraocular Pressure in a Large Cohort. *Ophthalmology*. 2016 Apr;123(4):771–82.

32. Katz J, Gilbert D, Quigley HA, Sommer A. Estimating Progression of Visual Field Loss in Glaucoma. *Ophthalmology*. 1997 Jun;104(6):1017–25.
33. Popović Suić S. Glaukom. U: Cerovski B i sur. *OFTALMOLOGIJA i optometrija* : sveučilišni udžbenik. Zagreb: Stega tisak; 2015. str. 139–50.
34. Zhang N, Wang J, Li Y, Jiang B. Prevalence of primary open angle glaucoma in the last 20 years: a meta-analysis and systematic review. *Sci Rep*. 2021 Jul 2;11(1):13762.
35. Tham YC, Li X, Wong TY, Quigley HA, Aung T, Cheng CY. Global Prevalence of Glaucoma and Projections of Glaucoma Burden through 2040. *Ophthalmology*. 2014 Nov;121(11):2081–90.
36. Kapetanakis VV, Chan MPY, Foster PJ, Cook DG, Owen CG, Rudnicka AR. Global variations and time trends in the prevalence of primary open angle glaucoma (POAG): a systematic review and meta-analysis. *Br J Ophthalmol*. 2016 Jan;100(1):86–93.
37. Awadalla MS, Fingert JH, Roos BE, Chen S, Holmes R, Graham SL, i sur. Copy Number Variations of TBK1 in Australian Patients With Primary Open-Angle Glaucoma. *Am J Ophthalmol*. 2015 Jan;159(1):124-130.e1.
38. Foo LL, Nongpiur ME, Allen JC, Perera SA, Friedman DS, He M, i sur. Determinants of Angle Width in Chinese Singaporeans. *Ophthalmology*. 2012 Feb;119(2):278–82.
39. Moghimi S, Ramezani F, He M, Coleman AL, Lin SC. Comparison of Anterior Segment-Optical Coherence Tomography Parameters in Phacomorphic Angle Closure and Acute Angle Closure Eyes. *Investig Ophthalmology Vis Sci*. 2015 Dec 1;56(13):7611.
40. McMonnies CW. Glaucoma history and risk factors. *J Optom*. 2017 Apr;10(2):71–8.
41. Šimić I, Miškulin I, Bilić-Kirin V, Marušić R, Miškulin M, Biuk D, i sur. Usporedbe vrijednosti intraokularnog tlaka mjerene air-puff (nekontaktnom) tonometrijom i Goldmanovom aplanacijskom tonometrijom. *Med Flum*. 2021 Dec 1;57(4):415–22.
42. Europsko glaukomsko društvo. Terminologija i smjernice za glaukom. 4. izdanje. Zagreb: EUGS, 2004.
43. Kang JM, Tanna AP. Glaucoma. *Med Clin North Am*. 2021 May;105(3):493–510.
44. Hamard P. Les points-clés de la clinique. *J Fr Ophtalmol*. 2007 May;30(5):43–6.
45. Akagi T, Iida Y, Nakanishi H, Terada N, Morooka S, Yamada H, i sur. Microvascular Density in Glaucomatous Eyes With Hemifield Visual Field Defects: An Optical Coherence Tomography Angiography Study. *Am J Ophthalmol*. 2016 Aug;168:237–49.
46. Berke R, Singh A, Guralnick M. Atopic Dermatitis: An Overview. *Atopic Dermat*. 2012;86(1).
47. Frazier W, Bhardwaj N. Atopic Dermatitis: Diagnosis and Treatment. *ATOPIC Dermat*. 2020;101(10).
48. Lipozenčić J, Ljubojević Hadžavdić S. Atopijski dermatitis. U: Basta-Juzbašić A i suradnici. *Dermatovenerologija*. Zagreb: Medicinska naklada; 2014. str. 288–294.



49. Strom MA, Silverberg JI. Utilization of Preventive Health Care in Adults and Children With Eczema. *Am J Prev Med.* 2016 Feb;50(2):e33–44.
50. Silverberg JI, Simpson EL. Association between severe eczema in children and multiple comorbid conditions and increased healthcare utilization. *Pediatr Allergy Immunol.* 2013 Aug;24(5):476–86.
51. Serrano L, Patel KR, Silverberg JI. Association between atopic dermatitis and extracutaneous bacterial and mycobacterial infections: A systematic review and meta-analysis. *J Am Acad Dermatol.* 2019 Apr;80(4):904–12.
52. Al-naqeeb J, Danner S, Fagnan LJ, Ramsey K, Michaels L, Mitchell J, i sur. The Burden of Childhood Atopic Dermatitis in the Primary Care Setting: A Report from the Meta-LARC Consortium. *J Am Board Fam Med.* 2019 Mar;32(2):191–200.
53. Eichenfield LF, Tom WL, Chamlin SL, Feldman SR, Hanifin JM, Simpson EL, i sur. Guidelines of care for the management of atopic dermatitis. *J Am Acad Dermatol.* 2014 Feb;70(2):338–51.
54. Kim BE, Leung DY. Epidermal Barrier in Atopic Dermatitis. *Allergy Asthma Immunol Res.* 2012;4(1):12.
55. Bin L, Leung DYM. Genetic and epigenetic studies of atopic dermatitis. *Allergy Asthma Clin Immunol.* 2016 Dec;12(1):52.
56. Howell MD, Kim BE, Gao P, Grant AV, Boguniewicz M, DeBenedetto A, i sur. Cytokine modulation of atopic dermatitis filaggrin skin expression. *J Allergy Clin Immunol.* 2007 Jul;120(1):150–5.
57. Tsakok T, Woolf R, Smith CH, Weidinger S, Flohr C. Atopic dermatitis: the skin barrier and beyond. *Br J Dermatol.* 2019 Mar;180(3):464–74.
58. Nutten S. Atopic Dermatitis: Global Epidemiology and Risk Factors. *Ann Nutr Metab.* 2015;66(Suppl. 1):8–16.
59. Kapur S, Watson W, Carr S. Atopic dermatitis. *Allergy Asthma Clin Immunol.* 2018 Sep;14(S2):52.
60. Ahn C, Huang W. Clinical Presentation of Atopic Dermatitis. In: Fortson EA, Feldman SR, Strowd LC, editors. *Management of Atopic Dermatitis [Internet]. Cham: Springer International Publishing; 2017 [cited 2023 Apr 22]. str. 39–46. (Advances in Experimental Medicine and Biology; vol. 1027). Available from: [http://link.springer.com/10.1007/978-3-319-64804-0\\_4](http://link.springer.com/10.1007/978-3-319-64804-0_4)*
61. Boguniewicz M, Alexis AF, Beck LA, Block J, Eichenfield LF, Fonacier L, i sur. Expert Perspectives on Management of Moderate-to-Severe Atopic Dermatitis: A Multidisciplinary Consensus Addressing Current and Emerging Therapies. *J Allergy Clin Immunol Pract.* 2017 Nov;5(6):1519–31.
62. Fishbein AB, Silverberg JI, Wilson EJ, Ong PY. Update on Atopic Dermatitis: Diagnosis, Severity Assessment, and Treatment Selection. *J Allergy Clin Immunol Pract.* 2020 Jan;8(1):91–101.

63. Kim JS. Pediatric Atopic Dermatitis: The Importance of Food Allergens. *Semin Cutan Med Surg.* 2008 Jun;27(2):156–60.
64. Akdis CA, Akdis M, Bieber T, Bindslev-Jensen C, Boguniewicz M, Eigenmann P, *i sur.* Diagnosis and treatment of atopic dermatitis in children and adults: European Academy of Allergology and Clinical Immunology/American Academy of Allergy, Asthma and Immunology/PRACTALL Consensus Report. *J Allergy Clin Immunol.* 2006 Jul;118(1):152–69.
65. Bird JA, Crain M, Varshney P. Food Allergen Panel Testing Often Results in Misdiagnosis of Food Allergy. *J Pediatr.* 2015 Jan;166(1):97-100.e1.
66. Kass MA. The Ocular Hypertension Treatment Study: A Randomized Trial Determines That Topical Ocular Hypotensive Medication Delays or Prevents the Onset of Primary Open-Angle Glaucoma. *Arch Ophthalmol.* 2002 Jun 1;120(6):701.
67. Mihlstin M, Juzych MS, Kromrei HT, Hwang FS, Yin J. Resident Compliance With the American Academy of Ophthalmology Preferred Practice Patterns for Primary Open-Angle Glaucoma Suspect: *J Glaucoma.* 2016 Dec;25(12):963–7.
68. Stewart WC, Konstas AGP, Nelson LA, Krufft B. Meta-analysis of 24-Hour Intraocular Pressure Studies Evaluating the Efficacy of Glaucoma Medicines. *Ophthalmology.* 2008 Jul;115(7):1117-1122.e1.
69. Tanna AP, Johnson M. Rho Kinase Inhibitors as a Novel Treatment for Glaucoma and Ocular Hypertension. *Ophthalmology.* 2018 Nov;125(11):1741–56.
70. Thieme H, Nuskovski M, Nass JU, Pleyer U, Strauss O, Wiederholt M. Mediation of Calcium-Independent Contraction in Trabecular Meshwork through Protein Kinase C and Rho-A. 2000;41(13).
71. Saha BC, Kumari R, Kushumesh R, Ambasta A, Sinha BP. Status of Rho kinase inhibitors in glaucoma therapeutics—an overview. *Int Ophthalmol.* 2022 Jan;42(1):281–94.
72. Holló G, Topouzis F, Fechtner RD. Fixed-combination intraocular pressure-lowering therapy for glaucoma and ocular hypertension: advantages in clinical practice. *Expert Opin Pharmacother.* 2014 Aug;15(12):1737–47.
73. Inoue K, Shiokawa M, Sugahara M, Wakakura M, Soeda S, Tomita G. Three-month evaluation of dorzolamide hydrochloride/timolol maleate fixed-combination eye drops versus the separate use of both drugs. *Jpn J Ophthalmol.* 2012 Nov;56(6):559–63.
74. Quaranta L, Biagioli E, Riva I, Rulli E, Poli D, Katsanos A, *i sur.* Prostaglandin Analogs and Timolol-Fixed Versus Unfixed Combinations or Monotherapy for Open-Angle Glaucoma: A Systematic Review and Meta-Analysis. *J Ocul Pharmacol Ther.* 2013 May;29(4):382–9.
75. Samples JR, Bradley JMB, Bacon DR, Bylsma SS, Van Buskirk EM, Acott TS. Trabecular Repopulation by Anterior Trabecular Meshwork Cells After Laser Trabeculoplasty. *Am J Ophthalmol.* 1989 Jan;107(1):1–6.
76. Odberg T, Sandvik L. The medium and long-term efficacy of primary argon laser trabeculoplasty in avoiding topical medication in open angle glaucoma: The medium and

long-term efficacy of primary argon laser trabeculoplasty in avoiding topical medication in open angle glaucoma. *Acta Ophthalmol Scand*. 1999 Apr;77(2):176–81.

77. Aquino MCD, Barton K, Tan AMW, Sng C, Li X, Loon SC, i sur. Micropulse versus continuous wave transscleral diode cyclophotocoagulation in refractory glaucoma: a randomized exploratory study: Micropulse cyclophotocoagulation. *Clin Experiment Ophthalmol*. 2015 Jan;43(1):40–6.

78. Kang JM, Tanna AP. Glaucoma. *Med Clin North Am*. 2021 May;105(3):493–510.

79. Friedman DS, Foster PJ, Aung T, He M. Angle closure and angle-closure glaucoma: what we are doing now and what we will be doing in the future: Who gets angle-closure, and how important is it? *Clin Experiment Ophthalmol*. 2012 May;40(4):381–7.

80. Rosman M, Aung T, Ang LPK, Chew PTK, Liebmann JM, Ritch R. Chronic angle-closure with glaucomatous damage. *Ophthalmology*. 2002 Dec;109(12):2227–31.

81. Alsagoff Z, Aung T, Ang LPK, Chew PTK. Long-term clinical course of primary angle-closure glaucoma in an Asian population. *Ophthalmology*. 2000 Dec;107(12):2300–4.

82. Ng WS, Ang GS, Azuara-Blanco A. Laser peripheral iridoplasty for angle-closure. *Cochrane Eyes and Vision Group, editor. Cochrane Database Syst Rev [Internet]*. 2012 Feb 15 [cited 2023 Apr 27]; Available from: <https://doi.wiley.com/10.1002/14651858.CD006746.pub3>

83. Lim D, Aquino MC, Chew P. Surgical Treatment of Angle-Closure Glaucoma. In: Bettin P, Khaw PT, editors. *Developments in Ophthalmology [Internet]*. S. Karger AG; 2017 [cited 2023 Apr 28]. p. 147–54. Available from: <https://www.karger.com/Article/FullText/458493>

84. Hayashi K, Hayashi H, Nakao F, Hayashi F. Effect of cataract surgery on intraocular pressure control in glaucoma patients. *J Cataract Refract Surg*. 2001 Nov;27(11):1779–86.

85. Lai JSM, Tham CCY, Chan JCH. The Clinical Outcomes of Cataract Extraction by Phacoemulsification in Eyes With Primary Angle-Closure Glaucoma (PACG) and Co-Existing Cataract: A Prospective Case Series. *J Glaucoma*. 2006 Feb;15(1):47–52.

86. Tham CCY, Kwong YYY, Baig N, Leung DY, Li FCH, Lam DSC. Phacoemulsification versus Trabeculectomy in Medically Uncontrolled Chronic Angle-Closure Glaucoma without Cataract. *Ophthalmology*. 2013 Jan;120(1):62–7.

87. Tarongoy P, Ho CL, Walton DS. Angle-closure Glaucoma: The Role of the Lens in the Pathogenesis, Prevention, and Treatment. *Surv Ophthalmol*. 2009 Mar;54(2):211–25.

88. Azuara-Blanco A, Burr J, Ramsay C, Cooper D, Foster PJ, Friedman DS, i sur. Effectiveness of early lens extraction for the treatment of primary angle-closure glaucoma (EAGLE): a randomised controlled trial. *The Lancet*. 2016 Oct;388(10052):1389–97.

89. Harasymowycz PJ, Papamatheakis DG, Ahmed I, Assalian A, Lesk M, Al-Zafiri Y, i sur. Phacoemulsification and Goniosynechialysis in the Management of Unresponsive Primary Angle Closure: *J Glaucoma*. 2005 Jun;14(3):186–9.

90. Aung T, Tow SLC, Yap EY, Chan SP, Seah SK. Trabeculectomy for Acute Primary Angle Closure. 2000;107(7).
91. Grimalt R, Mengeaud V, Cambazard F. The Steroid-Sparing Effect of an Emollient Therapy in Infants with Atopic Dermatitis: A Randomized Controlled Study. *Dermatology*. 2007;214(1):61–7.
92. Berth-Jones J. Twice weekly fluticasone propionate added to emollient maintenance treatment to reduce risk of relapse in atopic dermatitis: randomised, double blind, parallel group study. *BMJ*. 2003 Jun 19;326(7403):1367–0.
93. Mandlik DS, Mandlik SK. Atopic dermatitis: new insight into the etiology, pathogenesis, diagnosis and novel treatment strategies. *Immunopharmacol Immunotoxicol*. 2021 Mar 4;43(2):105–25.
94. Haeck IM, Rouwen TJ, Timmer-de Mik L, De Bruin-Weller MS, Bruijnzeel-Koomen CA. Topical corticosteroids in atopic dermatitis and the risk of glaucoma and cataracts. *J Am Acad Dermatol*. 2011 Feb;64(2):275–81.
95. Schmitt J, Von Kobyletzki L, Svensson Å, Apfelbacher C. Efficacy and tolerability of proactive treatment with topical corticosteroids and calcineurin inhibitors for atopic eczema: systematic review and meta-analysis of randomized controlled trials: Proactive treatment of eczema: a meta-analysis. *Br J Dermatol*. 2011 Feb;164(2):415–28.
96. Broeders JA, Ahmed Ali U, Fischer G. Systematic review and meta-analysis of randomized clinical trials (RCTs) comparing topical calcineurin inhibitors with topical corticosteroids for atopic dermatitis: A 15-year experience. *J Am Acad Dermatol*. 2016 Aug;75(2):410-419.e3.
97. Segal AO, Ellis AK, Kim HL. CSACI position statement: safety of topical calcineurin inhibitors in the management of atopic dermatitis in children and adults. *Allergy Asthma Clin Immunol*. 2013 Dec;9(1):24.
98. Legendre L, Barnetche T, Mazereeuw-Hautier J, Meyer N, Murrell D, Paul C. Risk of lymphoma in patients with atopic dermatitis and the role of topical treatment: A systematic review and meta-analysis. *J Am Acad Dermatol*. 2015 Jun;72(6):992–1002.
99. Ahmed A, Solman L, Williams HC. Magnitude of benefit for topical crisaborole in the treatment of atopic dermatitis in children and adults does not look promising: a critical appraisal. *Br J Dermatol*. 2018 Mar;178(3):659–62.
100. Grewe S, Chan S, Hanifin J. Elevated leukocyte cyclic AMP—phosphodiesterase in atopic disease: a possible mechanism for cyclic AMP—agonist hyporesponsiveness. *J Allergy Clin Immunol*. 1982 Dec;70(6):452–7.
101. Gantner F, Götz C, Gekeler V, Schudt C, Wendel A, Hatzelmann A. Phosphodiesterase profile of human B lymphocytes from normal and atopic donors and the effects of PDE inhibition on B cell proliferation: PDE4 is involved in regulation of human B cell growth. *Br J Pharmacol*. 1998 Mar;123(6):1031–8.

102. Hanifin JM, Chan SC, Cheng JB, Tofte SJ, Henderson WR, Kirby DS, i sur. Type 4 Phosphodiesterase Inhibitors Have Clinical and In Vitro Anti-inflammatory Effects in Atopic Dermatitis. *J Invest Dermatol*. 1996 Jul;107(1):51–6.
103. Gambichler T, Kreuter A, Tomi NS, Othlinghaus N, Altmeyer P, Skrygan M. Gene expression of cytokines in atopic eczema before and after ultraviolet A1 phototherapy. *Br J Dermatol*. 2008 May;158(5):1117–20.
104. Dotterud LK, Wilsgaard T, Vorland LH, Falk ES. The effect of UVB radiation on skin microbiota in patients with atopic dermatitis and healthy controls. *Int J Circumpolar Health*. 2008 Jun;67(2–3):254–60.
105. Lee JH, Son SW, Cho SH. A Comprehensive Review of the Treatment of Atopic Eczema. *Allergy Asthma Immunol Res*. 2016;8(3):181.
106. Weidinger S, Novak N. Atopic dermatitis. *The Lancet*. 2016 Mar;387(10023):1109–22.
107. Hamilton JD, Suárez-Fariñas M, Dhingra N, Cardinale I, Li X, Kostic A, i sur. Dupilumab improves the molecular signature in skin of patients with moderate-to-severe atopic dermatitis. *J Allergy Clin Immunol*. 2014 Dec;134(6):1293–300.
108. Ferreira S, Guttman-Yassky E, Torres T. Selective JAK1 Inhibitors for the Treatment of Atopic Dermatitis: Focus on Upadacitinib and Abrocitinib. *Am J Clin Dermatol*. 2020 Dec;21(6):783–98.
109. Genovese MC, Fleischmann R, Combe B, Hall S, Rubbert-Roth A, Zhang Y, i sur. Safety and efficacy of upadacitinib in patients with active rheumatoid arthritis refractory to biologic disease-modifying anti-rheumatic drugs (SELECT-BEYOND): a double-blind, randomised controlled phase 3 trial. *The Lancet*. 2018 Jun;391(10139):2513–24.
110. Winthrop KL. The emerging safety profile of JAK inhibitors in rheumatic disease. *Nat Rev Rheumatol*. 2017 Apr;13(4):234–43.
111. Innovation in the treatment of atopic dermatitis: Emerging topical and oral Janus kinase inhibitors | Elsevier Enhanced Reader [Internet]. [cited 2023 May 18]. Available from: <https://reader.elsevier.com/reader/sd/pii/S1323893021001398?token=5646B461E9399B7594C5C420522F0646F46AC8DBF432693D49F0F479C203A97BCC7167AA751F83B75D6155890AC7D4BF&originRegion=eu-west-1&originCreation=20230518122417>
112. Beck KM, Seitzman GD, Yang EJ, Sanchez IM, Liao W. Ocular Co-Morbidities of Atopic Dermatitis. Part II: Ocular Disease Secondary to Treatments. *Am J Clin Dermatol*. 2019 Dec;20(6):807–15.
113. Phulke S, Kaushik S, Kaur S, Pandav S. Steroid-induced Glaucoma: An Avoidable Irreversible Blindness. *J Curr Glaucoma Pract*. 2017;11(2):67–72.
114. Feldmann RJ, Maibach HI. Regional Variation in Percutaneous Penetration of <sup>14</sup>C Cortisol in Man\*\*From the Division of Dermatology, Department of Medicine, University of California School of Medicine, San Francisco, California 94122. *J Invest Dermatol*. 1967 Feb;48(2):181–3.

115. Turpeinen M, Lehtokoski-Lehtiniemi E, Leisti S, Salo OP. Percutaneous Absorption of Hydrocortisone During and After the Acute Phase of Dermatitis in Children. *Pediatr Dermatol*. 1988 Nov;5(4):276–9.
116. Turno-Kręcicka A, Grzybowski A, Misiuk-Hojło M, Patryn E, Czajor K, Nita M. Ocular changes induced by drugs commonly used in dermatology. *Clin Dermatol*. 2016 Mar;34(2):129–37.
117. Kersey JP, Broadway DC. Corticosteroid-induced glaucoma: a review of the literature. *Eye*. 2006 Apr;20(4):407–16.
118. Pleyer U, Ursell PG, Rama P. Intraocular Pressure Effects of Common Topical Steroids for Post-Cataract Inflammation: Are They All the Same? *Ophthalmol Ther*. 2013 Dec;2(2):55–72.
119. Clark AF, Wordinger RJ. The role of steroids in outflow resistance. *Exp Eye Res*. 2009 Apr;88(4):752–9.
120. Tripathi RC, Parapuram SK, Tripathi BJ, Zhong Y, Chalam K. Corticosteroids and Glaucoma Risk: Drugs Aging. 1999;15(6):439–50.
121. Armaly MF. Effect of Corticosteroids on Intraocular Pressure and Fluid Dynamics: II. The Effect of Dexamethasone in the Glaucomatous Eye. *Arch Ophthalmol*. 1963 Oct 1;70(4):492.
122. Podos SM, Becker B, Ross Morton W. High Myopia And Primary Open-Angle Glaucoma. *Am J Ophthalmol*. 1966 Oct;62(6):1039–43.
123. Morales J, Good D. Permanent glaucomatous visual loss after photorefractive keratectomy. *J Cataract Refract Surg*. 1998 May;24(5):715–8.
124. Becker B, Bresnick G, Chevrette L, Kolker AE, Oaks MC, Cibis A. Intraocular Pressure and Its Response to Topical Corticosteroids in Diabetes. *Arch Ophthalmol*. 1966 Oct 1;76(4):477–83.
125. Gaston H, Absolon MJ, Thurtle OA, Sattar MA. Steroid responsiveness in connective tissue diseases. *Br J Ophthalmol*. 1983 Jul 1;67(7):487–90.
126. Zuger C. Glaucoma From Topically Applied Steroids. *Arch Dermatol*. 1976 Sep 1;112(9):1326.
127. Godel V, Feiler-Ofry V, Stein R. SYSTEMIC STEROIDS AND OCULAR FLUID DYNAMICS. I: Analysis of the Sample as a Whole. Influence of Dosage and Duration of Therapy. *Acta Ophthalmol (Copenh)*. 2009 May 27;50(5):655–63.
128. Kitazawa Y. Increased Intraocular Pressure Induced by Corticosteroids. *Am J Ophthalmol*. 1976 Sep;82(3):492–5.
129. Carnahan MC, Goldstein DA. Ocular complications of topical, peri-ocular, and systemic corticosteroids: *Curr Opin Ophthalmol*. 2000 Dec;11(6):478–83.
130. Thaçi D, Simpson EL, Beck LA, Bieber T, Blauvelt A, Papp K, et al. Efficacy and safety of dupilumab in adults with moderate-to-severe atopic dermatitis inadequately

controlled by topical treatments: a randomised, placebo-controlled, dose-ranging phase 2b trial. *The Lancet*. 2016 Jan;387(10013):40–52.

131. Guttman-Yassky E, Bissonnette R, Ungar B, Suárez-Fariñas M, Ardeleanu M, Esaki H, *i sur*. Dupilumab progressively improves systemic and cutaneous abnormalities in patients with atopic dermatitis. *J Allergy Clin Immunol*. 2019 Jan;143(1):155–72.

132. Ou Z, Chen C, Chen A, Yang Y, Zhou W. Adverse events of Dupilumab in adults with moderate-to-severe atopic dermatitis: A meta-analysis. *Int Immunopharmacol*. 2018 Jan;54:303–10.

133. Wollenberg A, Ariens L, Thureau S, Van Luijk C, Seegräber M, De Bruin-Weller M. Conjunctivitis occurring in atopic dermatitis patients treated with dupilumab—clinical characteristics and treatment. *J Allergy Clin Immunol Pract*. 2018 Sep;6(5):1778-1780.e1.

134. Aszodi N, Thureau S, Seegräber M, Bruin-Weller M, Wollenberg A. Management of dupilumab-associated conjunctivitis in atopic dermatitis. *JDDG J Dtsch Dermatol Ges*. 2019 May;17(5):488–91.

135. Thyssen JP, Toft PB, Halling-Overgaard AS, Gislason GH, Skov L, Egeberg A. Incidence, prevalence, and risk of selected ocular disease in adults with atopic dermatitis. *J Am Acad Dermatol*. 2017 Aug;77(2):280-286.e1.

136. Wollenberg A, Beck LA, Blauvelt A, Simpson EL, Chen Z, Chen Q, *i sur*. Laboratory safety of dupilumab in moderate-to-severe atopic dermatitis: results from three phase III trials (LIBERTY AD SOLO 1, LIBERTY AD SOLO 2, LIBERTY AD CHRONOS). *Br J Dermatol*. 2020 May;182(5):1120–35.

137. Akinlade B, Guttman-Yassky E, Bruin-Weller M, Simpson EL, Blauvelt A, Cork MJ, *et al*. Conjunctivitis in dupilumab clinical trials. *Br J Dermatol*. 2019 Sep;181(3):459–73.

138. Maudinet A, Law-Koune S, Duret C, Lasek A, Modiano P, Tran THC. Ocular Surface Diseases Induced by Dupilumab in Severe Atopic Dermatitis. *Ophthalmol Ther*. 2019 Sep;8(3):485–90.

139. Bakker DS, Ariens LFM, Luijk C, Schaft J, Thijs JL, Schuttelaar MLA, *i sur*. Goblet cell scarcity and conjunctival inflammation during treatment with dupilumab in patients with atopic dermatitis. *Br J Dermatol*. 2019 May;180(5):1248–9.

140. Stonecipher KG, Torkildsen GL, Ousler GW, Morris S, Villanueva L, Hollander DA. The IMPACT study: a prospective evaluation of the effects of cyclosporine ophthalmic emulsion 0.05% on ocular surface staining and visual performance in patients with dry eye. *Clin Ophthalmol Auckl NZ*. 2016 May 13;10:887–95.

141. Fukushima A, Ohashi Y, Ebihara N, Uchio E, Okamoto S, Kumagai N, *i sur*. Therapeutic effects of 0.1% tacrolimus eye drops for refractory allergic ocular diseases with proliferative lesion or corneal involvement. *Br J Ophthalmol*. 2014 Aug;98(8):1023–7.

142. Casey R, Abelson MB. Atopic Keratoconjunctivitis: *Int Ophthalmol Clin*. 1997;37(2):111–7.

143. Guglielmetti S, Dart JK, Calder V. Atopic keratoconjunctivitis and atopic dermatitis. *Curr Opin Allergy Clin Immunol*. 2010 Oct;10(5):478–85.

144. Bielory B, Bielory L. Atopic Dermatitis and Keratoconjunctivitis. *Immunol Allergy Clin North Am*. 2010 Aug;30(3):323–36.
145. Dogru M. Ocular Surface Disease in Atopic Dermatitis. *Jpn J Ophthalmol*. 1999 Jan 2;43(1):53–7.
146. Calonge M, Herreras JM. Clinical grading of atopic keratoconjunctivitis. *Curr Opin Allergy Clin Immunol*. 2007 Oct;7(5):442–5.
147. Chen JJ, Applebaum DS, Sun GS, Pflugfelder SC. Atopic keratoconjunctivitis: A review. *J Am Acad Dermatol*. 2014 Mar;70(3):569–75.
148. Power WJ, Tugal-Tutkun I, Foster CS. Long-term follow-up of patients with atopic keratoconjunctivitis. *Ophthalmology*. 1998 Apr;105(4):637–42.
149. Bielory L. Allergic and immunologic disorders of the eye. Part II: Ocular allergy. *J Allergy Clin Immunol*. 2000 Dec;106(6):1019–32.
150. Bawazeer AM. Atopy and keratoconus: a multivariate analysis. *Br J Ophthalmol*. 2000 Aug 1;84(8):834–6.
151. Harrison RJ, Klouda PT, Easty DL, Manku M, Charles J, Stewart CM. Association between keratoconus and atopy. *Br J Ophthalmol*. 1989 Oct 1;73(10):816–22.
152. Vichyanond P, Pacharn P, Pleyer U, Leonardi A. Vernal keratoconjunctivitis: A severe allergic eye disease with remodeling changes. *Pediatr Allergy Immunol*. 2014 Jun;25(4):314–22.
153. Bonini S, Bonini S, Lambiase A, Marchi S, Pasqualetti P, Zuccaro O, i sur. Vernal keratoconjunctivitis revisited. *Ophthalmology*. 2000 Jun;107(6):1157–63.
154. Leonardi A. Vernal keratoconjunctivitis: pathogenesis and treatment. *Prog Retin Eye Res*. 2002 May;21(3):319–39.
155. Singhal D, Sahay P, Maharana PK, Raj N, Sharma N, Titiyal JS. Vernal Keratoconjunctivitis. *Surv Ophthalmol*. 2019 May;64(3):289–311.
156. Bremond-Gignac D, Donadieu J, Leonardi A, Pouliquen P, Doan S, Chiambarretta F, i sur. Prevalence of vernal keratoconjunctivitis: a rare disease? *Br J Ophthalmol*. 2008 Aug 1;92(8):1097–102.
157. Demirbas NH, Pflugfelder SC. Topographic Pattern and Apex Location of Keratoconus on Elevation Topography Maps: Cornea. 1998 Sep;17(5):476–84.
158. Kaya V, Karakaya M, Utine CA, Albayrak S, Oge OF, Yilmaz OF. Evaluation of the Corneal Topographic Characteristics of Keratoconus With Orbscan II in Patients With and Without Atopy. *Cornea*. 2007 Sep;26(8):945–8.
159. Müller GG, José NK, Castro RSD, Holanda ECD. Long-term use of topical tacrolimus ointment: a safe and effective option for the treatment of vernal keratoconjunctivitis. *Arq Bras Oftalmol* [Internet]. 2019 [cited 2023 May 18];82(2). Available from: <http://www.gnresearch.org/doi/10.5935/0004-2749.20190026>



160. Erdinest N, Ben-Eli H, Solomon A. Topical tacrolimus for allergic eye diseases. *Curr Opin Allergy Clin Immunol*. 2019 Oct;19(5):535–43.
161. Karasawa K, Uchida K, Kodama M, Moriyama T, Nitta K. Long-term effects of tacrolimus for maintenance therapy of lupus nephritis: a 5-year retrospective study at a single center. *Rheumatol Int*. 2018 Dec;38(12):2271–7.
162. Hanouneh M, Ritchie MM, Ascha M, Ascha MS, Chedid A, Sanguankeeo A, et al. A review of the utility of tacrolimus in the management of adults with autoimmune hepatitis. *Scand J Gastroenterol*. 2019 Jan 2;54(1):76–80.
163. Leonardi A, De Dominicis C, Motterle L. Immunopathogenesis of ocular allergy: a schematic approach to different clinical entities. *Curr Opin Allergy Clin Immunol*. 2007 Oct;7(5):429–35.
164. Hu Y, Matsumoto Y, Dogru M, Okada N, Igarashi A, Fukagawa K, i sur. The differences of tear function and ocular surface findings in patients with atopic keratoconjunctivitis and vernal keratoconjunctivitis. *Allergy*. 2007 Aug;62(8):917–25.
165. Wakamatsu TH, Dogru M, Ayako I, Takano Y, Matsumoto Y, Ibrahim OMA, i sur. Evaluation of lipid oxidative stress status and inflammation in atopic ocular surface disease. *Mol Vis*. 2010 Nov 19;16:2465–75.
166. Pflugfelder SC, De Paiva CS. The Pathophysiology of Dry Eye Disease. *Ophthalmology*. 2017 Nov;124(11):S4–13.
167. Prum BE, Rosenberg LF, Gedde SJ, Mansberger SL, Stein JD, Moroi SE, i sur. Primary Open-Angle Glaucoma Preferred Practice Pattern® Guidelines. *Ophthalmology*. 2016 Jan;123(1):P41–111.
168. Leung EW, Medeiros FA, Weinreb RN. Prevalence of Ocular Surface Disease in Glaucoma Patients. *J Glaucoma*. 2008 Aug;17(5):350–5.
169. Li J, Tripathi RC, Tripathi BJ. Drug-Induced Ocular Disorders: Drug Saf. 2008;31(2):127–41.
170. Lewis RA, Katz GJ, Weiss MJ, Landry TA, Dickerson JE, James JE, i sur. Travoprost 0.004% With and Without Benzalkonium Chloride: A Comparison of Safety and Efficacy: *J Glaucoma*. 2007 Jan;16(1):98–103.

## 9. ŽIVOTOPIS

Ime i prezime: Paula Škibola

### OBRAZOVANJE:

2017.-2023. Medicinski fakultet, Sveučilište u Zagrebu

2013.-2017. Gimnazija Jurja Barakovića, Zadar

2007.-2013. Osnovna glazbena škola sv. Benedikta, Zadar

2005.-2013. Osnovna škola Petar Zoranić, Nin

### AKTIVNOSTI:

Veljača 2023. Edukacija za novozaposlene liječnike i studente, Zavod za hitnu medicinu  
Sisačko-moslavačke županije

Ožujak 2023. StEPP trauma edukacija

Ožujak 2023. Kongres hitne medicine, Rijeka

2021. Administrator naručivanja pacijenata i COVID-19 testiranje

2022.-2023. aktivni član studentske udruge HAZMef Zg

2020.-2023. bolničar na sveučilišnim sportskim natjecanjima (UniSport Zg)

### NAGRADE I RADOVI

Prosinac 2022. Dekanova nagrada za akademski uspjeh u ak.god. 2021./2022.

### VJEŠTINE

Jezici: Engleski B2

Njemački B1