

Infekcija uzrokovana parazitom *Echinococcus multilocularis* u Hrvatskoj, zemljama u okruženju i jugoistočnoj Europi

Jurišić, Antonija

Master's thesis / Diplomski rad

2024

Degree Grantor / Ustanova koja je dodijelila akademski / stručni stupanj: **University of Zagreb, School of Medicine / Sveučilište u Zagrebu, Medicinski fakultet**

Permanent link / Trajna poveznica: <https://um.nsk.hr/um:nbn:hr:105:933898>

Rights / Prava: [In copyright](#)/[Zaštićeno autorskim pravom.](#)

Download date / Datum preuzimanja: **2025-02-07**



Repository / Repozitorij:

[Dr Med - University of Zagreb School of Medicine Digital Repository](#)



SVEUČILIŠTE U ZAGREBU
MEDICINSKI FAKULTET

Antonija Jurišić

**Infekcija uzrokovana parazitom Echinococcus
multilocularis u Hrvatskoj, zemljama u okruženju i
jugoistočnoj Europi**

DIPLOMSKI RAD



Zagreb, 2024.

Ovaj diplomski rad izrađen je u Klinici za infektivne bolesti „Dr. Fran Mihaljević“ pod vodstvom izv. prof. dr. sc. Mirjane Balen Topić, dr. med. i predan je na ocjenu u akademskoj godini 2023./2024.

POPIS KRATICA

ABZ – albendazol

AE – alveolarna ehinokokoza

Akt – (engl. *a serine/threonine protein kinase*) serin/treonin proteinska kinaza

ALP – (engl. *alkaline phosphatase*) alkalna fosfataza

α -SMA – (engl. *alpha-smooth muscle actin*) aktin alfa glatkog mišića

BiH – Bosna i Hercegovina

BMZ – benzimidazoli

CE – cistična ehinokokoza

CNS – (engl. *central nervous system*) središnji živčani sustav

COL1A1 – kolagen, tip 1, alfa 1

COL3A1 – kolagen, tip 3, alfa 1

CT – (engl. *computed tomography*) kompjuterizirana tomografija

CTLA-4 – (engl. *cytotoxic T-lymphocyte associated protein 4*) protein 4 povezan s
citotoksičnim T-limfocitima

DALY – (engl. *disability-adjusted life year*) godine života prilagođene invalidnosti

DNA – (engl. *deoxyribonucleic acid*) deoksiribonukleinska kiselina

DW-MR – (engl. *diffusion-weighted magnetic resonance*) snimanje magnetskom
rezonancijom mjereno difuzijom

EFSA – (engl. *European Food Safety Authority*) Europska agencija za sigurnost
hrane

EGFR – (engl. *epidermal growth factor receptor*) receptor epidermalnog faktora rasta

ELISA – (engl. *enzyme-linked immunosorbent assay*) enzimski povezani
imunisorbentni test

ERK – (engl. *extracellular signal-regulated kinase*) kinaza regulirana
ekstracelularnim signalom

EU – Europska unija

¹⁸F – fluor 18, radioizotop fluora

FDG – fluorodeoksiglukoza

FGF – (engl. *fibroblast growth factor*) faktor rasta fibroblasta

Foxp3+ - (engl. *forkhead box P3*)

GGT – gama-glutamil transferaza

IFN – γ – interferon gama

IHA – indirektna hemaglutinacija

IL - interleukin

intraop. – intraoperativno

IWGE – (engl. *Informal Working Groups on Echinococcosis*) Neformalne radne
skupine za ehinokoku

LAG3 – (engl. *lymphocyte-activation gene 3*) gen 3 za aktivaciju limfocita

LPS – lipopolisaharidi

MBZ – mebendazol

MEK – (engl. *mitogen-activated protein kinase*) mitogenom aktivirana protein kinaza

miRNA – (engl. *micro ribonucleic acid*) mikroribonukleinska kiselina

MKB-11 – Međunarodna klasifikacija bolesti-11

MR – magnetska rezonanca

MRCP – (engl. *magnetic resonance cholangiopancreatography*)

magnetnarezonantna kolangiopankreatografija

mRNA – (engl. *messenger ribonucleic acid*) glasnička ribonukleinska kiselina

NF κ B – (engl. *nuclear factor kappa B*) nuklearni faktor kapa B

NGS – (engl. *next-generation sequencing*) masivno paralelno sekvenciranje

NK – (engl. *natural killer (cells)*) prirodno ubilačke (stanice)

NKG2A – (engl. *natural killer group 2A*) prirodno ubilačka grupa 2A

NO – dušikov monoksid

P53 – protein 53

PAS – (engl. *periodic acid-Schiff*) perijodna kiselina–Schiff

PCR – (engl. *polymerase chain reaction*) lančana reakcija polimerazom

PD-1 – (engl. *programmed cell death protein 1*) protein programirane smrti 1

PET – pozitronska emisijska tomografija

PI3K – (engl. *phosphoinositide 3-kinase*) fosfoinozimid kinaza 3

po. Kr. – poslije Krista

postop. – postoperativno

pr. Kr. – prije Krista

Raf – (engl. *rapidly accelerated fibrosarcoma*) rapidno ubrzan fibrosarkom

Ras – (engl. *rat sarcoma*) sarkom štakora

RNA – (engl. *ribonucleic acid*) ribonukleinska kiselina

RTG – rendgensko snimanje

RT-PCR – (engl. *reverse transcription polymerase chain reaction*) lančana reakcija polimeraze s reverznom transkripcijom

spp. – (lat. *species pluralis*) množina vrsta

TGF- β – (engl. *transforming growth factor beta*) transformirajući faktor rasta beta

TGF- β RII – (engl. *transforming growth factor beta receptor II*) receptor za transformirajući faktor rasta beta 2

Th – (engl. *T helper (cells)*) T pomagačke (stanice)

TIM-3 – (engl. *T cell immunoglobulin and mucin-domain containing-3*) T-stanični
imunoglobulin i mucin-domenski protein-3

TLR4 – (engl. *Toll-like receptor 4*) receptor nalik na Toll 4

TNF- α – (engl. *tumor necrosis factor alpha*) faktor tumorske nekroze alfa

Treg – (engl. *regulatory T (cells)*) regulatorne T (stanice)

UZV - ultrazvuk

WHO – (engl. *World Health Organization*) Svjetska zdravstvena organizacija

SADRŽAJ

SAŽETAK

SUMMARY

1. UVOD.....	1
2. POVIJESNI PREGLED.....	2
3. OSOBITOSTI UZROČNIKA	5
3.1 Građa.....	5
3.2 Životni ciklus	6
3.3 Patogeneza.....	8
3.3.1 Receptori parazita	9
3.3.2 Produkti parazita	10
3.3.3 Imunosni odgovor domaćina.....	11
4. EPIDEMIOLOGIJA.....	13
5. KLINIČKA SLIKA.....	14
6. DIJAGNOZA	16
6.1 Slikovne pretrage	16
6.2 Izravna procjena <i>E. multilocularis</i>	17
6.3 Serologija.....	18
6.4 WHO klasifikacija AE	19
6.5 MKB-11 klasifikacija.....	21
6.6 WHO-IWGE kriteriji.....	22
6.7 Diferencijalna dijagnoza	23
7. LIJEČENJE.....	23
7.1 Antiparazitski lijekovi.....	25
7.2 Kirurško liječenje	28
7.3 Endoskopske i perkutane intervencije	30

7.4 Praćenje pacijenata s AE	31
8. GEOGRAFSKA RASPROSTRANJENOST	32
9. EUROPA	34
9.1 Hrvatska	34
9.2 Slovenija	40
9.3 Mađarska.....	41
9.4 Srbija.....	42
9.5 Bosna i Hercegovina.....	44
9.6 Albanija.....	45
9.7 Rumunjska	46
9.8 Moldavija	47
9.9 Turska	47
9.10 Ostale zemlje	49
10. PREVENCIJA	50
11. ZAKLJUČAK	52
12. ZAHVALE	53
13. LITERATURA.....	54
14. ŽIVOTOPIS.....	63

SAŽETAK

Naslov: Infekcija uzrokovana parazitom *Echinococcus multilocularis* u Hrvatskoj, zemljama u okruženju i jugoistočnoj Europi

Autor: Antonija Jurišić

Parazit *Echinococcus multilocularis*, poznat i kao lisičja trakavica, uzrokuje u ljudi alveolarnu ehinokokožu, jednu od najsmrtonosnijih kroničnih parazitoza u svijetu koja je prema Svjetskoj zdravstvenoj organizaciji svrstana među zanemarene bolesti. Rasprostranjen je isključivo na području sjeverne hemisfere, a u endemska područja pripadaju i zemlje centralne Europe. U životni ciklus parazita uključene su divlje životinje, najčešće crvene lisice na području Europe, kao konačni domaćini u kojima se razvija odrasli stadij trakavice te voluharice kao prijelazni domaćini u kojima se razvija stadij metacestode. Ingestijom parazitskim jajašcima kontaminirane hrane, čovjek može slučajno postati dijelom životnog ciklusa parazita. *E. multilocularis* pokazuje tropizam prema jetri te razvijajući se u njoj klinički oponaša maligni tumor ili cirozu jetre. Ispravna dijagnoza i liječenje su izazovni zbog nespecifičnih simptoma i znakova bolesti te neiskustva kliničara u razlikovanju od drugih stanja, poput cistične ehinokokoze, ali i zbog same patogeneze bolesti. Terapijske opcije uključuju kirurško liječenje, endoskopske i perkutane intervencije te antiparazitske lijekove, no moguć je povratak bolesti zbog sposobnosti metastaziranja parazita. Od 1990-ih godina rasprostranjenost parazita u Europi se značajno povećava, ponajviše zbog složenih ekoloških procesa u podlozi. Unatoč činjenici da je okružena zemljama u kojima je alveolarna ehinokokoza endemska bolest, Hrvatska je smatrana zemljom bez prisutnosti parazita sve do 2015. godine kada se prvi put bilježi prisustvo *E. multilocularis* u crvenih lisica, a nedugo nakon toga bilježi se prvi slučaj zaraze čovjeka iz Vukovara, 2017. godine. Porastom incidencije zaraze u Bjelovarsko-bilogorskoj županiji, ona postaje novo žarište u Hrvatskoj te sugerira širenje parazita od istoka prema središnjem dijelu zemlje. Podaci o epidemiološkom stanju vezanom uz *E. multilocularis* u jugoistočnoj Europi ukazuju na širenje infekcije prema jugu kontinenta.

Ključne riječi: *Echinococcus multilocularis*, alveolarna ehinokokoza, Hrvatska, jugoistočna Europa

SUMMARY

Title: *Echinococcus multilocularis* infection in Croatia, surrounding countries and in Southeast Europe

Author: Antonija Jurišić

The parasite *Echinococcus multilocularis*, also known as the fox tapeworm, causes alveolar echinococcosis in humans, one of the deadliest chronic parasitic diseases in the world, which the World Health Organization classifies among neglected diseases. It is exclusively distributed in the Northern Hemisphere, and endemic areas include the countries of Central Europe. The parasite's life cycle involves wild animals, most commonly red foxes in Europe, as the definitive hosts where the adult stage of the tapeworm develops, and voles as intermediate hosts where the metacestode stage develops. By ingesting food contaminated with parasite eggs, humans can accidentally become part of the parasite's life cycle. *E. multilocularis* shows a tropism for the liver, and as it develops in the liver, it clinically mimics a malignant tumor or cirrhosis of the liver. Correct diagnosis and treatment are challenging due to the nonspecific symptoms and signs of the disease, the inexperience of clinicians in distinguishing it from other conditions like cystic echinococcosis, and the pathogenesis of the disease itself. Therapeutic options include surgical treatment, endoscopic and percutaneous interventions, and antiparasitic drugs, but recurrence of the disease is possible due to the parasite's ability to metastasize. Since the 1990s, the prevalence of the parasite in Europe has significantly increased, primarily due to complex ecological processes underlying it. Despite being surrounded by countries where alveolar echinococcosis is an endemic disease, Croatia was considered a country without the presence of the parasite until 2015, when *E. multilocularis* was first recorded in red foxes, followed shortly by the first human infection case recorded in Vukovar in 2017. With the increase in infection incidence in the Bjelovar-Bilogora County, it has become a new hotspot in Croatia, suggesting the spread of the parasite from the east to the central part of the country. Data on the epidemiological situation related to *E. multilocularis* in Southeast Europe indicate the spread of the infection towards the south of the continent.

Key words: *Echinococcus multilocularis*, alveolar echinococcosis, Croatia, Southeast Europe

1. UVOD

Parazit *Echinococcus multilocularis*, poznat i kao lisičja trakavica, pripada porodici Taeniidae, koja se nalazi u redu Cyclophyllidea razreda Cestode.

Poznato je da četiri vrste unutar roda *Echinococcus* mogu uzrokovati infekcije u ljudi: *Echinococcus granulosus*, *Echinococcus multilocularis*, *Echinococcus vogeli* i *Echinococcus oligarthrus*.

Taksonomija roda *Echinococcus* nije u cijelosti definirana te se, uz navedene vrste, priznaju i *Echinococcus shiquicus* i *Echinococcus felidis*. *E. shiquicus* otkriven je u malih sisavaca na tibetskom platou, a *E. felidis* u afričkih lavova te njihov potencijal prijenosa bolesti na čovjeka nije poznat. (1)

Dok su infekcije parazitima *E. granulosus* i *E. multilocularis* najčešće, uzrokujući bolesti zvane cistična ehinokokoza i alveolarna ehinokokoza, infekcije *E. vogeli* i *E. oligarthrus* su značajno rjeđe i uzrokuju policističnu ehinokokoza. (1,2)

Rod *Echinococcus* je globalno raširen i nađen na svim kontinentima osim Antarktici, dok je *E. multilocularis* ograničen isključivo na sjevernu hemisferu. Infekcije rodom *Echinococcus* se smatraju iznimno ozbiljnima iz humane i veterinarske perspektive te značajno doprinose svjetskom morbiditetu i mortalitetu stoke uz ekonomske gubitke. (3) S obzirom da su za životni ciklus *E. multilocularis* najvažnije divlje životinje, teret bolesti se ne ogleda u stoci, već samo u visokom mortalitetu neliječenih osoba. (4)

AE je smrtonosna bolest koja se u Europi nalazi na prvom mjestu među parazitskim bolestima koje se šire hranom, dok u svijetu uzrokuje najmanje 18.500 novih humanih slučajeva godišnje i preko 666,400 DALY-ja, s incidencijom u porastu. (5) 91% svih slučajeva se nalazi u ruralnim predjelima tibetskog platoa u zapadnoj Kini. (4)

Svjetska zdravstvena organizacija je navela AE u listi 17 zanemarenih bolesti čiji je cilj kontrola ili eliminacija do 2050. godine. (6)

2. POVIJESNI PREGLED

Iako je ehinokokoza kao bolest poznata stoljećima, značajnije spoznaje o uzročniku i tijeku bolesti dolaze krajem 17. stoljeća. (7)

Antički grčki liječnik Hipokrat (460. pr. Kr. – 377. pr. Kr.) zapisao je u svojim aforizmima: „U onih čija su jetra ispunjena vodom te se jetra otvori u omentum, trbuh se napuni vodom i oni umiru“ te dao prve naznake o postojanju hidatidnih cista.

Oko 50. godine po. Kr. grčki liječnik Aretej, podrijetlom iz Kapadokije, opisao je različite kliničke slučajeve, među ostalim abdomen s ascitesom u kojem su postojali brojni mjehuri ispunjeni tekućinom.

Galen (129.-200. po. Kr.), starogrčki liječnik i filozof, opisao je jetru kao primarno mjesto hidatidnih cisti i uočio njihovo postojanje u zaklanih životinja.

Postojanje hidatidnih cisti u ljudi i životinja je opetovano zabilježavano u sljedećim povijesnim periodima. Njihove istinske karakteristike nisu bile poznate te su prvotno smatrane ostatcima raspadnutih žlijezda, nakupinama seruma ili sluzi pa i tvorevinama stvorenih od takozvanih „mliječnih žila“ ili krvnih žila. (8)

Nakon iskustva s tridesetogodišnjim pacijentom koji je izmetom izlučio trakavicu, francuski liječnik Nicolas Andry de Boisregard 1700. godine objavljuje svoju knjigu *De la génération des vers dans les corps de l'homme*. U njoj navodi da crvi, kako ih naziva, uzrokuju većinu bolesti čovječanstva i prema njegovoj procjeni ne nastaju spontano u probavnom sustavu. Smatrao je da se crvi razmnožavaju u tijelu čovjeka i drugih životinja putem sjemena. Vjerovao je da su embriji parazita minijaturni odrasli paraziti koji tek trebaju narasti, a u koju vrstu parazita će se razviti ovisi o tjelesnim tekućinama čovjeka.

Konkretnije dokaze daje Francesco Redi, talijanski liječnik i filozof, kojeg se naziva ocem moderne parazitologije. U svom najpoznatijem djelu *Esperienze intorno alla generazione degl'insetti*, objavljenom 1668. godine, opisuje niz eksperimenata kojima dokazuje da je spontanost nastanka insekata, odnosno muha koje liježu jajašca nemoguća.

Važan doprinos postiže Peter Simon Pallas, pruski istraživač, djelom *Miscellanea zoologica* iz 1766. godine gdje klasificira hidatide u adherentne i neadherentne i razdvaja cistične crve od seroznih cisti. Također govori o morfološkim sličnostima između cističnih crva i glava trakavica. Unatoč nekim krivim zaključcima, jasno je tvrdio da paraziti ulaze u tijelo kao jajašca i da neki prelaze iz primarnog mjesta ulaza u krvne žile do drugih lokacija u tijelu.

Uskoro Johann Goeze, njemački zoolog, objavljuje *Versuch einer Naturgeschichte der Eingeweidewürmer Thierischer Körper* 1782. godine. Goeze opisuje skolekse ehinokoknih cisti i njihovu sličnost glavama trakavica te ih naziva *Taenia visceralis socialis granulosis*, današnjeg naziva *Echinococcus granulosis*. Izjavio je i da otvori sa svake strane proglotida nisu usta niti dišni putevi, već da služe reprodukciji. (7)

Takozvani „otac helmintologije“, njemački znanstvenik Carl Asmund Rudolphi, u 19. stoljeću uvodi ime *Echinococcus* u područje zoologije. (8)

1852. godine njemački liječnik Franz Buhl opisuje prvi slučaj nove bolesti u pacijenta iz juga Njemačke, a 1854. drugi slučaj iste bolesti koju je nazvao „alveolarni koloid“ zbog nalaza hepatičnih lezija koje su se sastojale od mnogo alveola ispunjenih želatinoznom masom. Vjerovao je da nije riječ o vrsti želatinoznog karcinoma, kako se smatralo, već o degenerirajućem tkivu, no nije mogao dokučiti podrijetlo i uzročnika bolesti.

Nedaleko od mjesta nalaza prvih humanih slučajeva u Njemačkoj, patolog Rudolf Virchow 1855. godine nakon obdukcije opisuje nalaze sa sasvim drugačijom interpretacijom bolesti. Već na prvi pogled, uzorak hepatičnog tkiva ga je podsjetio na ehinokokne vezikule te je mikroskopskim pregledom uočio potpuno razvijene protoskolekse. Ovakav nalaz se smatra rijetkim u humanim slučajevima te je pogodio Virchowljevom točnom tumačenju kako je riječ o parazitskoj bolesti. Za novu bolest predloženo je ime „ehinokokoza“, s obzirom na morfološke sličnosti s, kako ju se tad nazivalo, ehinokoknom vrstom *Taeniae* koja je već bila poznata kao uzročnik CE. (9)

Ciklus takozvanog *Taenia echinococcus* parazita između psa i ovce je razjašnjen netom prije, 1853. godine, za što je zaslužan njemački znanstvenik Carl Theodor Ernst von Siebold. (9) Zarazio je nekoliko pasa protoskoleksima hidatidnih cista te u njihovim crijevima pronašao nekoliko milimetara duge trakavice, sačinjene od

skoleksa i dvije do tri proglotide. Eksperimentalno je dobio, po prvi put, *E. granulosus*.

Kako se u prijelaznih domaćina stvaraju metacestode je, međutim, i dalje bila nepoznanica. Njemački znanstvenik Rudolf Leuckart je u drugoj polovici 19. stoljeća ostavio značajan trag u parazitologiji. Zarazivši svinje jajašcima „*Taenia echinococcus*“ podrijetlom iz pasa, dokazao je male vezikule u njihovim jetrama te opisao stvaranje rasplodnih kapsula i protoskoleksa. (8)

Nedugo nakon prvog slučaja humane AE u Njemačkoj, otkrivaju se i drugi slučajevi 1850-ih godina u Švicarskoj i Austriji, a 1886. godine liječnik Hermann Vierordt objavljuje ukupno 79 slučajeva AE s područja Austrije, Njemačke i Švicarske. (9)

Iako su uočene dvije različite forme ehinokokoze, cistična i alveolarna, bilo je nejasno je li riječ o dvjema različitim bolestima uzrokovanim različitim vrstama ehinokoknog parazita ili je forma bolesti ovisila o fiziološkim čimbenicima u tijelu čovjeka, ali i dalje bila uzrokovana jednom vrstom parazita. Tako je vladala debata među znanstvenicima „unicistima“ i znanstvenicima „dualistima“ koja je vladala gotovo 100 godina.

1901. godine austrijski liječnik Adolf Posselt prvi eksperimentalno dokazuje da je humana AE uzrokovana *E. multilocularis*, tadašnje zvanom *Taenia echinococcus alveolaris*. Zarazio je psa humanim jetrenim tkivom koje je sadržavalo alveolarne lezije te u njegovim crijevima pronašao male parazitske trakavice. Iznio je valjane razloge za razlikovanje dviju vrsta ehinokoknih parazita, poput morfologije, histologije lezija te kliničkih znakova i simptoma.

Proliferacija i metastaziranje parazitskih lezija, nalik na tumor, bili su dobro opisani u staroj literaturi, no sam mehanizam nije bio jasan. 1927. njemački znanstvenik M. L. Jahn objašnjava proliferaciju stvaranjem divertikula u stijenci vezikula što rezultira mrežolikom tvorbom.

Američki znanstvenici Robert Rausch i E. L. Schiller 1951. godine objavljuju nalaz AE u Inuita na Aljasci te infekciju arktičkih lisica i voluharica novim parazitom kojeg nazivaju *E. sibiricensis*. Inspiriran njihovim nalazima, njemački helmintolog Johannes Vogel provodi studije u južnoj Njemačkoj sredinom 1950-ih godina i pronalazi zaražene crvene lisice i voluharice. Nakon opširnih proučavanja građe trakavica iz

njegovih studija i građe *E. sibiricensis*, nije mogao pronaći razlike te je zaključio da je riječ o istoj vrsti. Predložio je naziv *E. multilocularis*, koji je od tada u uporabi. (8)

3. OSOBITOSTI UZROČNIKA

3.1 Građa

Razred Cestoda, odnosno trakavica, obuhvaća hermafroditске parazite s kompleksnim životnim ciklusom koji zahtijeva dva domaćina, za svoj odrasli stadij i za stadij ličinke.

U građi odraslih trakavica *E. multilocularis*, dugih 2 do 4 mm, razlikuju se skoleks (glavica), vrat te strobila, odnosno niz proglotida (članaka, segmenata). Na skoleksu se nalaze obično četiri prijanjaljke, poznate i kao sisaljke, za održavanje trakavice na crijevnoj stijenci domaćina. Mišićni organ rosteolum na vrhu skoleksa nosi dva reda hitinskih malih i velikih kukica. (1)

Nesegmentirani vrat je proliferativni dio parazita iz kojega se stvaraju nove proglotide. Najmanje tri proglotide čine strobilu, a njihov broj u različitim vrsta parazita može varirati do nekoliko tisuća. Kod *E. multilocularis* nalazimo tri do pet proglotida. Samo muški spolni organ nalazi se u nezrelim proglotidama na početku strobile. U srednjem su dijelu strobile zrele hermafroditске proglotide, dok se na terminalnom kraju strobile nalaze gravidne proglotide u kojima su spolni organi atrofirali te je ostao samo uterus. (10) Genitalna pora proglotida je obično postavljena anteriorno od sredine lateralnog ruba segmenta te se time može razlikovati od proglotide *E. granulosus* čija je genitalna pora obično postavljena posteriorno od sredine lateralnog ruba segmenta. (11)

Uterus je nalik na vrećicu, bez lateralnih sakulacija i ispunjen je s oko 200 do 300 sferičnih embrioniranih jajašaca. (10) Takva embrionirana jajašca, kakva nalazimo u rodu *Echinococcus*, mogu u sebi sadržavati već djelomično razvijenog parazita i imaju sposobnost odmah zaraziti prijelaznog domaćina. Usporedbe radi,

neembrioniranim jajašcima u drugih trakavica u kojima još nije počela diferencijacija embrija, početni razvoj je u vodi, tek potom u tijelu domaćina.

Iz jajašaca veličine 30 do 40 µm se oslobađaju ličinke, zvane onkosfere ili heksakanti zbog šest kukica koje nose. Onkosfere se oslobađaju u crijevima prijelaznog nositelja, odakle aktivno ulaze u razna tkiva gdje mogu živjeti godinama. (1,12)

3.2 Životni ciklus

Za svoj životni ciklus *E. multilocularis* zahtijeva dva domaćina koji su sisavci; konačnog domaćina za svoj odrasli oblik koji se razvija u tankome crijevu te prijelaznog domaćina u kojem se cistične metacestode razvijaju u parenhimnim organima kao tkivni paraziti. (1)

Mesožder je uvijek konačni domaćin, za *E. multilocularis* su to najčešće pripadnici porodice Canidae, osobito crvene lisice (*Vulpes vulpes*) u Europi. (1) Osim ostalih kanida, poput arktičkih lisica (*Vulpes lagopus*) (13), stepskih lisica (*Vulpes corsac*) (14), domaćih pasa (*Canis lupus familiaris*), vukova (*Canis lupus*), kojota (*Canis latrans*) (13), kunopasa (*Nyctereutes procyonoides*) (3) i zlatnih čagljeva (*Canis aureus*) (11), pripadnici porodice Felidae su također kompetentni konačni domaćini. Tu se ubrajaju domaće mačke (*Felis catus*) (15), divlje mačke (*Felis silvestris*) te risevi (*Lynx lynx*). (14)

Prijelazni domaćin može biti biljožder ili svežder te su poljske voluharice (*Microtus arvalis*), odnosno mali glodavci, glavni prijelazni nositelji za *E. multilocularis*. (16) Ostali prijelazni domaćini uključuju euroazijske dabrove (*Castor fiber*), vodene voluharice (*Arvicola terrestris*), žutogrle miševe (*Apodemus flavicollis*), sibirске leminge (*Lemmus sibiricus*), sirijske, odnosno zlatne hrčke (*Mesocricetus auratus*), mongolske skočimiševe (*Meriones unguiculatus*) te druge srodne glodavce. (14)

Slučajni prijelazni domaćini, eng. „dead-end hosts“, nemaju ulogu u ciklusu parazita te prekidaju prijenos, s obzirom da konačni domaćin nije dostignut. (1) U toj su skupini domaće svinje (*Sus scrofa domesticus*), divlje svinje (*Sus scrofa*), primati (*Primates*) (5), kulani (*Equus hemionus kulan*) (17), konji (*Equus caballus*), prstenorepasti lemuri (*Lemur catta*), nutrije (*Myocastor coypus*) (14), različiti drugi

sisavci i također čovjek. S obzirom da su za potpuni ciklus potrebna dva različita domaćina, interhumani prijenos nije moguć. (1,17)

Zabilježeni su vrlo rijetki slučajevi razvoja AE u konačnih domaćina, koja se u pravilu gotovo uvijek razvija samo u prijelaznih ili slučajnih domaćina. Navedeni slučajevi uključivali su domaće pse (19), kao i divljeg zlatnog čaglja te su pokazali kako i konačni domaćini mogu poslužiti kao aberantni prijelazni domaćini. (14)

Zaraza konačnog domaćina u prirodnim se odnosima odvija na način da on ingestijom unese hidatidnu cistu koja se nalazi u tkivu prijelaznog domaćina te se u tankom crijevu konačnog domaćina razvije odrasli oblik parazita. (1) Prepatentni period u konačnom domaćinu je dug 40 do 50 dana. (10) Zaraženi konačni domaćini su tipično asimptomatski nositelji, čak i u životinja s teškom infekcijom, jer parazit nema patogeni učinak na konačnog domaćina ukopavajući se duboko između resica tankog crijeva. U crijevu može biti nekoliko stotina pa i tisuća trakavica koje mogu preživjeti i do 20 mjeseci. (1)

Odrasle trakavice proizvode jajašca od kojih svako jajašce sadržava jedan embrij, odnosno onkosferu. Krajnji gravidni proglotidi, od kojih svaki ima 200 do 300 jajašaca, izlaze u okoliš defekacijom ili pasivno migrirajući kroz anus konačnog domaćina. Jajašca se oslobađaju u okolišu, mogu preživjeti i biti dugo zarazna, do 2 godine na tlu. (1,10)

Prijelazni domaćin se zarazi ingestijom jajašaca iz okoliša, onkosfere izlaze iz jajašaca u tankome crijevu te na aktivan način probijaju sluznicu i migriraju u visceralne organe krvlju, limfom ili na oba načina. Općenito gledajući, jetra je prvi visceralni organ na putu apsorbiranim tvarima iz probavnog sustava, no to ne objašnjava dovoljno tropizam parazita prema jetri. Osim jetre, češće su zahvaćeni i pluća, mozak, mišići, limfni čvorovi te drugi organi i tkiva. (1,10) Ličinka se u parenhimnom organu počinje razvijati nekoliko dana nakon ulaska, odnosno oko pet dana nakon ingestije jajašaca. Razvijajući se, ličinke prolaze kroz multivezikularni stadij metacestode; stvaraju ciste ispunjene tekućinom, takozvane hidatide ili hidatidne ciste, a nakon otprilike pet mjeseci stijenka hidatidne ciste je u potpunosti razvijena. U slučaju *E. multilocularis*, cista se naziva alveolarna hidatida. (5) Što se tiče morfološkog izgleda i sastava tekućine koja ispunjava hidatidnu cistu, ona je svijetložute boje i sadrži 17-200 mg proteina po 100 ml cistične tekućine. Zanimljiva

je činjenica da je tekućina po sastavu vrlo slična serumu domaćina te sadrži imunoglobuline. Drugi sadržaj hidatidne ciste osim tekućine, poput primjerice skoleksa, često se naziva hidatidni pijesak. (10)

Tri sloja čine hidatidu. Prvi, unutarnji sloj je obložen germinativnim slojem iz kojeg se razvijaju protoskoleksi. Germinativni sloj sastoji se od mišićnih stanica, živčanih stanica, stanica koje pohranjuju glikogen te nediferenciranih matičnih stanica. (5) Germinativne totipotente stanice mogu metastazirati u prijelaznom ili slučajnom domaćinu ukoliko se nađu u krvotoku. (20) Slijedi srednji ili laminarni sloj koji se sastoji od vezivnog tkiva te treći, vanjski sloj, poznat i kao adventicija ili ektocista. Sincicij stanica germinativnog sloja se diferencira u mnogobrojne mikrovile koji urastaju u laminarni sloj. Iz germinativnog sloja pupaju mjehurići u kojima se razvijaju protoskoleksi, odnosno zametci skoleksa. Veličina i rast lezija u ljudi su vrlo varijabilni, rast lezija je u prosjeku 1 do 5 cm u promjeru na godinu dana, dok veličina lezije varira od 1 do 15 cm u promjeru, a poznate su i lezije veće od 20 cm. (1,18)

3.3 Patogeneza

E. multilocularis je razvio različite strategije kako bi modulirao okoliš domaćina i izbjegao njegov imunski odgovor. (21) Genetička raznolikost u vrsti nije još u potpunosti razjašnjena, no pretpostavlja se da i vrlo male genetičke razlike mogu imati ulogu u varijacijama infektivnosti za ljude i u patogenezi. (22)

Parazitsko tkivo se sastoji od mnogo sitnih, nepravilnih šupljina, odnosno vezikula, koje su zapravo alveolarne hidatidne ciste. Ta lezija, sastavljena od konglomerata ličinki, nalikuje na labirint s mnogo malih komora i mikrovezikula, koje ne moraju biti makroskopski odmah uočljive. Mikrovezikule su obrubljene tankim laminarnim slojem, koji je tanji nego kod CE te također lezije nisu razgraničene adventicijskim slojem, kao u CE. Pojedine vezikule se ne šire povećavanjem, već egzogeno pupajući kroz laminarni sloj (4), odnosno aseksualnom lateralnom diobom. (1) Granica tog invazivnog tkiva prema normalnom parenhimu jetre nije jasna zbog fibroznog i upalnog odgovora domaćina koji s vremenom postaje kroničan. Središnji dio lezije, koji se sastoji većinom od vezivnog tkiva, često je likvificiran ili kalcificiran zbog nekroze koju uzrokuje nedostatna vaskularizacija ili ponekad zbog bakterijske

infekcije. (23) Ponavljajući proces pupanja, parazit tvori invazivnu spužvastu leziju koja veličinom može varirati od nekoliko milimetara do lezije koja zahvaća cijelu jetru. U ljudi su rasplodne kapsule s protoskoleksima vrlo rijedak nalaz. (4)

3.3.1 Receptori parazita

Parazitski helminti su filogenetski relativno usko povezani sa svojim domaćinima sisavcima s kojima dijele brojne međustanične komunikacijske sustave. (24)

Formula rasta *E. multilocularis* slična je formuli rasta malignih tumora zahvaljujući sposobnosti egzogenog pupanja (20) i bolest pokazuje ozbiljne kliničke simptome karakterizirane progresivnom i invazivnom proliferacijom parazita.

Germinativni sloj alveolarne hidatide pokazuje visoku ekspresiju EGFR-a, a EGFR-om posredovani PI3K/Akt te Ras/Raf/MEK/ERK signalni putovi su usko vezani uz pojavu i razvoj tumora. EGFR igra važnu regulatornu ulogu u nizu bioloških procesa, kao što su stimulacija proliferacije stanica tumora, neovaskularizacija, antiapoptoza tumorskih stanica i promocija adhezije, invazije i metastaziranja tumorskih stanica.

Osteopontin je multifunkcionalni citokin i adhezijski protein koji promovira fosforilaciju EGFR te njegovo autokrino lučenje u domaćinu također ima ulogu u rastu parazita. (25)

Inzulin kojeg luči domaćin može stimulirati inzulinske signalne putove *E. multilocularis* i time njegov razvoj, što objašnjava potencijalni mehanizam komunikacije parazita i domaćina te organski tropizam prema jetri. Naime, najviše koncentracije inzulina u sisavaca nalaze se upravo u spoju portalne vene i jetrenog parenhima. Kao evolucijski konzerviran signalni put, domaćinov inzulin može pomoći u stvaranju i razvoju metacestoda te diferencijaciji parazita. (25,26)

Domaćin potpomaže održavanje i razvoj parazita i preko FGF-a kojeg luči njegova jetra te stimulira FGF signalni put *E. multilocularis*. (25) FGF je pojačano eksprimiran tijekom hepatične fibroze, što stimulira evolucijski konzervirani FGF signalni put parazita te se on razvija, a razvitak parazita potiče daljnju fibrozu u domaćinu, što stvara začarani krug. (26)

3.3.2 Produkti parazita

Iako *E. multilocularis* nema probavni sustav niti ekskretorni sustav, posjeduje unutarstanične signalne putove koji reguliraju metabolizam. Parazit luči izvanstanične vezikule koje pupaju iz membrane kako bi modificirao lokalni okoliš. Vezikule su lipidni dvosloji koji sadrže mnoštvo bioaktivnih molekula poput lipida, glikana, proteina, miRNA i DNA te se smatraju načinom na koji stanice izbacuju suvišne i nepotrebne komponente kako bi održale homeostazu. Dodatno, vezikule sudjeluju u međustaničnim komunikacijama te mogu pridonijeti patologiji infekcije i interakciji između domaćina i parazita. (27,28)

Među bioaktivnim molekulama vezikula nalazi se miRNA, subklasa malih regulatornih RNA koje se vežu na specifična mjesta na netranslacijskim regijama i zatim induciraju translacijsku represiju ili degradaciju ciljane mRNA. Ova subklasa je usko povezana s patogenezom parazita. miR-4989 je jedna od najviše eksprimiranih miRNA u cestoda općenito te ima imunomodulatorne efekte. U makrofazima pokazuje učinke poput moduliranja produkcije NO te ekspresije gena citokina i ključnih komponenti LPS/TLR4 signalnog puta. (28)

In vitro dokazi govore u prilog postojanju ekskretornih proteina *E. multilocularis*, kodiranih genom EmuJ_000439500, koji inhibiraju klasični put sustava komplementa domaćina, odnosno domaćinovu enzimsku kaskadu proteina koja rezultira fagocitozom ili lizom membrane uzročnika bolesti. Ovo otkriće objašnjava mehanizam izbjegavanja sustava komplementa domaćina koji onkosfere koriste penetrirajući sluznicu crijeva i ulazeći u portalnu venu. (23)

Osim sustava komplementa, *E. multilocularis* inhibira i aktivnost i proliferaciju NK stanica inducirajući visoku ekspresiju inhibitornih NKG2A receptora na njihovim membranama. To može rezultirati niskom citotoksičnom aktivnosti NK stanica putem smanjene sekrecije IFN- γ . (29,30)

Pretpostavlja se i da supresija UBE2N također ima svoju ulogu u patogenezu. UBE2N je ključni enzim u lancu proteinske ubikvitinacije, koja je važni proces održavanja homeostaze proteina u stanicama te reguliranja različitih staničnih signalnih putova. Dakle, supresijom UBE2N proteina, infekcija može remetiti homeostazu stanica.

Inhibicija UBE2N može reaktivirati p53 te su potrebne daljnje studije koje će istražiti aktivnost p53 u hepatocitima domaćina zaraženog *E. multilocularis*. (21)

Infekcija parazitom promovira patološku angiogenezu analogno agresivnim tumorima, pribavljajući potrebne nutrijente za rast, sazrijevanje i daljnju invaziju. Sami mehanizam angiogeneze nije dovoljno jasan te je multifaktorijalna indukcija angiogeneze vjerojatno pod utjecajem samog domaćina ili domaćina i parazita zajedno. (27)

3.3.3 Imunosni odgovor domaćina

Kompleksna interakcija parazita i domaćina odražava se i na T stanice, koje se dijele na pomagačke Th CD4+ stanice i citotoksične CD8+ stanice.

U miševa, infekcija modulira subklase Th stanica održavajući visoki profil Th1 stanica u ranom stadiju infekcije, a zatim zapriječeni Th1 odgovor te dominantni Th2 odgovor u kasnijem stadiju. (30,31) Th1 imunosni odgovor se očituje pojačanom sekrecijom IL-12, IFN- γ i TNF- α , dok se Th2 imunosni odgovor očituje povišenim razinama IL-4, IL-5 te IL-10. (24)

Sugerirana je važna uloga disbalansa Th1/Th2 stanica u kontroli imunološkog odgovora na AE. Pacijenti s imunošću dominantno posredovanom Th1 odgovorom su skloniji nositi manje parazita ili čak abortirane parazite, dok pacijenti s dominantno Th2 odgovorom imaju veću šansu razviti kroničnu AE.

Ovaj nesrazmjer između citokina Th1 i Th2 odgovora u infekciji *E. multilocularis* nije u potpunosti razumljiv zbog ograničenog broja studija, regionalnih razlika te kompleksnih interakcija između parazita i domaćinovitih imunoloških i genetskih čimbenika. (6)

Osim disbalansa Th1/Th2 stanica, disbalans se opaža i kod Treg/Th17 stanica. (32) Važnu ulogu u induciranju imunosupresivnog okruženja parazita igraju Foxp3+ Treg stanice koje luče visoke visoke razine IL-10 i TGF- β . U kasnoj, kroničnoj fazi AE, visoke koncentracije TGF- β se akumuliraju oko parazitskih lezija. (24)

CD8+ stanice su jedne od glavnih efektorskih stanica u borbi protiv infekcije. Mogu pokazivati stanje iscrpljenosti u kroničnoj infekciji koje se očituje smanjenom

efektorskom funkcijom i smanjenim proliferativnim kapacitetom. Iscrpljene CD8+ stanice na svojoj površini ekspimiraju receptore poput PD-1, CTLA-4, TIM3 i LAG3 koji vrše imunosupresivne funkcije te time pomažu imunosnu toleranciju i perzistentnu infekciju. (32)

Uočeno je da se infekcija odražava i na razine miRNA u serumu i jetri domaćina u različitim stadijima infekcije. Stadij infekcije može se odrediti ovisno o vrsti miRNA čija je prisutnost povišena u tom trenutku te potencijalno postoji mogućnost korištenja različitih miRNA kao dijagnostičkih markera. (33)

miR-29 regulira mehanizam hepatične fibroze te predstavlja regulatorno središte za TGF- β i NF κ B signalne putove u hepatičnim stelatnim stanicama. Određene miRNA-e promoviraju migraciju i aktivaciju hepatičnih stelatnih stanica, poput miRNA-16, miRNA-195, miRNA-335 i miRNA-181b. Druge, uključujući miRNA-19b, miRNA-150 te miRNA-29, inhibiraju aktivaciju hepatičnih stelatnih stanica i sintezu ekstracelularnog matriksa ciljajući fibrogene faktore. (26)

Pokazano je da hepatično tkivo u pacijenata s AE više ekspimirira α -SMA, COL1A1, COL3A1 i TGF β II u regijama koje su susjedne lezijama, nego u regijama koje su distalnije od lezija. (26)

TGF- β signalni put je najvažniji signalni put u hepatičnoj fibrozi. Kao najpotentniji fibrogeni faktor, TGF- β je važan tijekom transdiferencijacije hepatičnih stelatnih stanica. Inhibirajući ekspresiju TGF- β receptora, točnije TGF- β RII, inhibira se aktivacija hepatičnih stelatnih stanica. (26)

4. EPIDEMIOLOGIJA

U usporedbi s *E. granulosus*, epidemiologija *E. multilocularis* je kompleksnija ponajviše zahvaljujući silvatičnom ciklusu. U ljudi, AE je primarno bolest starijih osoba, s prosječnom dobi od 50 godina prilikom dijagnosticiranja. Neke studije prijavljuju prevlast muškaraca, no smatra se da je incidencija među muškarcima i ženama približno jednaka. (10)

Zbog dugog asimptomatskog razdoblja, AE je rijetko viđena u djece.

Osamnaestogodišnji nadzor humane AE u centralnoj Europi koji je trajao do 2000. godine pokazao je kako je samo 2,1% pacijenata bilo mlađe od 20 godina. (34)

Procjenjuje se pojava preko 18.000 novih slučajeva humane AE u svijetu godišnje, a od njih barem 91% bilježi se u Kini. (35)

Što se tiče Europe, u 21. stoljeću 20 zemalja prijavljuje humanu AE na svom teritoriju, dok autori smatraju da slučajevi iz Ujedinjenog Kraljevstva i Danske nisu bili autohtoni. Jedna od najviših incidencija u Europi zabilježena je u austrijskoj saveznoj državi Vorarlberg 2011. godine, od $1,9/10^5$ /godinu. (35) U Bjelovarsko-bilogorskoj županiji ova se incidencija uspjela premašiti 2022. godine, s $2,94/10^5$ /godinu. (36)

Slijede redom incidencije izračunate u Francuskoj; $0,76/10^5$ /godinu (1982.-2009.), Litvi; $0,54/10^5$ /godinu (2013.), Švicarskoj; $0,26/10^5$ /godinu (2001.-2005.), Poljskoj; $0,20/10^5$ /godinu (1990.-2011.) te Sloveniji; $0,09/10^5$ /godinu (2001.-2005.)

Za Njemačku nije računata incidencija, već samo prevalencija i to u saveznoj državi Baden-Württemberg te je u razdoblju od 1992. do 2016. godine iznosila $2,18/10^5$ stanovnika. (35) Za usporedbu, prevalencija u cijeloj Sloveniji za period od 2001. do 2005. godine iznosila je $0,45/10^5$ stanovnika.

Najveći brojevi slučajeva u Europi, prema nacionalnim bazama podataka, dokumentirani su u Francuskoj; 575 slučajeva (1982.-2013.) te u Njemačkoj; 523 slučaja (1992.-2016.) (35)

5. KLINIČKA SLIKA

U humanoj AE klinička slika primarno ovisi o zahvaćenim organima te sekundarno o veličini lezija. Jetra je primarno mjesto infekcije te klinički oponaša cirozu ili karcinom jetre. Distalne metastaze su također moguće, ali rijetke. (37) U više od 98% slučajeva primarna lezija se javlja u jetri, posebice u desnom režnju. (34) Mogu se razviti noduli različitih veličina, a oni na površini jetre su uglavnom bjelkaste boje, palpabilni i čvrste konzistencije. U slučaju nekroze središta lezije, nalazi se viskozna tekućina žućkaste boje, sastavljena od detritusa eozinofila. Šupljine veće od 10 centimetara su moguće te se ove pseudociste često zamjenjuju s CE. (4)

Klinička slika je karakterizirana inicijalnim asimptomatskim inkubacijskim periodom od 5 do 15 godina te sljedećim kroničnim tijekom bolesti. (37) Simptomi prvenstveno uključuju kolestatsku žuticu u trećine slučajeva i/ili abdominalnu bol u trećine slučajeva. Žutica i abdominalna bol posljedice su lezija koje invadiraju bilijarne i vaskularne strukture. (23,37) Ako lezije zahvaćaju hepaticnu venu i/ili inferiornu venu cavae, moguća je klinička slika nalik na Budd-Chiari sindrom. (4) U trećine slučajeva, AE se nalazi slučajno, istražujući različite simptome poput umora, hepatomegalije, gubitka tjelesne težine, vrućice, anemije, pleuralne boli te abnormalnih ultrazvučnih ili laboratorijskih nalaza. (5,37)

U slučaju ekstrahepatične prezentacije, koja se javlja u 34% slučajeva, drugi najčešći organ su pluća. Pluća i pleura mogu biti zahvaćena ili izravnim širenjem lezije iz jetre ili sekundarno, metastazama. (4) Moguće je i zahvaćanje mozga i slezene (34), a zabilježeni su i slučajevi diseminiranih peritonealnih lezija uz zahvaćene abdominalne limfne čvorove (38), lezija želučane i duodenalne stijenke, retroperitoneja, gušterače, zatim lezije dijafragme, bubrega, nadbubrežnih žlijezda, perirealnog tkiva, ekstrahepatičnih žila i ligamenata, kostiju, kože, mišića te srca i perikarda. (37)

U suštini, morfološka struktura metacestoda u drugim organima je ista kao u jetri, no mogu varirati, ovisno o lokalizaciji. U plućima često izgledaju kao guste, okrugle ili ovalne strukture koje se nalaze u intersegmentalnim prostorima te ponekad mogu biti šuplje. Čini se da se kod AE ne događa retrakcija pulmonalnih žila, bronha ili pleure.

Kod zahvaćanja mekih tkiva, karakteristična je jaka granulomatozna upalna reakcija koja obrubljuje lezije, dok je kod zahvaćanja kosti nalaz vrlo heterogen s aktivnom osteolizom. Alveolarne lezije mozga pokazuju uzorak policistične morfologije uz fokalni edem tkiva. (4)

Unatoč tome što svjetska literatura opisuje AE kao sporo progredirajuću bolest, postoje slučajevi, posebice kod imunosuprimiranih pacijenata, ali i pedijatrijskih, koji pokazuju kako AE može rapidno progredirati te inkubacijski period može biti značajno kraći. (34) Imunosupresija može modificirati i kliničku sliku, primjerice pacijent se može klinički i slikovno akutno prezentirati piogenim apscesom te je u 10% imunosuprimiranih pacijenata uočena negativna serologija, što može pogodovati krivoj dijagnozi.

Iako je AE rijetka bolest, jedna je od najpatogenijih zoonoza. Stopa mortaliteta iznosi 50% do 60%, a u neliječenih do 90% u periodu od 10 do 15 godina nakon dijagnoze. (36) Glavni uzroci smrti, posredovani AE, su zatajenje jetre, komplikacije nakon velike operacije jetre, cerebralna AE, septički šok te gastrointestinalno krvarenje uzrokovano sekundarnom bilijarnom cirozom. (4) Prijavljeni su i slučajevi iznenadne smrti u pacijenata sa simptomima infekcije koji su potvrđeni obdukcijom. (10)

Usporedbe radi, očekivano trajanje života u liječenih pacijenata 1970-ih godina u Europi iznosilo je 3 godine od dijagnoze, dok je 2005. doseglo 20 godina od dijagnoze. (37) Studija provedena u Švicarskoj i objavljena 2008. godine pokazala je kako je životni vijek pacijenata kojima je netom bila dijagnosticirana AE bio smanjen samo 3 godine naspram opće populacije u zemlji. (4)

Razlikovanje CE od AE po samoj kliničkoj slici je vrlo teško, praktički nemoguće, zbog vrlo slične kliničke prezentacije, ali i zbog atipičnih lezija i križnih reakcija u serološkim testovima. (34)

Spontane smrti metacestoda u ljudi su prvi put zabilježene na Aljasci 1987. godine te su vodile do spontanog ozdravljenja pacijenata. Nije pokušavano s dobivanjem parazitoloških dokaza mrtvih lezija zbog samih etičkih razloga, no smatra se da se spontane smrti parazita događaju relativno redovito. Procjenjuje se da samo 1 do 10% osoba koje su izložene jajašcima parazita razvije bolest, dok ostatak ljudi eliminira infekciju svojim imunskim sustavom. (4)

6. DIJAGNOZA

Dijagnoza AE se temelji na kliničkim nalazima, epidemiološkim podacima, slikovnim pretragama, histopatološkoj detekciji, detekciji nukleinskih kiselina te serologiji. (37)

6.1 Slikovne pretrage

Ultrazvučna pretraga je temelj dijagnostike AE, posebice one locirane u abdomenu, no zahtijeva kliničara koji posjeduje određeno iskustvo. (37) AE i CE se razlikuju u morfoloziji tipičnih lezija. (34)

Uobičajeni nalazi kod AE, u 70% slučajeva, uključuju tvorbu nalik na tumor, nepravilnih rubova, koja odražava invazivni rast parazita uz zamućenje između normalnog tkiva jetre i perilezijskog granulomatoznog tkiva. (4) U leziji se nalaze regije hipoehogenosti, odnosno aktivnog parazitskog tkiva, i regije hiperehogenosti, odnosno fibroznog tkiva. (4,34) Hiperehogeno tkivo sadrži razasute kalcifikacije, koje se uočavaju tipičnim dorzalnim zasjenjenjem, ili lezije nalik na ciste sa širokom centralnom nekrozom koje su okružene nepravilnim hiperehogenim prstenom. Drugi česti uzorak pokazuje veliku leziju sa središnjom nekrozom, okruženu hiperehogenim prstenom koji predstavlja fibrozno tkivo parazita (4)

Manje tipični nalazi uočavaju se u 30% slučajeva te otežavaju dijagnostiku. U ovoj su skupini hiperehogeni noduli nalik na hemangiome koji se mogu pojaviti kao inicijalne lezije u ranom stadiju infekcije te male kalcificirane lezije kao posljedica mrtvih parazita. (4,37) Koristeći UZV pretragu, lakše je pogrešno protumačiti nalaze, primjerice cistu proglasiti hiperehogenom zonom. (34)

Moguće je i korištenje Color-Doppler UZV-a u detekciji dilatacija bilijarnih vodova ili vaskularnih opstrukcija, no zahtijeva daljnje istraživanje u mogućnosti procjene vijabilnosti lezija.

Predložena je klasifikacija koja se temelji na UZV nalazima uzorka kalcifikacije: a) difuzno infiltrirajući; b) primarno omeđen nalik na tumor; c) primarno cistoidni; d) mali cistoidni/ metastatski; e) uglavnom kalcificirani. (4)

CT daje anatomsku i morfološku karakterizaciju lezija i najbolje opisuje karakteristični uzorak kalcifikacije (37) te potpuno kalcificirani nalaz korelira s „mrtvom“, odnosno abortivnom lezijom. CT daje sliku lezije nepravilnih rubova i sadržaja poput hiperdenznih kalcifikacija i hipodenznog aktivnog parazitskog tkiva ili nekrotičnog tkiva. Zbog slabe vaskularizacije AE lezija, ne uočava se poboljšanje u prikazu nakon davanja intravenskog kontrasta. (4) U kombinaciji s PET-om smatran je vrlo pouzdan u ranoj dijagnozi.

U slučajevima dijagnostičke nesigurnosti, MR može prikazati tipičnu multivezikularnu morfologiju lezija. (36) T2 MR snimka kombinirana s MRCP je najbolja metoda za prikaz mreže vezikularnih i tubularnih formacija (4,34) te je vrlo korisna za proučavanje proširenja lezija na okolne bilijarne ili vaskularne strukture. (4,37) Na T2 snimkama mikrovezikule daju signal visokog intenziteta i ne pokazuju prožimanje kontrastom. (4) Predložena je klasifikacija AE lezija temeljena na MR snimkama, podijeljena u 5 grupa: tip 1- multiple male okrugle ciste bez solidne komponente; tip 2 - multiple male okrugle ciste sa solidnom komponentom; tip 3 – solidna komponenta koja okružuje veliku cistu i/ili nepravilne ciste s multiplim malim okruglim cistama; tip 4 – solidna komponenta bez cisti; tip 5 – velika cista bez solidne komponente. (39)

Kod preoperativne evaluacije, MRCP je zamijenila perkutanu kolangiografiju u proučavanju odnosa između AE lezija i bilijarnog stabla.

Preporuča se inicijalni radiološki pregled u svrhu isključenja pulmonalne i cerebralne AE. (37)

6.2 Izravna procjena *E. multilocularis*

Histopatološki pregled prikazuje parazitske vezikule i laminirane slojeve ocrtane PAS bojanjem. Periparazitski granulom se sastoji od epitelioidnih stanica koje obrubljaju parazitske vezikule, makrofaga, fibroblasta, miofibroblasta, divovskih multinuklearnih stanica i raznih stanica nespecifičnog imunog odgovora te je uobičajeno okružen limfocitima. Također su prisutni kolagen i ostale naslage proteina ekstracelularnog matriksa. (37)

PCR može detektirati nukleinske kiseline specifične za *E. multilocularis* u tkivima uzetim resekcijom ili biopsijom te RT-PCR procijeniti vijabilnost parazita. Međutim, negativni nalaz u uzorku uzetom aspiracijom tankom iglom ne isključuje bolest te negativni nalaz koristeći RT-PCR ne ukazuje na potpunu neaktivnost lezija.

¹⁸F FDG-PET je novija pretraga koja indirektno pokazuje granice regije parazitske aktivnosti. (37) Uz njenu uporabu mogu se detektirati metabolički aktivne lezije koje metaboliziraju glukozu, poput žarišta infekcije ili malignih tumora. (4) Ukoliko se kombinira s CT (PET/CT) ili MR (PET-MR), pokazuje aktivne lezije u periodu kad su klinički simptomi odsutni ili se povratna bolest još ne može detektirati konvencionalnim slikovnim pretragama. (37) AE lezije uobičajeno pojačano unose FDG, formirajući vruće točke na periferiji lezije, dok je središte lezije obično PET negativno. (4) Međutim, manjak detektibilne metaboličke aktivnosti ne znači smrt parazita, već ukazuje na suprimiranu upalnu aktivnost oko parazita. Stjecanje odgođene PET slike, 3 sata nakon aplikacije FDG, poboljšava procjenu primarnih i metastatskih lezija jetre. (37) PET/CT je smatran jednim od najpouzdanijih pretraga u ranoj dijagnozi i praćenju bolesti, kao i PET/MRI koji je koristan posebice u djece kada nije moguće kirurško liječenje te treba smanjiti doze zračenja u dugom praćenju bolesti. Upotreba je, naime, ograničena dostupnošću u određenim centrima, duljim vremenom koje je potrebno za snimanje i visokom cijenom. (34)

Potrebno je daljnje istraživanje korištenja spektralnog CT-a i DW-MR-a kako bi se utvrdila korisnost u procjeni aktivnosti lezija. (4)

6.3 Serologija

Imunodijagnoza predstavlja vrijedno dijagnostičko pomagalo u određivanju vrste parazita. (37) Serološka evaluacija treba slijediti dva koraka. U prvom koraku se koriste dijagnostički osjetljivi testovi kojima su mane manjak dijagnostičke specifičnosti i križna reakcija s infekcijama uzrokovanim drugim helmintima, uključujući i *E. granulosus* te s gastrointestinalnim malignitetima i cirozom jetre. U drugom koraku koriste se dijagnostički specifični testovi kako bi se potvrdili rezultati. (4) Korištenje pročišćenih, rekombinantnih ili in-vitro stvorenih *E. multilocularis* antigena, poput Em2, Em2+ i Em18, ima visoku dijagnostičku osjetljivost od 90 do

100% te specifičnost od 95 do 100%. Većina pročišćenih antigena omogućuje razlikovanje AE i CE u 80 do 95% slučajeva. (37)

Imunoblotting testovi se mogu koristiti za potvrdu dijagnoze ili kao primarni oblik istraživanja, ukoliko su lako dostupni.

Što se tiče probira na AE, kombinirani pristup koristeći UZV pretrage i serologiju razlikuje drugačije statuse infekcija među seropozitivnim individualcima; pacijente s aktivnim jetrenim lezijama, pacijente s potpuno kalcificiranim lezijama te pacijente bez detektabilnih lezija. Zadnje dvije varijante statusa infekcija se odnose na osobe izložene infekciji u kojih se parazit nije udomaćio ili ne napreduje. (37)

6.4 WHO klasifikacija AE

WHO-IWGE je razvila PNM klasifikaciju temeljenu na slikovnim nalazima koja je osnovana kao međunarodno mjerilo za standardiziranu evaluaciju dijagnostičkih i terapijskih mjera. Označava proširenje parazitske mase u jetri (P), zahvaćenost okolnih organa (N) te metastaze (M). Cilj PNM klasifikacije je kontrola kvalitete trenutnih terapijskih strategija u studijama jednog centra i konzistentna evaluacija multicentričnih studija. PNM klasifikaciji pridruženi su stadiji bolesti. (37)

Tablica 1 PNM klasifikacija AE. Prema: Brunetti et. al. (2010.) (37)

P	hepatična lokalizacija parazita
PX	primarni tumor ne može biti evaluiran
P0	nema detektabilnog tumora u jetri
P1	periferne lezije bez proksimalnog vaskularnog i/ili bilijarnog zahvaćanja

P2	centralne lezije s proksimalnim vaskularnim i/ili bilijarnim zahvaćanjem jednog režnja ¹
P3	centralne lezije s hilarnim vaskularnim ili bilijarnim zahvaćanjem obaju režnjeva i/ili zahvaćanjem dvije hepatične vene
P4	bilo koja lezija jetre s proširenjem duž krvnih žila ² i bilijarnog stabla
N	ekstrahepatalno zahvaćanje susjednih organa [dijafragma, pluća, pleura, perikard, srce, želučana i duodenalna stijenka, nadbubrežne žlijezde, peritonej, retroperitonej, parijetalna stijenka (mišići, koža, kosti), gušterača, regionalni limfni čvorovi, hepatični ligamenti, bubrezi]
NX	ne može se evaluirati
N0	bez regionalnog zahvaćanja
N1	regionalno zahvaćanje susjednih organa ili tkiva
M	izostanak ili prisutnost distalnih metastaza [pluća, distalni limfni čvorovi, slezena, CNS, orbite, kosti, koža, mišići, bubrezi, udaljeni peritonej i retroperitonej]
MX	nije u potpunosti evaluirano
M0	bez metastaza ³
M1	metastaze

¹ za klasifikaciju, ravnina koja se projicira između ležišta žučnog mjehura i vene cavae inferior dijeli jetru u dva režnja

² u navedene krvne žile pripadaju vena cava inferior, vena portae i arteriae hepaticae

³ RTG srca i pluća te CT mozga negativni

Tablica 2 Stadij bolesti pridružen PNM klasifikaciji. Prema: Kern et. al. (2017.) (4)

Stadij bolesti

I P1N0M0

II P2N0M0

IIIa P3N0M0

IIIb P1-3N1M0, P4N0M0

IV P4N1M0, bilo koji P, bilo koji N i/ili M1

6.5 MKB-11 klasifikacija

MKB-11 klasificira helmintijaze pod šiframa B65 – B83, među njima se nalaze:

B67.5 Ehinokokoza jetre koju uzrokuje *E. multilocularis*

B67.6 Ehinokokoza druge i multiple lokalizacije koju uzrokuje *E. multilocularis*

B67.7 Ehinokokoza koju uzrokuje *E. multilocularis*, nespecificirana (40)

6.6 WHO-IWGE kriteriji

WHO-IWGE grupa razvila je dijagnostičke kriterije AE. U njih se ubrajaju klinički kriteriji, s najmanje jednim znakom od sljedećih: spororastući tumor čiji simptomi i znakovi variraju ovisno o lokalizaciji, veličini i tipu tumora te je solidan, djelomično multivezikularan, s centralnom nekrozom i dijagnosticiran slikovnim metodama. (37) Uz njega se mogu nalaziti simptomi poput nelagode u gornjem desnom abdominalnom kvadrantu, gubitak apetita, gubitak tjelesne mase, ikterus i pruritus. Tumor može biti i slučajan nalaz u sklopu slikovnih pretraga asimptomatičnih pacijenata.

Epidemiološki kriterij uključuje povijest boravka u endemičnom području. (4)

Dijagnostički kriteriji nalažu najmanje 1 od 4 uvjeta; a) tipičnu leziju organa uočenu slikovnim metodama poput abdominalnog UZV, CT, MR. (37) Lezije mogu biti solidne, djelomično vezikularne, mogu i ne moraju sadržavati središnju nekrozu te mogu biti kalcificirane ili na MR-u mogu izgledati patognomično poput grozda s mikrocističnim lezijama. (4); b) detekciju specifičnih serumskih protutijela na *Echinococcus spp.* visokoosjetljivim serološkim testovima te potvrđenu visokospecifičnim serološkim testom; c) histopatološku kompatibilnost s AE te d) detekciju nukleinskih kiselina *E. multilocularis* u kliničkom uzorku.

Definiraju se i pojmovi „mogući slučaj“, „vjerojatni slučaj“ i „potvrđeni slučaj“.

Mogući slučaj uključuje bilo kojeg pacijenta s kliničkom i epidemiološkom anamnezom te slikovnim nalazima ili serologijom pozitivnima na AE.

Vjerojatni slučaj označava bilo kojeg pacijenta s kliničkom i epidemiološkom anamnezom te slikovnim nalazima i serologijom pozitivnima na AE koristeći dva testa.

Potvrđeni slučaj je onaj koji zadovoljava uvjete za vjerojatni slučaj uz histopatološki nalaz kompatibilan s AE i/ili uz detekciju nukleinskih kiselina *E. multilocularis* u kliničkom uzorku (37)

6.7 Diferencijalna dijagnoza

Diferencijalna dijagnoza, s obzirom na invazivni rast, uključuje primarne i sekundarne malignosti, posebice kolangiokarcinom. U obzir dolaze i benigne tvorbe poput cistadenoma ili CE, ukoliko postoje cistične komponente u leziji. Na UZV pretragama se male hiperehogene lezije mogu zamijeniti za hemangiom. Treba pomišljati i na bakterijske ili amebne apscese ako se uoči nekrotična lezija, posebice s velikom središnjom pseudocistom. (4)

7. LIJEČENJE

Odluka o liječenju treba biti donijeta multidisciplinarnim konsenzusom, s obzirom da tijek bolesti nalikuje na maligni tumor, uzimajući u obzir sve elemente dostupnih pretraga prije samog postupka. Rana dijagnoza, medikamentozna terapija, kirurgija i ostali modaliteti skrbi su pridonijeli uspjehu liječenja i produljenju očekivanog trajanja života u posljednja tri desetljeća. Kada god je to moguće, pacijente bi trebalo uputiti u nacionalne ili regionalne centre koji se bave liječenjem humane AE. (37) PNM klasifikacija pomaže u kategoriziranju pacijenata i vođenju odluka u liječenju. (4)

Nisu uspostavljene definitivne smjernice u liječenju iz razloga što ne postoji pouzdan parametar učinkovitosti medikamentozne terapije. (34)

Što se tiče generalnih indikacija za liječenje, sljedeći principi se trebaju pratiti: a) benzimidazoli su obavezni u svih pacijenata, privremeno nakon kompletne resekcije lezija te doživotno u svim drugim slučajevima; b) kada god je moguće, intervencijski postupci se preferiraju naspram palijativne kirurgije te c) radikalna kirurgija je prvi terapijski izbor u svim slučajevima gdje je moguća potpuna resekcija lezija. (37)

Konsenzus stručnjaka o pristupu bolesti ovisno o PNM stadiju sažet je u Tablici 3.

Tablica 3 Pristup AE ovisan o stadiju bolesti. Prema: Brunetti et. al. (2010.) (37)

WHO klasifikacija	operacija	intervencijski postupak	terapija lijekovima	preporučeno	okolnosti resursa
P1N0M0	da		da	radikalna resekcija (R0) BMZ 2 godine	optimalno
				PET/CT kontrole radikalna resekcija (R0) BMZ 3 mjeseca	minimalno
P2N0M0	da		da	radikalna resekcija (R0) BMZ 2 godine	optimalno
				radikalna resekcija (R0) BMZ 3 mjeseca	minimalno
P3N0M0			da	BMZ kontinuirano PET/CT/MR inicijalno i u dvogodišnjim intervalima	optimalno
				BMZ kontinuirano	minimalno
P3N1M0		da	da	BMZ kontinuirano + PET/CT/MR inicijalno i u dvogodišnjim intervalima	optimalno
				operacija, ukoliko je indicirana	minimalno
P4N0M0		da	da	BMZ kontinuirano + PET/CT/MR inicijalno i u dvogodišnjim intervalima	optimalno
				operacija, ukoliko je indicirana	minimalno

P4N1M1			BMZ kontinuirano +	optimalno
	da	da	PET/CT/MR inicijalno i u	
			dvogodišnjim intervalima	
			operacija, ukoliko je	minimalno
			indicirana	

7.1 Antiparazitski lijekovi

Terapija BMZ se uvodi u kliničku praksu 1975. godine, te za razliku od CE, samo suprimira rast *E. multilocularis*, zbog čega je potrebno dugotrajno liječenje. Isprva je iz ove skupine lijekova diljem svijeta bio dostupan samo mebendazol, no kasnije, kada albendazol postaje dostupniji, mnogi ga centri preferiraju zbog bolje bioraspoloživosti koja dozvoljava dvije dnevne doze.

Nije u potpunosti poznato djeluju li BMZ izravno parazitocidno ili dugoročno pomažu parazitocidnu aktivnost putem stimulacije imunskog sustava domaćina te se zbog ovoga regresija bolesti ili nepostojanje progresije bolesti smatraju uspjehom u liječenju. Rani eksperimentalni nalazi su govorili u prilog parazitostatske aktivnosti, bez ubijanja metacestoda, no postoje zabilježeni slučajevi parazitocidne aktivnosti u pacijenata s diseminiranom bolesti i imunosupresijom. (4)

Što se tiče indikacija u terapiji, dugotrajno liječenje BMZ je obavezno u svih neoperabilnih pacijenata s AE te nakon kirurških resekcija lezija. Kako rezidualno parazitsko tkivo može ostati nedetektirano kod radikalne kirurgije, uključujući i transplantaciju jetre, BMZ se trebaju davati najmanje 2 godine nakon operativnog zahvata te ove pacijente treba pratiti minimalno 10 godina zbog mogućeg povratka bolesti. Preoperativni BMZ se ne preporučuju, osim u slučaju transplantacije jetre.

Postoji mali broj kontraindikacija u liječenju AE lijekovima, koje su uglavnom povezane sa životno ugrožavajućim nuspojavama. BMZ, poput ABZ i MBZ, su kontraindicirani u ranoj trudnoći. ABZ je dokazano teratogen kod štakora i zečeva.

Fiziološka izloženost ABZ i njegovom primarnom metabolitu, ABZ sulfoksidu, u ranoj trudnoći je značajno manja nego kod životinja kod kojih su zapaženi embriotoksični i teratogeni učinci. Stoga je rizik izlaganja fetusa propisanoj dozi lijeka vjerojatno vrlo mali. Iako dosad nije zabilježen nijedan negativni učinak na ljudsku trudnoću, liječenje trudnica treba izbjegavati osim ako korist liječenja značajno nadmašuje potencijalne rizike.

BMZ se trebaju koristiti s oprezom kod pacijenata s kroničnom bolesti jetre te izbjegavati u slučajevima mijelosupresije. (37) Dugotrajna uporaba BMZ može uzrokovati bilijarne komplikacije koje se obično razvijaju nakon više od 10 godina. (4)

Neaktivne ili kalcificirane asimptomatske ciste ne treba liječiti, osim ukoliko su komplicirane. Sami BMZ nisu učinkoviti kod cisti većih od 10 cm s obzirom da im je učinak izuzetno spor u cistama s velikim volumenom tekućine.

ABZ se daje oralno oralno u dozi od 10-15 mg/kg/dan podijeljen u 2 doze i preporuča se uzimanje s obrokom bogatim masti. U praksi se daje dnevna doza od 800 mg odraslima, podijeljena u 2 doze. Kontinuirana terapija ABZ se dobro tolerira te se koristila i preko 20 godina u nekih pacijenata. Intermitentno liječenje se više ne bi trebalo koristiti. Povremeno se ABZ davao u višim dozama od 20 mg/kg/dan i do 4,5 godina.

Ukoliko ABZ nije dostupan ili se ne tolerira, MBZ se daje oralno u dozama od 40-50 mg/kg/dan podijeljen u 3 doze uzete s obrokom bogatim masti.

Čini se da nove formulacije ABZ poput liposoma i nanočestica poboljšavaju bioraspoloživost ovog lijeka. Potrebno je još randomiziranih, kontroliranih studija kako bi se donijeli konačni zaključci o učinkovitosti i nuspojavama novih formulacija. (37)

Kontrolirane nerandomizirane studije su pokazale kako je dugotrajna uporaba BMZ poboljšala desetogodišnju stopu preživljenja u neradikalno operiranih pacijenata od 80 do 83% u usporedbi s neliječenim povijesnim pacijentima sa stopama od 6 do 25%. Uporaba BMZ je u tim studijama također spriječila povratke bolesti nakon radikalnih operacija. (37)

Hospitalizacija nije potrebna, no redoviti fizikalni i laboratorijski pregledi su nužni u praćenju učinkovitosti liječenja te mogućih nuspojava. Cijena antihelmintika i ponavljanih medicinskih pregleda je visoka. Monitoriranje razine lijekova i specifičnih

protutijela te posebne slikovne pretrage, poput PET/CT ili MR, trebaju se odvijati u referentnim centrima.

BMZ se dobro toleriraju u 70 do 80% slučajeva, osim kod imunosuprimiranih pacijenata kod kojih su nuspojave češće. U najčešće nuspojave ubrajaju se povišenje transaminaza, proteinurija, leukopenija, gastrointestinalne smetnje, privremeni gubitak kose i neurološki simptomi poput nesаницe i vrtoglavice. (4)

Prva tri mjeseca nužni su pregledi u cilju traženja nuspojava i to svaka 2 tjedna, zatim jedanput mjesečno u prvoj godini, a potom svaka 3 mjeseca. Ukoliko dođe do povišenja nalaza aminotransferaza koje su 5 puta veće od gornje granice referentnih vrijednosti, preporučeni su koraci: provjeriti druge uzroke povišenja aminotransferaza, poput drugih lijekova, virusnog hepatitisa, bilijarne opstrukcije uzrokovane AE ili jetrenog apscesa; svakako monitorirati razine lijeka; ako su razine ABZ sulfoksida u serumu više od preporučenih (1-3 $\mu\text{mol/L}$, 4 sata nakon jutarnje doze), smanjiti dozu ABZ i prijeći na alternativni BMZ (MBZ ako je korišten ABZ i obrnuto) te ako takvo povišenje aminotransferaza perzistira, potrebno je konzultirati referentni centar. (37)

Smanjenje broja leukocita ispod $1.0 \times 10^9/\text{L}$ ukazuje na toksičnost BMZ te nalaže ukidanje terapije. (37)

Provedena su ispitivanja učinkovitosti drugih lijekova te su neki pokazali obećavajuće rezultate in vitro, poput itrakonazola, metiazola i nitazoksanida, no nisu postigli nikakve značajnije kliničke učinke. (4,37)

S druge strane, amfotericin B je pokazao parazitostatski učinak in vitro, kao i in vivo (4) te su konvencionalni i liposomalni oblici amfotericina B korišteni kao spasonosna terapija kod nekih pacijenata koji nisu tolerirali BMZ. (37) Nedostaci ovog lijeka uključuju značajne nuspojave, intravensku primjenu, kao i činjenicu da je korišten samo u manjeg broja ljudi te zahtijeva daljnja proučavanja. (4)

Prema eksperimentalnim podacima prazikvantel se ne bi smio koristiti u liječenju humane AE. (37)

Boljim razumijevanjem biologije, patogeneze i životnog ciklusa *E. multilocularis* otvaraju se novi potencijali u liječenju, poput blokiranja parazitskih molekula ključnih za njegovo održavanje. (4)

7.2 Kirurško liječenje

Primarni cilj kirurškog liječenja je radikalna resekcija. Ekscizija cjelovite parazitske lezije treba slijediti pravila kirurgije tumora te je klasificirana u skladu s kvalitetom resekcije: R0 označava rubove bez ostataka lezije, R1 mikroskopske ostatke lezije na rubovima resekcije i R2 makroskopski vidljive ostatke lezije na rubovima. (37)

Zbog ranije dijagnoze i poboljšanih kirurških tehnika, smatra se da je u današnje vrijeme oko 50% lezija u potpunosti resektabilno. (4)

Čini se da neradikalna operacija jetre, koja je prije smatrana djelotvornom u smanjenju parazitske mase, ne nudi prednosti pred konzervativnim liječenjem. Lezije koje nisu ograničene na jetru ne čine same po sebi kontraindikaciju za operaciju, ali operacija treba slijediti pravila R0 resekcije.

Lezije drugih organa, primjerice mozga, trebaju se liječiti kirurški ili drugim metodama. Palijativne resekcije kombinirane s BMZ dokazano učinkovito liječe kožne lezije.

Bez obzira na tip procedure, konkomitantna terapija BMZ je nužna tijekom najmanje 2 godine. Nijedan sustav klasificiranja stadija bolesti ne može prosuđivati resektabilnost, no WHO-IWGE PNM klasifikacija daje grubu procjenu i omogućava usporedbu rezultata različitih grupa. Svaki slučaj bi trebao biti razmatran u sklopu interdisciplinarnog tima te bi prije potencijalne kompletne resekcije lezije i utvrđivanja diseminacije trebalo pažljivo proučiti preoperativne slikovne nalaze.

Što se tiče kontraindikacija za kirurško liječenje, radikalnu resekciju treba izbjegavati kad R0 resekcija nije moguća. Palijativna kirurgija je gotovo uvijek kontraindicirana, a transplantacija jetre je većinom kontraindicirana u slučajevima ekstrahepatičnih lezija te ako su BMZ i/ili imunosupresivni lijekovi kontraindicirani. (37) Prema novijoj literaturi, ekstrahepatične lezije nisu apsolutna kontraindikacija za transplantaciju jetre, ako ih se može adekvatno kontrolirati uporabom BMZ. (4)

Kako rast parazita nalikuje na maligni tumor, koriste se procedure i tehnike kao u onkološkoj kirurgiji, s reznim rubom sigurnosti 2 cm od lezije. Iako palijativnu kirurgiju treba izbjegavati kad god je to moguće, zbog raznovrsnosti manifestacija AE rješenja

se trebaju nalaziti na individualnoj razini. R1, pa čak i R2 resekcije mogu biti nužne ako se radi o izvoru sepse, a kada R0 resekcija nije moguća i/ili ukoliko perkutana ili endoskopska drenaža nije moguća. U suštini, u tim slučajevima treba prvo pokušati s perkutanom i/ili endoskopskom drenažom, tek onda s R1 ili R2 resekcijama. (37)

Kod transplantacije jetre, imunosupresija podupire ponovni rast ostataka ličinki te formaciju ili rast metastaza. Transplantacija jetre je rezervirana za pacijente u vrlo poodmaklim stadijima bolesti kao spasonosna terapija. Prvi put je izvedena, kao opcija kod pacijenta s neresektabilnom AE lezijom, 1986. godine. (41) Zabilježena je petogodišnja stopa preživljenja nakon transplantacije jetre od 71% i petogodišnji period bez bolesti u 50% u 44 pacijenta koji su bili uključeni u prvu europsku multicentričnu studiju. (4) Uvjeti za transplantaciju jetre su značajna insuficijencija jetre, poput sekundarne bilijarne ciroze ili Budd-Chiari sindroma, rekurentni životno ugrožavajući kolangitis, nemogućnost izvođenja radikalne resekcije jetre te odsutnost ekstrahepatičnih lezija, dok se slučajevi s rezidualnom AE u plućima ili abdominalnoj šupljini trebaju razmatrati kao iznimne indikacije, važući sve prednosti i mane terapije. (37)

2011. godine liječnici iz Kine objavljuju alternativnu kiruršku tehniku jetrene autotransplantacije, u kojoj se jetra odstranjuje, parazitske lezije resekiraju te se ostatak jetre vraća pacijentu. (42) Tehnika je korištena kao spasonosna terapija kod velikih lezija koje su zahvatile vaskularne strukture. Na ovaj način se može izbjeći korištenje imunosupresivnih lijekova i potencijalnih komplikacija, no, iako su rezultati obećavajući, potrebna su daljnja istraživanja u duljem vremenskom periodu. (4)

Dugotrajno preživljenje, preko 15 godina, je moguće u pacijenata s ostatnim ili rekurentnim lezijama uz liječenje BMZ. (37) Ukoliko je resekcija jetre planirana pri dijagnozi, preoperativna terapija nije indicirana, međutim, ABZ se često daje tjednima ili mjesecima nakon dijagnoze ako je kirurško liječenje odgođeno. Neresektabilne lezije mogu postati kirurški dostupne nakon dugotrajne antiparazitske terapije ili drenaže nekrotičnih masa. (4)

Rizici kirurškog liječenja uključuju sve rizike povezane s bilo kojim kirurškim intervencijama te specifično moguće oštećenje velikih krvnih žila i kronične bakterijske infekcije povezane s imunosupresijom. Nevidljivi ili neprepoznati ostaci parazita mogu ponovno narasti i diseminirati u druge organe i nakon više godina.

Nužna je hospitalizacija na kirurškom odjelu s lako dostupnim zalihama krvi. Kirurški tim bi trebao imati iskustva s opsežnim operacijama jetre te liječenjem AE.

Potporne medicinske mjere uključuju posttransplantacijsko redovito praćenje, podešavanje imunosupresivnih lijekova te dijagnozu i rješavanje komplikacija imunosupresivnog liječenja uz kontinuiranu kemoterapiju s BMZ. (37)

7.3 Endoskopske i perkutane intervencije

Određene lokalne komplikacije se mogu pojaviti u 10 do 44% pacijenata s neresektabilnim lezijama zbog kojih treba razmatrati intervencijske procedure. (4,37) U češće komplikacije se ubrajaju kolangitis, jetreni apscesi i bilijarne strikture. (4) Endoskopske i perkutane intervencije su indicirane ukoliko se komplikacije operacije smatraju previsokim rizikom i totalna resekcija ne može biti sigurno izvedena. (37)

Glavne indikacije uključuju jetreni apsces uzrokovan bakterijskom infekcijom ili nekrozom lezije, opstruktivnu kolestatsku žuticu s ili bez akutnog kolangitisa, trombozu hepatične ili portalne vene te krvarenje iz varikoziteta jednjaka uzrokovano portalnom hipertenzijom.

Endoskopske i perkutane intervencije mogu širiti parazitski materijal te se trebaju izbjegavati ukoliko postintervencijski BMZ nisu dostupni. (37) Indicirane su preintervencijska antibiotska profilaksa i lavaža bilijarnih vodova prije stentiranja kod ERCP-a. (4)

Perkutana bilijarna ili apscesna drenaža je, s obzirom na prednosti, zamijenila palijativnu kirurgiju s jejuno-bilijarnim anastomozama u liječenju životno ugrožavajućih kolangitisa ili jetrenih apscesa. Međutim, perkutana bilijarna drenaža zahtijeva trajni zaživotni vanjski odvod i redovito mijenjanje kako bi se prevenirala opstrukcija.

Endoskopska dilatacija striktura bilijarnih vodova praćena umetanjem multiplih plastičnih stentova je zanimljiva alternativa perkutanim intervencijama, s obzirom da odmah dopušta unutarnju bilijarnu drenažu.

Dodatna terapija ursodeoksikolnom kiselinom se provodi u nekim centrima te njezinu učinkovitost u sprječavanju opstrukcija stentova treba dodatno proučavati u budućnosti.

Kombinirane uz BMZ, endoskopske i perkutane intervencije izbjegavaju palijativnu kirurgiju i mogu poboljšati očekivano trajanje i kvalitetu života. Dodatno, radikalna resekcija koju nije bilo inicijalno moguće izvesti može postati moguća slijedeći smanjenje nekrotične šupljine nakon perkutane drenaže.

Rizici endoskopskih i perkutanih intervencija uključuju hemoragiju te unutarnje istjecanje žuči ili produljeno žučno istjecanje kroz vanjski dren.

Kratkotrajna hospitalizacija je obično nužna. Potrebna je specifična oprema koja dozvoljava praćenje UZV-om i/ili CT-om te prikladni endoskop. (37)

7.4 Praćenje pacijenata s AE

Nakon započinjanja bilo kojeg oblika terapije, treba planirati dugotrajno praćenje pacijenata, uključujući UZV, serologiju, kompletnu krvnu sliku, razine aminotransferaza i idealno ¹⁸F-FDG-PET tijekom liječenja BMZ. Ovisno o kliničkom stanju i mogućem prisustvu komplikacija, klinički pregledi bi se isprva trebali odvijati svaka 3 mjeseca, zatim svakih 6 mjeseci te svakih godinu dana. (4)

Praćenje UZV-om se preporuča u intervalima od 6 do 12 mjeseci te CT-om i/ili MR-om u intervalima od 1 do 3 godine. (4,37) Zabilježeni su povrati bolesti i 10 godina nakon kurativne resekcije uz dvogodišnju uporabu BMZ te se zbog toga preporuča praćenje pacijenata najmanje 10 godina. (4) Progresija bolesti se može zapaziti povećanjem lezija u određenom vremenskom periodu.

Preporučeno je utvrđivanje razine ABZ sulfoksida u serumu, 4 sata nakon jutarnje doze, nakon 1, 4 i 12 tjedana od početka terapije, također i 2 do 4 tjedna nakon podešavanja svake doze (37) te ukoliko dođe do neočekivanih nalaza, poput povišenog titra protutijela, promjena u slikovnim dijagnostičkim nalazima i slično. (4) Procijenjeni terapijski raspon ABZ sulfoksida je 0,65-3 µmol/L. Doziranje ABZ treba smanjiti ako su razine ABZ sulfoksida u 2 uzastopna mjerenja preko 10 µmol/L.

Kod monitoriranja razina MBZ u krvi, razine trebaju biti preko 250 nmol/L. (37)

Potpuna kirurška resekcija rezultira brzim smanjenjem anti-EmII/3-10 i anti-Em18 protutijela koja naknadno postanu nedetektabilna u uobičajenom periodu od 3 godine. (4)

Interpretacija seroloških nalaza u pacijenata liječenih s BMZ bez radikalne resekcije je kompleksnija. Prisutnost anti-EmII/3-10/Em18 protutijela vjerojatnije odražava prisutnost vijabilnih metacestoda, dok njihovo nestajanje sugerira izumiranje lezija.

BMZ su parazitostatici te su mnoge studije demonstrirale kako oni ne ubijaju metacestode *E. multilocularis*. Nakon više godina liječenja s BMZ uz odsutnost progresije lezije dokazanom konvencionalnim slikovnim metodama te neizravnom procjenom vijabilnosti PET/CT-om, postavlja se pitanje prestanka liječenja. (37) U provedenim studijama pacijenti su nakon dugogodišnjeg liječenja s BMZ izgubili metaboličku aktivnost u ¹⁸F FDG-PET/CT, no to nije bilo dovoljno u odluci odabira podobnih pacijenata za prestanak terapije. Postoje naznake da bi kombinacija anti-EmII/3-10/Em18 protutijela uz serologiju i ¹⁸F FDG-PET/CT mogla identificirati pacijente kod kojih je prestanak terapije indiciran. Kako bi se izbjegle lažno negativne snimke i povećala osjetljivost PET/CT-a tijekom praćenja lezija, preporuča se odgođeno snimanje, 3 sata nakon injekcije FDG. (4)

8. GEOGRAFSKA RASPROSTRANJENOST

E. multilocularis se nalazi u širokom geografskom rasponu ograničenom na sjevernu hemisferu, uključujući endemske regije u središnjoj Europi (Austrija, Francuska, Njemačka, Švicarska), sjevernoj i središnjoj Aziji (Rusija, Bliski Istok, Indija, Kina, Japan) i Sjevernoj Americi. (10,13)

Unatoč širokoj distribuciji, *E. multilocularis* je u suštini parazit tundri s najvećom prevalencijom u subarktičkim regijama Kanade, Aljaske i Rusije. (10)

1980-ih godina humana AE se u Europi pojavila samo u Austriji, Francuskoj, Njemačkoj i Švicarskoj, no od 1990-ih godina sporadični slučajevi prijavljuju se i u Belgiji, Poljskoj, Češkoj, Slovačkoj i Grčkoj. (43)

U posljednja tri desetljeća rasprostranjenost parazita se značajno povećala, među ostalim u mnoge europske zemlje kao Baltičke zemlje, Belgiju, Hrvatsku, Češku, Dansku, Mađarsku, Italiju, Lihtenštajn, Luksemburg, Nizozemsku, Norvešku, Poljsku i Slovačku. (13) U periodu od 2001. do 2018. godine devet europskih zemalja prijavljuje prve slučajeve autohtone humane AE. (36)

Među europskim zemljama, jedino Ujedinjeno Kraljevstvo, Irska, Finska i Malta imaju kontinuirane dokaze odsustva *E. multilocularis* u divljim i domaćim populacijama konačnih domaćina. (44)

Ekološki procesi u podlozi proširenja geografskog raspona parazita su i dalje nedovoljno poznati. Predloženi su mogući uzroci poput rasapa *E. multilocularis* preko urbanizacije crvenih lisica, povećane distribucije određenih prijelaznih domaćina, promjene u iskorištavanju zemlje i kompozicije krajolika, klimatskih promjena te poboljšane dijagnostike. (13,45) Maksimalna kontaminacija jajašcima *E. multilocularis* predviđa se na mjestima gdje se preklapaju urbana i ruralna staništa. (10)

Poznato je da određen utjecaj na geografski raspon ima klima, s obzirom na to da neke zemlje prijavljuju preference parazita poput hladnijih regija i/ili regija s većom vlažnošću. Jajašca su visoko rezistentna na raspon temperatura od -18 do 4°C i visoku vlažnost, ali ne i na ekstremne temperature i suhe uvjete. Primarni terenski uvjeti, poput uzdignutosti i iskorištavanja zemlje, također imaju određen utjecaj na distribuciju i biologiju *E. multilocularis*. (13)

9. EUROPA

9.1 Hrvatska

Prva detekcija *E. multilocularis* u Hrvatskoj je prijavljena 2015. godine i to u crvenih lisica te je prijavljena sa srednjom prevalencijom od 7,5% u 2015. godini i 6,6% u 2016. godini u kontinentalnim regijama središnje i istočne Hrvatske. (16)

Primijećen je značajan porast u srednjoj prevalenciji kod crvenih lisica, posebice u Bjelovarsko-bilogorskoj županiji, koji sugerira širenje uzročnika od istočne prema središnjoj kontinentalnoj Hrvatskoj.

U periodu od siječnja do ožujka 2018. godine, 28 od 249 fekalnih uzoraka crvenih lisica iz različitih dijelova kontinentalne Hrvatske bilo je nakon testiranja PCR-om pozitivno na gene *E. multilocularis*, što čini srednju prevalenciju od 11,24%. Gotovo identična prevalencija od 11,7% je pronađena na lokaciji oko Vukovara. Na području Bjelovarsko-bilogorske županije lokalna prevalencija infekcije crvenih lisica doseže 28,57%. (36)

U prvoj polovici 20. stoljeća populacija zlatnog čaglja u Europi se dramatično smanjila zbog fragmentacije staništa i intenzivnog lova. Gustoća populacije se značajno smanjila na području Balkanskog poluotoka, a na rubnim dijelovima je potpuno nestala u zadnjih 60 godina. Tijekom tog perioda, nove populacije su uspostavljene u više europskih zemalja, pa tako i u Hrvatskoj. S obzirom na manjak suparnika, oportunističko ponašanje i dijetu sveždera, može se pretpostaviti daljnje širenje zlatnog čaglja. (46) Studija koja opisuje prvi slučaj infekcije zlatnog čaglja u Hrvatskoj navodi ukupno 29 pregledanih leševa odraslih zlatnih čagljeva usmrćenih u prometnim nesrećama ili odstreljanih. Nakon standardnog postupka pregleda probavnog sustava, izolirane su trakavice roda *Echinococcus*. Morfološkom i molekularnom analizom utvrđene su 4 trakavice *E. multilocularis* u jednoj životinji, koja je nađena na području oko Jasenovca. (11)

Unatoč tome što je AE endemična u susjednim zemljama poput Slovenije i Mađarske, Hrvatska je smatrana zemljom bez slučajeva ove bolesti sve do 2017. godine kada se dijagnosticira prvi slučaj u bolesnika iz Vukovara te objavljuje 2020.

godine. (47) Od 2019. do 2022. godine dijagnosticirano je 5 novih slučajeva autohtone AE, svi u ruralnom istočnom dijelu Bjelovarsko-bilogorske županije. (36)

Svi pacijenti su bili izloženi ruralnom tlu i domaće uzgajanom povrću blizu šuma, dok su se neki dodatno bavili aktivnostima vezanim uz šumu, poput prikupljanja gljiva i drva.

Osnovne karakteristike pacijenata s autohtonom AE prikazane su u tablici 4.

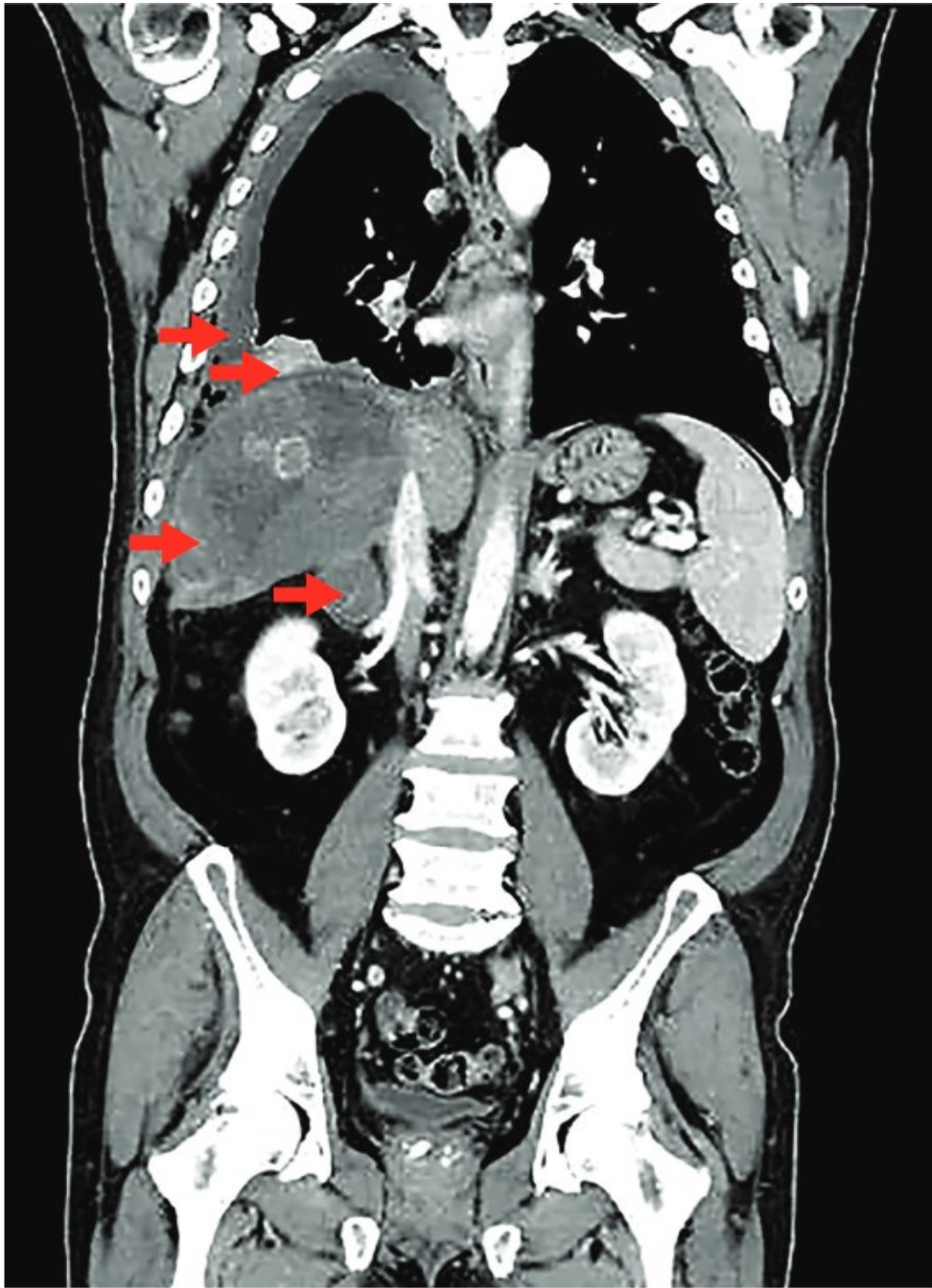
Tablica 4 Demografske i kliničke karakteristike autohtone humane AE u Hrvatskoj od 2017. do 2022. godine. Prema: Balen Topić et. al. (2023.) (36)

Pacijent: spol, dob, godina dijagnoze	Klinička slika i trajanje simptoma prije dijagnoze	PNM klasifikacija, klinički stadij	Dijagnoza i praćenje	Terapija	Komplikacije
Br. 1 muškarac 63 godine 2017.	vrućica, dispneja, kašalj, desnostrana bol u prsima, 3 godine	P4N1M1 IV	MSCT patohistologija serologija PCR FDG-PET	ABZ, parcijalna resekcija, amfotericin B, meflokin	intraop. krvarenje, pancitopenija, agranulocitoza sa sepsom – uzrok: ABZ
Br. 2 muškarac 64 godine 2019.	bol u gornjem desnom abdominalnom kvadrantu, žutica, 5 mjeseci	P4N1M0 IV	MSCT patohistologija PCR	lobektomija jetre, ABZ 2 godine postop.	ne

Br. 3 žena 37 godina 2021.	bol u gornjem desnom abdominalnom kvadrantu, 8 mjeseci	P4N0M0 IIIb	MSCT patohistologija serologija PCR FDG-PET	ekscizija, ABZ postop., transplantacija jetre	tromboza hepatične arterije nakon ekscizije, rekurentni kolangitis
Br. 4 žena 58 godina 2022.	bol u gornjem desnom abdominalnom kvadrantu, mučnina, 2 mjeseca	P4N0M0 IIIb	MSCT patohistologija serologija PCR FDG-PET	ABZ, parcijalna resekcija	ne
Br. 5 žena 67 godina 2022.	nelagoda u gornjem desnom abdominalnom kvadrantu, 8 godina	P3N0M0 IIIa	MSCT patohistologija serologija PCR FDG-PET	lobektomija jetre, ABZ postop.	leukopenija, povišene transaminaze- uzrok: ABZ
Br. 6 žena 53 godine 2022.	nelagoda u gornjem abdomenu, mučnina, 4 godine	P2N0M0 II	MSCT serologija FDG-PET patohistologija PCR	ABZ, ekscizija	povišene transaminaze i neutropenija – uzrok: ABZ

Trajanje simptoma prije same konačne dijagnoze je variralo u rasponu od 2 mjeseca do 8 godina. Veličina jetrenih lezija u pacijenata je bila u rasponu od 3,1 do 15,5 cm u promjeru. Pacijent s najvećom lezijom, pacijent broj 5, je praćen 8 godina pod dijagnozom atipičnog hemangioma. Diseminacija iz jetre u pluća je nađena samo u pacijenta br. 1. (36)

Pacijent br.1 je ujedno i prvi pacijent u Hrvatskoj s dijagnozom autohtone AE postavljene 2017. godine. U njega je bolest bila najviše proširena, što je prikazano na slici br. 1. (47)



Slika 1 CT snimka prvog pacijenta u Hrvatskoj s potvrđenom dijagnozom autohtone AE. Crvene strelice redom prikazuju desnostranu pleuralnu efuziju, lezije pluća, leziju u jetri veličine 13 x 12 x 12 cm te uvećanu desnu nadbubrežnu žlijezdu. Prema: Dušek et. al. (2020.), uz dopuštenje dr. Relje Becka. (47)

Svi su pacijenti kirurški liječeni, dvoje parcijalnom resekcijom i četvero totalnom ekscizijom. Parcijalna resekcija provedena je ipak u pacijenta br. 1 s diseminiranom bolesti i u pacijenta br. 4 s brojnim parazitskim lezijama koje su prožele gotovo čitavu jetru. Troje pacijenata je inicijalno pogrešno dijagnosticiran neoplastični tumor jetre te im nije primijenjen preoperativni ABZ.

Zabilježene su dvije umjerene i jedna teška reakcija na ABZ, što je bio razlog prekidanja terapije ABZ u troje pacijenata. Najozbiljnija reakcija se odvila kod pacijenta br. 1 s diseminacijom lezija u pluća te je lijek obustavljen jednu godinu nakon palijativne operacije, s obzirom na značajnu pancitopeniju i sepsu uzrokovanu agranulocitozom. Kod ovog pacijenta primijenjena je spasonosna terapija amfotericinom B tri puta tjedno tijekom 4 tjedna te jednom tjedno sljedeće 2 godine. Zatim je, zbog porasta kreatinina i GGT-a u serumu, terapija zamijenjena meflokinom, jednom tjedno po 250 mg. Nakon 1,5 godine terapija meflokinom je obustavljena uslijed slabosti, leukopenije i porasta kreatinina i GGT-a u serumu. Unatoč netoleranciji različitih terapija, u ovog pacijenta nije bilo znakova progresije bolesti tijekom petogodišnjeg praćenja te zadnji FDG-PET u ožujku 2022. godine nije pokazao znakove metaboličke aktivnosti u preostalim parazitskim lezijama.

U pacijenta br. 3 postekscizijski klinički tijek je zakompliciran trombozom hepatične arterije koja je rezultirala epizodama teškog rekurentnog kolangitisa. Zbog navedenoga učinjena je transplantacija jetre koja je bila uspješna. U ovoj skupini pacijenata nije bilo smrtnih ishoda. (36)

Incidencija humane AE od $2.94/10^5$ /godinu u 2022. godini i prevalencija od $4.91/10^5$ za razdoblje od 2019. do 2022. godine u Bjelovarsko-bilogorskoj županiji premašila je ukupnu incidenciju u centralnoj Europi i nacionalnu srednju incidenciju u susjednoj Sloveniji. (36)

9.2 Slovenija

Između siječnja 2001. i prosinca 2005. godine 1263 pacijenata sa sumnjom na ehinokozu je serološki testirano IHA testom te su pozitivni pacijenti retestirani Western blotom u svrhu potvrde i diferencijacije između zaraze *E. granulosus* i *E. multilocularis*. Od 43 pozitivna uzorka seruma na rod *Echinococcus*, 9 ih je bilo specifično za *E. multilocularis*. Pozitivni serumi pacijenata su bili u skladu s kliničkim i slikovnim nalazima cisti jetre. Uočena incidencija za navedene godine je bila 0,45/10⁵ stanovnika, sa srednjom godišnjom incidencijom od 0,09/10⁵ stanovnika te su navedeni slučajevi prvi pacijenti s potvrđenom autohtonom humanom AE u Sloveniji. (43)

Navedeni pacijenti su dolazili iz južnih i sjeveroistočnih krajeva Slovenije, koji su poljoprivredna područja nastanjena malim glodavcima, primarnim prijelaznim domaćinima parazita. Prema izvješću o AE stoke u Sloveniji iz 1966. godine te žutogrih miševa iz 1984. godine, moguće je da je humana AE bila prisutna u zemlji, no ostala nedetektirana zbog nedostatnih ispitivanja i seroloških testova koji nisu bili dovoljno točni za razlikovanje CE od AE. Također je moguće unošenje AE iz južnih dijelova Austrije koji graniče sa Slovenijom, gdje je *E. multilocularis* prvi put prijavljen u crvenih lisica tijekom 1980-ih godina. (43)

Slovenija 2022. godine prijavljuje prevalenciju zaraze među lisicama od 29,1% te među zlatnim čagljevima od 18%. Navode se regije centralne i južne Slovenije kao područja s višom prevalencijom *E. multilocularis* te većim rizikom zaraze. Zbog proširenja staništa i povećanja populacije zlatnih čagljeva, ova životinja može uskoro postati važan izvor infekcije za ljude i domaće životinje. (48)

Iste, 2022. godine, prijavljuje se prvi slučaj zaraze barske nutrije. Ovaj glodavac, porijeklom iz Južne Amerike, je opasna, invazivna vrsta u Sloveniji, ali može poslužiti kao relevantni bioindikator prisutnosti parazita u okolišu, s obzirom da se njegova populacija u zemlji brzo povećava. (49)

9.3 Mađarska

Između 2003. i 2018. godine Mađarska prijavljuje 16 slučajeva AE. Prvi potvrđeni slučaj humane AE je službeno zabilježen tek 2008. godine, a prvi potvrđeni slučaj autohtone humane AE 2016. godine.

Prema WHO-IWGE kliničkim i laboratorijskim kriterijima, 10 slučajeva je bilo potvrđeno i 6 vjerojatno. Raspon godina među ovim pacijentima bio je od 24 do 78 godina te su dolazili iz različitih ruralnih (7 pacijenata), prigradskih (4 pacijenta) i gradskih (5 pacijenata) dijelova zemlje.

Među njima, utvrđeni su rizični faktori za infekciju, poput posjedovanja domaće vrta, boravljenja u šumi iz strukovnih razloga, posjedovanja pasa, igranja sa psima, konzumiranja divljeg povrća i voća, uočavanja lisica na mjestu prebivanja, zemljoradničkog zanimanja, konzumiranja neopranih jagoda, košnje sijena na livadama te žvakanja trave.

Kod 5 pacijenata lezije su bile slučajni slikovni nalaz te su bili asimptomatični. U simptomatičnih pacijenata, najčešći znakovi su bili epigastrična bol i bol u gornjem desnom abdomenu. Ostali simptomi su uključivali hepatomegaliju, povraćanje, gubitak tjelesne težine i pruritus te urtikariju i anasarku. Većina pacijenata vodila se pod različitim preliminarnim dijagnozama, poput neoplazmi jetre, granulomatoznog hepatitisa, hemangioma, adenoma i sarkoidoze. Ekstrahepatične lezije našle su se u 3 pacijenta, u svakog posebno: subfrenični apsces, diseminacija uz falciformni ligament i diseminacija po omentumu peritoneja. Period kašnjenja postavljanja dijagnoze varirao je od jednog mjeseca do preko 10 godina.

Zbog postavljanja krive dijagnoze, pacijent koji je vjerojatno prvi u Mađarskoj s dijagnozom AE je ostao bez adekvatne terapije te je službeno prijavljen tek 2008. godine. Zabilježena su tri smrtna slučaja. U prvom, čimbenici koji su doprinijeli smrti su središnja bilijarna opstrukcija, bilioperitonealna fistula, ozljeda bilijarnih vodova s posljedičnim izlivanjem sadržaja, potpuni izostanak liječenja s ABZ, kaheksija i podmakla životna dob. U drugom slučaju smrt je nastupila uslijed peritonitisa i sepse te u trećem slučaju uslijed postoperativnog krvarenja, zatajenja jetre i septičkog šoka.

Prva detekcija *E. multilocularis* u Mađarskoj zabilježena je u crvenih lisica 2002. godine kod granice sa Slovačkom. Kao i u ostatku centralne Europe, populacija crvenih lisica u Mađarskoj se povećala te nastanila prigradska i gradska područja. U periodu od 2008. do 2019. godine parazit je zabilježen u 18 od 19 mađarskih županija, uključujući Budimpeštu, sa srednjom prevalencijom od 7,6% u crvenih lisica. Najveća prevalencija se bilježila u sjeverozapadnoj polovici zemlje, što se može objasniti okolišnim čimbenicima poput niže temperature u tom predjelu Mađarske te povišenoj nadmorskoj razini. (50,51)

2013. godine prijavljen je prvi slučaj zaraze zlatnih čagljeva s *E. multilocularis* u Europi koji je uočen upravo u Mađarskoj. Autori su tad predvidjeli širenje parazita iz Mađarske u neendemska područja Hrvatske i Srbije putem zaraženih čagljeva lutalica. I zaista, zaraza parazitom je potvrđena u zlatnih čagljeva i crvenih lisica u Srbiji 2016. godine te 2017. godine u Hrvatskoj kod jednog zlatnog čaglja. (46,50)

Tijekom veterinarskog nadzora u Mađarskoj u razdoblju od 2015. do 2018. godine, tri svinje su potvrđeno zaražene s *E. multilocularis*, potencijalno sugerirajući svinje kao bioindikatore okolišne zagađenosti jajašcima parazita. (46)

9.4 Srbija

U travnju 2023. godine Srbija dokumentira prvi slučaj autohtone humane AE u 67-godišnje pacijentice s područja sela Radenković u Vojvodini. Nakon dugogodišnjih bolova u epigastriju, utvrđena joj je jetrena lezija otvorene etiologije za koju se nakon učinjene hepatektomije ispostavilo da je ehinokokne prirode. (52) Ubrzo nakon prvog slučaja, javlja se i drugi u studenom 2023. godine. Riječ je o 57-godišnjem muškarcu sa sjeverozapada Vojvodine koji se javio na pregled nakon pojave žutice uz epigastričnu bol te mu je učinjena perkutana bilijarna drenaža. Intraoperativna biopsija pokazala je AE lezije jetre uz zahvaćen limfni čvor u hepatoduodenalnom ligamentu, kao i znakove perineuralnog širenja. Oba slučaja potvrđena su samo patohistološkim nalazom. (53)

E. multilocularis se u zemlji prvi put bilježi 2012. godine kod euroazijskog dabra koji je potekao iz zaštićene kolonije u prirodnom rezervoaru Zasavica, nedaleko od

Radenkovića, prethodno uvezene iz Njemačke, te se stoga započinje s istragom životinja. 2016. godine provedeno je istraživanje u crvenih lisica te u zlatnih čagljeva na području Vojvodine. Životinje su prikupljene u sklopu programa nadzora bjesnoće te su nekropsirane. Od 112 crvenih lisica, *E. multilocularis* je nađen u 20, a od 28 zlatnih čagljeva, nađen je u 4. To čini prevalenciju infekcije od 17,9% u crvenih lisica i 14,3% u zlatnih čagljeva u Vojvodini.

U području koje je prethodno bilo naseljeno liscama broj čagljeva se dramatično povećao, zahvaljujući plastičnosti njihovog staništa i oportunističkim prehrabnim navikama, osobito oko Dunava. Zlatni čagljevi su se proširili po Vojvodini i zapadnoj Srbiji, smatrajući i dalje sjeveroistočnu Srbiju i južni Srijem središtima njihovog širenja.

Vojvodina čini južni dio Panonske nizine, okružena je rijekama Dunavom i Savom na zapadu i jugu te planinskim lancem Karpatima na istoku. Geografski gledano, otvorena je prema centralnoj Europi te posljedično populacije crvenih lisica u Vojvodini reflektiraju promjene u populaciji crvenih lisica u centralnoj Europi. (54)

U istraživanju značajnosti crvenih lisica u Srbiji kao rezervoara intestinalnih zoonoza 2019. godine, upravo je *E. multilocularis* zabilježen kao najbrojniji parazit među ostalim helmintima, nematodama i trematodama u probavnom sustavu. Pronađen je u 1 lisici u Banatu, 5 lisica u Bačkoj te 23 lisice u Srijemu.

Promatrajući distribuciju zaraženih lisica u Hrvatskoj i Vojvodini, udaljenost dviju najbližih točaka je oko 100 km, što postavlja pitanje o mogućoj povezanosti tih područja. Da potencijal širenja crvene lisice nije ograničavajući čimbenik pokazuje činjenica da lisice mogu prijeći pravocrtnu udaljenosti veće od 108 km u 7 dana. Uzimajući u obzir ove činjenice te položaj rijeke Dunav koja čini prepreku, može se objasniti niža prevalencija infekcije u Vojvodini sjeverno od rijeke, odnosno u Bački i Banatu te žarište infekcije u Srijemu, južno od Dunava. (55)

Zanimljiva je činjenica da je upravo u Srbiji 2022. godine otkriven prvi poznati slučaj AE u zlatnog čaglja, unatoč tome što je on u pravilu konačni domaćin. (56)

9.5 Bosna i Hercegovina

Bosna i Hercegovina 2022. godine prijavljuje prvu detekciju *E. multilocularis* u zemlji. S obzirom da je prisutnost parazita 2015. dokazana u Hrvatskoj te sugerira južno širenje granice distribucije infekcije, provedena je pilot studija. Ukupno je skupljeno i nekropsirano 57 lisica s 24 različite lokacije iz cijele zemlje u sklopu rutinskog nadzora bjesnoće, u periodu od prosinca 2021. do veljače 2022. godine. Nakon otvaranja tankog crijeva primijenjena je tehnika intestinalnog struganja te naknadno dodatne metode PCR i NGS u potvrdi morfoloških nalaza.

E. multilocularis je potvrđen u jednoj lisici koja je nađena na području oko Bihaća, upravo na lokaciji gdje izbjeglice i migranti često privremeno staju na putu prema zapadnoj Europi. Ova činjenica naglašava potrebu One Health pristupa Svjetske zdravstvene organizacije u rješavanju svih budućih pitanja i problema.

Slučajevi ehinokokoze su nedovoljno prijavljivani u zemlji, djelomično zbog zanemarivanja One Health pristupa. Nacionalni javnozdravstveni autoriteti su prijavili 34 humana slučaja ehinokokoze i jednu posljedičnu smrt u periodu od 2017. do 2021. godine, no nedostaju podaci o točnom uzročniku, odnosno je li riječ o *E. multilocularis* ili o *E. granulosus*.

U svakom slučaju, službene informacije ukazuju na nisku izloženost zaraženim konačnim domaćinima, manjak detekcije parazita te moguću pristranost kliničara netočnom dijagnostičaranju zbog nedostatka znanstvenih publikacija o AE u zemlji. Kako bi se ispunila postojeća praznina u znanstvenoj aktivnosti i posebno se usredotočilo na prijetnje javnom zdravlju povezane s *Echinococcus spp.*, postoji potreba za provedbom programa nadzora u BiH kako je propisano Delegiranom uredbom Komisije EU 2018/772. (57)

9.6 Albanija

U Albaniji je 2021. godine prijavljen jedan slučaj humane AE za kojeg se smatra da je netočno dijagnosticiran. (58)

Riječ je 36-godišnjoj ženi iz okolice grada Peshkopia koja je 2011. godine primljena na odjel gastroenterologije sa simptomima umora, anoreksije, tupe boli u epigastriju, nadutosti i gubitka tjelesne težine. U epidemiološkoj anamnezi navela je da živi na selu i posjeduje kućne ljubimce. U statusu je uočena žutica i masivna hepatomegalija te je bila pozitivna na antieholikalna protutijela u serumu. Što se tiče slikovnih nalaza, u jetri je uočena formacija od 20 x 18 cm ispunjena s mnogo cisti te su detektirane difuzne peritonealne cistične formacije. Intraoperativna biopsija pokazala je da se radi o ehinokokozi, no nije se specificirao uzročnik *E. multilocularis* te je rad svejedno objavljen kao slučaj AE, unatoč nepostojećim biološkim i molekularnim dokazima. (38)

S obzirom na kliničku prezentaciju i morfologiju lezija, smatra se da je zapravo bila riječ o CE koja je zahvatila multiple organe. Zabluda je vjerojatno bila posljedica nepoznavanja važeće nomenklature.

U pregledu globalne distribucije ehinokokoze, AE također još nije prijavljena iz Albanije. (58,59)

Albanija je zemlja smještena u jugoistočnoj Europi koju djelomično karakterizira ruralna infrastruktura s uzgojem stoke, posebno ovaca, prisutnost pasa lualica, nekontrolirana domaća kolinja i visoka stopa migracije iz sela u grad. Ovi čimbenici omogućuju širenje ehinokokoze u urbana područja. (58)

9.7 Rumunjska

U ovoj zemlji je *E. multilocularis* detektiran prvi put u glodavaca tijekom studija provedenih između 1991. i 1995. godine u području istočnih Karpata. Metacestodni stadij parazita identificiran je morfološkim kriterijima i prisutnošću protoskoleksa. Stope prevalencije kretale su se od 0,44 do 1,67 % u četiri vrste od 2416 pregledanih glodavaca. (60)

Međutim, do 2002. godine ovaj parazit nije detektiran ni u jednoj od 485 crvenih lisica iz županije Covasna ni u 50 crvenih lisica iz 3 ostale županije, Braşov, Cluj i Mureş. (60)

Prvi slučaj humane AE bilježi se 1999. godine u sjeverozapadnoj Rumunjskoj, na području županije Bihor, a drugi slučaj humane AE u središnjem dijelu zemlje u županiji Sibiu. Oba su dokumentirana serološkim metodama. (60,61)

Rumunjska je 1990-h godina bila u prvom redu među europskim zemljama po broju slučajeva nespecificirane ehinokokoze kod ljudi i životinja. S obzirom na ovakve nalaze, nove studije su provođene u razdoblju od kolovoza 2007. do ožujka 2010. godine, kada je prikupljen 561 leš crvenih lisica s područja 15 županija u Transilvaniji. Provedene su standardne tehnike pregleda probavnog sustava životinja, a identifikacija *E. multilocularis* se temeljila na morfološkim kriterijima te je potvrđena multiplex PCR-om i analizom sekvenci. Parazit je utvrđen u 27 od 561 lisice, s prevalencijom od 4,8%. Najveća prevalencija *E. multilocularis*, od 10,5 do 14,6%, utvrđena je u županijama koje graniče s Mađarskom i Ukrajinom. U cijeloj zemlji postoji tendencija smanjenja prevalencije prema središnjim dijelovima. (60)

2017. proučavano je 11 ehinokoknih izolata, 9 humanih i 2 podrijetlom od kopitara, iz sjeveroistočnih županija Iaşi, Botoşani i Vaslui te zapadnih županija Caraş-Severin i Timiş. Uzorci jetre goveda i svinje uzeti su iz klaonice i domaćinstva u Caraş-Severin županiji, a humani uzorci, iz jetre i jedan iz pluća, tijekom kirurških intervencija u ostalim županijama. Dob pacijenata kretala se od 17 do 67 godina. Analiza vrste i genotipa identificirala je 5 izolata iz ljudi kao *E. multilocularis*. Troje od 5 pacijenata zahvaćenih AE bili su poljoprivrednici, a jedan slučaj bio je povezan sa 17-godišnjim studentom koji je redovito provodio vrijeme u seoskoj kući bake i djeda.

Neuspjeh u otkrivanju metacestoda parazita u populacijama malih sisavaca i nedostatak prijavljenih slučajeva humane AE ukazuje na nedavno unošenje parazita u zemlju, vjerojatno povezano s migrirajućim populacijama lisica iz endemskih područja Mađarske, Poljske ili Slovačke.

Za Rumunjsku, broj slučajeva humane AE i CE zabilježenih u sažetim izvješćima EU-a smanjio se u razdoblju od 2011. do 2015. s 0,27 na 0,09 /10⁵ stanovnika, s 18 slučajeva registriranih u 2015. Iako je točan udio slučajeva humane AE nepoznat iz EFSA izvješća, neki slučajevi AE u rumunjskih pacijenata mogli su biti pogrešno klasificirani kao CE, jer se CE smatra od ranije endemičnom u Rumunjskoj i samim time češćom. (61)

9.8 Moldavija

Malo je informacija o epidemiološkoj situaciji u jugoistočnoj Europi, uključujući Moldaviju. Moldavija je klasificirana kao zemlja s neizvjesnim statusom endemičnosti, s jednim zapisom o *E. multilocularis* iz 1961. godine zabilježenog u kućnog miša. Ipak, vjeruje se da je zemlja endemična za parazita barem na dijelu svog teritorija, s procijenjenim jednim godišnjim slučajem humane AE, unatoč nedostatku dokaza. (61)

9.9 Turska

Prvi slučaj humane AE spominje se 1872., ali oba su oblika ehinokokoze, CE i AE, vjerojatno bivala previđena u liječničkoj praksi do 1939., kada se bilježi prvi službeni slučaj AE. Od tada su prijave ehinokokoze postupno rasle i zabilježene su u svim dijelovima zemlje. Između 1980. i 1998. su prijavljena ukupno 202 nova slučaja AE. Dobni raspon varirao je od 7 do 70 godina, s 41,18% muškaraca i 58,82% žena. Ova izvješća su u suprotnosti s podacima iz ostatka svijeta gdje većinu slučajeva čine muškarci. Svjetska literatura pripisuje ovu dominaciju muškaraca zanimanjima kao što su stočarstvo, ratarstvo i lov, kojima se većinom bave muškarci. Prevladavanje žena u zarazi parazitom u Turskoj je vjerojatno zbog činjenice da su žene općenito

jednako ili više uključene u poljoprivredu i stočarstvo od muškaraca. Većina pacijenata dolazila je iz istočne Anatolije, posebice oko grada Erzuruma. (62)

Iako nema detaljnih objavljenih podataka na temu infekcije u životinja iz tog razdoblja, zabilježeno je par slučajeva AE kod goveda 1952. i 1960. godine te jedan slučaj kod crvene lisice u europskom dijelu zemlje 1963. godine. (62,63)

Od prvog službenog humanog slučaja AE 1939. do 2021. godine, ukupno je prijavljeno približno 500 slučajeva humane AE u više od 60 istraživanja. 206 slučajeva je zabilježeno u istočnoj, jugoistočnoj i centralnoj Anatoliji i regiji uz Crno more.

Iako je AE prepoznata kao zoonoza u nastajanju u Turskoj, u ovoj je zemlji tek prije dvadesetak godina postala sustavno prijavljivana. Humana AE je visoko endemična u Turskoj, s godišnjom incidencijom od 100 slučajeva.

Turska prijavljuje i ekstrahepatične lezije, između 1994. i 1999. godine bilježi se 16 slučajeva intrakranijalne AE. Od ostalih lokacija, lezije AE su prijavljivane i u plućima, bubrezima i gušterači. (63)

U razdoblju od listopada 2015. do veljače 2016. godine prikupljeno je 50 leševa crvenih lisica poginulih u prometnim nesrećama s područja oko grada Erzuruma na istoku zemlje. Temeljem morfološkog izgleda i molekularne analize, *E. multilocularis* je identificiran u 21 lisice, što čini prevalenciju od 42%. U Turskoj je lov na lisice zakonom zabranjen, stoga se leševi lisica nisu mogli dobiti iz svih istraživanih županija. Unatoč nedostatku homogenosti u broju leševa iz županija i suprotno očekivanjima, infekcija *E. multilocularis* je bila češća u urbanim područjima, što ukazuje da bi incidencija AE mogla biti manja u ruralnim područjima. (64)

U istom razdoblju i na istom istočnom području zemlje oko grada Erzuruma, parazit se prvi put identificira u pasa lotalica. Sklonište koje ih je primilo je provelo sterilizaciju, cijepljenje protiv bjesnoće i primjenu prazikvantela te osiguralo sklonište. Nakon prijave, životinje su označene ušnom markicom i mogle su se pustiti na slobodu ili biti usvojene. Psi lotalice bili su smješteni pojedinačno u betonskim boksovima tijekom primjene prazikvantela kako bi se izolirao inficirani feces te su uzeti uzorci fecesa 24 sata nakon primjene lijeka. Od 446 fekalnih uzoraka, *E. multilocularis* je pronađen u 16, što čini prevalenciju od 3,58%. Psi se mogu

smatrati epidemiološki važnim sastavnicama životnog ciklusa parazita zbog njihove bliže povezanosti s ljudima nego silvatičkim konačnim domaćinima te su ovi podaci ukazali na značajan rizik za javno zdravlje. (65)

Mnogi dijelovi Turske smatraju se endemičnima za *E. multilocularis*. Unatoč velikom broju slučajeva zaraze ljudi, malo je podataka o zarazi životinjskih domaćina, uključujući i glodavce. Istraživanje o infekciji glodavaca s *E. multilocularis*, objavljeno je 2017. godine te provedeno u istočnoj Anatoliji, odnosno gradu Erzurum. Među 498 zarobljenih malih sisavaca (*Microtus spp.*, *Apodemus spp.*, *Mesocricetus spp.* i *Crocidura spp.*), u 5 jedinki *Microtus irani* dokazane su plodne metacestode *E. multilocularis*, s prevalencijom od 1,3%. (63,66)

Međutim, iste 2017. godine se ovaj parazit prvi put detektira u euroazijskom risu koji je usmrćen u prometnoj nesreći. U probavnome sustavu risa pronađeno je 745 trakavica, uključujući uglavnom zrele i nezrele trakavice. Samo nekoliko parazita je pokazalo proizvodnju jajašaca, s minimalnim brojem. Otprilike 12% jajašaca bilo je potpuno razvijeno i sadržavalo onkosfere. Potrebne su daljnje studije kako bi se procijenila zaraznost ovih jajašaca i uloga riseva kao konačnih domaćina. (63,67)

2020. se *E. multilocularis* prvi put otkriva i u divljoj svinji koju su ubili lovci u istočnoj Anatoliji. (63,68)

9.10 Ostale zemlje

Podaci o stanju u Grčkoj su vrlo oskudni. U istraživanju provedenom od 1988. do 2003. godine bilježi se 140 slučajeva s, kako ju se naziva, hidatidnom bolesti, no nije specificirano koji je udio pacijenata zaražen *E. multilocularis* među ukupnim brojem pacijenata. (69)

U Slovačkoj se između siječnja 2000. i listopada 2023. godine bilježi 137 slučajeva humane AE. Srednja godišnja incidencija se povećala s $0,031/10^5$ stanovnika do 2011. godine na $0,187/10^5$ stanovnika u godinama iza 2012., odnosno povećala se oko 6 puta. Do 2010. godine srednja prevalencija zaraze parazitom među crvenim lisicama iznosila je 30,3%, a u endemskim regijama na sjeveru zemlje čak 50-60%. (22) 2020. godine prijavljuje se vrlo slična prevalencija i među crvenim lisicama i

među sivim vukovima te prevalencija od 2,7% među psima. (70) 2023. se u Slovačkoj bilježi zaraza kulana, odnosno transkapijskog divljeg magarca, koji je eutaniziran nakon dugogodišnjeg boravka u zoološkom vrtu. (17)

Prvi slučaj humane AE se u Češkoj dijagnosticira 1979. godine i završava fatalno. (71) Parazit se u zemlji kod lisica prvi put uočava 1995. godine (72) te 1998. godine u šumskoj voluharici (73) što potiče liječnike na laboratorijske pretrage u svrhu dokaza zaraze ljudi. I zaista, u periodu praćenja od 1998. do 2014. godine bilježi se 20 slučajeva humane AE, dok su prva 2 slučaja tijekom praćenja dijagnosticirana 2007. godine. (72)

Što se tiče Italije, *E. multilocularis* se prvi put bilježi u crvenih lisica 1997. godine, a sedmogodišnja studija crvenih lisica iz 2018. godine pokazala je prevalenciju zaraze parazitom od 1,04%. Sve zaražene lisice su dolazile s područja sjevera zemlje. (44) 2021. zabilježen je neočekivan i zabrinjavajuć nalaz, u paketima lokalno uzgajanog bobičastog voća je, među ostalim parazitima, identificiran i *E. multilocularis*. (74) Prvi službeni potvrđeni slučaj autohtone humane AE Italiji dijagnosticira se 2023. godine u 55-godišnjeg muškarca sa sjevera zemlje. (75)

10. PREVENCIJA

Infekcija parazitom *E. multilocularis* može biti kontrolirana preventivnim mjerama koje prekidaju ciklus između konačnog i prijelaznog domaćina.

Preventivne mjere uključuju dehelmintizaciju pasa i drugih konačnih domaćina, izbjegavanje hranjenja pasa iznutricama, inspekciju mesa i edukaciju javnosti o opasnosti infekcije i higijeni te uvođenje novih legislativa. Nijedna od ovih mjera ne djeluje kada je primijenjena izolirano, tek njihovom zajedničkom primjenom postiže se učinak kontrole bolesti.

Epidemiologija i kontrola ehinokokoze se često smatraju veterinarskim problemom zbog činjenice da se bolest može regulirati kontrolom parazita u životinja. Naime, suradnja veterinarskih stručnjaka te stručnjaka javnog zdravstva je ključna za uspješnu prevenciju infekcije. (10)

AE treba tretirati kao bolest koja se pojavljuje i u Hrvatskoj te bi svi leševi crvenih lisica, zlatnih čagljeva i sivih vukova koji su predani na obavezno testiranje na bjesnoću trebali biti testirani i na *E. multilocularis*. Odgovarajući nadzor treba biti prioritet hrvatskim veterinarskim autoritetima, s obzirom da zemlje koje provode nadzor bolesti divljih životinja imaju veću šansu detektirati zoonoze i brzo primijeniti protumjere. (11)

Dehelmintizacija pasa se temelji na redovitom antiparazitskom liječenju s ciljem eliminiranja odraslih trakavica i kontrolom hranjenja životinja. U određenim zemljama kontroliraju se režimi administracije laksativnih antihelmintika za pse, poput arekolin hidroklorida, tako da se izbaci cijela trakavica. Infekcija se prevenira i izbjegavanjem davanja pristupa psima mesu koje sadrži hidatidne ciste, a koje se može naći u klaonicama ili mjestima s nepravilno odloženim leševima. U nekim zemljama postoje legislative koje podupiru ove mjere, s propisanim kaznama. Pravilno odlaganje leševa čini se dubokim zakopavanjem ili spaljivanjem.

Kontrola pasa lualica je također vrlo bitna stavka u prevenciji infekcije. U zemljama u kojima ne postoje specifične mjere kontrole ehinokokoze utvrđeno je da je usporedna korist od kontroliranja pasa lualica u svrhu dokazivanja bjesnoće bila i veliko smanjenje incidencije zaraze ehinokoknim parazitom.

Što se tiče higijene, transmisija infekcije može biti prekinuta pravilnim pranjem voća, povrća, gljiva i slično, pakiranjem hrane, osobnom tjelesnom higijenom te izbjegavanjem davanja poljubaca psima i ostalim životinjama.

Edukacijom javnosti postiže se jasnije razumijevanje životnog ciklusa parazita i rizičnih čimbenika koji dovode do humanih infekcija. Samim time, pojedinci su skloniji podržati preventivne mjere. Širenje točnih informacija je veliki izazov u kontroli bolesti te bi trebalo biti u interesu lokalnih i širih zajednica.

Socioekonomski razvoj i kulturalna zbivanja su također važne odrednice u kontinuiranoj transmisiji. Zdravstveni autoriteti trebaju uspostaviti internacionalno koordinirane sustave koji bi nadzirali i procjenjivali rizik infekcije kako bi poboljšali mjere prevencije i kontrole. (10)

11. ZAKLJUČAK

Podaci o epidemiološkom stanju vezanom uz *E. multilocularis* u jugoistočnoj Europi su oskudni, no ukazuju na širenje infekcije prema jugoistoku kontinenta što predstavlja ozbiljnu javnozdravstvenu prijetnju.

Postoji potreba za edukacijom kliničara o opasnostima i rizičnim čimbenicima povezanim s bolesti kako bi imali AE na umu kao diferencijalnu dijagnozu kod nalaza hepatičnih lezija. Kontrola bolesti otežana je činjenicama da su divlje životinje glavne karike u životnom ciklusu parazita te urbanizacijom njihovih staništa i klimatskim promjenama. Odgovarajući nadzor divljih i domaćih životinja trebao bi biti prioritet nacionalnim veterinarskim autoritetima, kao i suradnja s kolegama iz područja humane medicine. Edukacija javnosti ključna je u prevenciji transmisije bolesti te predstavlja problem koji bi trebao biti u interesu zajednica.

Mnoge zemlje iskazuju probleme sa standardizacijom i kontrolom kvalitete dijagnostike i praćenja bolesti, što su prepreke koje trebaju biti nadvladane u bližoj budućnosti.

Uzimajući sve u obzir, zemlje jugoistoka Europe trebaju provoditi još studija vezanih uz infekciju *E. multilocularis* te provoditi One Health pristup Svjetske zdravstvene organizacije u svojoj politici.

12. ZAHVALE

Zahvaljujem se mentorici izv. prof. dr. sc. Mirjani Balen Topić na savjetima, strpljenju te uloženom trudu i vremenu kako bi ovaj diplomski rad ugledao svjetlo dana.

Hvala i mojoj obitelji i prijateljima na svesrdnoj podršci tijekom mog školovanja, bez njihove pomoći ne bih mogla biti tu gdje jesam.

13. LITERATURA

1. Josip Begovac i suradnici. Klinička infektologija. 2019th ed. Medicinska naklada; 977–982 p.
2. Huzaifa M, Sharman T. *Ecchinococcus*. In: StatPearls [Internet]. Treasure Island (FL): StatPearls Publishing; 2024 [cited 2024 Apr 25]. Available from: <http://www.ncbi.nlm.nih.gov/books/NBK557623/>
3. Woolsey ID, Miller AL. *Echinococcus granulosus sensu lato* and *Echinococcus multilocularis*: A review. *Res Vet Sci*. 2021 Mar;135:517–22.
4. Kern P, Menezes da Silva A, Akhan O, Müllhaupt B, Vizcaychipi KA, Budke C, et al. The Echinococcoses: Diagnosis, Clinical Management and Burden of Disease. *Adv Parasitol*. 2017;96:259–369.
5. Chaudhry S, Zurbriggen R, Preza M, Kämpfer T, Kaethner M, Memedovski R, et al. Dual inhibition of the *Echinococcus multilocularis* energy metabolism. *Front Vet Sci*. 2022;9:981664.
6. Ma X, Zhang X, Liu J, Liu Y, Zhao C, Cai H, et al. The correlations between Th1 and Th2 cytokines in human alveolar echinococcosis. *BMC Infect Dis*. 2020 Jun 15;20(1):414.
7. Egerton FN. A History of the Ecological Sciences, Part 30: Invertebrate Zoology and Parasitology During the 1700s. *Bull Ecol Soc Am*. 2008;89(4):407–33.
8. Eckert J, Thompson RCA. Historical Aspects of Echinococcosis. *Adv Parasitol*. 2017;95:1–64.
9. Vuitton DA, Wang Q, Zhou HX, Raoul F, Knapp J, Bresson-Hadni S, et al. A historical view of alveolar echinococcosis, 160 years after the discovery of the first case in humans: part 1. What have we learnt on the distribution of the disease and on its parasitic agent? *Chin Med J (Engl)*. 2011 Sep;124(18):2943–53.

10. Gessese AT. Review on Epidemiology and Public Health Significance of Hydatidosis. *Vet Med Int.* 2020;2020:8859116.
11. Sindičić M, Bujanić M, Štimac I, Martinković F, Tuškan N, Špehar M, et al. First identification of *Echinococcus multilocularis* in golden jackals in Croatia. *Acta Parasitol.* 2018 Sep 25;63(3):654–6.
12. PhD DTJ MSPH, PhD WAP Jr MD. *Markell and Voge's Medical Parasitology.* Elsevier Health Sciences; 2006. 476 p.
13. Cenni L, Simoncini A, Massetti L, Rizzoli A, Hauffe HC, Massolo A. Current and future distribution of a parasite with complex life cycle under global change scenarios: *Echinococcus multilocularis* in Europe. *Glob Change Biol.* 2023 May;29(9):2436–49.
14. Marinković D, Gavrilović P, Vidanović D, Ćirović D, Kuručki M, Vasković N, et al. First Report of Alveolar Hydatid Disease (*Echinococcus multilocularis*) in a Golden Jackal (*Canis aureus*). *Acta Parasitol.* 2022 Sep;67(3):1401–6.
15. What is the risk of introducing *Echinococcus multilocularis* to the UK wildlife population by importing European beavers which subsequently escape or are released? - Qualitative Risk Assessment.
16. Beck R, Mihaljević Ž, Brezak R, Bosnić S, Janković IL, Deplazes P. First detection of *Echinococcus multilocularis* in Croatia. *Parasitol Res.* 2018 Feb;117(2):617–21.
17. Dellling C, Helm C, Heinze P, Friedman M, Böttcher D. First report of infection with metacestode stages of *Echinococcus multilocularis* in a kulan (*Equus hemionus kulan*) from Slovakia. *Int J Parasitol Parasites Wildl.* 2023 Dec;22:80–3.
18. Nakao M, Yanagida T, Okamoto M, Knapp J, Nkouawa A, Sako Y, et al. State-of-the-art *Echinococcus* and *Taenia*: Phylogenetic taxonomy of human-pathogenic tapeworms and its application to molecular diagnosis. *Infect Genet Evol.* 2010 May 1;10(4):444–52.

19. Jańczak D, Skibiński F, Borkowski A, Jerchewicz M, Włodarz K, Klimiuk P, et al. First cases of alveolar echinococcosis in dogs in Poland. *Ann Agric Environ Med AAEM*. 2023 Sep 28;30(3):561–5.
20. Cucher MA, Mariconti M, Manciuilli T, Vola A, Rosenzvit MC, Brehm K, et al. Circulating Small RNA Profiling of Patients with Alveolar and Cystic Echinococcosis. *Biology*. 2023 May 13;12(5):715.
21. Cai M, Ding J, Li Y, He G, Yang J, Liu T, et al. Echinococcus multilocularis infection induces UBE2N suppression via exosomal emu-miR-4989. *Acta Trop*. 2021 Nov;223:106087.
22. Antolová D, Šnábel V, Jarošová J, Cavallero S, D'Amelio S, Syrota Y, et al. Human alveolar echinococcosis in Slovakia: Epidemiology and genetic diversity of Echinococcus multilocularis, 2000-2023. *PLoS Negl Trop Dis*. 2024 Jan;18(1):e0011876.
23. Qiu Y, Shen S, Yang Y, Wang W. An Excretory Protein of Echinococcus multilocularis Inhibits Complement Classical Pathway Activation. *Infect Drug Resist*. 2022;15:555–68.
24. Kaethner M, Epping K, Bernthaler P, Rudolf K, Thomann I, Leitschuh N, et al. Transforming growth factor- β signalling regulates protoscolex formation in the Echinococcus multilocularis metacestode. *Front Cell Infect Microbiol*. 2023;13:1153117.
25. Yang HC, Zhang HW, Yang J, Liu SW, Zhang SJ. Autocrine osteopontin is involved in maintaining the growth and metastasis of Echinococcus multilocularis. *Acta Trop*. 2022 Apr;228:106328.
26. Niu F, Chong S, Qin M, Li S, Wei R, Zhao Y. Mechanism of Fibrosis Induced by Echinococcus spp. *Dis Basel Switz*. 2019 Aug 12;7(3):51.
27. Liu C, Cao J, Zhang H, Field MC, Yin J. Extracellular vesicles secreted by Echinococcus multilocularis: important players in angiogenesis promotion. *Microbes Infect*. 2023;25(7):105147.

28. Ding J, He G, Wu J, Yang J, Guo X, Yang X, et al. miRNA-seq of *Echinococcus multilocularis* Extracellular Vesicles and Immunomodulatory Effects of miR-4989. *Front Microbiol.* 2019;10:2707.
29. X B, Huang H, Gao S, Xu X. *Echinococcus multilocularis* induces surface high expression of inhibitory killer immunoglobulin-like receptor on natural killer cells. *Allergol Immunopathol (Madr).* 2021;49(5):78–86.
30. Abulizi A, Shao Y, Aji T, Li Z, Zhang C, Aini A, et al. *Echinococcus multilocularis* inoculation induces NK cell functional decrease through high expression of NKG2A in C57BL/6 mice. *BMC Infect Dis.* 2019 Sep 9;19(1):792.
31. Meng R, Fu Y, Zhang Y, Mou Y, Liu G, Fan H. Indoleamine 2,3-dioxygenase 1 signaling orchestrates immune tolerance in *Echinococcus multilocularis*-infected mice. *Front Immunol.* 2022;13:1032280.
32. Zhao H, Ma Y, Tian F, Li B, Xiao N, Mo X, et al. Expression of Tim-3/Galectin-9 pathway and CD8⁺T cells and related factors in patients with cystic echinococcosis. *Exp Parasitol.* 2023 Nov;254:108623.
33. He Z, Yan T, Yuan Y, Yang D, Yang G. miRNAs and lncRNAs in *Echinococcus* and Echinococcosis. *Int J Mol Sci.* 2020 Jan 22;21(3):730.
34. Jonaitytė E, Judickas M, Tamulevičienė E, Šeškutė M. Alveolar Echinococcosis in Children. *Case Rep Pediatr.* 2020;2020:5101234.
35. Baumann S, Shi R, Liu W, Bao H, Schmidberger J, Kratzer W, et al. Worldwide literature on epidemiology of human alveolar echinococcosis: a systematic review of research published in the twenty-first century. *Infection.* 2019 Oct;47(5):703–27.
36. Balen Topić M, Papić N, Višković K, Sviben M, Filipec Kanižaj T, Jadrijević S, et al. Emergence of *Echinococcus multilocularis* in Central Continental Croatia: A Human Case Series and Update on Prevalence in Foxes. *Life Basel Switz.* 2023 Jun 16;13(6):1402.

37. Brunetti E, Kern P, Vuitton DA, Writing Panel for the WHO-IWGE. Expert consensus for the diagnosis and treatment of cystic and alveolar echinococcosis in humans. *Acta Trop*. 2010 Apr;114(1):1–16.
38. Çuko, L., Bilaj, F., Çela, D., Hysenaj, A., Bakeri, B., Babameto, A., Kurti, F., Tafaj, I., & Çeliku, E. Disseminated Alveolar Echinococcosis. *Albanian J Trauma Emerg Surg* [Internet]. 2021;5(2), 904–907. Available from: <https://doi.org/10.32391/ajtes.v5i2.244>
39. Kodama Y, Fujita N, Shimizu T, Endo H, Nambu T, Sato N, et al. Alveolar echinococcosis: MR findings in the liver. *Radiology*. 2003 Jul;228(1):172–7.
40. World health organization. ICD-11.
41. Bresson-Hadni S, Franza A, Miguet JP, Vuitton DA, Lenys D, Monnet E, et al. Orthotopic liver transplantation for incurable alveolar echinococcosis of the liver: report of 17 cases. *Hepatology*. 1991 Jun;13(6):1061–70.
42. Wen H, Dong JH, Zhang JH, Zhao JM, Shao YM, Duan WD, et al. Ex vivo liver resection followed by autotransplantation for end-stage hepatic alveolar echinococcosis. *Chin Med J (Engl)*. 2011 Sep;124(18):2813–7.
43. Logar J, Soba B, Lejko-Zupanc T, Kotar T. Human alveolar echinococcosis in Slovenia. *Clin Microbiol Infect Off Publ Eur Soc Clin Microbiol Infect Dis*. 2007 May;13(5):544–6.
44. Citterio CV, Obber F, Trevisiol K, Dellamaria D, Celva R, Bregoli M, et al. *Echinococcus multilocularis* and other cestodes in red foxes (*Vulpes vulpes*) of northeast Italy, 2012-2018. *Parasit Vectors*. 2021 Jan 7;14(1):29.
45. Oksanen A, Siles-Lucas M, Karamon J, Possenti A, Conraths FJ, Romig T, et al. The geographical distribution and prevalence of *Echinococcus multilocularis* in animals in the European Union and adjacent countries: a systematic review and meta-analysis. *Parasit Vectors*. 2016 Sep 28;9(1):519.

46. Széll Z, Marucci G, Pozio E, Sréter T. *Echinococcus multilocularis* and *Trichinella spiralis* in golden jackals (*Canis aureus*) of Hungary. *Vet Parasitol.* 2013 Oct 18;197(1–2):393–6.
47. Dušek D, Vince A, Kurelac I, Papić N, Višković K, Deplazes P, et al. Human Alveolar Echinococcosis, Croatia. *Emerg Infect Dis.* 2020 Feb;26(2):364–6.
48. Bandelj P, Blagus R, Vengušt G, Žele Vengušt D. Wild Carnivore Survey of *Echinococcus* Species in Slovenia. *Anim Open Access J MDPI.* 2022 Aug 29;12(17):2223.
49. Križman M, Švara T, Šoba B, Rataj AV. Alveolar echinococcosis in nutria (*Myocastor coypus*), invasive species in Slovenia. *Int J Parasitol Parasites Wildl.* 2022 Aug;18:221–4.
50. Dezsényi B, Dubóczki Z, Strausz T, Csulak E, Czoma V, Káposztás Z, et al. Emerging human alveolar echinococcosis in Hungary (2003-2018): a retrospective case series analysis from a multi-centre study. *BMC Infect Dis.* 2021 Feb 10;21(1):168.
51. Tolnai Z, Széll Z, Sréter T. Environmental determinants of the spatial distribution of *Echinococcus multilocularis* in Hungary. *Vet Parasitol.* 2013 Dec 6;198(3–4):292–7.
52. Lalošević D, Živojinov M, Isaković V, Ivanov D, Trivunović V, Ružić M. The first human case of multilocular Echinococcosis recognized in Serbia. *Srp Arh Celok Lek.* 2023;151(7–8):453–6.
53. Milošević M., Šarčev K., Živojinov M., Milošević Z., Lalošević D., Torbica S., Ružić M. Alveolar echinococcosis of the liver with initially suspected intrahepatic cholangiocarcinoma: case report – the significance of preoperative serological diagnostics. 2024;
54. Lalošević D, Lalošević V, Simin V, Miljević M, Čabrilo B, Čabrilo OB. Spreading of multilocular echinococcosis in southern Europe: the first record in foxes and jackals in Serbia, Vojvodina Province. *Eur J Wildl Res.* 2016 Dec;62(6):793–6.

55. Miljević M, Bjelić Čabrilo O, Simin V, Čabrilo B, Miljević JB, Lalošević D. Significance of the red fox as a natural reservoir of intestinal zoonoses in Vojvodina, Serbia. *Acta Vet Hung.* 2019 Dec;67(4):561–71.
56. Marinković D, Gavrilović P, Vidanović D, Ćirović D, Kuručki M, Vasković N, et al. First Report of Alveolar Hydatid Disease (*Echinococcus multilocularis*) in a Golden Jackal (*Canis aureus*). *Acta Parasitol.* 2022 Sep;67(3):1401–6.
57. Omeragić J, Goletić T, Softić A, Goletić Š, Kapo N, Soldo DK, et al. First detection of *Echinococcus multilocularis* in Bosnia and Herzegovina. *Int J Parasitol Parasites Wildl.* 2022 Dec;19:269–72.
58. Luga P, Gjata A, Akshija I, Mino L, Gjoni V, Pilaca A, et al. What do we know about the epidemiology and the management of human echinococcosis in Albania? *Parasitol Res.* 2023 Aug;122(8):1811–8.
59. Deplazes P, Rinaldi L, Alvarez Rojas CA, Torgerson PR, Harandi MF, Romig T, et al. Global Distribution of Alveolar and Cystic Echinococcosis. *Adv Parasitol.* 2017;95:315–493.
60. Sikó SB, Deplazes P, Ceica C, Tivadar CS, Bogolin I, Popescu S, et al. *Echinococcus multilocularis* in south-eastern Europe (Romania). *Parasitol Res.* 2011 May;108(5):1093–7.
61. V. ŠNÁBEL, C. CALMA, S. O. GEORGESCU, S. CAVALLERO, S. D'AMELIO, Z. VASILKOVÁ, A. ITO. Genetic survey of alveolar and cystic echinococcoses in Romania: first molecular evidence of *Echinococcus multilocularis* in humans in the country. *HELMINTHOLOGIA.* 2017;54(3):189–98.
62. Altintas N. Past to present: echinococcosis in Turkey. *Acta Trop.* 2003 Feb;85(2):105–12.
63. Borhani M, Fathi S, Darabi E, Jalousian F, Simsek S, Ahmed H, et al. Echinococcoses in Iran, Turkey, and Pakistan: Old Diseases in the New Millennium. *Clin Microbiol Rev.* 2021 Jun 16;34(3):e0029020.

64. Avcioglu H, Guven E, Balkaya I, Kirman R, Akyuz M, Bia MM, et al. *Echinococcus multilocularis* in Red Foxes in Turkey: Increasing risk in urban. *Acta Trop*. 2021 Apr;216:105826.
65. Avcioglu H, Guven E, Balkaya I, Kirman R, Akyuz M, Mebarek Bia M, et al. The situation of echinococcosis in stray dogs in Turkey: the first finding of *Echinococcus multilocularis* and *Echinococcus ortleppi*. *Parasitology*. 2021 Aug;148(9):1092–8.
66. Avcioglu H, Guven E, Balkaya I, Kirman R, Bia MM, Gulbeyen H, et al. First detection of *Echinococcus multilocularis* in rodent intermediate hosts in Turkey. *Parasitology*. 2017 Nov;144(13):1821–7.
67. Avcioglu H, Guven E, Balkaya I, Kirman R. *Echinococcus multilocularis* in a Eurasian lynx (*Lynx lynx*) in Turkey. *Parasitology*. 2018 Aug;145(9):1147–50.
68. Kesik HK, Kilinc SG, Celik F, Simsek S, Ahmed H. A Case-Study of the Molecular Diagnosis of *Echinococcus multilocularis* in Wild Boar with Comments on its Public Health Significance in Turkey. *J Parasitol*. 2020 Nov 12;106(6):730–4.
69. Koulas SG, Sakellariou A, Betzios J, Nikas K, Zikos N, Pappas-Gogos G, et al. A 15-year experience (1988-2003) in the management of liver hydatidosis in northwestern Greece. *Int Surg*. 2006;91(2):112–6.
70. Jarošová J, Antolová D, Šnábel V, Guimarães N, Štofík J, Urban P, et al. The fox tapeworm, *Echinococcus multilocularis*, in grey wolves and dogs in Slovakia: epidemiology and genetic analysis. *J Helminthol*. 2020 Jul 6;94:e168.
71. Martínek K, Kolářová L, Cervený J. *Echinococcus multilocularis* in carnivores from the Klatovy district of the Czech Republic. *J Helminthol*. 2001 Mar;75(1):61–6.
72. Kolářová L, Matějů J, Hrdý J, Kolářová H, Hozáková L, Žampachová V, et al. Human Alveolar Echinococcosis, Czech Republic, 2007-2014. *Emerg Infect Dis*. 2015 Dec;21(12):2263–5.

73. Martínek K, Kolárová L, Cervený J, Andreas M. *Echinococcus multilocularis* (Cestoda: Taeniidae) in the Czech Republic: the first detection of metacestodes in a naturally infected rodent. *Folia Parasitol (Praha)*. 1998;45(4):332–3.
74. Barlaam A, Temesgen TT, Tysnes KR, Rinaldi L, Ferrari N, Sannella AR, et al. Contamination of fresh produce sold on the Italian market with *Cyclospora cayentanensis* and *Echinococcus multilocularis*. *Food Microbiol*. 2021 Sep;98:103792.
75. Tamarozzi F, Ronzoni N, Degani M, Oliboni E, Tappe D, Gruener B, et al. Confirmed Autochthonous Case of Human Alveolar Echinococcosis, Italy, 2023. *Emerg Infect Dis*. 2024 Feb;30(2):350–3.

14. ŽIVOTOPIS

Antonija Jurišić rođena je 23.8.1999. godine u Zagrebu. Osnovnu školu pohađala je u Popovači te Srednju školu Tina Ujevića u Kutini, smjer opća gimnazija. 2018. godine upisuje Medicinski fakultet Sveučilišta u Zagrebu. Od druge godine studija je aktivna članica studentske udruge CroMSIC (Croatian Medical Students' International Committee) preko koje radi sa stranim studentima medicine na razmjeni u Hrvatskoj. U akademskoj godini 2022./2023. obnaša funkciju asistentice u Odboru za ljudska prava i mir CroMSIC-a. Aktivno je sudjelovala u radu nekoliko studentskih sekcija, uključujući i Studentsku sekciju za pedijatriju, u kojoj pomaže s pisanjem i uređivanjem objava za društvene mreže u akademskoj godini 2022./2023.