

HPV u biopsijama orofaringealnog planocelularnog karcinoma u KBC-u Split

Minarik, Luka

Master's thesis / Diplomski rad

2020

Degree Grantor / Ustanova koja je dodijelila akademski / stručni stupanj: **University of Split, School of Medicine / Sveučilište u Splitu, Medicinski fakultet**

Permanent link / Trajna poveznica: <https://um.nsk.hr/um:nbn:hr:171:492626>

Rights / Prava: [In copyright](#) / [Zaštićeno autorskim pravom.](#)

Download date / Datum preuzimanja: **2024-07-26**



Repository / Repozitorij:

[MEFST Repository](#)



**SVEUČILIŠTE U SPLITU
MEDICINSKI FAKULTET**

Luka Minarik

**HPV U BIOPSIJAMA OROFARINGEALNOG PLANOCELULARNOG KARCINOMA
U KBC-u SPLIT**

Diplomski rad

**Akadska godina:
2019./2020.**

**Mentor:
prof. prim. dr. sc. Merica Glavina Durdov, dr. med.**

Split, srpanj 2020.

SADRŽAJ

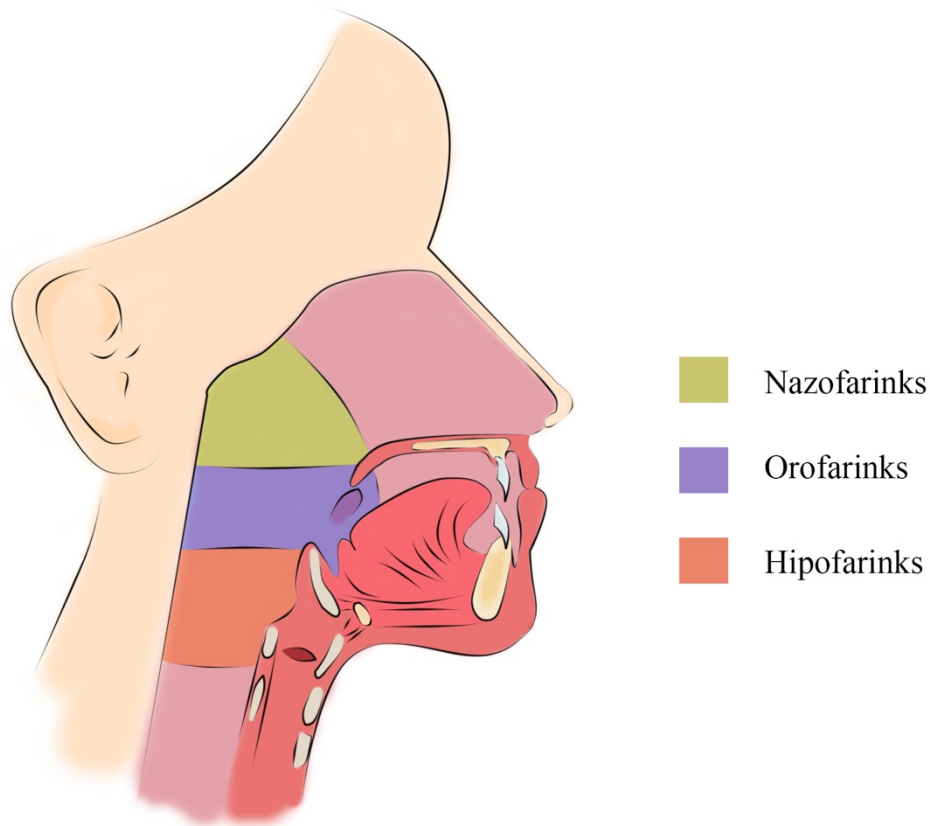
1. UVOD	1
1.1. Građa i razvoj orofarinksa	2
1.2. Humani papilomavirus	4
1.3. Klasifikacija tumora orofarinksa prema SZO	5
1.4. Pločasti karcinom orofarinksa	6
1.4.1. Epidemiologija.....	6
1.4.2. Etiopatogeneza	8
1.4.2.1. HPV negativni OPSCC	11
1.4.2.2. HPV pozitivni OPSCC.....	12
1.5. TNM klasifikacija karcinoma orofarinksa	13
1.6. Klinička slika karcinoma orofarinksa	15
1.7. Dijagnostika karcinoma orofarinksa	15
1.8. Liječenje karcinoma orofarinksa	15
1.9. Prognoza	16
2. CILJ ISTRAŽIVANJA	17
3. ISPITANICI I METODE	19
3.1. Ispitanici	20
3.2. Metode	20
3.3. Statistička analiza	22
4. REZULTATI	23
4.1. Analiza svih uzoraka	24
4.2. Analiza HPV pozitivnih uzoraka	28
4.3. Usporedba HPV pozitivnih i negativnih uzoraka	32
5. RASPRAVA	36
6. ZAKLJUČCI	41
7. POPIS CITIRANE LITERATURE	43
8. SAŽETAK	54
9. SUMMARY	57
10. ŽIVOTOPIS	60

Zahvaljujem se svojoj mentorici prof. prim. dr. sc. Merici Glavina Durdov na izuzetnom strpljenju, dostupnosti i nesebičnoj pomoći pri izradi ovog diplomskog rada. Hvala mojoj obitelji i prijateljima koji me podržavaju kroz moje školovanje. Posebno se zahvaljujem dr. sc. Benjaminu Benzoni na velikodušnoj potpori i prenošenju znanja.

1. UVOD

1.1. Građa i razvoj orofarinksa

Orofarinks - usni dio ždrijela, seže od stražnjeg ruba mekog nepca do mjesta gdje ždrijelna sluznica pristupa na epiglotis. Sprijeda se nalazi ždrijelni tjesnac. Nepčani krajnici smješteni su u tonzilarnoj jami između palatoglosalnih i palatofaringealnih lukova (1). U medijalnoj liniji, između baze jezika i epiglotisa, vide se parne vaskule nastale od nabora sluznice koji povezuju jezik s epiglotisom (2) (Slika 1).



Slika 1. *Anatomski presjek glave čovjeka i prikaz podjele ždrijela.*

Važno obilježje u razvoju glave i vrata su ždrijelni lukovi koji se pojavljuju u 4. i 5. tjednu razvoja i doprinose karakterističnom vanjskom izgledu zametka. Na početku izgledaju kao mezenhimske pregrade razdvojene dubokim ždrijelnim rascjepima. Istodobno se duž lateralnih zidova ždrijela pojavljuju četiri ždrijelne vreće (3).

Za razvoj nepčanih tonzila važna je druga ždrijelna vreća čiji epitel proliferira i stvara pupoljke koji penetiraju u okolni mezenhim. Pupiljci se sekundarno ispune mezenhimom i čine

primordijalne nepčane tonzile koje tijekom 3. i 4. mjeseca embriogeneze nasele limfociti. Ostatak ždrijelne vreće ostaje kao tonzilarna jama (4). Jezik se razvija u 4. tjednu embriogeneze iz dva lingvalna i jednog medijalnog uzdignuća koji nastaju od prvog ždrijelnog luka. Sekundarno uzdignuće nastaje iz mezoderma drugog, trećeg i dijela četvrtog ždrijelnog luka, a treće uzdignuće od stražnjeg dijela četvrtog ždrijelnog luka. Dva lateralna lingvalna uzdignuća prerastu medijalno uzdignuće i spoje se u tijelo jezika. Sluznica potječe od prvog ždrijelnog luka, čime se objašnjava osjetna inervacija prednjeg dijela jezika mandibularnom granom trigeminusnog živca. Tijelo jezika odvojeno je od stražnje trećine terminalnim žlijebom. Stražnja trećina jezika nastaje od drugog, trećeg i dijelom četvrtog ždrijelnog luka. Osjetna inervacija tog dijela jezika pripada glosofaringealnom živcu (5). Razvoj primarnog i sekundarnoga nepca je različit. Granica među njima je *foramen incisivum* - trokutasto područje ispred kojeg je primarno nepce, a iza sekundarno nepce. Primarno nepce se razvija iz intermaksilarnog segmenta, a sekundarno iz dvije nepčane školjke koje se pojavljuju u 6. tjednu i spajaju u 7. tjednu embriogeneze (6). Točan mehanizam spajanja mekoga nepca još nije poznat (7).

1.2. Humani papilomavirus

Humani papilomavirus (HPV) je član obitelji *Papillomaviride*, bez ovojnice i građen od dvostruke DNA s 8 kilobaza. Virus pokazuje epidermotropizam za epitel kože i sluznice (8). Virusni genom kodira šest E proteina važnih za umnažanje virusa (E od engl. *early expression*) i dva L strukturna proteina (L1 i L2 od engl. *late expression*) (9). Poznato je 170 genotipova HPV, od kojih je bar 13 karcinogeno. HPV je povezan s nastankom 99% karcinoma grlića maternice i preko 80% analnih karcinoma. Najčešći genotipovi visokog rizika su 16 i 18, a niskog rizika 6 i 11 (10). HPV se lako prenosi kontaktom s osobe na osobu, osobito nakon seksualnog odnosa pa je HPV infekcija danas najčešća spolno prenosiva bolest (11,12).

Oko 25% karcinoma usne šupljine i 35% karcinoma grla uzrokovani su HPV-om. Za razliku od analnog karcinoma, HIV status nije čimbenik rizika za orofaringealni karcinom uzrokovan HPV-om. HPV uzrokuje laringealnu papilomatozu. U 90% slučajeva infekcija HPV-om prođe asimptomatski u tijeku dvije godine. Međutim, u organizmu s oslabljenom imunitetom infekcija opstaje i mogu nastati bradavice ili prekarcinozne lezije. Tipovi HPV-a visokog rizika (16, 18, 31 i 45) integriraju se u genom domaćina ili opstaju kao episomi. Rani virusni geni E6 i E7 djeluju kao onkogeni jer promoviraju stanični rast i zloćudnu pretvorbu (13). HPV se može prenijeti perinatalno, spolnim kontaktom, kirurški, preko ruku i krvi. Genitalni prijenos je najčešće tijekom spolnog odnosa (14). Perinatalna infekcija HPV-om tipa 6 i 11 iz materinih genitalnih bradavica može uzrokovati juvenilnu rekurentnu respiratornu papilomatozu novorođenčeta (JORRP). Bolest je vrlo rijetka pa je tako incidencija u SAD-u 2 na 100000 i rizik manji od 1% (15). Prijenos HPV preko ruku moguć je u osoba koje prakticiraju nepenetrativni seks (16). Nejasno je može li se HPV prenijeti krvlju, ali je u jednoj australskoj studiji od 180 dobrovoljnih davatelja krvi, petero (8,3%) imalo u krvi DNA HPV-a (17).

HPV se replicira u bazalnim stanicama višeslojnog pločastog epitela, kamo dopire zbog mikrotraume. Transkripcija virusa počinje 12-24 sati nakon infekcije (18). HPV lezije nastaju umnažanjem inficiranih bazalnih keratinocita (19). Životni ciklus HPV-a slijedi diferencijaciju domaćiniovih keratinocita. Zbog mikrotraume virus dospijeva do bazalne membrane i veže se na receptore - alfa integrine, laminine i annexin A2. Vežanje na njih omogućava endocitozu virusa u

bazalne keratinocite, koja je HPV-u tipa 16 posredovana klatrinom ili kaveolinom. Virusni genom se transportira u jezgru. U jednoj stanici nakon sinteze virusne DNA, nastane 10-200 virusnih gena. Istovremeno s dijeljenjem i diferenciranjem keratinocita, aktivira se transkripcijska kaskada HPV-a za formiranje viriona (20).

1.3. Klasifikacija tumora orofarinksa prema SZO

Tumori orofarinksa dijele se na karcinom pločastih stanica (planocelularni karcinom), tumore slinovnica i hematolimfoidne tumore (Tablica 1). Prema klasifikaciji SZO iz 2017. orofaringealni karcinom pločastih stanica (kratica OPSCC od engl. *OroPharyngeal Squamous Cell Carcinoma*) dijeli se na HPV pozitivni OPSCC i HPV negativni OPSCC (21).

Tablica 1. Klasifikacija tumora orofarinksa (prilagođeno od SZO, 2017) (21)

Karcinom pločastih stanica	HPV pozitivni karcinom pločastih stanica HPV negativni karcinom pločastih stanica
Tumori žlijezda slinovnica	Pleomorfni adenom Adenoidni cistični karcinom Mukoepidermoidni karcinom Polimorfni adenokarcinom
Hematolimfoidni tumori	Nodularna limfocitna predominacija Hodgkinovog limfoma Klasični Hodgkinov limfom Burkittov limfom Folikularni limfom Limfom plaštene zone T-limfoblastična leukemija/limfom Sarkom folikularnih dendritičkih stanica

1.4. Pločasti karcinom orofarinksa

Karcinom usne šupljine i ždrijela zauzima šesto mjesto po učestalosti, s incidencijom od 600 tisuća novih slučajeva na svijetu godišnje (22). Iako je dostupan kliničkom pregledu, na žalost se često kasno dijagnosticira. U uznapredovalom stadiju liječenje uključuje kirurški zahvat s rekonstrukcijom i/ili primarnu kemoradioterapiju. Glavni čimbenici rizika za nastanak karcinoma su duhanski proizvodi, alkoholna pića i infekcija HPV-om. Jezik, desni i dno usne šupljine su tipične lokalizacije pločastog karcinoma s negativnim HPV statusom, a baza jezika i nepčana tonzila pločastog karcinoma s HPV pozitivnim statusom. Tumor makroskopski izgleda kao eritematozna, nodularna ili ulcerirana tvorba bjelkastih infiltrativnih rubova (23).

1.4.1. Epidemiologija

Udio tumora glave i vrata među svim zloćudnim tumorima u SAD je 3%, a u Europi i 4% (24, 25). Najčešće obolijevaju ljudi u dobi od 50. do 70. godina, muškarci 3-4 puta češće od žena. U Hrvatskoj je 2014. godine u muškaraca dijagnosticirano 746 tumora usne šupljine, ždrijela i grkljana, što predstavlja 7% novootkrivenih tumora u muškog spola (26). Od svih tumora glave i vrata, na zloćudne tumore orofarinksa otpada 23% (27). Najčešći je karcinom pločastih stanica (OPSCC), u 95% slučajeva (28). U Zapadnoj Europi i SAD-u uočen je dramatični obrat u etiologiji OPSCC-a. Naime, radi većeg broja infekcija HPV-om, a smanjenja broja pušača i konzumacije alkohola, HPV je postao glavni uzročni čimbenik u nastanku OPSCC (29,30). Prevalencija HPV pozitivnog OPSCC-a u Europi iznosi 28%, a Aziji i Sjevernoj Americi 46% (29). Uz to postoji porast učestalosti pa je tako u SAD-u 1987.-1990. utvrđeno 16,3%, a 2000.-2004. čak 72,7% HPV pozitivnih OPSCC (31). HPV pozitivni OPSCC je češći u bijelaca nego u drugih rasa te u Sjevernoj Americi i Europi nego u ostatku svijeta (32,33,34). Zbog rizičnih seksualnih navika, niske procijepljenosti i duge latencije u nastanku raka očekuje se daljnji porast prevalencije HPV pozitivnog OPSCC-a. Naime, u novoinficiranih se klinički manifestan HPV pozitivni OPSCC očekuje za 20-30 godina (35,36). Bolesnici s HPV pozitivnim OPSCC-om su mlađe dobi od osoba s HPV negativnim OPSCC-om. Srednja dob bolesnika s HPV pozitivnim OPSCC-om je 56,9 godina, a u HPV negativnih 58,4 godine (32).

U HPV pozitivnim OPSCC je najčešći HPV tip 16, a drugi po redu HPV tip 18 koji ima tropizam za cilindrični mucinozni epitel (33). Pretpostavlja se da će u Sjevernoj Americi još dugo potrajati visoki plato HPV pozitivnog OPSCC-a (36). Dodatni rizični čimbenik nastanka HPV pozitivnog OPSCC je konzumiranje marihuane, a nastanka HPV negativnog OPSCC slaba oralna higijena (37,38). Udio HPV u OPSCC-u je analiziran u više zemalja, a rezultati različiti (Tablica 2).

Tablica 2. Udio HPV pozitivnog OPSCC u raznim zemljama

Zemlja	Autori	Referenca	HPV pozitivan (%)	N	Metoda
Hrvatska	Božinović K i sur.	(39)	29,3%	99	PCR, IHK
Slovenija	Strojan P i sur.	(40)	20,2%	99	IHC, PCR, ISH
Srbija	Milovanović J i sur.	(41)	55,2%	87	IHK
Mađarska	Fejer R i sur.	(42)	94,1%	63	PCR
Italija	Baboci L i sur.	(43)	27%	63	PCR, IHK
Francuska	St Guily J i sur.	(44)	46,5%	314	PCR
Švedska	Faust H i sur.	(45)	65%	141	PCR
UK	Schache A i sur.	(46)	51,8%	1529	IHK, ISH, TMA
SAD	Chaturvedi AK	(29)	44,1%	271	PCR, ISH, IHK
Kanada	Habbous S i sur.	(47)	74%	1282	IHK
Brazil	Hauck F i sur.	(48)	15,5%	71	PCR, ISH
Izrael	Amit M i sur.	(49)	33,7%	74	IHK, ISH
Egipat	Tealab SH i sur.	(50)	28%	32	IHK, ISH
Malavi	Faggons CE i sur.	(51)	22%	23	PCR, IHK
Indija	Ankur B i sur.	(52)	22,8%	95	PCR
Kina	Lam EWH i sur.	(53)	20,8%	207	PCR
Japan	Hama T i sur.	(54)	50,3%	157	PCR
Bangladeš	Shaikh MH i sur.	(55)	36,1%	35	PCR, IHK
Australija	Hong A i sur,	(56)	42,7%	515	PCR, IHK
Novi Zeland	Lucas-Roxburgh R i sur.	(57)	77,9%	267	PCR, IHK

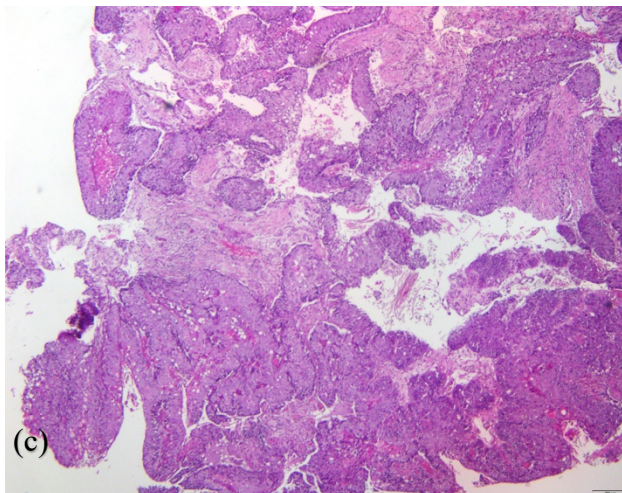
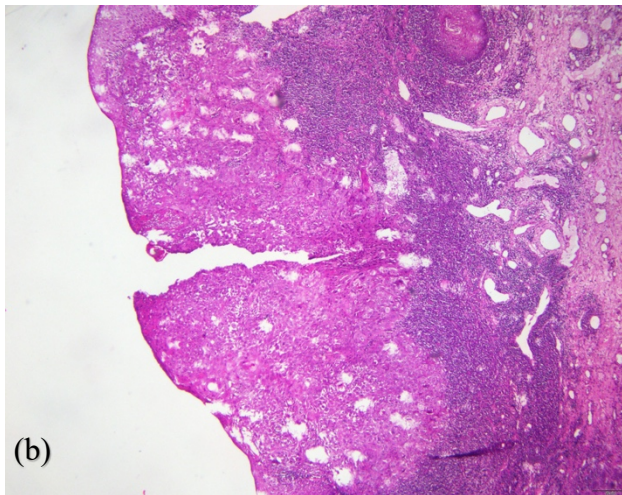
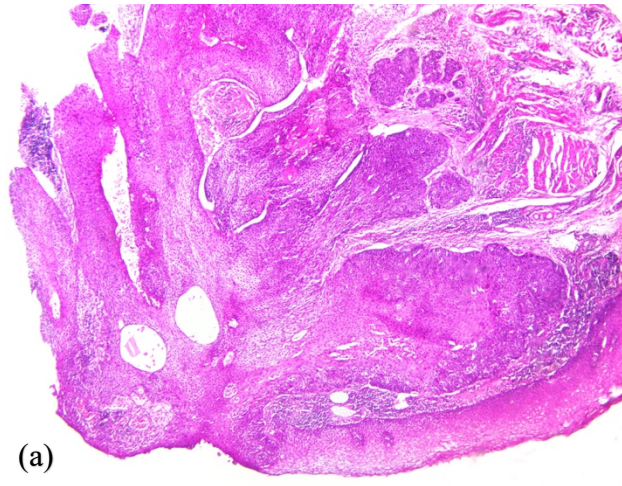
PCR - lančana reakcija polimeraze; IHK - imunohistokemija; ISH - in situ hibridizacija; TMA - amplifikacija posredovana transkripcijom

1.4.2. Etiopatogeneza

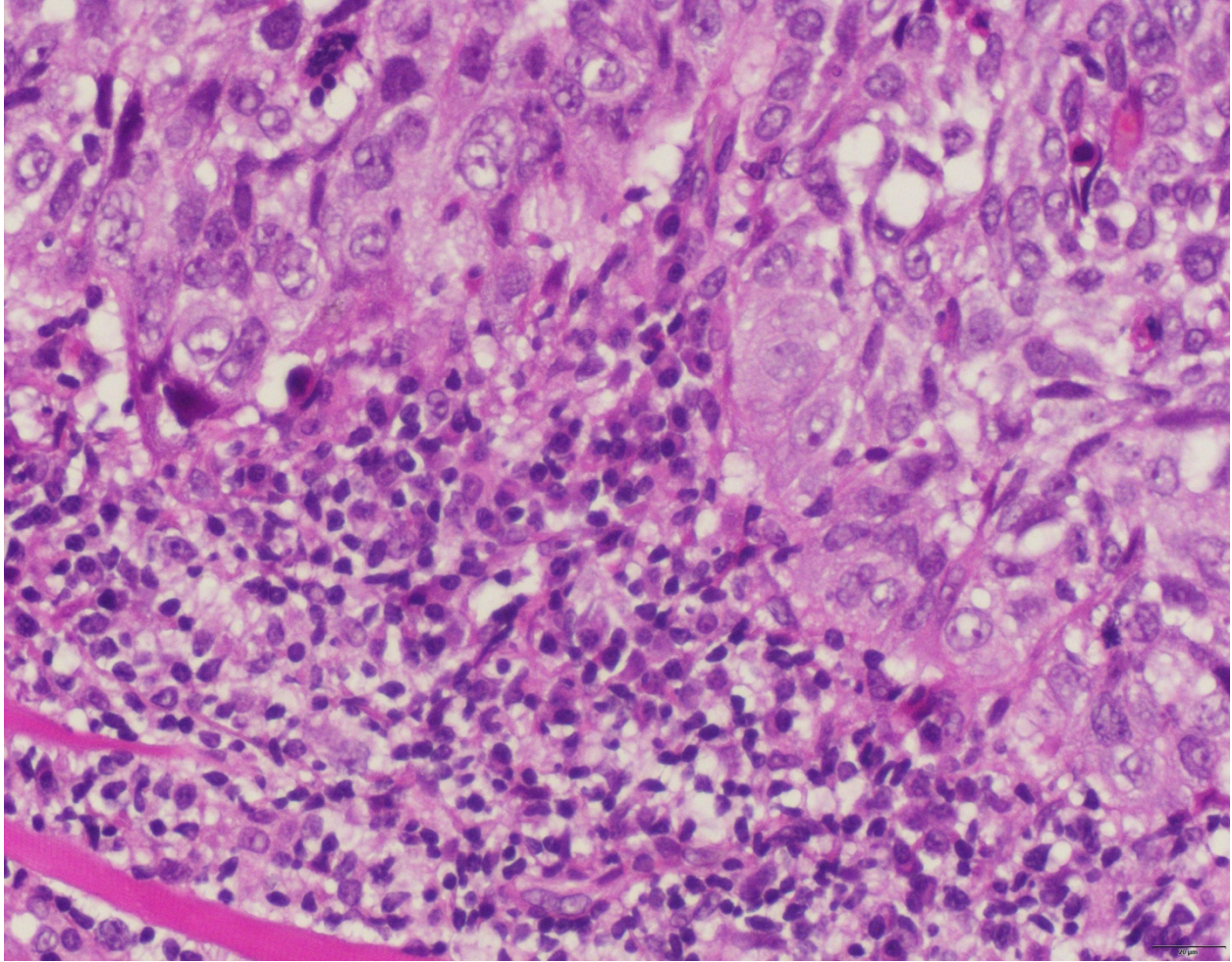
Konзумiranje alkoholnih pića i duhana je odavno poznat uzrok OPSCC-a. Unatoč značajnom smanjenju broja uživatelja duhanskih proizvoda i alkoholnih pića u zemljama Zapadne Europe i SAD-u, nije došlo do očekivanog pada incidencije karcinoma. Razlog za globalno rastući trend HPV pozitivnog OPSCC-a su oralni seks i sve češće infekcije HPV-om, najčešće tipom HPV-16. Jukstapozicija pločastog epitela i limfatičnog tkiva u tonzilama asocira na zonu transformacije pločastog i cilindričnog epitela u grliću maternice, koje je mjesto nastanka HPV pozitivnog karcinoma cerviksa (33). Tumori glave i vrata nastaju u tzv. polju kancerizacije iz genetički promijenjenog klona koji stvara početno žarište (58). Polje kancerizacije proteže se izvan ruba kirurške ekscizije i dovodi do lokalnog recidiva tumora ili drugog primarnog tumora. Klinički se obično vidi kao leukoplakija, a histološki kao displazija epitela. Ako zaostane polje kancerizacije nakon kirurške ekscizije, moguć je povrat tumora u zoni <2cm, ili sekundarni novi tumor u zoni >2cm od ruba prethodne resekcije. Za nastanak invazivnog karcinoma iz leukoplakije, potrebne su dodatne genetičke promjene, a osim njih epigenetičke promjene poput promjena na histonima, metiliranje DNA i izražaj mikro RNA. Invazivni tumor ima identičan genetički i epigenetički profil kao polje kancerizacije iz kojeg je nastao (59). Karcinomi glave i vrata obično imaju mutirane gene za regulaciju staničnoga ciklusa, u prvom redu *TP53* i *RB*. Poznato je da *TP53* aktivira transkripciju gena koji reguliraju popravak DNA i blokiranje staničnog ciklusa (60). *TP53* je mutiran u 60-84% tumora glave i vrata, što dovodi do besmrtnosti, transformacije i invazije tumorskih stanica. Virusni onkogeni E6 i E7 potiču virusnu kancerogenezu jer blokiraju tumorske supresore *TP53* i *RB*. E6 onkogen se veže za p53, a E7 za RB. Aktivirajući E2F1, vode stanicu u kontinuiranu diobu bez mogućnosti popravka genetičkih grešaka i apoptoze. Povećano prepisivanje *PIK3CA* izražava protein uključen u signalni put receptora tirozin-kinaze RTK/RAS/PI3K. Za HPV pozitivne karcinome glave i vrata karakterističan je gubitak izražaja *TRAF3* koji kodira protein uključen u imunološki odgovor (61). Za razliku od HPV negativnog OPSCC-a, HPV pozitivni OPSCC su manji, slabije diferencirani pločasti ili bazaloidni i češće metastaziraju u limfne čvorove (29).

Orofaringealni karcinom pločastih stanica može biti nekeratinizirajućeg, nekeratinizirajućeg sa sazrijevanjem (intermedijarni) i keratinizirajućeg tipa (Slika 2). U

nekeratinizirajućem tipu su nakupine atipičnih pločastih epitelnih stanica u sincicijalnom rasporedu, s hiperkromatskom jezgrom bez vidljive jezgrice, izraženom mitotskom aktivnošću, komedonekrozom i ograničenim stromalnim odgovorom (Slika 3). U keratinizirajućem tipu se u nakupinama atipičnih pločastih epitelnih stanica stvara roževina i izražena je dezmodoplazija strome. Nekeratinizirajući tip s maturacijom je kombinacija ta dva tipa. S obzirom na prisutnost HPV u tumorskim stanicama, izražaj p16 u jezgri i citoplazmi >75% tumorskih stanica smatra se surogatnim biljekom integrirane, biološki aktivne HPV infekcije (62). Mutacija *TP53* i izražaj EGFR-a negativno koreliraju sa HPV statusom, što zahtjeva daljnja istraživanja (63). HPV pozitivan OPSCC rijetko može imati sliku papilarnog, adenoskvamoznog, limfoepitelijalnog, sarkomatoidnog i sitnostaničnog karcinoma. Isto tako, HPV negativan OPSCC može imati različite histološke slike (23).



Slika 2. *Histološki prikaz planocelularnog karcinoma orofarinksa (a) nekeratinizirajući tip (40x) (b) keratinizirajući tip (40x) (c) intermedijarni tip (40x). (izvor: Klinički zavod za patologiju, sudsku medicinu i citologiju, Odjel za patologiju, KBC Split)*



Slika 3. *Histološki prikaz HPV pozitivnog OPSCC. Sincicijalne nakupine atipičnih slabo diferenciranih pločastih epitelnih stanica okružene su gustom mononuklearnom infiltracijom (HE, 400x). izvor: Klinički zavod za patologiju, sudsku medicinu i citologiju, Odjel za patologiju, KBC Split)*

1.4.2.1. HPV negativni OPSCC

Najčešća rana genetska promjena utvrđena u HPV negativnih OPSCC je mutacija *TP53*, u 60-84% slučajeva, a rjeđe mutacija *CDKN2A*, aktivacija *CCND1* i mutacija *CASP8* i *H-RAS*. Često je pojačan izražaj *EGFR/ERBB2* ili *FGFR1/3*. Signalni putevi koji se aktiviraju preko *EGFR* su P13-AKT-mTOR, Ras-MAPK, PLC γ -PKC i JAK-STAT, imaju ključnu ulogu u staničnoj diobi, diferencijaciji, progresiji, angiogenezi, metastaziranju, izbjegavanju imunološkog odgovora i otpornosti na radioterapiju. U signalnom putu RTK/RAS/PI3K najčešće je mutiran *PIK3CA*, a koji

put *PTEN* i *H-RAS*. U HPV negativnim pločastim karcinomima glave i vrata mutirani su geni *TP53*, *CDKN2A*, onkogeni *CCND1* i *MYC* te miR let-7c. Često su mutirani geni za apoptozu i geni odgovorni za signalni put NF- κ B koji je ključan za preživljavanje, migraciju, upalne procese i angiogenezu (61). Obično su bolesnici s HPV negativnim OPSCC-om stariji od bolesnika s HPV pozitivnim OPSCC-om. Bolesnici se javljaju zbog grlobolje, teškoća pri gutanju ili mase na vratu (64). Klinički tumor izgleda kao eritematozna, nodularna ili ulcerirana tvorba (61). Histološki se najčešće nalazi slika keratinizirajućeg planocelularnog karcinoma (64).

1.4.2.2. HPV pozitivni OPSCC

Infekcija HPV-om remeti stanični ciklus koji kontroliraju protoonkogeni *TP53* i *RB*. U zdravoj stanici će oštećenje DNA aktivirati p53 koji pokrene kaskadu signalnih puteva što vode u zaustavljanje staničnog ciklusa i popravak DNA ili u apoptozu. pRB je odgovoran za pravilnu transkripciju gena jer aktivira transkripcijski čimbenik E2F. Virusni onkogen E6 pomoću ubikvitin-proteinske ligaze E6AP veže i razgrađuje p53 i p21, a E7 veže i razgrađuje pRB. Virusni onkogen E5 pridonosi djelovanju E6 i E7 (23). Tipično se HPV pozitivni OPSCC prezentiraju višim kliničkim stadijem, većinom sa zahvaćanjem cervikalnih limfnih čvorova. Najčešće lokalizacije su baza jezika i nepčana tonzila, ali na kliničkom pregledu tumor može biti malen i slabo uočljiv. Histološki se uglavnom nalazi nekeratinizirani pločasti tip, rijetko s displazijo okolnog epitela. Ne primjenjuje se stupnjevanje diferencijacije (61,64). Tumor se širi po tipu ekspanzivnih lobula koji su često prožeti limfocitima. Tumorske stanice imaju visok omjer jezgre i citoplazme, što im daje bazaloidan izgled i izgledaju slabo diferencirane. Histološki se takva slika ne može razlikovati od HPV negativnog bazaloidnog planocelularnog OPSCC-a (85). U pojedinim HPV pozitivnim OPSCC-ima, histološka slika ima limfoepitelialne značajke poput sincicijskih nakupina, velikih vezikularnih jezgara i tumorskih stanica raspršenih u obilnoj pozadinskoj upali, zbog čega ovi tumori mogu nalikovati na Epstein-Barr pozitivni nazofaringealni karcinom (86,87).

1.5. TNM klasifikacija karcinoma orofarinksa

Prema najnovijoj klasifikaciju karcinoma orofarinksa koju je 2017. godine objavio Američki zajednički odbor za rak (*American Joint Committee on Cancer, AJCC*) jasno su odijeljeni HPV pozitivni OPSCC od HPV negativnog OPSCC-a. T stadij (veličina primarnog tumora) i M stadij (prisutnost udaljenih metastaza) jednaki su u oba, ali se N stadiji razlikuju s obzirom na metastaze u vratne limfne čvorove. Broj i mjesto zahvaćenih limfnih čvorova su neovisni prognostički čimbenici u bolesnika HPV pozitivnim OPSCC kojima je urađena kirurška resekcija i disekcija vrata. Nasuprot tome, u bolesnika s HPV negativnim OPSCC-om glavni prognostički čimbenik je ekstrakapsularno širenje karcinoma i veličina metastatskog limfnog čvora. Na Tablici 3 prikazana je klasifikacija HPV pozitivnih OPSCC-ova po T, N i M stadijima i kliničkim stadijima (83).

Tablica 3. TNM klasifikacija HPV pozitivnog karcinoma orofarinksa

T – primarni tumor		M – udaljene metastaze			
Tx	Primarni tumor nije moguće procijeniti	M0	Bez udaljenih metastaza		
T0	Nema dokaza o postojanju primarnog tumora	M1	Udaljene metastaze		
T1	Tumor veličine do 2 cm u najvećem promjeru	Klinički stadiji			
T2	Tumor veličine od 2 do 4 cm u najvećem promjeru				
T3	Tumor veličine veći od 4 cm u najvećem promjer ili širenje na jezičnu površinu epiglotisa	Stadij 0	Tis	N0	M0
T4	Umjereno širenje tumora Tumor zahvaća bilo koju od navedenih struktura – grkljan, duboke mišiće jezika, medijalni pterigoidni mišić, tvrdo nepce ili mandibulu	Stadij I	T0-2	N0-1	M0
N – Regionalni limfni čvorovi		Stadij II	T0-2	N2	M0
Nx	Limfne čvorove nije moguće procijeniti	Stadij II	T3	N0-2	M0
N0	Nema metastaze u regionalnim limfnim čvorovima	Stadij III	T0-4	N03	M0
N1	Metastaze u ipsilateralnim limfnim čvorovima ne veće od 6 cm u najvećem promjeru	Stadij III	T4	N0-3	M0
N2	Metastaze u bilateralne ili kontralateralne limfne čvorove ne veće od 6 cm u najvećem promjeru	Stadij IV	Bilo koji T	Bilo koji N	M1
N3	Metastaze su u limfnom čvoru većem od 6cm u najvećem promjeru				

1.6. Klinička slika karcinoma orofarinksa

Među najčešćim simptomima su perzistentna grlobolja, odinofagija, disfagija, gubitak tjelesne mase, promjene glasa, uhobolja, masa na vratu, ustima ili u grlu (65,66). U bolesnika s HPV pozitivnim OPSCC-om prvi simptom često je asimptomatska masa na vratu, a u HPV negativnih OPSCC bol u grlu, disfagija i odinofagija. HPV pozitivni OPSCC karakteristično se prezentira manjim lezijama i metastazama u limfne čvorove, zbog čega ne uzrokuje bol (66). Razlog takvoj prezentaciji je što tumor često nastaje duboko u tonzilarnim kriptama (84).

1.7. Dijagnostika karcinoma orofarinksa

Uz klasični otorinolaringološki pregled, potrebno je uraditi fleksibilnu fiberendoskopiju gornjeg dijela dišnog i probavnog sustava radi utvrđivanja proširenosti bolesti. Mlađi bolesnici mogu imati vrlo maleni tumor nepčane tonzile koji je već stvorio metastaze, a nepristupačan je za inspekciju i biopsiju. U zemljama Zapadne Europe se stoga u dijagnostici rutinski koristi magnetska rezonanca (MR), slikovna pretraga koja je u slučaju malih i klinički nevidljivih tumora nepčane tonzile i korijena jezika bolja od višeslojnog CT (67). Za patohistološku analizu treba uzeti uzorak tumorskog tkiva. U slučaju pozitivnog nalaza se rutinski testira imunohistokemijski izražaj p16 koji je surogatni biljeg HPV infekcije i tako odrediti HPV status karcinoma (68). Najveću osjetljivost i specifičnost pokazala je kombinacija imunohistokemije i PCR metode (69).

1.8. Liječenje karcinoma orofarinksa

Odluka o liječenju temelji se na TNM stadiju, suradljivosti bolesnika, komorbiditetu i iskustvu liječnika (70). Standardni terapijski pristup je operacija i adjuvantna radiokemoterapija. Konkomitantna kemoradioterapija se češće primjenjuje zbog očuvanja govora i funkcije gutanja, osobito u karcinoma baze jezika i tonzila (71). Kirurško liječenje u kliničkom stadiju I i II izvodi se transoralnim pristupom pomoću lasera i ultrazvučnog noža, ili transoralnom robotskom kirurgijom (TORS). Klasični vanjski pristup je napušten zbog brojnih komplikacija (72). U neoadjuvantnoj radioterapiji primjenjuje se hipofrakcionirani raspored s dozom od 65 Gy u 30 frakcija (73). U bolesnika u stadiju III i IV primjenjuje se neoadjuvantna kemoterapija (74). Konkomitantna kemoradioterapija uključuje zračenje bolesnika u ukupnoj tumorskoj dozi od 70

Gy u dnevnim frakcijama od 2 Gy uz primjenu cisplatine u razdoblju zračenja (75). Tehnološki napredak omogućio je primjenu minimalno invazivnih zahvata. Bolesnici s HPV pozitivnim OPSCC-om su mlađi i u boljoj kondiciji te je veća vjerojatnost da će biti izliječeni. Stoga imaju povećan rizik od nuspojava i toksičnosti liječenja, što treba umanjiti optimalnim izborom terapije (76). Uz kemoradioterapiju su vezani bol, stvaranje ožiljaka, fibroza, disfagija, kserostomija, osteradionekroza, hipotireoza, stenoza karotidnih arterija, moždani udar, ovisnost o gastričnoj sondi i propadanje zubi (77). Nove kirurške mogućnosti dovest će do smanjene potrebe za adjuvantnom kemoterapijom i smanjenja doze zračenja (76,78).

1.9. Prognoza

Dva najznačajnija prognostička čimbenika za OPSCC su klinički stadij i HPV status tumora (79). Bolesnici s HPV pozitivnim OPSCC-om imaju 58% manji rizik od smrtnog ishoda od bolesnika s HPV negativnim OPSCC-om. Ukupno je trogodišnje preživljavanje bolesnika s HPV pozitivnim OPSCC-om 82,4%, a bolesnika s HPV negativnim OPSCC-om 57,1% (80). Pušenje i metastaze na vratu su nepovoljni prognostički čimbenici (81). Nije utvrđena razlika u preživljenju bolesnika liječenih operativno uz adjuvantnu kemoterapiju u odnosu na bolesnike liječene samo kemoradioterapijom (82).

2. CILJ ISTRAŽIVANJA

Cilj istraživanja jest na uzorku probatornih biopsija orofaringealnog planocelularnog karcinoma u 70 ispitanika dijagnosticiranih u KBC-u Split od 2013. do 2017. godine

1. analizirati raspodjelu ispitanika po dobi, spolu, lokalizaciji tumora, stupnju diferencijacije karcinoma pločastih stanica, veličini i polimorfiji jezgara, mitotskoj aktivnosti, upalnoj infiltraciji i HPV statusu.
2. utvrditi ima li statistički značajne razlike u svim praćenim pokazateljima s obzirom na HPV status tumora i rezultate usporediti s podacima iz literature

Hipoteza:

Pretpostavljamo da će udio HPV pozitivnih planocelularnih karcinoma biti kao u prethodnoj studiji iz RH, a manji nego u podacima iz svijeta.

3. ISPITANICI I METODE

3.1. Ispitanici

U uzorku je 70 ispitanika s OPSCC-om, susljedno dijagnosticiranih na Odjelu za patologiju Kliničkog zavoda za patologiju, sudsku medicinu i citologiju KBC-a Split od 1. siječnja 2013. godine do 31. prosinca 2017. godine. Epidemiološki podatci prikupljeni su iz računalne baze Odjela za patologiju, uža lokalizacija tumora iz povijesti bolesti na Klinici za bolesti uha, nosa i grla s kirurgijom glave i vrata, a parafinski blokovi tumorskog tkiva iz arhive Odjela za patologiju. Kriterij uključenja bio je dovoljno materijala u parafinskom bloku male probatorne biopsije za PCR analizu i kontrolni histološki HE preparat. Iz studije su isključeni ispitanici koji nisu imali dovoljno tkiva u parafinskom bloku za PCR analizu.

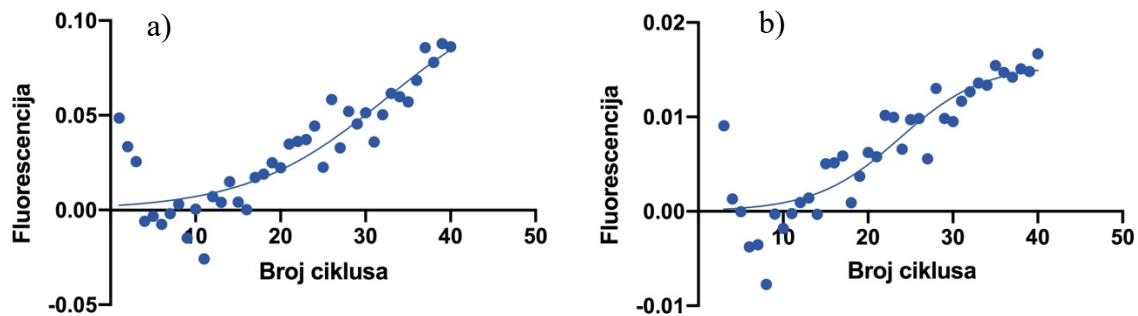
3.2. Metode

Iz arhive Odjela za patologiju prikupljeno je 70 parafinskih blokova tumorskoga tkiva. Svaki parafinski blok izrezan je na debljinu 5 mikrometara za histološku analizu i na debljinu od 10 mikrometara za molekularnu analizu.

Histološki preparat je nakon fiksacije deparafiniran u ksilolu (3x5 minuta) i rehidriran u gradijentu etanola (100% 1x5 minuta i 96% 1x5 min) do vode. Preparati su uronjeni u otopinu hemalauna 5 minuta i bojenje diferencirano ispiranjem u tekućoj vodi. Potom su preparati uronjeni u otopinu eozina 3 minute, isprani i dehidrirani u gradijentu alkohola (75% 1x5 min i 100% 1x5 min), izbistreni kratkim uranjanjem u ksilol, poklopljeni medijem i pokrovnicom. Preparati su analizirani svjetlosnim mikroskopom Olympus BX51. Analiziran je stupanj diferencijacije karcinoma, upalna reakcija u stromi, keratinizacija, dezmozoplazija i način rasta.

Izolacija DNA učinjena je metodom afinitetne kromatografije prema Sigma-Aldrichovom® protokolu s kitom GenElute™ FFPE DNA Purification Kit. Metoda započinje procesom deparafinizacije parafinskog uzorka u seriji ispiranja ksilenom i 96% etanolom. Uzorak se zatim otapa proteinazom K, RNazom i puferom za otapanje A, nakon čega se uzorci inkubiraju sat vremena na 55°C i sat vremena na 90°C. Dobivenom lizatu dodaju se pufer RL i 96% etanol i otopina postavlja u spin kolone. Nukleinske kiseline vežu se na spin kolonu ionskim gradijentom, a kontaminat nesmetano prolazi kroz kolonu ili bude zadržan na vrhu kolumne. Kako bi se dodatno

uklonile nečistoće, vezana DNA ispire se otopinom za ispiranje A. DNA je zatim eluirana elucijskim puferom B. Nakon izolacije DNA, urađena je reakcija lančane polimeraze s izabranim početnicama specifičnima za proteine GP5 i GP6 HPV-a, a korišteno je SYBR Green obojenje. Pomiješana je već gotova mješavina SYBR Green Master Mix (koja sadržava pufere, dNTP-ove i SYBR Green boju), navedene početnice, voda bez DNA/RNaza i uzorak izolirane DNA. Za očitavanje uzoraka korišten je uređaj Applied Biosystems™ 7500 Real-Time PCR Systems. Izvađeni su podatci fluorescencije svih 70 uzoraka u 40 ciklusa PCR-a i modelirani logistički i eksponencijalnim modelom zbog biokemijskog tijeka reakcije. S obzirom na to da se tijekom PCR-a DNA umnožava 2^n puta (n =broj ciklusa), u pozitivnu DNA integrira se početnica u novonastale lance i odašilje fluorescenciju koja se spektrofotometrijski može izmjeriti u svakom ciklusu. Kako je količina primera i dNTP-ova ograničena, očekuje se logistički ili eksponencijalni rast u uzorcima. Pozitivnim uzorcima smatrali su se oni za koja su ova dva modela bila vjerojatnija nego linearni model u oba primera, tj. onaj koji je najbolje opisivao negativnu kontrolu (Slika 4). Vjerojatnost modela izračunata je na temelju Akaiakeovog informacijskog kriterija.



Slika (4). Prikaz krivulja pozitivnih uzoraka s (a) eksponencijalnim modelom i (b) logističkim modelom.

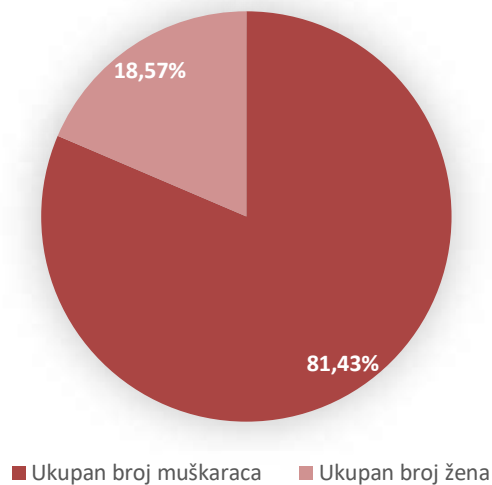
3.3. Statistička analiza

Podatci su uneseni u Microsoft Excel i analizirani statističkim programom GraphPad Prism 8.1 (GraphPad software, La Jolla, CA SAD). Razlike između kategorijskih varijabli testirane su χ^2 testom, Fisherovim egzaktnim testom ili χ^2 testom za trend ukoliko se testirane skupine moglo posložiti u logičan slijed. Razlike između kontinuiranih varijabli testirane su uz t-test za neuparene uzorke. Za provjeru normalnosti distribucije korišten je Shapiro-Wilk test. Razina statističke značajnosti postavljena je na $p < 0,05$.

4. REZULTATI

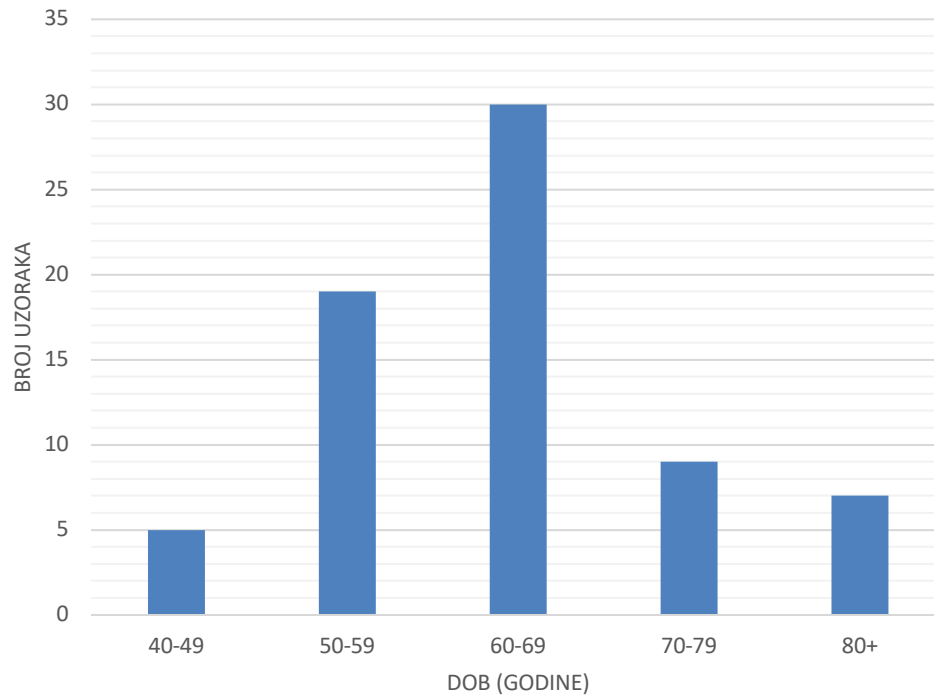
4.1. Analiza svih ispitanika s OPSCC-om

Od ukupnih 70 ispitanika, 57 (81,43%) ih je muškog spola, a 13 (18,57%) ženskog spola, omjer 4,38:1 (Slika 5).



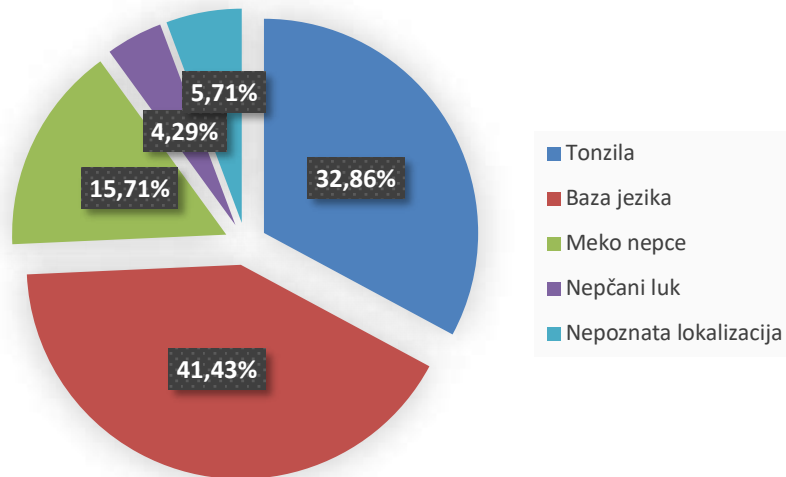
Slika 5. *Raspodjela ispitanika s orofaringealnim karcinomom po spolu*

Raspon dobi je od 40 do 87 godina, medijan 62 godine, a srednja dob $63,27 \pm 10,36$ godina. Bilo je pet (7,14%) Ispitanika do 50 godina, 49 (70%), između 50 i 70 godina i 16 (22,86%) starijih od 70 godina. Distribucija po dobi je unimodalna i simetrična ($P=0,0665$, Shapiro-Wilk test) (Slika 6).



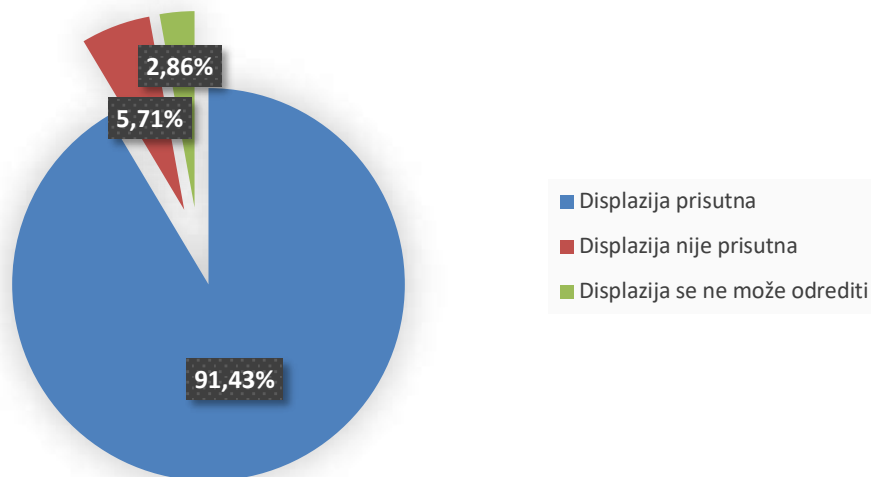
Slika 6. *Raspodjela 70 ispitanika s orofaringealnim karcinomom po dobi*

Po lokalizaciji unutar orofarinksa, 29 (41,43%) karcinoma bilo je na korijenu jezika, 23 (32,86%) na tonzili, 11 (15,71%) na mekome nepcu, tri (4,29%) na nepčanim lukovima, a za četiri (5,71%) nije bila poznata uža lokalizacija (Slika 7). Korijen jezika bio je najčešća lokalizacija ($P < 0,0001$, χ^2 test).



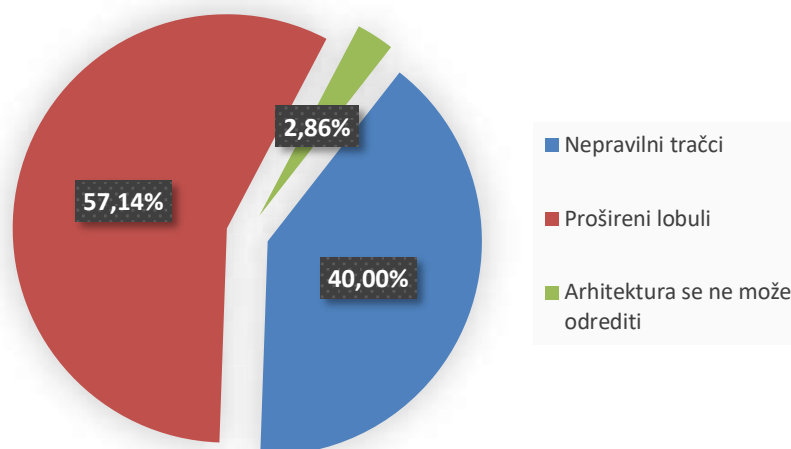
Slika 7. Raspodjela ispitanika s orofaringealnim karcinomom po lokalizaciji karcinoma

U 64 (91,43%) ispitanika nađena je displazija epitela oko karcinoma (Slika 8).



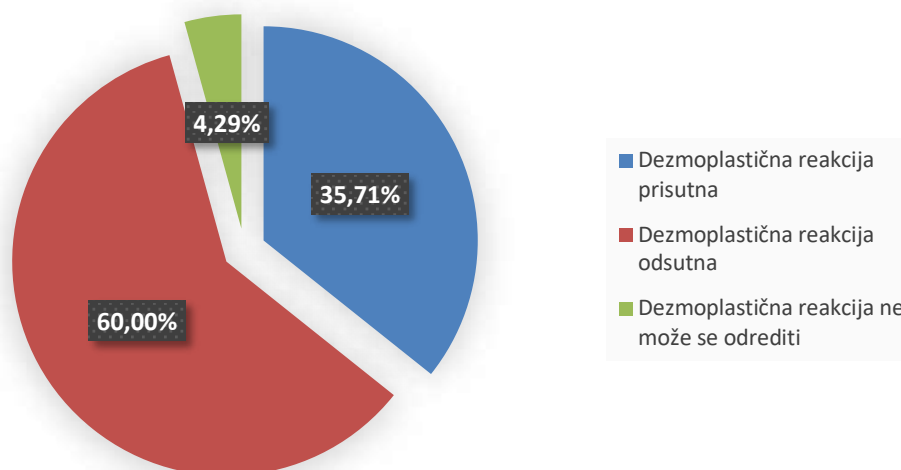
Slika 8. Raspodjela ispitanika s orofaringealnim karcinomom s obzirom na prisutnost displazije okolnog epitela

Po načinu rasta (tumorskoj arhitekturi) u 40 (57,14%) ispitanika karcinom stvara široke lobule, u 28 (40%) ispitanika nepravilne infiltrativne tračka, dok se u dva (2,86%) slučaja nije mogla sa sigurnošću odrediti arhitektura tumora (Slika 9).



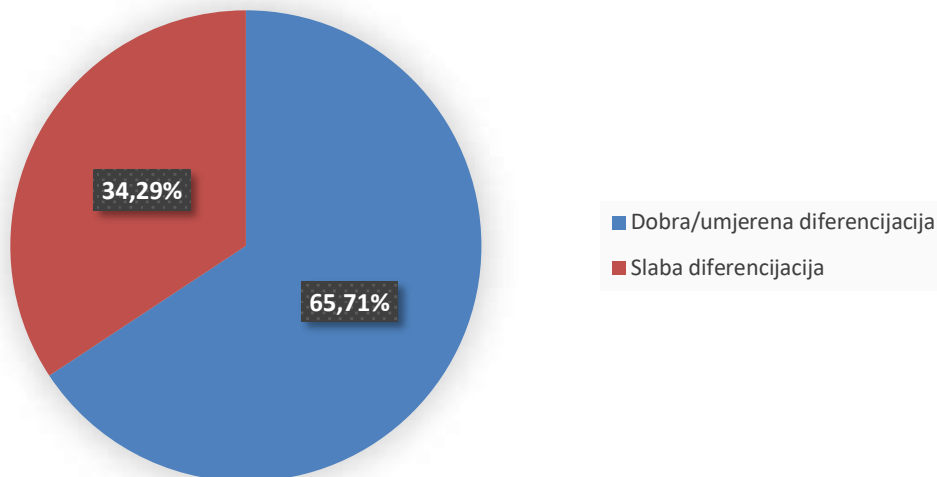
Slika 9. Raspodjela ispitanika s orofaringealnim karcinomom po arhitekturi tumora

Dezmoplastična reakcija tumorske strome nađena je u 25 (35,71%) ispitanika, nije nađena u 42 (60%) ispitanika, dok se u tri (4,29%) slučaja nije mogla odrediti (Slika 10).



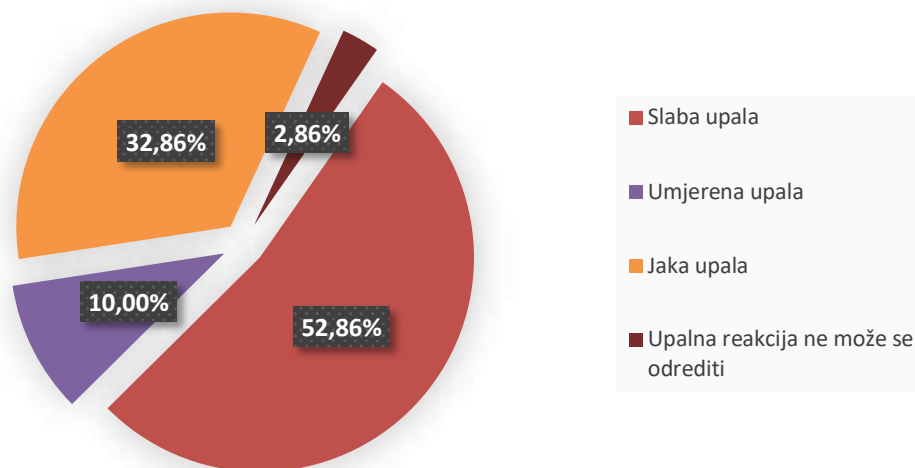
Slika 10. Raspodjela ispitanika s orofaringealnim karcinomom po dezmoplastičnoj reakciji tumorske strome

46 (65,71%) ispitanika imali su dobro/umjereno diferencirani, a 24 (34,29%) slabo diferencirani pločasti karcinom (Slika 11).



Slika 11. Raspodjela ispitanika s orofaringealnim karcinomom po stupnju diferencijacije

37 (52,86%) ispitanika imali su slabo izraženu limfocitnu reakciju u stromi, 7 (10%) umjerenu i 24 (32,86%) jaku ($P < 0,0001$, χ^2 test) (Slika 12).

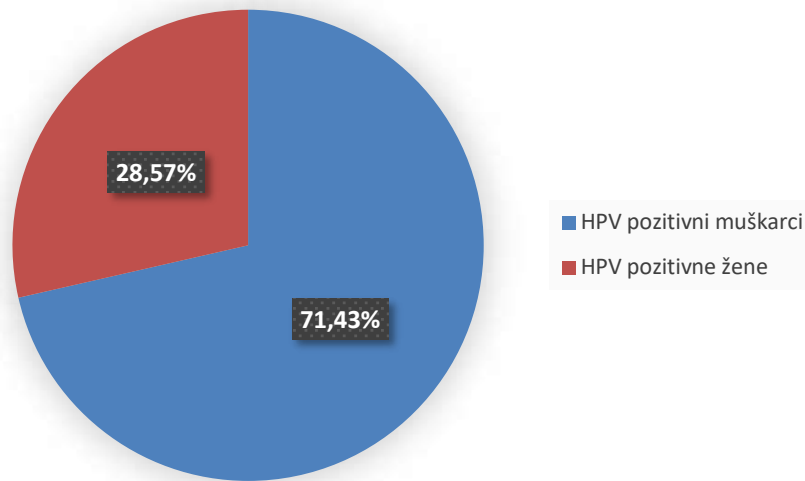


Slika 12. Raspodjela ispitanika s orofaringealnim karcinomom po izražaju limfocitne infiltracije

4.2. Analiza ispitanika s HPV pozitivnim OPSCC-om

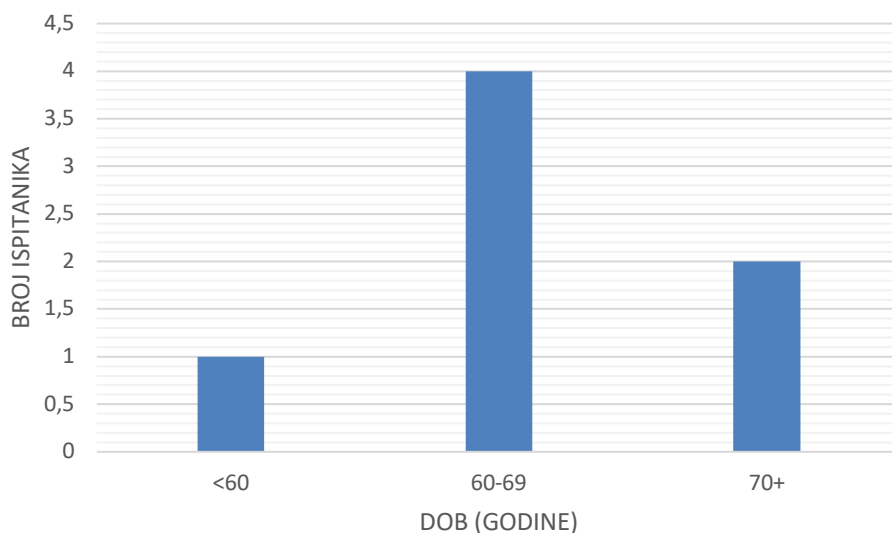
Od ukupno 70 analiziranih, GP5 bio je pozitivan u tumoru 20 (28,57%) ispitanika, a GP6 u 44 (62,86%) ispitanika. GP5 i GP6 su bili pozitivni u tumoru 7 (10%) ispitanika koji prema tome imaju pozitivan HPV status OPSCC. Pet (71,43%) je muškog spola i dva (28,57%)

ženskog spola (Slika 13), omjer 2,5:1. HPV negativan status utvrđen je u većine, 63 (90%) ispitanika.



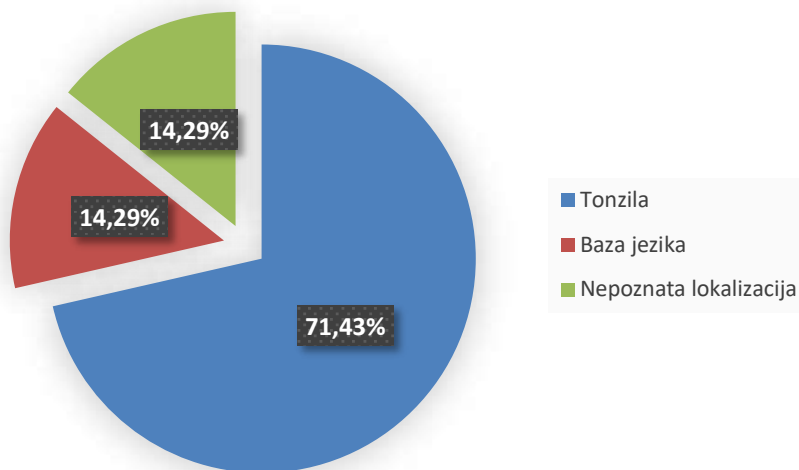
Slika 13. *Raspodjela ispitanika s HPV pozitivnim orofaringealnim karcinomom po spolu*

Raspon dobi ispitanika s HPV pozitivnim OPSCC u času dijagnoze je od 55 do 74 godine, medijan 64 godine, srednje dob $65,14 \pm 6,62$ godine. Jedan je ispitanik mlađi od 60 godina, četvero (57,14%) u dobi između 60 i 69 godina, a dvoje (28,57%) starijih od 69 godina; dobna distribucija unimodalna i simetrična ($P=0,9393$, Shapiro-Wilk test) (Slika 14).



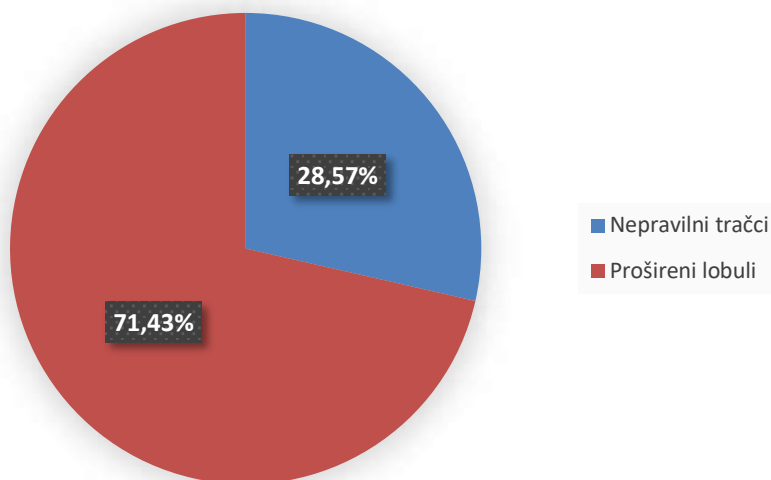
Slika 14. *Raspodjela ispitanika s HPV pozitivnim orofaringealnim karcinomom po dobi*

Karcinom je bio lokaliziran u tonzili u pet (71,43%) ispitanika, u jednog (14,29%) na korijenu jeziku, a u jednom (14,29%) slučaju lokalizacija nije bila poznata (Slika 15).



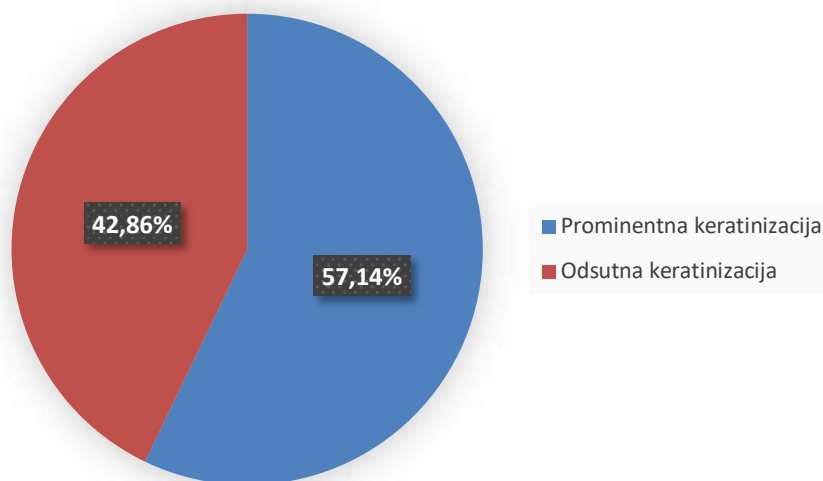
Slika 15. *Raspodjela ispitanika s HPV pozitivnim orofaringealnim karcinomom po lokalizaciji tumora*

U svih sedam ispitanika nađene su displastične promjene epitela oko tumora. U pet (71,43%) ispitanika rast tumora bio je u obliku proširenih lobula, a dva (28,57%) po tipu nepravilnih tračaka (Slika 16).



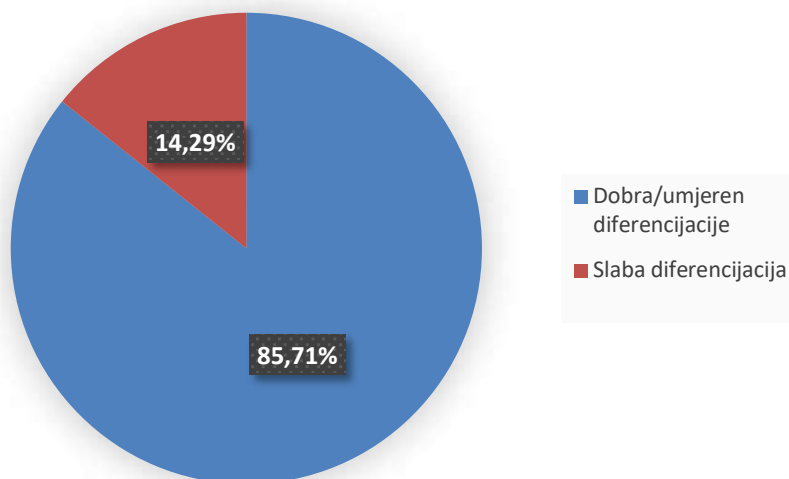
Slika 16. *Raspodjela ispitanika s HPV pozitivnim orofaringealnim karcinomom po arhitekturi tumora*

Samo dva (28,57%) ispitanika imali su dezmoplastičnu reakciju u tumoru. U četiri (57,14%) bila je prominentna keratinizacija tumora (Slika 17).



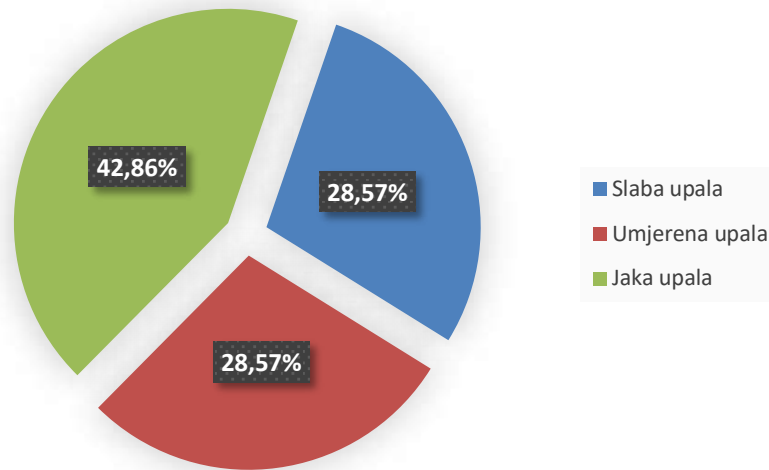
Slika 17. *Raspodjela HPV pozitivnih orofaringealnih karcinoma po stupnju keratinizacije*

Samo jedan (14,29%) ispitanika imao je slabo diferencirani pločasti karcinom (Slika 18).



Slika 18. *Raspodjela ispitanika s HPV pozitivnim orofaringealnim karcinomom po stupnju diferencijacije*

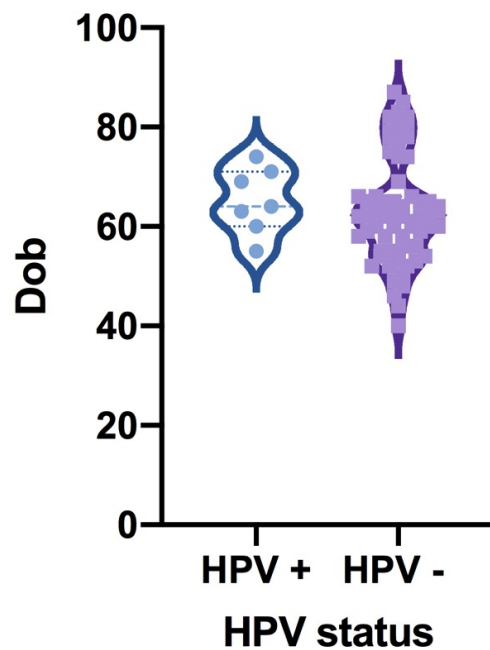
U tri (42,86%) ispitanika nađena je jaka mononuklearna upala u stromi oko tumora, u dva (28,57%) srednje izražena, a u dva (28,57%) slabo izražena upalna reakcija (Slika 19).



Slika 19. *Raspodjela ispitanika s HPV pozitivnim orofaringealnim karcinomom po stupnju upalne reakcije*

4.3. Usporedba ispitanika s HPV pozitivnim i HPV negativnim OPSCC-om

Nije utvrđena statistički značajna razlika u dobnoj raspodjeli između ispitanika s HPV pozitivnim i HPV negativnim OPSCC-om ($P=0,6179$, t-test za neuparene uzorke) (Slika 20).



Slika 20. Dobna distribucija ispitanika s OPSCC-om s obzirom na HPV status tumora

U ispitanika s HPV pozitivnim OPSCC-om je značajno češća lokalizacija na tonzilama nego u ispitanika s HPV negativnim OPSCC-om (P=0,0345, Fisherov egzakti test) (Tablica 4).

Tablica 4. *Raspodjela HPV pozitivnih (HPV+) i HPV negativnih (HPV-) OPSCC po lokalizaciji*

LOKALIZACIJA	HPV+	HPV-	P*
TUMORA	(%)	(%)	
Tonzila	71,14	28,57	
Baza jezika	14,29	44,45	
Meko nepce	0	17,46	0,0345
Nepčani lukovi	0	4,76	
Nepoznata lokalizacija	14,29	4,76	

*Fisherov egzakti test

Sve analizirane varijable uspoređene su s obzirom na HPV status OPSCC-a (Tablica 5). Nije nađena značajna razlika po spolu. Nije dokazana povezanost neke od histoloških varijabli sa HPV statusom OPSCC-a.

Tablica 5. *Raspodjela ispitanika po spolu i patohistološkim i morfološkim obilježjima prema HPV statusu.*

Podjela	HPV+ N (%)	HPV – N (%)	P*
Spol			
Muški	5 (71,43)	52 (82,54)	0,6065
Ženski	2 (28,57)	11 (17,46)	
Način rasta			
Neppravilni tračci	2 (28,57)	26 (41,27)	
Prošireni lobuli	5 (71,43)	35 (55,56)	0,6912
Ne može se odrediti	0	2 (3,17)	
Displazija okolnog epitela			
Prisutna	7 (100)	57 (90,48)	
Odsutna	0	4 (6,35)	>0,9999
Ne može se odrediti	0	2 (3,17)	
Dezmoplazija strome			
Prisutna	2 (28,57)	23 (36,51)	
Odsutna	5 (71,43)	37 (58,73)	>0,9999
Ne može se odrediti	0	3 (4,76)	
Stupanj keratinizacije			
Prominentna	4 (57,14)	20 (31,75)	0,2451
Odsutna	3 (42,86)	43 (68,25)	
Diferencijacija tumora			
Dobra/umjerena	6 (85,71)	40 (63,49)	0,4089
Slaba	1 (14,29)	23 (36,25)	
Limfocitna infiltracija			
Slaba	2 (28,57)	35 (55,56)	
Umjerena	2 (28,57)	5 (7,94)	0,6908
Jaka	3 (42,86)	21 (33,33)	
Ne može se odrediti	0	2 (3,17)	

* Fisherov egzakti test

5. RASPRAVA

Zloćudni potencijal HPV-a relativno je novo područje interesa u medicini. Opažanja iz druge polovine 19. stoljeća o povezanosti genitalnih bradavica s rakom grlića maternice dala su temelje hipotezi da rak nastaje nakon infekcije virusom koji uzrokuje genitalne bradavice (88). Daljnji napredak u istraživanju HPV-a i cervikalnih tumora doveo je otkrića kulture stanica, među kojima su HeLa stanice najstarije i najčešće korištene humane stanične kulture (89). Uloga HPV-a u nastanku orofaringealnog karcinoma pločastih stanica počela se ispitivati 40-ih i 50-ih godina prošlog stoljeća, a dokazana je 1985. godine (88). Mehanizam interakcije virusnog onkogenog E6 s p53 opisan je 1990. godine (90), a blokada funkcije pRb djelovanjem virusnog onkogenog E7 1992. godine (91).

U zapadnim zemljama HPV je postao vodeći uzrok orofaringealnog karcinoma. Udio HPV pozitivnog OPSCC ima stalni godišnji porast u ukupnom broju dijagnosticiranih OPSCC, kako u zemljama zapadnoga svijeta, tako i zemljama u tranziciji. U radu Rodriga i suradnika, na uzorku OPSCC dijagnosticiranom u ispitanika iz sjeverne Španjolske od 2000. do 2009. godine, udio HPV OPSCC je 6,1%. S druge strane, najveći udio HPV pozitivnog OPSCC, čak 94,1% utvrđen je u uzorku bolesnika iz Mađarske (42,92). Prema rezultatima studija iz susjednih zemalja, u Sloveniji je udio HPV pozitivnog OPSCC 20,2% i u Srbiji 55,2%. (40,41). U hrvatskoj studiji Božinović i suradnika, od 99 ispitanika dijagnosticiranih od 2002. do 2015. godine, njih 29,3% su imali HPV pozitivni OPSCC. Udio HPV pozitivnog OPSCC u našoj studiji je trostruko manji i iznosi 10%. Pretpostavljamo da je razlog manjeg postotka taj što smo koristili samo qPCR metodu, a Božinović i suradnici tri komplementarne metode – qPCR, imunohistokemiju s p16 i molekularnu metodu dokazivanja virusne mRNA. U studiji Božinović i suradnika, kao i u našoj, nije nađena povezanost HPV pozitivnog OPSCC-a sa životnom dobi, iako više stranih studija ukazuju da je mlađa dob povezana s HPV pozitivnim OPSCC (32,39).

Prema literaturi, najčešća lokalizacija karcinoma orofarinksa je nepčana tonzila ili baza jezika (93). Naši rezultati to potvrđuju jer je najviše ispitanika imalo tumor lokaliziran na bazi jezika (41,43%) odnosno na tonzili (32,86%). U ispitanika s HPV pozitivnim karcinomom je statistički značajno najčešća lokalizacija bila tonzila.

U Europi i SAD-u na OPSCC otpada 3-4% svih tumora. U svijetu među tumorima glave i vrata, OPSCC je zastupljen s 23% (24,25). Prema originalnim radovima i sustavnim pregledima, OPSCC se češće javlja u muškog spola nego ženskog spola, u omjeru 3-4,5:1, bez obzira na HPV status OPSCC (29,36,40). U našoj studiji je omjer ispitanika s OPSCC muškog i ženskog spola 4,38:1. U skupini ispitanika s HPV pozitivnim OPSCC je omjer 2,5:1. Navedeni rezultati upućuju na postojanje čimbenika specifičnih za spol koji potiču interakciju virusa i epitela.

U našem uzorku srednja dob svih ispitanika s OPSCC bila je 65,14 godina, a ispitanika s HPV pozitivnim OPSCC 63,06 godina. Životna dob naših ispitanika je starija nego u radu Kempena i suradnika u kojem su ispitanici s HPV pozitivnim OPSCC imali prosječno 56,9 godina, a ispitanici s HPV negativnim OPSCC 58,4 godine (32). Kao i u radu od Božinović i suradnici iz 2019. godine, nije pronađena statistički značajna razlika u dobi, što upućuje na značaj pušenja i alkohola u karcinogenezi OPSCC-a u Hrvatskoj.

U Hrvatskoj je pušenje bitan čimbenik karcinogeneze jer više od 25% odraslih osoba svakodnevno puši duhanske proizvode (94). Bergman Marković i suradnici su 2017. objavili da je veća proporcija pušača u priobalnim gradovima nego u kontinentalnoj Hrvatskoj (95). Konzumiranje alkohola drugi je važan čimbenik karcinogeneze. Bencević-Striehl i suradnici su 2009. godine izvijestili da je priobalna Hrvatska druga po prevalenciji konzumiranja alkohola u oba spola, odmah nakon Slavonije u muškaraca i Međimurja i Zagorja u žena (96). Moguće je stoga da je niži postotak HPV pozitivnih OPSCC u uzorku naših ispitanika u obrnutoj vezi s većom stopom pušača i osoba koje konzumiraju alkohol u južnoj Hrvatskoj, a koji doprinose nastanku HPV negativnog OPSCC.

U literaturi se opisuje da je HPV pozitivni OPSCC-a histološki građen od slabo diferenciranih pločastih epitelnih stanica koje ne keratiniziraju, bez dezmozoplastične strome i displazije okolnog epitela (85). U ovoj studiji nismo pronašli statistički značajnu povezanost navedenih elemenata tipične histološke slike s HPV statusom tumora. Strojman i suradnici 2014. nisu našli statistički značajnu razliku s obzirom na histološki gradus u HPV pozitivnih i HPV negativnih OPSCC (40). Liu i suradnici su 2018. godine zaključili da građa HPV pozitivnih OPSCC u ispitanika koji su pušači histološki više nalikuje HPV negativnim OPSCC (97). House

i suradnici 2018. godine su u skupini ispitanika s HPV pozitivnim OPSCC analizirali postoji li razlika u posttranslacijskoj genskoj regulaciji s obzirom na to jesu li pušači ili nepušači. Utvrdili su da je izražaj miR-133a-3p, regulatora za izražaj EGFR i HuR receptora, značajno manja u pušača s HPV pozitivnim OPSCC-om kao i u osoba s HPV negativnim OPSCC-om (98). Ove spoznaje potvrđuju važnost životnih navika poput pušenja i konzumiranja alkohola u morfološkim karakteristikama HPV pozitivnih orofaringealnih karcinoma u Dalmaciji.

Uz histološku sliku tumorskog tkiva, u literaturi se opisuje razlika u reaktivnom infiltratu u HPV pozitivnim i HPV negativnim OPSCC-ovima. U HPV pozitivnim OPSCC nalazi se jača limfocitna reakcija nego u HPV negativnom OPSCC-a (99,100). U našem uzorku limfocitna infiltracija je bila jače izražena u HPV pozitivnim OPSCC nego u HPV negativnim OPSCC, ali bez statistički značajne razlike ($P=0,6908$).

Jezična i nepčane tonzile su obložene višeslojnim pločastim epitelom koji je čvrsto povezan s podležecim limfatičnim tkivom Waldeyereva prstena. Duboke tonzilarne kripte olakšavaju prijenos vanjskih antigena u limfoidno tkivo i prezentaciju antigen prezentirajućim stanicama, što potiče limfocitnu infiltraciju (101,102). Jača limfocitna infiltracija u HPV pozitivnom OPSCC, koji najčešće nastaje upravo u tonzili, može se dijelom objasniti reakcijom limfatičnih stanica na virusne antigene.

Ova studija ima nekoliko ograničenja. S obzirom da je analizirano tumorsko tkivo iz parafinskih blokova, koji put je u izolatima bila suboptimalna kvaliteta nukleinskih kiselina. Osim toga, za dokazivanje HPV statusa OPSCC korištena je samo RT-PCR metoda i to bez vanjske pozitivne kontrole. U mnogim radovima se paralelno za dokazivanje HPV u tumoru rabe imunohistokemijsko dokazivanje p16 i in situ hibridizacija HPV probe. Za četiri ispitanika, unatoč pomnom pretraživanju podataka, nismo pronašli podatak o anatomske lokalizaciji tumora.

U hipotezi ovog rada pretpostavili smo da će udio HPV pozitivnih ispitanika biti jednak prethodnoj hrvatskoj studiji Božinović i suradnika, a manji nego u svjetskoj literaturi. Potvrdili smo da je udio HPV pozitivnih ispitanika manji nego u svjetskoj literaturi, no udio HPV pozitivnih ispitanika nam je gotovo triput manji nego u studiji Božinović i suradnika. Naša studija bila je

ograničena na PCR analizu primerima GP5 i GP6 pa pretpostavljamo da bi se udio ispitanika s HPV pozitivnim OPSCC povećao da smo PCR analizu proširili na primer SPF-10, analizu E6 mRNA i imunohistokemijsko bojenje p16, pretrage korištene u studiji Božinović i suradnika.

U zaključku, HPV pozitivan OPSCC utvrđen je u probatornoj biopsiji 10% ispitanika s orofaringealnim karcinomom dijagnosticiranim u KBC Split između 2013. - 2017. godine. Najčešća lokalizacija bila je tonzila, u 71,43% slučajeva, a omjer ispitanika muškog spola prema ženskom spolu 2,5:1. Prosječna dob bila je 65,14 godina, min-max 55 - 74 godine. U svim HPV pozitivnim OPSCC nađena je jaka limfocitna reakcija. Nije nađena statistički značajna razlika ni u jednoj od analiziranih varijabli koja bi histološki sigurno razlikovala HPV pozitivni OPSCC od HPV negativnog OPSCC.

6. ZAKLJUČCI

1. Omjer muškog i ženskog spola u ispitanika s OPSCC-om je 4,38:1.
2. U času dijagnoze je 70% ispitanika s OPSCC-om u dobi od 50 do 69 godina, a 22,86% starijih od 69 godina.
3. Najčešća lokalizacija OPSCC-a je korijen jezika.
4. U OPSCC-u je najčešća slaba limfocitna reakcija.
5. Udio ispitanika s pozitivnim HPV statusom je 10%.
6. U času dijagnoze je 57,14% ispitanika s HPV pozitivnim OPSCC-u dobi od 60 do 69 godina, a 28,57% starije od 69 godina.
7. Omjer muškog i ženskog spola u ispitanika s HPV pozitivnim OPSCC-om je 2,5:1.
8. Najčešća lokalizacija HPV pozitivnog OPSCC-a je tonzila.
9. Praćene histološke varijable se značajno ne razlikuju između HPV pozitivnih OPSCC i HPV negativnih OPSCC.
10. Između ispitanika s HPV pozitivnim OPSCC i HPV negativnim OPSCC nije nađena značajna razlika u životnoj dobi u času dijagnoze.

7. POPIS CITIRANE LITERATURE

1. Krmpotić Nemanić J, Marušić A. Probavni sustav. U: Krmpotić Nemanić J, Marušić A, ur. Anatomija čovjeka. 2. izdanje. Zagreb: Medicinska naklada; 2007. str. 303.
2. Drake RL, Vogl AW, Mitchell AWM. Head and Neck, U: Drake RL, Vogl AW, Mitchell AWM, ur. Gray's anatomy for students. 4. izdanje. Philadelphia: Elsevier; 2019. str. 1037.
3. Sadler TW Chapter 17/Head and Neck, U: Sadler TW, ur. Langman's Medical Embryology Embriologija. 12. izdanje. Baltimore: Lippincott Williams & Wilkins, a Wolters Kluwer business; 2012. str. 260.
4. Sadler TW Chapter 17/Head and Neck, U: Sadler TW, ur. Langman's Medical Embryology Embriologija. 12. izdanje. Baltimore: Lippincott Williams & Wilkins, a Wolters Kluwer business; 2012. str 267.
5. Sadler TW Chapter 17/Head and Neck, U: Sadler TW, ur. Langman's Medical Embryology Embriologija. 12. izdanje. Baltimore: Lippincott Williams & Wilkins, a Wolters Kluwer business; 2012. str 272-4.
6. Sadler TW Chapter 17/Head and Neck, U: Sadler TW, ur. Langman's Medical Embryology Embriologija. 12. izdanje. Baltimore: Lippincott Williams & Wilkins, a Wolters Kluwer business; 2012. str 278.
7. Danescu A, Mattson M, Dool C, Diewert V, Richman J. Analysis of human soft palate morphogenesis supports regional regulation of palatal fusion. *Journal of Anatomy*. 2015;227(4):474-86.
8. Jawetz E, Melnick J, Adelberg E, Hobden J, Miller S, Morse S i sur. Human Cancer Viruses. Jawetz, Melnick & Adelberg's medical microbiology. 28. izdanje. New York: McGraw-Hill Education; 2019. Str. 647.
9. WHO | Human Papillomavirus [Internet]. Who.int. 2020 [citirano 15 ožujka 2020]. Available from: https://www.who.int/biologicals/areas/human_papillomavirus/en/.
10. Bzhalava D, Guan P, Franceschi S, Dillner J, Clifford G. A systematic review of the prevalence of mucosal and cutaneous human papillomavirus types. *Virology*. 2013;445(1-2):224-31.
11. Baseman J, Koutsky L. The epidemiology of human papillomavirus infections. *Journal of Clinical Virology*. 2005;32:16-24.

12. Muñoz N, Bosch F, de Sanjosé S, Herrero R, Castellsagué X, Shah K i sur. Epidemiologic Classification of Human Papillomavirus Types Associated with Cervical Cancer. *New England Journal of Medicine*. 2003;348(6):518-27.
13. Parfenov M, Peadar C, Gehlenborg N, Freeman S, Danilova L, Bristow C i sur. Characterization of HPV and host genome interactions in primary head and neck cancers. *Proceedings of the National Academy of Sciences*. 2014;111:15544-49.
14. Pahud B, Ault K. The Expanded Impact of Human Papillomavirus Vaccine. *Infectious Disease Clinics of North America*. 2015;29:715-24.
15. Sinal S, Woods C. Human Papillomavirus Infections of the Genital and Respiratory Tracts in Young Children. *Seminars in Pediatric Infectious Diseases*. 2005;16:306-16.
16. Winer R. Genital Human Papillomavirus Infection: Incidence and Risk Factors in a Cohort of Female University Students. *American Journal of Epidemiology*. 2003;157:218-26.
17. Chen A, Keleher A, Kedda M, Spurdle A, McMillan N, Antonsson A. Human papillomavirus DNA detected in peripheral blood samples from healthy Australian male blood donors. *Journal of Medical Virology*. 2009;81:1792-6.
18. Schiller J, Day P, Kines R. Current understanding of the mechanism of HPV infection. *Gynecologic Oncology*. 2010;118(1):S12-S17.
19. Gearhart P. Human Papillomavirus (HPV): Practice Essentials, Background, Pathophysiology [Internet]. *Emedicine.medscape.com*. 2020 [citirano 15 ožujka 2020]. Dostupno na: <https://emedicine.medscape.com/article/219110-overview#a3>.
20. Woodham A, Da Silva D, Skeate J, Raff A, Ambroso M, Brand H i sur. The S100A10 Subunit of the Annexin A2 Heterotetramer Facilitates L2-Mediated Human Papillomavirus Infection. *PLoS ONE*. 2012;7:e43519.
21. El-Naggar A.K., Takata T. Chapter 5 Tumours of the oropharynx (base of tongue, tonsils, adenoids). U: Adel K. El-Naggar, John K. C. Chan, Jennifer R. Grandis, Takashi Takata, Pieter J. Slootweg, ur. *WHO Classification of Head and Neck Tumours*. 4. izdanje. Lyon: International Agency for Research on Cancer; 2017. str. 134.
22. Leemans C, Braakhuis B, Brakenhoff R. The molecular biology of head and neck cancer. *Nature Reviews Cancer*. 2010;11:9-22.
23. Pešutić Pisac V, Jakovčević A. Patologija tumora glave i vrata. U: Prgomet D i suradnici, ur. *Tumori glave i vrata*. Zagreb: Medicinska naklada; 2019. str. 24-5.

24. Head and Neck Cancer - Statistics [Internet]. Cancer.Net. 2020 [citirano 15 ožujka 2020]. Dostupno na: <https://www.cancer.net/cancer-types/head-and-neck-cancer/statistics>.
25. Gatta G, Botta L, Sánchez MJ, Anderson LA, Pierannunzio D, Licitra L. Prognoses and improvement for head and neck cancer diagnosed in Europe in early 2000s. The EUROACARE-5 population-based study. *Eur J Cancer*. 2015;51:2130.
26. Hrvatski zavod za javno zdravstvo, Registar za rak. Incidencija raka u Hrvatskoj 2014, Bilten broj 39.
27. Head and neck cancers incidence statistics [Internet]. Cancer Research UK. 2020 [citirano 15 ožujka 2020]. Dostupno na: <https://www.cancerresearchuk.org/health-professional/cancer-statistics/statistics-by-cancer-type/head-and-neck-cancers/incidence#heading-Four>.
28. Maschio F, Lejoste P, Ilankovan V. Evolution in the management of oropharyngeal squamous cell carcinoma: systematic review of outcomes over the last 25 years. *British Journal of Oral and Maxillofacial Surgery*. 2019;57:101-15.
29. Chaturvedi A. Epidemiology and Clinical Aspects of HPV in Head and Neck Cancers. *Head and Neck Pathology*. 2012;6:16-24.
30. El-Naggar A.K., Takata T. Chapter 5 Tumours of the oropharynx (base of tongue, tonsils, adenoids). U: Adel K. El-Naggar, John K. C. Chan, Jennifer R. Grandis, Takashi Takata, Pieter J. Slootweg, ur. WHO Classification of Head and Neck Tumours. 4. izdanje. Lyon: International Agency for Research on Cancer; 2017. str. 136.
31. Chaturvedi A, Engels E, Pfeiffer R, Hernandez B, Xiao W, Kim E i sur. Human Papillomavirus and Rising Oropharyngeal Cancer Incidence in the United States. *Journal of Clinical Oncology*. 2011;29:4294-301.
32. van Kempen P, Noorlag R, Braunius W, Stegeman I, Willems S, Grolman W. Differences in methylation profiles between HPV-positive and HPV-negative oropharynx squamous cell carcinoma. *Epigenetics*. 2013;9:194-203.
33. Kreimer A, Clifford G, Boyle P, Franceschi S. Human Papillomavirus Types in Head and Neck Squamous Cell Carcinomas Worldwide: A Systematic Review. *Cancer Epidemiology Biomarkers & Prevention*. 2005;14:467-75.
34. Lesueur C, Diergaarde B, Olshan A, Wünsch-Filho V, Ness A, Liu G i sur. Genome-wide association analyses identify new susceptibility loci for oral cavity and pharyngeal cancer. *Nature Genetics*. 2016;48:1544-50.

35. D'Souza G, Kreimer A, Viscidi R, Pawlita M, Fakhry C, Koch W i sur. Case–Control Study of Human Papillomavirus and Oropharyngeal Cancer. *New England Journal of Medicine*. 2007;356(19):1944-56.
36. Stein A, Saha S, Kraninger J, Swick A, Yu M, Lambert P i sur. Prevalence of Human Papillomavirus in Oropharyngeal Cancer. *The Cancer Journal*. 2015;21(3):138-146.
37. Gillison ML, D'Souza G, Westra W i sur. (2008). Distinct risk factor profiles for human papillomavirus type 16-positive and human papillomavirus type 16-negative head and neck cancers. *J Natl Cancer Inst*, 100:407–20
38. Gillson ML, Broutian T, Pickard RK i sur. Prevalence of oral HPV infection in the United States, 2009-2010. *JAMA* 2012;307:693-703.
39. Božinović K, Sabol I, Rakušić Z, Jakovčević A, Škerija M, Lukinović J i sur. HPV-driven oropharyngeal squamous cell cancer in Croatia — Demography and survival. *PLOS ONE*. 2019;14:e0211577.
40. Strojjan P, Zadnik V, Šifrer R, Lanišnik B, Didanović V, Jereb S i sur. Incidence trends in head and neck squamous cell carcinoma in Slovenia, 1983–2009: role of human papillomavirus infection. *European Archives of Oto-Rhino-Laryngology*. 2014;272:3805-14.
41. Milovanovic J, Jotic A, Andrejic D, Trivic A, Pavlovic B, Savic-Vujovic K i sur. Prevalence of human papillomavirus in oropharyngeal squamous cell carcinoma in Serbia. *Srpski arhiv za celokupno lekarstvo*. 2018;146:271-8.
42. Reka Fejer E, Abram Z, Zs Egyed J, Voidazan S, Toth E, Szentirmay Z, Kasler M. Human papilloma virus status evaluation and survival description in selected oropharyngeal and laryngeal squamous cell carcinoma patients from Hungary. *J BUON*. 2016 Jan-Feb;21:168-74.
43. Baboci L, Holzinger D, Boscolo-Rizzo P, Tirelli G, Spinato R, Lupato V i sur. Low prevalence of HPV-driven head and neck squamous cell carcinoma in North-East Italy. *Papillomavirus Research*. 2016;2:133-40.
44. St Guily J, Jacquard A, Prétet J, Haesebaert J, Beby-Defaux A, Clavel C i sur. Human papillomavirus genotype distribution in oropharynx and oral cavity cancer in France—The EDiTH VI study. *Journal of Clinical Virology*. 2011;51:100-4.
45. Faust H, Eldenhed Alwan E, Roslin A, Wennerberg J, Forslund O. Prevalence of human papillomavirus types, viral load and physical status of HPV16 in head and neck squamous

- cell carcinoma from the South Swedish Health Care Region. *Journal of General Virology*. 2016;97:2949-56.
46. Schache A, Powell N, Cuschieri K, Robinson M, Leary S, Mehanna H i sur. HPV-Related Oropharynx Cancer in the United Kingdom: An Evolution in the Understanding of Disease Etiology. *Cancer Research*. 2016;76:6598-606.
 47. Habbous S, Chu K, Lau H, Schorr M, Belayneh M, Ha M i sur. Human papillomavirus in oropharyngeal cancer in Canada: analysis of 5 comprehensive cancer centres using multiple imputation. *Canadian Medical Association Journal*. 2017;189:E1030-40.
 48. Hauck, F., Oliveira-Silva, M., Dreyer, J.H. i sur. Prevalence of HPV infection in head and neck carcinomas shows geographical variability: a comparative study from Brazil and Germany. *Virchows Arch* 466, 685–93 (2015).
 49. Amit M, Ilana K, Avraham S, Binenbaum Y, Bachar G, Billan S i sur. Trends in human papillomavirus-related oropharyngeal cancer in Israel. *Head & Neck*. 2015;38:E274-8.
 50. Tealab S, Sedhom N, Hassouna A, Gouda I, Ismail H. Prevalence of human papilloma virus in oropharyngeal, tongue and lip squamous cell carcinoma: an experience from the Egyptian National Cancer Institute. *Journal of Investigative Medicine*. 2019;67:1061-6.
 51. Faggons C, Mabedi C, Liomba N, Funkhouser W, Chimzimu F, Kampani C i sur. Human papillomavirus in head and neck squamous cell carcinoma: A descriptive study of histologically confirmed cases at Kamuzu Central Hospital in Lilongwe, Malawi. *Malawi Medical Journal*. 2017;29:142.
 52. Bahl A, Kumar P, Dar L, Mohanti B, Sharma A, Thakar A i sur. Prevalence and trends of human papillomavirus in oropharyngeal cancer in a predominantly north Indian population. *Head & Neck*. 2013;36:505-10.
 53. Lam E, Chan J, Chan A, Ng C, Lo S, Lam V i sur. Prevalence, Clinicopathological Characteristics, and Outcome of Human Papillomavirus-Associated Oropharyngeal Cancer in Southern Chinese Patients. *Cancer Epidemiology Biomarkers & Prevention*. 2015;25:165-73.
 54. Hama T, Tokumaru Y, Fujii M, Yane K, Okami K, Kato K i sur. Prevalence of Human Papillomavirus in Oropharyngeal Cancer: A Multicenter Study in Japan. *Oncology*. 2014;87:173-82.

55. Shaikh M, Khan A, Sadat A, Chowdhury A, Jinnah S, Gopalan V i sur. Prevalence and types of high-risk human papillomaviruses in head and neck cancers from Bangladesh. *BMC Cancer*. 2017;17:792.
56. Hong A, Lee C, Jones D, Veillard A, Zhang M, Zhang X i sur. Rising prevalence of human papillomavirus-related oropharyngeal cancer in Australia over the last 2 decades. *Head & Neck*. 2015;38:743-50.
57. Lucas-Roxburgh R, Benschop J, Lockett B, van den Heever U, Williams R, Howe L. The prevalence of human papillomavirus in oropharyngeal cancer in a New Zealand population. *PLOS ONE*. 2017;12:e0186424.
58. Braakhuis BJM, Tabor MP, Kummer JA, Leemans CR, Brakenhoff RH. A Genetic Explanation of Slaughter's Concept of Field Cancerization: Evidence and Clinical Implications. *Cancer Res*. 2003;63:1727-30.
59. Leemans CR, Braakhuis BJM, Brakenhoff RH. The molecular biology of head and neck cancer. *Nat Rev Cancer*. 2011;11:9-22.
60. Bieging KT, Mello SS, Attardi LD. Unravelling mechanisms of p53-mediated tumour suppression. *Nat Rev Cancer*. 2014;14:359-70.
61. Mes SW, Leemans CR, Brakenhoff RH. Applications of molecular diagnostics for personalized treatment of head and neck cancer: state of the art. *Expert Review of Molecular Diagnostics*. 2016;16:205-21.
62. Ragin CC, Modugno F, Gollin SM (2007) The epidemiology and risk factors of head and neck cancer: a focus on human papillomavirus. *J Dent Res* 86:104–14
63. Thompson L.D.R. Chapter 5.8 Head and neck cancers. U: Stewart B. W., Wild C. P., ur, *World Cancer Report 2014*. Lyon: International Agency for Research on Cancer, 2014. str. 428
64. El-Naggar A.K., Takata T. Chapter 5 Tumours of the oropharynx (base of tongue, tonsils, adenoids). U: Adel K. El-Naggar, John K. C. Chan, Jennifer R. Grandis, Takashi Takata, Pieter J. Slootweg, ur. *WHO Classification of Head and Neck Tumours*. 4. izdanje. Lyon: International Agency for Research on Cancer; 2017. str. 136-8.
65. Oropharyngeal Cancer: Symptoms, Causes, Treatments [Internet]. Cleveland Clinic. 2020 [cited 23 March 2020]. Dostupno na: <https://my.clevelandclinic.org/health/diseases/12180-oropharyngeal-cancer>.

66. Raman A, Sen N, Ritz E, Fidler M, Revenaugh P, Stenson K i sur. Heterogeneity in the clinical presentation, diagnosis, and treatment initiation of p16-positive oropharyngeal cancer. *American Journal of Otolaryngology*. 2019;40:626-630.
67. Lewis-Jones H, Colley S, Gibson D. Imaging in head and neck cancer: United Kingdom National Multidisciplinary Guidelines. *The Journal of Laryngology & Otology*. 2016;130:S28-31.
68. Smeets SJ, Hesselink AT, Speel EJ, Haesevoets A i sur. A novel algorithm for reliable detection of human papillomavirus in paraffin embedded head and neck cancer specimen. *Int J Cancer*. 2007;121:2465-72.
69. Walline H, Komarck C, McHugh J, Byrd S, Spector M, Hauff S i sur. High-Risk Human Papillomavirus Detection in Oropharyngeal, Nasopharyngeal, and Oral Cavity Cancers. *JAMA Otolaryngology–Head & Neck Surgery*. 2013;139:1320.
70. Shah JP, Patel SG, Singh B. Jatin Shah's head and neck surgery and oncology. 4th ed. Philadelphia: Elsevier; 2012
71. Marur S, D'Souza G, Westra W, Forastiere A. HPV-associated head and neck cancer: a virus-related cancer epidemic. *The Lancet Oncology*. 2010;11:781-9.
72. Moore E, Hinni M. Critical Review: Transoral Laser Microsurgery and Robotic-Assisted Surgery for Oropharynx Cancer Including Human Papillomavirus–Related Cancer. 2020.
73. Bilić M. Tumori orofarinksa. U: Prgomet D i suradnici, ur. Tumori glave i vrata. Zagreb: Medicinska naklada; 2019. Str. 194.
74. Furness S, Glennly AM, Worthington HV, Pavitt S, Oliver R, Clarkson JE, i sur. Interventions for the treatment of oral cavity and oropharyngeal cancer: chemotherapy. *Cochrane Database Syst Rev*. 2011; 13:CD006386.
75. O'Sullivan B, Huang S, Siu L, Waldron J, Zhao H, Perez-Ordóñez B i sur. Deintensification Candidate Subgroups in Human Papillomavirus–Related Oropharyngeal Cancer According to Minimal Risk of Distant Metastasis. *Journal of Clinical Oncology*. 2013;31:543-50.
76. Hay A, Ganly I. Targeted Therapy in Oropharyngeal Squamous Cell Carcinoma: The Implications of HPV for Therapy. *Rare Cancers and Therapy*. 2015;3:89-117.
77. Lee M, Nalliah R, Kim M, Elangovan S, Allareddy V, Kumar-Gajendrareddy P i sur. Prevalence and impact of complications on outcomes in patients hospitalized for oral and

- oropharyngeal cancer treatment. *Oral Surgery, Oral Medicine, Oral Pathology, Oral Radiology, and Endodontology*. 2011;112:581-91.
78. Howard J, Dwivedi R, Masterson L, Kothari P, Quon H, Holsinger F. De-intensified adjuvant (chemo)radiotherapy versus standard adjuvant chemoradiotherapy post transoral minimally invasive surgery for resectable HPV-positive oropharyngeal carcinoma. *Cochrane Database of Systematic Reviews*. 2018; 12:CD012939.
 79. Shaw R, Robinson M. The increasing clinical relevance of human papillomavirus type 16 (HPV-16) infection in oropharyngeal cancer. *British Journal of Oral and Maxillofacial Surgery*. 2011;49:423-9.
 80. Ang K, Harris J, Wheeler R, Weber R, Rosenthal D, Nguyen-Tân P i sur. Human Papillomavirus and Survival of Patients with Oropharyngeal Cancer. *New England Journal of Medicine*. 2010;363:24-35.
 81. Hafkamp H, Manni J, Haesevoets A, Voogd A, Schepers M, Bot F i sur. Marked differences in survival rate between smokers and nonsmokers with HPV 16-associated tonsillar carcinomas. *International Journal of Cancer*. 2008;122:2656-64.
 82. Sinha P, Karadaghy O, Doering M, Tuuli M, Jackson R, Haughey B. Survival for HPV-positive oropharyngeal squamous cell carcinoma with surgical versus non-surgical treatment approach: A systematic review and meta-analysis. *Oral Oncology*. 2018;86:121-31.
 83. O'Sullivan B, Lydiatt WM, Haughey BH, Brandwein-Gensler M, Glastonbury CM, Shah JP. HPV-Mediated (p16+) Oropharyngeal Cancer. U: Mahul B. Amin, ur. *AJCC Cancer Staging Manual*: 8. izdanje. Švicarska: Springer Nature; 2017. str. 117.
 84. Goldenberg D, Begum S, Westra WH, i sur. Cystic lymph node metastasis in patients with head and neck cancer: an HPV-associated phenomenon. *Head Neck* 2008;30:898-903.
 85. Begum S, Westra WG. Basaloid squamous cell carcinoma of the head and neck is a mixed variant that can be further resolved by HPV status. *Am J Surg Pathol* 2008;32:1044-50.
 86. Singhi AD, Stelow EB, Mills SE, i sur. Lymphoepithelial-like carcinoma of the oropharynx: a morphologic variant of HPV-related head and neck carcinoma. *Am J Surg Pathol* 2010;34:800-5.
 87. Jo VY, Mills SE, Stoler MH, i sur. Papillary squamous cell carcinoma of the head and neck: frequent association with human papillomavirus infection and invasive carcinoma. *Am J Surg Pathol* 2009;33:1720-4.

88. zur Hausen H. Papillomaviruses in the causation of human cancers — a brief historical account. *Virology*. 2009;384:260-5.
89. Rahbari R, Sheahan T, Modes V, Collier P, Macfarlane C, Badge R. A novel L1 retrotransposon marker for HeLa cell line identification. *BioTechniques*. 2009;46(4):277-284.
90. Werness, B.A., Levine, A.J., Howley, P.M. Association of human papillomavirus types 16 and 18 E6 proteins with p53. *Science* 1990;248:76–9.
91. Dyson, N., Guida, P., Münger, K., Harlow, E. Homologous sequences in adenovirus E1A and human papillomavirus E7 proteins mediate interaction with the same set of cellular proteins. *J. Virol.* 1992;66: 6893–902.
92. Rodrigo J, Heideman D, García-Pedrero J, Fresno M, Brakenhoff R, Díaz Molina J i sur. Time trends in the prevalence of HPV in oropharyngeal squamous cell carcinomas in northern Spain (1990-2009). *International Journal of Cancer*. 2013;134:487-92.
93. Chaturvedi AK, Engels EA, Anderson WF, i sur. Incidence trends for human papillomavirus-related and -unrelated oral squamous cell carcinomas in the United States. *J Clin Oncol* 2008;26:612–9.
94. Siroglavić K, Polić Vižintin M, Tripković I, Šekerija M, Kukulj S. Trends in incidence of lung cancer in Croatia from 2001 to 2013: gender and regional differences. *Croatian Medical Journal*. 2017;58(5):358-63.
95. Bergman Marković B, Vrdoljak D, Kranjčević K, Vučak J, Kern J, Bielen I i sur. Continental-Mediterranean and rural-urban differences in cardiovascular risk factors in Croatian population. *Croatian Medical Journal*. 2011;52:566-75.
96. Bencević-Striehl H, Malatestinić D, Vuletić S. Regional differences in alcohol consumption in Croatia. *Coll Antropol*. 2009;33 Suppl 1:39-41.
97. Liu C, Talmor G, Low G, Wang T, Mann D, Sinha U i sur. How Does Smoking Change the Clinicopathological Characteristics of Human Papillomavirus-Positive Oropharyngeal Squamous Cell Carcinoma? One Medical Center Experience. *Clinical Medicine Insights: Ear, Nose and Throat*. 2018;11:117955061879224.
98. House R, Majumder M, Janakiraman H, Ogretmen B, Kato M, Erkul E i sur. Smoking-induced control of miR-133a-3p alters the expression of EGFR and HuR in HPV-infected oropharyngeal cancer. *PLOS ONE*. 2018;13:e0205077.

99. Husain N, Neyaz A. Human papillomavirus associated head and neck squamous cell carcinoma: Controversies and new concepts. *Journal of Oral Biology and Craniofacial Research*. 2017;7:198-205.
100. Singhi A, Stelow E, Mills S, Westra W. Lymphoepithelial-like Carcinoma of the Oropharynx. *The American Journal of Surgical Pathology*. 2010;34:800-5.
101. Pai SI, Westra WH. Molecular pathology of head and neck cancer: implications for diagnosis, prognosis and treatment of patients with head and neck squamous cell carcinoma. *Annual Rev Pathol*. 2009;4:49–70
102. Westra W. The Morphologic Profile of HPV-Related Head and Neck Squamous Carcinoma: Implications for Diagnosis, Prognosis, and Clinical Management. *Head and Neck Pathology*. 2012;6:48-54.

8. SAŽETAK

Cilj istraživanja: HPV status orofaringealnog karcinoma do sada nije istraživani u Dalmaciji. Želimo ispitati epidemiološke i histološke pokazatelje na uzorku ispitanika s OPSCC-om i utvrditi ima li razlike u dobi, spolu i histološkim varijablama s obzirom na HPV status OPSCC-a.

Ispitanici i metode: U studiju je uključeno 70 ispitanika kojima je dijagnosticiran OPSCC od 1. siječnja 2013. godine do 31. prosinca 2017. godine. Podatci o dobi, spolu i lokalizaciji tumora prikupljeni su iz Kliničkog zavoda za patologiju, sudsku medicinu i citologiju KBC-a Split. Iz parafinskog bloka tumorskog tkiva izrezan je histološki preparat i obojen HE metodom te mikroskopski analizirani histološki pokazatelji (način rasta, stupanj diferencijacije, dezmodoplastična reakcije strome, displazija okolnog epitela). DNA tumora izolirana je iz tumorskog tkiva u parafinskom bloku, izolirana standardnom metodom i uporabom GP5 i GP6 primera za HPV te analizirana RT-PCR-om. Razina statističke značajnosti postavljena je na $p < 0,05$.

Rezultati: 57 (81,43%) je muškog spola i 13 (18,57%) ženskog spola. Srednja dob ispitanika je $63,27 \pm 10,36$ godina, raspon od 40 do 87 godina, medijan 62 godine. Najčešća lokalizacija OPSCC je baza jezika (41,43%). Način tumorskog rasta je lobularni u 40 (57,14%) slučajeva, a infiltrativni u 28 (40%). U 46 (65,71%) ispitanika tumor je bio dobro/srednje diferenciran. U 42 (60%) slučajeva nije nađena dezmodoplastična reakcija strome. Displazija okolnog epitela nađena je u 44 (91,43%) slučajeva. U 37 (52,86%) slučajeva nađena je slaba limfocitna reakcija. HPV pozitivan OPSCC imalo je 7/70 (10%) ispitanika i to 5 (71,43%) muškog i 2 (28,57%) ženskog spola. Raspon dobi bio je od 55 do 74 godine, medijan 64 godine i srednja dob $65,14 \pm 6,62$ godine. Najčešće sijelo tumora bila je tonzila (71,43%). U pet ispitanika način tumorskog rasta bio je lobularan, a u dvoje infiltrativan. U većine ispitanika, 85,71% tumor je bio dobro/umjereno diferenciran. U 71,43% ispitanika nije nađena dezmodoplastična reakcija strome, a u 42,86% nađena je jaka limfocitna infiltracija. Distribucija po dobi ispitanika s HPV pozitivnim i HPV negativnim OPSCC je normalna ($P=0,6179$). HPV pozitivni OPSCC je češće smješten u tonzili ($P=0,0345$). Nije utvrđena razlika po spolu niti po praćenim histološkim varijablama.

Zaključci: Udio HPV pozitivnih OPSCC u našem uzorku niži je nego u prethodnoj hrvatskoj studiji. Nismo dokazali statistički značajnu razliku u histološkim varijablama ni po spolu s obzirom na a HPV status OPSCC-a.

9. SUMMARY

Diploma thesis title: HPV related oropharyngeal squamous cell carcinoma in University Hospital Split

Objectives: The HPV status of patients with oropharyngeal cancer has not been investigated in Dalmatia so far. The aim of this study was to examine epidemiological and histological variables in a sample of patients with OPSCC and to determine whether there were differences in age, sex, morphology and HPV status.

Patients and methods: The study included 70 patients diagnosed with OPSCC from 1 January 2013 to 31 December 2017. Data on age, sex and tumor localization were collected from the Clinical Institute of Pathology, Forensic Medicine and Cytology of the Clinical Hospital Center Split. Histological specimens were cut from paraffin blocks of tumor tissue and stained with HE after which they were microscopically analyzed for certain histological variables (infiltration type, degree of differentiation, desmoplastic stroma reactions, dysplasia of surface epithelium). Tumor DNA was isolated from paraffin embedded tumor tissue using a standard method with HPV specific GP5 and GP6 primers, and analyzed by RT-PCR. The level of statistical significance was set at $p < 0.05$.

Results: 57 (81.43%) are male and 13 (18.57%) are female. The mean age of the subjects was 63.27 ± 10.36 years, range 40 to 87 years, median 62 years. The most common localization of OPSCC is the base of the tongue (41.43%). The type of tumor infiltration is lobular in 40 (57.14%) cases, and infiltrative in 28 (40%). In 46 (65.71%) subjects the tumor was well/moderately well differentiated. In 42 (60%) cases, no desmoplastic stroma reaction was found. Surface epithelial dysplasia was found in 44 (91.43%) cases. A weak lymphocyte reaction was found in 37 (52.86%) cases. HPV positive OPSCC was present in 7/70 (10%) subjects, 5 (71.43%) male and 2 (28.57%) female. The age range was 55 to 74 years, the median was 64 years, and the mean age was 65.14 ± 6.62 years. The tonsil (71.43%) was the most common tumor site. In five patients, the type of tumor infiltration was lobular, and in two it was infiltrative. In most patients, 85.71% the tumor was well/moderately well differentiated. No desmoplastic stroma reaction was found in 71.43% of patients, and strong lymphocyte infiltration was found in 42.86%. The age distribution of patients with HPV positive and HPV

negative OPSCC was normal ($P=0.6179$). HPV positive OPSCC is more commonly located in the tonsils ($P=0.0345$). No difference was found by sex or by histological variables.

Conclusions: The proportion of HPV-positive OPSCCs in our sample is lower than in the previous Croatian study. We did not prove any statistically significant difference in neither histological variables nor in sex distribution with respect to the HPV status of OPSCC.

10. ŽIVOTOPIS

OSOBNI PODATCI

Ime i prezime: Luka Minarik

Datum rođenja: 22. srpnja 1995.

Mjesto rođenja: Mostar, Bosna i Hercegovina

Državljanstvo: hrvatsko

Adresa stanovanja: Ulica Antuna Branka Šimića 13, Split, Hrvatska

e-mail: luka.minarik@gmail.com

OBRAZOVANJE

2002. – 2010. Osnovna škola “Blatine-Škrape”, Split

2010. – 2014. III. gimnazija, Split

2014. – 2020. Medicinski fakultet Sveučilišta u Splitu, studijski program Medicina

STRUČNA PRAKSA

2017. Profesionalna razmjena u Austriji (Beč) – otorinolaringologija

2018. Profesionalna razmjena u Portugalu (Lisabon) – neurologija

2019. Studentska praksa u Njemačkoj (Düsseldorf) – otorinolaringologija

ZNANJA I VJEŠTINE

Napredno poznavanje engleskog i njemačkog jezika.

Osnovno poznavanje talijanskog jezika.

Vozačka dozvola kategorije B.

Ukulele.

OSTALO

2016. – 2020. Demonstrator na Katedri za medicinsku kemiju i biokemiju Medicinskog fakulteta u Splitu

2018. – 2020. Predsjednik udruge CroMSIC Split

2019. – 2020. Zamjenik predsjednice Studentskog zbora Medicinskog fakulteta u Splitu

2019. – 2020. Demonstrator na Katedri za kliničke vještine Medicinskog fakulteta u Splitu