

# UČESTALOST ANEURIZMI KRVNIH ŽILA MOZGA NA MR ANGIOGRAFIJI U NEUROLOŠKIH BOLESNIKA S GLAVOBOLJOM U KBC-u SPLIT U 2017. GODINI

---

Ćurković, Jelena

Master's thesis / Diplomski rad

2020

Degree Grantor / Ustanova koja je dodijelila akademski / stručni stupanj: **University of Split, School of Medicine / Sveučilište u Splitu, Medicinski fakultet**

Permanent link / Trajna poveznica: <https://um.nsk.hr/um:nbn:hr:171:894526>

Rights / Prava: [In copyright](#)

Download date / Datum preuzimanja: **2020-12-02**



Repository / Repozitorij:

[MEFST Repository](#)



UNIVERSITY OF SPLIT



**SVEUČILIŠTE U SPLITU**

**MEDICINSKI FAKULTET**

**Jelena Ćurković**

**UČESTALOST ANEURIZMI KRVNIH ŽILA MOZGA NA MR ANGIOGRAFIJI U  
NEUROLOŠKIH BOLESNIKA S GLAVOBOLJOM U KBC-U SPLIT U 2017.  
GODINI**

**Diplomski rad**

**Akadska godina:**

**2019./2020.**

**Mentor:**

**Doc. dr. sc. Krešimir Dolić, dr.med.**

**Split, srpanj 2020.**

**SVEUČILIŠTE U SPLITU**

**MEDICINSKI FAKULTET**

**Jelena Ćurković**

**UČESTALOST ANEURIZMI KRVNIH ŽILA MOZGA NA MR ANGIOGRAFIJI U  
NEUROLOŠKIH BOLESNIKA S GLAVOBOLJOM U KBC-U SPLIT U 2017.  
GODINI**

**Diplomski rad**

**Akadska godina:**

**2019./2020.**

**Mentor:**

**Doc. dr. sc. Krešimir Dolić, dr. med.**

**Split, srpanj 2020.**

## SADRŽAJ

1. UVOD .....	1
1.1. Glavobolja .....	2
1.2. Središnji živčani sustav .....	3
1.2.1. Krvne žile mozga .....	3
1.3. Definicija i podjela aneurizmi .....	5
1.4. Etiologija aneurizmi .....	7
1.5. Klinička prezentacija aneurizmi .....	8
1.6. Slikovni prikaz u dijagnostici moždanih aneurizmi .....	10
1.7. Liječenje moždanih aneurizmi .....	13
2. CILJ ISTRAŽIVANJA .....	16
3. MATERIJALI I METODE .....	18
3.1. Ispitanici .....	19
3.2. Mjesto istraživanja .....	19
3.3. Organizacija i opis istraživanja .....	19
3.4. Metode prikupljanja podataka .....	19
3.5. Statistička obrada podataka .....	19
4. REZULTATI .....	21
5. RASPRAVA .....	29
6. ZAKLJUČCI .....	32
7. POPIS CITIRANE LITERATURE .....	34
8. SAŽETAK .....	39
9. SUMMERY .....	41
10. ŽIVOTOPIS .....	43

*Zahvaljujem najboljem mentoru doc. dr. sc. Krešimiru Doliću, dr. med. na stručnim savjetima, posvećenosti i vodstvu tijekom izrade ovog diplomskog rada. Veliko hvala i Danijeli Budimir Mršić, dr. med. na strpljenju i iskazanoj pomoći.*

*Hvala mojoj mami što je sve ove godine bila najveća potpora i beskrajna ljubav, što je pratila svaki moj korak i veselila se svakom mom uspjehu.*

*Hvala dragim prijateljima na nezaboravnim zajedničkim trenucima tijekom studiranja, uz vas je sve bilo puno lakše.*

*Ovaj diplomski rad posvećujem svom tati Stipi. Tata, vjerujem da si sretan i ponosan, zauvijek si tu, u mom srcu.*

## **POPIS KRATICA**

CT (*engl. computed tomography*)- kompjuterizirana tomografija

FLAIR (*engl. fluid attenuated inversion recovery*)- potiskivanje signala tekućine u inverzijskoj sekvenciji

IHS (*engl. International Headache Society*)- međunarodno društvo protiv glavobolje

MR (*engl. magnetic resonance*)- magnetska rezonancija

SAH (*engl. subarachnoid hemorrhage*)- subarahnoidalno krvarenje

SWE (*engl. Susceptibility-weighted imaging*)- slika visoke osjetljivosti

WHO (*engl. World Health Organization*)- svjetska zdravstvena organizacija

## **1. UVOD**

## 1.1. Glavobolja

Glavobolja je čest bolni poremećaj i jedan od najčešćih uzroka posjeta bolesnika liječnicima. Patogenetski glavobolja nastaje zbog podražaja ili upale struktura osjetljivih na bol u koje ubrajamo venske sinuse, duralne i meningealne arterije, arterije bazalnih dijelova mozga, dijelove meninga, mišiće, aponeurozu i kožu, a također nastaje i zbog vazodilatacije i produžene mišićne kontrakcija (1). Prema klasifikaciji iz 2018. godine, *International Headache Society* (IHS), glavobolje se dijele na primarne i sekundarne. Primarna glavobolja čini 80% glavobolja i funkcionalne je naravi, dok je sekundarna simptomatska i znak je organske bolesti mozga ili drugih struktura glave. Primarne glavobolje dijele se na migrene, tenzijske glavobolje, trigeminalne autonomne cefalgije i druge primarne glavobolje (1,2).

Sekundarne glavobolje čine veliku skupinu različitih stečenih glavobolja koje nastaju zbog strukturnog, upalnog ili metaboličkog poremećaja. Nastaju u arterijskoj hipertenziji zbog dilatacije ekstrakranijalnih i intrakranijalnih arterija, pri upalama paranazalnih sinusa, u subarahnoidalnom krvarenju ili u slučaju povećanja intrakranijalnog tlaka zbog moždanog krvarenja ili tumorskih ekspanzivnih procesa (1).

Prema Svjetskoj zdravstvenoj organizaciji (WHO) prevalencija glavobolje među odraslima u svijetu je oko 50%, odnosno u 46% odrasle populacije simptomatska glavobolja pojavljuje se jednom godišnje, dok će čak 64% populacije doživjeti glavobolju jednom u svom životu (3).

Zbog učestalih glavobolja bolesnici se javljaju liječnicima obiteljske medicine, a nerijetko i na hitni neurološki prijem. U strahu da glavobolja nije uzrokovana nekim ozbiljnim stanjima kao što su tumori, aneurizme i tromboze sinusa, bolesnici su često podvrgnuti nizu dijagnostičkih pretraga što predstavlja opterećenje kako za samog bolesnika tako i za cjelokupni zdravstveni sustav. Najčešće se koristi radiološka slikovna dijagnostika poput kompjuterizirane tomografije (CT) i magnetske rezonance (MRI). Najveći postotak glavobolja (80%) su primarne i kao takve za njihovu dijagnostiku dostatna je anamneza, klinički pregled i kontinuirano praćenje te nema indikacija za korištenjem radioloških slikovnih dijagnostika (2,4).

U kliničkoj praksi osobito je bitno prepoznati i pravovremeno dijagnosticirati novonastalu akutnu glavobolju najjačeg intenziteta do sada (eksplozivna bol poput udara groma (*engl. Thunderclap headache*)). Procjenjuje se da se takva glavobolja javlja u hitnoj službi s učestalosti od 2% (5). Različite retrospektivne studije pokazale su da u 9-25% bolesnika s takvim oblikom glavobolje intrakranijalnu aneurizmu prati subarahnoidalno krvarenje, po život opasno stanje. Rijetko se takav oblik glavobolje javi u nerupturiranih



aneurizmi, a kad se javi, znak je prijeteće ruptуре ili rasta aneurizme (6). Subarahnoidalno krvarenje lako je prepoznati ako se uz jaku glavobolju jave znakovi meningealnog podražaja bez febriliteta, osobito ako su praćeni i drugim žarišnim neurološkim deficitima i/ili poremećajem svijesti. Teškoće u dijagnostici nastaju ako se ovi znakovi i simptomi jave odgođeno odnosno nakon nekoliko sati te akutna glavobolja bude jedini simptom na početku (5).

Stoga, bolesnicima koji dolaze na hitni neurološki prijem sa simptomima glavobolje najjače do tada kao i onima s abnormalnim neurološkim statusom (npr. poremećaj svijesti i spoznajnih funkcija te žarišni ispadi) potrebno je hitno učiniti slikovnu radiološku pretragu odnosno CT mozga bez kontrasta. Bolesnicima kojima je CT uredan, a perzistira izrazito jaka glavobolja treba uraditi lumbalnu punkciju da bi se eventualno isključilo subarahnoidalno krvarenje koje se nije detektiralo na CT-u odnosno neka druga stanja. Bolesnicima urednog CT nalaza i normalnog tlaka cerebrospinalnog likvora pri punkciji uz negativne laboratorijske nalaze ne indicira se hitna angiografija i mogu se otpustiti iz hitne službe, a daljnja obrada i praćenje dogovara se s liječnikom obiteljske prakse i neurologom (5).

## **1.2. Središnji živčani sustav**

Središnji živčani sustav (*lat. systema nervosum centrale*) sastoji se od mozga (*lat. encephalon*) i kralježničke moždine (*lat. medulla spinalis*). Mozak se morfološki dijeli na veliki mozak (*lat. cerebrum*), mali mozak (*lat. cerebellum*) i moždano deblo (*lat. truncus cerebri*). Veliki mozak ispunjava prednju, srednju i gornji dio stražnje lubanjske udubine. Mali se mozak, zajedno s moždanim deblom, nalazi u donjem dijelu stražnje lubanjske udubine, a odijeljen je od velikog mozga podvostručenjem tvrde moždane ovojnice. Kralježnička moždina nepotpuno ispunjava kralježnički kanal. Funkcionalno su svi dijelovi mozga povezani međusobno i s kralježničkom moždinom u cjelini. Živci, koji čine periferni živčani sustav, odlaze ili prema organima ili dolaze od organa u središnji živčani sustav (7).

### **1.2.1. Krvne žile mozga**

Mozak arterijskom krvlju opskrbljuju četiri velike arterije: dvije unutarnje karotidne (*lat. aa. carotis interna*) i dvije vertebralne (*lat. aa. vertebrales*). *A. carotis interna* opskrbljuje prednji, a *a. vertebralis* stražnji dio mozga. Granicu između obaju područja koja opskrbljuju te dvije arterije čini crta koja seže do parijetookcipitalne brazde na konveksitetu

hemisfere velikog mozga do korpora mamilarija. Ispod te crte nalazi se opskrbeno područje *a. carotis interne*, a iza nje *a. vertebralis*.

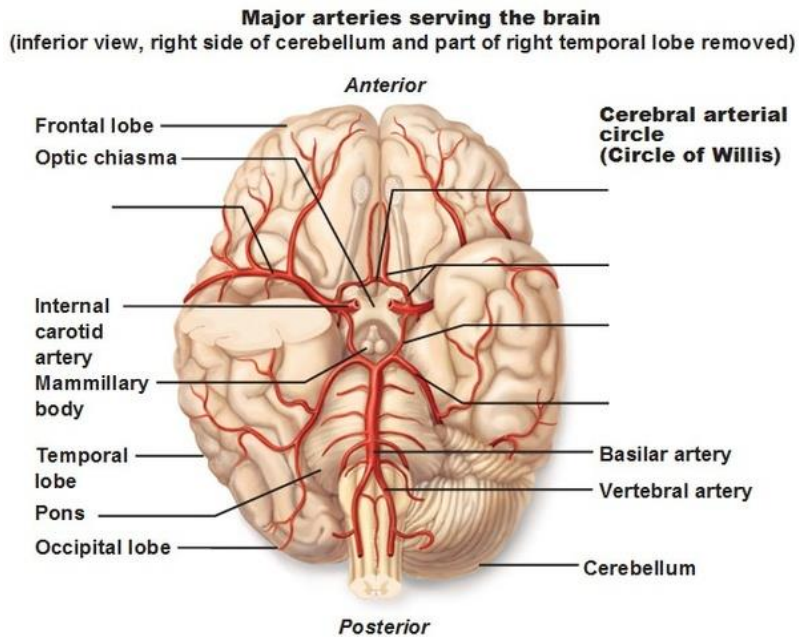
*Arteria carotis interna* ulazi u lubanjsku šupljinu kroz istoimeni kanal, te daje tri ogranka: oftalmička arterija (*lat. a. ophthalmica*), prednja mozgovna arterija (*lat. a. cerebri anterior*), te srednja mozgovna arterija (*lat. a. cerebri media*). *A. cerebri anterior* polazi od *a. carotis interne* na medijalnom kraju *sulkusa lateralis cerebri* ide iznad vidnog živca prema *fissuri longitudinalis cerebri*, daje nekoliko ogranaka i opskrbljuje krvlju medijalnu ploštinu hemisfera od frontalnog do okcipitalnog režnja velikog mozga.

*A. cerebri media* najveći je ogranak *a. carotis internae*. Opskrbljuje približno dvije trećine lateralne površine konveksiteta mozga, ide prema naprijed, dolje i lateralno od račvišta unutarnje karotidne te ulazi u *sulcus lateralis cerebri*. Prvi ogranci su *aa. lenticulostriatae* i opskrbljuju krvlju globus palidus, putamen, nukleus kaudatus i talamus (7).

*Arteria vertebralis* proteže se uzlazno kroz otvore vratnih kralježaka i to od šestog vratnog do baze lubanje i daje tri grane: *a. spinalis anterior et posterior* i *a. inferior posterior cerebelli*.

Spajanjem dvije *a. vertebralis* nastaje *a. basilaris*. *Arteria basilaris* grana se na slijedeće ogranke: *a. inferior anterior cerebelli*, *aa. pontis*, *a. labyrinthy*, *a. superior cerebelli* i *a. cerebri posterior* (7).

Desna i lijeva *a. carotis interna* spajaju se preko *a. communicans anterior*. Istostrane *a. basilaris* i *a. carotis interna* spajaju se preko *a. communicans posterior*. Tako na bazi mozga anastomozom između arterije karotis interne i arterije vertebralis, nastaje arterijski prsten ili Willisov prsten (*lat. circulus arteriosus*) (Slika 1). Arterijski prsten oblikuju *a. cerebri anterior*, *a. carotis interna*, *a. communicans posterior* te *a. cerebri posterior* desne i lijeve polutke mozga (8). Spajanje dvaju glavnih izvora cerebralne vaskularne opskrbe kroz Willisov krug poboljšava šansu da bilo koja regija mozga nastavi primati krv ako se jedna od glavnih arterija začepi (9).



**Slika 1.** Krvna opskrba mozga.

Preuzeto: <https://www.quora.com/Why-does-the-brain-have-its-own-blood-supply-from-the-heart-without-its-vessels-connecting-to-the-rest-of-the-body>

Krv se iz mozga odvodi venama, koje se ulijevaju u sinuse tvrde moždane ovojnice putem kojih venska krv odlazi u unutarnju jugularnu venu. Vene mozga dijelimo na površinske i dubinske. Površinske vene mozga (*lat. venae cerebri superiores*) skupljaju krv iz gornjeg dijela lateralne i medijalne plohe hemisfera i ulijevaju se u *sinus sagittalis superior*. Dijelimo ih u prednju i stražnju skupinu. U površinske vene mozga ubrajamo: *vena cerebri media superficialis*, *venae cerebri inferiores*. Duboke vene mozga dolaze iz unutrašnjosti mozga i ulijevaju se preko *v. cerebri magne* u *sinus rectus*. U dubinske vene ubrajamo: *venae cerebri internae* i *vena cerebri magna* (7).

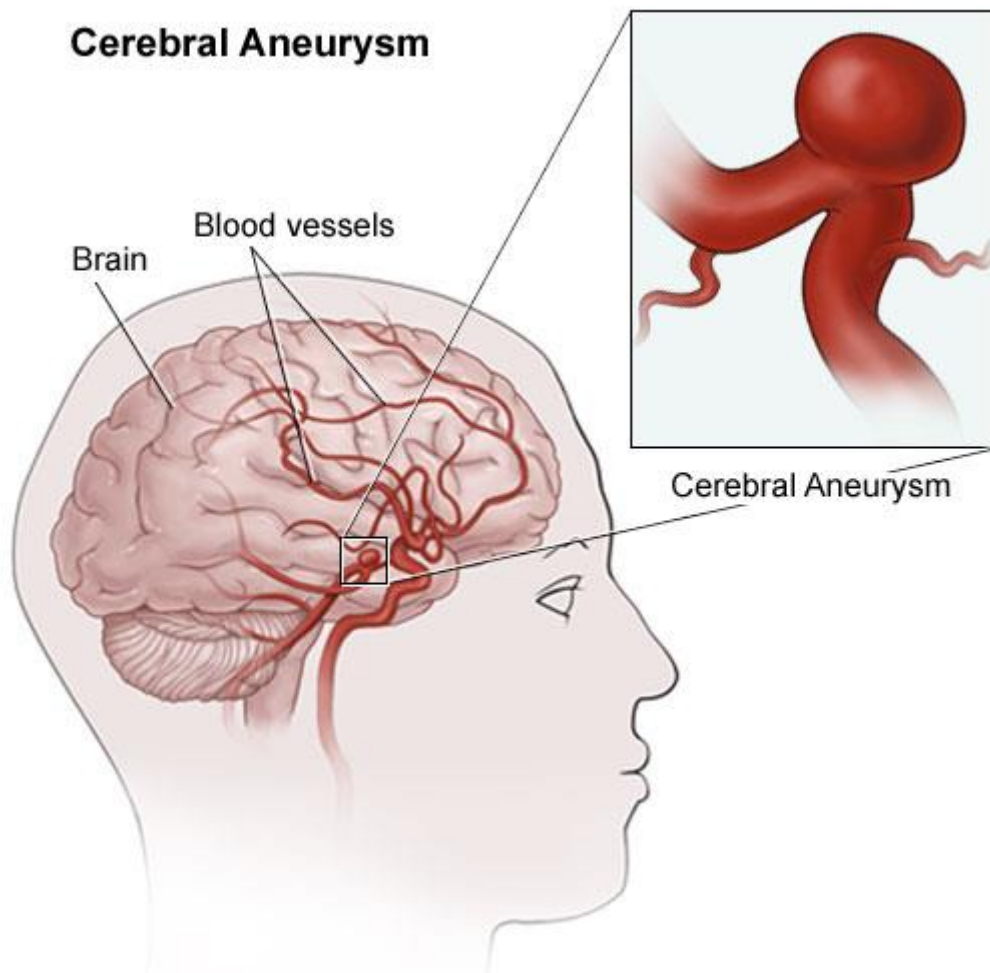
### 1.3. Definicija i podjela aneurizmi

Cerebralne aneurizme su definirane kao dilatacije koje se javljaju u slabim točkama duž arterijske cirkulacije u mozgu (Slika 2). Razlikuju se veličinom (male do 1 cm promjera, srednje 1 cm do 2,5 cm, a gigantske veće od 2,5 cm). Većina je vrećasta ili sakularna, međutim, postoje i fusiformna i mikotička aneurizma koje su prisutne u malom postotku slučajeva (10).

Najčešća mjesta nastanka su na arterijama Willisova kruga, 80-90% intrakranijalnih aneurizmi locirano je na arterijama prednje cirkulacije (unutarnja karotidna arterija, prednja i srednja cerebralna arterija i njihove grane), a samo 10-20% na arterijama stražnje cirkulacije (vertebralna, bazilarna, stražnja cerebralna arterija te njihovi ogranci).

Nerupturirane aneurizme obično su asimptomatske, a samo u 5% slučajeva mogu dovesti do epileptičnih napadaja ili ako su velike do tromboembolijskih incidenata i neuroloških deficita. Subarahnoidno krvarenje (SAH) je najozbiljnija prezentacija rupturiranih intrakranijalnih aneurizmi (11).

Aneurizme su prisutne u otprilike 5% populacije, no većina ih je često asimptomatska. Dvije trećine bolesnika s rupturom aneurizme ili umire ili ima trajni neurološki deficit (12). Aneurizme su najraširenije u dobi od 35 do 60 godina. Omjer žene:muškarci je 3:2, ali prije četrdesete godine podjednako su pogođeni i muškarci i žene (13). Rizik od puknuća aneurizme povećava se s godinama, a prosječna dob za aneurizmalni SAH iznosi oko 50 godina (12).



*Slika 2.* Prikaz aneurizme mozga.

*Preuzeto:* <https://www.columbianeurology.org/neurology/staywell/document.php?id=35871>

#### **1.4. Etiologija aneurizmi**

Prevladava mišljenje da je na arterijskim račvanjima nedostatak mišćnog sloja tunike medije prirodan, ali i da uzrok može biti nedovoljna elastičnost žilne stjenke. Smatra se da i ateroskleroza i genetska oštećenja inervacije žilne stjenke utječu na patogenezu aneurizme. Te prirodene ili stečene slabe točke mjesta su na kojima pod utjecajem strujanja krvi i krvnog tlaka može doći do stvaranja aneurizme moždane arterije. Mikroskopska istraživanja pokazuju na vratu aneurizme nedostatak elastičnog i mišićnog sloja (14). Faktori rizika za nastanak aneurizme su prikazani u Tablici 1.

Tablica 1. Faktori rizika za nastanak aneurizmi

---

Zloupotreba alkohola
Pušenje cigareta
Ženski spol
Genetska predispozicija
Hormonalna terapija
Starija životna dob
Pozitivna obiteljska anamneza
Nekontrolirana hipertenzija

---

### 1.5. Klinička prezentacija aneurizmi

Intrakranijalne aneurizme najčešće su slučajno otkrivene radiološkim dijagnostičkim metodama ili u 10-15% slučajeva mogu biti simptomatske. Simptomatske aneurizme uglavnom se dijagnosticiraju zbog svoje veličine izazivajući jake glavobolje, napadaje, kranijalne neuropatije i poremećaje vida. Ekstraduralne aneurizme zbog svoje veličine mogu također biti simptomatske, ako rupturiraju mogu dovesti do epistakse ili lokalnog hematoma, ali rijetko do subarahnoidalnog krvarenja. Najgora klinička prezentacija rupturane aneurizme je subarahnoidalno krvarenje, koje nastaje najčešće spontano, no svakako treba spomenuti i čimbenike rizika koji pridonose nastanku, a to su: porast krvnog tlaka uslijed snažne tjelesne aktivnosti i stres (15).

Klinički se mogu očitovati paralitički i apoplektički. Drugi je slučaj značajno češći. Paralitički se aneurizme očituju pritiskom na moždane živce izazivajući kljenut tih živaca. To se najčešće zbiva kod većih aneurizama a. karotis interne. Aneurizma tog dijela može pritiskom na prvu granu nervusa trigeminusa izazvati glavobolju. Može postojati hipoalgezija područja prve grane trigeminusa i oslabljeni kornealni refleks gutanja. Obično se u takvih bolesnika nađe kljenut okulomotoriusa: ptoza, midrijaza i paraliza pokreta očne jabučice. Apoplektičko je očitovanje aneurizme moždane arterije znatno dramatičnije. Aneurizma pukne bez prethodnih znakova bolesti. Tu pojavu možemo povezati s porastom krvnog tlaka i tjelesnim naporima (tvrda stolica, dizanje tereta, kašalj...). Posebni dinamički odnosi stjenke aneurizme i struje krvi određuju povećanje i vrijeme rupturane aneurizme (14).

Glavobolje čine 4-5% posjeta neurološkom hitnom prijemu, a od toga 2-3% uzrok je subarahnoidalno krvarenje. Sentinel glavobolja zna se pojaviti nekoliko dana do dva tjedna

prije u 10-43% subarahnoidalnih krvarenja (15). Bolesnici sa subarahnoidalnim krvarenjem glavobolju opisuju kao „najjaču koju su ikada imali”. Prije pružanja medicinske pomoći 10% ih umire, a mnogi završe s trajnim neurološkim oštećenjima. Hunt i Hess ljestvica (Tablica 2) koristi se za opisivanje neurološkog stanja pri prijemu i dobar je prediktor krajnjeg ishoda (16).

Tablica 2. Hunt i Hess skala subarahnoidalnog krvarenja

Stupanj	Klinički opis
1	Asimptomatska glavobolja i lagana nuhalna krutost
2	Umjerena do jaka glavobolja, nuhalna rigidnost i nema neuroloških deficit osim paralize kranijalnih živaca
3	Pospanost, zbunjenosti žarišni deficit
4	Stupor, umjerena do teška hemipareza
5	Duboka koma

Godišnja stopa rupture intrakranijalnih aneurizmi je 0,95% prema japanskoj kohortnoj studiji. Ista studija je otkrila da veće aneurizme i aneurizme koje proizlaze iz prednjih i stražnjih komunikantnih arterija imaju veću stopu rupture (17).

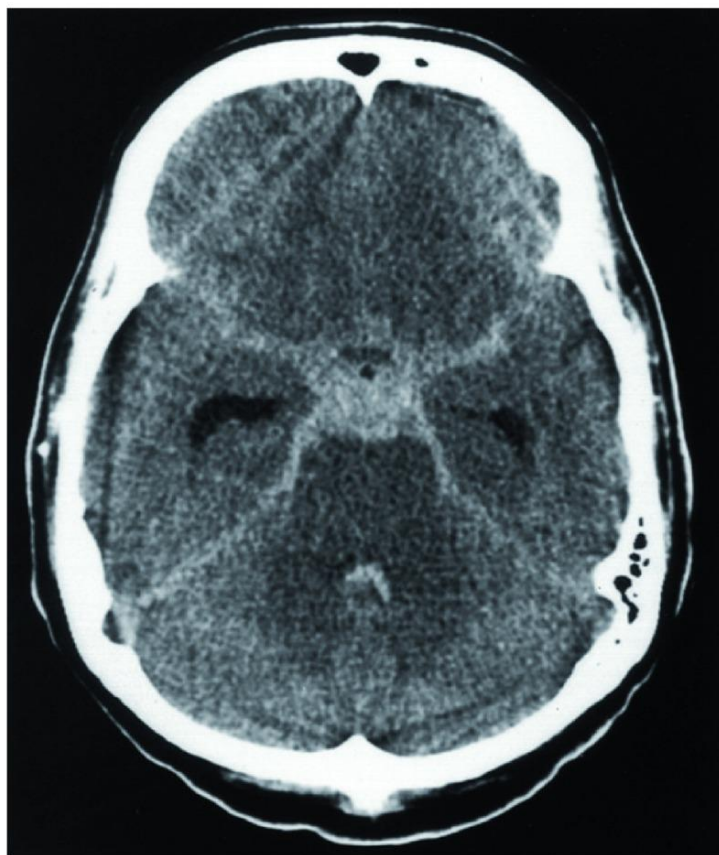
Godišnja stopa rupture po veličini arterija bila je 0,34% za arterije veličine 3-4 mm; 0,5% za arterije veličine 5-6 mm, 1,67% za arterije veličine 7-9 mm, 4,37% za veličinu 10-24 mm, dok je postotak za gigantske aneurizme, odnosno one veće od 25 mm 33,4% (17).

Slična povezanost između veličine i rizika od rupture uočena je u *Internacional Study of Unruptured Intracranial Aneurysms*. Aneurizme promjera manjeg od 10 mm imale su prosječnu stopu rupture 0,05% u bolesnika bez anamneze subarahnoidalnog krvarenja i u koliko su bile smještene na prednjoj cirkulaciji, dok je ona bila 50 puta veća za aneurizme iste veličine s anamnezom subarahnoidalnog krvarenja ili smještenim na stražnjoj cirkulaciji i iznosila je 2,5% (18). Na subarahnoidalno krvarenje može se lako posumnjati u prisutnosti nagle i jake glavobolje, povraćanja, znakova meningizma i izmijenjenog mentalnog statusa. Međutim, neprepoznavanje dvosmislenih i blažih kliničkih slika može rezultirati odgođenom ili propuštenom dijagnozom (19).

## 1.6. Slikovni prikaz u dijagnostici moždanih aneurizmi

Većina intrakranijalnih aneurizmi pronađena je slučajno tijekom probira zbog subarahnoidalnog krvarenja i pridruženih simptoma. Pouzdan i jednostavan dijagnostički test za nerupturirane aneurizme je CT. Na postkontrastnim CT snimkama intrakranijalne aneurizme se prikazuju kao okrugle hiperdenzne tvorbe s ili bez rubnih kalcifikacija uz krvne žile od kojih potječu (Slika 3). Subarahnoidalno krvarenje očituje se kao hiperdenzni sadržaj unutar sulkusa na konveksitetu, a češće krv ispunjava bazalne cisterne, sulkuse i fissure uz moguć prodor krvi i u ventrikularni sustav (20). CT je pozitivan u 98-100% u prvih 12 sati od početka simptoma, a u 93% u prva 24 sata. Iz ovoga vidimo da pozitivni rezultati neznajno opadaju s vremenom. Kada postoji klinički izražena slika, a CT je negativan, MR služi kao komplementarna metoda koja ima veću osjetljivost i specifičnost u detekciji SAH-a. Najosjetljivije sekvence su *Fluid-attenuated inversion recovery (FLAIR)* i *Susceptibility-weighted imaging (SWE)*, odnosno *hemo sekvenca T2\**, koje pokazu čak i male količine subarahnoidalne krvi (20). Ako definitivna dijagnoza kod slikovnih pretraga izostane tu je lumbalna punkcija kao zlatni standard. Potencijalne komplikacije kao što su postpunkcijska glavobolja praćena mučninom, povraćanjem, prolaznim poremećajem vida i šumom u ušima, zatim bol u leđima, postpunkcijski meningitis kao i krvarenje na mjestu uboda javljaj se u 20% slučajeva (20, 21). Oslobođeni hemoglobin iz crvenih krvnih stanica metabolizira u oksihemoglobin koji može biti otkriven u roku nekoliko sati (15, 21).

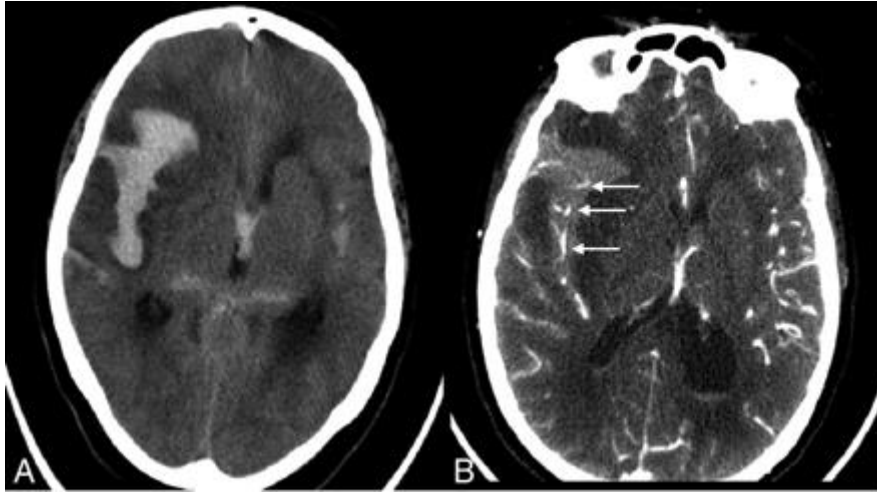




**Slika 3.** Prikaz subarahnoidalnog krvarenja nekontrastnom kompjuteriziranom tomografijom.

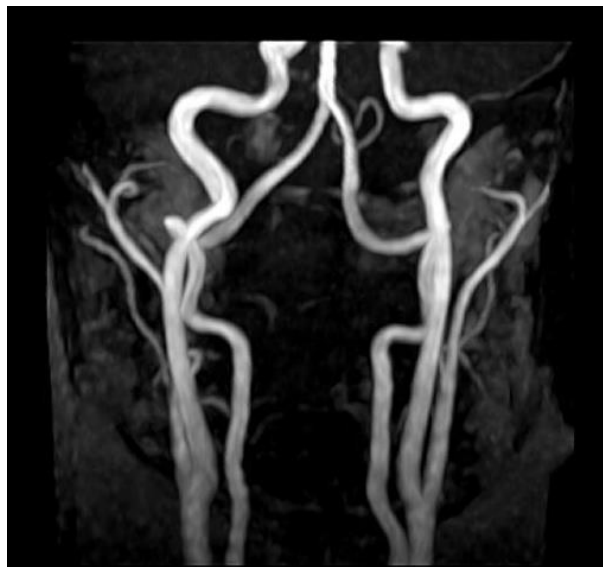Preuzeto: <https://www.ncbi.nlm.nih.gov/pmc/articles/PMC4752028/figure/f1/>

CT angiografija (CTA) je široko korišteni modalitet za snimanje i probir intrakranijalnih aneurizmi. Osjetljivost CT angiografije za aneurizme do 2 mm je 53%, za aneurizme do 7 mm je 95% dok je sveopća specifičnost 98,9%. Pozitivan omjer vjerojatnosti za rupturirane aneurizme kreće se od 3,9 do 56 za aneurizme u rasponu od 2 do 5 mm (22). Metoda je osim prikaza intrakranijalne cirkulacije, aneurizmi i arteriovenskih malformacije izvrsna i za prikaz bifurkacije *a. carotis communis* i eventualnih stenotičnih aterosklerotičnih promjena. (Slika 4b). CTA prikazuje morfološke okluzivno-stenotičke promjene, pri čemu se jednostavno prikazuju i maleni depoziti vapna unutar ateromatoznog plaka te aneurizme (23).



*Slika 4. a) nekontrasna ct metoda b) ct angiografija pokazuje krvne žile ispunjene kontrastom u hematomu. Preuzeto: <http://www.ajnr.org/content/32/2/271/F2>*

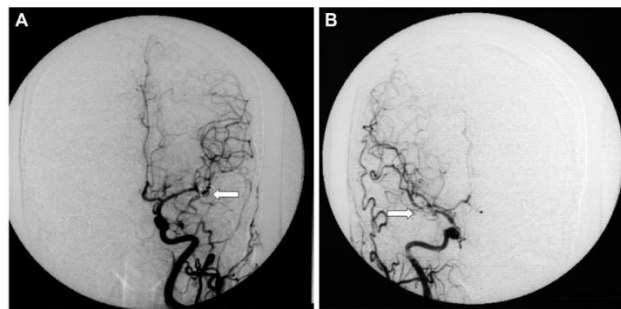
Magnetska angiografija (MRA) je još jedan način dijagnosticiranja aneurizmi, no osjetljivost za aneurizme manje od 3 mm je značajno niža od dijagnostike CTA (Slika 5). Ukupna osjetljivost MRA je 95%, a ukupna specifičnost je 89%. Lažno pozitivne i lažno negativne aneurizme otkrivene MRA nalaze se uglavnom na bazi lubanje i na srednjoj moždanoj arteriji. Za razliku od CTA, zahtijeva duže vrijeme snimanja (cca 15-20 min) i stoga nije prikladna za izvođenje u bolesnika koji su u kritičnom stanju (24). Osjetljivost MRA za vrlo male aneurizme, one ispod 3 mm u promjeru, smanjuje se i iznosi 0,38 (25).



*Slika 5. Magnetska angiografija ekstrakranijskog dijela karotidnih i vertebralnih arterija*

*Preuzeto: <https://www.magnetnarezonanca.rs/magnetna-rezonanca-angiografija/>*

Digitalna subtrakcijska angiografija (DSA) je zlatni standard u slikovnoj dijagnostici intrakranijalnih aneurizmi (Slika 6). Korištenjem tehnike 3D rotacije mogu biti prepoznate i najmanje aneurizme. Još jedna prednost DSA je morfološka procjena aneurizmi i odnosa između malih perforantnih grana u blizini aneurizme, a osim u dijagnostičke svrhe može se koristiti i u terapijske svrhe (26). Osim lokalizacije i opsega procesa, cerebralna angiografija daje uvid i u hemodinamiku. Iako cerebralna angiografija ima veliku dijagnostičku vrijednost, pretraga mora biti stroga indicirana s obzirom na komplikacije koje mogu nastati kod punkcije ili kateterizacije krvne žile, primjene kontrastnog sredstva ili kod anestezije. Apsolutnih kontraindikacija za izvođenje ove pretrage nema (23). U situacijama kada je hitno potrebna kirurška intervencija, odnosno kada nastupe velika krvarenja DSA mora biti zamijenjena CT-om. Sve dok bolesnikova situacija nije opasna po život DSA ostaje metoda izbora (27).



*Slika 6.* DSA lijeve i desne unutarnje karotidne arterije. Obje su aneurizme iz bilateralnih grana srednje cerebralne arterije potpuno okludirane

*Preuzeto:* <https://pubmed.ncbi.nlm.nih.gov/29848228/>

### 1.7. Liječenje moždanih aneurizmi

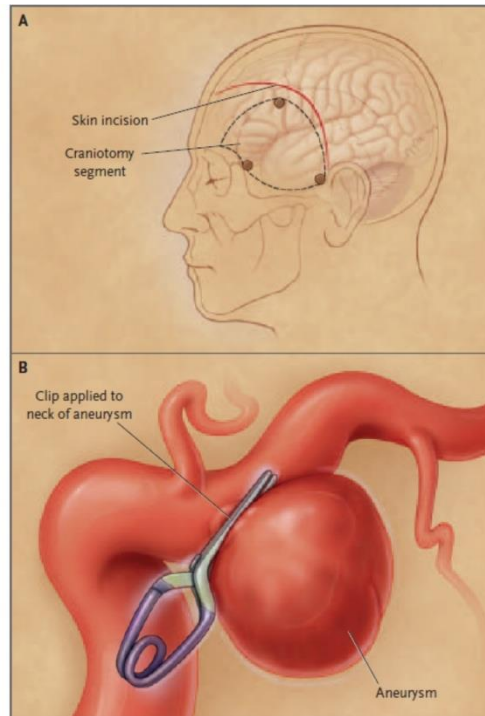
Glavni cilj liječenja aneurizme jest sprječavanje rupture. Dugo vremena jedina metoda bila je neurokirurški zahvat isključivanja aneurizme iz cirkulacije postavljanjem kopče na aneurizmatski vrat. No, određeni broj bolesnika nije bio pogodan za takav operativni zahvat bilo zbog lošeg općeg stanja bilo zbog anatomije vrata aneurizme. Naime, poznato je da oko četvrtog dana nakon krvarenja nastupi vazospazam koji nerijetko izaziva razvoj ishemije i edem mozgovnog tkiva te značajno povećava kirurški mortalitet i morbiditet (28). Ukoliko se operativni zahvat ne učini unutar tri dana od nastupa krvarenja, odgađa se zbog nastupa vazospazma krvnih žila koji traje sedam do deset dana (29). Također treba napomenuti da je kirurški zahvat vrlo nepovoljan za velike i orijaške aneurizme širokog vrata kao i one smještene na stražnjoj cirkulaciji (30). Razvoj endovaskularne tehnike bio je potaknut željom

za smanjenjem invazivnosti liječenja (kraniotomija, manipulacija krvnim žilama i mozgovnim tkivom) i pronalaženjem bolje alternativne za kirurški nepovoljne bolesnike. Endovaskularna tehnika sastoji se od namotavanja zavojnice u aneurizmu kako bi se zaustavila cirkulacija i stvorio ugrušak kako bi se aneurizma isključila iz cirkulacije (31).

Svakako moramo spomenuti da se aneurizme s inicijalno malim rizikom od rupture ne liječe ni kirurški ni endovaskularno nego se praćenjem kontrolira eventualni rast istih (32).

Često se raspravljalo koja metoda je bolja i učinkovitija u liječenju aneurizmi: neurokirurški zahvat (*engl. clipping*) (Slika 7) ili endovaskularno liječenje (*engl. coiling*) (Slika 8). Znanstvene studije dokazale su da je mortalitet kao i morbiditet značajno manji u liječenju endovaskularnim naspram kirurškog načina. Nakon godinu dana postotak preminulih bolesnika endovaskularno liječenih bio je 23,7%, naspram 30,6% kirurških liječenih (33). Prema većini autora u 20% emboliziranih bolesnika javljaju se recidivi i posljedično tome češće zahtijevaju ponavljanje endovaskularne nego kirurške operacije (34). U retrospektivnoj analizi studija dokazano je da su recidivi češći u većih aneurizmi sa širokim vratom (35). Da bi se poboljšalo punjenje aneurizmi sa širokim vratom i da bi se smanjila mogućnost prolapsa zavojnice, Moret je opisao tehniku remodeliranja (*engl. remodelling technique*) koja se sastoji u privremenom napuhivanju neodvojivog balona u području vrata aneurizme prilikom uvođenja svake zavojnice. Međutim postoje proturječni nalazi učestalost tromboemboličnih komplikacija zbog dodatnog korištenja balona pa se ona manje koristi (36, 37). Danas je najčešće korišteno sredstvo prilikom embolizacije vrata širokih aneurizmi samošireća potpornica (*engl. stent*).

Zaključno, način liječenja aneurizmi krvnih žila mozga je multidisciplinarni postupak koji u obzir mora uzimati komorbiditete bolesnika kao i morfologiju same aneurizme. Neurokirurško liječenje može biti poželjnije kod intrakranijalnih aneurizmi prednje cirkulacije na temelju nalaza usporedivog kliničkog ishoda, niske stope recidiva i troškovne učinkovitost, dok je endovaskularno liječenje bolje za stražnju cirkulaciju intrakranijalnih aneurizmi, manje je invazivno i s boljim kliničkim ishodima. Kako se endovaskularna tehnika razvija sve više, očekuju se i bolji rezultati za liječenje nerupturiranih aneurizmi (30).

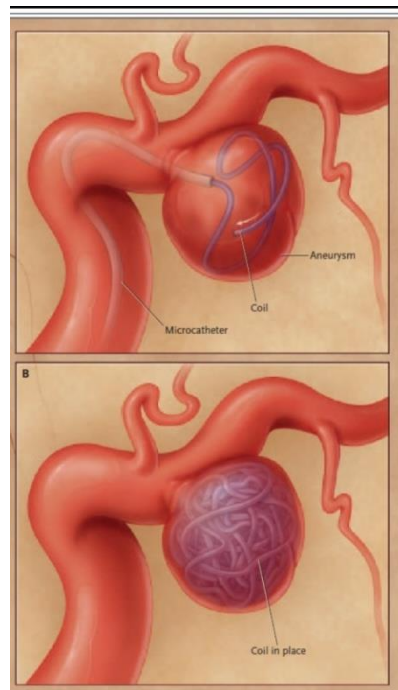


**Slika 7.** Mikrokirurška operacija (*engl. clipping*) vrata aneurizme stražnje komunikacije

**a )** prikaz kraniotomije

**b)** aplikacija „klipa“ na vrat aneurizme.

*Preuzeto:* <https://www.nejm.org/doi/pdf/10.1056/nejmra052760>



**Slika 8.** Endovaskularna okluzija aneurizme stražnje komunikacije sa Guglielmi Detachable

zavojnicom. *Preuzeto:* <https://www.nejm.org/doi/pdf/10.1056/nejmra052760>

## **2. CILJ ISTRAŽIVANJA**

Cilj ovog istraživanja je utvrditi učestalost i karakteristike aneurizmi krvnih žila mozga, kao i opravdanost korištenja slikovnih dijagnostičkih pretraga (CT, MR, MRA) u obradi bolesnika s uputnom dijagnozom glavobolje upućenih s Klinike za neurologiju Kliničkog bolničkog centra Split tijekom 2017. godine.

### **Hipoteze:**

- 1.** Aneurizme krvnih žila mozga su zastupljenije u ženskog spola srednje dobi, a lokalizirane su na tipičnim mjestima.
- 2.** Većina bolesnika podvrgnuta je ne samo jednoj nego više slikovnih dijagnostičkih metoda.
- 3.** Korištenje radiološke slikovne dijagnostike, a posebno MR angiografije krvnih žila u obradi bolesnika s uputnom dijagnozom glavobolje najčešće je neopravdano i protivno smjernicama.

### **3. MATERIЈALI I METODE**



### **3.1. Ispitanici**

Ispitanici su bolesnici s Klinike za neurologiju Kliničkog bolničkog centra Split od 1. siječnja do 31. prosinca 2017. koji su s uputnom dijagnozom glavobolje upućeni na snimanje MR angiografije krvnih žila mozga u klinički Zavod za dijagnostičku i intervencijsku radiologiju KBC-a Split zbog sumnje u postojanje aneurizme.

### **3.2. Mjesto istraživanja**

Istraživanje je provedeno na kliničkom Zavodu za dijagnostičku i intervencijsku radiologiju KBC-a Split.

### **3.3. Organizacija i opis istraživanja**

Istraživanje je retrospektivnog karaktera, po ustroju kvalitativno istraživanje, dok je po intervenciji i obradi podataka deskriptivnog tipa. Uvidom u pismohranu Zavoda za radiologiju utvrdio se broj bolesnika s dijagnozom aneurizme krvnih žila mozga te koliko je navedenih bolesnika prije MRA upućeno na CT I MR pretrage mozga.

### **3.4. Metode prikupljanja podataka**

Podaci su prikupljeni u arhivi Kliničkog zavoda za dijagnostičku i intervencijsku radiologiju Kliničkog bolničkog centra Split.

### **3.5. Statistička obrada podataka**

U radu su se koristile metode grafičkog prikazivanja kojima se prezentirala struktura bolesnika prema odabranim obilježjima.

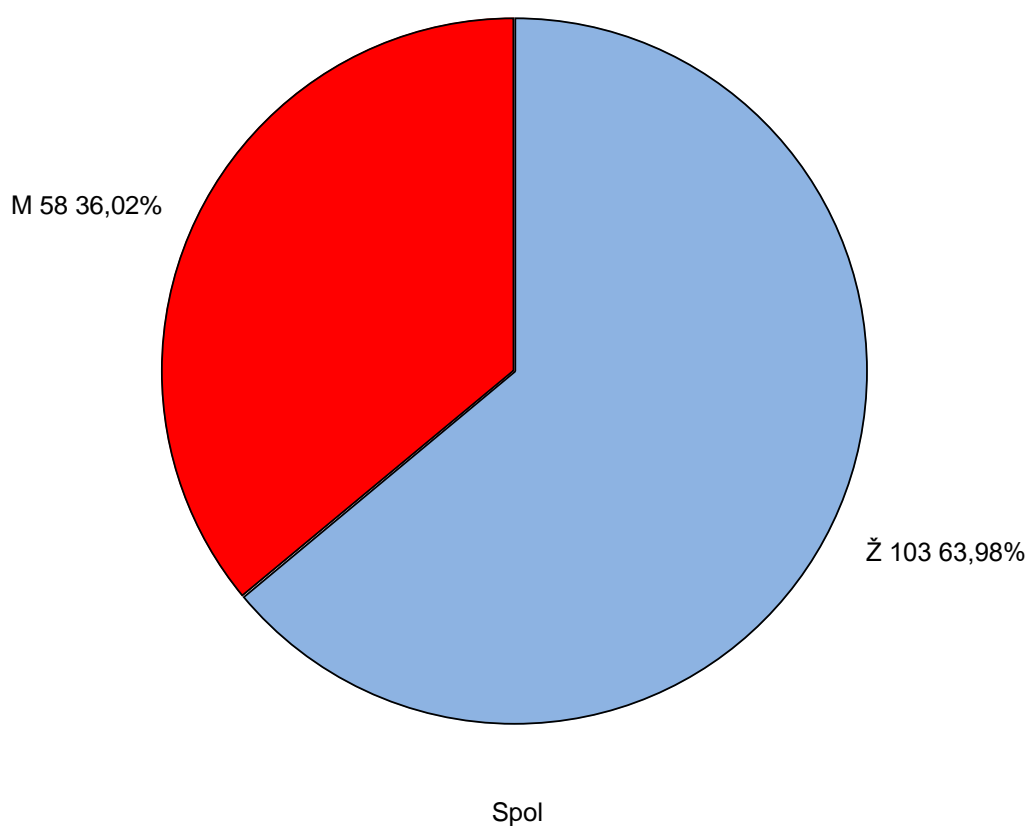
Budući da je mali uzorak bolesnika kod kojih je dijagnosticirana aneurizma, koriste se neparametrijske metode i to Fisher egzaktni test kod utvrđivanja spolne raznolikosti bolesnika, te Z test sa manjom vjerodostojnosti kod tumačenja rezultata. Upotrebom metoda deskriptivne statistike prezentira se medijan kao srednja vrijednost, te IQR kao pokazatelj razdiobe. Analiza je rađena u statističkom softveru STATISTICA 12.

### **3.6. Etička načela**

Tijekom i nakon istraživanja štite se prava i osobni podaci ispitanika u skladu sa Zakonom o zaštiti prava bolesnika (NN 169/04, 37/08) i Zakonom o zaštiti osobnih podataka (NN 103/03-106/12), a istraživanje je usklađeno s odredbama Kodeksa liječničke etike i deontologije (NN 55/08, 139/15) te pravilima Helsiške deklaracije (1964. – 2013.). Pristupnik i njegov mentor uputili su zamolbu Etičkom povjerenstvu KBC-a Split za odobrenje provedbe naslovnog istraživanja, koje je studiju odobrilo rješenjem br: 2181-147-01/06/M.S.-20-9.

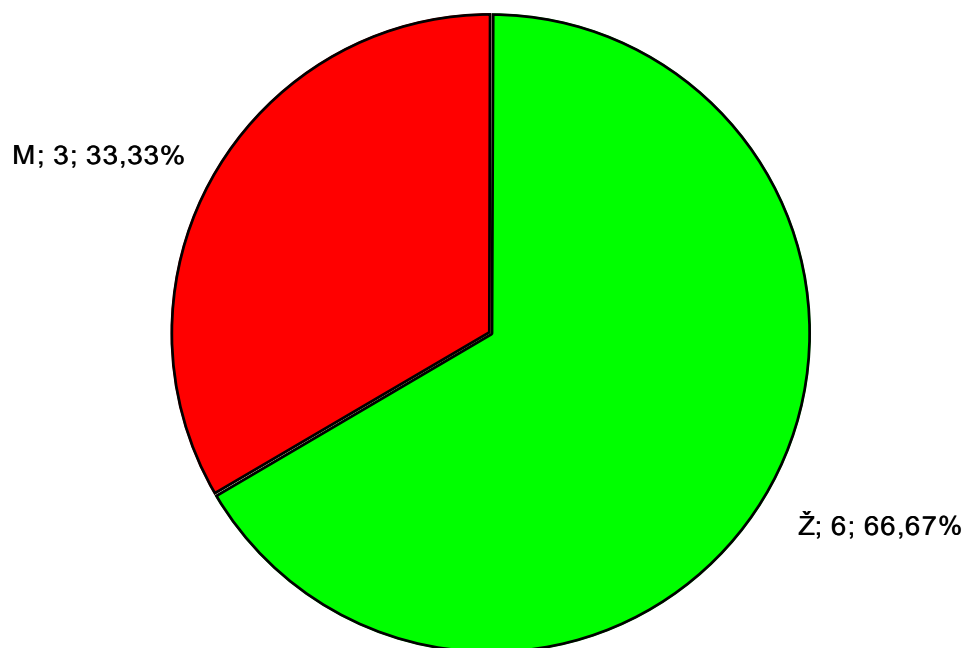
## **4. REZULTATI**

Za potrebe ovog istraživanja pristupljeno je bazi podataka kliničkog Zavoda za dijagnostičku i intervencijsku radiologiju KBC-a Split. Od 1. siječnja do 31. prosinca 2017. s Klinike za neurologiju s dijagnozom glavobolje 161 bolesnik upućen je na snimanje MRA. U istraživanje je uključeno 103 žene (63,98%) i 58 muškaraca (36,02%) (Slika 9). Od ukupnog broja u 9 slučajeva (5,59%) otkrivena je aneurizma. Prije upućivanja na MRA krvnih žila mozga u bolesnika s aneurizmom u njih 7 (77,78%) snimljen je CT, a u 3 bolesnika (33,33%) MR mozga je prethodio MRA.



Slika 9. Raspodjela bolesnika s obzirom na spol

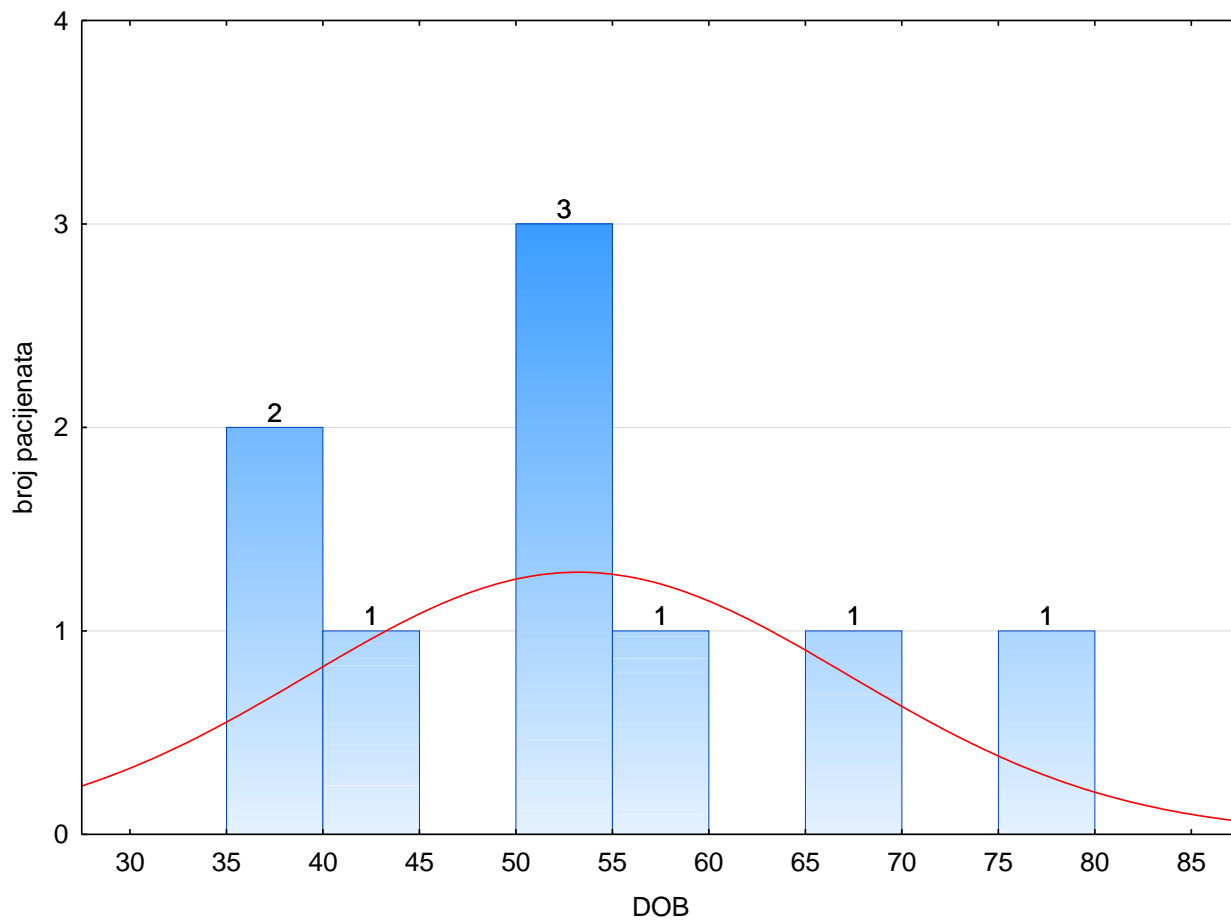
Od ukupno 103 bolesnika ženskog spola njih 6 (5,83%) imalo je aneurizmu, dok je od ukupno 58 bolesnika muškog spola njih 3 (5,17%) imalo aneurizmu krvnih žila mozga na MR angiografiji. Na grafičkom prikazu vidimo dvostruko veći broj bolesnica od bolesnika kojima je dijagnosticirana aneurizma (Slika 10).



SPOL

Slika 10. Raspodjela bolesnika s dijagnosticiranim aneurizmom prema spolu.

U istraživanje su uključeni bolesnici u dobi od 37 do 73 godine. Srednja vrijednost starosne dobi je 53 godine (IQR= 41,00-56,00), te se može utvrditi da je riječ o višoj razini srednje životne dobi. Razdioba bolesnika prema dobi prikazana je grafički (Slika 11).



Slika 11. Raspodjela bolesnika s dijagnosticiranom aneurizmom prema dobi.

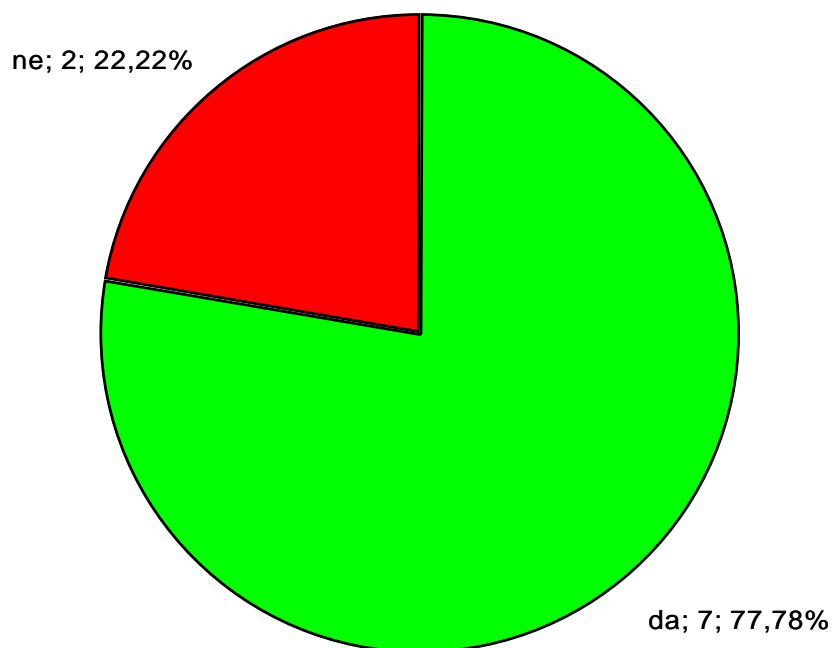
Prema mjestu lokalizacije *a. cerebri media sinistra* dijagnosticirana je u 2 slučaja, dok su na svim drugim mjestima tek u 1 slučaj (Tablica 3).

Tablica 3. Aneurizma prema lokalizaciji nastanka.

LOKALIZACIJA ANEURIZME		
	n	%
a.communicans posterior sinistra	1	11,11
a. carotis interna dextra	1	11,11
a.carotis interna dextra	1	11,11
a. cerebri media sinistra	2	22,22
a. carotis interna dextra/ a.basilaris	1	11,11
a. communicans posterior dextra	1	11,11
a. cerebri media dextra /a.cerebri posterior sinistra	1	11,11
a. communicans anterior	1	11,11

#### CT kontrola

U 7 bolesnika (77,78%) s dijagnosticiranom aneurizmom, CT pretraga prethodila je MRA krvnih žila mozga. ( $p=0,018$ ; Slika 12).



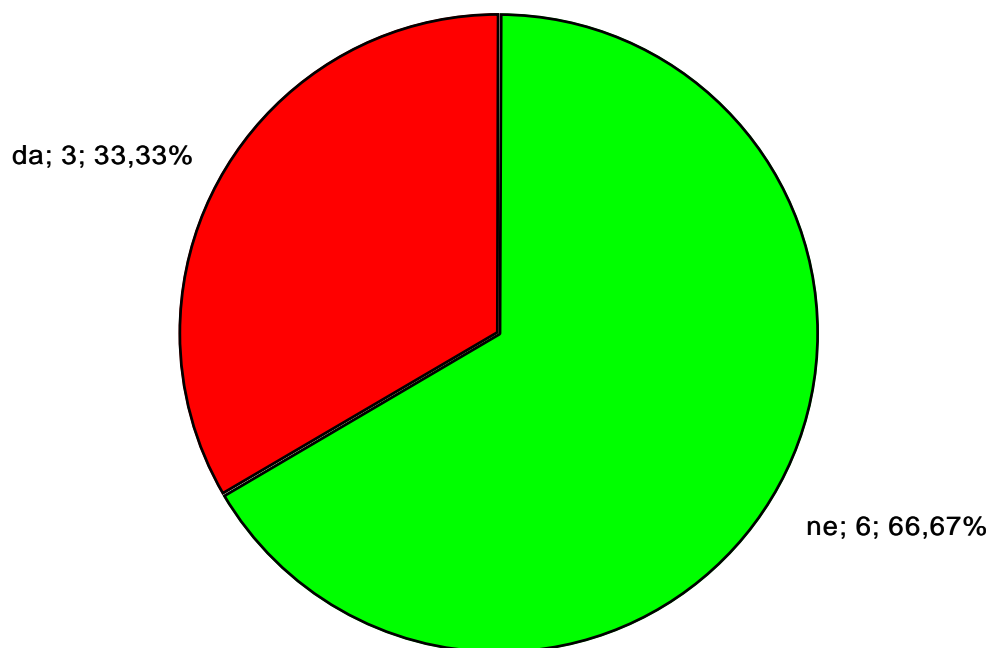
#### PRETHODIO CT

Slika 12. Bolesnici s dijagnosticiranom aneurizmom na MRA krvnih žila mozga, kojoj je prethodio CT mozga

#### Magnet kontrola

U jedne trećine bolesnika prije MRA krvnih žila mozga, učinjena je MR mozga što se nije pokazalo statistički značajnim ( $p=0,159$ ; Slika 13)



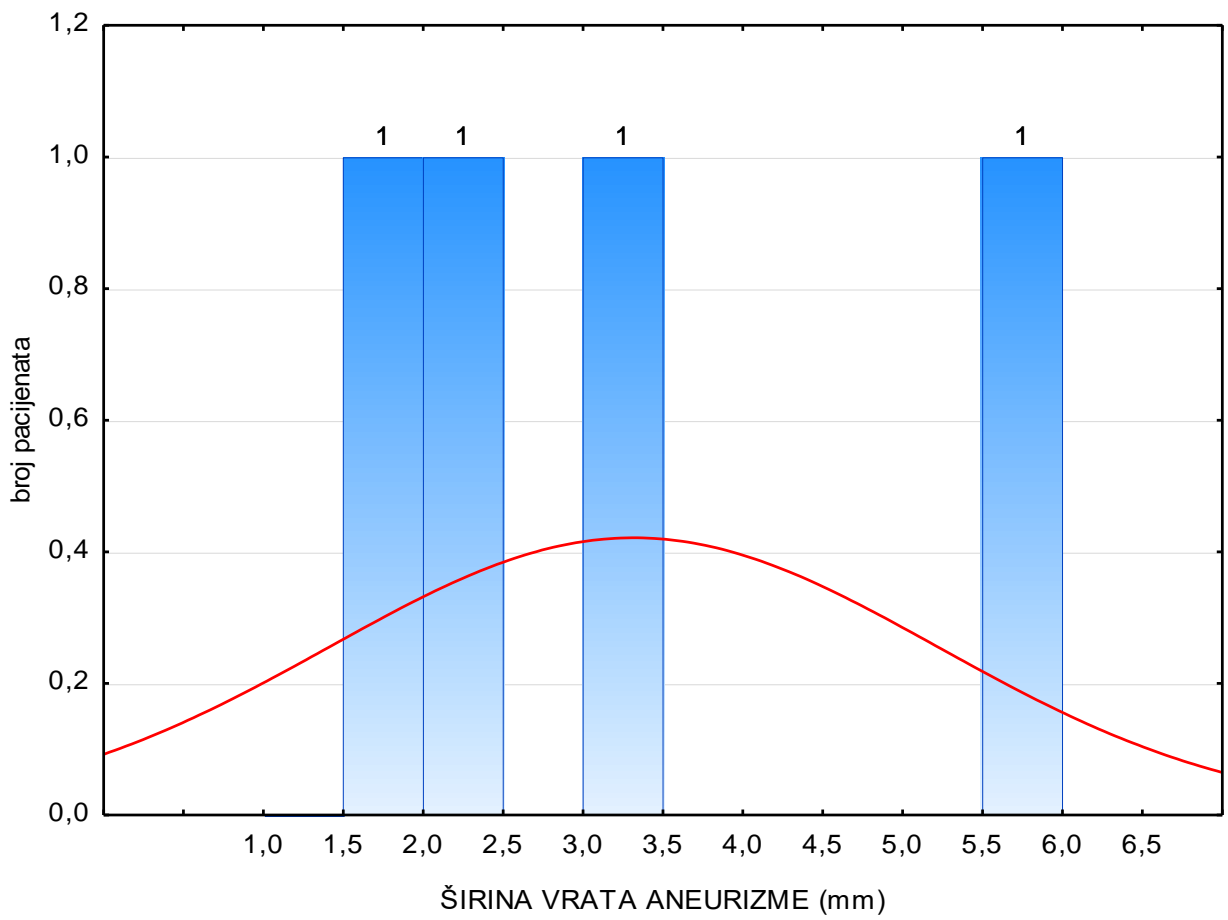


#### PRETHODIO MAGNET

Slika 13. Bolesnici s dijagnosticiranom aneurizmom na MRA krvnih žila mozga, kojoj je prethodila MR mozga

#### ŠIRINA VRATA ANEURIZME

Srednja vrijednost širine vrata aneurizme je 2,70 mm (IQR= 2,00-4,00), što ukazuje da je riječ o maloj veličini. Prema veličini aneurizme može se utvrditi da su sve dijagnosticirane aneurizme (100%) male veličine odnosno manje od 11 mm (Slika 14).



Slika 14. Prikaz širine vrata aneurizme

## **5. RASPRAVA**

Istraživanje upućuje da je u bolesnika s glavoboljom upućenih s Klinike za neurologiju KBC-a Split tijekom 2017. godine pronađeno 9 (5,59%) bolesnika s aneurizmom na moždanim arterijama. Preostali 93,4% je imalo uredan nalaz MRA moždanih arterija. Ovaj podatak ukazuje potrebu za boljom trijažom bolesnika s glavoboljom kod upućivanja istih na dijagnostičke pretrage. U bolesnika s dijagnosticiranom aneurizmom na MRA krvnih žila mozga, 77,78% je prethodno upućeno na CT mozga, a 33,33% na MR mozga. Od ukupno 103 osobe ženskog spola aneurizmu je imalo 6 bolesnica (5,83%), dok je od 58 muških osoba 3 bolesnika imalo aneurizmu (5,17%), što je u skladu s do sada objavljenim podacima (39, 42). Raspon starosne dobi bolesnika s aneurizmom je od 37 godina do 78 godina s predominacijom ženskog spola, a medijan dobi iznosi 53 što također odgovara podacima u literaturi (41, 42). Nekoliko studija imalo je sličan populacijski uzorak (od 10 do 70 godina) s predominacijom ženskog spola (41, 42). U jednoj od tih studija 78,4% bolesnika poslano je na CT, a 22,6% na MR, prije nego im je učinjena MRA krvnih žila mozga što je vrlo slično našem rezultatu (39). Ostale studije pokazale su također rezultate slične našima (40-43).

Rezultati našeg, ali i navedenih sličnih studija, ukazuju da neopravdano upućivanje bolesnika na dijagnostičke radiološke pretrage nanosi štetu, kako cjelokupnom zdravstvenom sustavu u financijskom smislu i produženjem lista čekanja tako i samom bolesniku izlažući ga nepotrebnom ionizirajućem zračenju. O tom problemu govore i drugi radovi (42, 43).

Studije koje kontinuirano prate slanje bolesnika na radiološke pretrage, posljednjih godina bilježe stalni porast korištenja istih (41). Stoga možemo reći da rezultati istraživanja pokazuju da se ne poštuju smjernice neopravdano velikim brojem indiciranja radioloških pretraga.

*Global Burden of Disease Studija (GBD)* iz 2016. sistemska je studija koja je obuhvatila period od 10 godina i preko 135 studija iz 16 regija. U njoj se navodi da je samo u 2016. broj bolesnika s glavoboljom dosegao 3 milijarde i time glavobolja zauzima treće mjesto po uzroku posjete liječniku (42). Studije su pokazale da se u samo 1 do 3% bolesnika s prvotnom dijagnozom glavobolje pronađe patološki nalaz (43, 44). U usporedbi s našim rezultatima patološki nalaz pronađen je u samo 5,59% bolesnika, uz napomenu da se taj postotak odnosi samo na aneurizme. Brojni su razlozi slanja bolesnika s glavoboljom na dijagnostičke radiološke pretrage, jedan od najčešćih je strah da se u pozadini glavobolje ne krije ozbiljna bolest kao što su aneurizme i tumori. Također, nedovoljna educiranost o štetnosti ionizirajućeg zračenja rezultira nepotrebnim slanjem na pretrage s velikom dozom zračenja. Nepoštivanje smjernica, oskudan klinički pregled, nedostatak vremena kao i strah od mogućih tužbi svi su dodatni razlozi zbog kojih se liječnici odlučuju za dijagnostičke pretrage.

Zaključno, glavobolja kao jedan od najčešćih simptoma predstavlja izazov za liječnike u razlikovanju benigne glavobolje od glavobolje kao posljedica jednog od najhitnijih stanja u medicini, subarahnoidalnog krvarenja. Iako je 80% glavobolja primarna u pravilu benigna glavobolja i kao takva u dijagnostici dovoljna bi trebala biti anamneza, klinički pregled i kontinuirano praćenje, upravo zbog ovih 20% koje su sekundarne kao posljedica između ostalog i aneurizmi odnosno najgore komplikacije aneurizme, subarahnoidalnog krvarenja, liječnici se odluče za dijagnostičke metode (2, 4). Kako je već spomenuto glavobolje čine 4-5% posjeta hitnom neurološkom prijemu, od toga 2-3% uzrok je subarahnoidalno krvarenje koje često ostaje neprepoznato i u 10% slučajeva bolesnici umiru prije postavljanja dijagnoze (15). Važno je na vrijeme uočiti ozbiljnost simptoma i takve bolesnike svakako podvrgnuti dodatnim radiološkim pretragama.

Nedostatak ovog istraživanja je manjak podataka o tipu glavobolje kao i to jesu li akutne ili kronične. Manjak poznatih simptoma, kao npr. „glavobolja intenziteta najjačeg do sada“ što je definitivno indikacija za dijagnostičke radiološke pretrage. Uvidom u te podatke imali bi jasniju sliku u kojem točno segmentu dolazi do slanja bolesnika na nepotrebne radiološke pretrage što bi omogućilo usmjerenju djelovanja smanjenja istih.

## **6. ZAKLJUČCI**

Iz ovog rada možemo donijeti sljedeće zaključke:

1. Rezultati istraživanja pokazali su da su aneurizme moždanih arterija pronađene u 5,59% bolesnika s glavoboljom upućenih na MRA krvnih žila mozga. Aneurizme su pronađene češće u ženskog spola (66,67%), te su kod svih 9 bolesnika (100%) bile veličinom male odnosno manje od 11 mm.
2. Većina bolesnika podvrgnuta je višestrukom oslikavanju radiološkim dijagnostičkim metodama prije MRA. U 77,78% bolesnika MRA je prethodio nalaz CT mozga, dok je 33,3% prethodio nalaz MR mozga.
3. Rezultati dovode u pitanje opravdanost široke upotrebe dijagnostičkih metoda odnosno potrebe za boljom trijažom bolesnika kod upućivanja na iste. Provedeno istraživanje ukazuje na potrebu jasnog utvrđivanja smjernica, kontinuiranu edukaciju i multidisciplinarni pristup kako bi se smanjilo nepotrebno izlaganje bolesnika zračenju i sveukupni troškovi zdravstvene zaštite.

## **7. POPIS CITIRANE LITERATURE**



1. Brinar V, Petravić D. Bol i bolni sindrom. U: Brinar V, suradnici. Neurologija za medicinare. Zagreb: Medicinska naklada; 2009. str. 193-214.
2. Walker HK, Hall WD, Hurst JW. Clinical methods: the history, physical, and laboratory examinations. Butterworths; 1990;85(1018):209-54.
3. Headache disorders [Internet]. Who. Int. 2019.<https://www.who.int/en/newsroom/factsheets/detail/headache-disorders>.
4. Stovner LJ, Hagen K, Jensen R, Katsarava Z, Lipton R, Scher A, i sur. The global burden of headache: a documentation of headache prevalence and disability worldwide. Cephalalgia. 2007;27(3):193-210.
5. Schwedt TJ. Thunderclap headache. Continuum. 2015;21(4):1061-7.
6. Gelener P, Akpınar HS. Unruptured aneurysm producing thunderclap headache treated with endovascular coil embolization. Agri. 2018;30(3):146-9.
7. Krmpotić-Nemanić J, Marušić A. Krvne žile mozga, kralježnične moždine i tvrde moždane ovojnice. U: Krmpotić-Nemanić J, Marušić A, urednici. Anatomija čovjeka. 2.izdanje. Zagreb: Medicinska naklada; 2007. str. 411-3.
8. Haley JM, Lawrence K. The blood-brain barrier after stroke: structural studies and the role of transcytotic vesicles. J Cereb Blood Flow Metab. 2017;37(2):456-70.
9. Ferro JM, Lopes J, Melo TP, Oliviera V, Crespo M, Campos JG, i sur. Investigation into the causes of delayed of subarachnoid hemorrhage. Cerebrovascular Dis. 1991;1:160-4.
10. Hussein AE, Brunozzi D, Shakur SF, Rahmi I, Charbel FT, Alaraj A. Cerebral aneurysm size and distal intracranial hemodynamics: an assessment of flow and pulsatility indeks using quantitative magnetic resonance angiography. Neurosurgery. 2018;83(4):660-5.
11. Macdonald RL, Schweizer TA. Spontaneous subarachnoid haemorrhage. Lancet. 2017;389:655-66.
12. Seibert B, Tummala RP. Intracranial aneurysm: review of current treatment options and outcomes. Front Neurol. 2011;8 2:45.
13. Chalohui N, Hoh BL, Hasan D. Review of cerebral aneurysm formation growth and rupture. Stroke. 2013;44(12):3613-22.
14. Matković A. Neurokirurgija: priručnik za studente i liječnike. Zagreb: Impresum; 1988. str. 123-5.
15. Toth G, Cerejo J. Intracranial aneurysms: review of current science and management. Vasc Med. 2018;23(3):278-88
16. Brisman JL, Song JK. Cerebral aneurysms. N Engl J Med. 2006;355(9):928-39.

17. Morita A, Kirino T, Hashi H, Aoki N, Fukuhara S, Hashimoto N. The natural course of unruptured cerebral aneurysm in a Japanese cohort. *N Eng J Med*. 2012;366(26):2474-82.
18. Wiebers DO, Whisnant JP, Huston J 3rd, Meissner I, Brown RD Jr, Piepgras DG, i sur. Unruptured intracranial aneurysms: natural history, clinical outcome, and risks of surgical and endovascular treatment. *Lancet*. 2003;363(9378):103-10.
19. Weir B, Disney L, Karrison T. Size of ruptured and unruptured aneurysms in relation of their sites and the age of patients. *J Neurosurg*. 2002;96(1):64-70.
20. Ivanišević V, Saratlić V, Marić S, Marić R, Čurčić B. Gigantska aneurizma unutarnje karotidne arterije, mogućnost liječenja u zavisnosti od operativnog rizika. *Biomedicinska istraživanja*. 2017;8(2):178-83.
21. Sayer D, Bloom B, Fernando K, Jones S, Benton S, Deverapalli S, i sur. An observational study of 2,248 patients presenting with headache, suggestive of subarachnoid hemorrhage, who received lumbar punctures following normal computed tomography of the head. *Acad Emerg Med*. 2015;22(11):1267-73.
22. Van Gelder JM. Computed tomographic angiography for detecting cerebral aneurysm: implications of aneurysm size distribution for the sensitivity, specificity, and likelihood ratios. *Neurosurgery*. 2003;53(3):597-605.
23. Papa J, Radoš M. Središnji živčani sustav. U: Hebrang A, Čustović R, urednici. *Radiologija*. 3. izdanje. Zagreb: Medicinska naklada; 2007. str. 312-4.
24. Sailer AM, Wagemans BA, Nelemans PJ, de Graaf R, van Zwan W. Diagnosis intracranial aneurysms with MR angiography: systematic review and meta-analysis. *Stroke*. 2014;45(1):119-26.
25. Fisher CM, Kistler JP, Davis JM. Relation of cerebral vasospasm to subarachnoid hemorrhage visualized by computerized tomographic scanning. *Neurosurgery*. 1980;6(1):1-9.
26. Van Rooij WJ, Sprengers ME, de Gast AN, Peluso JPP, Sluzewski M. 3D rotational angiography: the new gold standard in the detection of additional intracranial aneurysm. *AJNR Am J Neuroradiol*. 2008;29(5):976-9.
27. Kanoto M, Hosoya T. Diagnosis of intracranial artery dissection. *Neurol Med Chair* 2016;56(9):524-33.
28. Kasell NF, Torner JC, Haley EC jr, Adams HP. The international cooperative study on the timing of aneurysm surgery. Part 2: Surgical Results. *J Neurosurg*. 1990;73(1):37-47.
29. de Gans K, Nieuwkamp DJ, Rinkel GJ, Algra A. Timing of aneurysm surgery in subarachnoid hemorrhage: a systematic review of the literature. *Neurosurgery*. 2002;50(2):336-40.

30. Heros RC, Nelson PB, Ojemann RG, Crowell RM, DeBrun G. Large and giant paraclinoid aneurysms: surgical techniques, complications, and results. *Neurosurgery*. 1983;12(2):153-63.
31. Zhao J, Lin H, Summers R, Yang M, Cousins BG, Tsui J. Current treatment strategies of intracranial aneurysms: an overview. *Angiology*. 2018;69(1):17-30.
32. Le Roux, Dailey AT, Newell DW, Grady MS, Winn HR. Emergent aneurysm clipping without angiography in the moribund patient with intracerebral hemorrhage: the use of infusion computed tomography scans. *Neurosurgery*. 1993;33(2):189-97.
33. Molyneux AJ, Kerr RC, Sandercock J, Holmann R. International subarachnoid aneurysm trial (ISAT) of neurosurgical clipping versus endovascular coiling in 2143 patients with ruptured intracranial aneurysms: a randomised trial. *Lancet*. 2002;360(9342):1267-74.
34. Campi A, Ramzi N, Molyneux AJ, Summers P, Kerr RC, Sneade J, et al. Retreatment of ruptured cerebral aneurysm in patients randomized by coiling or clipping in the international subarachnoid aneurysm trial (ISAT). *Stroke*. 2007;38(5):1538-44.
35. Raymond J, Guilbert F, Stavros AW, Georganos A, Lambert A, Lamoureaux J. Long-term angiographic treatment of aneurysms with detachable coils. *Stroke*. 2003;34(6):1398-403.
36. Moret J, Cognard C, Weill A, Castaing L, Rey A. The remodelling technique in the treatment of wide neck intracranial aneurysms. Angiographic results and clinical follow-up in 56 cases. *Interv Neuroradiol*. 1997;3(1):21-35.
37. Sluzewski M, Rooij WJ, Beute GN, Nijssen PC. Balloon-assisted coil embolization of intracranial aneurysms: incidence, complications, and angiography results. *J Neurosurg*. 2006;105(3):396-9.
38. Spelle L, Piotin M, Mounayer C, Moret J. Saccular intracranial aneurysms: endovascular treatment-devices, techniques and strategies, management of complications, results. *Neuroimaging Clin N Am*. 2006;16(3):413-51.
39. Rai GS, Rai T, Jain L, Vyas M, Roshan R. Evaluation of CT and MRI findings among patients presented with chief complaint of headache in central India. *J Clin Diagn Res*. 2016;10(2):21-5.
40. Callaghan BC, Kerber KA, Pace RJ, Skolarus L, Cooper W, Burke JF. Headache neuroimaging: routine testing when guidelines recommend against them. *Cephalalgia*. 2015;35(13):1144-52.
41. Clarke CE, Edwards J, Nicholl DJ, Sivaguru A. Imaging results in a consecutive series of 530 new patients in the Birmingham headache service. *J of Neurol*. 2010;257:1274-8.
42. Wei DJ, Ong JJY, Goadsby PJ. Cluster headache: epidemiology, pathophysiology, clinical features, and diagnosis. *An Indian Acad Neurol*. 2018;21:3-8.

43. De Luca GC, Bartleson JD. When and how to investigate the patients with headache. *Semin Neurol.* 2010;30(2):131-44.
44. Evans RW. Diagnostic testing for the evaluation of headaches. *Neurol Clin.* 1996;14(1):1-26.

## **8. SAŽETAK**

**CILJ ISTRAŽIVANJA:** Utvrditi učestalost i karakteristike aneurizmi krvnih žila mozga i opravdanost korištenja multiplih slikovnih dijagnostičkih metoda (CT, MR, MRA) u obradi bolesnika s uputnom dijagnozom glavobolje upućenih s Klinike za neurologiju Kliničkog bolničkog centra Split tijekom 2017. godine.

**ISPITANICI I METODE:** Istraživanje je retrospektivnog karaktera, a obuhvatilo je sve bolesnike s Klinike za neurologiju sa simptomima glavobolje koji su u periodu od 1. siječnja do 31. prosinca 2017. godine bili upućeni na snimanje MRA krvnih žila mozga poradi sumnje na postojanje aneurizme. Uvidom u pismohranu Zavoda za radiologiju utvrdio se broj pozitivnih nalaza te koliko je navedenih bolesnika prije MRA krvnih žila mozga bilo upućeno na CT i MR pretrage mozga. Rezultati su obrađeni kvantitativno i kvalitativno uvidom u nalaze navedenih pretraga.

**REZULTATI:** Od ukupnog 161 bolesnika s Klinike za neurologiju, aneurizma krvnih žila mozga dokazana je u 9 (5,59%) slučajeva. Svih 9 dijagnosticiranih aneurizmi (100%) veličinom spadaju u male aneurizme, točnije manje od 11 mm. Srednja vrijednost starosne dobi bolesnika je 53 godine. Dvije trećine bolesnika bile su žene. Prije upućivanja na MRA krvnih žila mozga u 77,78% bolesnika učinjen je CT, a u 33,33% MR je prethodio MRA.

**ZAKLJUČCI:** Korištenje više slikovnih dijagnostičkih metoda dovodi u pitanje opravdanost široke upotrebe istih, odnosno potrebe za boljom trijažom bolesnika kod upućivanja iste. Većina glavobolja može biti dijagnosticirana pravilnom upotrebom smjernica uključujući multidisciplinarni pristup.

## **9. SUMMERY**

DIPLOMA THESIS TITLE: Incidence of cerebral vascular aneurysms in neurological patients with a headache on MR angiography at University Hospital of Split in 2017

RESEARCH OBJECTIVE: The aim of the research was to determine the prevalence and characteristics of brain aneurysms as well as the justification for the use of multiple imaging diagnostic methods (CT, MR, MRA) in the treatment of patients with headache diagnosis who were sent from the Clinic of Neurology at the University Hospital of Split in 2017.

PARTICIPANTS AND METHODS: The design of the study was retrospective. In the period from January 2017 to December 2017 all of the patients from Clinic of Neurology presented with a symptoms of headache received an MRA scan of cerebral blood vessels due to suspicion of an aneurysm. An inspection of the archives of the Department of Radiology determined the number of positive findings in patients and how many of these patients were sent for CT and MRI brain scans before doing MRA scans of cerebral blood vessels.

RESULTS: Out of the total of 161 patients from the Clinic of Neurology, brain aneurysm was detected in 9 cases (5.59%). All 9 diagnosed aneurysms (100%) were small aneurysms, which were less than 11 mm in size. The median age of patients was 53 years. Two thirds of all patients were women. Prior to doing MRA scans of cerebral blood vessels, 77.78% of all patients were sent for CT scans, and 33.33% of all patients were sent for MRI scans.

CONCLUSION: The use of multiple imaging diagnostic methods questions the justification of their widespread use. The need for better triage of patients when being sent to do these scans is therefore of great importance. Most headaches can be diagnosed with the proper use of guidelines, as well as by taking a multidisciplinary approach.



## **10. ŽIVOTOPIS**

**OSOBNI PODATCI :**

IME I PREZIME: Jelena Ćurković

DATUM I MJESTO ROĐENJA: 16.srpnja 1993., Split, Republika Hrvatska

DRŽAVLJANSTVO: Rrepublike Hrvatske

ADRESA: Rumin 37, 21233 Hrvace

E-ADRESA: jelena.curkovic93@gmail.com

KONTAKT: 0991971631

SPOL: žensko

**OBRAZOVANJE:**

2000.-2008. : Osnovna škola Dinka Šimunovića Hrvace

2008.-2012.: Franjevačka klasična gimnazija s pravom javnosti Sinj

2012.-2020.: Medicinski fakultet, Sveučilište u Splitu

**OSOBNNE VJEŠTINE I OSPOSOBLJENOSTI:**

Strani jezici: engleski (B), njemački (B)

dobro služenje računalom i Microsoft Office programom

vozačka B kategorije