

Sigurnosni aspekti primjene magnetske rezonance u trudnoći

Šunjić, Patricia

Undergraduate thesis / Završni rad

2024

Degree Grantor / Ustanova koja je dodijelila akademski / stručni stupanj: **University of Split / Sveučilište u Splitu**

Permanent link / Trajna poveznica: <https://um.nsk.hr/um:nbn:hr:176:412158>

Rights / Prava: [In copyright](#) / [Zaštićeno autorskim pravom.](#)

Download date / Datum preuzimanja: **2024-08-02**

Repository / Repozitorij:



Sveučilišni odjel zdravstvenih studija
SVEUČILIŠTE U SPLITU

[Repository of the University Department for Health Studies, University of Split](#)



UNIVERSITY OF SPLIT



DIGITALNI AKADEMSKI ARHIVI I REPOZITORIJI

SVEUČILIŠTE U SPLITU
Podružnica
SVEUČILIŠNI ODJEL ZDRAVSTVENIH STUDIJA
SVEUČILIŠNI PRIJEDIPLOMSKI STUDIJ
RADIOLOŠKA TEHNOLOGIJA

Patricia Šunjić

**SIGURNOSNI ASPEKTI PRIMJENE MAGNETSKE
REZONANCE U TRUDNOĆI**

Završni rad

Split, 2024.

SVEUČILIŠTE U SPLITU
Podružnica
SVEUČILIŠNI ODJEL ZDRAVSTVENIH STUDIJA
SVEUČILIŠNI PRIJEDIPLOMSKI STUDIJ
RADIOLOŠKA TEHNOLOGIJA

Patricia Šunjić

**SIGURNOSNI ASPKETI PRIMJENE MAGNETSKE
REZONANCE U TRUDNOĆI**

**SAFETY ASPECTS OF APPLICATION OF MAGNETIC
RESONANCE IN PREGNANCY**

Završni rad/Bachelor's Thesis

Mentor:

Izv.prof.dr.sc.Krešimir Dolić

Split, 2024.

TEMELJNA DOKUMENTACIJSKA KARTICA

ZAVRŠNI RAD

Sveučilište u Splitu
Sveučilišni odjel zdravstvenih studija
Radiološka tehnologija

Znanstveno područje:biomedicina i zdravstvo
Znanstveno polje:kliničke medicinske znanosti

Mentor: Izv.prof.dr.sc. Krešimir Dolić

SIGURNOSNI ASPEKTI PRIMJENE MAGNETSKE REZONANCE U TRUDNOĆI Patricia Šunjić, 013565

SAŽETAK: MR je moćan dijagnostički alat s izvrsnom kontrastnošću mekih tkiva i sposobnošću pružanja detaljne presječne anatomije ljudskog tijela bez upotrebe ionizirajućeg zračenja. Te prednosti čine MR privlačnim modalitetom za snimanje trudnica. Primjena MR tijekom trudnoće povezana je sa zabrinutošću među pacijentima i zdravstvenim djelatnicima u pogledu sigurnosti fetusa. Postoji nekoliko teoretskih zabrinutosti koje mogu uzrokovati nepotrebnu anksioznost za pacijente, njihove obitelji i zdravstveni tim, potencijalno ograničavajući široku uporabu MR tijekom trudnoće. Uz već rečeno, dodatno zabrinjava nedostatak dovoljno snažnih, perspektivnih studija na ljudima s dugoročnim praćenjem. Nadalje, povećana je zabrinutost i u pogledu sigurnosti primjene MR i kontrastnog sredstva na bazi gadolinija (GBCA). Još uvijek nije utvrđena jasna sigurnost u kontekstu primjene kontrastnog sredstva tijekom trudnoće te se ne preporučuje uporaba gadolinijских kontrasta u prvom trimestru trudnoće, osim ako je neophodno za postavljanje dijagnoze.

Ključne riječi: akustična buka, kontrastna sredstva, magnetska rezonanca, SAR, trudnoća
Rad sadrži: 27 stranice; 8 slika; 1 tablice
Jezik izvornika: hrvatski

BASIC DOCUMENTATION CARD

BACHELOR THESIS

University of Split
University Department for Health Studies
Radiology Tehnology

Scientific area: biomedicine and health care
Scientific field: clinical medical sciences

Supervisor: Associate professor Krešimir Dolić, MD, PhD

SAFETY ASPECTS OF APPLICATION OF MAGNETIC RESONANCE IN PREGNANCY

Patricia Šunjić, 013565

SUMMARY: MRI is a powerful diagnostic tool with excellent soft tissue contrast and ability to provide detailed cross-sectional anatomy without ionizing radiation. These advantages make MRI an appealing modality for imaging the pregnant patient. The use of magnetic resonance imaging (MRI) during pregnancy is associated with concerns among patients and health professionals with regards to fetal safety. Several theoretical concerns exist that may cause unnecessary anxiety for patients, patient families and the health care team, potentially limiting widespread use of MRI during pregnancy. The seconcerns are further confounded by a lack of sufficiently powered, prospective, human studies with long-term follow-up. Further, also the safety of MRI and gadolinium-based contrast agent (GBCA) administration have been raised. The safety of gadolinium-based contrast agent (GBCA) exposure during pregnancy has not been established, and the use of GBCAs during pregnancy is not recommended unless it is essential to the health of the woman or fetus.

Keywords: acoustic noise, contrast agents, magnetic resonance, SAR, pregnancy

Thesis contains: 27 pages; 8 figures; 1 tables

Original in: Croatian

SADRŽAJ

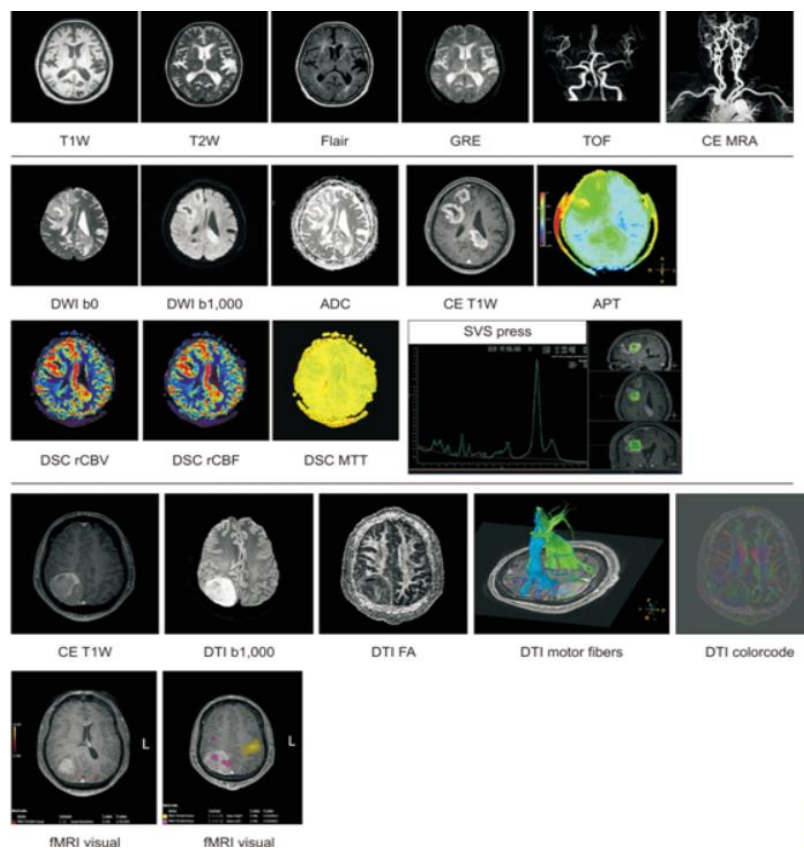
SAŽETAK.....	I
SUMMARY	II
SADRŽAJ	III
1.UVOD.....	1
1.1. RAZVOJ MAGNETSKE REZONANCE.....	4
2. CILJ RADA.....	8
3. RASPRAVA.....	9
3.1. INDIKACIJE ZA MR MAJKE TIJEKOM TRUDNOĆE	9
3.1.1. Opstetrički uzroci.....	9
3.1.2. Neopstetrički uzroci	9
3.2. TALOŽENJE ENERGIJE.....	11
3.3. SAR TIJEKOM 1,5T I 3T	12
3.4. AKUSTIČNA BUKA	13
3.4.1. Akustična buka na 1,5T i 3T	14
3.5. KONTRASTNA SREDSTVA U TRUDNOĆI	15
3.6. KONTRASTNA SREDSTVA TIJEKOM DOJENJA	18
3.7. LIJEKOVI ZA SMANJENJE POKRETA FETUSA	18
3.8. PROFESIONALNA IZLOŽENOST.....	19
4. ZAKLJUČAK.....	23
5. LITERATURA	24
6. ŽIVOTOPIS	28

1. UVOD

Brojna istraživanja dovela su do razvoja magnetske rezonance (*engl. Magnetic Resonance Imaging, MRI*), dijagnostičke i neinvazivne slikovne pretrage koja daje detaljan prikaz unutarnje strukture ljudskog tijela, uključujući organe, kosti, mišiće i krvne žile. MR ima vrhunsku sposobnost prikazivanja anatomskih, metaboličkih, perfuzijskih, funkcionalnih i molekularnih karakteristika različitih tkiva i organa bez uporabe ionizirajućeg zračenja te se zbog toga primjenjuje u otkrivanju, dijagnozi i liječenju raznih bolesti. [1]. Metoda poput MR se temelji na principu nuklearne magnetne rezonance (*engl. Nuclear Magnetic Resonance, NMR*) kojoj je uloga dobivanje kemijskih i fizičkih svojstava molekula. Pojam nuklearna izbačen je iz uporabe zbog asocijacija s ionizirajućim zračenjem [2]. Poput kompjuterizirane tomografije (*engl. Computed Tomography, CT*) i MR se zasniva na slikovnom prikazu u visokoj rezoluciji u tri anatomske ravnine (koronalna, transverzalna i sagitalna). Za stvaranje slike potrebno je jako uniformno i stabilno magnetno polje, gradijentne zavojnice za magnetizaciju uzduž X, Y i Z osi te radiofrekventne zavojnice za odašiljanje i prihvatanje signala [3]. Voda i mast čine većinu ljudskog tijela s velikim brojem atoma vodika (63%). Jezgre vodika s NMR signalom prikazuju se na MR s obzirom na njihovu brojnost. Protoni ponašajući se kao magneti, unutar magnetskog polja se poravnavaju što rezultira magnetskim momentom. Primjenom RF polja nastaju slike na temelju razlike signala vodikovih atoma u različitim tkivima [4].

Zbog izvrsne rezolucije mekih tkiva, MR je metoda izbora za procjenu poremećaja zglobova, abnormalnosti središnjeg živčanog sustava, ženskih reproduktivnih organa i dojki. Danas se MR primjenjuje u više grana medicine prateći stanja, neinvazivno otkrivajući bolesti i provjeru učinka liječenja. U usporedbi s drugim metodama, MR se temelji na različitim tehnikama snimanja. Karakteristične sekvence pulsa pomažu istaknuti razlike signala mekih tkiva, među kojima se ističu T1 i T2. T1 sekvenca smatra se učinkovitom za analizu anatomskih struktura. Mast, krv, proteinska tekućina, kalcij, melanin i gadolinij imaju visoki signal (svjetlije) na T1. Za razliku od T1, T2 sekvence prikazuju patologiju, odnosno strukture ispunjene tekućinom (ciste, zglobna i

cerebrospinalna tekućina) i povećanu izvanstaničnu tekućinu kao posljedica patološkog stanja (infekcije ili upale). FSE (*engl. Fast Spin-Echo*) nastaje ubrzanim snimanjem k-prostora svakog sloja tj matrice pri čemu mast ima jači signal u usporedbi s vodom. IR (*engl. Inversion Recovery*) je T1 tehnika u kojoj je tijelo već unaprijed pripremljeno dodatnim signalom prije snimanja sloja u svrhu postizanja većeg kontrasta tkiva prema signalu vode. FLAIR (*engl. Fluid Attenuated Inversion Recovery*) je varijanta T1 sekvence u kojoj se potiskuje signal vode, a STIR (*engl. Short Tau Inversion Recovery*) sekvenca u kojoj se potiskuje signal masti. Napredne metode poput MR angiografije (MRA), oslikavanje kemijskim pomakom (supresija masti) i difuzijom, oslikavanje mozga i MR spektroskopije imaju važnu ulogu u analiziranju mozga. DWI (*engl. Diffusion Weighted Imaging*) kao napredna tehnika omogućuje neinvazivnu i kvantitativnu analizu stupnja difuzije molekula vode unutar tkiva. Dolazi do poništavanja signala iz tkiva u cilju prikazivanja molekula u pokretu. MR angiografija korisna je u identificiranju ishemijskog inzulta u mozgu, dok spektroskopija u razlikovanju normalne moždane tvari od tumora. fMRI (funkcionalna MRI) je višestruka tehnika koja određuje razlike registriranih promjena tkiva mozga (slika 1). DTI (*engl. Diffusion Tensor Imaging*) je fMRI tehnika prikaza oblika, građe i strukture snopova živčanih vlakana. MR artrografija je tehnika korisna za prikazivanje mišićno-koštanog sustava [4,5].



Slika 1. Različite tehnike snimanja MR mozga

Izvor: <https://www.progmedphys.org/journal/view.html?doi=10.14316/pmp.2020.31.3.35>

Glavna prednost MR u odnosu na CT je mogućnost snimanja mekih tkiva bez korištenja ionizirajućeg zračenja, a u većini slučajeva i bez kontrastnog sredstva. Naročito za vizualizaciju mozga, leđne moždine, mišića, ligamenata, tetiva, kao i meke tkivne lezije i dijagnosticiranje multiple skleroze. Napretkom u prikupljanju i obradi podataka, MR bi mogla biti zamjena CT-u u planiranju i dijagnosticiranju koštano-mišićnih patologija i uz pomoć sekvenci oslikavanje struktura kosti, funkcionalne i patofiziološke procese. Prilikom snimanja kralježnice, MR je metoda izbora zbog boljeg prikaza neuralnih struktura, okolnih mekih tkiva, intervertebralnih diskova i koštane srži. Vizualizacijom lubanje, MR indicirana je za otkrivanje krvarenja, ishemijskih promjena, tumora i drugih neuroloških promjena. Isto tako, pokazao se točnijom i boljom metodom u usporedbi s CT-om u

otkrivanju prijeloma kuka [6]. Odsustvo ionizirajućeg zračenja čini MR najsigurnijom metodom oslikavanja tijekom trudnoće naspram drugih. U nekim slučajevima postoji hitna potreba za slikavanjem majke. Prilikom traumatske ozljede, indikacije za MR su sumnja na leđnu moždinu i neuralne ozljede. Pojava akutnog apendicitisa tijekom trudnoće zahtjeva hitnu obradu. MR u tom slučaju isključuje abdominalnu patologiju. Također, pokazao se pouzdaniji u identifikaciji abrupcije posteljice i ginekološkog zloćudnog tumora zbog boljeg kontrasta mekog tkiva i zdjelice [7].

1.1. RAZVOJ MAGNETSKE REZONANCE

U prvoj polovici dvadesetog stoljeća velik broj znanstvenika diljem svijeta istraživalo je princip NMR. Nije dugo proteklo od njezinog otkrića do proučavanja vremena relaksacije stanica i različitih tkiva. Pojam NMR prvi put je objašnjen 1939. godine uz pomoć Isidora Rabija, koji je 1944. dobio Nobelovu nagradu za fiziku. Godine 1946., Felix Bloch i Edwardom Purcell (slika 2.), neovisno jedan od drugom, otkrili su da jezgre atoma kad se nađu u magnetskom polju mogu tu energiju ponovno predati vraćajući se u svoj prvobitni položaj. Felix Bloch je za ispitivanje koristio vodu, a Purcell čvrstu tvar odnosno parafinski vosak. Obojica su iste godine, 1952., dobili Nobelovu nagradu [4]. Istraživajući, američki matematičar i liječnik Raymond Damadian, otkrio je razlike između tumora i normalnog tkiva što je bio značaj doprinos za razvoj MR te tako svoje revolucionarno otkriće dijeli u časopis Science. U tom stupnju razvitka MR kao slikovne metode, postoji ideja kako bi se skeniranjem ljudskog tijela moglo diferencirati i locirati tumorsko tkivo od zdravog, ali metoda kojom bi se dobila slika još nije istražena. Nekoliko godina od Damadianova otkrića, kemičar Paul Lauterbur otkrio je mogućnost nastanka dvodimenzionalne slike iz NMR signala uz pomoć gradijenta, danas poznatije kao MR. Tri godine poslije objavio je prvu sliku ljudske anatomije odnosno presjek ljudskog prsta. Njegovo istraživanje upotpunio je Sir Peter Mansfield poboljšanjem brzine snimanja, odnosno smanjenjem vremena skeniranja pomoću EPI tehnike (*engl. Echo-Planar Imaging*) [4].



Slika 2. Felix Bloch i Edward Purcell

Izvor: <https://bit.ly/3Pmy7iB>

Nakon što su postavljeni znanstveni temelji MR, dolazi vrijeme za kliničku upotrebu. Prvi klinički MR uređaji počeli su s primjenom 1980-ih. John Mallard razvija prvi MR uređaj pod nazivom Scanner Mark 1 za snimanje cijelog tijela (slika 3.). Njegov MR, jakosti 0.04T tijekom prvog snimanja ljudskog tijela zabilježio je primarni tumor u toraksu, abnormalnosti jetre i metastatski tumor kosti. Po uzoru na Scanner Mark 1 započela je komercijalna proizvodnja MR uređaja. Tehnologija tijekom tog razdoblja postiže magnetsko polje niske jakosti ($<0.5T$) korištenjem paramagnetskog i rezistivnog magneta [4].

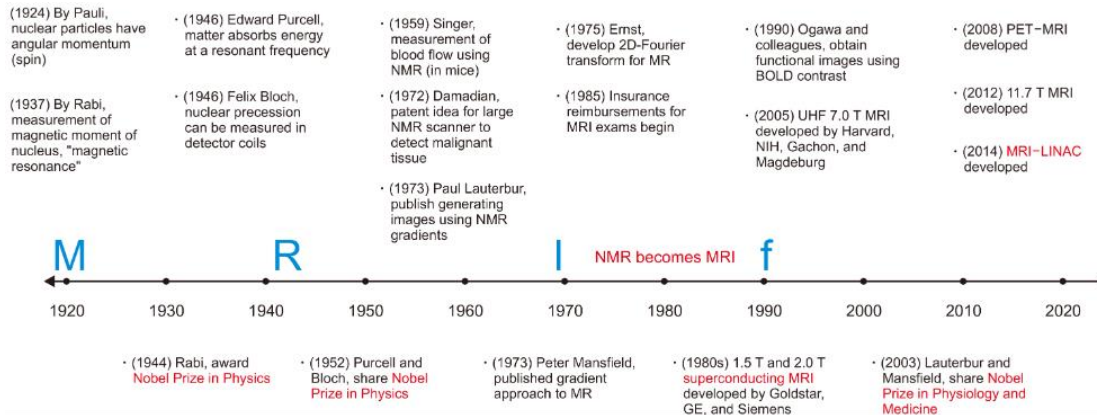


Slika 3. John Mallard i njegov MR uređaj za cijelo tijelo (ScannerMark 1)

Izvor: <https://www.theguardian.com/science/2021/mar/12/john-mallard-obituary>

Dolaskom Paula Bottomleyja 1980-ih u jedan od istraživačkih centara u New Yorku, koristeći supravodljivi magnet konstruiran je prvi MR uređaj visoke jakosti polja (1.5T). Provodeći eksperimente na tom uređaju, znanstvenici su naišli na problem dizajniranja zavojnica, hlađenja, odnosa signal-šuma. Iz njegovog eksperimenta proizašao je prvi komercijalni MR uređaj za cijelo tijelo visoke jakosti polja (slika 4.) [4].

Timeline of MRI



Slika 4. Vremenska lenta razvoja magnetske rezonance kroz povijest

Izvor: <https://doi.org/10.14316/pmp.2020.31.3.35>

2. CILJ RADA

Cilj ovog rada je prikazati sigurnosne aspekte primjene magnetske rezonance za vrijeme trudnoće, kako za majku tako i za plod, ali i potencijalno trudno profesionalno osoblje koje radi unutar magnetskog polja. Također prikazat će se i sigurnosni aspekti primjene gadolinijskih kontrastnih sredstava u trudnoći.

3. RASPRAVA

3.1. INDIKACIJE ZA MR MAJKE TIJEKOM TRUDNOĆE

Uzroci zbog kojih bi trudnica trebala napraviti MR mogu se podijeliti u dvije skupine: opstetrički i neopstetrički.







3.1.1. Opstetrički uzroci

Kao prvi opstetrički učinak navodi se abnormalna posteljica koja može dovesti do krvarenja, nakon čega može nastupiti smrt majke. Prva metoda izbora u dijagnosticiranju je ultrazvuk, no ipak se smatra da MR pruža bolji uvid u to stanje. Abrupcija posteljice, odnosno odvajanje placente nastupa prije porođaja u kojem također dolazi do krvarenja. Za razliku od abnormalne posteljice, može doći osim smrti majke i do smrti fetusa i novorođenčadi. Kako bi se bolje prezentirali hematomi i razlučili tumori od hematoma, MR se smatra boljim izborom u usporedbi s ultrazvukom. Puknuće maternice nastaje kad se seroza maternice odvoji od miometrija. Trudnica u tom trenutku osjeća jaku bol zbog čega može nastupiti i smrt i majke i fetusa. Posljednji opstetrički uzrok može se javiti uz prisustvo simptoma ili bez njih. Riječ je o cisti na jajnicima. U ranoj trudnoći cista može doseći veličinu od 4 mm. Kad se dosegne navedena veličina nastaje uvrtnje ili torzija jajnika koji su popraćeni bolom u zdjelici [8].

3.1.2. Neopstetrički uzroci

Akutni apendicitis kao prvi neopstetrički uzrok, prepoznajemo po mnoštvu simptoma. Uglavnom se javljaju smetnje probavnog sustava, anoreksija, bol u desnom donjem kvadrantu abdomena i kontrakcije maternice (slika 5.). Ultrazvuk kao najpopularnija dijagnostička metoda u trudnica se i u ovom slučaju koristi, no kad nastupi teže stanje MR se pokazao boljim izborom. Ponajprije se misli na pomak slijepog crijeva, masnoću u području abdomena i nadutost. Žučni kamenci se mogu javljati u trudnica zbog njezinih promjena u hormonalnom radu. Rezultat toga je povišena razina kolesterola i oslabljena

pokretljivost žučnog mjehura. Simptomi po kojima se takvo stanje može prepoznati su mučnina, vomitus, smetnje u gornjem abdominalnom kvadrantu i povišene vrijednosti jetrenih enzima [8]. Najboljim pokazateljem abnormalnih stanja u gušterači smatra se ultrazvuk, no MR nudi bolju vizualizaciju u slučaju pankreatitisa, perforacije i ascitesa. Tijekom trudnoće, trudnica može osjetiti neke neurološke poremećaje u vidu glavobolje i bolova u kralježnici. Upravo zbog takvih simptoma povećan je broj magnetskih snimanja trudnica posljednjih nekoliko godina. U današnje vrijeme karcinom dojke, vrata, maternice i melanomi zastupljeni su i među trudnicama. Fetus u maternici može sakriti organe u području zdjelice tijekom ultrazvučnog pregleda i na taj način se teže dolazi do dijagnostičkih rezultata. U tom slučaju se MR pokazao boljom metodom zbog bolje razlučivosti mekih tkiva [8].

Most common use of MRI for pregnant women		
Non-obstetrical	Obstetrical	Fetal
 Appendicitis  Urolithiasis  Breast cancer	 Placental adhesion disorders or abruption  Uterine rupture	 Brain abnormalities

Slika 5. Najčešće indikacije za MRI fetusa i majke

Izvor: https://www.mdpi.com/2413-4155/4/1/11?type=check_update&version=1

3.2. TALOŽENJE ENERGIJE

Posljednjih nekoliko godina u svijetu MR je u eksponencijalnom rastu, posebice u Kanadi gdje se brojka uvećala gotovo 50%. Dobro je poznato da MR kao dijagnostička metoda ne koristi ionizirajuće zračenje za stvaranje slike tkiva i organa unutar tijela te upravo zbog toga je među trudnicama u porastu [9]. Nedostatkom provedenih studija na temu sigurnosti uporabe MR za vrijeme trudnoće javlja se sve više nesigurnosti kako u samoj trudnici tako i među zdravstvenim radnicima [10]. Međutim, iako ne koristi ionizirajuće zračenje, mogu nastati posljedice uslijed zagrijavanja koje stvara radiofrekvencijsko polje. Takvo zagrijavanje se definira uz pomoć specifične stope apsorpcije (SAR) kojoj je mjerna jedinica W/kg [11]. Povećane vrijednosti SARA-a trudnice utječu na fetus. Ovisno o položaju trudnice za vrijeme MR, 40-70% SAR-a se može prenijeti na fetus [12]. Studija provedena na životinjama dokazale su da zbog hipertermije može doći do različitih ozbiljnih problema, primjerice gestacija koja završava prije vremena, mrtvorodenost i oštećenje središnjeg živčanog sustava. Osim u životinja posljedice hipertermije nastaju u fetusu. Defekti neuralne cijevi i lica nastaju uslijed izloženosti majke fetusa produženom ili opetovanim stanjima povišene temperature. Osim toga može doći do kongenitalnih abnormalnosti, pobačaja i vaskularnih poremećaja nakon prvog tromjesečja [13]. Istraživanje provedeno na ljudima u kojoj je sudjelovalo 1737 izloženih novorođenčadi i 1,4 milijuna neizloženih, isključilo je rizik od spontanog pobačaja. Također, studija provedena 2015. godine na djeci podvrgnutih majci MR tijekom prvog tromjesečja odbacili su sumnju na fetusove kongenitalne abnormalnosti i gubitka sluha ili vida [14]. Smatra se da se posljedice mogu spriječiti ako temperatura fetusa bude ispod 38 °C, a temperature trudnice se ne poveća više od 0,5 °C [12]. Manje vrijednosti topline trudnice mogu rezultirati povećanim volumenom krvi koji nastaje na periferiji, isto tako izmijenjenom perfuzijom krvi iz placente i pupkovine i na taj način reducirati razinu topline između majke i fetusa. Pojedini MR skeneri u slučaju dosega gornje granice SAR-a upozoravaju izvođača. MR skeneri svrstavaju SAR u tri kategorije: normalno (2 W/kg), kontrolirano (4 W/kg) i ograničeno (>4 W/kg). Kada je vrijednosti SAR-a do 2 W/kg, temperatura samo može porasti do 0,5 °C [10].

Čimbenici zbog kojih dolazi do povećanja SAR-a:

- ✓ Električna vodljivost tkiva. Vrijednost SAR-a je razmjerna vodljivosti tkiva. Najizraženija je u području sa velikim volumenom vode (urin i krv),
- ✓ Veličina tijela. Stoga će gojazniji i veći pacijenti podložniji riziku.
- ✓ Kvadrat RF frekvencije. MR 3,0T povećava SAR za 4x u odnosu na MR 1,5T.
- ✓ Kvadrat RF kuta. SAR je razmjernan kutu, stoga kut od 180° je 4x veći nego kut od 90°.
- ✓ Radni ciklus (D). Radni ciklus predstavlja velik broj RF sekvenci dobivenih u kratkom vremenu. Stoga takve sekvence SAR dosegne visoke vrijednosti [15]

Jedni od načina smanjenja SAR-a u MR:

- ✓ Promijeniti vrstu RF pulsa na način da umjesto brzog koristimo niski RF puls.
- ✓ Smanjenje kuta pod kojim RF puls ulazi u tkivo. Smanjeni kut utječe na razinu signala i šuma (SNR) i kvalitetu slike stoga je potrebna doza opreznosti.
- ✓ Povećano vrijeme između uzastopnih RF pulseva
- ✓ Koristiti MR 1,5T umjesto MR 3T, odnosno nižu jakost
- ✓ Korištenje manjih zavojnica i zavojnica sa više kanala umjesto velikih
- ✓ Kraće vrijeme skeniranja i trajanja pulsa [16]

3.3. SAR TIJEKOM 1,5T I 3T

Izloženost trudnica nativnom MR ili MR uz pomoć kontrastnog sredstva jakosti 1,5T tijekom prvog tromjesečja nije pokazala nikakve negativne posljedice na fetus. Smrt fetusa, oštećenje struktura tkiva i organa, novotvorina, gluhoća i sljepoća nisu povezani s izlaganjem trudnica MR u prvom tromjesečju. Rezultat je to studije s 1,4 milijuna trudnica.

Skupina manjeg broja trudnica između 5-10 tjedna trudnoće pokazala je slične rezultate. Razlika se odnosi na rizik od sljepoće ukoliko se trudnica podvrgne MR. Također, prilikom drugog i trećeg tromjesečja fetus nije imao poteškoće pri rastu i razvoju. Temperatura plodove vode u životinja nije dosegla vrijednost veću od 0,5 °C. Međutim, prilikom MR 3T, SAR se poveća za 4 puta u odnosu na 1,5T. Rastom SAR-a raste temperature tijela, a samim time i zabrinutost za sigurnost fetusa. Objavljeni rezultati istraživanja provedenog na mini svinjama pokazali su ukoliko je vrijeme skeniranja manje od 30 minuta temperatura ne doseže 1°C. Međutim, tijekom 1 sata snimanja pulsni sekvencama s visokom stopom apsorpcije temperature tijela dostiže 2,5 °C. Također kao i kod 1,5T, 3T u prvom tromjesečju nije imao nikakav utjecaj na fetus. Nedavna studija s 81 novorođenčadi izloženih in utero ne ukazuju na potencijalnu vezu između štetnosti većom jakosti polja [13]. Studija koja su donijela već navedene rezultate, pokazuju smanjeni SAR kod 3T uz promjenu sekvenci i radiofrekventnih impulsa u kojem je tkivo kontrastnije i vidljivije. Povećanje SAR-a rezultira povećanje tjelesne temperature fetusa. Povećani odnos signal - šum, odnosno bolju rezoluciju za prednost ima 3T naspram 1,5T, dok artefakti osjetljivosti vidljiviji su na 3T. U praktičnoj primjeni za smanjeni SAR skeneri mijenjaju RF impulse i sekvence. Studija provedena u cilju usporedbe snimanja fetusa na MR 1,5 T i 3T pokazale su da je u gotovo 100% sekvenci SAR dosegao gornju granicu u normalnog načina rada. Jedna od uputa za sigurnost trudnice je SAR manji od 2 W/kg, tako da se temperatura ne prelazi 0,5 °C. Provedena studija pokazala su sigurnost 1,5 T i 3T za snimanje trudnice u kojem god se tromjesečju nalazila, no kad su na raspolaganju obje jakosti, predlaže se izabrati manju jakost odnosno MR 1,5T [10].

3.4. AKUSTIČNA BUKA

Tijekom rada magnetskog uređaja nastaje akustična buka kao posljedica Lorentzove sile koja ovisi o jakosti magnetskog polja B_0 i struji gradijenta. Kao rezultat visokog magnetskog polja i velikog strujnog gradijenta nastaje povećana akustična buka koja može prijeći razinu 110 dB. Takva buka može dovesti do poremećaja sluha i izazvati stres kod pacijenata, međutim uslijed godina rada u tim okolnostima poremećaj sluha može nastati i

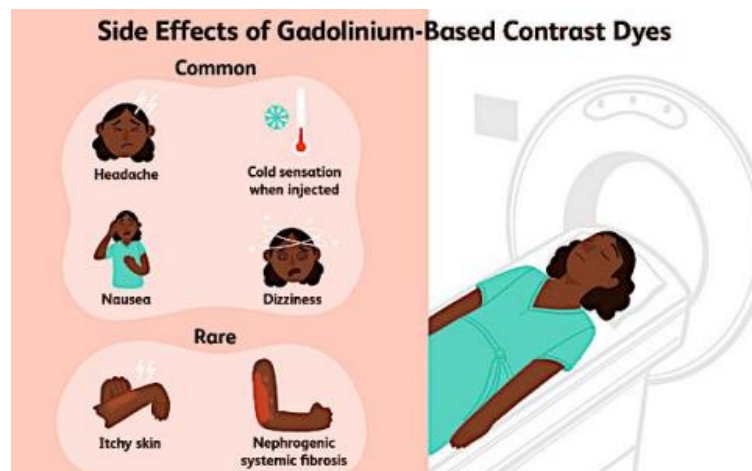
kod zdravstvenih djelatnika. Osim magnetskog polja i gradijenta, među parametrima koji povećavaju jakost akustične buke nalaze se i pulsne sekvence s manjim poljem pregleda (FOV), s kratkim vremenom signala (*engl. Echo Time*, TE) i kratkim vremenom ponavljanja radiofrekventnih valova (*engl. Repetition Time*, TR) [17]. Rad magnetskog uređaja osim štetnog djelovanja na trudnicu može djelovati i na sam fetus. Tijekom prvog tromjesečja fetus reagira na niže frekvencije (100 i 200 Hz). Razvojem fetusa raste senzitivnost na buku. Navedene informacije donijela su istraživanja na temu razvoja fetalnog sluha postavljajući zvučnik na majčin trbuh te uz pomoć ultrazvuka su doneseni rezultati. Ispitivačka skupina bili su fetusi od 19. do 35. tjedna. U 19. tjednu gestacijske dobi, fetusov pokret zabilježen je tonom frekvencije 500 Hz. Fetusi u 27. tjednu su gotovo svi napravili pokret na tonove 250 Hz i 500 Hz, ali pokret na više tonove poput 1000 Hz i 3000 Hz nije zabilježen. Na takve više frekvencije reagirali su fetusi između 33. i 35. tjedna gestacijske dobi. Međutim, zbog takvih rezultata javlja se zabrinutost za fetus naročito u stadiju razvoja struktura fetusa. Osim toga povećan je rizik oštećenja dlake ili abnormalnih struktura uha [18]. Kao zaštita od buke prilikom svakog MR pregleda pacijent mora staviti slušalice. Majčino tkivo koje okružuje fetus pomaže u smanjenju buke za 30dB. Gornja granica za potpuni gubitak sluha je 90 dB [14].

3.4.1. Akustična buka na 1,5T i 3T

Javljanjem zabrinutosti za fetus provedena su mnoga studija. U jednoj od studija sudjelovalo je 751 novorođenčadi podvrgnuti MR u majčinom trbuhu i veći broj podvrgnutih novorođenčadi bez rizika od oštećenja sluha pri rođenju [19]. Isto tako, studija provedena tijekom prva tri mjeseca majčine trudnoće nisu pokazala nikakvu razliku u nastanku oštećenja fetusa između izloženih i neizloženih trudnica MR [20]. Rezultat je negativan, odnosno ni u jednoj fazi nisu otkriveni štetni učinci na sluh fetusa [20-23]. Provođenjem studija za MR 3T također su isključene poveznice buke i abnormalnostima sluha. Povećanje jakosti uređaja MR, a samim time i buke, ne povećava se rizik nastanka slušnih abnormalnosti [23].

3.5. KONTRASTNA SREDSTVA U TRUDNOĆI

Kontrastna sredstva opisuju se kao tvari koje unošenjem u tijelo pomažu radiologu što bolju vizualizaciju i na kraju postaviti točnu dijagnozu. Krajem 20. stoljeća kontrasta sredstva na bazi gadolinija počela su s primjenom u MR i danas 35% pregleda se koristi upravo njim. Na početku njegove primjene smatralo se da ima nizak rizik za nastanak zdravstvenih oštećenja, no daljnjom primjenom postao je glavni uzročnik nefrogene sistemske bolesti (NSF) [24]. Mnoga zdravstvena stanja današnjice iziskuju dijagnostičke pretrage s uporabom kontrastnih sredstava na bazi joda i gadolinija (*engl. Gadolinium based contrast agents, GBCA*). Primjena kontrastnog sredstva zahtjeva dodatnu opreznost, a naročito u trudnica jer posljedica može biti odražena i na fetus [25]. U fazi organogeneze kada nastupa diferencijacija i razvoj pojedinih organa u prvim mjesecima trudnoće, GBCA može izazvati malformacije ploda. Međutim, nakon prvog tromjesečja GBCA može proći kroz posteljicu i izlučiti se u plodovu vodu gdje uzrokuje NSF [26]. NSF kao rijetka bolest karakterizirana zatajenjem organa povezuje se s gadolinijem od 2006. godine. Provedene studije uz pomoć biopsije otkrile su zadržani gadolinij u jetri, kostima i koštanoj srži. Zadržani gadolinij skraćuje T1 vrijeme u globus pallidusu te zbog višestruke primjene tijekom života zahvaća bolesnike s normalnom bubrežnom funkcijom. Iako postoji mogućnost razvoja NSF, nije se pojavio nijedan slučaj [8]. Kontrastna sredstva na bazi gadolinija razvijaju nuspojave poput anafilaksije, urtikarije, a smrt nastupa vrlo rijetko [27]. Značajne nuspojave u trudnoći koje su karakteristične za gadolinij su mučnina, povraćanje, usporen rad srca fetusa i prijevremeni porod (slika 6.) [8].



Slika 6. Nuspojave gadolinija

Izvor:

[https://www.verywellhealth.com/thmb/IVdOeN9L_6xauecJpH55MD8Xbg=/614x0/filters:no_upscale\(\):max_bytes\(150000\):strip_icc\(\)/headaches-after-mri-scans-3972534-0c6f1dcd209f4c08bd76e71d008c059b.png](https://www.verywellhealth.com/thmb/IVdOeN9L_6xauecJpH55MD8Xbg=/614x0/filters:no_upscale():max_bytes(150000):strip_icc()/headaches-after-mri-scans-3972534-0c6f1dcd209f4c08bd76e71d008c059b.png)

Farmakokinetička istraživanja ulaska gadolinija preko posteljice na životinjskim modelima dokazala su prisutnost gadolinija u plodovoj vodi i tkivu fetusa nakon 24-48 h od majčine intravenske primjene. Pojedina studija su iznijela drugačije rezultate. Jedni su dokazali veći broj pobačaja, smanjenu porođajnu težinu i defekte tkiva i organa, dok su drugi imali negativne rezultate. Iako su dokazani štetni učinci gadolinija na životinjama, njegov utjecaj na fetus nije u potpunosti jasan. Gadolinijeva toksičnost nastaje odvajanjem keliranog gadolinija od slobodnog. Poluvrijeme eliminacije gadolinija s majčinim urednim nalazom bubrežne funkcije je 2 h, a izlučivanje unutar 24 h. Kelirani gadolinij ulazi u krvotok fetusa prolaskom kroz posteljicu. Uz pomoć bubrežne filtracije ulazi u plodovu vodu. Dijelom gutanjem vode ulazi u fetusovog probavni sustav pa ponovno u cirkulaciju, a dijelom u krvotok majke. U istraživanju primjene gadolinija kod ljudi tijekom prvog tromjesečja, podvrgnuto je 26 pacijenata bez posljedica u perinatalnom i neonatalnom

razdoblju. Međutim, četverogodišnja kanadska studija iznose drugačija mišljenja na temelju dobivenih rezultata. U istraživanju je sudjelovalo 397 trudnica u kojih je primijenjen gadolinij tijekom MR. Otkriven je veći broj mrtvorodenosti (1%), dermatitis i reumatske bolesti uspoređujući izložene i neizložene skupine. Osim NSF, može uzrokovati artritis, poremećaj kostiju, vaskulitis, dermatitis [14]. Kako bi se donio zaključak sigurnog djelovanja kontrastnog sredstva na fetus potrebna su buduća istraživanja. Na temelju dosadašnjih rezultata kontrastno sredstvo spada pod kategoriju C. Iako postoje teratogene posljedice na životinjama implementacijom visokodoznog kontrastnog sredstva, nedostaje brojnost i kvalitetnost studija provedenih na ljudima. Europsko društvo za urgentnu radiologiju i Kraljevski koledž radiologije (*engl. The Royal College of Radiologist, RCR*) nedostatkom informacija o fetusovoj sigurnosti preporučuju pažljiviju primjenu gadolinija u trudnoći i koristeći ga u slučaju veće koristi nad rizikom [8]. Jedna od studija ukazuju na mogućnost prevalencije od GBCA veće 4,3 puta u prvom u odnosu na drugo i 5,1 puta veću u odnosu na treće tromjesečje. Ističu važnost probira trudnice u prvom tromjesečju zbog njezinog neznanja trudnoće i lažno negativnog testa prije svakog MR pregleda. Probir bi trebao uključivati pismeni obrazac, usmeni potvrdu, vidljive znakove i testiranje na trudnoću (slika 7.) [14].

Trgovački naziv	Nositelj odobrenja za stavljanje lijeka u promet	Spoj	Kemijska struktura	Koristiti
Dotarem [®]	Guerbet dijagnostička slika	Gadoterat meglumin	Makrociklički	Intraartikularno/intravenozno
Gadovist [®]	Bayer Pharmaceuticals	Gadobutrol	Makrociklički	Intravenozno
Magnevist [®]	Bayer Pharmaceuticals	Gadopentetat dimeglumin	Linearno	Intraartikularno
Multihance [®]	Bracco Imaging	Gadobenat dimeglumin	Linearno	Intravenozno
Primovist [®]	Bayer Pharmaceuticals	Dinatrijev gadoksetat	Linearno	Intravenozno
Prohance [®]	Bracco Imaging	gadoteridol	Makrociklički	Intravenozno

Slika 7. Sredstva na bazi gadolinija odobrena tijekom trudnoće

Izvor: <https://www.mdpi.com/2075-4426/12/1/9>

3.6. KONTRASTNA SREDSTVA TIJEKOM DOJENJA

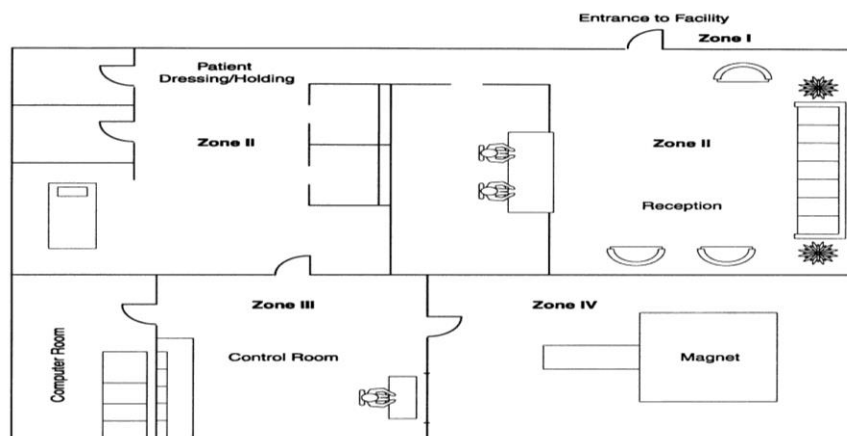
Manje od 0,04% intravenskog primijenjenog kontrastnog sredstva nakon 24h dolazi u kontakt s majčinim mlijekom, od čega se manje od 1% apsorbira u neonatalnom GI. Na temelju toga dolazi se do rezultata od <0,0004% neonatalne apsorpcije što se smatra zadovoljavajuće. Prije definiranja te brojke, prakticirana je zabrana dojenja 24h nakon intravenske primjene, no danas nijedna studija nije potvrdila štetne posljedice dojenja neposredno nakon kontrastnog sredstva. Štoviše, prestanak dojenja može dovesti do odvikavanja. ACR krajnju odluku prepušta majci [14].

3.7. LIJEKOVI ZA SMANJENJE POKRETA FETUSA

Lagani mali pokreti glave ili stražnjice fetusa javljaju se između 7.-8. tjedna, a pojava jačih u razdoblju između 13.–16. tjedna trudnoće. Lagani pokreti koji nastaju u dijafragmi i ekstremitetima poput štucaje i trzanje javljaju se u prva tri mjeseca trudnoće. Postupak specifičnog obrasca kretanja (SMP) pruža detaljan opis dijela tijela koji je izveo pokret [28]. Nakon završenog istraživanja zdravstvenih ustanova, Europsko društvo za pedijatrijsku radiologiju dolazi do rezultata da 24% ustanova sedira trudnicu s ciljem smanjenja pokreta fetusa što je rezultira boljom kvalitetom slike. Napretkom tehnologije smanjila se potreba za korištenjem sedativa. S ciljem istraživanja utjecaja lijekova na fetus provedena su studija u kojoj je sudjelovalo 131 trudnica. U njih 19 primijenjena je psihotropna tvar (diazepam) bez razlike u pomicanju fetusa u usporedbi sa skupinom bez izlaganja utjecaju. Rezultati druge studije pokazala je problem u provođenju T1-ponderiranih slika, ali bez potrebne sedacije za T2-ponderiranih slika. Kako bi se smanjili pokreti fetusa, neki centri smatraju da gladovanje i izbjegavanje kofeina 4 sata prije MR može pomoći. Također, konzumiranje hrane neposredno prije pregleda može utjecati na pokret fetusa. Međutim, Yen i suradnici odbacuju povezanost unosa kofeina ili hrane s pokretom fetusa tijekom MR. Donesen je zaključak da su gladovanje i lijekovi nepotrebni tijekom pretrage [10].

3.8. PROFESIONALNA IZLOŽENOST

Sumnja na utjecaj akustične buke i taloženja energije na trudnice javlja se i za trudno osoblje, odnosno zdravstvene djelatnice trudnice koje su izložene magnetskom polju. Ponajprije se misli na radiološke tehnologe i radiologe koji su u prvom redu izloženosti zatim na medicinske sestre, fizičarke i recepcionarke. Trudnicama tijekom bilo kojeg tromjesečja dopušteno je izlaganje magnetskom polju uzimajući u obzir omjer rizika i koristi od pretrage. Kad se radi o trudnim medicinskim djelatnicama također je dopušten rad u magnetskom polju tijekom cijele trudnoće. Njihov posao zahtjeva namještanje pacijenata, apliciranje kontrasta, arhiviranje i na kraju skeniranje što je opravdano u hitnom slučaju. U vrijeme skeniranja pacijenta trudnom osoblju nije dopušteno ostati u prostoriji ili zoni IV gdje je velika izloženost magnetskom polju [29]. U usporedbi s trudnicama, zdravstveno osoblje provodi vrijeme u zonama I-III gdje magnetsko polje u kratkom vremenu pada, te imaju ograničeno vrijeme zadržavanja u zoni IV. Također, izlaganje osoblja nosi rizik za majku i fetus bez koristi dok trudnice da bi bile upućene na pretragu trebaju imati više koristi za fetus ili trudnicu naspram riziku. Vremenski promjenjivom i statičkom magnetskom polju te pulsirajućem radiofrekventnom polju MR osoblje je izloženo tijekom skeniranja. Dosadašnji podatci ne potvrđuju povezanost ozbiljnih zdravstvenih stanja s izloženosti statičkom magnetskom polju jačine do 8T. U cilju usporedbe trudnog osoblja MR-e i ostalih radnika u bolnici ili domaćeice, odnosno usporedbe izloženih i neizloženih trudnica magnetskom polju u Sjedinjenim Državama provedena je studija. Prijevremeni porod, neplodnost, niža porođajna težina i spontani pobačaj su negirani u obje dvije strane. Podatci o jačini magnetskog polja koji imaju utjecaj na radnice tijekom bilo kojeg mjeseca trudnoće još uvijek su nedostupni [7]. Također, informacije o mogućim negativnim utjecajima na pojedinima razdoblja trudnoće su pod upitnikom. Ovi podatci su pomogli da određena društva donesu odluku u kojima je zona I, II i III sigurna za boravak trudnice, a zonu IV bi trebala izbjegavati (slika 8.).



Slika 8. MR zone

Izvor: <https://www.ajronline.org/doi/10.2214/ajr.178.6.1781335>

Studije provedene na životinjama ukazuju na moguće oštećenje sluha pri izlaganju visokoj razini akustične buke tijekom trudnoće. Veća kohortna studija u kojoj je sudjelovalo 1,4 milijuna poroda u razdoblju od 1986. do 2008. godine iznijela je kao rezultat mogućnost neonatalnih smetnji sluha tijekom 8 sati izloženosti žena buci ≤ 84 dB, a veći rizik pri većoj glasnoći. Trajanje izloženosti (nepotpuno radno vrijeme) i manja odsutnost (manje od 20 dana) smanjuju rizik za pojavu slušnih smetnji. Okolina 1,5 T i 3 T MR navodi se kao sigurno za trudno osoblje, ali se predlaže opreznost od mogućeg ostajanja u prostoriji s magnetom pri uzimanju podataka. U slučaju hitnosti opravdan je ulazak u prostoriju s magnetom [10].

Tablica 1. Preporuke pojedinih društva

Društvo	Taloženje energije (1,5T)	Taloženje energije (3T)	Buka (1,5T)	Buka (3T)	GBCA	Lijekovi za smanjenje pokreta fetusa	Profesionalna izloženost
Automobil	-u prvom tromjesečju u slučaju potrebe. -sigurnije u 2. i 3. tromjesečju		-u prvom tromjesečju u slučaju potrebe -sigurnije u 2. i 3. tromjesečju		-ne smije se koristiti osim ako je prijeko potrebno	-ne savjetuje se	-tijekom snimanja bez zadržavanja u zoni IV
AUS-NZ	-kada su koristi veće od rizika, treba pratiti vitalne parametre. -povećanje temperature ograničeno na $< 0.5^{\circ}\text{C}$		-treba svesti na minimum		-kad su koristi veće od rizika	-nije prijavljeno	-dopušten rad tijekom cijele trudnoće -ne preporučuje se zadržavanje u zoni IV
MHRA	-korištenje normalnog načina rada kad su koristi veće od rizika		-ne primjenjuje se -neuvjerljivi dolazi (1,5T)		-samo kad je neophodno	-podatak nije prijavljen	-dopušten rad tijekom cijele trudnoće -bez zadržavanja u zoni IV

ICNIRP	-vrijeme bi trebalo biti ograničeno -normalan način rada	-nije prijavljeno	-u slučaju kad je korist veća od rizika	-potrebna su daljnja istraživanja	-nije prijavljeno
--------	---	-------------------	---	-----------------------------------	-------------------

Izvor:

https://journals.sagepub.com/doi/full/10.1177/08465371211015657?rfr_dat=cr_pub++0pubmed&url_ver=Z39.88-2003&rfr_id=ori%3Arid%3Acrossref.org

4. ZAKLJUČAK

Magnetska rezonanca važan je alat u fetalnoj medicini. Općenito, ne postoji poznati rizik pri izvođenju MR na trudnim pacijentima. Iako su neki štetni učinci zabilježeni kod životinja, treba uzeti u obzir činjenicu da su oni često opisivani nakon dugotrajnog izlaganja MR. Većina studija provedena među ljudskom populacijom pokazuje da je MR bez upotrebe kontrastnog sredstva koristan bez značajnih štetnih ishoda za vrijeme ili nakon trudnoće. Štoviše, izloženost MR kod trudnog osoblja također je sigurna, pod uvjetom da se poduzmu mjere opreza. Trenutne radiološke prakse obeshrabruju uporabu kontrastnih sredstava na bazi gadolinija tijekom trudnoće jer njihova sigurnost za fetus nije dokazana. Iako dostupni dokazi upućuju na to da je mala vjerojatnost da ta kontrastna sredstva imaju negativan učinak na fetus u razvoju, ne bi se trebali koristiti rutinski, već bi trebali biti rezervirani za ozbiljne kliničke probleme ili hitne slučajeve.

5. LITERATURA

1. Tretkoff E. American physical society: MRI uses fundamental physic for clinical diagnosis. 2006.
2. Kovačić, S. (2010). Magnetna rezonanca u dijagnostici bolesti srca. *Medicina Fluminensis*, 46 (2), 157-164. Preuzeto s <https://hrcak.srce.hr/53164>
3. Doc.dr.sc. Krešimir Dolić. Dodatni materijali s predavanja- PowerPoint prezentacija.
4. Cleary JOSH, Guimarães AR. Pathobiology of human disease: Magnetic resonance imaging. Academic press;2014. Str. 3987-4004. ISBN 9780123864574. Dostupno na: <https://doi.org/10.1016/B978-0-12-386456-7.07609-7>
5. Jahng G, Park S, Ryu C, Cho Z. Magnetic Resonance Imaging: Historical Overview, Technical Developments, and Clinical Applications. *Prog. Med. Phys.* 2020;31:35-53. <https://doi.org/10.14316/pmp.2020.31.3.35>
6. Florkow MC, Willemsen K, Mascarenhas VV, Oei EHG, van Stralen M, Seevinck PR. Magnetic Resonance Imaging Versus Computed Tomography for Three-Dimensional Bone Imaging of Musculoskeletal Pathologies: A Review. *J Magn Reson Imaging.* 2022 Jul;56(1):11-34. doi: 10.1002/jmri.28067. Epub 2022 Jan 19.
7. Bourgioti C, Konidari M, Gourtsoyianni S, Moulopoulos LA. Imaging during pregnancy: What the radiologist needs to know. *Diagn Interv Imaging.* 2021 Oct;102(10):593-603. doi: 10.1016/j.diii.2021.05.003. Epub 2021 May 28.
8. Gatta G, Di Grezia G, Cuccurullo V, Sardu C, Iovino F, Comune R, Ruggiero A, Chirico M, La Forgia D, Fanizzi A, Massafra R, Belfiore MP, Falco G, Reginelli A, Brunese L, Grassi R, Cappabianca S, Viola L. MRI in Pregnancy and Precision Medicine: A Review from Literature. *J Pers Med.* 2021 Dec 23;12(1):9. doi: 10.3390/jpm12010009.
9. Chao YS, Sinclair A, Morrison A, Hafizi D, Pyke L. The Canadian MedicalImagingInventory 2019–2020 [Internet]. Ottawa (ON): Canadian Agency for Drugsand Technologies in Health; 2021 Jan.

10. Jabehdar Maralani P, Kapadia A, Liu G, et al. Preporuke kanadskog udruženja radiologa za sigurnu upotrebu MRI tijekom trudnoće. *Časopis Kanadskog udruženja radiologa* . 2022;73(1):56-67. doi: [10.1177/08465371211015657](https://doi.org/10.1177/08465371211015657)
11. Keil A, Wachinger C, Brinker G, Thesen S, Navab N. Patient position detection for SAR optimization in magnetic resonance imaging. *Med Image Comput Comput Assist Interv*. 2006;9(Pt 2):49-57. doi: 10.1007/11866763_7.
12. Hand, JW, Li, Y., Thomas, EL, Rutherford, MA i Hajnal, JV (2006.), Predviđanje specifične stope apsorpcije kod majke i fetusa povezano s MRI pregledima tijekom trudnoće. *Magn. Reson. Med.*, 55: 883-893. <https://doi.org/10.1002/mrm.20824>
13. Graham, JM, Jr., Edwards, MJ i Edwards, MJ (1998), Ažuriranje teratogena: Gestacijski učinci majčine hipertermije zbog febrilnih bolesti i rezultirajući obrasci mana kod ljudi. *Teratologija*, 58: 209-221. [https://doi.org/10.1002/\(SICI\)1096-9926\(199811\)58:5<209::AID-TERA8>3.0.CO;2-Q](https://doi.org/10.1002/(SICI)1096-9926(199811)58:5<209::AID-TERA8>3.0.CO;2-Q)
14. Little JT, Bookwalter CA. Magnetic Resonance Safety: Pregnancy and Lactation. *Magn Reson Imaging Clin N Am*. 2020 Nov;28(4):509-516. doi: 10.1016/j.mric.2020.06.002. Epub 2020 Sep 17.
15. <https://mriquestions.com/what-is-sar.html>
16. https://mrimaster.com/specific-absorption-ratesar/#google_vignette
17. Price, DL, De Wilde, JP, Papadaki, AM, Curran, JS i Kitney, RI (2001.), Ispitivanje akustičnog šuma na 15 MRI skenera od 0,2 T do 3 TJ *Magn. Reson. Imaging*, 13: 288-293. [https://doi.org/10.1002/1522-2586\(200102\)13:2<288::AID-JMRI1041>3.0.CO;2-P](https://doi.org/10.1002/1522-2586(200102)13:2<288::AID-JMRI1041>3.0.CO;2-P)
18. Hepper PG, Shahidullah BS. Development of fetal hearing. *Arch Dis Child Fetal Neonatal Ed*. 1994 Sep;71(2):F81-7. doi: 10.1136/fn.71.2.f81.
19. Strizek B, Jani JC, Mucyo E, De Keyzer F, Pauwels I, Ziane S, Mansbach AL, Deltenre P, Cos T, Cannie MM. Safety of MR Imaging at 1.5 T in Fetuses: A Retrospective Case-Control Study of Birth Weights and the Effects of Acoustic Noise. *Radiology*. 2015 May;275(2):530-7. doi: 10.1148/radiol.14141382. Epub 2015 Jan 7.

20. Ray JG, Vermeulen MJ, Bharatha A, Montanera WJ, Park AL. Association Between MRI Exposure During Pregnancy and Fetal and Childhood Outcomes. *JAMA*. 2016 Sep 6;316(9):952-61. doi: 10.1001/jama.2016.12126.
21. Ray JG, Vermeulen MJ, Bharatha A, Montanera WJ, Park AL. Association Between MRI Exposure During Pregnancy and Fetal and Childhood Outcomes. *JAMA*. 2016 Sep 6;316(9):952-61. doi: 10.1001/jama.2016.12126.
22. Reeves MJ, Brandreth M, Whitby EH, Hart AR, Paley MN, Griffiths PD, Stevens JC. Neonatal cochlear function: measurement after exposure to acoustic noise during in utero MR imaging. *Radiology*. 2010 Dec;257(3):802-9. doi: 10.1148/radiol.10092366. Epub 2010 Sep 27.
23. Jaimes C, Delgado J, Cunnane MB, Hedrick HL, Adzick NS, Gee MS, Victoria T. Does 3-T fetal MRI induce adverse acoustic effects in the neonate? A preliminary study comparing postnatal auditory test performance of fetuses scanned at 1.5 and 3 T. *Pediatr Radiol*. 2019 Jan;49(1):37-45. doi: 10.1007/s00247-018-4261-2. Epub 2018 Oct 8.
24. Fraum, TJ, Ludwig, DR, Bashir, MR i Fowler, KJ (2017.), Kontrastna sredstva na bazi gadolinija:Sveobuhvatna procjena rizika. *J. Magn. Reson. Imaging*, 46: 338-353. <https://doi.org/10.1002/jmri.25625>
25. Perelli, F.; Turrini, I.; Giorgi, M.G.; Renda, I.; Vidiri, A.; Straface, G.; Scatena, E.; D'Indinosante, M.; Marchi, L.; Giusti, M.; et al. Contrast Agents during Pregnancy: Pros and Cons When Really Needed. *Int. J. Environ. Res. Public Health* 2022, 19, 16699. <https://doi.org/10.3390/ijerph192416699>
26. Ray JG , Vermeulen MJ , Bharatha A , Montanera WJ , Park AL. Povezanost između izlaganja MRI tijekom trudnoće i ishoda fetusa i djetinjstva. *JAMA*. 2016;316(9):952–961. doi:10.1001/jama.2016.12126
27. Fok, Jie Shen; Smith, William B. .Reakcije preosjetljivosti na kontrastna sredstva na bazi gadolinija. *Current Opinion in Allergy and Clinical Immunology* 17(4):p 241-246, kolovoz 2017. | DOI: 10.1097/ACI.0000000000000371
28. de Vries, JIP i Fong, BF (2006.), Normalna fetalna pokretljivost: pregled. *Ultrasound Obstet Gynecol*, 27: 701-711. <https://doi.org/10.1002/uog.2740>

29. Alorainy IA, Albadr FB, Abujamea AH. Attitude towards MRI safety during pregnancy. *Ann Saudi Med.* 2006 Jul-Aug;26(4):306-9. doi: 10.5144/0256-4947.2006.306

6. ŽIVOTOPIS

OPĆI PODATCI

IME I PREZIME: Patricia Šunjić

DATUM I MJESTO ROĐENJA: 19.9.2000., Dubrovnik

OBRAZOVANJE

Osnovna škola Vladimira Nazora, Ploče, 2007.-2015.

Medicinska škola Dubrovnik, 2015.-2020.

Sveučilište u Mostaru, Fakultet zdravstvenih studija, 2020.-2021.

Sveučilište u Splitu, Sveučilišni odjel zdravstvenih studija: Radiološka tehnologija, 2021.-2024.