

MSCT angiografija u dijagnostici bolesti karotidnih arterija

Duvnjak, Vesna

Undergraduate thesis / Završni rad

2016

Degree Grantor / Ustanova koja je dodijelila akademski / stručni stupanj: **University of Split / Sveučilište u Splitu**

Permanent link / Trajna poveznica: <https://um.nsk.hr/um:nbn:hr:176:782076>

Rights / Prava: [In copyright](#) / [Zaštićeno autorskim pravom.](#)

Download date / Datum preuzimanja: **2025-01-17**

Repository / Repozitorij:



Sveučilišni odjel zdravstvenih studija
SVEUČILIŠTE U SPLITU

[Repository of the University Department for Health Studies, University of Split](#)



zir.nsk.hr



UNIVERSITY OF SPLIT



DIGITALNI AKADEMSKI ARHIVI I REPOZITORIJI

SVEUČILIŠTE U SPLITU

Podružnica

SVEUČILIŠNI ODJEL ZDRAVSTVENIH STUDIJA

PREDDIPLOMSKI SVEUČILIŠNI STUDIJ

RADIOLOŠKA TEHNOLOGIJA

Vesna Duvnjak

**MSCT ANGIOGRAFIJA U DIJAGNOSTICI BOLESTI
KAROTIDNIH ARTERIJA**

Završni rad

Split, 2016.

SVEUČILIŠTE U SPLITU

Podružnica

SVEUČILIŠNI ODJEL ZDRAVSTVENIH STUDIJA

PREDDIPLOMSKI SVEUČILIŠNI STUDIJ

RADIOLOŠKA TEHNOLOGIJA

Vesna Duvnjak

**MSCT ANGIOGRAFIJA U DIJAGNOSTICI BOLESTI
KAROTIDNIH ARTERIJA**

**MSCT ANGIOGRAPHY IN DIAGNOSIS OF CAROTID
ARTERY DISEASE**

Završni rad / Bachelor's Thesis

Mentor:

Doc. dr. sc. Ivana Štula

Split, 2016.

SADRŽAJ

1. UVOD.....	1
2. CILJ RADA.....	3
3. ANATOMIJA.....	4
4. PATOLOGIJA.....	5
4.1. IMT (<i>Intima-media thickness</i>).....	5
4.2. Arterijska rigidnost.....	6
4.3. Stenotičko – okluzivna bolest arterija.....	7
4.3.1. Građa plaka.....	10
4.4. Aneurizme.....	11
5. DIJAGNOSTIKA.....	12
5.1. Vaskularni ultrazvuk.....	13
5.2. DSA.....	15
5.3. MR angiografija.....	17
6. MSCT ANGIOGRAFIJA KAROTIDNIH ARTERIJA.....	19
6.1. Protokol snimanja.....	20
6.2. Faktori koji utječu na opacifikaciju kontrasta i vrijeme skeniranja.....	20
6.2.1. Utjecaj pacijenta.....	20
6.2.2. Utjecaj kontrastnog sredstva.....	22
6.3. Vrijeme skeniranja.....	25
6.3.1. Vremenski test bolus.....	25
6.3.2. Praćenje (<i>monitoring</i>) bolusa.....	26
6.4. MSCT angiografija-tehnika snimanja za 16-slojni MSCT.....	26
6.4.1. Transverzalni presjeci.....	29
6.5. Rekonstrukcija slike – <i>postprocessing</i>	30
6.5.1. Mip.....	32
6.5.2. VRT (<i>Volume rendering technique</i>).....	33
6.5.3. CPR.....	34
6.5.4. <i>VESSELL VIEW</i>	34
6.6. ARTEFAKTI.....	35
7. RASPRAVA.....	37
8. ZAKLJUČAK.....	40
9. SAŽETAK.....	42

9. SUMMARY	42
10. LITERATURA.....	43
11. ŽIVOTOPIS.....	44

1. UVOD

Cerebrovaskularne bolesti predstavljaju značajan javnozdravstveni problem u svijetu i jedan su od vodećih uzročnika smrti. Osim toga, moždani udar je na prvom mjestu kao uzrok invalidnosti odraslih osoba u svijetu.

Cerebrovaskularni inzult može biti hemoragični (cerebralno krvarenje) i ishemični (cerebralni infarkt). Ishemijski moždani udar najčešće nastaje zbog tromboze/embolije uslijed aterosklerotskih promjena karotidnih arterija. Slijedeći najčešći uzrok je okluzija moždanih arterija embolusom drugog podrijetla. Rjeđi uzroci su traumatske promjena arterija, npr. disekcija ili pak sistemska hipoperfuzije kojem pripada oko 80 % slučajeva. Drugi mehanizam nastanka moždanog infarkta je intracerebralno krvarenje najčešće usljed hipertenzije ili vaskularnih malformacija.

Cerebrovaskularna bolest najčešće je posljedica aterosklerotskih promjena ekstrakranijalnih krvnih žila koja je povezana s čimbenicima rizika kao što su arterijska hipertenzija, hiperkolesterinemija, hiperlipidemija, pušenje, dijabetes melitus, izostanak fizičke aktivnosti, stalne stresne situacije, starija životna dob i genetska sklonost.

Vaskularni ultrazvuk je odlična metoda za rano otkrivanje, kvantifikaciju i karakterizaciju aterosklerotskih promjena na karotidnim arterijama. Osim toga, važan je u postoperativnom praćenju uspješnosti samog kirurškog zahvata. Glavni nedostatak vaskularnog ultrazvuka je u prikazu visoko lokalizirane patologije i promjena na polazištu karotidnih arterija, gdje je potrebno primijeniti neku drugu slikovnu metodu. Angiografija višeslojnom kompjuteriziranom tomografijom MSCTA pokazala se jako korisnom u procjeni stupnja stenoze, ali i zbog same brzine metode te prednosti kod prikaza visoko lokalizirane intrakranijske patologije i promjena na polazištu karotidnih arterija. Osjetljivost MSCTA za značajnu karotidnu stenozu je 77%, a specifičnost je 95%. Anatomski prikaz karotidnih arterija je također mnogo bolji nego kod ultrazvučnog prikaza. Digitalna suptrakcijska angiografija DSA se dugo smatrala metodom zlatnog standarda u dijagnostici stupnjevanju stenoza ACI. Njeni nedostaci su ti što je to invazivna metoda koja zahtijeva intraarterijsku aplikaciju kontrasta, punkciju

i kateterizaciju supraaortalnih grana luka aorte, izlaže bolesnika ionizirajućem zračenju te ima rizik od neuroloških i drugih komplikacija.

Angiografija višeslojnom kompjuteriziranom tomografijom MSCTA danas je u potpunosti zamijenila DSA jer je, uz visoku točnost u detekciji i procjeni stupnja stenoze, neinvazivna i manje štetna metoda koja je uz to brza i široko dostupna.

2. CILJ RADA

Cilj ovog rada je prikazati prednosti MSCT angiografije u dijagnostici karotidnih arterija u odnosu na druge dijagnostičke metode. Osim same dijagnostike, kratko ćemo se osvrnuti na anatomiju i patologiju karotidnih arterija i svih mogućih rizika koje sama patologija nosi sa sobom.

Osim toga, cilj nam je prikazati i moguće nedostatke MSCT angiografije u odnosu na ostale dijagnostičke metode kao što su UZ, MRA, DSA.

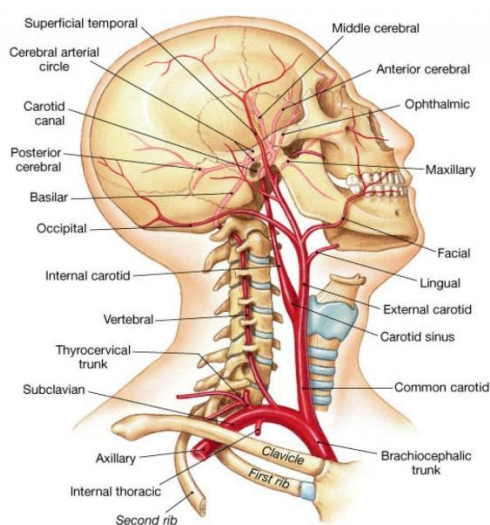
Komparirajući metode prikaza karotidnih arterija dat ćemo jasan prikaz indikacija i kontraindikacija za pregled MSCT angiografijom, odnosno utvrditi algoritam pregleda karotidnih arterija.

Cilj rada je također prikazati i samu tehniku snimanja te raspraviti kako, uz što manju količinu kontrasta i što manju dozu zračenja, dobiti što bolji i točniji slikovni prikaz patologije.

3. ANATOMIJA

Aorta je najveća arterija u čovjekovom organizmu, a izlazi iz lijeve klijetke. Njeni dijelovi su uzlazna aorta, luk aorte i silazna aorta. Od luka aorte se odvajaju brahiocefalično stablo, lijeva zajednička karotidna arterija i lijeva potključna arterija. Brahiocefalično stablo je najveća grana aorte koja se u visini sternoklavikularnog zgloba dijeli na dvije završne grane: desnu zajedničku karotidnu arteriju i desnu potključnu arteriju. Dakle, zajednička karotidna arterija je parna arterija koja na desnoj strani nastaje iz brahiocefaličnog stable, dok lijeva strana izlazi direktno iz luka aorte. Obje zajedničke karotidne arterije imaju svoje završne grane: vanjska karotidna arterija i unutarnja karotidna arterija. Vanjska karotidna arterija (ACE) odvaja se od zajedničke karotidne arterije u razini gornjeg ruba štitne hrskavice, a opskrbljuje krvlju: srednji i gornji dio vrata, štitnjaču, grkljan, ždrijelo, velike žlijezde slinovnice, usnu i nosnu šupljinu, paranazalne sinuse, uho, lice i tvrdu moždanu ovojnicu. Ima osam ogranaka. Unutarnja karotidna arterija (ACI) ulazi u kranijalnu šupljinu kroz karotidni kanal, u petroznom dijelu temporalnih kostiju. Ima četiri segmenta: *pars cervicalis*, *pars petrosa*, *pars cavernosa* i *pars cerebralis*. Unutarnja karotidna arterija dijeli se na prednji i srednju moždanu arteriju, a prije toga daje manje ogranke od koji je najveća arterija ophtalmica (grana *pars cerebralis*).

Slika 1. Shematski prikaz karotidnih arterija



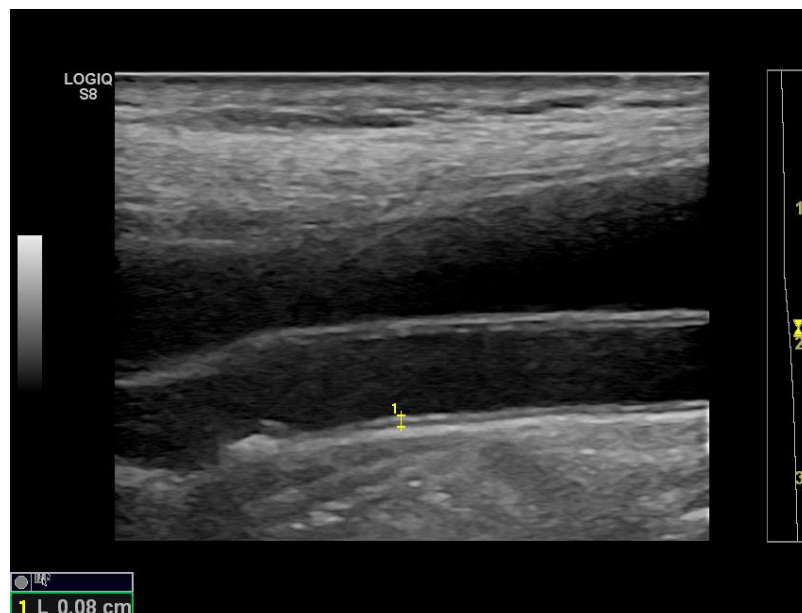Izvor; Anatomy medicine, web

4. PATOLOGIJA

4.1. IMT (*Intima-media thickness*)

Normalan zid arterije građen je od intime, medije i adventicije. Ultrazvučno se intima prikazuje kao hiperehogeni sloj uz lumen arterije, zatim slijedi hipoehogeni sloj medije te nakon toga drugi hiperehogeni sloj koji predstavlja adventiciju. Debljina sloja intime i medije karotidne arterije naziva se **IMT *intima-media thickness***. IMT ukazuje na rane aterosklerotske promjene, ali do određenog stupnja debljine i adaptaciju stjenke krvne žile na pritisak. Debljina IMT ovisna je o dobi i spolu. IMT kod zdravih osoba srednje dobi iznosi 0,6-0,7 mm s rastom u starijoj životnoj dobi. Muškarci pak imaju veći IMT od žena. Debljina IMT **iznad 0,9 mm smatra se patološkom**. Hipertoničari i dijabetičari imaju značajno veći IMT, kao i osobe s visokim stupnjem anksioznosti što ukazuje da stres dovodi do ubrzane ateroskleroze. IMT je nezavisni prediktor srčanog i moždanog udara uz veću povezanost kod žena nego kod muškaraca.

Slika 2. IMT prikaz ultrazvukom



Izvor: : Slikovni materijal Zavoda za dijagnostičku i intervencijsku radiologiju KBC Split

4.2. Arterijska rigidnost

Arterijska rigidnost podrazumijeva **promjenu elastina, gomilanje kolagena, kalcifikata, upala i nekroza glatkih mišića**. Porast rigidnosti arterijske stijenke je normalan proces starenja i njeno povećanje tijekom deset godina iznosi oko 10-15%. Žene imaju 5-10% manje rigidnu arterijsku stijenku od muškaraca. Osim starosti, značajan utjecaj na arterijsku rigidnost imaju šećerna bolest, hipertenzija, povišena tjelesna masa, kardiovaskularne bolesti, hiperhomocisteinemija, povišeni C-reaktivni protein, kronična srčana i bubrežna zatajenja i vaskulitisi.

Karotidno-femoralana brzina pulsno vala (PWV) najbolji je marker arterijske rigidnosti. Mjeri se pulsni val u karotidnoj i femoralnoj arteriji i tranzitno vrijeme između njih koje se podijeli sa udaljenošću ($PWV = \text{udaljenost} / \text{tranzitno vrijeme}$). Njegova vrijednost $>10\%$ smatra se rizičnom za kardiovaskularni događaj. Povećava se rizik za moždani udar zbog porasta tlaka usljed povećane arterijske rigidnosti. Porast arterijskog tlaka opterećuje lijevu klijetku dovodeći do hipertrofije miokarda s povećanim rizikom za koronarni događaj.

Mjerenje arterijske rigidnosti kod pacijenata sa srednjim rizikom, kao i pacijenata sa negativnim standardnim *screening* testovima, omogućava otkrivanje onih sa oštećenjem arterija. Smanjenje elastičnosti arterijske stijenke povezano je sa porastom indeksa RI (indeks otpora) koji se već dugo koristi u procjeni renalnih arterija. Unutarnja karotidna arterija (ACI) pokazuje slične značajke protoka koji je nisko rezistentan sa vrlo konstantnim RI prvenstveno zbog moždane cirkulacije. RI unutarnje karotidne arterije kolerira s dobi, IMT, faktorima kardiovaskularnog rizika i neovisni je prediktor kardiovaskularnog mortaliteta i morbiditeta. Relativni rizik za kardiovaskularni događaj za RI iznosi 1,91. Mjerenje RI je lako i pouzdano što ga čini dobrim testom za generaliziranu aterosklerozu. Utjecaj na RI ima srčana frekvencija i ritam, kao i postojanje stenozе prije i nakon mjesta mjerenja te ga ne treba koristiti u bolesnika s aortalnom stenozom, fibrilacijom, okluzijom ili značajnom stenozom karotide.

4.3. Stenotičko – okluzivna bolest arterija

Stenoza predstavlja suženje lumena krvne žile za više od 50%, a okluzija je naziv za potpuno začepljenje lumena arterije.

Plak se definira kao lokalizirano zadebljanje unutar stijenke arterijskog zida debljine $>0,5\text{mm}$ ($>50\%$) veće od debljine okolne IMT, odnosno debljina IMT $>1,5\text{mm}$. Karotidni plak povećava rizik za moždani i srčani udar. Rizik za kardiovaskularni događaj ovisi o stupnju stenoze lumena (veličini plaka). Stupanj suženja lumena karotide osnovni je faktor procjene rizika i terapijskog pristupa. Liječenje ovisi, osim o stupnju stenoze, o neurološkim simptomima, komorbiditetu, građi plaka i anatomiji lezije, dobi i spolu pacijenta te očekivanom trajanju života. Karotidna stenoza se smatra simptomatskom kod postojanja TIA (tranzitorna ishemična ataka) ili moždanog udara odgovarajućeg područja u posljednjih šest mjeseci.

Klinička manifestacija karotidne stenoze može biti hemisferalna (slabost, paraliza, afazija itd.) i okularna (smetnje vida). Kod simptomatske stenoze rizik rekurentne TIA ili CVI u prvom mjesecu je 10-30%. Rizik moždanog udara kod konzervativne terapije je 4,4% godišnje kod 50-69% simptomatske stenoze te 13% ako je stenoza iznad 70%. Kod asimptomatske stenoze iznad 60% rizik je 1-2% godišnje. Rizik raste na 3-4% godišnje kod starijih osoba, kontralateralne stenoze ili okluzije, nijemih moždanih inzulta, heterogenosti plaka, povišenih upalnih parametara, slabe kolateralne cirkulacije, koronarne i periferne arterijske bolesti. Prevalencija značajne asimptomatske stenoze ($>70\%$) u općoj populaciji se kreće od 0% - 3,1% i ovisna je o dobi i spolu. U muškaraca mlađih od 50 godina prevalencija značajne asimptomatske stenoze ($>70\%$) iznosi 0,1%, a kod muškaraca iznad 50 godina iznosi 3,1%. Kod žena se prevalencija značajne asimptomatske stenoze kreće od 0% do 0,9%. Niska prevalencija značajne asimptomatske stenoze znači da ne postoji isplativost „screeninga“ u općoj populaciji. Iako su faktori rizika povezani sa karotidnom stenozom, ne postoji pouzdana selekcija pacijenata koji vjerojatno imaju značajnu stenozu samo na osnovu faktora rizika za kardiovaskularni događaj.

Kod ultrazvučnog „screeninga“ cjelokupnoj populaciji pojavio bi se, osim troškova, problem lažno pozitivnih nalaza koji zahtijevaju daljnju obradu. Ultrazvuk karotidnih arterija preporuča se u asimptomatskih osoba s umjerenim kardiovaskularnim rizikom kod kojih će nalaz karotidne stenoze imati klinički značaj (uveđenje medikamentozne terapije). Ultrazvučni pregled karotida savjetuje se osobama s faktorima kardiovaskularnog rizika i to starijima od 65 godina, bolesnicima sa srčanom bolesti, bolesnicima sa značajnom perifernom arterijskom bolesti, osobama s pozitivnom obiteljskom anamnezom, bolesnicima s bubrežnim zatajenjem, nakon iradijacije u području vrata i kod nalaza šuma na karotidnoj arteriji. Askulatacija karotide dio je kliničkog pregleda, ali njezin nalaz treba uzeti u oprez jer samo polovina osoba sa značajnom stenozom ima šum nad karotidom, a samo jedna trećina osoba sa šumom karotide ima značajnu stenozu. Tri velike studije (NASCET-North American Symptomatic Carotid Endarterectomy Trial, ECST-European Carotid Surgery Trial i Veterans Affairs Trial) su na ukupno 35 tisuća ispitanika s neurološkim simptomima pokazale da se kod simptomatskih stenoza do 50% prednost daje medikamentoznoj terapiji. Pacijenti sa stenozom od 50 do 69 % pokazuju korist od operacije karotidne arterije sa redukcijom apsolutnog rizika za 4,6%. Ako operiramo samo 6 pacijenata sa stenozom većom od 70% spriječit ćemo jedan moždani udar. Kod pacijenata sa subtotalnom stenozom (99%) i slabim anterogradnim protokom („string-flow“) CEA (karotidna edarterektomijom) nije pokazala prednost pred medikamentoznom terapijom.

Revaskularizacija karotida mora se provesti odmah u simptomatskih pacijenata. Broj pacijenata koje trebamo operirati da bi spriječili CVI u pet godina je 5 ako to napravimo unutar 2 tjedna od ishemijskog događaja, a raste na 125 pacijenata ukoliko to napravimo 12 tjedana nakon simptoma. Žene imaju veću prevalenciju moždanog udara s gorim ishodom nego muškarci. Kod žena, veći udio u kardiovaskularnim bolestima čini moždani nego srčani udar. Vrijeme od pojave simptoma do operacije je bitniji kod žena nego kod muškaraca pa tako žene ne pokazuju korist od operacije nakon više od 2 tjedna od simptoma. Razlog je vjerojatno uvođenje medikamentozne terapije.

Stupanj stenoze je glavni parametar kod izbora terapije. Stupanj stenoze se procjenjuje kao postotak redukcije promjera arterije. Mjerenje se vrši točno okomito na dužu osovinu žile. NASCET metoda računa omjer promjera lumena na mjestu stenoze u

odnosu na lumen distalnom zdravog dijela ACI mjenog na razini drugog cervikalnog kralješka. ECST metoda računa omjer između lumena na mjestu stenozе i ukupnog lumena karotide na mjestu plaka uključujući i plak. Stupanj stenozе određen ECST metodom uvijek je veći u odnosu na NASCET (83% ECST = 70% NASCET) . Lumen ACI na mjestu stenozе od 1,3 mm mjen na MSCT sa osjetljivošću od 88% i specifičnošću od 92% odgovara stenozu od 70%. Stenoza karotide koja je blizu okluzije nije prikladna za operaciju. Ona se definira na osnovi angiografskih kriterija gdje se vidi subtotalna stenozа unutarnje karotidne arterije uz uski lumen arterije u daljnjem tijeku u komparaciji s kontralateralnom stranom i počenim dijelom vanjske karotidne arterije.

Restenoza je ponovno sužavanje krvne žile nakon kiruške ili endovaskularne revaskularizacije te ima veliki klinički značaj u karotidnoj i koronarnoj patologiji. Kako se ateroskleroza pretežno javlja u srednjim velikim arterijama, restenoza je najčešća komplikacija nakon zahvata na ovim žilama.

Od najvećeg kliničkog značaja su restenoze nakon zahvata na karotidnim i koronarnim arterijama te na renalnim i arterijama udova. Ovisno o kriterijima definicije restenoza, duljini poslijeoperacijskog praćenja i odstupanja u broju bolesnika, u više studija udio restenoza varira od 1 do 36% . Dok primarna ateroskleroza obično dovodi do iznenadnog nastupa kliničkih simptoma, restenoza je obično asimptomatska ili se prezentira kao postupno ponavljanje simptoma što nam ostavlja dovoljno vremena za procjenu i moguću reviziju. Neka klinička istraživanja ističu važnost pravilnog i ranog prepoznavanja te liječenja restenoza, budući da one mogu značajno utjecati na kvalitetu života bolesnika. Kod napredovanja restenoze u karotidnim arterijama reintervencija postaje neophodna kako bi se spriječilo ponovno javljanje kliničkih simptoma. Prema važećim kliničkim smjernicama većina karotidnih restenoza treba se liječiti endovaskularnim umetanjem stenta, a ne ponovljenom karotidnom endarterektomijom (CEA).

4.3.1. Građa plaka

U novije vrijeme utvrđeno je da je kod koronarnih arterija, bez obzira na veličinu suženja, **građa plaka bitan faktor rizika za moždani udar**. Tako umjerena karotidna stenoza, ako se radi o **vulnerabilnom plaku** (1989.god Muller uvodi pojam „vulnerabilni plak“), može dovesti do moždanog udara. Vulnerabilni plakovi histološki su karakterizirani velikom ekscentričnom nekrotičnom jezgrom, prekriveni tankom fibroznom kapom debljine < 65 um, upalnim infiltratom, proliferacijom *vasa vasorum*, točkastim kalcifikatima i krvarenjem unutar plaka. Hipoksija u djelovima prema lumenu dovodi do proliferacije nezrelih sitnih žila koje su sklone rupturi i krvarenju. Progresijom ateroskleroze dolazi do dezintegracije masnih stanica i gubitka glatkih mišića stanica. Infiltracijom upalnih stanica koje izlučuje matriks metaloproteinaze dolazi do nestabilnosti masne jezgre i ruptore fibrozne kape. Prekinuta fibrozna kapa vulnerabilnih plakova dovodi do izloženosti nekrotične jezgre sa formiranjem tromba uz mogućnost embolizacije. Osim građe plaka pokazala se bitna i lokalizacija plaka, tako se ekscentrični plakovi povezuju sa značajno većom incidencijom ipsilateralnih moždanih udara u komparaciji s koncentričnom stenozom.

Slika 3. Razlikovanje građe plaka pri različitim dijagnostičkim metodama

GRAĐA PLAKA	ULTRAZVUK	MSCT	MRI T1	MRI T2	MRI PD
LIPIDI	Hipoehogeno Homogeno	hipodenzno	vrlo hiperintenzivno	hipointenzivno	Hiperintenzivno
KRVARENJE	Hipoehogeno Heterogeno	hipodenzno	ovisno o starosti	ovisno o starosti	ovisno o starosti
FIBROZA	Hiperehogeno Homogeno	izodenzno	Hiperintenzivno	hiperintenzivno	Hiperintenzivno
KALCIFIKATI	Hiperehogeno Heterogeno	hiperdenzno	Hipointenzivno	vrlo hipointenzivno	vrlo hipointenzivno
TROMBI	Hipoehogeno	hipodenzno	vrlo hiperintenzivno	izointenzivno	Hiperintenzivno

Izvor: Nastavni materijal s predavanja UZ

4.4. Aneurizme

Aneurizma (lat. *aneurysma*) je naziv za abnormalno lokalno proširenje krvnih žila (arterija ili vena). Kako bi se aneurizma definirala, fokalno proširenje arterije mora iznositi bar 50% povećanja njenog normalnog promjera. Promjena je znatno učestalija kod arterija, a najčešće zahvaća aortu i arterije na bazi mozga. Aneurizme nastaju na mjestima gdje je oslabljena stijenka krvne žile, a može biti prirođena ili stečena (npr. traumatska ili mikotična aneurizma). Najčešći uzrok aneurizme je ateroskleroza, a aterosklerotska aneurizma (lat. *aneurysma atherosclerotica*) najčešće zahvaća trbušnu aortu. Kao posljedica širenja aneurizme može doći do pucanja (rupture) krvne žile i krvarenja koje može imati smrtni ishod, a aneurizma može biti i mjesto tromboze te ishodište ugrušaka. Liječenje aneurizme najčešće je operativno, a izvedba ovisi o mjestu gdje se nalazi promjena.

Postoje tri osnovna tipa aneurizmi: sakularna aneurizma, koju na angiogramu vidimo kao oštro ograničenu nakupinu kontrasta vratom vezanih za krvnu žilu, fuziformna aneurizma, koja predstavlja simetrično proširenje arterije i disecirajuća aneurizma, koja nastaje usljed rupture intime i prodora krvi duž stjenke krvne žile sa stvaranjem lažnog i pravog lumena.

5. DIJAGNOSTIKA

U dijagnostici karotidne bolesti koriste se slijedeće slikovne metode: vaskularni ultrazvuk, DSA, MSCTA i MRA. Budući da ultrazvuk predstavlja dinamičku, neinvazivnu metodu visoke točnosti u procjeni bolesti karotidnih arterija, predstavlja osnovnu dijagnostičku metodu, prvu u dijagnostičkom algoritmu. Vaskularni ultrazvuk pruža izrazito značajne informacije o stanju karotidnih i vertebralnih arterija, o debljini kompleksa IMT, kao temeljnog pokazatelja povišenog kardiovaskularnog rizika te jasno pokazuje smještaj, duljinu i izgled aterosklerotskih plakova. Na ovaj način može se sa sigurnošću procijeniti stupanj stenozе karotidne arterije koji je u tom slučaju u visokoj korelaciji s angiografskim nalazima dobivenim pomoću DSA ili MSCTA. Za UZV pregled karotidnih arterija primjenjuju se linearne sonde frekventnog raspona 5 do 10 MHz, a mogu se primjenjivati i više frekvencije. Problem korištenja ultrazvuka su stenozе u intrakranijalnom dijelu, kao i stenozе polazišta karotidnih arterija iz luka aorte koje najčešće nisu dostupne direktnoj analizi i za njihov prikaz potrebno je koristiti druge metode. Danas se u dijagnostici stenozе karotidne arterije sve više koristi MRA kao druga metoda potvrde nalaza vaskularnog ultrazvuka. Prednost MRA je što nema zračenja i što može raditi bez korištenja kontrasta. Nedostatak ove metode nemogućnost je snimanja klaustrofobičnih pacijenata i pacijenata s metalnim stranim tijelom te dužina trajanja pretrage. DSA se smatra „zlatnim standardom“ u dijagnostici karotidnih stenozа, ali je njen najveći nedostatak taj što je to invazivna metoda koja sa sobom nosi određene rizike, kao što su tranzitorni i shemijski inzult oko 4%, rizik CVI oko 1%, komplikacije na mjestu ulaska u arterijski sustav (hematom 8%), mogućnost alergijske reakcije na kontrast, visoke doze zračenja i skupoća. Prednost DSA je ta što nije ovisna o brzini protoka i omogućava najbolji prikaz izrazito brzih kao i izrazito sporih protoka što je bitno u dijagnostici fistula te daje najbolji prikaz malih krvnih žila što je, uz jasan smjer protoka krvi, čini najboljom metodom prikaza kolateralā. Osim toga ova metoda daje jasan prikaz žila baze lubanje i izrazito kalcificiranih stenozа jer nema artefakata od kalcifikata. MSCTA, uz komparabilnu točnost u procjeni patologije karotidnih arterija, ima i visoku prednost u odnosu na ostale slikovne metode zbog svoje brzine i dostupnosti.

5.1. Vaskularni ultrazvuk

Vaskularni ultrazvuk je dominantna neinvazivna slikovna metoda u procjeni stupnja stenoze karotidnih arterija i u odabiru kandidata za kirurški ili endovaskularni zahvat. Izvrсна je dinamička metoda za rano otkrivanje, kvantifikaciju i karakterizaciju aterosklerotskih promjena na ekstrakranijskim arterijama vrata, a osobito na karotidnoj bifurkaciji i vratnom segmentu unutarnje karotidne arterije (ACI). Kao i sve ostale dijagnostičke metode i UZ ima svoje nedostatke među kojima je najvažniji taj da metoda izrazito ovisi o iskustvu ispitivača i kvaliteti ultrazvučne aparature. Za adekvatan UZ pregled potrebno je poznavati anatomiju ekstrakranijskih arterija vrata i moguće varijacije. Točnost doplerske dijagnoze ovisi o tehnički optimalno izvedenom UZV pregledu. Potrebno je u svakog bolesnika sustavno i standardizirano pristupiti pregledu. Prvo se izvodi B-mod konvencionalni UZV pregled, a zatim se rabi obojeni i dupleks dopler za prikaz protoka i kvantifikaciju doplerskih spektara da bi se procijenilo postojanje i stupanj stenoze ACI ili eventualno okluzija ACI. Primjenjuju se linearne sonde frekventnog raspona 5-10 MHz iako se mogu primjenjivati i više frekvencije. Pregledava se zajednička karotidna arterija ACC u cijelom toku, u popriječnim i uzdužnim presjecima, zatim se prelazi na bifurkaciju te na unutarnju karotidnu arteriju ACI i na vanjsku karotidnu arteriju ACE. Već pri B- prikazu potrebno je analizirati plakove, opisati njihovu ehog, enost, rubove, izmjeriti debljinu i okvirno procijeniti stupanj suženja lumena žila. Na temelju color dopplera moguće je okvirno procijeniti stenozu, ali nije moguće pouzdano procijeniti stupanj stenoze pa je nužno obaviti spektralnu analizu u svim insoniranim arterijama. Doplerski spektri bilježe se u proksimalnom, srednjem i distalnom segmentu ACC, na bifurkaciji, u ACE te u proksimalnom, srednjem i distalnom segmentu ACI. Najvažnije je prikazati ACI u što dubljem ekstrakranijskom segmentu i učiniti spektralnu analizu na svim mjestima gdje se uočavaju plakovi, proksimalno i distalno od njih. Osobitno pažljivo treba analizirati spektre na mjestu suženja lumena. Karotidne arterije položene su paralelno s kožom te ultrazvučni snop dolazi na njih pod kutom od 90°. Zakošenje snopa već pri izlazu iz sonde za 20 do 30° omogućuje insonaciju karotida pod povoljnim kutem. Kut između UZV snopa i analizirane žile treba biti što manji, a obavezno manji od 60°, jer je glavni parametar na temelju kojega se postavlja dijagnoza stenoze brzina protoka. Kut

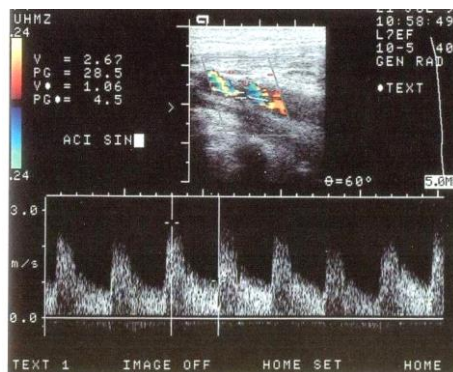
između UZV snopa i analizirane žile veoma je važan u dijagnostici stenozе karotidnih arterija jer je glavni parametar na temelju kojega se postavlja dijagnoza stenozе brzina protoka.

Polazište velikih ogranaka luka aorte najčešće nije moguće prikazati ultrazvukom. Spektri nižih brzina, s produljenim akceleracijskim vremenom u ACC, ili retrogradni protok u vertebralnoj arteriji, bifazični protoci u aksilarnoj arteriji, indirektno ukazuju na hemodinamički znakovite stenozе proksimalno.

Mali karotidni plakovi se vrlo često nalaze u osoba starijih od 50 godina, a prevalencija se povećava starenjem pa se nalaze u više od 80% muškaraca starijih od 80 godina. Prema ehogenosti neki autori plakove dijele na meke, s odjecima niskoh amplituda, guste, s odjecima srednjih do viših amplituda, i kalcificirane plakove s odjecima najviših amplituda i akustičkim muklinama. Postoje još neke podjele plakova, ali se zaključno može reći da se UZV visoke rezolucije može primjenjivati za karakterizaciju plakova čija bi ehogenost i unutarnja struktura mogla imati prognostičke implikacije. Ultrazvučne karakteristike plakova sklonih rupturi su : nepravilni rubovi plaka, heterogenost, duljina stenozе veća od 1 cm, debljina plaka veća od 4 mm, preogresija plaka i eholucencija plaka. Prema većini studija najveći rizik za nastanak cerebrovaskularnog inzulta imaju eholucentni, uniformno hipoehogeni plakovi, osobito s eholucentnim područjem neposredno uz lumen te se smatraju nestabilnim plakovima. Pri pisanju nalaza UZV rabe se jednostavni opisi plakova poput gladak, iregularan, ulceriran, homogen, heterogen, kalcificiran, itd. Najvažniji element ultrazvučnog pregleda karotidnih arterija jest stupnjevanje stenozе. Klinički znakovita stenozа locirana je na bifurkaciji ili polazištu ACI, dok stenozе ACE nemaju veće kliničko značenje. Objavljeno je više ultrazvučnih kriterija za stupnjevanje stenozе ACI, a rezultati NASCET-studije potvrdili su da je karotidna endarterektomija indicirana u stenozа $\geq 70\%$ promjera arterije. Doplerski ultrazvučni parametri koji se moraju mjeriti su maksimalna sistolička brzina protoka na mjestu stenozе ACI (*peak systolic velocity*, PSV), enddiastolička brzina protoka (*end diastolic velocity* EDV) na mjestu stenozе ACI te omjer maksimalnih sistoličkih brzina na mjestu stenozе ACI s maksimalnom sistoličkom brzinom u srednjem ili distalnom odsječku ACI, tzv. ACI/ACC omjer. UZV je prva metoda u otkrivanju i procjeni stenozе karotidnih arterija u ekstrakranijalnom

dijelu, jeftin je, dostupan, brz i pouzdan u otkrivanju značajnih stenoza. UZV ima osjetljivost 89% i specifičnost 84% za značajnu karotidnu stenozu, ali usprkos tome njezina točnost je jako ovisna o iskustvu ispitivača.

Slika 4. UZV collar dopler prikaz stenozе



Izvor: : Slikovni materijal Zavoda za dijagnostičku i intervencijsku radiologiju KBC Split

5.2. DSA

Digitalna substrakcijska angiografija (DSA) smatra se " zlatnim standardom" u dijagnostici karotidnih stenoza.

DSA je radiološka metoda prikaza krvni žila. Izvodi se uz pomoć visoko rezolutnog digitalnog sustava koji koristi digitalne *flat panel* detektore u različitim veličinama. Slika se dobiva putem pojačala odnosno *flat panel* detektora kojima se stvara digitalna slika koju bilježi računalni sustav. Za razliku od kostiju, žile ne pokazuju veću apsorpciju rendgenskih zraka od okolnog tkiva. Kao rezultat toga žile nisu posebno istaknute na RTG slici ako ne poduzmemo daljnje mjere kako bi ih istakli.

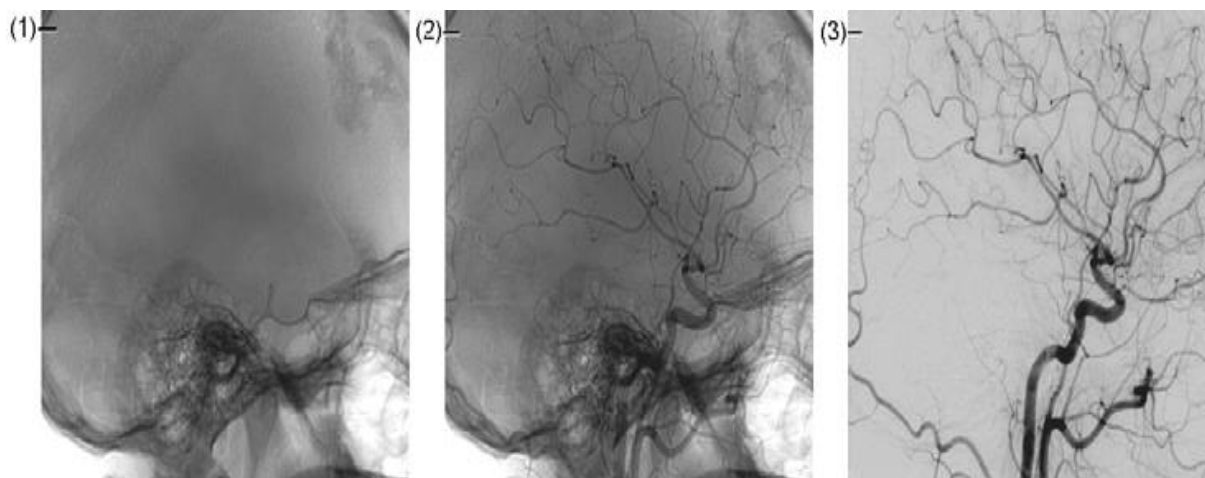
DSA čine snimanja bez kontrastnog sredstva - slika maska i slika s kontrastnim sredstvom- slika s kontrastom. Zatim se obavlja **substrakcija** između slike s kontrastom i maske. Regije s istom atenuacijom RTG zraka poništavaju se međusobno na subtrahiranoj slici, dok se regije s (malo) drugačijom atenuacijom, kao što su žile ispunjene kontrastom, jasno naglašavaju.

Moderni DSA aparati imaju niz funkcija koje omogućuju što točniju dijagnostiku i lakši rad kod intervencija. Tako *Roadmap* predstavlja poseban način rada koji omogućuje pregled regije od interesa sa subtrahiranom fluoroskopijom za dinamičnu navigaciju tijekom postupaka, kao što su angioplastika, kateterizacija ili uklanjanje plaka. *Clearstent* je funkcija kojom možemo istaknuti fine strukture, npr. napuhani stent. Posebno bitna metoda u dijagnostici intrakranijalne patologije je *DSA-Dynavision* - kutom potaknuto snimanje s digitalnom online subtrakcijom.

Prednost DSA je i najbolji prikaz malih krvnih žila što je uz jasan smjer protoka krvi čini najboljom metodom prikaza kolaterala. Osim toga ova metoda daje jasan prikaz žila baze lubanje i izrazito kalcificiranih stenozija jer nema artefakata od kalcifikata .

Nedostaci DSA su ti što je invazivna metoda i veliko zračenje.

Slika 5. DSA (1) Maska (bez kontrasta), (2) Slika s kontrastom, (3) Subtrahirana slika



Izvor: : Slikovni materijal Zavoda za dijagnostičku i intervencijsku radiologiju KBC Split

5.3. MR angiografija

Danas se u dijagnostici stenoze karotidne arterije sve više koristi MRA (angiografija magnetskom rezonancom) kao druga metoda potvrde nalaza UZV. Prednost MRA je u tome što metoda nema zračenja i može se napraviti bez korištenja kontrastnog sredstva. Prva MRA je napravljena 1980. godine. Danas su u upotrebi dvije tehnike MRA: *Time of fly* (ToF) i kontrastna MRA (CE-MRA). ToF sekvenca za nastanak slike koristi razliku u saturaciji stacionarnih protona tkiva i pokretnih protona krvi. Signal se može dobiti iz 2D i 3D uzorka uz bolju prostornu rezoluciju trodimenzionalnog prikaza. Glavni nedostatak FoV tehnike je često precjenjivanje stenoze zbog gubitka dijela signala protoka krvi kod turbulencije na mjestu stenoze. Kontrastna MRA (CE-MRA) koristi preparate gadolinija koji skraćuje T1 vrijeme relaksacije protona krvi i dovodi do razlike inteziteta krvi i okolnog tkiva. Da bi učinak bio najbolji snimanje se vrši kada je najveća koncentracija kontrasta u arterijama. Artefakti zbog turbulencije protoka koji kod ToF mogu dovesti do lažno pozitivnog nalaza nemaju bitan utjecaj na CE-MRA. Ograničenje CE-MRA je potreba da se prikupljanje signala treba odvijati brzo kako bi se izbjegao signal iz jugularnih vena. Novija kontrastna sredstva koja se duže zadržavaju u cirkulaciji omogućuju osim snimanja u arterijskoj fazi i snimanja u u dužem vremenskom periodu što omogućava slike veće prostorne rezolucije i točniju procjenu stenoze. Osim toga omogućavaju smanjenje doze kontrasta što je bitno kod pacijenata sa oštećenom renalnom funkcijom koji imaju visok rizik za razvoj kontrastom izazvane nefropatije. Brzina cirkulacije se procjenjuje test bolusom i na taj način se određuje vrijeme odgode između davanja kontrasta i skupljanja signala koje je individualno. Koristeći što kraća TE i TR pojačava se kontrast između protočne krvi i okolnog tkiva.

Rezolucija slike je slabija nego kod MSCTA, pa se za angiografiju preporuča uzimanje sloja maksimalne debljine od 1,5 mm. MRA ima veliku prednost pred MSCTA u analizi krvnih žila u području baze lubanje gdje kosti kao strukture visokih denziteta ometaju analizu krvnih žila ispunjenih kontrastom.

MRA je također bolja metoda kod prikaza kalcificiranih plakova koji stvaraju artefakte i kod UZV i kod MSCTA te ometaju procjenu stenoze.

Nedostaci MRA su u dužem vremenu snimanja kod kojeg dolazi do pomicanja pacijenta a samim time i stvaranju artefakta zbog pomicanja, nemogućnosti snimanja klaustrofobičnih pacijenata kao i onih s metalnim stranim tijelom. MRA ima visoku točnost u dijagnostici značajnih stenoza. Osjetljivost za ToF je 88% i specifičnost 84% za detekciju stenoze >70% , a za CE-MRA je osjetljivost 94% i specifičnost 93%. Nalaz umjerene stenoze na MRA treba uvijek potvrditi ultrazvukom. Ako postoji klinički bitna razlika stupnja stenoze između UZV i MRA potrebno je napraviti MSCTA.

6. MSCT ANGIOGRAFIJA KAROTIDNIH ARTERIJA

CT je prva radiološka digitalna metoda. **Predstavlja računalnu rekonstrukciju poprečnog tomografskog sloja na osnovu mnogostrukog mjerenja apsorpcijskih vrijednosti rtg zraka.** 1967. godine, Godfrey N. Hounsfield je izradio prototip skenera za glavu. Godinama, prateći razvoj informatike, CT uređaji su se razvijali, a time se i njihova uporaba proširivala. 1994. uvode se u praksu dvoslojni uređaji, 1998. uvode se višeslojni, a 2005. *Dual-source* CT uređaj. MSCTA se izvodi na višeslojnim uređajima, najbolje 16-slojnim uređajima.

Osjetljivost MSCTA za značajnu karotidnu stenozu je 77%, a specifičnost 95%. Anatomski prikaz karotidnih arterija kod MSCTA je bolji od ultrazvučnog prikaza ili MRA. Nadalje, omogućava točnu lokaciju plaka uz prikaz okolnih struktura. Osim što je najbolja neinvazivna metoda za prikaz ulceracija karotidne arterije, omogućuje i precizno mjerenje debljine zida karotidne arterije. Nedostatak MSCTA je nemogućnost praćenja dinamike, stvaranje artefakata kod jako kalcificiranih lezija i nemir pacijenta (gutanje).

MSCT angiografija daje mnogo precizniji anatomski prikaz od UZ i MRA, mnogo je brža metoda i dostupna je. Međutim, kontrastne alergijske reakcije i nefropatija, zračenje i artefakti zbog kalcifikata, kontrasta ili metala njeni su nedostaci. Usprkos tim nedostacima, MSCT angiografija je zbog svojih dobrih strana jako zastupljena u dijagnostici bolesti krvnih žila.

6.1. Protokol snimanja

MSCT Angiografija karotidnih arterija izvodi se na 16-slojnom CT uređaju. Svaki CT uređaj na kojem se izvodi angiografija treba u sebi imati programiran jedan ili više protokola akvizicije i aplikacije kontrastnog sredstva. Prosječno se kod MSCTA karotida koristi 40-80 ml kontrasta, što je prvenstveno ovisno o koncentraciji joda u kontrastu uz bolus fiziološke otopine.

Puni protokol snimanja sastoji se od:

- topograma
- monitoring kontrasta ili test bolus
- snimanja s kontrastnim sredstvom
- opcionalnog snimanja u kasnoj fazi (koje se izvodi samo na zahtjev liječnika)

6.2. Faktori koji utječu na opacifikaciju kontrasta i vrijeme skeniranja

Budući da se svaki dan sve više radi na zaštiti pacijenata i medicinskog osoblja od zračenja, uz princip ALARA (*as low as reasonably achievable*), mnoge studije rade upravo na proučavanju mogućnosti smanjivanja doze zračenja i doze kontrastnog sredstva prilikom MSCTA, a da se uz to dobije što bolji prikaz. Faktori koji utječu na opacifikaciju kontrasta i vrijeme skeniranja su pacijent, CT uređaj i kontrastno sredstvo.

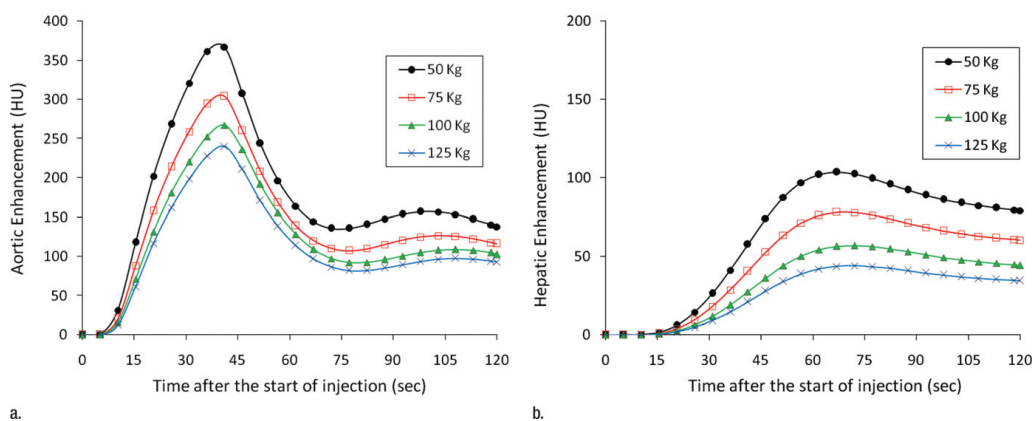
6.2.1. Utjecaj pacijenta

Važan parametar kod određivanja kV i količine kontrastnog sredstva ima težina pacijenta, godine, spol, srčani udarni volumen, mogućnost zadržavanja daha, bubrežna

funkcija i dr. Tako se doza kontrasta povećava proporcionalno s tjelesnom težinom u odnosu 1:1, tj. linearno proporcionalno.

Tjelesna težina je najvažniji faktor vezan za pacijenta koji **utječe na opacifikaciju kontrasta** i vrijeme snimanja. Tako kod težih pacijenata treba primijeniti veću količinu kontrasta ili veću koncentraciju. Doza KS se linearno proporcionalno povećava u omjeru 1:1. Ovakav način povećanja doze KS ima potencijal davanja prevelike doze joda zbog toga što masno tkivo ima manju perfuzijsku razinu u odnosu na mišićno. Iz tog razloga je bolje dozu KS povećavati u odnosu na indeks tjelesne mase. Upravo zbog toga je važna dobra priprema pacijenta, što podrazumijeva dobru hidrataciju i prije i nakon obavljene pretrage.

Slika 6. Grafički prikaz brzine raspodjele kontrastnog sredstva ovisno o tjelesnoj težini pacijenta



Izvor: KT. Bae, Intravenous Contrast Medium Administration and ScanTiming at CT: Considerations and Approaches Radiology 2010.;256

Srčani udarni volumen je najbitniji čimbenik koji **utječe na vrijeme skeniranja**. Kad se udarni srčani volumen smanjuje, bolus kontrastnog sredstva se distribuira sporije što rezultira odgođenim dolaskom bolusa kontrasta na područje interesa.

Dob i spol pacijenta također utječu na opacifikaciju i vrijeme skeniranja. Krvni volumen pacijentica je manji za 5-10% u odnosu na krvni volumen pacijenata iste tjelesne težine i visine. Ova razlika se može objasniti time što je opacifikacija KS kod

žena veća u odnosu na opacifikaciju kod muškaraca kod primjene jednake količine kontrastnog sredstva.

Dob je povezana sa sporijom distribucijom kontrasta zbog toga što s porastom godina opada srčani udarni volumen.

Venski pristup, odnosno odabir venskog, pristupa utječe na vrijeme distribucije kontrastnog sredstva do područja interesa. Najčešće korišten venski pristup za aplikaciju kontrastnog sredstva u CT angiografiji je kubitalna vena, s tim da braunila mora omogućavati visok *flow* za karotide, >4 ml/s.

Funkcija bubrega treba biti očuvana kako bi se kontrastno sredstvo moglo dati bez prevelikog rizika. Rizik kontrastom inducirane nefropatije usko je povezan s dozom joda koja se koristi. Za pacijentovu sigurnost količina joda trebala bi biti što niža, ali da je dijagnostički opravdana. Korištenje što manje količine joda neophodno je u bolesnika sa postojećom renalnom disfunkcijom kod visokog rizika razvoja nefropatije. Nekoliko istraživanja bavilo se kontrastom induciranom nefropatijom. Rezultati su pokazali da nefropatija nije česta kod pacijenata koji su primili manje od 5 mL kontrasta po kilogramu tjelesne težine. Ipak, treba biti na oprezu jer kod pacijenata s oštećenom bubrežnom funkcijom i najmanja količina kontrasta može uzrokovati nefropatiju.

6.2.2. Utjecaj kontrastnog sredstva

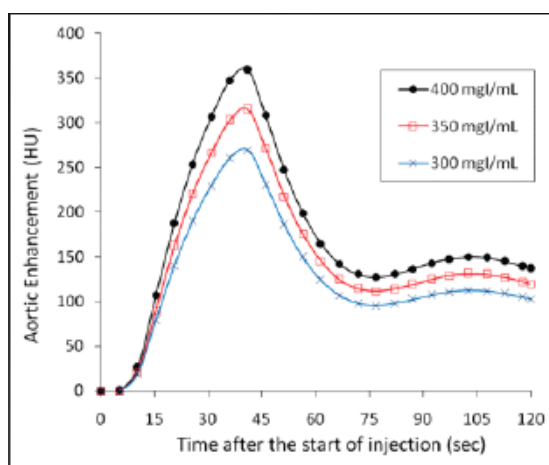
Osnovni princip CT angiografije se temelji na **apliciranju vodotopivog niskoosmolarnog kontrastnog sredstva** kojim se opacificiraju arterije.

a) **Koncentracija kontrastnog sredstva:** stupanj opacifikacije proporcionalno se povećava s koncentracijom joda.

Bolja opacifikacija arterija se postiže višom koncentracijom joda. Dakle, kod istog volumena kontrasta apliciranog istom brzinom opacifikacija se razlikuje ovisno o koncentraciji joda. Nadalje, kod istog volumena kontrasta i iste koncentracije joda opacifikacija se razlikuje ovisno o brzini aplikacije kontrasta. Brzina aplikacije najčešće

je 3-5 ml/s, s tim da brzina >8ml/s ne poboljšava imbibiciju arterije. Kod iste brzine aplikacije kontrasta, duža aplikacija znači veću količinu volumena. Nakon kontrasta uvijek ide bolus fiziološke otopine cca 30 ml koji gura bolus kontrasta i omogućuje aplikaciju manje količine kontrasta te smanjuje pojavu artefakata. Korištenje **nižeg napona rendgenske cijevi** rezultira boljim kontrastom što potencijalno može smanjiti količinu kontrasta. Prosječno se kod MSCTA karotida koristi 40-80 ml kontrasta što je prvenstveno ovisno o koncentraciji joda u kontrastu uz bolus fiziološke otopine

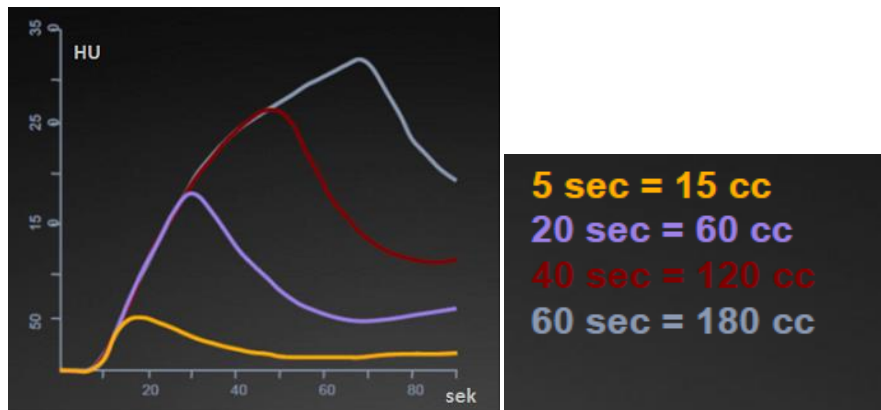
Slika 7. Grafički prikaz: Kod istog volumena kontrasta apliciranog istom brzinom opacifikacija se razlikuje ovisno o koncentraciji joda.



Izvor: Bae KT. , Intravenous Contrast Medium Administration and ScanTiming at CT: Considerations and Approaches Radiology 2010.;256:32

b) Trajanje aplikacije kontrastnog sredstva je najvažniji čimbenik vezan uz aplikaciju kontrastnog sredstva koji utječe na vrijeme skeniranja. Dulje vrijeme aplikacije znači veći volumen kontrasta. Odgoda snimanja trebala bi biti utvrđena s trajanjem aplikacije.

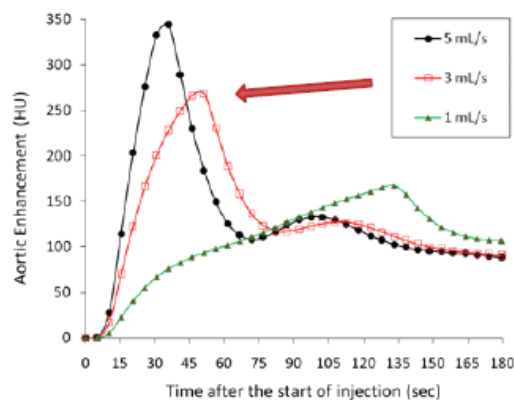
Slika 8. Grafički prikaz: Kod iste brzine aplikacije kontrasta duža aplikacija znači veću količinu volumena



Izvor: : Bae KT. Intravenous Contrast Medium Administration and ScanTiming at CT: Considerations and Approaches Radiology 2010;256:32

c) **Brzina protoka kontrastnog sredstva** utječe na opacifikaciju. Brzina aplikacije kontrastnog sredstva je najčešće između 3 i 5 mL/s. Brzina veća od 8 mL/s ne poboljšava imbibiciju arterije. Dulje vrijeme aplikacije za istu brzinu kontrastata znači veći volumen kontrasta.

Slika 9: Kod istog volumena kontrasta iste koncentracije joda opacifikacija se razlikuje ovisno o brzini aplikacije sredstva.



Izvor: Bae, K.T.; Intravenous Contrast Medium Administration and ScanTiming at CT: Considerations and Approaches Radiology 2010;256:32

6.3. Vrijeme skeniranja

Tranzitno vrijeme je vrijeme koje prođe od trenutka aplikacije kontrastnog sredstva do trenutka maksimalne imbibicije arterija i ovisi o:

- **udaljenosti određenog arterijskog stabla od mjesta venske aplikacije kontrasta**

- **srčanom udarnom volumenu (EF)**

- **promjeni na arterijskom stablu (stenoze, aneurizme, arterio-venske fistule)**

Skeniranje se provodi u arterijskoj fazi.

Vrijeme arterijskog bolusa je vrijeme potrebno da kontrast ispuni određenu arteriju individualno i može se odrediti:

1. Vremenski test bolusom
2. Praćenjem bolusa

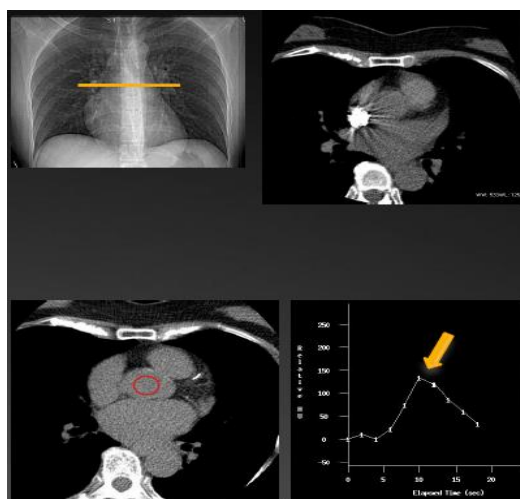
6.3.1. Vremenski test bolus

Vrijeme potrebno da kontrast ispuni određenu arteriju je individualno i može se odrediti vremenskim test bolusom i praćenjem bolusa. Test bolus se radi na način da se odredi arterija i postavi ROI (region of interest) na arterije, zatim se aplicira test bolus doza kontrasta 10-20 ml i mjeri se vrijeme potrebno da se unutar arterije postigne određena atenuacija. Prednost test bolusa su postavljanje više ROI, točna procjena vremena skeniranja i test venskog puta, a nedostatak je u davanju kontrasta dva puta. Ova metoda omogućuje preciznije određivanje aplikacije kontrasta kod okluzija ili aneurizme jer omogućuje da se prati imbicija u području poplitealne arterije.

6.3.2. Praćenje (*monitoring*) bolusa

Monitoriranje bolusa se radi na način da se odabere referentni sken određene arterije i postavi ROI, aplicira se bolus kontrasta uz odgodu od 4 sekunde, prati se atenuacija u ROI, a skeniranje započinje kad se postigne određena atenuacija. Kod monitoringa prednost je u manjoj količini kontrasta i brzini metode, a nedostaci su neadekvatno vrijeme skeniranja zbog loše odabrane atenuacije ili loše procjene odgode i artefakti. Vrijeme skeniranja treba biti u području vrha imbibicije ciljane arterije bolusom kontrasta. Kod monitoringa odredimo količinu kontrasta i brzinu aplikacije, prati se porast atenuacije u arteriji i kad se postigne zadana atenuacija kreće skeniranje s određenom odgodom.

Slika 10. Određivanje ROI na uzlaznu aortu kod MSCTA karotidne arterije



Izvor: : Nastavni materijal s predavanja MSCTA

6.4. MSCT angiografija-tehnika snimanja za 16-slojni MSCT

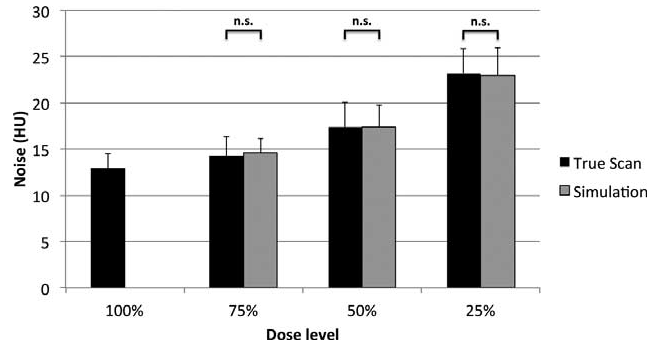
Kod angiografije karotidne arterije količinu od 80 ml kontrasta i 30 ml dajemo brzinom od 4,5 – 5 ml/s. **Trigger** se postavlja na uzlaznu aortu na 80/100 HU uz odgodu od 6 sekundi, a vrijeme skeniranja je 10 sekundi.

Za prikaz karotida potreban je višeslojni uređaj, najbolje 16-slojni ili više. Potrebna je automatska injekcija za kontrast kako bi brzina bila dovoljna za postizanje dobre koncentracije unutar arterijskog sustava, bez veće količine kontrasta u venama koja bi otežala analizu. Koristi se periferna vena, najčešće kubitalna, gdje se postavlja igla od 18-20 Gauge zbog što bržeg protoka kontrasta obično 4,5-5 ml/s. Za MSCTA je potrebno korištenje jodnih kontrastnih sredstava na koje je moguća anafilaksija kod 1 na 500-5000 injekcija. Rizik za anafilaksiju se povećava na 1-100-1000 u bolesnika s astmom, alergijskim reakcijama na hranu i lijekove. Mogućnost smrti zbog davanja kontrasta kreće se od 1/50000 do 1/500000 bolesnika. Ipak se smatra da korist od MSCTA nadilazi rizik od reakcije na kontrast. CT angiografija karotidnih arterija je standardizirani postupak s odličnom kvalitetom slike, ali izlaganje zračenju ostaje i dalje pitanje od važnosti. Mnoge studije se bave upravo istraživanjem kako smanjiti dozu zračenja, a da kvaliteta slike ostane ista.

Doza zračenja izravno je proporcionalna jačini struje cijevi, a šum je obrnuto proporcionalan kvadratnom korijenu jačine struje cijevi. Dakle, smanjujući napon cijevi proporcionalno se smanjuje doza zračenja, ali se istovremeno povećava šum, ali neproporcionalno. To nas navodi na pitanje do koje mjere možemo smanjivati struju cijevi, dakle miliampere, a da pri tome ne gubimo na kvaliteti slike koja nam je od dijagnostičke važnosti.

Postoje dvije vrste šuma: kvantni i elektronički šum. Elektronički šum je zanemariv kod visokih doza, ali je važan kod izrazito niskih doza. Kvantni šum predstavlja prigušenje koje se može definirati kao omjer slučajnih fotona i prodrlih fotona. Kad se broj fotona (kvantni šum) smanji na razinu gdje je detekcija jednako mala kao električni šum, slika će biti značajno smanjene kvalitete. Taj fotonski šum se očituje u produženom trajanju skeniranja koje opet dovodi do povećane doze zračenja pacijenta. Na slici se prikazuje kao horizontalne linije. Može se korigirati prilagodbom miliampera ili korištenjem filtera koji ispravlja šum prije rekonstrukcije slike.

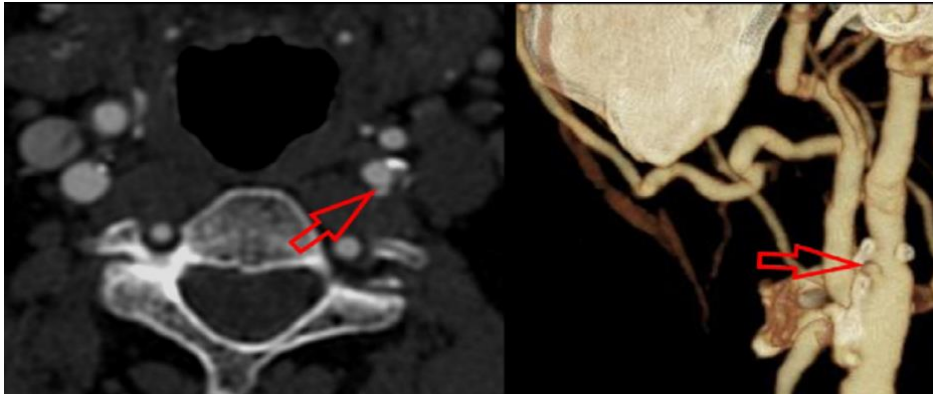
Slika 11: Prikaz odnosa smanjenja doze i povećanja šuma



Izvor: Kramer; Computed Tomography Angiography of Carotid Arteries and Vertebrobasilar System A Simulation Study for Radiation Dose Reduction; *Medicine*; 94: 26; 2015.

Skenira se područje od luka aorte do prikaza intrakranijalne cirkulacije. Skenira se slojevima od 1 mm, a skeniranje počinje kad se postigne dovoljna koncentracija kontrasta u arterijama, a to je obično kada unutar trigera postavljenog na početni dio aorte dobijemo vrijednosti denziteta od 100 HU. Budući da zračenje dovodi do oštećenja DNA, vrlo je važno paziti na parametre snimanja, mA/s i kV/s te ih prilagoditi pacijentu i nastojati da budu što niži kako bi smanjili zračenja na najmanju moguću mjeru do granice do koje je moguće dobiti sliku adekvatnu za analizu, a to nije manje od 100 mA/s i 80 kV/s za karotide, što znači 5-7 mSv po pregledu. Iz aksijalnih presjeka uz pomoć različitih matematičkih algoritama možemo dobiti 2D i 3d rekonstrukciju karotide.

Slika 12: Prikaz ulceracije karotidne arterije



Izvor: : L. Saba et al. ; Imaging of the carotid artery; Atherosclerosis 220 (2012) 294– 309

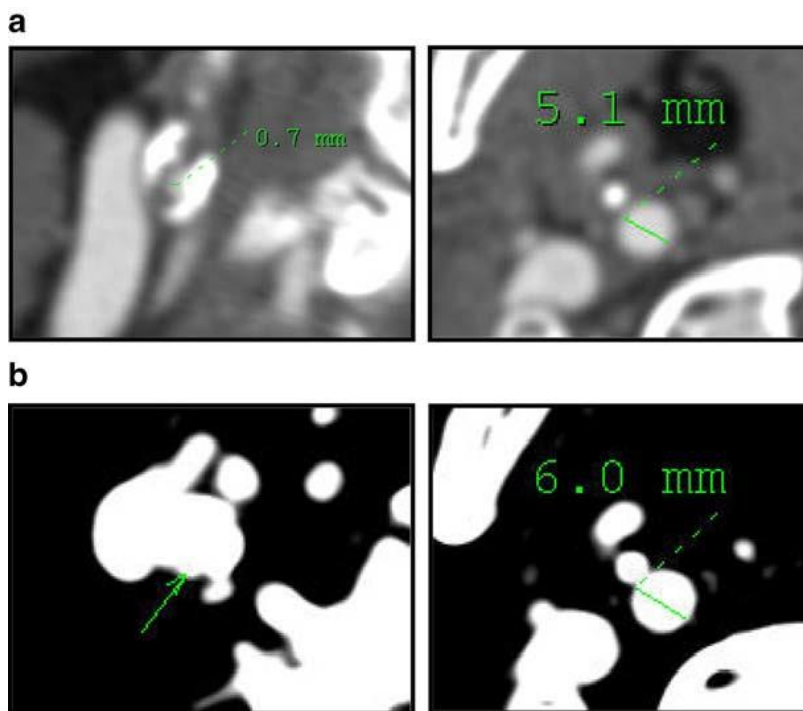
Višeslojni CT ima osjetljivost 87% i specifičnost od 98% za ulceracije. Detekcija ulceracije ovisi o obradi slike. Najbolji rezultat daje kombinacija aksijalnih presjeka i VRT (osjetljivost od 94% i specifičnost od 99%).

6.4.1. Transverzalni presjeci

Obavezna je analiza aksijalnih presjeka koji daju informaciju o okolnim strukturama koje mogu biti uzrok patološkog stanja kao i dijelovima arterije koji nisu protočni kao što je tromb u aneurizmi. Aksijalni presjeci omogućavaju jasan prikaz stijenke arterije i bitni su za točno mjerenje i procjenu aneurizmi. Osim toga osiguravaju da se arteficialne promjene koje se mogu javiti kod *postprocessinga* ne shvate krivo kao patologija.

U analizi aksijalnih skenova jako je bitno pravilno korištenje prozora koji omogućuju jasno razlikovanje kalcifikata stijenke i kontrasta u lumenu žile. Kada se koristi uski prozor kalcifakti se doimaju veći nego što su, tzv. „*blooming*“.

Slika 13 : Prikaz aksijalnih presjeka, korištenje šireg prozora omogućilo je točnu procjenu stenoze



Izvor: A Waaijer et al. Grading of carotid artery stenosis with MSCT angiography: visual estimation or caliper measurements. Eur Radiol 2009

6.5. Rekonstrukcija slike – *postprocessing*

Rekonstrukcija slike je **matematička obrada izmjerenih podataka** koja se temelji na izračunu koeficijenta atenuacije za svaki vksel. CT uređaji obično imaju na raspolaganju **više različitih algoritama** koji su prilagođeni za prikaz različitih struktura, npr. standardni algoritam za prikaz mekih tkiva, algoritam visoke rezolucije za prikaz koštanih struktura, algoritam visoke rezolucije za prikaz plućnog parenhima, algoritam koji ističe rubove, itd.

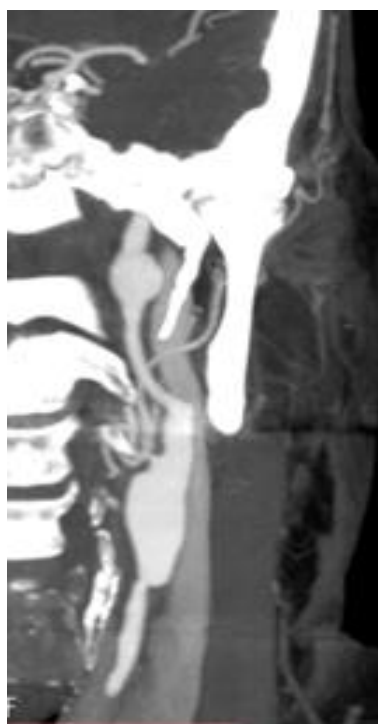Najčešće se koristi MIP rekonstrukcija (*maximum intensity projected images*) koja naglašava strukture visokih denziteta kao što je kontrastom ispunjena krvna žila. Problem kod ove rekonstrukcije je taj što bliske koštane strukture ometaju analizu krvne žile što je osobito izraženo u području baze lubanje. Za prikaz krvnih žila često se koristi i VRT (*volume rendering technique*) koja predstavlja trodimenzionalni prikaz

krvne žile koristeći se također visokim denzitetima unutar krvne žile. Ovom metodom se lakše izdvajaju arterije od koštanih struktura, ali je moguće precjenjivanje stupnja stenozе i slabiji prikaz malih žila. Kod izraženo kalcificiranih plakova mogu pomoći MPR (multiplanarna rekonstrukcija) duž lumena žile koje mogu biti ručne ili semiautomatske (*vessel view*). Neke druge rekonstrukcije kao što je *fly trough*, koji omogućava virtualnu šetnju lumenom žile, nemaju bitnu kliničku primjenu. U slučaju jako kalcificiranih lezija koje stvaraju jake takozvane *blooming* artefakte koji mogu dovesti do pogrešne ocjene stupnja stenozе, savjetuje se MRA. Artefakte koji onemogućavaju procjenu stenozе može stvarati i bolus kontrasta unutar vene, stoga je bitno kod sumnje na stenozе polazišta velikih krvnih žila kontrast dati na perifernu venu suprotne ruke.

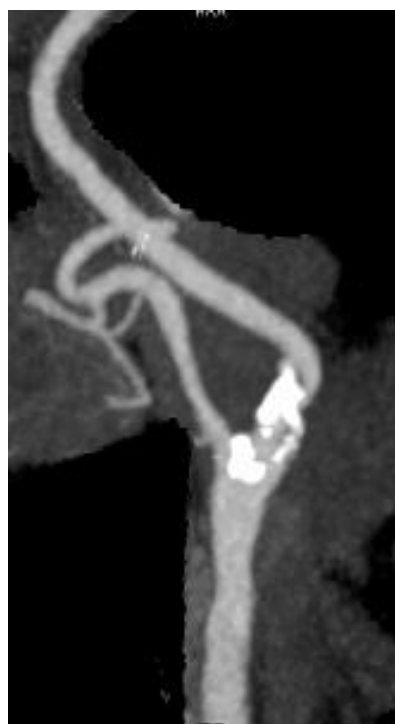6.5.1. Mip

Algoritam MIP rekonstrukcije prepoznaje piksele najveće gustoće u svakoj projekcijskoj ravnini odnosno takve piksele jednakih koeficijenata gustoće izdvaja od ostalih piksela. Tako dobijemo sliku vaskularnih struktura koje zbog i.v. kontrasta imaju visoku atenuaciju rtg zraka. MIP je osnovni alat *postprocesinga* u prikazu krvnih žila koji omogućuje stvaranje panoramskog prikaza krvne žile uzduž duže osovine.

Slika 14. a) Prikaz aneurizme ACI u MIP rekonstrukciji, b) Prikaz stenozе ACI u MIP rekonstrukciji



Slika 15 a)



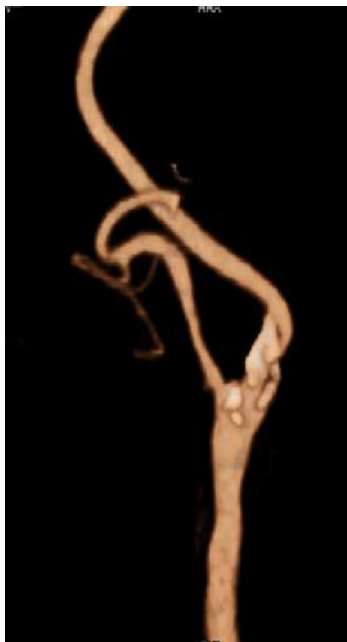Slika 15 b)

Izvor: : Slikovni materijal Zavoda za dijagnostičku i intervencijsku radiologiju KBC Split

6.5.2. VRT (*Volume rendering technique*)

VRT (*eng. Volume rendering technique*) je metoda rekonstrukcije u kojoj dodjeljujemo različite vrijednosti prozirnosti i različite boje različitim vrstama tkiva ovisno o njihovoj gustoći (atenuaciji). Volumno renderiranje koristi gotovo sve podatke i omogućava prikaz preklapljenih struktura, proizvodi manje artefakata, ali zahtijeva značajno jače računalo od ostalih tehnika. Kod MIP-a se prikazuju samo maksimalna vrijednost piksela, a VRT pridodaje raspon svjetline/boje čime se jasnije prikazuju konture objekta ili se postiže semitransparentni prikaz pojedinih tkiva. VRT može prikazati mnoge anatomske strukture i njihove odnose na samo jednoj slici i može biti korisniji za brzu vizualizaciju patoloških stanja i anatomske orijentaciju nego MIP. Njegov nedostatak je potreba za jakom računalnom podrškom te nepreciznost u procjeni stenoza.

Slika 15. Prikaz značajne karotidne stenoze u VRT rekonstrukciji



Izvor: : Slikovni materijal Zavoda za dijagnostičku i intervencijsku radiologiju KBC Split

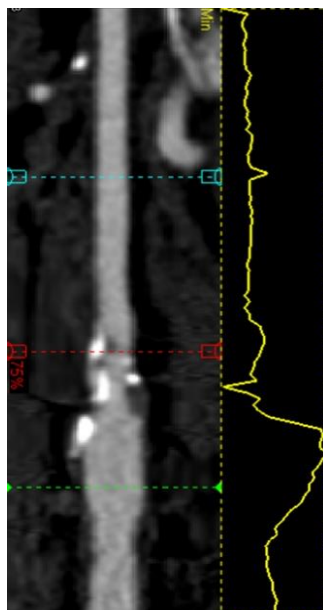
6.5.3. CPR

Duž strukture koja nas interesira povlačimo crtu i softver omogućuje prikaz čitave dužine strukture na jednoj slici. Ova rekonstrukcija je dobra za prikaz lumena krvnih žila, zračnih puteva, crijeva i svih drugih struktura tortuozne anatomije. Negativna strana je što njezina točnost ovisi preciznosti povlačenja linije kroz centar strukture. Zakrivljene rekonstrukcije su korisne pri praćenju tortuoznih krvnih žila koje su “izravnate” a sve okolne anatomske strukture su tada “savijene”.

6.5.4. VESSELL VIEW

Vessel view je tehnika koja omogućava semiautomatsko izdvajanje krvne žile od okolnih struktura i semiautomatsku CPR uz mogućnost mjerenja stupnja stenoze i dužine promjena.

Slika 16. Prikaz značajne karotidne stenoze u „vessel view“ rekonstrukciji



Izvor: : Slikovni materijal Zavoda za dijagnostičku i intervencijsku radiologiju KBC Split

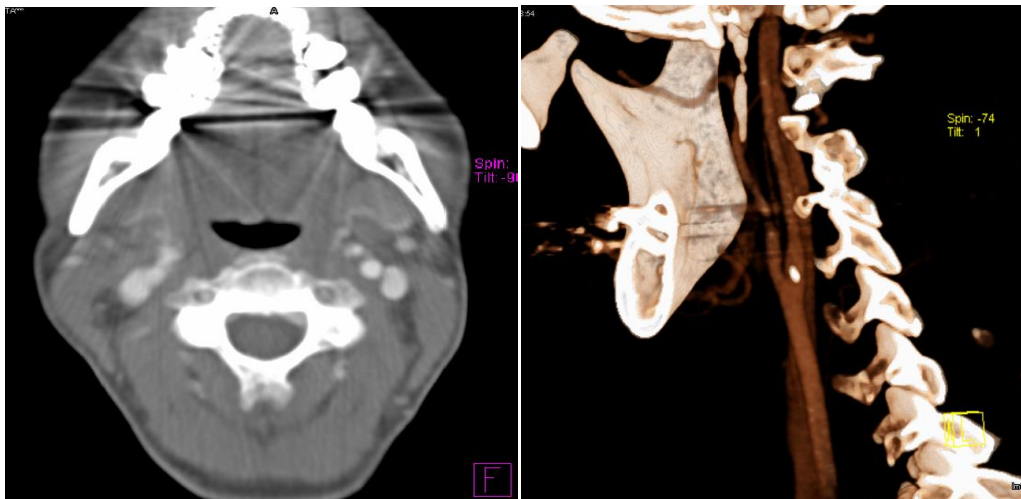
6.6. ARTEFAKTI

Artefakti se mogu definirati kao sve strukture koje su vidljive na slici, a ne prikazuju stvarnu anatomiju. Naziv artefakt se odnosi na bilo koju razliku između CT brojeva na rekonstruiranoj slici i stvarne atenuacije zračenja u objektu. CT slike su podložnije artefaktima od konvencionalnih slika jer se rekonstrukcija slike sastoji od milijuna detektorskih mjerenja. Artefakti kod MSCT angiografije mogu nastati iz više razloga, pa tako postoje artefakti zbog kontrasta, zbog gutanja, respiratorni artefakti, pulsacijski artefakti, *beam hardening* artefakti, artefakti zbog metala itd.

Uzroci artefakata:

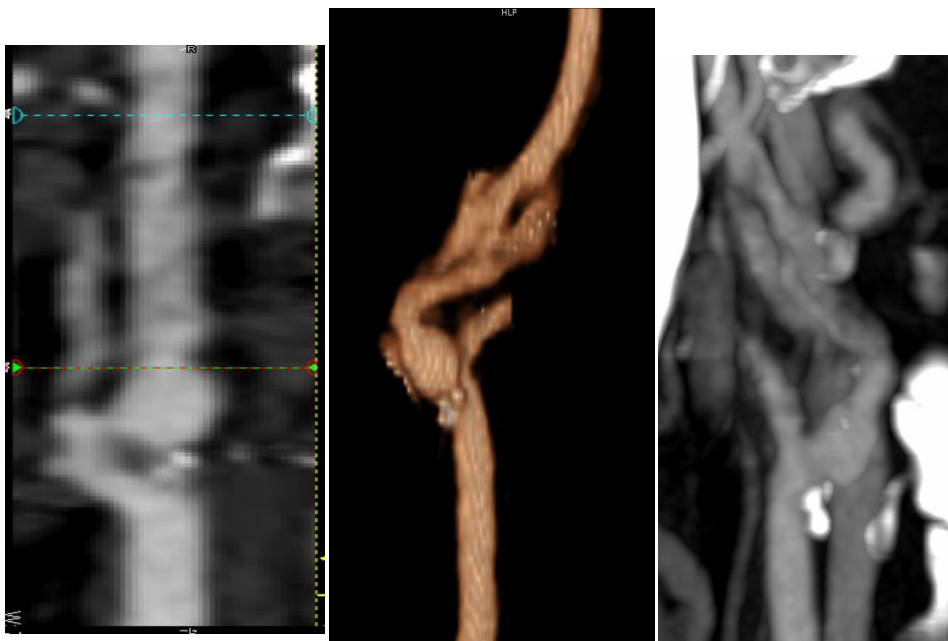
1. Artefakti koji su posljedica pogreška fizikalnih procesa koji sudjeluju u prikupljanju podataka
2. Artefakti čiji je uzrok pacijent (micanje, metali)
3. Artefakti koji su posljedica pogreške skenera
4. Artefakti koji su posljedica pogreške rekonstrukcijskog procesa

Slika 17. Artefakti zbog metala (zubna plomba)



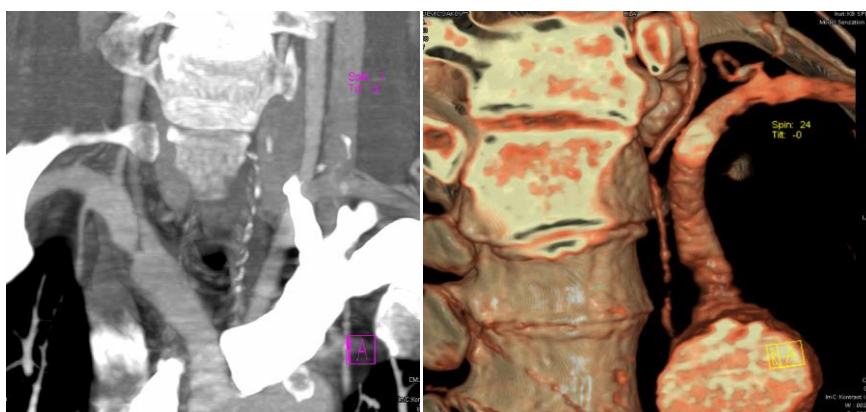
Izvor: : Slikovni materijal Zavoda za dijagnostičku i intervencijsku radiologiju KBC Split

Slika 18. Artefakti zbog gutanja



Izvor: : Slikovni materijal Zavoda za dijagnostičku i intervencijsku radiologiju KBC Split

Slika 19. Artefakti zbog kontrasta



Izvor: : Slikovni materijal Zavoda za dijagnostičku i intervencijsku radiologiju KBC Split

7. RASPRAVA

Ultrazvuk *color doppler* ima brojne prednosti u odnosu na ostale dijagnostičke metode. Osim što je dostupna i jeftina metoda, nema štetnog utjecaja na pacijenta kao što je ionizirano zračenje. Ne zahtijeva uporabu kontrastnog sredstva. Omogućuje morfološki prikaz lezija, funkcionalnu kvantifikaciju, odnosno stupnjevanje stenoza izravnim mjerenjem brzina protoka na mjestu stenozе te analizu hemodinamike proksimalno i distalno od njega za razliku od MSCTA. Nedostaci su mu što kalcifikati u krvnim žilama onemogućuju njihov kvalitetan prikaz te ponekad točnu mogućnost mjerenja brzina na mjestu stenozе, osim toga anatomski prikaz je manje precizan od ostalih slikovnih metoda. Ultrazvuk je isključivo ovisan o iskustvu liječnika koji vrši pretragu. Nadalje, upad UZ zrake pod kutem većim od 60° daje potpuno pogrešne rezultate. Zatim, mjesta polazišta su slabo dostupna kao i intrakranijalni segmenti, a kod jako dugih kalcificiranih plakova sa akustičnom sjenom nije pouzdan. Visoki cervikalni segmenti također nisu često dostupni, a pretragu još i otežava i situacija kad imamo pacijente koji ne surađuju, koji imaju kratki vrat, promjene na koži poput rana, šavova, fibroza nakon operacije, itd. Budući da se stenozа određuje prema spektralnoj analizi, jako dugi meki plakovi mogu dati lažno niske brzine, a kardijalni status također može dati niže protoke kao i proksimalne stenozе zato uvijek treba komparirati dvije strane. UZ je loš u procjeni stenozа između 50-70% kao i kod razlikovanja subtotalne stenozе od okluzije.

DSA se i dalje smatra „zlatnim standardom“. Njene prednosti su automatska ekspozicija, subtrakcija digitalne slike, digitalni *postprocessing*, velik broj slika u sekundi. Ona daje najbolji prikaz malih krvnih žila uz mogućnost parćenja hemodinamike. Najveći nedostatak joj je taj što je pretraga invazivna, iziskuje primjenu kontrastnog sredstva, teško je dostupna uz visoke doze zračenja. Analizu ograničava i veličina vidnog polja, visoka osjetljivost na pokrete pacijenta, prostorna rezolucija je ograničena današnjim mogućnostima ravnih detektora i nema mogućnosti prikazivanja izvan lumena krvne žile.

Razvojem novih metoda došlo se do saznanja da procjena karotidne stenoze DSA ne mora biti najtočnija metoda zbog toga što prikazuje samo slobodni lumen te zbog ograničenog broja ravnina prikaza što može dovesti do lažnih rezultata kod proširenja karotide, subtotalnih i kod ekscentričnih stenoza. Kad tome pridodamo rizike zbog invazivnosti metode, koja sama nosi rizik za tranzitorni ishemijski inzult oko 4% i rizik CVI oko 1 % komplikacije na mjestu ulaska u arterijski sustav, mogućnost alergijske reakcije na kontrast, visoke doze zračenja i skupoća, danas se DSA koristi samo u rijetkim slučajevima i to kod neslaganja više neinvazivnih dijagnostičkih testova i kod pacijenata kod kojih se planira stentiranje karotidne stenoze. Prednost DSA je ta što metoda nije ovisna o brzini protoka. DSA koja je smatrana zlatnim standardom u procjeni karotidne stenoze ima osjetljivost od samo 46% i specifičnost od 74% za ulceracije uz mogućnost tromboemboličkog incidenta. Pregled može biti otežan tortuozitetom krvnih žila proksimalno, npr. aorte, arterija zdjelice što otežava selektivnu kateterizaciju. Potrebno je iskustvo da se, u kratkom vremenu dok je kateter u karotidi, odredi minimalni broj selektivnih prikaza za točnu dijagnozu, npr. kod sumnje na intrakranijalne aneurizme. Za razliku od MSCTA, ona je dinamička metoda te može dati prikaz brzine i smjera protoka. Također, ne ometaju je kalcifikati. Danas se DSA koristi kod neslaganja rezultata drugih dijagnostičkih metoda sa kliničkom slikom, odnosno međusobno, zatim u sklopu intervencija, te je još uvijek najbolja metoda prikaza intrakranijalnih aneurizmi i arteriovenoznih malformacija.

Prednost **MR angiografije** je izostanak ionizirajućeg zračenja i daje izvrstan anatomski prikaz vaskularnih struktura. MRA je visoko osjetljiva za moždanu ishemiju koristeći DWI (*diffusion-weighted imaging*). Mogućnost snimanja MRA bez korištenja kontrastnog sredstva naročito je bitan kod bubrežnih bolesnika i alergija. Njeni nedostaci su u tome što je, za razliku od ostalih slikovnih metoda i UZ, izrazito skupa, a pretraga se ne može raditi kod klaustrofobičnih pacijenata, zatim pacijenata sa metalima, pacemakerima, defibrilatorima i kohlearnim implantatima. MRA je podložna artefaktima usljed pomicanja i disanja kao i kod izraženog tortuoziteta krvnih žila. Gadolinijum kod pacijenata sa bubrežnom insuficijencijom može dovesti do nefrogene sistemske fibroze.

Prednosti **MSCT angiografije** leže u tome što daje precizniji anatomske prikaz od UZ prikaza, a metoda je brza i dostupna. Njena osjetljivost za značajnu karotidnu stenozu je 77%, a specifičnost 95%. Anatomske prikaz je bolji nego kod ultrazvučnog prikaza ili MRA. MSCTA omogućava točnu lokalizaciju plaka uz prikaz okolnih struktura, što može biti korisno kod planiranja operativnog zahvata. Ujedno je najbolja neinvazivna metoda za prikaz ulceracija karotidne arterije. Jasno prikazuje, uz slobodni lumen, i ostali dio arterije što je važno kod postojanja tromba u aneurizmi. Njeni nedostaci su ionizirano zračenje i korištenje kontrastnog sredstva koje može izazvati neželjene reakcije. Izraženi kalcifikati mogu dovesti do lažno pozitivnih nalaza zbog artefakata uslijed kalcifikata.

8. ZAKLJUČAK

Veliki svjetski javnozdravstveni problem je cerebrovaskularna bolest koja je uzročnik moždanog udara, a koji je drugi uzrok smrti u svijetu. Najvažnija karika u otkrivanju uzročnika i eventualnog liječenja je upravo dijagnostika same bolesti. Nadalje, postavlja se pitanje koju dijagnostičku metodu odabrati. Postoje određeni protokoli, odnosno dijagnostički algoritam koji podrazumijeva uzimanje anamneze, fizikalni pregled, pregled ultrazvukom, itd. Zbog svoje dostupnosti i zbog činjenice da je ultrazvuk jeftina i pouzdana metoda, on je gotovo uvijek prva metoda izbora. Međutim, svaka dijagnostička metoda ima svoje prednosti i nedostatke pa tako i UZ, koji je jako ovisan o sposobnosti i iskustvu samog liječnika. Ultrazvučna procjena otežana je kod izraženih kalcifikata, tortuoznih žila, stenoza u visokom cervikalnom segmentu, okluzija i subtotalnih stenoza sa sporim protokom. Ultrazvučno je moguće prikazati intrakranijalne krvne žile sondom nižih frekvencija 1,2-2MHz koristeći akustične prozore na kostima, ipak transkranijalski dopler nije dovoljno pouzdan za otkrivanje intrakranijalnih stenoza. Stenoze u intrakranijalnom dijelu kao i stenoze polazišta karotidnih arterija iz luka aorte najčešće nisu dostupne direktnoj analizi i za njihov prikaz potrebno je koristiti druge dijagnostičke metode. Ultrazvučno je moguće, na osnovu promjena spektralne krivulje, posumnjati na stenozu proksimalno i distalno od mjesta dostupnog ultrazvučnom pregledu. MRA predstavlja dobar izbor kod otkrivanja bolesti karotidnih arterija, ali je jako spora metoda i nije dostupna kao UZ i MSCT. Budući da se DSA sve više nastoji izbjeći zbog toga što je to invazivna metoda, dolazimo do zaključka da je MSCT angiografija sve više zastupljena u dijagnostici bolesti karotidnih arterija. Njene prednosti su brzina, dostupnost i mogućnost "postprocessinga" (rekonstrukcija slike). Međutim, najveći problem kod MSCTA je ionizirano zračenje i kontrastno sredstvo koje može izazvati neželjene nuspojave kod pacijenta. Zbog toga se mnoge studije bave upravo proučavanjem mogućnosti smanjivanja doze zračenja, uz aplikaciju što manje doze kontrasta, a da pretraga ne izgubi na preciznosti, odnosno da se dobije kvalitetan i vjerodostojan prikaz željenog ROI (regija od interesa). MSCTA je odlična metoda za mjerenje stupnja stenoze te

omogućava točnu lokalizaciju plaka uz prikaz okolnih struktura. Osim toga, MSCTA je najbolja neinvazivna metoda za prikaz ulceracija karotidne arterije.

9. SAŽETAK

Tema ovog završnog rada je korištenje MSCT angiografije u dijagnostici bolesti karotidnih arterija. U uvodnom dijelu sam ukratko prikazala anatomiju karotidnih arterija, zatim njihova najčešća patološka stanja. Nadalje, prikazala sam dijagnostičke metode koje se koriste u dijagnostici bolesti karotidnih arterija, a to su UZ, DSA, MRA i konačno kao glavnu temu ovog rada ulogu MSCT angiografije u dijagnostici bolesti karotidnih arterija. Prikazana je tehnika snimanja MSCTA, korištenje kontrastnih sredstava, vrijeme skeniranja, metode rekonstrukcije slike i artefakti koji se mogu pojaviti na slici.

9. SUMMARY

The theme of this paper is the use of MSCT angiography in the diagnosis of carotid artery disease. In the introductory part I have briefly shown the anatomy of the carotid arteries, then their most common pathological conditions. Furthermore, I showed the diagnostic methods used in the diagnosis of carotid artery disease, such as ultrasound, DSA, MRA and finally, as the main topic of this paper, role of MSCTA in the diagnosis of carotid artery disease. Recording technique MSCTA, the use of contrast media, scanning duration, image reconstruction methods and artifacts that can be shown on image are displayed in this paper.

10. LITERATURA

1. Bajek, Bobinac, Jerković, Malnar, Marić. Sustavna anatomija čovjeka. Rijeka; 2007;
2. Brkljačić. Vaskularni ultrazvuk. Zagreb. Medicinska naklada Zagreb. 2010;
3. Zhang L.J., Wu S.Y., Niu J-B, Zhang Z.L., Wang H. Z. Zhao Y.E . Dual-Energy CT Angiography in the Evaluation of Intracranial Aneurysms: Image Quality, Radiation Dose, and Comparison With 3D Rotational Digital Subtraction Angiography. AJR 2010. 194:23–30;
4. Sabaa L. et al. Atherosclerosis Imaging of the carotid artery. Atherosclerosis. 2012. 294– 309;
5. Kramer M. et al. Computed Tomography Angiography of Carotid Arteries and Vertebrobasilar System. A Simulation Study for Radiation Dose Reduction. Medicine. 2015 94-26;
6. Bae K. T. Intravenous Contrast Medium Administration and Scan Timing at CT. Radiology 2010. 256-1;
7. Noaparast M. et al. Diagnostic Accuracy of Sixty Four Multi-Slice CT Angiography in Assessment of Arterial Cut-Off and Run-Off in Comparison with Surgical Finding. Iran J Radiol 2011, 8(2);
8. Lettau M., Sauer A., Heiland S., Rohde S., Bendszus M., Hahnel S. Carotid Artery Stents: In Vitro Comparison of Different Stent Designs and Sizes Using CT Angiography and Contrast-Enhanced MR Angiography at 1.5T and 3T; Neuroradiol 2009. 30:1993–97;
9. Waaijer A., M. Weber , M.S. Leeuwen , J. Kardux, W.B. Veldhuis, R. Lo et al. Grading of carotid artery stenosis with MSCT angiography: visual estimation or caliper measurements. Eur Radiol 2009 ;19 (12):2809-18.
10. Sobotta; Urednici: R. Putz i R. Pabst; urednica hrvatskog izdanja Ana Marušić; ; Atlas anatomije čovjeka; Svezak 1, Glava, vrat, gornji ud; 22. Izdanje; 2007.
11. Nastavni materijali s predavanja

11. ŽIVOTOPIS

Osobni podaci:

Ime i prezime: Vesna Duvnjak

Datum i mjesto rođenja: 28.09. 1973., Split

E-mail: duvnjak.vesna@gmail.com

Obrazovanje:

Osnovna škola u Kaštel Sućurcu

Srednja škola CODKO Natko Nodilo, Split

Sveučilište u Splitu, OZS , Radiološka tehnologija, upisana 2012.

Inicijativa, škola stranih jezika, tečaj engleskog jezika

Iskustva:

Odjel Zdravstvenih studija, Split, KBC Split:

Klinička praksa 1

Klinička praksa 2

Klinička praksa 3