

# Kinezioterapija posturalnih promjena kralježnice kod adolescenata

---

**Matić, Kristina**

**Undergraduate thesis / Završni rad**

**2017**

*Degree Grantor / Ustanova koja je dodijelila akademski / stručni stupanj:* **University of Split / Sveučilište u Splitu**

*Permanent link / Trajna poveznica:* <https://um.nsk.hr/um:nbn:hr:176:104263>

*Rights / Prava:* [In copyright](#) / [Zaštićeno autorskim pravom.](#)

*Download date / Datum preuzimanja:* **2024-10-19**

*Repository / Repozitorij:*



Sveučilišni odjel zdravstvenih studija  
SVEUČILIŠTE U SPLITU

[Repository of the University Department for Health Studies, University of Split](#)



UNIVERSITY OF SPLIT



DIGITALNI AKADEMSKI ARHIVI I REPOZITORIJI

SVEUČILIŠTE U SPLITU

Podružnica

SVEUČILIŠNI ODJEL ZDRAVSTVENIH STUDIJA

PREDDIPLOMSKI SVEUČILIŠNI STUDIJ

FIZIOTERAPIJA

**Kristina Matić**

**KINEZIOTERAPIJA POSTURALNIH PROMJENA  
KRALJEŽNICE KOD ADOLESCENATA**

**Završni rad**

Split, rujan 2017.

SVEUČILIŠTE U SPLITU

Podružnica

SVEUČILIŠNI ODJEL ZDRAVSTVENIH STUDIJA

PREDDIPLOMSKI SVEUČILIŠNI STUDIJ

FIZIOTERAPIJA

**Kristina Matić**

**KINEZIOTERAPIJA POSTURALNIH PROMJENA  
KRALJEŽNICE KOD ADOLESCENATA**

**KINESITHERAPHY OF POSTURAL SPINAL CHANGES  
AMONG ADOLESCENTS**

**Završni rad/ Bachelor's Thesis**

**Mentorica: mr.sc. Asja Tukić, dr.med.**

Split, rujan 2017.

## SADRŽAJ

---

1	UVOD .....	1
2	CILJ RADA.....	3
3	POSTURA.....	4
3.1	Nepravilno ili loše tjelesno držanje .....	6
3.2	Etiologija nepravilnog tjelesnog držanja .....	7
3.3	Zašto pratiti i vrednovati stanje posture?.....	7
3.4	Mišićna aktivnost u održavanju stojećeg stava.....	8
3.5	Lumbosakralni kut.....	9
4	PLANIRANJE I PROGRAMIRANJE FIZIOTERAPIJE KOD POSTURALNIH PROMJENA KRALJEŽNICE .....	11
4.1	Ciljevi fizioterapije kod deformacije kralježnice .....	11
4.2	Fizioterapeutska dijagnoza .....	12
4.3	Strukturalni elementi planiranja i programiranja terapije.....	13
5	KIFOZA .....	15
5.1	Glavne karakteristike kifoze.....	16
5.2	Podjela kifoze .....	16
5.3	Kinezioterapija kod kifoze .....	18
5.4	Vježbe disanja (kifoza).....	19
5.4.1	Početni položaj ležeći na stomaku (dinamičke vježbe) (7) .....	20
5.4.2	Početni položaj visoki klečeći i sjedeći sa ispruženim koljenima (7) .....	21
6	LORDOZA .....	23
6.1	Glavne karakteristike lordoze.....	24
6.2	Podjela lordoze .....	24
6.2.1	Lordoza djece .....	24
6.3	Kinezioterapija kod lordoze .....	25
6.3.1	Početni položaj ležeći na leđima sa nogama savijenim u koljenima (7) .....	26
6.3.2	Početni položaj sjedeći sa ispruženim nogama (7) .....	27
7	SKOLIOZA .....	29
7.1	Podjela skolioze .....	30
7.2	Kinezioterapija skolioze .....	33

7.3	Vježbe disanja (skolioza) .....	34
7.4	Trodimenzionalno liječenje skolioze po Katharini Schroth .....	35
7.4.1	Početni položaj ležeći na stomaku (7).....	35
7.4.2	Početni položaj četvoronožni (7).....	37
8	ZAKLJUČAK .....	39
9	LITERATURA.....	41
10	SAŽETAK.....	42
11	SUMMARY .....	43
12	ŽIVOTOPIS .....	44

# 1 UVOD

---

Normalna kralježnica odraslog čovjeka ima četiri fiziološke krivine koje su važne za balans, apsorpciju i distribuciju mehaničkog stresa prilikom izvođenja pokreta. Vratne i slabinske krivine su konveksne prema naprijed, dok prsna i križna krivina konveksne prema natrag. Fiziološke krivine nastaju opterećivanjem pri stajanju i sjedenju, u ovisnosti o okoštalosti kralježaka. Prisutne su od desetog mjeseca života, no konačni oblik kralježnica dobiva tek nakon puberteta. Fiziološke krivine čine vrlo složen i balansiran sustav koji se međusobno kompenzira i ima veliku važnost u očuvanju povoljne statike kralježnice. Pretjerana zakrivljenost može uzrokovati deformacije kralježnice u okviru patoloških promjena kao što su kifoza, lordoza i skolioza. (16)

Adolescenti danas puno vremena provode sjedeći, prvenstveno u školama gdje sjede svakoga dana od svoje sedme godine života po četiri sata dnevno što se progresivno povećava sve do 18. godine i do sedam sati sjedenja dnevno. Znanstveno je potvrđeno da se u razdoblju od rođenja do adolescencije zbiva najviše promjena u čovjekovu organizmu, kako u intelektualnom tako i fizičkom smislu. Današnji sedentaran stil života koji je karakteriziran smanjenom tjelesnom aktivnošću, povećanjem pretilosti među djecom te lošim držanjem, dovodi do velikih zdravstvenih problema i umanjuje kvalitetu života. Načini sjedenja djece u školskim klupama, za računalima i za vrijeme gledanja u mobitele i tablete, jako loše utječe na kralježnicu i potiče loše držanje koje sa sobom vuče brojne druge komplikacije u budućnosti. (1)

U dobi oko 7. godine kralježnica je podložna raznim funkcionalnim deformacijama i poremećajima jer tada počinje formiranje apofiza (koštanih izraslina koje igraju važnu ulogu u vezanju ligamenata i mišića). Postoji opasnost da u tom razdoblju dođe do nejednakog ili nepravilnog rasta kralježaka što za posljedicu ima promjene oblika kralježnice. Isto tako epifizne zone rasta kao mjesta na kojima kost raste u dužinu također mogu biti oštećene i ograničiti rast djeteta u visinu (1,10)

Prikupljanjem podataka o rastu i razvoju djece, te o utjecajima različitih endogenih i egzogenih čimbenika na njihovo tijelo u različitim uzrasnim periodima, važno je za razumijevanje rasta i razvoja, te pogotovo za pravilan i pravovremen odabir preventivnih mjera s ciljem osiguranja pravilnog rasta i razvoja djeteta. Sposobnost obavljanja temeljite i točne procjene položaja tijela

zahtijeva ogromnu vještinu od promatrača, te pouzdanost i valjanost mjernih instrumenata pomoću kojih će se ocjenjivati postura. U adolescentskoj dobi koja je ionako puna promjena na tijelu dolazi kod nekih osoba do naglog rasta i mnogih čimbenika koji utječu na razvoj. Sve više zastupljen sjedilački način života također potpomaže promjenama na kralježnici koje se javljaju u sve većem broju.

Statistički podaci govore da oko 4% ljudi imaju znakove deformacije kralješnice u nekom stupnju, ali od toga broja je potrebno liječenje samo u 0,3% slučajeva. Ostali broj s deformacijom kralješnice ostaje na istom stupnju ne pokazujući znakove progresije. Jedna od ključnih stvari kod održavanja posture je i perceptivna sposobnost organizma da prilagodi i uravnoteži položaj tijela u vremenu i prostoru. (13)

Pravilna postura uključuje glavu u ravnini, tzv. Frankfurtska horizontala, ramena u istoj ravnini, kukove, koljena ispružena, ruke opuštene uz tijelo. Jedna od ključnih stvari kod posture jesu proprioceptivna tkiva koja se nalaze u mišićima i zglobovima te daju informaciju o poziciji u kojem se određeni ekstremitet nalazi. Mehanizmom "povratne sprege" živčani sustav u svakom trenutku zna u kojoj se poziciji nalazi naše tijelo i tako osvještava posturalne mišiće koji drže tijelo uspravnim. (1).

## 2 CILJ RADA

---

Cilj ovoga rada je predstaviti problematiku loše posture u mladenačkoj dobi i pobliže objasniti neke kineziterapijske metode. U cijeloj fizioterapiji pokret označava najbitniji i nezamjenjivi element bilo kakve rehabilitacije ili habilitacije. Stoga kao što i sama riječ govori kynesisis pokret, ništa drugo ne može nadoknaditi vježbe tj. kinezioterapiju. Cilj vježbi je poboljšanje posture i ispravljanje deformacija kralježnice. U razdoblju adolescencije najčešće se razvijaju posturalne promjene a to su skolioza, kifoza te lordoza.

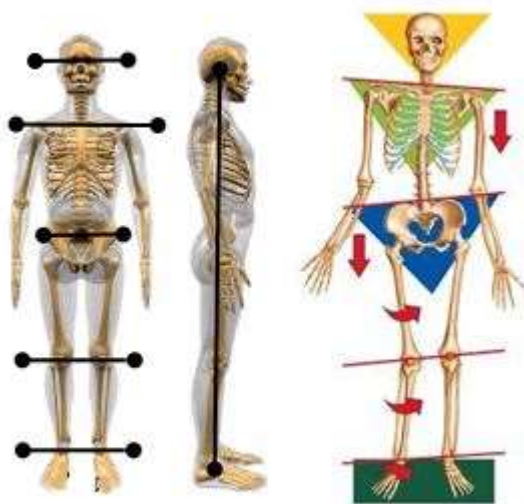


### 3 POSTURA

---

Posturom nazivamo stav ili držanje tijela, (lat. positura- položaj). Istraživanja posture čovjeka su nas dovela do zaključka, da ne postoji «univerzalan» model dobre posture. Ali najbolja definicija dobre posture jest da je to ona postura pri kojoj se tijelo najmanje napreže da bi održalo stabilnu ravnotežu. (11,16)

Ispravan položaj tijela sastoji se od poravnanja tijela s maksimalnim fiziološkim i biomehaničkim stupnjem korisnog djelovanja, što pri djelovanju gravitacijske sile smanjuje stres i naprezanje sustava za kretanje. U ispravnom položaju tijela, gravitacijska linija prolazi kroz sredinu svih vertikalno poredanih spojeva. Gravitacijska linija je predstavljena vertikalnom linijom povučenom kroz gravitacijski centar tijela, smještenom na drugom sakralnom kralješku (S2), te povezuje središnju točku između očiju, centar brade, vrh prsne kosti, središte pubičnog dijela, te pada na sredinu između nožnih gležnjeva. Procjenjujući posturu s bočne strane; dobra postura ovisi o tomu prolazi li okomita linija kroz sredinu uha, te povezuje li, sredinu ramena, kuka, koljena i maleola. Odstupanja od simetričnosti predstavljaju poremećaje u posturi i biomehanici. (12,14)



Slika 1. Dobra i loša postura

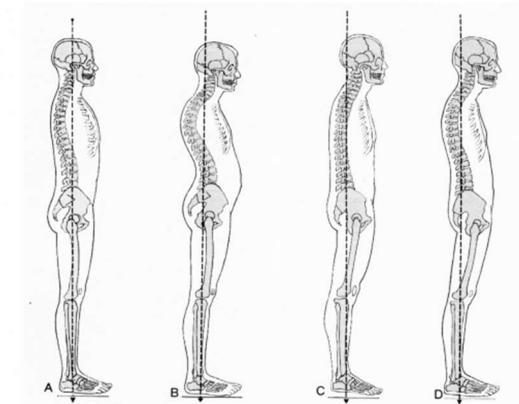
**Razlikujemo četiri osnovna tipa držanja tijela što se još i naziva i Braunova skala:**

**Tip A** - predstavlja pravilnu posturu s pravilnim krivuljama. Cervikalna lordoza je očuvana zajedno s pravilnom torakalnom kifozaom gdje nema mišićnih deficita, te je zdjelica u neutralnoj poziciji što utječe na pravilnu lumbalnu lordozu.

**Tip B** - pokazuje nepravilnu poziciju zdjelice koja je u prednjoj rotaciji, pri čemu se smanjuje kut između zdjelice i natkoljenice i dolazi do hiperlordoze, odnosno povećanja lumbalne lordoze. Razlog može biti preslabi trbušni mišići i skraćeni pregibači kuka. Cervikalna kralježnica je također u hiperlordozi, mogući uzrok su slabost fleksora vrata i prenapetost m.trapeziusa i m. levatora scapulae. Torakalna kifoza je prenapetost, mišićni deficit se može pronaći u mišićima stražnje rotatorne manžete koji stabiliziraju lopaticu, dok su mišići prednje rotatorne manžete su prenapeti.

**Tip C** - kod ovog prikaza vidimo da je torakalna kifoza naglašena, uzrok može biti prenapetost mišića prsa i slabost stražnje rotatorne manžete, lumbalna lordoza je smanjena te je vidljiva stražnja rotacija zdjelice. Cervikalna lordoza je prenapetost, mišićni uzrok možemo pronaći u nedostatku jakosti dubokih fleksora vrata. Koljena su u blagoj hiperekstenziji.

**Tip D** - prikazuje ravna leđa bez naglašanih krivulja. Torakalna kifoza je mala, lumbalne lordoze nema, razlog može biti skraćenje mišića stražnje strane natkoljenice i zdjelice je u stražnjoj rotaciji. Vidljiva je hiperekstenzija u koljenskom zglobu funkcionalne deformacije, odnosno one koje se mogu ispraviti planiranim vježbama snage, mobilnosti i istezanja.



Slika 2. Braunova skala (kod ove slike označiti na slici A,B,C,D)

Kod djece i adolescenata kronološka i biološka doba vrlo je varijabilna stavka te svako dijete raste i razvija se različitim tempom. Generalno gledajući, tijelo ima dvije faze rasta, pri rođenju do faze pred pubertet, te u doba puberteta kad dolazi do pubertetskog zamaha rasta i razvoja.

Aktivnost poput trčanja, plivanja ili nekih sportskih timskih igara pozitivno utječu na rast i razvoj ali samo ako je opterećenje treninga kontrolirano i u skladu s dobi mladih sportaša. Sportovi koji podliježu dominaciji određene strane tijela, poput tenisa i dr., stvaraju mišićni disbalans i mogu potencirati različite probleme. Zato je bitno raditi kompenzacijske vježbe za ujednačavanje i smanjenje mišićnog disbalansa i usmjeravanja rasta i razvoja u pravome smjeru. Vježbama jačanja, istezanja i mobilnosti možemo pozitivno utjecati na razvojne smetnje prije nego postanu posturalni deformiteti. (1)

### **3.1 NEPRAVILNO ILI LOŠE TJELESNO DRŽANJE**

Definiranje nepravilnog ili lošeg držanja u djece i mladih sadrži i jedan neriješeni praktički problem, a to je pitanje standardnih vrijednosti, odnosno njihove varijabilnosti s obzirom na konstituciju tijela, nasljedne sklonosti, tipove držanja, spolne karakteristike, razvojnu dob, geografska obilježja i rasu. Loše držanje možemo definirati i kao početno razbijanje biomehaničke ravnoteže kralježnice. Skupine mišića koje održavaju kralježnicu u uspravnom položaju uslijed simetričnog ili nesimetričnog popuštanja, zbog umora, uzrokuje nefiziološku konturu, odnosno krivljenje kralježnice kifotičnog tipa. To je faza kada na koštanim dijelovima još nema promjena, pa se slabost mišića može ojačati odgovarajućim vježbama i dovesti u stanje mišićne suficijentnosti s normalnim fiziološkim krivinama kralježnice.

Održavanje uspravnog stava i ravnoteže ostvaruje se kompleksnim djelovanjem posturalnog refleksa koji funkcionira na principu "povratne sprege". Na taj način on čini neprekidne manje korekcije tjelesnog držanja. Pri tomu ključnu ulogu imaju i osjetne informacije pristigle iz osjetnih receptora te vestibularnog i vizualnog sustava. Obilje informacija pristiglih iz navedenih mehanizama kontrole tjelesnog držanja omogućuje uspješno održavanje uspravnog stava, tj. tjelesnog držanja. (9,16)

## **3.2 ETIOLOGIJA NEPRAVILNOG TJELESNOG DRŽANJA**

Brojni faktori imaju utjecaj na pojavu loše posture. Te faktore možemo podijeliti na endogene (anomalije razvoja, poremećen rad žlijezda s unutrašnjim lučenjem, i dr.), i na egzogene (rahitis, preboljele teške kronične bolesti, prijelomi i sl.). Postoje i drugi vanjski (ambijentalni) faktori koji mogu utjecati na lošu posturu u djece, a to su školski režim djeteta, dnevno, odnosno tjedno opterećenje, nepravilno sjedenje, spavanje na mekim ležajevima s povišenim jastukom, nošenje preteške školske torbe na nepravilan način, neusklađenost radnog namještaja s antropometrijskim karakteristikama djece, višesatno gledanje TV programa, strah, depresija, umor, neprikladna odjeća i obuća, nekorrigirane anomalije oka, nedovoljna ili nepravilna ishrana, nedovoljno osvijetljeno radno mjesto, psiho-emocionalni poremećaji, nedovoljna fizička aktivnost i vitalnost tijela i dr. Sve navedeno utječe na popuštanje mišićnih struktura, na slabljenje mišićne kontrole, što dovodi do poremećaja ravnoteže tijela, te do toga da gravitacijska sila privlači pojedine dijelove tijela i na taj način nastaju poremećaji posture. (16)

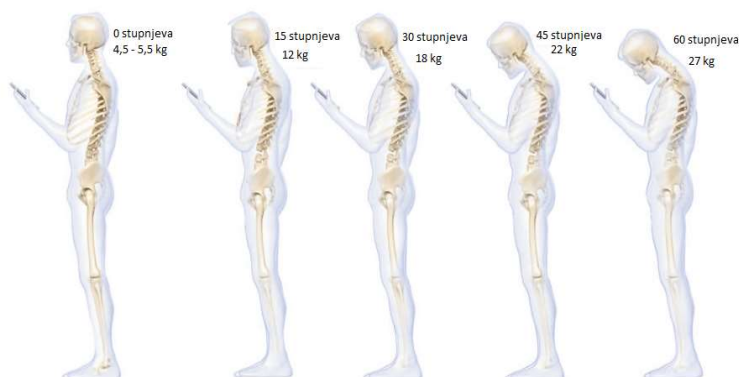Nedovoljna zrelost potpornog tkiva u djece razvojne dobi ne može funkcionalno pratiti statičko opterećenje pri dužem sjedenju. Stoga je potrebna mišićno-ligamentarna akcija i energetska potrošnja kako bi dijete svoje tijelo održalo u pravilnoj poziciji. Dječji energetske kapaciteti su mali te se djeca brže zamaraju pri čemu mišićni mehanizmi popuštaju pa čitava težina tijela opada na pasivne strukture (11).

Prema Vollu i Klimtu (1977) preporuke su da školska torba iznosi 10% tjelesne težine, te se ta norma još uvijek upotrebljava u današnjici kao sigurnosni standard. Istraživanje Dockrella, Kane & O'keefe (2006) provedeno na 57 učenika (prosječna dob 13.1 godina) došlo je do podataka da 68% školskih torba teži više od 10%. Od svih učenika 65% je nosilo školsku torbu na oba ramena, dok je ostatak nosio torbu na razne načine nepogodne za kralježnicu. (1)

## **3.3 ZAŠTO PRATITI I VREDNOVATI STANJE POSTURE?**

Zabrinjavajući su podaci da već pri upisu u prvi razred osnovne škole, oko 20% djece ima problem loše posture, te da se taj postotak povećava, a po završetku osnovnog školovanja iznosi oko 40%. Važno je sustavno pratiti promjene posture tijekom svake školske godine, počevši s

upisom djeteta u prvi razred. Tako bi se prikupile informacije od iznimne važnosti učiteljima, roditeljima, profesorima tjelesne i zdravstvene kulture u višim razredima. One bi im omogućile uvid u stvarno stanje rasta i razvoja djeteta. Na osnovu tih informacija profesori bi mogli preciznije definirati ciljeve i zadaće sata tjelesne i zdravstvene kulture, te pravilnim odabirom tjelesnih aktivnosti i vježbi omogućiti djetetu pravilan rast i razvoj. Također jedan od važnih ciljeva takvog praćenja posture bi bio obavijestiti dijete i njegove roditelje o statusu njegove posture te ako je potrebno uputiti ih i na savjetovanje s liječnikom. Ono što je najvažnije, moglo bi se pravovremeno djelovati na pojavu loše posture, te na taj način ne bi dopustili da funkcionalni poremećaji prijeđu u strukturalne. Sustavnim provođenjem vježbi, mogle bi se pravovremeno umanjiti ili čak otkloniti posturalne promjene koje utječu na način i kvalitetu života. (12)



Slika 3. Mobitel poza (dr. Kenneth K. Hansraj)

### 3.4 MIŠIĆNA AKTIVNOST U ODRŽAVANJU STOJEĆEG STAVA

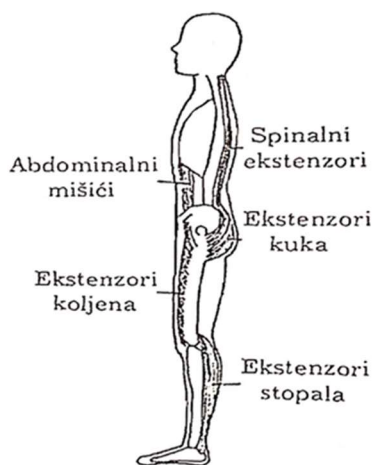
Uspješno održavanje stojećeg stava zahtijeva aktivaciju određenih mišića po segmentima tj. njihovu statičku kontrakciju.

Antigravitacijski mišići koji održavaju fiziološku cervikalnu lordozu su m. splenius capitis, m. longissimus capitis te m. semipinalis capitis. M. erector spinae, koji se sastoji od m. iliocostalis, m. longissimus te m. spinalis glavni je „uspravljač“ kralježnice koji se suprotstavljaju pregibačima trupa, abdominalnim mišićima. Za mišićnu ravnotežu kuka zaslužni su m. iliacus te m. psoas major zajedno čineći m. iliopsoas (pregibač trupa te natkoljenice), m. gluteus maximus

(ekstenzor, vanjski rotator), m. rectus femoris i m. sartoriusom nasuprot stražnjoj skupini natkoljenih mišića m.bicepsfemorisu , m . smitendinosusu te m. semimembranosusu, natkoljeni mišići abduktori nasuprot aduktorima, unutarnji rotatori nasuprot vanjskim rotatorima.

Mišićnu ravnotežu koljena uvjetuje već spomenuta skupina mišića stražnje strane natkoljenice, zatim m. gastrocnemius te m. popliteus te s prednje strane m. quadricepsfemoris. U stopalu sudjeluju dorzalni fleksori nasuprot plantarnim fleksorima, m. tibialis odnosno m. triceps surae.

Za stabilnost zdjelice odgovorna je aktivnost m. psoas majora i mišića donjeg dijela leđa nasuprot aktivnosti m. gluteusmaximusa, mišića stražnje strane natkoljenice te abdominalnih mišića.(12)



Slika 4. Posturalni mišići

### 3.5 LUMBOSAKRALNI KUT

Lumbosakralni kut je kut između linije paralelne sa tlom i linije povučene kroz promontorij trtične kosti. Normalan iznosi 30 stupnjeva i svako povećanje ili smanjenje sa sobom nosi određene posljedice te izravno utječe na stabilnost posture pojedinca. Skraćenje fleksora kuka dovodi do anteriornog tilta zdjelice te posljedično povećanja lumbalne lordoze i lumbosakralnog kuta. Jačanje paravertebralne muskulature uzrokuje stvaranje posteriornog tilta, izravnanje lumbalne lordoze te smanjenje lumbosakralnog kuta, dok je ekstenzija u zglobu kuka povećana.

Pri normalnoj posturi sile su raspršene lumbalnom zakrivljenošću. Kada je lumbosakralni kut smanjen, više sila (od težine gornjih ekstremiteta) je direktno raspoređeno na trupove kralježaka i intervertebralne diskove, uzrokujući povećanu kompresiju. (15)

## **4 PLANIRANJE I PROGRAMIRANJE FIZIOTERAPIJE KOD POSTURALNIH PROMJENA KRALJEŽNICE**

---

Proces fizioterapije započinje izradom plana na temelju fizioteraputske dijagnoze. Fizioterapeutska intervencija treba ciljano biti usmjerena pacijentu, njegovim glavnim problemima i istovremeno ga tretirati kao cjelokupnu osobu.

Cilj fizioterapije kod deformacije kralješnice treba prilagoditi:

1. Očekivanjima pacijenta (adolescent)
2. Očekivanjima roditelja (skrbnika)
3. Očekivanjima fizioterapeuta (3)

### **4.1 CILJEVI FIZIOTERAPIJE KOD DEFORMACIJE KRALJEŽNICE**

1. Funkcionalno stabiliziranje deformacija (kifotičnih krivina, skolioćnih krivina, ravnih leđa)
2. Korekcija, ispravljanje te zaustavljanje progresije deformacija kralješnice unutar zamaha rasta (prevencija sekundarnih oštećenja i operativnih zahvata na kralješnici)
3. Redukcija boli
4. Sekundarna prevencija u odrasloj dobi (smanjenje bolnosti, asimetrićna funkcija ekstremiteta, skraćenja određenih mišića ramena i kuka, poboljšavanje kardiopulmonalnih funkcija)

Kada uzmemo u obzir kompleksnost deformacija kralješnice (trodimenzionalna deformacija) postavljanje ciljeva fizioterapije će se individualno modificirati prema nekoliko faktora:

1. Dob pacijenta: važno je utvrditi koje su kognitivne, perceptivne i koordinantne sposobnosti pacijenta jer to određuje izbor terapijske metode
2. Životne navike i poslovne navike (odrasli pacijenti)



3. Veličina deformacije: različiti su terapijski pristupi malim (početnim) deformacijama u odnosu na uznapredovale krivine
4. Klinički relevantan funkcionalni uzorak krivine
5. Pokretljivost kralježnice i korijenskih zglobova (ramena, kukova, iliosakralni zglobovi)
6. Mišićni status i njihova ravnoteža: osobito m.psoas maior, autohtona muskulatura
7. Osnovno obilježje: često su deformacije kralježnice sekundarni, pridruženi simptomi nekih težih sustavnih oboljenja ili posljedica nekih oštećenja. Prenatalna i postnatalna anamneza će nam u slučaju djece često pružiti vrijedne informacije o uzroku nastajanja deformacije kralježnice
8. Compliance (suradnja) pacijenta: od izuzetne važnosti i osobna motivacija pacijenata jer su ciljevi dugoročni. Zbog osjetljive životne dobi i pritiska svakodnevnog vježbanja i nošenja ortoza, psihološki problemi kod pacijenta nisu rijetkost. Uloga fizioterapeuta u motiviranju i vođenju pacijenta i njihovih roditelja zahtjeva stručne i ljudske, empatične elemente. Često je potrebno sve probleme verbalizirati i kroz fizioterapiju se doticati i drugih područja medicine. Tu će doći do izražaja potrebitost interdisciplinarnе suradnje s kliničkim psihologom koji ima značajno mjesto u rehabilitaciji idiopatskih adolescentnih kifoza i skolioza. (3)

## 4.2 FIZIOTERAPEUTSKA DIJAGNOZA

Na temelju kompleksnih i iscrpnih metoda fizioterapeutske procjene kojima se prikupe višestruke informacije, slijedi analiza i donošenje fizioterapeutske dijagnoze. Fizioterapeutska dijagnoza je temelj na čijoj osnovi fizioterapeut započinje izradu plana i programa, kao i postavljanje ciljeva svoje fizioterapeutske intervencije.

U okvirima fizioterapije deformacija kralježnice planiranje i programiranje fizioterapije je proces koji sadržava niz strukturalnih elemenata za provođenje i facilitaciju korekcijskih vježbi, osnova svoje deformacije i bolesti, kratke anatomije kralježnice, derotacijskog disanja i pravilne posture. To zahtjeva određeno vrijeme koje fizioterapeut treba planirati.

Podjela svake vježbe na manje elemente olakšava posredovanje, programiranje i provedbu terapije. Ovako raščlanjivanje omogućava diferencijalno prepoznavanje poteškoća u motoričkom učenju pacijenata, olakšavanje istih kao i prosudbu o individualnom prilagođavanju i modifikaciji specifičnih vježbi za određenog pacijeta npr. vježbe na lopti po Klein-Vogelbachu, vježbe na terapijskom trampolinu, fizioterapija pomoću aparata.(3)

### **4.3 STRUKTURALNI ELEMENTI PLANIRANJA I PROGRAMIRANJA TERAPIJE**

#### **1. IME VJEŽBE**

Je važno jer nudi napomenu pacijentu koja se lako pamti i vizualizira. Može se priložiti i odgovarajuća slika ili skica terapijske situacije.

#### **2. CILJ VJEŽBE**

Sadržava težište i osobitosti koje vježba treba ostvariti. S ciljem raste motivacija. Uz pomoć cilja će se ponašanje pacijenta (postura) planirano mjenjati. On nudi mogućnost participacije u odlučivanju i odgovornosti te vodi preuzimanju samostalnosti u vježbanju.

#### **3. PARAMETRI VJEŽBANJA-BROJ PONAVLJANJA I PAUZE**

Prije početka fizioterapijskog tretmana potrebno je jasno postaviti i programirati parametra vježbanja. Broj serija vježbi, broj ponavljanja i pauze se usklađuju s psihofizičkim pretpostavkama svake individue.

#### **4. UTVRĐIVANJE POČETNIH POLOŽAJA I BAZIČNIH KOREKCIJA**

provodi se u kaudalno-kranijalnom smjeru i sadržava korekciju stopala, koljena, nogu, zdjelice, 3D korekciju tjelesnih bokova korekciju položaja ruku i namještanje glave

#### **5. PROTEZANJE**

Postupak koji pacijenti aktivno provode. Njime uzdužno protežu kralježnicu i otvaraju konkavite kao pripremno namještanje za nadolazeću korekciju uz lagano i mirno disanje.

#### **6. KOREKCIJSKO DISANJE je trodimenzionalno, rotacijsko disanje a sadržava udisanje u određena udisajna mjesta u kaudo-kranijalnom smjeru u točno određenim smjerovima. Pri tom će se dugo i polako udisati na nos a zatim zvučno s laganim kočenjem usnica izdisati na usta.**

#### 7. GLAVNI DIO VJEŽBE-POSTIŽE SE CILJ VJEŽBE

Za vrijeme izdisaja provode se specifični elementi korekcije kralježnice i cijelog tijela. Pacijent se pri tome približava sukcesivno maksimalnoj korekcijskoj poziciji sve do strukturalnih granica. Glavni dio vježbe se mora naučiti i provoditi s posebnom pažnjom. Provođenje vježbe olakšava jasno vođenje i facilitacija ciljanih mišićnih kontrakcija što provodi fizioterapeut. Željeno djelovanje vježbe se razrađuje, utvrđuje i potiče preko FEEDBACKA sustava (verbalno, vizualno, taktilno)

#### 8. PAUZE NAKON SERIJA VJEŽBI

Završne izometričke kontrakcije, u pauzama između serija vježbi preuzima se željeno svakodnevno držanje tijela i određeni blokovi tijela se ciljano opuštaju. Aktivne pauze s vježbama automobilizacije se ukladuju s težištem vježbe. Na kraju vježbe, nakon posljednjeg ponavljanja u seriji, slijedi izometričko korekcijsko napinjanje muskulature. Pri tome će se sve korekcije zadržavati i etablirati submaksimalnim mišićnim kontrakcijama za vrijeme 2-3 respiratorna ciklusa.

#### 9. TRANSFER U SVAKODNEVNI ŽIVOT

U konačnici u završnom izometričkom napinjanju muskulature pacijent preuzima svoje željeno svakodnevno držanje tijela ili držanje u mirovanju. (3)

Konačan cilj kineziološkoga tretmana je integracija posturalne korekcije koja se postiže u držanju tijela i u svakodnevnim pokretima. Terapeutski program mora se prirodno odraziti na funkcionalno prilagođavanje i mora znati organizirati životne navike koje će subjekt odgovoriti od aktivnosti koje potiču i razbuktavaju bol ili pogoršanje skolioznoga zakrivljenja kralježnice.

(8)

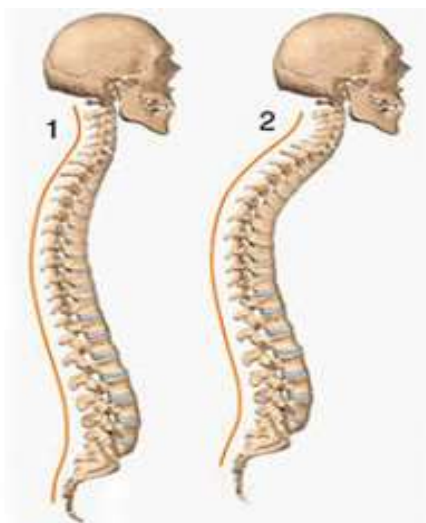
## 5 KIFOZA

---

Riječ kifoza potječe iz grčkog od riječi kyfos što znači svinut, iskrivljen i znači iskrivljenje kralježnice u obliku grbe prema natrag a definicija suprotna tome je lordoza. Kifoza je definirana kao pojačana fiziološka krivina kralježnice, odnosno poremećaj zakrivljenosti kralježnice u sagitalnoj (antero-posteriornoj) ravnini i konveksitetom grudnom (torakalnog) ili grudnog i slabinskog torakolumbarnog dijela kralježnice prema unatrag. Vrlo se često javlja u kombinaciji sa pojačanom lordozom, jer odstupanja u jednom pravcu obavezno povlače sa sobom odstupanja u drugom pravcu. (2,3,16)

Fiziološki kut toralne kifoze je od 20 °do 40° po Cobbu, a kod kuta većeg od 40° govorimo o torakalnoj kifozi kao deformaciji. Kut torakalne kifoze manje od 20° nazivamo torakalna hipokifoza, a ako je 0° ili negativan govorimo o torakalnoj lordozi. (3,6)

Postranična (LL) RTG snimka kralježnice u stojećem položaju bolesnika, s pogledom usmjerenim prema naprijed nam služi da odredimo granicu između fizioloških i patoloških zakrivljenosti kralježnice. Na takvim se rtg snimkama treba odrediti krajnji gornji i krajnji donji kralježak te metodom po Cobbu izmjeriti u stupnjevima vrijednost tražene zakrivljenosti u sagitalnoj ravnini. (2)



Slika 5. Kifoza

Danas vrlo često susrećemo dijete s pojačanom fiziološkom krivinom kralježnice. U djece kao i u odraslih kifoza može uzrokovati pogrbljen izgled. Time leđa dobivaju blago okrugli izgled i postaju bolna. Kod najtežih slučajeva kifoza uzrokuje probleme rada srca i pluća. Stoga, problem deformacije kralježnice u sagitalnoj ravnini, postaje sve više predmet zanimanja liječnika opće medicine, ortopeda, kineziterapeuta i pedagoga tjelesne kulture.

U kliničkoj praksi najčešće se susrećemo s adolescentnom kifozom- Mb. Scheurmann (Osteochondritis deformans juvenilis dorsi). Morbus Scheuermann je poremećaj rasta kralježnice. U vrijeme intenzivnog rasta kralježnica je izuzetno osjetljiva na jednostrana opterećenja (dugotrajna sjedenja, iskrivljena sjedenja itd.). Koštane promjene nastaju ako je nedostatno usklađivanje pokretanja i snaženja leđnih mišića i duboke autohtone muskulature. Dijagnoza će se donijeti na temelju tipičnih kliničkih znakova, čestih bolova u leđima, odgovarajućoj životnoj dobi te radioloških nalaza u sagitalnoj projekciji.(2)

## **5.1 GLAVNE KARAKTERISTIKE KIFOZE**

Glava savijena naprijed – ispred vertikalne linije, ramena pomaknuta naprijed i pojačana pogrbljenost, uvučen prsni koš, lopatice istaknute i odvojene od kralježnice te mlitav i ispupčen trbuh.

Vrlo je važno razlikovati kifotično loše držanje od kifoze. Kod kifotičnog držanja radi se samo o poremećaju držanja tijela koje se promjenom kržljanja i kotrakcijom muskulature može ispraviti. Međutim kod kifoze su prisutne strukture promjene na kralješcima, ligamentima i verebralnoj muskulaturi.

Točan uzrok nastanka kifoze nije poznat. Ona može nastati zbog oštećenja prednjeg nosećeg stupa (infekcija, prijelomi, osteoporoza), malformacija (morfološki defekt organa) kralježaka, a spominju se i neuromuskularni uzroci. (6,16)

## **5.2 PODJELA KIFOZE**

### **1) Po svom porijeklu:**

-urođena (zbog urođenih anomalija na kralježnici)

-stečena (uzrokovane bolestima i traumama; najčešći uzrok je rahitis, zatim razne povrede u predjelu grudne kralježnice itd. )

## **2) Na osnovu uzrasta:**

-infantilne

-juvenilne

-adolescentne (m.Scheuermann): Deformitet je uvjetovana promjenama na trupovima torakalnih kralježaka, vrlo je važna rana dijagnostika i provođenje korektivnih vježbi. Kod muške djece se češće javlja. Stupanj kifoze metodom po Cobbu iznosi 45°-50°. (15)

-staračke

Tri su razdoblja za razvoj kifoze na osnovu uzrasta:

- 1) Doba prvog uspravnog djeteta tj. doba od prve godine života,
- 2) Sedam godina ili doba upisa u školu
- 3) Pubertet

## **3) Na osnovu segmenta kralježnice: - torakalne**

-torakolumbalne

## **4) U funkcionalnom smislu mogu biti:**

-funkcionalne (ispravljaju se i na RTG snimci nema promjena na kralješcima)

-strukturalne (ne ispravljaju se i na RTG snimci postoji klinasta deformacija kralježaka).

## **5) Hauberg kifoze etiološki dijeli na:**

-prirođene kifoze

-kifoze kod sistemnih oboljenja

-nasljeđene kifoze

**Razlikujemo još i:**

**6) upalna kifoza** ( u sklopu upalnih procesa koji nastaju u predjelu kralježnice – tuberkulozna, reumatska)

**7) idiopatska kifoza** (razvija se rastom dječjeg organizma) (6,7,15)

### **5.3 KINEZIOTERAPIJA KOD KIFOZE**

Glavna metoda liječenja kifoze je kinezioterapija. Uz nju mogu se primjenjivati i nošenje steznika te također eventualno korekcija gipsom. Operativno liječenje rijetko dolazi u obzir.

Ciljevi u liječenju kifoza su:

- 1.) smanjenje kifoze
- 2.) jačanje abdominimalne muskulature koja je često nedovoljno razvijena
- 3.) borba protiv respiratornih insufijencija koje ponekad prate kifozu, pomoć u vježbi disanja u ritmu s drugim pokretima. Vježbe se izvode u ležećem stavu, četveronoške i na kraju liječenja u stojećem stavu.

Osnovni ciljevi vježbi za korekciju kifoza su:

- istezanje mišića prednjeg zida grudnog koša
- pravilan stav pri stajanju, sjedenju i ležanju
- aktivno istezanje kralježnice po uzdužnoj osovini(vježbe u visu)
- istezanje mišića stražnje lože natkoljenice
- korekcija pojačane lumbalne lordoze
- radi se na istezanju trbušnih mišića i skraćivanju paravertebralnih
- elastično razgibavanje kralježnice u cjelini

- povremena pasivna korekcija kifotične krivine reklinacijskog oslonca (preko medicinske lopte, savijenog ručnika i sl.).

Od sportova preporučaju se svi koji potiču istežanje kralježnice (košarka, badminton, skijanje, jahanje, plivanje, ritmička gimnastika te plesovi i balet).

S druge strane treba izbjegavati opasne i bolne pokrete za kralježnicu kao npr. bacanja i padovi u judu, hrvanje, preskoci i skokovi u gimnastici, veslanje, trčanja na srednje i duge pruge, intenzivni trening s velikim opterećenjem i naprezanjem, treninzi s vanjskim opterećenjem (dizanje utega) i sl. Također se preporuča izbjegavati nefiziološke pokrete poput opterećenja u fleksiji, vježbe intenzivne snage, plivanje kraul i delfin tehnikom odnosno sve vježbe i sportove koji toniziraju prsne i trbušne mišiće, naročito prije 20. godine. Poželjno je provoditi raznovrsne vježbe te izbjegavati asimetrične vježbe. Za korekciju kifoze u lakšim slučajevima nefiksirane krivine uz kineziterapiju mogu se koristiti i ortopedska pomagala. Korektivne vježbe se izvode najmanje dva puta nedeljno, a ponavljanje i uvježbavanje pokreta, da bi bilo efikasno, treba da se obavlja svakodnevno. (6)

#### **5.4 VJEŽBE DISANJA (KIFOZA)**

Zbog prevencije respiratornih infekcija pri provođenju kineziterapije važno je uputiti bolesnika na pravilno izvođenje vježbi disanja. Kinezioterapija počinje istežanjem svih skraćenih struktura s naglaskom na mišiće prednjeg grudnog koša.

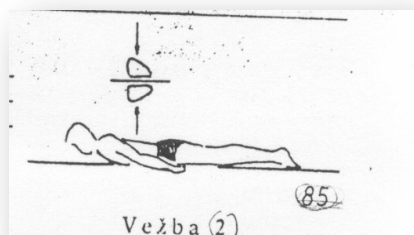
Opis vježbe: Pacijent je u sjedećem položaju, ruke treba položiti na kukove. Potrebno je izvesti pokret skupljanja lopatica i istežanja prednjih grudih mišića, ramena se polako povlače prema nazad. Kod izvođenja pokreta izvodi se udisaj, a kod vraćanja u početni položaj izvodi se izdisaj. (15)

Ovo je vrlo jednostavna vježba s kojom možemo započeti kineziterapiju kod svih deformacija kralježnice.



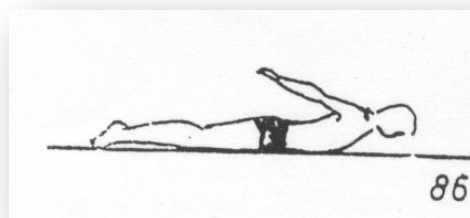
### 5.4.1 Početni položaj ležeći na stomaku (dinamičke vježbe) (7)

Vježba 1



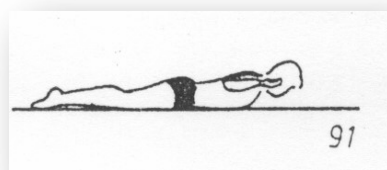
Iz početnog položaja (ruke pored tijela) dizanjem ramena pripajati lopatice uz kralješnicu, istovremeno dizati i glavu od podloge.

Vježba 2



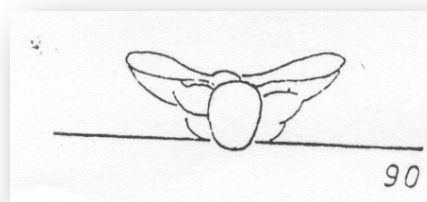
Iz p.p. kao u vježbi 1. podizati ruke sa dlanovima okrenutim prema tlu i licem prema podlozi.

Vježba 3



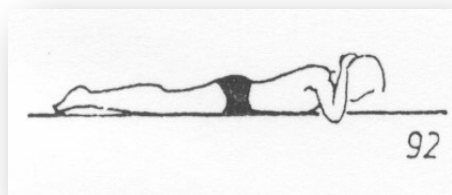
U p.p. ruke su na podu, savijene u laktovima tako da podlaktica i nadlaktica čine ugao od  $90^{\circ}$  laktovi su u visini ramenog pojasa, dizati glavu, grudni dio kralježnice i ruke do primicanja lopatica uz kralježnicu.

Vježba 4



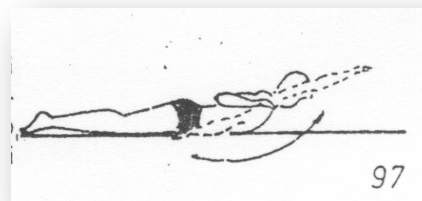
U p.p. ruke su savijene u laktovima prepletenih prstiju na potiljku, dizati što više glavu od tla i grudni dio kralježnice.

Vježba 5



Iz p.p. dizati glavu što više gore.  
Lice okrenuto prema tlu. Rukama  
prepletenih prstiju na potiljku  
davati snažan otpor.

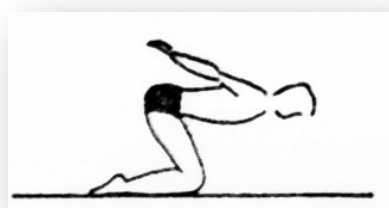Vježba 6



Iz p.p. ruke pored tijela, dlanovi prema podlozi  
Odižući ruke, dovesti ih kroz odručenje  
do uzručenja. Cijeli pokret se odvija iznad  
nivoa ramenog pojasa uz dizanje grudnog dijela  
kralježnice i glave. Istim putem vratit nazad.

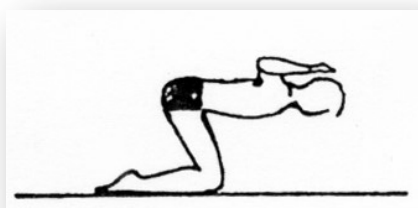
#### 5.4.2 Početni položaj visoki klečeći i sjedeći sa ispruženim koljenima (7)

Vježba 1



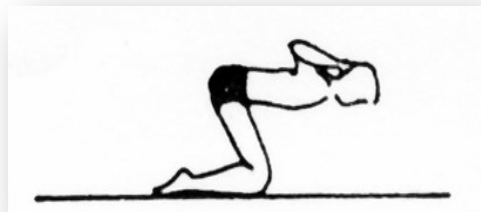U p.p. ruke su iza tijela sa prepletenim  
prstima. Opružati ruke povlačeći ih što  
više unazad i gore sa istovremenim  
okretanjem dlanova unazad i  
pripajanje lopatica uz kralježnicu.

Vježba 2



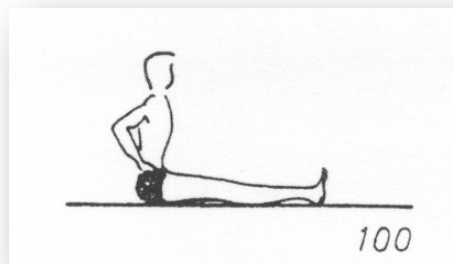
Iz p.p. ruke saviti, laktovi u visini  
ramena. Nadlaktica i podlaktica pod  
kutom od  $90^{\circ}$ . Uz opružanje grudnog  
dijela kralježnice (elongacija)  
povlačiti podlaktice što više unazad.

Vježba 3



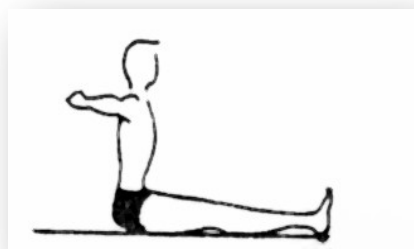
U p.p. ruke su savijene u laktovima, prsti prepleteni, dlanovi na potiljku. Povlačiti laktove što više unazad ne odvajajući dlanove od potiljka, grudni koš isturiti naprijed.

Vježba 4



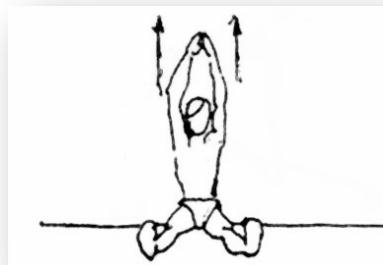
Iz p.p. sa rukama oslonjenim na zdjelicu istegnut kralježnicu odupirući se rukama, pri tome glava ostaje u produžetku kralježnice, ramena povlačiti prema dole.

Vježba 5



U p.p. ruke su u odručenju dlanovima dlanovima okrenutim unaprijed. Povlačiti ruke nazad pripajajući lopatice uz kralježnicu. Pri izvođenju ovog pokreta paziti da ruke ne idu ispod ramena

Vježba 6



Ruke savijene, prsti isprepleteni s dlanovima na potiljku, opružati ruke iznad glave, okrećući dlanove gore. Ne rasplićući prste povlačiti što više ruke unazad.

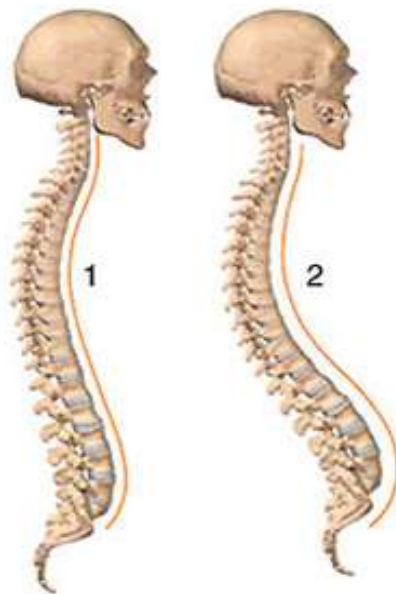
## 6 LORDOZA

---

Lordozu definiramo kao deformitet kralježnice u lumbosakralnom dijelu koja se manifestira pojačanom zakrivljenošću fizikalne lordoze. Primarno pogađa slabinski dio leđa, ali može pogađati i vratni dio. U sagitalnoj ravni konveksitet je okrenut unaprijed.

Normalna kralježnica pokazuje fiziološku lordozu vratnog dijela u vrijednosti od 3 do 4 cm., te u slabinskom dijelu 4 do 5 cm. Veličina lordoze mjeri se u stupnjevima po Cobbu i mjerenjem udaljenosti lumbalnog dijela udubljenja od vertikalne linije viska (potiljak-pod) u centimetrima. Javlja se često u kombinaciji sa kifozaom, te je u uskoj vezi sa stupnjem prednje inklinacije zdjelice i s njom je proporcionalna. (6,7)

Na isti način kao i kod kifoze određujemo da li se radi o fiziološkom ili patološkom zakrivljenju kralježnice. Uz pomoć postranične (LL) RTG snimka kralježnice u stojećem položaju bolesnika, s pogledom usmjerenim prema naprijed treba odrediti krajnji gornji i krajnji donji kralježak te metodom po Cobbu izmjeriti u stupnjevima vrijednost tražene zakrivljenosti u sagitalnoj ravnini. (2)



Slika 6. Lordoza

## 6.1 GLAVNE KARAKTERISTIKE LORDOZE

- glava nešto zabačena unazad od linije vertikale
- grudni koš ravan ili ispupčen
- fiziološka lordotična krivina naglašena
- zdjelica u cjelini pomaknuta unaprijed i dole
- koljena u pojačanoj ekstenziji (hiperekstenziji)
- stopala načešće insuficijentna (6)

## 6.2 PODJELA LORDOZE

- 1) **Po svom porijeklu:** -kongentalne (nastale tokom rođenja)
  - stečena (uzrokovane bolestima i traumama);
- 2) **Na osnovu vremena nastanka:**-primarno
  - sekundarno
- 3) **Na osnovu anomalija sakruma:** -konstitucionalna lordoza (7)

### 6.2.1 Lordoza djece

Nastaje u dječjem dobu kao posljedica rahitisa ili slabosti pojedinih mišićnih grupa. Po nekim autorima susreće se više kod ženske djece. U razvoju lordoze postoje stadiji na koje možemo naići tokom same deformacije:

- funkcionalni stadij ili lordotično loše držanje
- strukturalni– fiksirani stadij ili prava lordoza. (7)

### 6.3 KINEZIOTERAPIJA KOD LORDOZE

Kinezioterapija ima za cilj da korekcijom lumbalne lordoze do fizioloških granica utječe na pravilno držanje tijela. Veliku ulogu ima odabiranje početnog položaja za izvođenje vježbi kako bi se aktivirali i ojačali oslabljeni mišići, naročito trbušnog predjela, te da na taj način poslije izvjesnog vremena dođe do vraćanja zdjelice u normalan položaj.

U svim početnim slučajevima nije potrebno vršiti istezanje skraćenih mišića konkavne strane jer se uspjeh može postići samo primjenom odgovarajućih vježbi za jačanje konveksne strane.

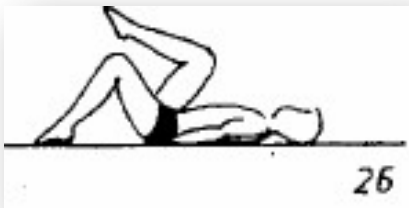Vježbe istezanja daju se samo kada je razvoj deformiteta došao već do težeg stadija skraćanjem mišićno–ligamentarnih elemenata.

Preporučuje se izvođenje slijedećih vježbi:

- aktivne vježbe trbušne muskulature u stojećem, ležećem i sjedećem stavu (vježbe treba izvoditi na suhom, ili u vodi, ili kroz adekvatne sportske igre)
- istezanje m. kvadratuslumborum koji je obično jače skraćen,
- toniziranje m. iliopsoasa obostrano pod uvjetom predhodno pasivno korigirane lumbalne lordoze
- vježbe za smanjenje inklinacijskog kuta zdjelice. (6,7)

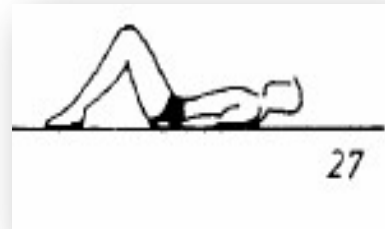### 6.3.1 Početni položaj ležeći na leđima sa nogama savijenim u koljenima (7)

Vježba 1




Iz početnog položaja naizmjenično jedno pa drugo koljeno privlačiti što bliže grudnom košu. U kasnijem periodu vježbanja, raditi s obje noge zajedno.

Vježba 2



Iz p.p. ne oslanjajući se na ruke, podizati glavu licem prema gore ili grudnom košu.

Vježba 3




Iz p.p. ispružiti obje ruke i dizati ih prema koljenima, odižući glavu i rameni pojas. Stopala su na tlu.

Vježba 4



Iz p.p. oba stopala odvojiti od tla i koljenima kružiti u jednu i drugu stranu, nastojati da se sastavljena stopala što manje pomiču.

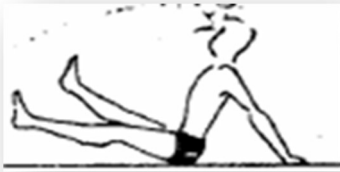### Vježba 5



Iz p. p. odvojiti stopala od tla i zatim oba koljena zajedno približavati prema tlu u jednu, a zatim u drugu stranu.

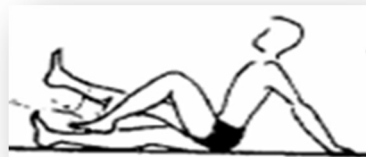### 6.3.2 Početni položaj sjedeći sa ispruženim nogama (7)

Vježba 1



Iz p.p. opružene noge raznožiti, sastavit pa spustiti u p.p.

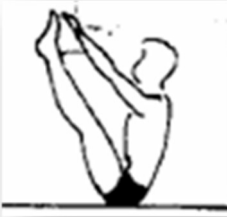Vježba 2



Iz p.p. saviti koljena sa stopalima podignutim neznatno iznad tla, pa ih opružiti i lagano spustiti u p.p



Vježba 3



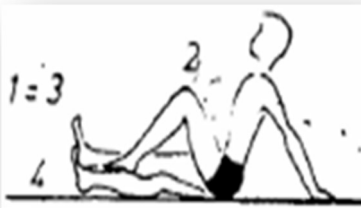Iz p.p. podignut opružene noge i istovremeno privlačiti grudni koš, a šakama dodirnuti stopala podignutih nogu.

Vježba 4



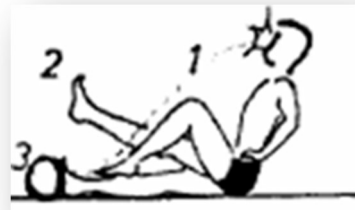Iz p.p. opruženim gornjim dijelom tijeka ići unazad. Paziti da ne dođe do pojačane krivine u slabinskom dijelu.

Vježba 5



Iz p.p. podići opružene noge u koljenima, saviti ih, opružiti i lagano spustiti u početni položaj.

Vježba 6



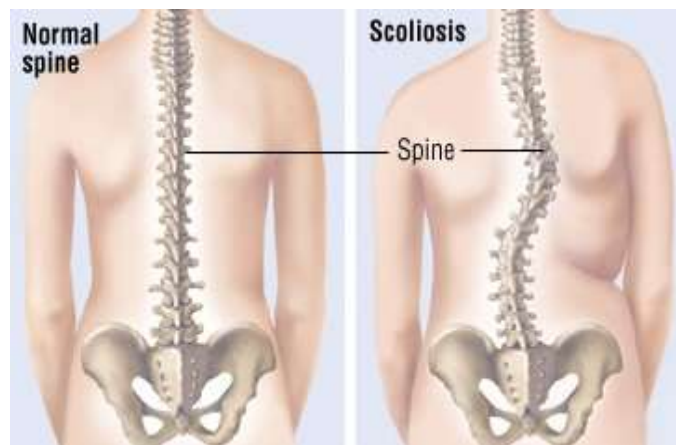
Raditi nogama kao u prethodnim vježbama, ruke postaviti na bok, laktovi nazad a nagib tijela zadržati kao pri osloncu rukama iza tijela

## 7 SKOLIOZA

---

Skolioza se prvi put spominje 3500 godina prije Krista a Hipokrat (460-280) ju je prvi opisao i tretirao. Galen je uveo sam pojam skolioze tj. definirao je kao iskrivljenje kralježnice u stranu. Obojica su osmislila razne sprave za mobilizaciju i imobilizaciju te razne vježbe. Skoliozu definiramo kao „Složenu strukturalnu deformaciju kralježnice koja se okreće na tri specijalne razine: na frontalnoj razini se manifestira lateralnom fleksijom, na sagitalnoj razini promjenama u iskrivljenjima ( često uzrokujući njihovo obrtanje) i na aksijalnoj s rotacijskim pokretom (3)

Anteriorno posteriorna (AP) snimka kralježnice u stojećem položaju, zlatni je standard dijagnoze skolioze, uz klinički pregled koji predhodi. Iz AP snimke jasno je vidljiva lateralna zakrivljenost (skolioza) no kada govorimo o skoliozi moramo naglasiti da je to iskrivljenje u sve tri ravnine. U frontalnoj ravnini dolazi do lateralnog savijanja, u sagitalnoj ravnini smanjena je fiziološka torakalna kifoza ili fiziološka lumbarna lordoza. U horizontalnoj ravnini nastaje torzija kralježaka oko uzdužne osi uz rotaciju kralježnice zajedno s rebrima. (5,6)



Slika 7. Skolioza

Također, treba razlikovati skoliotično držanje od funkcionalne skolioze i strukturalno iskrivljenje kralježnice. Skoliotično držanje definiramo kao nepravilno tjelesno držanje koje se trajno održava ili polagano izgubi s vremenom. Skoliotična držanja mogu se naći kod mlađih osoba u preko 20-30% slučajeva sa jednakom zastupljenosti u oba spola. Od svih skolioza najčešće se pojavljuje

idiopatska skolioza (80- 90 % slučajeva). Idiopatskoj skoliozi su sklonije žene nego muškarci u omjeru 4:1. Prema nekim istraživanjima kod starije životne dobi može se očekivati progresija 2-5 stupnja po godini. Glavni cilj kod liječenja skolioze je smanjenje povećanja zakrivljenosti. Terapija skolioze provodi se kroz različite metode fizioterapije kao što su: kineziterapija po Vojti i E- tehnika, trodimenzionalna terapija po Katharini Schroth, PEP-postupak i vježbe disanja. Ispitivanja su dokazala da intenzivna rehabilitacija u kombinaciji s nošenjem korzeta smanjuje broj operacija.

Funkcionalno, posturalni poremećaji rezultat su mišićnih neravnoteža koji se mogu ispraviti jačanjem antigravitacijskih posturalnih mišića i istežanjem antagonista. Strukturalni poremećaji uključuju nepravilnost kostiju i zglobova i obično ne reagiraju na tretmane vježbanja. **Adamov test** je jedan o testova kojim utvrđujemo da li je skolioza funkcionalna ili strukturalna.(12)

## 7.1 PODJELA SKOLIOZE

1)U odnosu na izgled koštane strukture kralježnice:

- funkcionalne (nestrukturalne)
- strukturalne

2)U odnosu na životnu dob: -infantivne

-juvenilne

-adolescentne

3)U odnosu na lokalizaciju: -totalna skolioza

-parcijalna skolioza

-kompenzatorna skolioza.

**Funkcionalne (nestrukturalne) skolioze** su patološka iskrivljenja kralježnice u kojima krivine kralježnice nisu fiksirane, zato se i zovu labave skolioze. Ne postoje elementi promjene strukture kosti i rotacija kralježnice. Nastaje kao posljedica lošeg držanja. Lako se

korigiraju pasivno a pogotovo u suspenziji tijela. Ovakva vrsta skolioza je najčešća. Među funkcionalne skolioze ubrajamo:

-KOMPENZATORNE: skoliotični položaje kompenzacije kojima se ublažuje neki drugi skeletni nedostatak koji je doveo do poremećaja uspravnog stava (npr. kraća noga, iščašen kuk, spondiloza, diskus hernija i dr.)

-POSTURALNE: dovode se u svezu s promjenama na bazi ligamentarno-mišićnog aparata, zbog ubrzanog pubertetskog razvoja i rasta.

-skolioze položaja BEZ VIDLJIVOG ORGANSKOG RAZLOGA (kao reakcija na bol kod išijasa).

U pretklonu funkcionalne skolioze ne pokazuju rebrenu grbu ako se predhodno korigira osnovni uzrok (npr. skraćenje noge i sl.).

**Strukturalne skolioze** su deformacije kralježnice u kojima je došlo do promjene u strukturi i morfologiji kralježaka iz bilo kog razloga. Tijelo kralježaka nije pravilno, simetrično, nego je klinasto sa promjenom smjera svojih nastavaka, poprečnih-processus transvesus, i stražnjih-processus spinosus, i sa deformacijom otvora u kralješku kroz koji prolazi leđna moždina. Strukturalno promijenjen kralježak više se ne može vratiti u normalan oblik niti se može postići derotacija kralježnice u cjelini.

Strukturalne skolioze mogu biti:

- kongenitalne

-stečene

**Kongenitalne skolioze** su one kada se dijete rađa sa izmjenjenim oblikom kralješka zbog abnormalnog razvoja skeleta kralježnice i okolnih struktura (rebara), te zbog displazije lumbosakralnog dijela, rascjepa kralježaka, sraštanja lumbalnog sa sakralnim kralješkom, anomalije zglobnih nastavaka kralješka i dr. Kongenitalne skolioze su uvijek strukturalne. Zastupljene su u 15% od ukupnog broja skolioza, a dijagnosticiraju se rendgenskim slikanjem kralježnice.

**Stečene strukturalne skolioze** su one kod kojih se promjena strukture i izgleda kralježaka događa u toku života. U 60-80% slučajeva razlog za to nije poznat, pa se takve skolioze zovu **idiopatskim skoliozama**. Brojnije su od kongenitalnih. Podjela stečenih skolioza po Cobbovoj etiološkoj klasifikaciji te ih po uzroku nastanka dijelimo na:

- neurotske skolioze (cerebralna kljenut, polimijelitis)
- miopatske skolioze (mišićna distrofija)
- osteopatske skolioze (distrofična koštana oboljenja)
- desmogene skolioze
- torakogene skolioze

**Podjela skolioza u odnosu na životnu dob:**

- infantilne—ako se jave do 4. godine života
- juvenilne— ako se jave u vremenu od 4. do 12. godine života (kod djevojčica), prosječno od 4. do 10. godine života
- adolescentne— ako se jave iza 10. godine života tj.u fazi dozrijevanja kostura.Više od 80% skolioza dijagnosticira se za vrijeme adolescencije

**U odnosu na lokalizaciju skolioze** mogu biti:

- totalna skolioza— kod koje dolazi do iskrivljenja čitave kralježnice u lijevu ili desnu stranu
- parcijalna skolioza— koja zahvaća samo pojedine dijelove kralježnice, tako da se razlikuje, na primjer, vratna, leđna ili slabinska
- kompenzatorna skolioza- kod koje se kralježnica krivi u jednom dijelu u desnu a u susjednom dijelu u lijevu stranu. Ona u tom slučaju izgleda u obliku slova S, pa se često zove “S-skolioza”. (6,7,15)

## 7.2 KINEZIOTERAPIJA SKOLIOZE

U početnom stadiju funkcionalnih skolioza rezultati liječenja su dobri, a u zakašnjelim stadijima, s pojavom strukturalnih promjena na kralješcima, rezultati su relativno dobri ili samo djelomični. Potpuna izlječenja u anatomskom smislu su rijetka, češće nemoguća, dok klinički izgled korigirane krivine može biti potpuno zadovoljavajući. U liječenju skolioza koristimo dvije metode:

- konzervativnu
- operativnu

Bez obzira na metodu izbora, uspjeh će ovisiti i od:

- vrste i lokalizacije skoliotične krivine (da li je funkcionalna, strukturalna, kongenitalna, idiopatska skolioza)
- stupnjevima po Cobbu
- vremena početka i izdašnosti terapije. (7)

Kineziterapija kod skolioza do oko 30 stupnjeva krivine jačanjem leđne muskulature može povoljno utjecati na ravnomjeran razvoj skeleta kralježnice i korekciju njene osovine. Problem simetričnog ili asimetričnog vježbanja treba prilagoditi vrsti i stupnjeva krivine.

Kineziterapijski program skolioza sadrži ove tipove vježbi

1. Vježbe disanja – provode se vježbe torakalnoga disanja ekspiratornoga tipa
2. Vježbe jačanja trbušne muskulature iz ležećega, polusjedećega i stojećega položaja posture
3. Vježbe korekcije sagitalnih krivina kralježnice (skolioze su ponekad praćene lumbalnom lordozom ili kifoza koju treba korigirati): u ležećem položaju čvrsto fiksirati zdjelicu (dotaknuti lumbalnom kralješnicom podlogu), u stojećem položaju lumbalnom kralješnicom dodirnuti zid, a pete su odmaknute naprijed, uz postepeno primicanje peta prema zidu, ako je prisutna kifoza iz potrbušnoga položaja korigira se pasivnim pritiskom

kineziterapeuta ili fizioterapeuta na kifotičnu krivinu ili podmetanjem vrećice pijeska pod trbuh bolesnika

4. Vježbe jačanja mišića leđnih ekstenzora – cilj vježbi je ojačati mišiće opruživače trupa i time stabilizirati kralješnicu u cjelini

5. Vježbe istezanja mišića m- quadratus lumborum koji je skraćen na strani konkaviteta krivine te pasivno korigirati stranu konveksiteta

6. Vježbe istezanja mišića stražnje lože natkoljenice i vježbe istezanja mišića adduktora natkoljenice (istežu se vježbama u smjeru addukcije)

7. Vježbe stava i posture – korekcija pred ogledalom

8. Vježbe pojačane mobilnosti kralješnice – cilj im je ostvariti što je moguće veću pokretljivost kralješnice. Najučinkovitije su vježbe u rasterećenim uvjetima, na primjer Klappove vježbe puzanja, a najlakše se razgibavati plivanjem. (8)

### 7.3 VJEŽBE DISANJA (SKOLIOZA)

Vježbe disanja nam omogućuju kontrolu pokreta i mobilizaciju cijelog prsnog koša te poboljšanje funkcije disanja. S njima ne samo da povećavamo volumen udisaja i samih pluća već i aktiviramo dijafragmu i intercostalne mišiće te pomoću njih povećavamo mobilnost prsnog koša i rebra. Individualizirane vježbe su od velike pomoći pri torakalnim skoliozama koje izravno utječu na prsni koš i rebrene lukove. Imobilizacijom konveksne strane te mobilizacijom konkavne dobivamo maksimalni efekt vježbi disanja a to je povećanje volumena.

Ispravnim izvođenjem vježbi jačanja i istezanja tj. postavljanjem kralješnice i paravertebralne muskulature kao i interkostalnih mišića u pravilan ili barem što pravilniji položaj, **svaka vježba postaje vježba disanja** ako u trenutku kada zauzmemo položaj ili aktivno izvodimo vježbu nekoliko puta maksimalno udahnemo i izdahnemo. (15)

## 7.4 TRODIMENZIONALNO LIJEČENJE SKOLIOZE PO KATHARINI SCHROTH

Ona je prva uočila da terapija skolioze mora biti individualna, te da mora počivati na trodimenzionalnoj korekciji krivina kralježnice i specijalnim, korektivnim, vježbama disanja koje podupiru derotirajući efekt.

Medicinske vježbe su individualne, ali jasno i detaljno definirane. Preciziran je početni položaj svake vježbu, zatim se kroz specijalne korektivne vježbe disanja izvodi aktivna derotacija. Fizioterapeut osim propisanih vježbi može koristiti i druge terapijske tehnike. (4)

### 7.4.1 Početni položaj ležeći na stomaku (7)

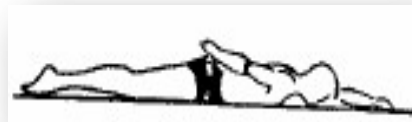Vježba 1



U p.p.osloniti se rukama na zdjelicu.  
Snažnim istezanjem kralježnice, s licem prema podlozi, povlačiti rameni pojas dole.

Ovo istezanje treba predhoditi svakoj vježbi kod deformitet kralježnice, a posebno onih koje su lokalizirane u grudnom dijelu.

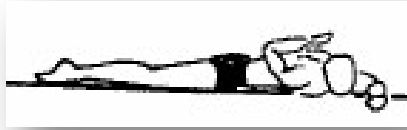Vježba 2



U p.p.lijeva ruka iznad glave, a desna tijela. Dizati glavu i rameni pojas zajedno sa rukama,uz što jače istezanje kralježnice.



### Vježba 3



Iz p.p. raditi isto kao u vježbi 1 sa otklonom u grudnom dijelu kralježnice

### Vježba 4



Iz p.p. lijeva ruka opružena iznad glave, desna savijena u laktu pored tijela. Uz elongaciju kralježnice podizati glavu i lijevu ruku a desnom vršiti snažan pritisak podlakticom na podlogu.

U kasnijem periodu može se kombinirati sa otklonom prema desnoj strani, što pritiskom desne podlaktice treba spriječiti

#### 7.4.2 Početni položaj četvoroonožni (7)

Vježba 1



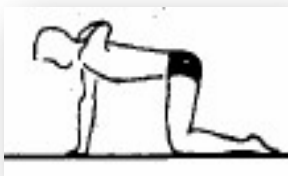Iz p.p.sa bokovima na potkoljenicama osloniti se ispruženom lijevom rukom desna ruka oslonjena podlakticom o podlogu sa laktom udaljenim od tijela. Podizati grudni dio kralježnice sa opruženom lijevom rukom uz elongaciju kralježnice, desna ostaje na podlozi.

Vježba 2



Iz p.p.kao u vježbi 1 desnu podlakticu odignuti od podloge i odvoditi u stranu Lijeva ruka ostaje na podlozi. Kasnije se može kombinirati sa podizanjem i lijeve ruke.

Vježba 3



Iz p. p. lijevu ruku saviti u laktu, istegnuti dohvatiti desno rame preko glave.

Vježba 4



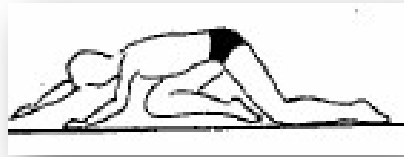
Iz p. p. doći u sjed na pete, obje ruke što više unaprijed i prebacit lijevu preko desne.

### Vježba 5



Iz p. p. obje ruke postaviti nešto ispred ramenog pojasa prstima Okrenutim prema unutra. Savijajući trup prema podlozi, zadržati što više. Pomaknuti se prema nazad bradom iznad same podloge.

### Vježba 6



Iz p. p. desno koljeno povlačiti što više naprijed između šaka. Gornjim dijelom tijela se osloniti na desnu nogu, uz istovremeno istezanje lijeve ruke naprijed i gore.

## 8 ZAKLJUČAK

---

Razni posturalni problemi i deformacije kralježnice javljaju se od rane dječje dobi, u adolescentnom razdoblju i sve do odrasle dobi. Nikada ih ne bi trebalo zanemarivati jer mogu utjecati na kvalitetu života. Ubrzan način života dovodi do zanemarivanja zdravlja a sve više sjedilački način života doprinosi učestalijim promjenama kralježnice. Kralježnica kao najvažniji i najkompliciraniji dio čovjekovog kostura i samim tim čini centralni dio tijela, pod raznim egzogenim i endogenim utjecajima može promijeniti svoje fiziološke krivine. Samim tim utječe na kvalitetu života kod adolescenata koji su tada u jako osjetljivom razdoblju. Većina adolescenata koji imaju neka oštećenja uglavnom imaju funkcionalna oštećenja, koja se mogu smanjiti odnosno izliječiti u potpunosti ako su pravovremeno otkrivena i liječena. Jedna od bitnijih stvari koje trebamo naučiti takve pacijente jest da u svakodnevnom životu paze na pravilno držanje i na pravilno sjedenje te da uvedu sportske aktivnosti koje pogoduju ublažavanju tih funkcionalnih promjena. Kod strukturalnih oštećenja kralježnice pravovremenim djelovanjem sprječavaju se sekundarna oštećenja. Korekcijom postojećih deformiteta kinezioterapijom, raznim ortozama ili u nekim slučajevima operativnih zahvatom poboljšavamo kvalitetu života adolescenata. U tom posebno osjetljivom razdoblju i fizički i psihički treba pomoći mladoj osobi. Kao fizioterapeuti trebamo poticati i ohrabrivati ih da budu konstantni i uporni s korektivnim vježbama koje u velikoj mjeri pomažu i otklanjaju bolove i samim tim poboljšavaju kvalitetu života. Deformacije kralježnice kao kifoza i lordoza mogu se u potpunosti ispraviti, što je u slučaju skolioze teže ali ne i nemoguće. Stoga, bitna uloga fizioterapeuta je objasniti adolescentima potrebu da se kroz cijeli život brinu o svom zdravlju. Da se bave sportom koji im pogoduje i ponavljaju vježbe koje su naučili npr. vježbe disanja, istezanja i jačanja trbušne muskulature, paze kako ispravno nose torbu za školu i da ispravno sjede dok uče ili dok su za računalom i mnoge druge stvari. Dakle bitno je ne zanemariti važnost činjenice da od malih nogu treba djecu poticati na kretanje i kroz igru ih motivirati da izvode razne vježbe i da se to nastavi u adolescentnoj dobi. Oni u tom razdoblju prelaze iz djetinjstva u mlade odrasle ljude. U razdoblju su koje je podložno

raznim promjenama a samim tim ne smijemo zanemariti bolove u kralježnici. Iako povremena bol izgleda bezazleno, nakupljanjem mikrotrauma može doći do kroničnog problema u budućnosti. Kasnije oni postaju ograničavajući faktori kvalitetnog života i doba radne sposobnosti pojedinca.

## 9 LITERATURA

---

1. Berisha M: Posturalne smetnje djece pretpubertetske dobi uzrokovane nepravilnim držanjem i nedostatkom tjelesne aktivnosti, *Diplomski rad*. Sveučilište u Zagrebu Kineziološki fakultet, 2015.
2. Erceg M: Ortopedija za studente medicine, Medicinski fakultet Split, 2006.
3. Hrvatska komora fizioterapeuta: Kliničke smjernice u fizioterapiji, Zagreb, 2011.
4. <https://fizioterra.com/2012/07/22/povijesni-pregled-i-lijecenje-skolioza/#content> (Posjećeno: 20.9.2017.)
5. <https://fizioterra.com/2012/07/20/sto-je-skolioza/> (Posjećeno: 24.7.2017.)
6. <https://www.fitness.com.hr/zdravlje/ozljede-bolesti/Kifoza-i-lordoza.aspx> (Posjećeno: 29.7.2017.)
7. Korektivne vježbe <http://www.despotos.edu.rs/upload/lordoza,skolioza.pdf> (Posjećeno: 9.9.2017.)
8. Kosinac Z, Banović I: Povezanost između nekih pokazatelja nepravilnog tjelesnog držanja i skolioze u djece juvenilne dobi, *Život i škola*, 17 (1) 2007.
9. Kosinac Z: Igra u funkciji poticaja uspravnog stava i ravnoteže u djece razvojne dobi. *Život i škola*, 22 (2): 11-22, 2009.
10. Kosinac Z: Posturalni problemi djece razvojne dobi. Gopal. Zagreb, 2014.
11. Kosinac, Z: Kineziterapija sustava za kretanje. Sveučilište u Splitu, Split, 2002.
12. Matić P: Fizioterapijska procjena posture, *Završni rad*. Sveučilište u Splitu Sveučilišni odjel zdravstvenih studija Fizioterapija, 2015.
13. Paušić J: Vrednovanje posture u djece školskog uzrasta. Fakultet prirodoslovno-matematičkih znanosti i odgojnih područja, Sveučilišta u Splitu, Zavod za kineziologiju.
14. Popović Ž: <http://nika.rs/v3/baza-znanja/deformiteti-2/telesni-deformiteti/drzanje-tela-postura/> (Posjećeno: 18.9.2017.)
15. Poropat M: Kineziološka obrada skolioze, *Diplomski rad*. Sveučilište u Splitu, Medicinski fakultet, Stručni studij fizioterapije, 2014.
16. Šimić M: Kifoza u okviru procjene posture, *Diplomski rad*. Sveučilište u Splitu, Medicinski fakultet, Stručni studij fizioterapije, 2012.

## 10 SAŽETAK

---

Posturom nazivamo stav ili držanje tijela. Ne postoji univerzalni model dobre posture ali najbolja definicija jest da je to ona postura pri kojoj tijelo najmanje napreže da bi održalo stabilnu ravnotežu. Također razlikujemo četiri osnovna tipa držanja ali najčešće u praksi susrećemo preklapanja tih držanja. Bitno je razlikovati loše držanje tj. funkcionalno oštećenje i strukturalno oštećenje. Od iznimne važnosti je pravovremeno djelovati na pojavu loše posture i lošeg držanja da ne bi funkcionalni poremećaj prešao u strukturalni. U strukturalne poremećaje kralježnice spadaju kifoza i lordoza kao poremećaji u sagitalnoj ravnini te skolioza kao iskrivljenje kralježnice u sve tri ravnine sagitalna, frontalna i transverzalna.

Proces fizioterapije započinje izradom plana na temelju fizioteraputske dijagnoze. Fizioterapeutska intervencija treba ciljano biti usmjerena pacijentu, njegovim glavnim problemima i istovremeno ga tretirati kao cjelokupnu osobu. Cilj fizioterapije kod deformacije kralježnice treba prilagoditi: očekivanjima pacijenta (adolescent), očekivanjima roditelja (skrbnika) i očekivanjima fizioterapeuta.

Svaki kinezioterapijski program trebalo bi započeti vježbama disanja. Kinezioterapija kod kifoze za cilj ima smanjenje kifoze, jačanje abdominalne muskulature te vježbe disanja u svim položajima zbog umanjivanja respiratorne insuficijencije koja može biti kod kifoze ugrožena.

Kinezioterapija kod lordoze obuhvaća aktivne vježbe trbušne muskulature u stojećem, ležećem i sjedećem položaju. Toniziranje m. Iliopsoasa, samo ako je predhodno pasivno korigirana lumarna lordoza, vježbe za smanjivanje inklinacije kuta zdjelice te vježbe istezanja mišića m. quadratus lumborum.

Kinezioterapijski program za korekciju skolioze obuhvaća nekoliko vježbi od kojih bitno je provoditi vježbe jačanja trbušne muskulature i leđnih ekstenzora, istezat m. quadratus lumborum te mišiće stražnje lože natkoljenice. Također kod svih deformiteta poželjno je provoditi vježbe stava i posture ispred ogledala te vježbe pojačane mobilnosti kralježnice tj pasivno i aktivno istezanje kralježnice.

**Ključne riječi:** Postura, skolioza, kifoza, lordoza, adolescenti.

## 11 SUMMARY

---

There is no universal model of good posture, but it is the one in which body is least stretched to maintain a stable balance. We also distinguish four basic types of posture but most commonly in practice we encounter overlapping these postures. It is important to distinguish functional damage and structural damage. Also, it's importante to act in a timely manner on the appearance of bad posture so that the functional disorder does not become structural. Structural disorders of the spine include obesity and lordosis as disorders in the sagittal plane and scoliosis as a spinal curvature in all three planes, sagittal, frontal and transversal.

The physiotherapy process begins with the development of a plan based on a physiotherapeutic diagnosis. Physiotherapeutic intervention should be targeted to the patient, his main problems, and treated as a whole person at the same time. The goal of physiotherapy in spine deformation needs to be adjusted to: adolescent expectations, parent expectations and physiotherapist expectations.

Every kinesiotherapy program should start with breathing exercises. Kinesiotherapy at the kyphosis aims to reduce kyphosis, strengthen the abdominal musculature and breathing exercises in all positions due to the reduction of respiratory insufficiency that may be at risk of fading.

Kinesitherapy in lordosis involves active exercises of the abdominal muscles in standing, lying and sitting positions. Tonifying m. Iliopsoasis, only if passive corrected lumborous lordosis, pelvic inclination reduction exercises, and quadratus lumborum muscle relaxation.

The kinesitherapeutic program for correcting scoliosis includes several exercises from which it is essential to perform strengthening of the abdominal musculature and back extensors, stretching the quadratus lumborum and the back muscles of the thorax. Also, in all deformities, it is desirable to carry out posture in front of the mirror and exercise of increased spinal mobility, passively and actively stretching the spine.

**Key words:** Posture, scoliosis, kyphosis, lordosis, adolescents.



## 12 ŽIVOTOPIS

---

### OSNOVNE INFORMACIJE

Ime i prezime	<b>Kristina Matić</b>
Adresa	M. Krleže 26   21000 Split
Kontakt mobitel	099 846 4333
E-mail	<a href="mailto:kristinamatic98@gmail.com">kristinamatic98@gmail.com</a>
Spol	Ž
Datum i mjesto rođenja	25.12.1993. Split

### OBRAZOVANJE

2008. → 2012.	Prirodoslovna gimnazija Split
2012. → 2013.	Veterinarski fakultet, Zagreb
2013. →	Sveučilišni odjel zdravstvenih studija, Fizioterapija Split

### RADNO ISKUSTVO

2013. → 2017.	Studentski poslovi
---------------	--------------------