

# Učinkovitost farmaceutskih oblika azelatne kiseline u terapiji papulopustularne rozaceje

---

Mušura Pavlić, Maja

Professional thesis / Završni specijalistički

2023

Degree Grantor / Ustanova koja je dodijelila akademski / stručni stupanj: **University of Zagreb, Faculty of Pharmacy and Biochemistry / Sveučilište u Zagrebu, Farmaceutsko-biokemijski fakultet**

Permanent link / Trajna poveznica: <https://urn.nsk.hr/urn:nbn:hr:163:150761>

Rights / Prava: [In copyright](#)/[Zaštićeno autorskim pravom.](#)

Download date / Datum preuzimanja: **2025-02-13**



Repository / Repozitorij:

[Repository of Faculty of Pharmacy and Biochemistry University of Zagreb](#)



SVEUČILIŠTE U ZAGREBU  
FARMACEUTSKO-BIOKEMIJSKI FAKULTET

Maja Mušura Pavlić

UČINKOVITOST FARMACEUTSKIH OBLIKA AZELATNE KISELINE U TERAPIJI  
PAPULOPUSTULARNE ROZACEJE

Specijalistički rad

mentor: prof. dr. sc. Jelena Filipović-Grčić

Zagreb, 2023.

Poslijediplomski specijalistički studij: Dermatofarmacija i kozmetologija

Mentor rada: prof. dr. sc. Jelena Filipović-Grčić

Specijalistički rad obranjen je dana 06.07.2023. na Farmaceutsko - biokemijskom fakultetu,

Sveučilišta u Zagrebu pred povjerenstvom u sastavu:

1. izv. prof. dr. sc. Ivan Pepić

Sveučilište u Zagrebu, Farmaceutsko-biokemijski fakultet

2. prof. dr. sc. Jelena Filipović-Grčić

Sveučilište u Zagrebu, Farmaceutsko-biokemijski fakultet

3. nasl. doc. dr. sc. Ines Sjerobabski Masnec

Klinički bolnički centar Sestre milosrdnice

Rad ima 53 lista.

# **PREDGOVOR**

Ovaj je specijalistički rad prijavljen i izrađen na Farmaceutsko-biokemijskom fakultetu Sveučilišta u Zagrebu pod stručnim vodstvom prof. dr. sc. Jelene Filipović-Grčić.

Hvala mojoj mentorici prof. dr. sc. Jeleni Filipović-Grčić na stručnom vodstvu i savjetima tijekom izrade specijalističkog rada.

Rad posvećujem Svenu, svojoj obitelji, roditeljima, djedu i baki, a posebice Niki, Adrianu i Lovri.

## SAŽETAK

**Cilj istraživanja.** Rozaceja je kronična bolest koju je teško liječiti te zahtijeva dugotrajnu terapiju i brojne terapijske opcije. Liječenjem rozaceje prvenstveno se želi smanjiti intenzitet simptoma kako bi se pacijentima poboljšala kvaliteta života, te spriječila progresija bolesti. Azelatna kiselina pokazala se kao učinkovita topikalna terapija u liječenju papulopustularnog podtipa rozaceje. Cilj ovog rada je predstaviti dostupne formulacije i farmaceutske oblike azelatne kiseline u terapiji papulopustularne rozaceje te dati uvid u rezultate znanstvenih istraživanja o kliničkoj učinkovitosti pojedinih farmaceutskih oblika i formulacija azelatne kiseline.

**Metode.** Za izradu ovog teorijskog rada korišteni su znanstveni i stručni radovi dostupni putem baze PubMed.

**Rezultati.** Znanstvena istraživanja pokazala su učinkovitost i sigurnost primjene 20 %-tne kreme, 15 %-tnog gela te 15 %-tne pjene s azelatnom kiselinom. Sva tri farmaceutska oblika azelatne kiseline uzrokuju značajno smanjenje broja upalnih lezija i eritema lica. Niti jedno istraživanje nije pokazalo učinak azelatne kiseline na teleangiektazije. Penetracija azelatne kiseline bolja je pri primjeni 15 %-tnog gela u usporedbi s 20 %-tnom kremom, stoga su za razliku od kreme, 15 %-tni gel i 15 %-tna pjena odobrene za liječenje papulopustularne rozaceje.

**Zaključak.** Svi farmaceutski oblici azelatne kiseline mogu se nanositi jednom ili dva puta dnevno za liječenje papulopustularne rozaceje. Azelatna kiselina se uglavnom dobro podnosi i može se koristiti dulje vrijeme. Zbog učinkovitosti topikalno primijenjene azelatne kiseline suradljivost pacijenata je visoka pa postoji potencijal za minimiziranjem nepotrebnih troškova liječenja. Kozmetičke podloge, koje u dermatološkim istraživanjima služe kao placebo, njeguju kožu i pokazuju povoljan učinak na oboljelu površinu, stoga se ne bi trebale smatrati placebo.

## SUMMARY

**Objectives.** Rosacea is a chronic disease that is difficult to treat and requires long-term therapy and numerous therapeutic options. Treatment of rosacea primarily aims to reduce the intensity of symptoms in order to improve patients quality of life and prevent the progression of the disease. Azelatic acid has shown to be an effective topical therapy in the treatment of the papulopustular subtype of rosacea. The aim of this paper is to present the available formulations and pharmaceutical forms of azelaic acid in the treatment of papulopustular rosacea and to provide insight into the results of scientific research on the clinical efficacy of certain pharmaceutical forms and formulations of azelaic acid.

**Methods.** Scientific and professional papers available through the PubMed database were used to prepare this theoretical paper.

**Results.** Scientific research has shown efficacy and safety of using 20 % cream, 15 % gel and 15 % foam with azelaic acid. All three pharmaceutical forms of azelaic acid cause a significant reduction in the number of inflammatory lesions and facial erythema. No research has shown any effect of azelaic acid on telangiectasias. Penetration of azelaic acid is better with the application of the 15 % gel compared to the 20 % cream, therefore, unlike the cream, the 15 % gel and 15 % foam are approved for the treatment of papulopustular rosacea.

**Conclusions.** All pharmaceutical forms of azelaic acid can be applied once or twice daily to treat papulopustular rosacea. Azelaic acid is generally well tolerated and can be used for a long time. Due to efficacy of topically applied azelaic acid, patient compliance is high, so there is potential to minimize unnecessary treatment costs. Vehicles, used as placebo in dermatological trials, exert effects on diseased skin, and thus should not be regarded as placebo.

# SADRŽAJ

PREDGOVOR .....	iii
SAŽETAK .....	iv
SUMMARY .....	v
1. UVOD I PREGLED PODRUČJA ISTRAŽIVANJA .....	1
1.1. EPIDEMIOLOŠKE KARAKTERISTIKE .....	1
1.2. ETIOPATOGENEZA ROZACEJE .....	2
1.2.1. GENETSKI UTJECAJI .....	2
1.2.2. NEREGULIRANI IMUNOSNI SUSTAV .....	4
1.2.3. NEUROVASKULARNA DEREGULACIJA .....	5
1.2.4. UTJECAJ MIKROORGANIZAMA.....	6
1.2.5. KOMORBIDITETI.....	7
1.2.6. ULTRALJUBIČASTO (UV) ZRAČENJE .....	7
1.2.7. OSTALI ČIMBENICI.....	8
1.3. KLINIČKA SLIKA .....	9
1.4. DIJAGNOZA .....	11
1.5. TERAPIJA .....	13
2. CILJ ISTRAŽIVANJA .....	19
3. MATERIJALI I METODE - PREGLED SAZNANJA O TEMI.....	21
3.1. AZELATNA KISELINA .....	22
3.2. ISTRAŽIVANJA RAZNIH FARMACEUTSKIH OBLIKA AZELATNE KISELINE U TERAPIJI ROZACEJE.....	23
3.2.1. AZELATNA KISELINA U OBLIKU 20 %-TNE KREME.....	24
3.2.2. AZELATNA KISELINA U OBLIKU 15 %-TNOG GELA.....	28
3.2.3. AZELATNA KISELINA U OBLIKU 15 %-TNE PJENE .....	33
4. RASPRAVA .....	38
5. ZAKLJUČAK .....	41
6. LITERATURA .....	42
7. ŽIVOTOPIS.....	50
8. POPIS KRATICA .....	51

# 1. UVOD I PREGLED PODRUČJA ISTRAŽIVANJA

Rozaceja je kronična upalna bolest kože karakterizirana crvenilom koje nastaje proširenjem kapilara lica. Rozaceja uglavnom zahvaća središnji dio lica, prvenstveno nos, obraze, čelo i bradu, dok u rjeđim slučajevima mogu biti zahvaćeni stražnji dio vrata, dekolte te gornji dio leđa. Osim crvenila, za rozaceju je uobičajen i trajno prisutni eritem popraćen pojavom papula i pustula te teleangiektazije (trajno proširene krvne kapilare paučastog izgleda). Ovisno o stanju bolesti, moguće su fimatозne i okularne promjene. Fimatозne promjene su rijetke, a karakteriziraju ih hiperplazije žlijezda lojnica i fibroze koje se javljaju na nosu i češće su u muškoj populaciji (1, 2).

Američko nacionalno društvo za rozaceju (engl. *National Rosacea Society*, NRS) klasificiralo je rozaceju u četiri podtipa prema težini kliničke slike: eritematoteleangiektazijska, papulopustularna, fimatозna i okularna rozaceja te jednu neupalnu varijantu: granulomatozna rozaceja (1, 3). Između podtipova postoje preklapanja, stoga neki podtipovi imaju i neka zajednička obilježja.

## 1.1. EPIDEMIOLOŠKE KARAKTERISTIKE

Rozaceja se najčešće javlja kod osoba srednje do starije životne dobi, točnije između tridesete i pedesete godine života, iako se može javiti i u bilo kojoj drugoj dobi (1, 2).

Prevalencija rozaceje među stanovništvom u epidemiološkim studijama značajno varira te se kreće u rasponu od <1 % do 22 %. Ovakav raspon vjerojatno je posljedica razlika u provođenju epidemioloških studija, korištenim metodama, odabiru ispitivane populacije, te okolišnim utjecajima (4).



Svjetska prevalencija rozaceje procijenjena je na 5,5 % odrasle populacije. Novija istraživanja pokazala su da muškarci i žene podjednako obolijevaju, za razliku od starijih studija koje su utvrdile veću prevalenciju kod žena (1, 2).

Općenito, rozaceja se češće opaža kod populacije svijetle puti (fototipovi kože I i II), dok se kod osoba s tamnijim fototipovima (fototipovi kože IV do VI) rozaceja teže prepoznaje pa je samim time i nedovoljno dijagnosticirana (1, 2).

Najučestaliji podtip rozaceje je eritematoteleangiektazijska rozaceja, a nakon nje slijedi papulopustularna rozaceja s četiri puta manjom prevalencijom. Fimatozna rozaceja nije česta i najviše pogađa muškarce (u obliku rinofime, izražajnog zadebljanja nosa), dok okularnu rozaceju, ovisno o izvorima, ima trećina do tri četvrtine pacijenata s rozacejom (2, 5).

## **1.2. ETIOPATOGENEZA ROZACEJE**

Etiopatogeneza rozaceje nije u potpunosti razjašnjena, no poznato je da uključuje pojačani ili neregulirani urođeni imunosni sustav sklon pretjeranoj upali zajedno s neurovaskularnom deregulacijom i drugim čimbenicima koji pogoršavaju bolest (6).

### **1.2.1. GENETSKI UTJECAJI**

Pacijenti oboljeli od rozaceje imaju veću tendenciju pozitivne obiteljske anamneze u usporedbi s kontrolnim skupinama (4). Kohortna studija na blizancima s rozacejom pokazala je veću korelaciju kliničkih pokazatelja rozaceje među jednojajčanim blizancima u usporedbi s dvojajčanim te se procijenilo kako je približno polovica čimbenika koji utječu na rozaceju genetičkog porijekla (7).

Genetičkom analizom otkrivena je potencijalna važnost polimorfizma glutation S-transferaze (GST) u rozaceji. GST je biotransformacijski enzim koji reaktivne kisikove spojeve (ROS) konjugira s glutationom te time olakšava njihovo izlučivanje iz organizma. U slučaju polimorfizma GST, može doći do povećanja broja reaktivnih kisikovih spojeva i njihovog utjecaja na patogenu rozaceje. ROS imaju proupalni učinak na kožu, mogu aktivirati TLR2 (engl. *toll-like receptor 2*) receptore dodatno pojačavajući upalnu reakciju posredovanu katelicidinom u koži pacijenata (8).

Polimorfizam jednog nukleotida (engl. *single-nucleotide polymorphism*, SNP) povezan je s genetičkom podložnošću modifikaciji imunskih reakcija te je doveden u značajnu vezu s rozacejom. Spomenuti polimorfizam nalazi se na 6. kromosomu, između gena HLA-DRA (engl. *human leukocyte antigen complex - antigen D related  $\alpha$  chain*) i BTNL-2 (engl. *butyrophillin-like 2*). Spomenuti geni kodiraju MHC proteine (engl. *major histocompatibility complex*). Bojanjem uzoraka kože pacijenata oboljelih od rozaceje odgovarajućim antitijelima dokazala se njihova prisutnost, a time i povezanost s rozacejom (9).

Polimorfizam gena NOD2/CARD15 (engl. *nucleotide-binding oligomerization domain-containing protein 2 / caspase recruitment domain-containing protein 15*) primijećen je kod pacijenata s granulomatoznim oblikom rozaceje. NOD2/CARD15 sudjeluje u upalnom odgovoru posredovanom TLR-om (engl. *toll-like receptor*) (10).

Također, kod pacijenata s rozacejom primijećen je i polimorfizam gena TACR3 (engl. *tachykinin precursor 3*). Pretpostavlja se da je polimorfizam gena TACR3 uključen u nastanak bolesti pojačavanjem ekspresije TLR2 receptora (11).

### 1.2.2. NEREGULIRANI IMUNOSNI SUSTAV

Uloga kože kao fizičke barijere važna je za urođeni imunosni sustav. Smanjena barijerna funkcija kože smatra se jednim od ključnih čimbenika u patogenezi rozaceje (12). U pacijenata sa smanjenom barijernom funkcijom kože povećan je transepidermalni gubitak vode. Ispitivanja epidermisa kod pacijenata s rozacejom pokazala su alkalniji pH nego u zdravih ispitanika (13). S obzirom da aktivnost proteaze raste u alkalnom pH, abnormalna funkcija epidermalne barijere pacijenata s rozacejom može biti povezana s pojačanom aktivacijom epidermalnih proteaza, posebice kalikreinom 5 (KLK5). Grinje *Demodex folliculorum* također mogu dovesti do poremećaja kožne barijere. *Demodex folliculorum* se hrani epitelnim stanicama, uzrokujući oštećenja na koži (14).

Aktivacijom urođenog imunosnog odgovora raste produkcija citokina i antimikrobnih peptida, što je uočeno i u rozaceji. Kod oboljelih se u kožnim lezijama nalaze povećane razine katelicidina, antimikrobnog peptida pohranjenog u neutrofilima i keratinocitima, te KLK5, pomoću kojeg se inaktivni katelicidin pretvara u svoj aktivni oblik LL-37 i promovira otpuštanje proupalnih medijatora koji dovode do eritema i angiogeneze. Također, prisutna je povećana razina TLR2 receptora na keratinocitima čijom aktivacijom dolazi do povećane ekspresije matriksnih metaloproteinaza (MMP) i KLK5, što posljedično opet dovodi do aktivacije LL-37, te aktivacije NLRP3 (engl. *NLR family pyrin domain containing 3 protein*) upale što za posljedicu ima stvaranje papula i pustula (7). TLR2 receptori povećavaju oslobađanje citokina, kemokina, proteaza i angiogenih faktora te izazivaju eritem, teleangiektazije te upalne promjene kože (1, 6).

Primijećeno je kako pacijenti s rozacejom imaju povišene razine vitamina D u serumu. Poznato je kako vitamin D može djelovati kao snažan induktor LL-37 te da povećava

ekspresiju TLR2 receptora i KLK5. Prema tome, vitamin D vjerojatno utječe na posljedične proupalne kaskadne reakcije koje mogu promijeniti imunosti sustav (15, 16).

Molekularnom karakterizacijom upalnih infiltracija u rozaceji primijećeno je povećanje CD4+ T stanica u odnosu na CD8+ T stanice. Daljnjim istraživanjem uočena je povećana ekspresija Th17 citokina koja dovodi do povećanog stvaranja IL-17 u koži zahvaćenoj rozacejom (17). IL-17 inducira angiogenezu i može utjecati na ekspresiju LL-37 u epidermalnim keratinocitima pa je moguće kako Th17 citokini imaju određeni učinak na abnormalnu ekspresiju LL-37 koji se opaža kod rozaceje (17, 18). U usporedbi s T stanicama, B stanice nisu bile razmatrane kao potencijalni patogeni čimbenik rozaceje. Međutim, uočeno je da se 10 % do 20 % upalnih infiltrata stanica kože zahvaćenom rozacejom sastoji od CD20+ B stanica (19).

### **1.2.3. NEUROVASKULARNA DEREGULACIJA**

Uključenost neurovaskularne deregulacije u rozaceji podržana je karakteristikama određenih površinskih receptora na stanicama poput TRP (engl. *transient receptor potential*) receptora. TRP receptori prisutni su na neuronima, keratinocitima, endotelnim stanicama i stanicama imunološkog sustava. TRPV (engl. *transient receptor potential channel vanilloid receptor*) i TRPA (engl. *transient receptor potential channel ankyrin receptor*) svojom aktivacijom dovode do otpuštanja medijatora neurogene upale poput supstancije P i CGRP-a (engl. *calcitonin gene related peptide*). CGRP je uključen u vazodilataciju dok supstancija P dovodi do degranulacije mastocita, proliferacije endotelnih stanica i lokalna vazodilatacija. U koži oboljelih od rozaceje pronađen je povećan broj TRPV receptora u usporedbi sa zdravom kožom (7). TRPV1 aktivira izlaganje visokim temperaturama, alkohol i upalna stanja te ima ulogu u vazoregulaciji i nocicepciji. TRPV2 ima ulogu u urođenom imunosti odgovoru, upali, nocicepciji, osjećaju topline i vaskularnoj regulaciji. TRPV3 i TRPV4 aktiviraju se

povećanjem temperature te imaju ulogu u osjećaju topline i diferencijaciji keratinocita te vazodilataciji i upalom uzrokovanoj hiperalgeziji (7, 20).

#### **1.2.4. UTJECAJ MIKROORGANIZAMA**

Kod pacijenata oboljelih od rozaceje zamijećena je povećana količina mikroorganizama normalno prisutnih na koži (*Staphylococcus epidermidis*, *Demodex folliculorum*) kao i onih koji inače nisu dio normalne kožne flore (7).

*Staphylococcus epidermidis* izoliran s oboljele kože bio je  $\beta$ -hemolitičan za razliku od onog izoliranog s kontrola. TLR2 receptori, transmembranski protein koji aktivira urođeni imunostni sustav kao odgovor na patogene, prepoznaju antigene *Staphylococcus epidermidis*, što dovodi do aktivacije KLK5 i posljedično imunosne deregulacije. Kaskadnom reakcijom upalnih i vazoaktivnih peptida, posredstvom katelicidina i posljedično stvaranjem LL-37, dolazi do eritema i angiogeneze (7).

Kod pacijenata s rozacejom povećan je i broj grinja *Demodex folliculorum* koje naseljavaju folikule dlaka i lojne žlijezde. Vjeruje se da grinje mogu blokirati folikul dlake ili lojnu žlijezdu uzrokujući oštećenje tkiva i pojačanu ekspresiju TLR2 receptora koji potiče upalnu reakciju. Također, zbog povećanog broja grinja *Demodex folliculorum*, povećan je i broj egzoskeleta iz kojih se oslobađa hitin. Oslobađanje hitina može izazvati upalnu reakciju keratinocita putem TLR2 receptora (7).

*Bacillus oleronius* također se smatra mogućim faktorom patogeneze rozaceje. Mnogi pacijenti s rozacejom reagiraju pozitivno na proteine izolirane iz *B. oleroniusa* (7). Izloženost neutrofila spomenutim proteinima rezultira daljnjom aktivacijom neutrofila i povećanom proizvodnjom mnogih upalnih medijatora (21).

Uloga bakterije *Helicobacter pylori* i ostalih intestinalnih bakterija u patogenezi rozaceje je nejasna. Infekcija bakterijom *Helicobacter pylori* češća je u pacijenata s rozacejom nego u kontrolnim skupinama (22). Također, utvrđeno je da su povećane razine reaktivnih kisikovih spojeva i dušikovog oksida, uzrokovane *H. pylori*, povezane s vazodilatacijom i upalom kod rozaceje (23).

### **1.2.5. KOMORBIDITETI**

Razne studije ukazale su na moguću povezanost rozaceje s različitim komorbiditetima kao što su gastrointestinalne bolesti (ulcerozni kolitis, Crohnova bolest), kardiovaskularne bolesti (hipertenzija, dislipidemije, koronarna bolest), autoimune bolesti (šećerna bolest tip 1), neurološki poremećaji (migrena, depresija, gliom) i neurodegenerativne bolesti (Alzheimerova bolest, multipla skleroza, Parkinsonova bolest) (24).

### **1.2.6. ULTRALJUBIČASTO (UV) ZRAČENJE**

Prema podacima NRS-a, stanje bolesti mijenja se ovisno o godišnjem dobu, posebice ljeti kada je povećana izloženost sunčevim zrakama (25). UV zračenje jedan je od čimbenika koji može pogoršati simptome rozaceje. U pacijenata s rozacejom izlaganje UVA svjetlu može uzrokovati ponavljajuće pojave crvenila te pogoršanje simptoma uslijed povećane ekspresije MMP i denaturacije kolagena. UVB zračenje doprinosi hipervaskularnosti u rozaceji potičući keratinocyte na povećanu produkciju i sekreciju faktora rasta fibroblasta 2 (engl. *fibroblast growth factor 2*) i faktora rasta vaskularnog endotela 2 (engl. *vascular endothelial growth factor 2*). UV zračenje odgovorno za stvaranje proupalnih reaktivnih kisikovih spojeva (engl. *reactive oxygen species*, ROS) u koži, čiji je broj povišen u oboljelih od rozaceje (7).

Stres endoplazmatskog retikuluma može biti izazvan UV zračenjem. UV zračenjem povećava se razina C/EBP proteina (engl. *CCAAT-enhancer-binding proteins*) u koži koji su povezani s

povećanom ekspresijom transkripcijskog faktora 4, te aktivacijom TLR2 receptora. Može se zaključiti kako je stres endoplazmatskog retikuluma, posredovan UV zračenjem, povezan s urođenim imunološkim odgovorom kod rozaceje (7).

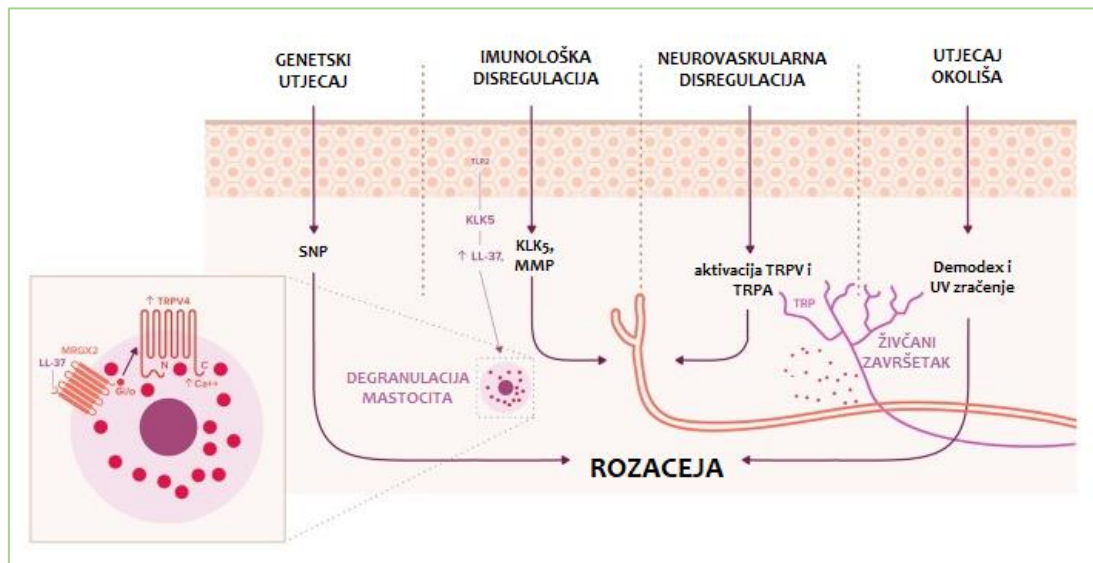
### **1.2.7. OSTALI ČIMBENICI**

Izlaganje visokim temperaturama može aktivirati površinske receptore na stanicama poput TRPV i TRPA koji svojom aktivacijom dovode do otpuštanja medijatora neurogene upale, uzrokujući neurogenu vazodilataciju koja može biti uzrok pojave crvenila u rozaceji (7).

Psihički stres dovodi do povećanja aktivnosti kožnih simpatičkih živaca koji su uključeni u proces vazodilatacije (26). CRH (engl. *corticotropin-releasing hormone*), poznat kao glavni hormon stresa, veže se na CRH receptore tipa 1 i 2. Vežući se na CRH receptor tipa 1, CRH može potaknuti degranulaciju mastocita i otpustiti mnoge vazodilatatorne medijatore, kao što su histamin i dušikov oksid (27). CRH također može posredovati u proizvodnji proupalnih citokina uključujući IL-6, IL-8 i IL-18, koji posljedično reguliraju NF- $\kappa$ B (engl. *nuclear factor- $\kappa$ B*) i dovode do eritema lica. CRH receptori tipa 2 eksprimiraju se uglavnom u krvnim žilama i djeluju kao izravni vazodilatatori, što se može primijetiti na koži s rozacejom (28).

Konsumacija alkohola pogoršava simptome rozaceje poput pojave crvenila. Rizik od nastanka rozaceje povećan je konzumacijom alkohola (4, 25). Alkohol djeluje na vazomotorni centar mozga, uzrokujući perifernu vazodilataciju, te ima učinak na imunološki sustav.

Vazodilatacija i proupalni učinci mogu pridonijeti nastanku crvenila, pogoršavajući simptome rozaceje (29).



Slika 1. Pojednostavljeni mehanizam etiopatogeneze rozaceje (prilagođeno prema (30)).

### 1.3. KLINIČKA SLIKA

Rozaceja je kronično upalno stanje kože koje uglavnom zahvaća središnji dio lica, a može se javiti i iza uha, na stražnjem dijelu vrata, dekolteu te gornjem dijelu leđa (31).

Poznata su 4 stadija rozaceje: pre-rozaceja, vaskularni oblik, upalni oblik i kasni stadij bolesti.

Prvi stadij, koji prethodi samoj bolesti, popraćen je pojavom prolaznoga crvenila na obrazima i nosu, a rjeđe na bradi i čelu, te osjećajem bockanja što se događa uslijed emocionalnog stresa ili nekog toplinskog podražaja (31, 32).

U vaskularnoj fazi, bolesnici razvijaju perzistentni eritem, a može biti vidljiva i mreža proširenih kapilara, teleangiektazija, koje se postupno povećavaju po broju i veličini, vjerojatno kao rezultat trajne vazomotrone nestabilnosti. Naposljetku se stvaraju edem, infiltracija i hiperplazija vezivnog tkiva (31).



Često slijedi upalna faza, u kojoj se razvijaju sterilne papule i pustule, zbog čega rozaceju nazivaju i „akne odraslih” (31).

S vremenom, u kasnom stadiju rozaceje, upala može dovesti do proliferacije lojnica i hipertrofije vezivnog tkiva te posljedično do nastanka grube hiperplazije tkiva obraza i nosa (rinofima). Kod rozaceje se razlikuju dva klinička oblika rinofime. Prvi je glandularni oblik kod kojeg je nos povećan, zadebljan s vidljivim brazdama te normalne, nepromijenjene boje. Drugi je fibroangiomatozni oblik kod kojeg je nos povećan i karakteristične bakreno-crvene ili crveno-plave boje, sjajne površine s brojnim teleangiektazijama. Osim na nosu, fima se može stvoriti i na ušima, čelu, kapcima ili bradi. Navedeni stadiji rozaceje, ukoliko nisu liječeni, obično se nižu jedan za drugim (31).

Godine 2002. NRS je razvio standardni sustav klasifikacije i dijagnosticiranja prema kojoj je rozaceja podijeljena na 4 klinička podtipa: eritematoteleangiektazijska, papulopustularna, fimatozna i okularna rozaceja i jednu neupalnu varijantu: granulomatozna rozaceja (1).

Eritematoteleangiektazijska rozaceja (ETR) karakterizirana je pojavom crvenila nosa i obraza te trajnim eritemom središnjeg dijela. Crvenilo također može obuhvatiti bočni dio lica, vrat, uši i gornji dio prsa, ali periokularna koža obično nije zahvaćena (32). Teleangiektazije i edem mogući su u eritematoteleangiektazijskom podtipu, ali nisu potrebni za dijagnozu (33).

Papulopustularna rozaceja (PPR) podtip je rozaceje u kojoj pacijenti razvijaju papule ili pustule u središnjem dijelu lica. U težim slučajevima, zbog infiltracija neutrofila u folikule dlake, može doći do kroničnog edema lica (32, 33).

Fimatoznu rozaceju (PhR) karakterizira zadebljana koža s proširenim porama, hiperplazija žlijezda lojnica. Najčešće se nalaze na nosu, mogu zahvatiti i uši, bradu i čelo te su češće u muškaraca (32, 33).

Okularna rozaceja podtip je rozaceje koji često prati rozaceju lica te se očituje suženjem ili krvavim izgledom očiju, smetnje poput osjećaja stranog tijela ili pijeska u očima, osjećaj topline i peckanje. Javljaju se blefaritis, konjunktivitis, suhoća očiju, svrbež, osjetljivost na svjetlo, zamagljenost vida i teleangiektazije na konjunktivi ili kapcima. Moguća je i pojava ječmenaca (31, 32).

Neupalna varijanta rozaceje, granulomatozna rozaceja, karakterizirana je stvaranjem granuloma (33). Ovakve lezije sastoje se od monomorfnih, tvrdih, žutih, crvenih, smeđih ili papula u boji kože, lokaliziranih oko očiju, nosa i usta na relativno normalnoj koži te se uglavnom nalaze na bočnoj strani lica i na vratu ispod mandibule. Crvenilo, eritem ili teleangiektazije, mogu biti prisutni ali nisu potrebni za dijagnozu (34).

#### **1.4. DIJAGNOZA**

Dijagnoza rozaceje postavlja se na temelju kliničke slike, a po potrebi se dokazuje histološkim nalazom (7). Dijagnostičkim smjernicama NRSEC-a (engl. *National Rosacea Society Expert Committee*) iz 2002. godine, željelo se kliničarima, istraživačima, pacijentima te zdravstvenim radnicima i osiguravajućim društvima omogućiti što lakše dijagnosticiranje bolesti korištenjem standardiziranih kriterija. Prema ovim smjernicama, rozaceja se može dijagnosticirati pacijentima koji imaju trajni eritem na licu u trajanju od najmanje 3 mjeseca te pacijentima s fimatoznim promjenama (1, 33). Prisutnost bilo kojeg od primarnih obilježja u središnjem dijelu lica, dovoljno je za dijagnozu koja se uz prisustvo nekog od sekundarnih obilježja može smatrati preciznom (1, 32) (Tablica 1).

Tablica 1. Dijagnostički kriteriji za rozaceju (prilagođeno prema (1)).

DIJAGNOSTIČKE ZNAČAJKE ROZACEJE	PRIMARNA OBILJEŽJA	SEKUNDARNA OBILJEŽJA
<ul style="list-style-type: none"> <li>• trajni eritem</li> <li>• fimatozne promjene</li> </ul>	<ul style="list-style-type: none"> <li>• crvenilo</li> <li>• prolazni eritem</li> <li>• upalne papule i pustule</li> <li>• teleangiektazije</li> <li>• očne manifestacije: teleangiektazija ruba kapaka; blefaritis; keratitis, konjunktivitis, sklerokeratitis, skleritis; rožnični infiltrati</li> </ul>	<ul style="list-style-type: none"> <li>• osjećaj topline kože</li> <li>• osjećaj peckanja kože</li> <li>• edem</li> <li>• osjećaj suhoće kože</li> <li>• očne manifestacije</li> </ul>

Kliničari i istraživači su, u znanstvenoj literaturi, ove smjernice naširoko koristili za dijagnosticiranje, klasifikaciju i liječenje rozaceje. S povećanom kliničkom uporabom, nedostaci ovog sustava dijagnostike i klasifikacije rozaceje dolazili su sve više do izražaja. Zbog nemogućnosti točne procjene i postavljanja dijagnoze u nekim epidemiološkim i kliničkim ispitivanjima, ROSCO (engl. *The ROSacea COnsensus*) je 2017. godine izdao preporuke u kojima su priloženi opisi kožnih obilježja rozaceje (tablica 2). ROSCO se sastojao od skupine stručnjaka za rozaceju, dermatologa i oftalmologa, iz Azije, Afrike, Europe, Sjeverne i Južne Amerike kako bi se osigurala zastupljenost svih populacija. Ovo je bio fenotipski pristup temeljen na obilježjima pacijenata pod utjecajem genetskih ili okolišnih faktora (35).

Tablica 2. Opisi kožnih obilježja rozaceje (prilagođeno prema (36)).

KOŽNA OBILJEŽJA ROZACEJE	OPIS
<b>DIJAGNOSTIČKE ZNAČAJKE</b>	
fimatozne promjene	<ul style="list-style-type: none"> <li>zadebljanje kože lica zbog fibroze i/ili hiperplazije žlijezda lojnica, najčešće zahvaća nos koji poprima gomoljast izgled</li> </ul>
trajni eritem	<ul style="list-style-type: none"> <li>prisutno je stalno crvenilo središnjeg dijela lica, može se povremeno pojačati kao odgovor na čimbenike koji dovode do pogoršanja stanja.</li> <li>kod tamnijih fototipova kože (V i VI), eritem je ponekad teško vizualno detektirati</li> </ul>
<b>PRIMARNA OBILJEŽJA</b>	
crvenilo	<ul style="list-style-type: none"> <li>povremeno povećanje centrofacijalnog crvenila, koje može uključivati osjećaj topline, topline, peckanja i/ili boli</li> </ul>
papule i pustule	<ul style="list-style-type: none"> <li>crvene papule i pustule, obično u centrofacijalnom području, neke mogu biti veće i dublje</li> </ul>
teleangiektazije	<ul style="list-style-type: none"> <li>vidljive krvne žile u centrofacijalnoj regiji osim na nosu</li> </ul>
<b>SEKUNDARNA OBILJEŽJA</b>	
osjećaj topline kože	<ul style="list-style-type: none"> <li>neugodan ili bolan osjećaj topline, prvenstveno u središnjem dijelu lica</li> </ul>
osjećaj peckanja kože	<ul style="list-style-type: none"> <li>neugodan ili bolan, oštar osjećaj bockanja, uglavnom u središnjem dijelu lica</li> </ul>
edem	<ul style="list-style-type: none"> <li>lokalizirano oticanje lica; može biti tjestato ili tvrdo te može biti prolazno ili postojano</li> </ul>
osjećaj suhoće kože	<ul style="list-style-type: none"> <li>koža koja je gruba; može biti zategnuta, ljuskava i/ili može svrbiti</li> </ul>

## 1.5. TERAPIJA

Rozaceja je kronična bolest koju je teško liječiti te zahtijeva dugotrajnu terapiju i brojne terapijske opcije. Velika se pažnja pridodaje postavljanju ispravne dijagnoze i pristupu liječenja rozaceje (9).

Terapija rozaceje često nije jednostavna. Oblici rozaceje, ali i često preklapanje različitih podtipova zahtijevaju kombiniranje različitih terapijskih strategija. Liječenjem rozaceje

prvenstveno se želi smanjiti intenzitet simptoma kako bi se pacijentima poboljšala kvaliteta života, te spriječila progresija bolesti (5).

Pacijente treba uputiti na uočavanje važnosti prepoznavanja vanjskih čimbenika koji uzrokuju pogoršanje stanja simptoma i relapse bolesti. Preporučuje se svim pacijentima izbjegavati izlaganje čimbenicima koji uzrokuju egzacerbaciju bolesti. U takve čimbenike spadaju: izlaganje visokim temperaturama, UV zrakama, vjetru, stres, topla ili alkoholna pića, te vruća ili začinjena hrana (5, 32).

Pravilna njega kože također je važan čimbenik koji doprinosi uspješno reguliranoj rozaceji jer je riječ o osjetljivoj koži lica koja je sklona iritacijama, crvenilu i upali. Preporuča se primjena zaštitnih krema od UVA i UVB zračenja sa SPF-om (engl. *sun protection factor*) te da kreme sa zaštitnim faktorom budu lagane, bez uljnih sastavnica ili da se koriste kreme sa cinkom ili titanijevim dioksidom. Za čišćenje i njegu kože preporuča se odabir neiritirajućih kozmetičkih preparata (37).

Farmakološka terapija rozaceje može biti topikalna i sistemska, dok su laserska i svjetlosna terapija oblik nefarmakoloških intervencija (3).

Sistemska terapija koristi se u akutnih oblika rozaceje gdje topikalna terapija ne postiže zadovoljavajući učinak. Ukoliko se sistemskom terapijom uspostavi kontrola bolesti, terapija se nastavlja topikalnom primjenom lijeka izbora kako bi se održala remisija (33). U težim slučajevima koriste se i različite kombinacije topikalnih i oralnih lijekova (38).

Za liječenje privremenog i perzistentnog eritema koriste se topikalno primijenjeni metronidazol i azelatna kiselina te sistemski primijenjeni tetraciklini. Topikalno primijenjeni

brimonidin, u obliku 0,5 %-tnog gela, koristi se u liječenju privremenog i perzistentnog eritema u pacijenata starijih od 18 godina. Brimonidin je snažan vazokonstriktor koji se selektivno veže na alfa-2 adrenergičke receptore glatkih žila mišićnih stanica periferne kožne vaskulature. Međutim, nedostatak u njegovoj uporabi je taj što je učinak brimonidina prolazan te primjena jednom dnevno možda neće biti dovoljna (39). Topikalni lijek koji je također odobren za liječenje eritema lica je 1 %-tna krema oksimetazolin hidroklorida. Oksimetazolin je alfa-1a agonist adrenergičkih receptora koji se koristi u liječenju umjerenog do teškog perzistentnog eritema lica u bolesnika s rozacejom (40). Lokalni kortikosteroidi su učinkoviti kod liječenja upala povezanih s rozacejom, ali dugotrajna uporaba se ne preporučuje zbog nuspojava i oštećenja kože (41).

Oralni antihipertenzivi, poput beta blokatora, pokazali su učinkovitost u liječenju refraktornog eritema. Nadolol i propranolol, koji su neselektivni beta adrenergički antagonisti, učinkoviti su u smanjenju crvenila. Međutim, njihova je uporaba napuštena zbog mogućih nuspojava poput hipotenzije i bradikardije. Karvedilol, neselektivni beta adrenergik i alfa-1 antagonist, se pokazao boljim u liječenju refraktornog eritema lica. Karvedilol se razlikuje od ostalih neselektivnih beta-adrenergičkih blokatora po tome što su njegovi metaboliti snažni antioksidansi što dodatno povećava njegovu učinkovitost u liječenju eritema lica (42).

Terapije laserom sve se više koriste u liječenju eritema. Tretman PDL-om (engl. *pulsed-dye laser*) koristi se u liječenju difuznog eritema lica te dovodi do poboljšanja stanja nakon 2 tretmana. Nadalje, smanjuje se osjećaj peckanja, osjetljivost, svrbež i suhoća kože čime se povećava kvaliteta života bolesnika. Tretmani IPL-om (engl. *intense pulsed light*), valne duljine između 400-1400 nm, pokazali su se jednako učinkovitim kao i tretmani PDL-om u liječenju difuznog eritema lica (43, 44).

Intradermalne injekcije botulinum toksina tipa A obećavajući su način liječenja eritema.

Oslobađanje acetilkolina dovodi do vazodilatacije krvnih žila što se manifestira crvenilom i

eritemom lica. Botulinum toksin tipa A onemogućuje otpuštanje acetilkolina i posljedično smanjuje crvenilo lica (45).

U liječenju teleangiektazija, tretmani laserskim i svjetlosnim uređajima su se pokazali učinkovitim. U prosjeku je potreban jedan do četiri tretmana za vidljive rezultate.

Učinkovitost liječenja temelji se na sposobnosti hemoglobina da apsorbira energiju koju emitiraju ovi uređaji čime dolazi do nestanka vaskularnih lezija. Najviše se koriste Nd:YAG laser, PDL i IPL. Tretmani IPL-om pokazali su manju učestalost nuspojava u usporedbi s PDL-om, dok se PDL pokazao učinkovitijim od Nd:YAG lasera. Učinkovitost Nd:YAG lasera u liječenju eritema i teleangiektazija kod pacijenata s rozacejom može se povećati kombinirajući ga s topikalnim pripravcima retinoične kiseline. Nefarmakološko liječenje teleangiektazija uključuje i terapije radiofrekvencijskim (RF) uređajima koji izazivaju oštećenja unutar dermisa proizvodnjom topline i električne struje putem elektromagnetskog zračenja. Ovo oštećenje stimulira stvaranje novog kolagena u procesu zacjeljivanja. U usporedbi s laserskim tretmanima, RF je noviji način liječenja rozaceje te se pokazao učinkovitim u liječenju eritema i teleangiektazija (36, 46).

U liječenju papulopustularne rozaceje koriste se topikalni lijekovi poput metronidazola, azalatne kiseline, ivermektina, pimekrolimusa, retinoida, permetrina, benzoil peroksida, eritromicina. U sistemskom liječenju učinkovita je primjena antibiotika i ivermektina. Ivermektin pokazuje protuupalno djelovanje smanjujući gustoću grinja *Demodex folliculorum* na koži pacijenata s rozacejom (47). Retinoidi su učinkoviti za liječenje upalnih lezija rozaceje, međutim, treba imati na umu da nuspojave retinoida mogu biti izraženije kod osjetljive kože pacijenata s rozacejom. Od retinoida, samo su tretinoin u koncentraciji od 0,025 % i adapalen gel bili podnošljivi i uspješno korišteni u liječenju PPR-a. Topikalno primijenjeni 5 %-tni permetrin učinkovit je u liječenju eritema i papula kod pacijenata s

rozacejom, no pokazao se neučinkovitim za liječenje telangiektazija i pustula. Topikalno primijenjeni 2 %-tni gel eritromicina jednako je učinkovit kao 0,75 %-tna krema metronidazola u liječenju PPR-a. Učinak eritromicina poboljšava se u kombinaciji s benzoil peroksidom. Kombinacija 5 %-tnog benzoil peroksida s gelom klaritromicina također se preporučuje za liječenje PPR-a (36).

Što se tiče sistemskih primijenjenih antibiotika u liječenju PPR-a, učinkovite su niske doze oralnih tetraciklina (npr. 40 mg/dan doksiciklina). Od ostalih antibiotika mogu se koristiti azitromicin i klaritromicin. Ampicilin se može isprobati u refraktornim slučajevima iako nije učinkovit kao oralno primijenjeni tetraciklini. Retinoidi, lokalno ili sustavno, koriste se u liječenju rozaceje zbog svojih protuupalnih svojstava u nižim dozama (npr. 0,3-0,5 mg/kg/dan). Izotretinoin učinkovit je u smanjenju eritema i upalnih lezija, a osim što omogućuje brzo poboljšanje stanja bolesti, također smanjuje stope recidiva (46). U usporedbi s topikalnim retinoidima, sistemski retinoidi su učinkovitiji. Oralno primijenjeni ivermektin, u dozama od 200 mikrograma/kg/dan, učinkovit je u liječenju PPR-a. U bolesnika s rozacejom gdje ivermektin ne pokazuje učinak, može se razmotriti kombinacija oralnog ivermektina i 5 %-tne kreme s permetrinom budući da je ova kombinacija lijekova učinkovita u smanjenju gustoće grinja *Demodex folliculorum* (36).

Od nefarmakoloških terapija u liječenju PPR-a, Nd:YAG laser, PDL i RF su se pokazali učinkovitim u liječenju papulopustularnih lezija (36).

Mogućnosti sustavnog liječenja fimatoznih promjena uključuju niske doze doksiciklina (40 mg/dan) i niske doze izotretinoina (0,3 mg/kg/ dan) (36). U liječenju fimatoznih promjena mogu se koristiti kirurški oblici liječenja i zapravo su najučinkovitiji. Ovdje spadaju ekscizija, dermoabrazija, elektrokoagulacija i laserska ablacija. Elektrokoagulacija ima veću prednost u smislu kontrole krvarenja u usporedbi s kirurškom ekscizijom. Osim toga, to je brža metoda u usporedbi s ekscizijom. Trenutno korišteni laserski uređaji u liječenju fimatoznih promjena su



CO2 ili ablativni laser i erbijski laser. Oba lasera imaju visok afinitet prema vodi, što dovodi do ablativnih promjena budući da koža ima visok sastav vode, dok CO2 ima i koagulacijska svojstva (48).

Tablica 3. Smjernice liječenja u rozaceji (prilagođeno prema (36)).

<b>ERITEM</b>	<ul style="list-style-type: none"> <li>• kortikosteroidi (topikalno)</li> <li>• brimonidin (topikalno)</li> <li>• oksimetazolin hidroklorid (topikalno)</li> <li>• ivermektin (topikalno)</li> <li>• beta blokatori (oralno)</li> </ul>	<ul style="list-style-type: none"> <li>• PDL</li> <li>• IPL</li> <li>• karvedilol</li> <li>• botulinum toksin tipa A</li> </ul>
<b>PAPULE I PUSTULE</b>	<ul style="list-style-type: none"> <li>• metronidazol (topikalno)</li> <li>• azelatna kiselina (topikalno)</li> <li>• ivermektin (topikalno)</li> <li>• retinoidi (topikalno)</li> <li>• permetrin (topikalno)</li> <li>• benzoil peroksid (topikalno)</li> </ul>	<ul style="list-style-type: none"> <li>• eritromicin (topikalno)</li> <li>• Nd:Yag</li> <li>• PDL</li> <li>• RF</li> <li>• antibiotici (oralno)</li> <li>• ivermektin (oralno)</li> </ul>
<b>TELEANGIEKTAZIJE</b>	<ul style="list-style-type: none"> <li>• Nd:Yag</li> <li>• PDL</li> <li>• RF</li> </ul>	
<b>FIMA</b>	<ul style="list-style-type: none"> <li>• doksiciklin (oralno)</li> <li>• retinoidi (oralno)</li> <li>• ekscizija</li> <li>• dermoabrazija</li> <li>• CO2 laser</li> <li>• Er:Yag</li> <li>• elektrokoagulacija</li> </ul>	
<p><b>Opća njega kože (kreme s faktorom , ovlaživači, nježna sredstva za čišćenje, izbjegavanje čimbenika koji uzrokuju pogoršanje stanja bolesti)</b></p>		

## 2. CILJ ISTRAŽIVANJA

Rozaceja je kronična upalna bolest kože koja zahvaća središnji dio lica, prvenstveno nos, obraze, čelo i bradu, a karakterizirana je pojavom crvenila, trajno prisutnim eritemom, pojavom papula i pustula te teleangiektazijama .

Rozaceja se najčešće javlja kod osoba srednje do starije životne dobi, točnije između tridesete i pedesete godine života, iako se može javiti i u bilo kojoj drugoj dobi. Svjetska prevalencija rozaceje procijenjena je na 5,5 % odrasle populacije, a novija su istraživanja pokazala da muškarci i žene podjednako obolijevaju.

Rozaceja je podijeljena na četiri klinička podtipa: eritematoteleangiektazijska, papulopustularna, fimatозна i okularna rozaceja i jednu neupalnu varijantu: granulomatozna rozaceja. Najučestaliji podtip rozaceje je eritematoteleangiektazijska rozaceja, a nakon nje slijedi papulopustularna rozaceja s četiri puta manjom prevalencijom. Fimatозна rozaceja nije česta i najviše pogađa muškarce, dok okularnu rozaceju, ovisno o izvorima, ima trećina do tri četvrtine pacijenata s rozacejom.

Etiopatogeneza rozaceje nije u potpunosti razjašnjena, no poznato je da uključuje pojačani ili neregulirani urođeni imunostni sustav sklon pretjeranoj upali zajedno s neurovaskularnom deregulacijom.

Rozaceja je kronična bolest koju je teško liječiti te zahtijeva dugotrajnu terapiju i brojne terapijske opcije. Terapija rozaceje često nije jednostavna. Oblici rozaceje, ali i često preklapanje različitih podtipova zahtijeva kombiniranje različitih terapijskih strategija.

Liječenjem rozaceje prvenstveno se želi smanjiti intenzitet simptoma kako bi se pacijentima poboljšala kvaliteta života, te spriječila progresija bolesti.

Terapija rozaceje može biti sistemska (oralna) i topikalna. Jedan od lijekova koji se pokazao učinkovitim, s visoko uvjerljivim dokazima, u liječenju papulopustularnog podtipa rozaceje jest azelatna kiselina koja je ujedno i terapija izbora za liječenje papula/pustula.

Cilj ovog rada je predstaviti dostupne formulacije i farmaceutske oblike azelatne kiseline u terapiji papulopustularne rozaceje te dati uvid u rezultate znanstvenih istraživanja o kliničkoj učinkovitosti pojedinih farmaceutskih oblika i formulacija azelatne kiseline.

### **3. MATERIJALI I METODE - PREGLED SAZNANJA O TEMI**

Za izradu ovog specijalističkog rada pretražena je, pregledana i korištena dostupna znanstvena literatura u znanstvenoj bazi podataka PubMed te članci stručnih časopisa i udžbenici u elektroničkom obliku.

Metoda rada bila je pretraživanje znanstvene baze PubMed po ključnim riječima: azelaic acid, rosacea, azelaic acid foam, azelaic acid cream, azelaic acid gel, rosacea therapy, diagnosis of rosacea, classification of rosacea, pathophysiology of rosacea, topical treatment for rosacea.

Prilikom analiziranja znanstvenih članaka izdvojeni su relevantni rezultati istraživanja, rasprave i zaključci vezani za kliničku učinkovitost različitih oblika formulacija azelatne kiseline u terapiji rozaceje.

Za izradu rada korišten je program Microsoft® Word za Office 365 MSO (Microsoft, Seattle, WA, SAD).

### 3.1. AZELATNA KISELINA

Azelatna kiselina je zasićena, ravnolančana, 1,7-heptan dikarboksilna kiselina (HOOC-(CH<sub>2</sub>)<sub>7</sub>-COOH) koju prirodno proizvodi dimorfna gljivica *Malassezia furfur*, inače bezazleni stanovnik normalne kožne flore (49).

Azelatna kiselina prisutna je u ljudskom organizmu u niskim koncentracijama, a unosi se konzumacijom hrane poput cjelovitih žitarica (pšenica, raž, ječam) i raznim životinjskim proizvodima (50). Dostupni podaci pokazuju da azelatna kiselina ne uzrokuje akutnu ili kroničnu toksičnost i ne pokazuje mutagena niti teratogena svojstva (51).

Azelatna kiselina ima nekoliko farmakoloških učinaka, koji su u korelaciji s kliničkom upotrebom u dermatologiji.

Dokazano je njezino antimikrobno djelovanje protiv *Cutibacterium acnes* i *Staphylococcus epidermidis*, protuupalno i antikeratinizirajuće djelovanje na normalnu kožu i kožu zahvaćenu aknama (52, 53).

Azelatna kiselina djeluje bakteriostatski i baktericidno na različite aerobne i anaerobne mikroorganizme prisutne na koži s aknama (53). Nadalje, modulira upalni odgovor u keratinocitima na nekoliko različitih načina: inhibicijom aktivacije NF-κB, inhibicijom produkcije proupalnih citokina, inhibicijom otpuštanja ROS iz neutrofila te aktivacijom PPARγ (engl. *peroxisome proliferator activated receptor* γ). Azelatna kiselina inhibira KLK 5 te posljedično i ekspresiju LL-37, važnih proupalnih molekula u patogenezi rozaceje (54). Pretpostavlja se da su antimikrobno djelovanje i direktan utjecaj na folikularnu hiperkeratozu osnova njene terapijske učinkovitosti u liječenju kožnih manifestacija. Klinički je uočena značajna redukcija frakcije slobodnih masnih kiselina u lipidima na površini kože. Azelatna kiselina inhibira proliferaciju keratinocita *in vitro* i *in vivo* te normalizira poremećenu

epidermalnu diferencijaciju u koži. Zbog navedenih mehanizama djelovanja je indicirana u liječenju akni i papulopustularnog oblika rozaceje.

Azelatna kiselina djeluje kao kompetitivni inhibitor tirozinaze, enzima koji je uključen u pretvorbu tirozina u melanin, te kao inhibitor sinteze DNA i enzima u mitohondrijima u izrazito aktivnim melanocitima. Zbog toga se azelatna kiselina koristi u liječenju raznih oblika hiperpigmentacija kože (52, 55). Također, azelatna kiselina ne uzrokuje fotosenzibilne reakcije na koži i zato je poželjna u liječenju kožnih oboljenja (52, 56).

Prema kategorizaciji Američke agencije za hranu i lijekove (FDA, engl. *Food and Drug Administration*), azelatna kiselina je označena kao kategorija B. Topikalnom primjenom azelatne kiseline dolazi do sistemske apsorpcije od 3 do 8 % (49). Studija na životinjama nije otkrila štetne učinke na fetuse i novorođenčad čak ni kada se davala u visokim dozama tijekom trudnoće (57). Do danas još uvijek nedostaju kontrolirane studije o upotrebi azelatne kiseline kod ljudi tijekom trudnoće, ali nisu zabilježeni nikakvi štetni događaji pri parenteralnoj primjeni. Zbog toga se azelatna kiselina smije koristiti samo na malim površinama kože i po mogućnosti ne u prvom tromjesečju (57).

## **3.2. ISTRAŽIVANJA RAZNIH FARMACEUTSKIH OBLIKA**

### **AZELATNE KISELINE U TERAPIJI ROZACEJE**

Azelatne kiselina za topikalnu primjenu dostupna je na tržištu u farmaceutskom obliku kreme, gela i pjene (58). Svi oblici kreme sadrže azelatnu kiselinu u koncentraciji od 20 % (m/m), dok gel i pjena sadrže azelatnu kiselinu u koncentraciji od 15 % (m/m) (59).

Na različitim svjetskim tržištima azelatna kiselina u farmaceutskom obliku kreme odobrena je pod nazivima Skinoren® (LEO Pharma A/S), i Azelex® (Allergan), u obliku gela odobrena je

pod nazivom Finacea® (LEO Pharma A/S) i u obliku pjene odobrena je pod nazivom Finacea® (LEO Pharma A/S) (59).

Većina kliničkih studija s azelatnom kiselinom provodila se na odraslim pacijentima s dijagnosticiranom papulopustularnom rozacejom (PPR) koristeći ili 15 %-tni gel ili 15 %-tnu pjenu (51).

### **3.2.1. AZELATNA KISELINA U OBLIKU 20 %-TNE KREME**

20 %-tna krema azelatne kiseline (LEO Pharma A/S) je bijela neprozirna krema; svaki gram kreme sadrži 0,2 g azelatne kiseline (aktivno; 20 % m/m), benzoatnu kiselinu (konzervans), PCL Liquid (ceteariloktanoat s izopropilmiristatom, emolijens topljiv u ulju), glicerol (85 %-tni, ) CUTINA CBS (glicerolstearat, cetilni i stearilni alkohol, cetilpalmitat, kokogliceridi; faktori konzistencije), propilenglikol (humektant), pročišćenu vodu (otapalo) i makrogolglicerol stearat (emulgator) (60).

Učinkovitost i sigurnost 20 %-tne kreme azelatne kiseline ispitivali su Bjerke , Fryand i Graupe (1999.). U provedenoj studiji uspoređivala se učinkovitost i sigurnost 20 %-tne kreme s azelatnom kiselinom i kreme bez aktivne supstancije (placebo pripravak) u liječenju papulopustularne rozaceje (61).

Studija je bila multicentrična, randomizirana, dvostruko slijepa, s paralelnim usporednim skupinama pacijenata liječenih s 20 %-tnom kremom azelatne kiseline (Skinoren, Azelex) i odgovarajućim placebo pripravkom. Broj pacijenata u dvije skupine bio je u omjeru 2:1; 77 pacijenata koji su primali azelatnu kiselinu u kremi i 39 pacijenata u kontrolnoj skupini.

Skupine za studiju činili su pacijenti muškog i ženskog spola (trudnice i dojilje nisu bile uključene) s dijagnosticiranom rozacejom. Pacijenti su imali najmanje 10 upalnih lezija (papule i pustule), trajni eritem i teleangiektazije, a najniža dobna granica bila je 18 godina.

Pacijentima je primjenjivana 20 %-tna krema azelatne kiseline ili placebo pripravak na zahvaćena područja ujutro i navečer tijekom 3 mjeseca, a terapijski napredak se bilježio u mjesečnim intervalima (nakon 1, 2 i 3 mjeseca).

Učinkovitost liječenja procjenjivala se brojanjem upalnih papula i pustula (razlika promjene broja upalnih lezija na početku i na kraju istraživanja) te ocjenjivanjem stanja eritema i teleangiektazija (na ljestvici od 0 (ništa) do 6 (teško)). U studiji su se procjenjivale i lokalne i/ili sustavne nuspojave.

Na kraju ispitivanja, napravljena je sveobuhvatna procjena težine bolesti (engl. *investigator's global assessment*, IGA). IGA definira integriranu procjenu kliničke težine papulopustularne rozaceje na temelju upalnih lezija, eritema i teleangiektazija. Procjena se izražavala pojmovima „potpuna remisija“, „izrazito poboljšanje“, „umjereno poboljšanje“, „bez poboljšanja“ ili „pogoršanje“. Za posljednja dva rezultata procjene zajednički su ocjenjeni kao „loše“. Također, na kraju ispitivanja, pacijenti su trebali procijeniti učinkovitost ispitivanog lijeka u usporedbi s prethodnom terapijom i njegovu podnošljivost.

Svi rezultati su po završetku studije statistički obrađeni. Dodatno, rezultati mjesečnih posjeta analizirani su Wilcoxonovim testom za analize promjena upalnih lezija (papule i pustule), eritema i teleangiektazija. Sveukupno poboljšanje analizirano je Fisherovim egzaktnim testom. Razina značajnosti postavljena je na  $p < 0,05$ .



Studija je dobivenim rezultatima pokazala učinkovitost i sigurnost primjene kreme s 20 %-tnom azelatnom kiselinom u liječenju papulopustularnog tipa rozaceje. I krema s azelatnom kiselinom i krema bez aktivne supstancije doveli su do klinički relevantnih poboljšanja. Iako nakon prvog mjeseca liječenja nisu vidljive razlike u liječenju, statističkom analizom utvrđene su značajne razlike u korist kreme s azelatnom kiselinom nakon drugog, a posebno nakon trećeg mjeseca upotrebe.

Značajno veća smanjenja broja upalnih lezija i stanja eritema te znatno povoljnije sveukupno poboljšanje stanja bolesti uočeno je u skupini pacijenata s azelatnom kiselinom. S obzirom na vrstu upalnih lezija, rezultati ispitivanja bili su daleko bolji u slučaju papula, ali ne i za pustule. Nedostatak povoljnog ishoda u liječenju pustula može biti povezano s relativno malim brojem ove vrste lezija u obje liječene skupine. Tokom ispitivanja nije zamijećeno poboljšanje stanja teleangiektazija.

Azelatna kiselina pokazala se sigurnom i nije bila povezana ni s jednom ozbiljnom nuspojavom. Samo 5 pacijenata u skupini s azelatnom kiselinom i 1 pacijent u kontrolnoj skupini bio je primoran prekinuti ispitivanje zbog lokalnih nuspojava povezanih s liječenjem. Kao i kod većine lokalno primijenjenih lijekova, promatrale su se iritacije kože. Ukupna stopa incidencije u obje skupine pacijenata bila je podjednaka (približno 39 %), što se objašnjava visokom osjetljivošću kože oboljelih od rozaceje. Zapravo, nije neuobičajen visok stupanj iritacije kože čak i bez primjene lokalnih lijekova za rozaceju (62). Stopa incidencije bila je najveća tijekom prvog mjeseca ispitivanja te se smanjila tijekom ostalog razdoblja trajanja studije, što je uobičajeno za terapiju s azelatnom kiselinom (63). Većina pacijenata u obje skupine doživjele su samo blage ili umjerene nuspojave. Stopa izraženih lokalnih štetnih simptoma nije premašila 7 % u obje skupine, što je unutar raspona od  $5 \pm 10$  % koji je zamijećen u pacijenata s aknama liječenima azelatnom kiselinom, te je lokalna podnošljivost bila visoko ocijenjena u obje skupine pacijenata (63).

Tablica 4 : Rezultati ispitivanja učinkovitost i sigurnosti 20 %-tne kreme azelatne kiseline (prilagođeno prema (61)).

<i>Karakteristika</i>	<i>Rezultati</i>
<i>Upalne lezije</i>	<ul style="list-style-type: none"> <li>• prosječno smanjenje u zbroju papula i pustula iznosilo je 73,4 % kod skupine pacijenata s azelatnom kiselinom naspram 50,6 % u kontrolnoj skupini; razina značajnosti iznosila je 0,011</li> <li>• prosječno smanjenje broja papula iznosilo je 71,5 % kod skupine pacijenata s azelatnom kiselinom naspram 46,5 % u kontrolnoj skupini; razine značajnosti nakon dva mjeseca (0,023), tri mjeseca (0,016) i četiri tjedna nakon završetka studije (0,013)</li> <li>• prosječno smanjenje pustula iznosilo je 81,9 % kod skupine pacijenata s azelatnom kiselinom naspram 70,1 % u kontrolnoj skupini; nisu pronađene statistički značajne razlike</li> </ul>
<i>Eritem i teleangiektazije</i>	<ul style="list-style-type: none"> <li>• smanjenje težine eritema iznosilo je 47,9 % kod skupine pacijenata s azelatnom kiselinom naspram 37,9 % u kontrolnoj skupini; razina značajnosti iznosila je 0,031</li> <li>• prosječno smanjenje angiektazija iznosilo je 22,3 % kod skupine pacijenata s azelatnom kiselinom naspram 23,5 % u kontrolnoj skupini; nisu pronađene statistički značajne razlike</li> </ul>
<i>Sveobuhvatna procjena težine bolesti (IGA)</i>	<ul style="list-style-type: none"> <li>• ispitivači su procijenili potpunu remisiju ili izrazito poboljšanje stanja kod 79,7 % pacijenata u skupini koja je primala azelatnu kiselinu naspram 54,0 % u kontrolnoj skupini; razina značajnosti iznosila je 0,020</li> <li>• pacijenti su procijenili potpunu remisiju ili izrazito poboljšanje stanja u 82,1 % slučajeva u skupini koja je primala azelatnu kiselinu naspram 58,3 % u kontrolnoj skupini; razina značajnosti iznosila je 0,042</li> <li>• ispitivači su procijenili stanje lošim (bez poboljšanja ili pogoršanje bolesti) kod 6,8 % pacijenata u skupini koja je primala azelatnu kiselinu naspram 27,0 % u kontrolnoj skupini</li> </ul>

	<ul style="list-style-type: none"> <li>• pacijenti su procijenili stanje lošim (bez poboljšanja ili pogoršanje bolesti) u 9,5 % slučajeva u skupini koja je primala azelatnu kiselinu naspram 27,8 % u kontrolnoj skupini</li> <li>• primijenjenu terapiju je smatralo boljom od prethodno primijenjene terapije 64,4 % pacijenata u skupini s azelatnom kiselinom naspram 42,9 % u kontrolnoj skupini</li> <li>• obje su skupine pacijenata ocijenile podnošljivost pripravka s „vrlo dobrom“ ili „dobrom“ bez značajnijih razlika (89,0 % i 88,6 %)</li> </ul>
<p><i>Nuspojave</i></p>	<ul style="list-style-type: none"> <li>• kožne reakcije i simptomi primijećeni su u 39,5 % pacijenata (30/76) u skupini s azelatnom kiselinom naspram 38,5 % pacijenata u kontrolnoj skupini (15/39)</li> <li>• stopa incidencije bila je najveća tijekom prvog mjeseca ispitivanja, te se smanjivala u ostalim periodima studije</li> <li>• nuspojava su ocijenjena je kao "blage" ili "umjerene" u jačini te "prolazne" u dužini trajanja</li> <li>• ukupna lokalna podnošljivost terapije ocijenjena je s „podnošljiva“ ili „dobra“ od strane 91,7 % pacijenata liječenih azelatnom kiselinom i 91,4 % pacijenata u kontrolnoj grupi</li> <li>• obje skupine su imale slične stope incidencije nuspojava (osjećaj peckanja, svrbež, edem lica, suhoća kože, osjećaj vrućine na koži, ljuskanje)</li> <li>• najčešća nuspojava za obje skupine bio je osjećaj vrućine na koži (azelatna kiselina 26,3 %; kontrolna skupina 23,1 %).</li> <li>• iritacija kože bila je češća u kontrolnoj skupini (azelatna kiselina 5,3 %; kontrolna skupina 10,3 %) dok je osjećaj peckanja bio češći kod pacijenata u skupini s azelatnom kiselinom (azelatna kiselina 7,9 %; kontrolna skupina 2,6 %)</li> </ul>

### 3.2.2. AZELATNA KISELINA U OBLIKU 15 %-TNOG GELA

15 %-tni gel azelatne kiseline (Finacea Gel, LEO Pharma A/S) neproziran je gel; svaki gram gela sadrži 0,15 g azelatne kiseline (aktivno; 15 % m/m), benzoatnu kiselinu (konzervans),

dinatrij EDTA (sredstvo za keliranje), lecitin (zgušnjivač), trigliceride (emolijens), poliakrilnu kiselinu (emulgator i sredstvo za suspendiranje; pojačivač penetracije), polisorbitat 80 (emulgator), propilenglikol (humektant [niska koncentracija]), pročišćenu vodu (bazni razrjeđivač) i natrijev hidroksid (sredstvo za podešavanje pH) (64).

Učinkovitost, podnošljivost i sigurnost 15 %-tne azelatne kiseline u obliku gela za lokalno liječenje umjerene, papulopustularne rozaceje ispitali su Thiboutot, Thieroff-Ekerdt i Graupe (2003.). Cilj istraživanja bio je usporediti učinkovitost, podnošljivost i sigurnost 15 %-tne azelatne kiseline u obliku gela s učinkovitošću, podnošljivošću i sigurnošću gela bez aktivne supstancije (50).

Provedene su dvije dvostruko slijepe, randomizirane studije identičnog dizajna, kriterija odabira pacijenata i krajnjih točaka učinkovitosti. U prvu studiju bilo je uključeno 329 pacijenata, dok je u drugoj bilo 335 pacijenata. Ispitanici su bili pojedinci s umjerenom papulopustularnom rozacejom kod kojih je bilo prisutno najmanje 8, a najviše 50 upaljenih papula lica i/ili pustula, perzistentni eritem i teleangiektazije.

U studijama se 15 %-tni gel s azelatnom kiselinom primjenjivao dva puta dnevno kod umjerene, papulopustularne rozaceje.

Kao i u prethodnoj studiji, učinkovitost liječenja procjenjivala se brojanjem upalnih papula i pustula, ocjenjivanjem stanja eritema i teleangiektazija („nikakav“, „blagi“, „umjeren“ ili „teško“) te sveobuhvatnom procjenom težine bolesti (IGA). IGA vrijednosti izražavale su se u 7 točaka (od 0 (čisto lice) do 6 (teško stanje)) gdje se za procjene „čisto lice“, „minimalno“ ili „blago“ ishod liječenja se označio kao uspjeh. Za pacijente koji su prekinuli ispitivanje zbog nedostatka učinkovitosti ishod liječenja označio se kao neuspjeh. Stanje eritema lica i teleangiektazija bilježilo se pojmovima „nema“, „blagi“, „umjeren“ ili „teški“.

Na završetku ispitivanja ispitivači i pacijenti ocijenili su ukupno poboljšanje stanja rozaceje na ljestvici od 1 do 5 (ocjena 1 = potpuna remisija; ocjena 5 = pogoršanje stanja). Također ocijenila se kozmetički prihvatljivost ispitivanog lijeka na ljestvici od 1 do 4 (1= vrlo dobar; 4 =neprihvatljiv).

Podaci obje studije iz 4., 8. i 12. tjedna ispitivanja analizirani su zasebno. Rezultati su na kraju ispitivanja opisani i statistički obrađeni.

Kliničko poboljšanje uočeno je u obje studije primjenom gela s azelatnom kiselinom ali i primjenom gela bez aktivne supstancije. Obje studije su dosljedno pokazivale statistički značajne prednosti 15 %-tnog gela s azelatnom kiselinom u odnosu na placebo. Na kraju terapije, kod pacijenata liječenih gelom s azelatnom kiselinom, primjećeno je smanjenje upalnih lezija i eritema u odnosu na pacijente koji su nanosili placebo gel u studijama.

Značajnije razlike u liječenju bile su uočljive nakon 4. i 8. tjedna primjene. Ovi rezultati su u skladu s dokazanim smanjenjem upalnih lezija i eritema postignutim u studiji upotrebom 20 %-tne kreme s azelatnom kiselinom u liječenju rozaceje (63) .

Evaluacija IGA pokazala je statistički značajnu prednost 15 %-tnog gela s azelatnom kiselinom u odnosu na placebo.

Gel s azelatnom kiselinom nije imao klinički značajan učinak na teleangiektazije. Ozbiljnost teleangiektazija općenito je ostala nepromijenjena i nema značajnih razlika u liječenju između 15 %-tnog gela s azelatnom kiselinom i placeba.

Studije su dosljedno potvrdile sigurnost 15 %-tnog gela s azelatnom kiselinom. Nije bilo smrtonosnih ili drugih ozbiljnih štetnih događaja koji bi bili povezani s gelom azelatne

kiseline; nije bilo fototoksičnosti ili fotoalergenosti. Kao i s drugim lokalnim tretmanima, pojava kožnih nuspojava bile je očekivana. Najčešće uočene kožne nuspojave povezane s liječenjem 15 %-tnim gelom s azelatnom kiselinom gelom bile su senzorne, uključujući peckanje, bockanje i svrbež. Učestalost ovih osjetilnih nuspojava bile je veća kod 15 %-tnog gela s azelatnom kiselinom, što upućuje na učinak ljekovite tvari same po sebi. U većini slučajeva, kožne nuspojave su bile blagog do umjerenog intenziteta i bile su prolazne prirode te nisu zahtijevale medicinsku intervenciju.

Tablica 5. Rezultati ispitivanja učinkovitosti i sigurnosti 15 %-tnog gela azelatne kiseline (prilagođeno prema (50)).

Karakteristika	Rezultati	
	Studija 1	Studija 2
<i>Upalne lezije</i>	<ul style="list-style-type: none"> <li>prosječno smanjenje u zbroju papula i pustula iznosio je 58 % kod skupine pacijenata s azelatnom kiselinom naspram 40 % u kontrolnoj skupini; razina značajnosti iznosila je 0,0001</li> </ul>	<ul style="list-style-type: none"> <li>prosječno smanjenje u zbroju papula i pustula iznosio je 51 % kod skupine pacijenata s azelatnom kiselinom naspram 39 % u kontrolnoj skupini; razina značajnosti iznosila je 0,0208</li> </ul>
<i>Eritem i teleangiektazije</i>	<ul style="list-style-type: none"> <li>smanjenje težine eritema iznosilo je 44 % kod skupine pacijenata s azelatnom kiselinom naspram 29 % u kontrolnoj skupini ;razina značajnosti iznosila je 0,0017</li> <li>procjenom stanja teleangiektazija nisu primijećeni klinički značajniji učinci</li> </ul>	<ul style="list-style-type: none"> <li>smanjenje težine eritema iznosilo je 46 % kod skupine pacijenata s azelatnom kiselinom naspram 28 % u kontrolnoj skupini; razina značajnosti iznosila je 0,0005</li> <li>procjenom stanja teleangiektazija nisu primijećeni klinički značajniji učinci</li> </ul>

Sveobuhvatna  
procjena težine  
bolesti (IGA)

- poboljšanje stanja rozaceje zabilježeno je kod 67 % pacijenata u skupini koja je primala azelatnu kiselinu naspram 48 % u kontrolnoj skupini
  - terapijski uspjeh (zbroj ocjena „čisto lice“, „minimalno“ i „blago“) zabilježen je u 61 % pacijenata u skupini koja je primala azelatnu kiselinu 40 % u kontrolnoj skupini; statistički značajna razlika iznosila je 0,0001
  - ispitivači su procijenili potpunu remisiju ili izrazito poboljšanje stanja kod 51 % pacijenata u skupini koja je primala azelatnu kiselinu naspram 27 % u kontrolnoj skupini; razina značajnosti iznosila je 0,0001
  - pacijenti su procijenili potpunu remisiju ili izrazito poboljšanje stanja u 61 % slučajeva u skupini koja je primala azelatnu kiselinu naspram 43 % u kontrolnoj skupini; razina značajnosti iznosila je 0,0004
  - mišljenje pacijenata o prihvatljivosti pripravka bilo je
- poboljšanje stanja rozaceje zabilježeno je kod 71 % pacijenata u skupini koja je primala azelatnu kiselinu naspram 55 % u kontrolnoj skupini
  - terapijski uspjeh (zbroj ocjena „čisto lice“, „minimalno“ i „blago“) zabilježen je u 62 % pacijenata u skupini koja je primala azelatnu kiselinu naspram 48 % u kontrolnoj skupini; statistički značajna razlika iznosila je 0,0127
  - ispitivači su procijenili potpunu remisiju ili izrazito poboljšanje stanja kod 46 % pacijenata u skupini koja je primala azelatnu kiselinu naspram 31 % u kontrolnoj skupini; razina značajnosti iznosila je 0,0048
  - pacijenti su procijenili potpunu remisiju ili izrazito poboljšanje stanja u 58 % slučajeva u skupini koja je primala azelatnu kiselinu naspram 34 % u kontrolnoj skupini; razina značajnosti iznosila je 0,0001

<p><i>Nuspojave</i></p>	<p>povoljno visoko, nije bilo statistički značajne razlike</p> <ul style="list-style-type: none"> <li>• podnošljivost pripravka s „dobrom“ i „prihvatljiva unatoč manjoj iritaciji“ ocijenilo je 49 % / 40 % pacijenata u skupini s azelatnom kiselinom naspram 75% / 19% u kontrolnoj skupini</li> </ul>	<ul style="list-style-type: none"> <li>• mišljenje pacijenata o prihvatljivosti pripravka bilo je povoljno visoko, nije bilo statistički značajne razlike</li> <li>• podnošljivost pripravka s „dobrom“ i „prihvatljiva unatoč manjoj iritaciji“ ocijenilo je 41 % / 50 % pacijenata u skupini s azelatnom kiselinom naspram 68 % / 19 % u kontrolnoj skupini</li> </ul>
	<ul style="list-style-type: none"> <li>• suhoću kože prijavilo je oko dvije trećine pacijenata u skupini s azelatnom kiselinom (38 %)</li> <li>• ljuskanje, svrbež, edem, žarenje i peckanje na mjestu primjene prijavilo je 38 % pacijenata u skupini s azelatnom kiselinom</li> </ul>	

### 3.2.3. AZELATNA KISELINA U OBLIKU 15 %-TNE PJENE

15 %-tna pjena azelatne kiseline (Finacea Foam, LEO Pharm A/S) nalazi se u aluminijskom spremniku kao hidrofilna emulzija ulje u vodi (u/v) pod pritiskom s potisnim plinovima (propan, butan, izobutan), te se pretvara u pjenu nakon ispuštanja preko kontinuiranog ventila za prskanje; svaki gram sadrži 0,15 g azelatne kiseline (aktivno; 15 % m/m), benzoatnu kiselinu (konzervans), cetostearil alkohol (emolijentno sredstvo), dimetil izosorbid (otapalo/raspršivač), trigliceride srednjeg lanca (emolijentno sredstvo), metilcelulozu (zgušnjivač), monogliceride (razrjeđivač uljne faze), digliceride (razrjeđivač uljne faze), polioksil 40 stearat (emulgator), polisorbata 80 (emulgator), propilenglikol (humektant [niska koncentracija]), pročišćenu vodu (bazni razrjeđivač), natrijev hidroksid (podešivač pH) i ksantum gumu (zgušnjivač) (65).



Mnoge od komponenti pjene djeluju emolijentno na bazi lipida, što je posebno važno za kožu zahvaćenu rozacejom, gdje se pokazalo da pravilna njega kože smanjuje nuspojave tipa osjetilnih simptoma (npr. peckanje, bockanje) koji se mogu pojaviti u skupini pacijenata gdje se rozaceja liječila s 15 %-tnim gelom azelatne kiseline (66).

Učinkovitost 15 %-tne pjene s azelatnom kiselinom u pacijenata s papulopustularnom rozacejom ispitivali su Solomon i suradnici (2016.). Ova studija bila je ispitivanje faze 3, multicentrična, nasumična, dvostruko slijepa, placebo pripremom kontrolirana s paralelnim skupinama pacijenata. Kliničko ispitivanje provodilo se od rujna 2012. do siječnja 2014. godine u 48 američkih sveučilišnih centara uspoređujući učinkovitost pjene s azelatnom kiselinom u odnosu na pjenu bez aktivne supstancije u pacijenata s papulopustularnom rozacejom. U studiji je sudjelovalo 961 pacijenata starijih od 18 godina; 483 su randomizirana u skupinu s 15 %-tnom pjenu azelatne kiseline, a 478 pacijenta nalazilo se u kontrolnoj skupini. Prosječna dob pacijenata bila je 51,5 godina, a većina sudionika bili su bijelci i ženskog spola s papulopustularnom rozacejom. Pacijenti su bili nasumično raspoređeni u dvije skupine u omjeru 1:1; jedna je primjenjivala 15 %-tnu pjenu s azelatnom kiselinom, dok je kontrolna skupina primjenjivala pjenu ali bez aktivne supstancije (placebo) (67).

Ispitivani lijek primjenjivan je u dozama od 0,5 g dva puta dnevno do kraja liječenja kroz 12 tjedana. Podaci su se bilježili na početku ispitivanja te nakon 4, 8 i 12 tjedana liječenja. Zadnja procjena zabilježila se nakon 16. tjedna.

Učinkovitost liječenja procjenjivala se brojanjem upalnih papula i pustula, ocjenjivanjem stanja eritema i teleangiektazija („nikakav“, „blagi“, „umjeren“ ili „teško“), sveobuhvatnom procjenom težine bolesti („poboljšanje“, „bez promjene“ te „pogoršanje“), stopa terapijskog odgovora (reagira na liječenje ukoliko je sveukupno stanje bolesti na kraju ispitivanja

poboljšano i rezultiralo čistim licem, minimalnom ili blagom težinom bolesti) te procjena boje kože lica. U studiji su se bilježile i nuspojave.

Svi dobiveni rezultati su se statistički obradili. Za obradu su se koristili Cochran-Mantel-Haenszel van Elteren test, Wilcoxon test, *t*-test, *F*-test te Pearson  $\chi^2$  test.

Rezultati ove studije potvrđuju učinkovitost 15 %-tne pjene azelatne kiseline za liječenje papulopustularne rozaceje. Postotak smanjenja broja upalnih lezija bio je u skladu s poznatim podacima. Gotovo dvije trećine pacijenata liječenih 15 %-tnom pjenom s azelatnom kiselinom postigli su terapijski odgovor i postigli značajno smanjenje ozbiljnosti bolesti. Broj pacijenata koji su pokazali bilo kakav napredak na IGA ljestvici povećavao se tijekom ispitivanja. Broj pacijenata koji su pokazali poboljšanje u 8. tjednu bio je usporediv s brojem sudionika koji su postigli terapijski odgovor u 12. tjednu. Ovi rezultati sugeriraju da se povećanjem dužine liječenja povećava vjerojatnost postizanja boljih rezultata.

10,2 % više pacijenata u skupini s azelatnom kiselinom pokazalo je poboljšanje stanja u 12. tjednu u odnosu na kontrolnu skupinu. Razlike među skupinama u rezultatima procjene stanja eritema bile su statistički značajne u korist skupine s azelatnom kiselinom, dok je promjena broja upalnih lezija također bila u korist skupine s azelatnom kiselinom.

Terapijski učinci pjene s azelatnom kiselinom bili su vidljivi već pri prvoj procjeni i trajali su tijekom cijelog liječenja.

15 %-tna pjena s azelatnom kiselinom dobro se podnosila s niskom učestalošću prekida liječenja povezanih s nuspojavama primjene lijeka. Iako nisu procjenjivane, niska incidencija kožnih nuspojava sugerirala je da se 15 %-tna pjena s azelatnom kiselinom bolje podnosi od prethodnih oblika formulacija azelatne kiseline i korelira s visokom suradljivošću koja je

zabilježena tijekom studije. Azelatna kiselina u obliku 15 %-tne pjene ima minimalan ili nikakav učinak na boju kože; više od 88 % pacijenata prijavilo je izostanak ili jedva vidljivo prosvjetljenje boje kože (68).

Tablica 6. Rezultati ispitivanja učinkovitost 15 %-tne pjene s azelatnom kiselinom (prilagođeno prema (67)).

<i>Karakteristika</i>	<i>Rezultati</i>
<i>Upalne lezije</i>	<ul style="list-style-type: none"> <li>• prosječno smanjenje broja upalnih lezija iznosilo je 61,6 % kod skupine pacijenata s azelatnom kiselinom naspram 50,8 % u kontrolnoj skupini; razina značajnosti iznosila je <math>p &lt; .001</math></li> <li>• razlike u rezultatima između skupina zabilježeni su u 4. tjednu (<math>p &lt; .001</math>), 8. tjednu (<math>p = .003</math>) te na kraju studije (<math>p = .002</math>)</li> </ul>
<i>Eritem i teleangiektazije</i>	<ul style="list-style-type: none"> <li>• smanjenje težine eritema iznosilo je 61,5 % kod skupine pacijenata s azelatnom kiselinom naspram 51,2 % u kontrolnoj skupini; razina značajnosti iznosila je <math>p &lt; .001</math></li> <li>• veći broj pacijenata u skupini s azelatnom kiselinom pokazao je poboljšanje u 4. tjednu (<math>p = .022</math>) i 8. tjednu (<math>p = .002</math>)</li> <li>• rezultati za promjene stanja teleangiektazija, za većinu pacijenata u obje skupine, su izostali</li> </ul>
<i>Sveobuhvatna procjena težine bolesti (IGA)</i>	<ul style="list-style-type: none"> <li>• poboljšanje stanja zabilježeno je kod 71,9 % pacijenata u skupini koja je primala azelatnu kiselinu naspram 58,8,0 % u kontrolnoj skupini; razina značajnosti iznosila je <math>p &lt; .001</math></li> </ul>
<i>Promjena bolje lica</i>	<ul style="list-style-type: none"> <li>• većina pacijenata imalo je, u obje skupine, normalnu boju kože (80,1 % odnosno 78,7 %) u usporedbi s netretiranom kožom te je zaključeno da nije uočena značajna razlika</li> </ul>
<i>Nuspojave</i>	<ul style="list-style-type: none"> <li>• učestalost nuspojava bio je veći u skupini s azelatnom kiselinom nego u kontrolnoj skupini (7,7 % prema 4,8 %)</li> </ul>

- osjetljivost, peckanje i gorenje na mjestu primjene primijećeni su u 3,5 % pacijenata u skupini s azelatnom kiselinom naspram 1,3 % pacijenata u kontrolnoj skupini
- svrbež na mjestu primjene primijećen je u 1,4 % pacijenata u skupini s azelatnom kiselinom naspram 0,4 % pacijenata u kontrolnoj skupini
- suhoća na mjestu primjene primijećena je u 1,0 % pacijenata u skupini s azelatnom kiselinom naspram 0,6 % pacijenata u kontrolnoj skupini
- nuspojave su ocjenjene kao „blagog“ ili „umjerenog“ intenziteta
- incidencija prekida ispitivanja uzrokovanog nuspojavama bila je niža u skupini s azelatnom kiselinom nego u kontrolnoj skupini (1,2 % prema 2,5 %)
- suradljivost liječenja iznosila je 97,0 % u skupini s azelatnom kiselinom i 95,9 % u kontrolnoj skupini

## 4. RASPRAVA

Rozaceja je kronična upalna bolest kože koja zahvaća središnji dio lica, prvenstveno nos, obraze, čelo i bradu, a karakterizirana je pojavom crvenila, trajno prisutnim eritemom, pojavom papula i pustula te teleangiektazijama. Rozaceja se klasificira u četiri podtipa: eritematoteleangiektazijska, papulopustularna, fimatозна i okularna te jednu neupalnu varijantu: granulomatozna rozaceja.

Etiopatogeneza rozaceje nije u potpunosti razjašnjena, no poznato je da uključuje pojačan ili nereguliran urođeni imunوسي sustav sklon pretjeranoj upali i vazodilataciji zajedno s neurogenom deregulacijom i vanjskim čimbenicima koji pogoršavaju bolest.

Kod papulopustularnog tipa rozaceje pacijenti razvijaju papule ili pustule u središnjem dijelu lica. U težim oblicima bolesti ove upalne epizode mogu dovesti do kroničnog edema lica. Rozaceja je kronična bolest koju je teško liječiti te zahtijeva dugotrajnu terapiju i brojne terapijske opcije. Liječenjem rozaceje prvenstveno se želi smanjiti intenzitet simptoma kako bi se pacijentima poboljšala kvaliteta života, te spriječila progresija bolesti. Pravilna njega kože također je važan čimbenik koji doprinosi uspješno reguliranoj rozaceji jer je riječ o osjetljivoj koži lica koja je sklona iritacijama, crvenilu i upali.

Terapija rozaceje može biti sistemska i topikalna. Topikalna primjena azelatne kiseline je, s visoko uvjerljivim dokazima, preporučena za liječenje papula i/ili pustula prisutnih u papulopustularnom tipu rozaceje.

Studije *in vitro* pokazale su da azelatna kiselina može imati protuupalni učinak (69, 70). Budući da je upala važna u patogenezi rozaceje, moguće je da protuupalno djelovanje azelatne kiseline objašnjava njezin povoljan učinak kod rozaceje.

Azelatna kiselina dostupna na tržištu postoji u farmaceutskom obliku kreme, gela i pjene. Gel i pjena odobrene su, od strane FDA, za liječenje papulopustularne rozaceje kod odraslih pacijenata, nakon što je potvrđena djelotvornost i sigurnost primjene.

Studija provedena s 20 %-tnom azelatnom kiselinom u liječenju papulopustularnog tipa rozaceje pokazala učinkovitost i sigurnost primjene. U studiji su obje kreme, krema s azelatnom kiselinom i krema bez aktivne supstancije, dovele su do klinički relevantnih poboljšanja. Razlike u liječenju u korist kreme s azelatnom kiselinom više su došle do izražaja nakon dužeg vremena upotrebe.

Studije provedene s 15 %-tnim gelom azelatne kiseline pokazale su značajno smanjenje broja upalnih lezija i eritema lica. Studijama se pokazalo da je 15 %-tni gel azelatne kiseline učinkovit i siguran tretman za umjerenu papulopustularnu rozaceju.

Studija koja je koristila pjenu s 15 %-tnom azelatnom kiselinom primijenila je već postojeće smjernice za liječenje papulopustularne rozaceje s novom tehnologijom izrade ljekovitih pripravaka kako bi se omogućila učinkovita terapija. Ispitivanjem se pokazala učinkovitost i sigurnost pjene s azelatnom kiselinom u smanjenju broja upalnih lezija i poboljšanju stanja bolesti u pacijenata s papulopustularnom rozacejom. Zanimljivo je da je i pjena bez aktivne supstancije pokazala značajnu učinkovitost na poboljšanje stanja eritema te smanjenje broja upalnih lezija. Ova studija pokazala je potencijal za poboljšanje skrbi pacijenata, smanjivanjem opterećenja bolesti te minimiziranjem nepotrebnih troškova liječenja povećanjem podnošljivosti terapije i suradljivosti pacijenata (71).

Niti jedna studija nije pokazala učinak azelatne kiseline kod teleangiektazija. Taj rezultat nije bio iznenađujući jer ne postoji poznata farmakološka osnova za učinak azelatne kiseline na vaskularnu komponentu rozaceje. Elektrokirurgija ili laserske tehnike su standardni oblik terapije za ovakve tegobe (72).

U današnje vrijeme, krema s 20 % azelatne kiseline indicirana je za liječenje akni (*Acne vulgaris*). *In vitro* podaci o prodiranju lijeka kroz kožu pokazali su da je penetracija azelatne kiseline bolja pri primjeni 15 %-tnog gela u usporedbi s 20 %-tnom kremom (51).

Za razliku od kreme, 15 %-tni gel i 15 %-tna pjena odobrene su, od strane FDA, za liječenje papulopustularne rozaceje odraslih pacijenata nakon provedenih studija gdje je potvrđena djelotvornost i sigurnost primjene lijeka (51).

15 %-tni gel i 20 %-tna krema azelatne kiseline mogu se nanositi jednom ili dva puta dnevno za liječenje papulopustularne rozaceje. Neželjeni učinci mogu uključivati iritaciju kože, svrbež, peckanje i bol na mjestu primjene te rjeđe suhoću i edem, ali azelatna kiselina se uglavnom dobro podnosi i može se koristiti dulje vrijeme (31).

Valja spomenuti da same kozmetičke podloge u dermatološkim ispitivanjima često djeluju na bolesnu kožu jer se njima koža njeguje (npr. vlaženje i drugi učinci mogu poboljšati integritet i funkciju kožne barijere) i stoga se ne bi trebali smatrati placeboom (73). Mehanizam na kojem se temelji ova učinkovitost može biti posljedica sastava kontrolnog pripravka i njegovog djelovanja na cjelovitost kožne barijere i transepidermalni gubitak vode (74).

## 5. ZAKLJUČAK

Uspješno liječenje rozaceje, kao i svih ostalih kožnih oboljenja, često nije jednostavno jer ni patogeneza rozaceje nije u potpunosti razjašnjena. Oblici rozaceje, ali i često preklapanje različitih podtipova zahtijeva kombiniranje različitih terapijskih strategija.

Papulopustularna rozaceja, ovisno o težini, konvencionalno se liječi s nekoliko topikalnih i/ili oralnih formulacija. Topikalni pripravci azelatne kiseline u farmaceutskom obliku kreme sadrže azelatnu kiselinu u koncentraciji od 20 %, a gel i pjena u koncentraciji od 15 %.

Iako je u liječenju papulopustularnog tipa rozaceje pokazala učinkovitost i sigurnost primjene, 20 %-tna krema s azelatnom kiselinom danas je indicirana za liječenje akni.

Za razliku od kreme, 15 %-tni gel i 15 %-tna pjena odobrene su za liječenje papulopustularne rozaceje odraslih pacijenata.

Topikalna primjena gela i pjene s 15 %-tnom azelatnom kiselinom gelom pokazale su značajno smanjenje broja upalnih lezija i eritema lica, bez klinički značajnog učinka na teleangiektazije. Oboje su se pokazali učinkovitim i sigurnim oblikom liječenja za umjereni oblik papulopustularne rozaceje.

Za razliku od kreme, azelatna kiselina uklopljena u gel i pjenu potrebna je u nižoj koncentraciji za učinkovitu terapiju zbog boljeg oslobađanja lijeka (51). Niska incidencija nuspojava, blagog intenziteta, pogoduju i boljoj suradljivosti pacijenata.



## 6. LITERATURA

1. Van Zuuren EJ, Arents BW, van der Linden MM, Vermeulen , Fedorowicz Z, Tan J. Rosacea: new concepts in classification and treatment. *Am J Clin Dermatol* 2021; 1-9.
2. Van Zuuren EJ. Rosacea. *N Engl J Med* 2017; 1754-64.
3. Van Zuuren EJ, Fedorowicz Z, Carter B, van der Linden MM, Charland L. Interventions for rosacea. *Cochrane Database Syst Rev* 2015; 4.
4. Tan J, Berg M. Rosacea: current state of epidemiology. *J Am Acad Dermatol* 2013; 69: 27-35.
5. Rainer BM, Kang S, Chien AL. Rosacea: Epidemiology, pathogenesis, and treatment. *Dermatoendocrinol* 2017; 9.
6. Marson JW, Baldwin HE. Rosacea: a wholistic review and update from pathogenesis to diagnosis and therapy. *Int J Dermatol* 2020; 59(6): 175-82.
7. Ahn CS, Huang WW. Rosacea Pathogenesis. *Dermatol Clin* 2018; 36: 81–6.
8. Yazici AC, Tamer L, Ikizoglu G i sur. GSTM1 and GSTT1 null genotypes as possible heritable factors of rosacea. *Photodermatol Photoimmunol Photomed* 2006; 22: 208–10.
9. Awosika O, Oussedik E. Genetic Predisposition to Rosacea. *Dermatol Clin* 2018; 36: 87–92.
10. Van Steensel MA, Badeloe S, Winnepeninckx V, Vreeburg M, Steijlen PM, van Geel M. Granulomatous rosacea and Crohn’s disease in a patient homozygous for the Crohn-associated NOD2/CARD15 polymorphism R702W. *Exp Dermatol* 2008; 17: 1057–8.
11. Karpouzis A, Avgeridis P, Tripsianis G, Gatzidou E. Assessment of tachykinin receptor 30 gene polymorphism rs3733631 in rosacea. *Int Sch Res Notices* 2015; 2015: 469402.

12. Ye L, Lv C, Man G, Song S, Elias PM, Man MQ. Abnormal epidermal barrier recovery in uninvolved skin supports the notion of an epidermal pathogenesis of psoriasis. *J Investig Dermatol* 2014; 134: 2843–6.
13. Ni Raghallaigh S, Powell FC. Epidermal hydration levels in patients with rosacea improve after minocycline therapy. *Br J Dermatol* 2014; 171: 259–66.
14. Forton F. Papulopustular rosacea, skin immunity and Demodex: Pityriasis folliculorum as a missing link. *J Eur Acad Dermatol Venereol* 2012; 26: 19–28.
15. Ekiz Ö, Balta I, Sen BB, Dikilitas MC, Özüguz P, Rifaioǧlu EN. Vitamin D status in patients with rosacea. *Cutan Ocul Toxicol* 2014; 33: 60–2.
16. Morizane S, Yamasaki K, Kabigting FD, Gallo RL. Kallikrein expression and cathelicidin processing are independently controlled in keratinocytes by calcium, vitamin D3, and retinoic acid. *J Investig Dermatol* 2010; 130: 1297–306.
17. Buhl T, Sulk M, Nowak P i sur. Molecular and morphological characterization of inflammatory infiltrate in rosacea reveals activation of Th1/Th17 pathways. *J Investig Dermatol* 2015; 135: 2198–208.
18. Sakabe J, Umayahara T, Hiroike M, Shimauchi T, Ito T, Tokura Y. Calcipotriol increases hCAP18 mRNA expression but inhibits extracellular LL37 peptide production in IL-17/IL-22-stimulated normal human epidermal keratinocytes. *Acta Derm Venereol* 2014; 94: 512–6.
19. Brauchle M, Funk JO, Kind P, Werner S. Ultraviolet B and H2O2 are potent inducers of vascular endothelial growth factor expression in cultured keratinocytes. *J Biol Chem* 1996; 271: 21793–7.
20. Two AM, Wu W, Gallo RL, Hata TR. Rosacea: Part I. Introduction, categorization, histology, pathogenesis, and risk factors. *J Am Acad Dermatol* 2015; 72: 749–58.
21. McMahan F, Banville N, Bergin DA i sur. Activation of neutrophils via IP3 pathway following exposure to demodex-associated bacterial proteins. *Inflammation* 2016; 39: 425–33.

22. Gravina A, Federico A, Ruocco E i sur. Helicobacter pylori infection but not small intestinal bacterial overgrowth may play a pathogenic role in rosacea. *United Eur Gastroenterol J* 2015; 3: 17–24.
23. Huang FY, Chan AOO, Rashid A, Wong DKH, Cho CH, Yuen MF. Helicobacter pylori induces promoter methylation of E-cadherin via interleukin-1 $\beta$  activation of nitric oxide production in gastric cancer cells. *Cancer* 2012; 118: 4969–80.
24. Woo YR, Lim JH, Cho DH, Park HJ. Rosacea: Molecular Mechanisms and Management of a Chronic Cutaneous Inflammatory Condition. *Int J Mol Sci* 2016; 17(9): 1562.
25. Alinia H, Tuchayi SM, Patel NU i sur. Rosacea Triggers: Alcohol and Smoking. *Dermatol Clin* 2018; 36: 123–6.
26. Black PH. Stress and the inflammatory response: A review of neurogenic inflammation. *Brain Behav Immun* 2002; 16: 622–53.
27. Hall JM, Cruser D, Podawiltz A, Mummert DI, Jones H, Mummert ME. Psychological stress and the cutaneous immune response: Roles of the HPA Axis and the sympathetic nervous system in atopic dermatitis and psoriasis. *Dermatol Res Pract* 2012; 2012: 403908.
28. Slominski A, Wortsman J, Pisarchik A i sur. Cutaneous expression of corticotropin-releasing hormone (CRH), urocortin, and CRH receptors. *FASEB J* 2001; 15: 1678–93.
29. Li S, Cho E, Drucker AM, Qureshi AA, Li WQ. Alcohol intake and risk of rosacea in US women. *J Am Acad Dermatol* 2017; 76(6): 1061-7.
30. Mc Aleer MA, Lacey N, Powell FC. The pathophysiology of rosacea. *G Ital Dermatol Venereol* 2009; 144(6): 663-71.
31. Šitum M. *Dermatovenerologija*. Medicinska naklada; 2018, str. 270-3.
32. Rivero LA, Whitfeld M. An update on the treatment of rosacea. *Aust Prescr* 2018; 41: 20–4.

33. Farshchian M, Daveluy S. Rosacea 2020.  
*Dostupno na: <https://www.ncbi.nlm.nih.gov/books/NBK557574/>. Pristupljeno 10.04.2023.*
34. Lee GL, Zirwas MJ. Granulomatous Rosacea and Periorificial Dermatitis: Controversies and Review of Management and Treatment. *Dermatol Clin* 2015; 33(3): 447-55.
35. Schaller M, Almeida LMC, Bewley A i sur. Rosacea treatment update: recommendations from the global ROSacea COnsensus (ROSCO) panel. *Br J Dermatol* 2017; 176: 465–71.
36. Schaller M, Almeida LMC, Bewley A i sur. Recommendations for rosacea diagnosis, classification and management: update from the global ROSacea COnsensus 2019 panel. *Br J Dermatol* 2020; 182(5): 1269-76.
37. National Rosacea Society.  
*Dostupno na: <https://www.rosacea.org/patients/all-about-rosacea>. Pristupljeno 18.04.2023.*
38. New treatments help improve rosacea management 2020.  
*Dostupno na : <https://www.dermatologytimes.com/view/new-treatments-help-improve-rosaceamanagement>. Pristupljeno 19.04.2023.*
39. Layton AM. Pharmacologic treatments for rosacea. *Clin Dermatol* 2017; 35(2): 207-12.
40. Baumann L, Goldberg DJ, Stein GL i sur. Pivotal trial of the efficacy and safety of Oxymetazoline cream 1.0% for the treatment of persistent Facial Erythema Associated with Rosacea: findings from the second REVEAL trial. *J Drugs Dermatol* 2018; 17(3): 290–8.
41. Del Rosso JQ. Advances in understanding and managing rosacea: part 2: the central role, evaluation, and medical management of diffuse and persistent facial erythema of rosacea. *J Clin Aesthet Dermatol* 2012; 5(3): 26–36.

42. Hsu CC, Lee JY. Pronounced facial flushing and persistent erythema of rosacea effectively treated by carvedilol, a nonselective  $\beta$ adrenergic blocker. *J Am Acad Dermatol* 2012; 67(3): 491–3.
43. Tan SR, Tope WD. Pulsed dye laser treatment of rosacea improves erythema, symptomatology, and quality of life. *J Am Acad Dermatol* 2004; 51(4): 592–9.
44. Handler MZ, Bloom BS, Goldberg DJ. IPL vs PDL in treatment of facial erythema: a split-face study. *J Cosmet Dermatol* 2017; 16 (4): 450–53.
45. Khan TT, Herne K, Dayan SH, Woodward JA. Facial blanching due to neurotoxins: proposed mechanisms. *Dermatol Surg* 2013; 39 (1): 24–9.
46. Anzengruber F, Czernielewski J, Conrad C i sur. Swiss S1 guideline for the treatment of rosacea. *J Eur Acad Dermatol Venereol* 2017; 31(11): 1775–91.
47. Feaster B, Cline A, Feldman SR, Taylor S. Clinical effectiveness of novel rosacea therapies. *Curr Opin Pharmacol* 2019; 46: 14–8.
48. Hofmann MA, Lehmann P. Physical modalities for the treatment of rosacea. *J Dtsch Dermatol Ges.* 2016; 14(6): 38–43.
49. MSD Priručnik: Rozaceja.  
*Dostupno na: <https://www.hemed.hr/Default.aspx?sid=12355>. Pristupljeno 20.04.2023.*
50. Thiboutot D, Thieroff-Ekerdt R, Graupe K. Efficacy and safety of azelaic acid (15 %) gel as a new treatment for papulopustular rosacea: results from two vehicle controlled, randomized phase III studies. *J Am Acad Dermatol* 2003; 48: 836–45.
51. Del Rosso JQ. Azelaic Acid Topical Formulations: Differentiation of 15 % Gel and 15 % Foam. *J Clin Aesthet Dermatol* 2017; 10(3): 37–40.
52. Sieber MA, Hegel JKE. Azelaic acid: Properties and mode of action. *Skin Pharmacol Physiol* 2014; 27(1): 9–17.
53. Fitton A, Goa KL. Azelaic Acid. *Drugs* 1991; 41(5): 780–98.

54. Katzung BG, Masters SB, Trevor AJ. Basic and clinical pharmacology. McGraw- Hill Medical; 2012, str. 810-1070.
55. Rossi AM, Perez MI. Treatment of Hyperpigmentation. Facial Plast Surg Clin North Am 2011; 19(2): 313–24.
56. Charnock C, Brudeli B, Klaveness J. Evaluation of the antibacterial efficacy of diesters of azelaic acid. Eur J Pharm Sci 2004; 21(5): 589–96.
57. Putra IB, Jusuf NK, Dewi NK. Skin Changes and Safety Profile of Topical Products During Pregnancy. J Clin Aesthet Dermatol 2022; 15(2): 49-57.
58. DailyMed: Azelaic acid.  
*Dostupno na:*  
*<https://dailymed.nlm.nih.gov/dailymed/search.cfm?labeltype=all&query=azelaic+acid>*.  
*Pristupljeno 19.04.2023.*
59. National Library of Medicine. Azelaic acid.  
*Dostupno na: <https://pubchem.ncbi.nlm.nih.gov/compound/Azelaic-acid>. Pristupljeno:*  
*19.04.2023.*
60. Sinoren krema.  
*Dostupno na : <https://halmed.hr/Lijekovi/Baza-lijekova/Skinoren-200-mg-g-krema/13283>. Pristupljeno 04.04.2023.*
61. Bjerke R, Fyrand O, Graupe K. Double-blind comparison of azelaic acid 20 % cream and its vehicle in treatment of papulo-pustular rosacea. Acta Derm Venereol 1999; 79(6): 456-9.
62. Carmichael AJ, Marks R, Graupe KA, Zaumseil RP. Topical azelaic acid in the treatment of rosacea. J Dermatol Treat 1993; 4: 19-22.
63. Gollnick H, Graupe K. Azelaic acid for the treatment of acne: comparative trials. J Dermatol Treat 1989; 1: 27-30.
64. DailyMed: Finacea Gel.

Dostupno na: <https://dailymed.nlm.nih.gov/dailymed/lookup.cfm?setid=bea1957c-55ca-48cd-8cbc-ed44d546a857>. Pristupljeno 04.04.2023.

65. DailyMed: Finacea Foam.

Dostupno na: <https://dailymed.nlm.nih.gov/dailymed/lookup.cfm?setid=9fabd24e-4c3b-49a0-aa5f-c8d75ae67572>. Pristupljeno 04.04.2023.

66. Del Rosso JQ. The use of moisturizers as an integral component of topical therapy for rosacea: clinical results based on the assessment of skin characteristics study. *Cutis* 2009; 84(2): 72–6.

67. Solomon JA, Tyring S, Staedtler G, Sand M, Nkulikiyinka R, Shakery K. Investigator-reported efficacy of azelaic acid foam 15 % in patients with papulopustular rosacea: secondary efficacy outcomes from a randomized, controlled, double-blind, phase 3 trial. *Cutis* 2016; 98(3): 187-94.

68. Elewski BE, Fleischer AB Jr, Pariser DM. A comparison of 15 % azelaic acid gel and 0.75 % metronidazole gel in the topical treatment of papulopustular rosacea: results of a randomized trial. *Arch Dermatol Res* 2003; 139: 1444-50.

69. Akamatsu H, Komura J, Asada Y, Miyachi Y, Niwa Y. Inhibitory effect of azelaic acid on neutrophil functions: a possible cause for its efficacy in treating pathogenetically unrelated diseases. *Arch Dermatol Res* 1991; 283: 162-6.

70. Passi S, Picardo M, De Luca C, Breathnach AS, Nazzaro-Porro M. Scavenging activity of azelaic acid on hydroxyl radicals „*in vitro*“. *Free Radic Res Commun* 1991; 6: 329-38.

71. Hammarstrom B, Wessling A, Nilsson JL. Pharmaceutical care for patients with skin diseases: a campaign year at Swedish pharmacies. *J Clin Pharm Ther* 1995; 20: 327-34.

72. Wilkins JK. Rosacea: pathophysiology and treatment. *Arch Dermatol Res* 1994; 130: 359-62.

73. Daniels R, Knie U. Galenics of dermal products— vehicles, properties and drug release. *J Dtsch Dermatol Ges* 2007; 5: 367-83.
74. Del Rosso JQ, Thiboutot D, Gallo R i sur. Consensus recommendations from the American Acne & Rosacea Society on the management of rosacea, part 2: a status report on topical agents. *Cutis* 2013; 92: 277-84.



## 8. POPIS KRATICA

BTNL-2 - engl. *butyrophillin-like 2*

C/EBP - engl. *CCAAT-enhancer-binding proteins*

CD20+ - engl. *cluster of differentiation 20*

CD4+ - engl. *cluster of differentiation 4*

CD8+ - engl. *cluster of differentiation 8*

CGRP - engl. *calcitonin gene related peptide*

CRH - engl. *corticotropin-releasing hormone*

DNA - deoksiribonukleinska kiselina

Er:Yag - engl. *erbium yttrium aluminum garnet*

ETR - eritematoteleangiektatična rozaceja

FDA - engl. *Food and Drug Administration*

GST - glutation S-transferaza

HLA-DRA - engl. *human leukocyte antigen complex – antigen D related  $\alpha$  chain*

IGA - engl. *investigator's global assessment*

IL-18 - interleukin 18

IL-6 - interleukin 6

IL-8 - interleukin 8

IPL - engl. *intense pulsed light*

KLK5 - kalikrein 5

LL-37 - serin proteaza

MHC - engl. *mayor histocompatibility complex*

MMP - matriksne metaloproteinaze

Nd:YAG - engl. *neodymium-doped yttrium aluminum garnet*

NF- $\kappa$ B - engl. *nuclear factor- $\kappa$ B*

NLRP3 - engl. *NLR family pyrin domain containing 3 protein*

NOD2/CARD15 - engl. *nucleotide-binding oligomerization domain-containing protein 2 / caspase recruitment domain-containing protein 15*

NRS - engl. *Nacional Rosacea Society*

NRSEC - engl. *National Rosacea Society expert committee*

PDL - engl. *pulsed-dye laser*

pH - lat. *potentia hydrogenii*

PhR - fimatozna rozaceja

PPAR $\gamma$  - engl. *peroxisome proliferator activated receptor  $\gamma$*

PPR - papulopustularna rozaceja

RF - radiofrekvencija

ROS - engl. *reactive oxygen species*

ROSCO - engl. *ROSacea COnsensus*

SNP - engl. *single nucleotide polymorphism*

SPF - engl. *sun protection factor*

TACR3 - engl. *tachykinin precursor 3*

Th17 - engl. *T helper 17 cells*

TLR - engl. *toll-like receptor*

TLR2 - engl. *toll-like receptor 2*

TRP - engl. *transient receptor potential*

TRPA - engl. *transient receptor potential channel ankyrin receptor*

TRPV - engl. *transient receptor potential channel vanilloid receptor*

TRPV1 - engl. *transient receptor potential vanilloid subtype 1*

TRPV2 - engl. *transient receptor potential vanilloid subtype 2*

TRPV3 - engl. *transient receptor potential vanilloid subtype 3*

TRPV4 - engl. *transient receptor potential vanilloid subtype 4*

UV - ultraljubičasto

UVA - ultraljubičaste A zrake

UVB - ultraljubičaste B zrake