

Izražaj glikoproteina tenascina-C u zoni pod kortikalnom pločom medijalnog telencefaličkog zida u fetalnom mozga čovjeka

Čolović, Ozren

Master's thesis / Diplomski rad

2014

Degree Grantor / Ustanova koja je dodijelila akademski / stručni stupanj: **University of Zagreb, Faculty of Science / Sveučilište u Zagrebu, Prirodoslovno-matematički fakultet**

Permanent link / Trajna poveznica: <https://um.nsk.hr/um:nbn:hr:217:130259>

Rights / Prava: [In copyright](#)/[Zaštićeno autorskim pravom.](#)

Download date / Datum preuzimanja: **2025-02-07**



Repository / Repozitorij:

[Repository of the Faculty of Science - University of Zagreb](#)



Sveučilište u Zagrebu

Prirodoslovno-matematički fakultet

Biološki odsjek

Ozren Čolović

Izražaj glikoproteina tenascina-C u zoni pod kortikalnom pločom
medijalnog telencefaličkog zida u fetalnom mozgu čovjeka

Diplomski rad

Zagreb, 2014.

»Ovaj rad, izrađen u Laboratoriju za imunohistokemiju i *in situ* hibridizaciju pri Hrvatskom institutu za istraživanje mozga na Medicinskom fakultetu u Zagrebu, u sklopu HIMRICO (Histological MRI Comparative Research of Fetal and Perinatal Human Brain) projekta, financiran donacijom Zaklade Adris, pod mentorstvom prof. dr. sc. Nataše Jovanov-Milošević i prof. dr. sc. Dubravke Hranilović, predan je na ocjenu Biološkom odsjeku Prirodoslovno-matematičkog fakulteta Sveučilišta u Zagrebu radi stjecanja zvanja magistra eksperimentalne biologije.«

Sveučilište u Zagrebu

Prirodoslovno-matematički fakultet

Biološki odsjek

Diplomski rad

**Izražaj glikoproteina tenascina-C u zoni pod kortikalnom pločom
medijalnog telencefaličkog zida u fetalnom mozgu čovjeka**

OZREN ČOLOVIĆ

Rooseveltov trg 6, 10000 Zagreb, Hrvatska

Ovaj rad opisuje izražaj proteoglikana tenascina-C (TN-C) u prolaznom sloju pod kortikalnom pločom (eng. *subplate zone*, SP) u razdoblju od 12. do 40. tjedna gestacije (t.g.) primjenom indirektno imunohistokemijske metode na postmortalnom moždanom tkivu. TN-C eksprimiran je u dubinskom podsloju SP-a počevši od 16. t.g. pa sve do 40. t.g., dok u površinskom dijelu SP-a nije zamijećena ekspresija. Osim u SP-u njegov izražaj vidljiv je u intermedijarnoj zoni (IZ-u) i u kortikalnoj ploči (CP-u). U sve tri embrionalne zone vidljive su razlike između frontalne, centralne i parijetalne regije telencefalona. Prva ekspresija zabilježena je u IZ-u u 12. t.g., a potom u SP-u i CP-u u 16. t.g. Frontalno u SP-u izražaj postepeno slabi do 20. t.g., nakon čega je sporadično vrlo slabo vidljiv ili nije zamjetan. U 25. t.g. izražaj se ponovno javlja te ostaje slabim do kraja gestacije. Centralno je izražaj slab tijekom ranog i srednjeg fetalnog razdoblja, a u kasnom postaje umjerena intenziteta te se tako zadržava do kraja gestacije. Parijetalno se izražaj javlja tek sredinom srednjeg fetalnog razdoblja, a već u kasnom opet nestaje. Izražaj tenascina-C nije moguće povezati s urastanjem aferenata iz talamusa i bazalnog telencefalona. Moguća uloga mu je u autokrinom poticanju sazrijevanja i proliferacije astrocita i/ili oligodendrocita te usmjeravanju rasta aksona *subplate* neurona koji projiciraju u *corpus callosum*.

(23 stranice, 6 slika, 1 tablica, 35 literaturna navoda, jezik izvornika: hrvatski jezik)

Rad je pohranjen u Središnjoj biološkoj knjižnici

Ključne riječi: *subplate*, gestacija, aferenti, astrociti, oligodendrociti

Voditelj: Dr. sc. Nataša Jovanov-Milošević, izv. prof.

Suvoditelj: Dr. sc. Dubravka Hranilović, izv. prof.

Ocjenitelji: Dr. sc. Dubravka Hranilović, izv. prof.

Dr. sc. Biserka Primc, redov. prof.

Dr. sc. Mirta Tkalec, izv. prof.

Dr. sc. Duje Lisičić, doc. (zamjena)

Rad prihvaćen: 10. srpnja 2014.

University of Zagreb

Faculty of Science

Division of Biology

Graduation Thesis

**Expression of the Glycoprotein Tenascin-C in the Subplate Zone of the
Medial Part of the Telencephalon During Prenatal Development of the Human Brain**

OZREN ČOLOVIĆ

Rooseveltova trg 6, 10000 Zagreb, Croatia

The aim of this study was to describe the expression of the glycoprotein tenascin-C (TN-C) in the subplate zone (SP), in the period between gestation weeks (GW) 12 and 40, using the indirect immunohistochemistry method on postmortal brain tissue. The expression of TN-C starts in GW 16 in the deep SP and lasts up to GW 40. Its expression was not detected in the superficial portion of the SP. Apart from the SP, its expression is visible in the intermediate zone (IZ) and the cortical plate (CP). All three of the aforementioned zones show a fronto-occipital variation in TN-C expression. In GW 12 its expression was seen only in the IZ, and afterwards in all three zones in GW 16. In the frontal lobe TN-C expression weakened by GW 20, and was either seen faintly, appearing sporadically, or was not detectable at all. It becomes clearly visible again in GW 25 and remains of weak intensity until the end of the gestation period. In central regions the expression is weak during the early and mid-fetal periods, but becomes moderate during the final period and is sustained until the end of gestation. Parietally the expression appears in the middle of the mid-fetal period and disappears by the late fetal period. The expression of TN-C did not correlate to the ingrowth of afferents from the thalamus and the basal forebrain. Its possible roles include autocrine stimulation of astrocyte and/or oligodendrocyte differentiation and proliferation, and axon guidance for subplate neurons projecting to the corpus callosum.

(23 pages, 6 figures, 1 table, 35 references, original in: Croatian)

Thesis stored in the Central Biological Library

Key words: subplate, gestation, afferents, astrocytes, oligodendrocytes

Supervisor: Dr. Nataša Jovanov-Milošević, Assoc. Prof.

Cosupervisor: Dr. Dubravka Hranilović, Assoc. Prof.

Reviewers: Dr. Dubravka Hranilović, Assoc. Prof.

Dr. Biserka Primc, Prof.

Dr. Mirta Tkalec, Assoc. Prof.

Dr. Duje Lisičić, Asst. Prof. (replacement)

Thesis accepted: July 10, 2014

SADRŽAJ

1. UVOD	1
1.1. Zona pod kortikalnom pločom	1
1.2. Međustanična tvar	2
1.3. Tenascin-C	3
1.4. Cilj istraživanja	6
1.4.1. Opći cilj istraživanja	6
1.4.2. Specifični ciljevi istraživanja	6
2. MATERIJALI I METODE	7
2.1. Materijali	7
2.1.1. Moždano tkivo	7
2.1.2. Protutijela za imunohistokemijsko bojenje	7
2.2. Metode	9
2.2.1. Priprema tkiva	9
2.2.2. Imunohistokemijska metoda prikaza izražaja tenascina-C	9
2.2.3. Bojenje metodom po Nisslu	10
2.2.4. Svjetlosna mikroskopija	10

3. REZULTATI.....	11
3.1. Izražaj tenascina-C u <i>subplate</i> zoni medijalnog zida telencefalona.....	11
3.1.1. Izražaj tenascina-C u <i>subplate</i> zoni medijalnog zida telencefalona tijekom ranog fetalnog razdoblja (10. – 19. t.g.).....	11
3.1.2. Izražaj tenascina-C u <i>subplate</i> zoni medijalnog zida telencefalona tijekom srednjeg fetalnog razdoblja (20. – 29. t.g.).....	13
3.1.3. Izražaj tenascina-C u <i>subplate</i> zoni medijalnog zida telencefalona tijekom kasnog fetalnog razdoblja (30. – 40. t.g.).....	14
3.2. Promjene raspodjele i intenziteta tenascina-C u medijalnom zidu fetalnog telencefalona	15
4. RASPRAVA	17
5. ZAKLJUČAK	20
6. LITERATURA	21
7. ŽIVOTOPIS.....	1

POPIS KRATICA

VZ	Ventrikularna zona	TN-C	Tenascin-C
SVZ	Subventrikularna zona	TN-R	Tenascin-R
IZ	Intermedijarna zona	TN-X	Tenascin-X
SP	<i>Subplate zone</i> (zona pod kortikalnom pločom)	TN-W	Tenascin-W
CP	<i>Cortical plate</i> (kortikalna ploča)	CNS	<i>Central nervous system</i> (središnji živčani sustav)
MZ	Marginalna zona	TA	<i>Tenascin assembly</i>
t.g.	Tjedan gestacije	EGFL	<i>Epidermal growth factor-like</i>
PSP	<i>Presubplate zone</i>	FN	Fibronektin
ACh	Acetil-kolin	PBS	<i>Phosphate buffered saline</i>
ECM	<i>Extracellular matrix</i> (izvanstanična tvar)	BSA	<i>Bovine serum albumin</i>
HSPG	<i>Heparan sulfate proteoglycan</i>	PDGF	<i>Platelet-derived growth factor</i>
CSPG	<i>Chondroitin sulfate proteoglycan</i>	FGF	<i>Fibroblast growth factor</i>
DSPG	<i>Dermatan sulfate proteoglycan</i>	TGF- β	<i>Transforming growth factor β</i>
KSPG	<i>Keratin sulfate proteoglycan</i>	IGF-BP	<i>Insulin-like growth factor-binding protein</i>
MRI	<i>Magnetic Resonance Imaging</i> (prikaz magnetskom rezonancijom)	CAM	<i>Cell adhesion molecule</i>
		IgG	Imunoglobulin G
		GFAP	<i>Glial fibrillary acidic protein</i>

1.1. Zona pod kortikalnom pločom

Tijekom fetalnog razvitka, unutar zida telencefalona čovjeka histološki se razlikuju prolazni odjeljci, tzv. zone ili slojevi: ventrikularna zona (VZ), subventrikularna zona (SVZ), intermedijarna zona (IZ), zona pod pločom (eng. *subplate zone*, SP), kortikalna ploča (eng. *cortical plate*, CP) i marginalna zona (MZ).

SP se pojavljuje između 7. i 8. tjedna gestacije (t.g.) kao površinski sloj IZ-a, što se naziva *presubplate* slojem (PSP-om). Od 13. t.g. ubrzano se razvija, a već je od 15. t.g. najvoluminoznija tranzijentna zona fetalnog neokortikalnog primordija, što traje kroz cijelo srednje fetalno razdoblje, sve do 30. t.g., kada počinje postupna involucija SP-a, odnosno tranzicija u bijelu tvar. Sadrži brojne neurone različitih morfoloških i molekularnih fenotipova, a jedna od uloga mu je da predstavlja mjesto čekanja rastućim talamokortikalnim aferentima [1]. Aferentna vlakna iz ACh-reaktivnih jezgara talamusa prolaze kroz unutrašnju i vanjsku kapsulu na svom putu do SP-a [2], u kojem uspostavljaju privremene sinapse s lokalnim neuronima te čekaju i do nekoliko tjedana do konačnog urastanja u IV. sloj kortikalne ploče [1].

Do srednjeg fetalnog razdoblja talamokortikalni se aferenti nakupljaju u dubinskom SP-u, nakon čega se počnu premještati u površinski sloj [3]. Između 20. i 24. t.g. površinski je SP bogat talamokortikalnim vlaknima iz kolinergičkog bazalnog prednjeg mozga, ali i sinapsama i dendritima dobro diferenciranih neurona [4]. Između 24. i 26. t.g. aferentna vlakna počinju se premještati u kortikalnu ploču, gdje između 29. i 32. t.g. stvaraju konačne sinapse s neuronima IV. sloja kortikalne ploče. Period između 33. i 35. tjedna gestacije karakterizira sinkronizacija obiju hemisfera i postupno nestajanje SP-a [3], koje se nastavlja kroz rano postnatalno razdoblje [1]. Međutim, mnogi neuroni SP-a prežive i postnatalno te se prije ili kasnije razvijaju u intersticijske neurone supkortikalne bijele tvari odraslog mozga [1].

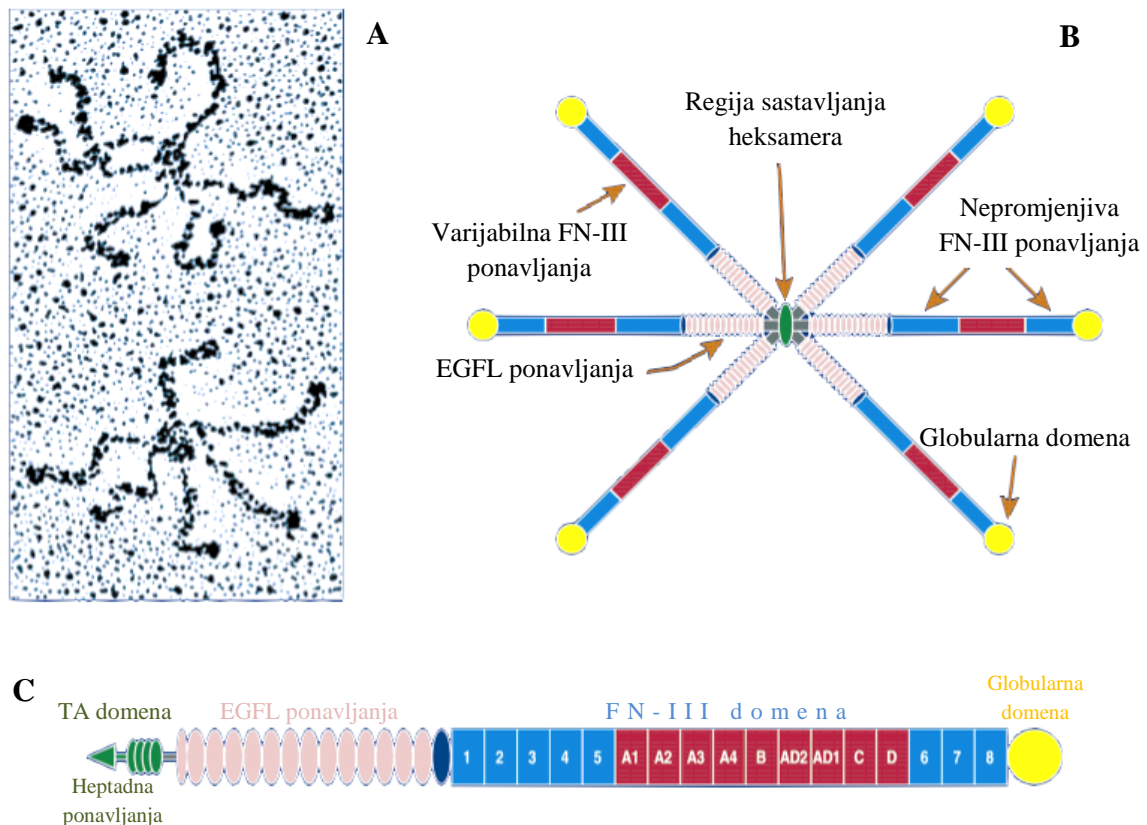
1. 2. Međustanična tvar

Dok se u SP-u nalaze brojne sinapse, njegovu glavninu ipak zauzima velik izvanstanični prostor ispunjen hidrofilnim ekstracelularnim matriksom (ECM-om). Svi tipovi stanica u tijelu u kontaktu su s ECM-om, kompleksnom i dinamičnom mrežom makromolekula različitih fizikalnih i biokemijskih svojstava. Relativnom količinom i organizacijom tvari njegova se molekularna struktura razlikuje od tkiva do tkiva te istovremeno odražava specifičnosti stanica prisutnih u tom tkivu [5]. ECM djeluje kao informacijsko tijelo u smislu da prenosi i integrira unutarstanične signale putem različitih staničnih receptora. Stanice su pomoću svojih receptora u kontaktu s okolinom te njima stupaju u interakciju s ligandima na susjednim stanicama, ali i s molekulama ECM-a. Na taj način ECM ima utjecaj na glavne stanične programe, uključujući rast, diferencijaciju, migraciju i preživljavanje [6].

ECM je građen od raznih proteinskih niti, koje međusobno povezane čine hidratizirani gel. Najčešći su fibrilarni proteini (kolageni), glikoproteini (laminini, fibronectini, tenascini) i nekoliko klasa proteoglikana (HSPG, CSPG, DSPG i KSPG). Za razliku od ostalih vezivnih tkiva, ECM-u mozga nedostaju fibrilarni proteini; umjesto njih, bogat je glikoproteinima i proteoglikanima [7]. ECM čini oko 20% volumena odraslog mozga, a u fetalnom razdoblju njime je najbogatiji upravo SP, što je vidljivo histološki, ali i snimanjem magnetskom rezonancijom (MRI-jem, eng. *magnetic resonance imaging*) [2]. Postupno nestajanje SP-a također je uočljivo MRI-jem, a odgovara smanjenju količine ECM-a. Takvo smanjenje povezuje se s prestankom intenzivnog rasta vlakana i migracije neurona [8].

1.3. Tenascin-C

TN-C (tenascin citotaktin) matricelularni je glikoprotein iz porodice tenascina, prisutne u mnogim ECM-ovima tijela. Poznata su četiri gena koja kodiraju tenascine, dok isti nisu nađeni izvan koljena Chordata – uključujući TN-C, to su TN-R, TN-X i TN-W [9, 10, 11]. Uz TN-R, TN-C jedan je od značajnijih glikoproteina ECM-a središnjeg živčanog sustava (CNS-a, eng. *central nervous system*). Tijekom razvoja CNS-a, isprva ga eksprimiraju radijalne glija stanice, a potom glavnim izvorom postaju određene subpopulacije nezrelih astrocita [5, 11, 12]. Pokazano je da mnogi faktori rasta, pa čak i proupalni citokini, potiču njegovu ekspresiju u tkivu [7, 10, 11].



Slika 1. **A:** Prikaz dva heksabrahiona tenascina-C elektronskom mikroskopijom. **B:** Model heksabrahiona tenascina-C. **C:** Shematski prikaz monomera tenascina-C, građenog od heptadnih ponavljanja, 14,5 EGFL ponavljanja, 8 nepromjenjivih i do 9 promjenjivih FN-III ponavljanja te od globularne domene. (Preuzeto i prilagođeno prema Jones i Jones [9].)

TN-C je raznovrsna djelovanja, ponekad i potpuno oprečna, ovisno o kontekstu u kojemu se nalazi [9, 10, 11, 13, 14]. Upravo tu karakteristiku omogućava mu njegova građa. Svaki monomer, veličine između 190 i 300 kDa, građen je od nekoliko domena nanizanih jedna na drugu: TA (eng. *tenascin assembly*) domena na proksimalnom kraju, EGFL (eng. *epidermal growth factor-like*) domena, FN-III (eng. *fibronectin type III*) domena i globularna domena na distalnom kraju, nalik C-terminalnim dijelovima β - i γ -lanaca fibrinogena (sl. 1). TA domena građena je od heptadnih ponavljanja, a služi oligomerizaciji tenascina – u slučaju tenascina-C, šest monomera tvori simetrični heksamer, nazvan heksabrahion [9]. EGFL domena (označena TNegf) u čovjeka je građena od 14,5 ponavljanja EGF-tipa. FN-III domena (označena TNfn) zauzima najveći dio molekule i daje joj svojstvo elastičnosti [15]. Građena je od 8 nepromjenjivih ponavljanja (označenih TNfn1-8) i varijabilnih ponavljanja (označenih TNfnA-D), umetnutih između 5. (TNfn5) i 6. (TNfn6) nepromjenjivog ponavljanja. Dobro je poznato da su varijabilna ponavljanja tenascina-C podložna alternativnom izrezivanju (*splicingu*) [9, 10, 13]. Rezultat toga su brojni monomeri koji se razlikuju po broju i strukturi TNfn ponavljanja. Osim toga, TN-C može tvoriti i heterotipske heksamere građene od dva trimera, od kojih je svaki građen od monomera različite varijante [9]. Selekcija određenih *splice*-varijanti ovisi o proliferativnom stanju stanice, ekstracelularnom pH i o polipeptidnim faktorima rasta [9]. Ukupan efekt tenascina-C u tkivu rezultat je količine predominantne varijante i njene konformacije [12].

Svaka domena, odnosno svako ponavljanje pojedinačne domene zaslužno je za određenu funkciju tenascina-C. Funkcije ovise o kontekstu, poput prisutnosti drugih molekula ECM-a ili vezanja na određen stanični receptor. Pokazano je da TN-C ima utjecaj na nekoliko bitnih procesa u razvitku CNS-a, poput migracije i proliferacije stanica, usmjeravanja aksona te plastičnosti sinapsa, a na to ukazuje i njegov vremenski i prostorni obrazac ekspresije [9, 10, 11, 13, 14]. Određena ponavljanja imaju antagonističke učinke, pa njihov učinak ovisi o tome koja ponavljanja određena *splice*-varijanta sadrži [9, 16, 17]. Osim utjecaja na izrastanje neurita te adheziju stanica u ECM-u, TN-C ima sposobnost vezanja širokog spektra molekula, uključujući faktore rasta (PDGF, FGF, TGF- β , IGF-BP, neurotrofine), fibronektin, lektikane, fosfakan, neurokan i heparan [11, 17, 18, 19]. Za njegovu interakciju sa stanicama najznačajniji su receptori članovi integrinske porodice, CAM-ovi (eng. *cell adhesion molecules*) koji pripadaju imunoglobulinskoj natporodici, transmembranski CSPG (eng. *chondroitin-sulfate proteoglycan*) fosfakan te aneksin II [9].

U vrijeme razvitka CNS-a izražaj je ovog proteina jak, dok prema postnatalnom periodu opada te je u odraslom CNS-u potpuno stišan. Izuzetak su hipokampus, rubovi subventrikularne zone, rostralni migracijski tok [14] i neurogene zone hipotalamusa [7], gdje se aktivno eksprimira i u odrasloj dobi. Primijećeno je da mu se izražaj privremeno povećava za vrijeme ozljeda tkiva [7, 11, 14], prilikom čega ga izlučuju zreli astrociti zahvaljujući svojoj sposobnosti vraćanja u djelomično nezreo molekularni profil [11]. Određena istraživanja ukazuju na to da je on jedan od ključnih proteina u inhibiciji regeneracije aksona nakon ozljede CNS-a [20]. Osim u ozljeda, povećan izražaj primijećen je u mnogim patološkim stanjima, poput raznih infekcija i upala, tijekom tumorigeneze [10, 13] te u raznih neurodegenerativnih bolesti [11].

1.4. Cilj istraživanja

1.4.1. Opći cilj istraživanja

Opći je cilj rada primjenom indirektne imunohistokemijske metode dokazati izražaj, ali i promjenu raspodjele izražaja tenascina-C u medijalnom zidu telencefalona čovjeka, i to prvenstveno u SP-u, tijekom prenatalnog razvoja mozga.

1.4.2. Specifični ciljevi istraživanja

1. Utvrditi vremenski obrazac izražaja tenascina-C u SP-u, tj. kada počinje njegov izražaj, kada postiže najvišu točku i kada prestaje.
2. Utvrditi prostorni obrazac izražaja tenascina-C u odnosu na druge strukture, zone ili slojeve u kojima se eksprimira.
3. Utvrditi moguću morfo-genetsku ulogu temeljem obrasca njegova izražaja tijekom pojedinih razvojnih perioda, napose u procesima razvitka kortikalnih putova u čovjeka.

2. MATERIJALI I METODE

2.1. Materijali

2.1.1. Moždano tkivo

U ovom radu korišteno je postmortalno tkivo fetalnih ljudskih mozгова, dobiveno obvezatnim obdukcijama na Klinici za ženske bolesti i porode, sukladno odobrenju Etičkog povjerenstva Medicinskog fakulteta u Zagrebu, Helsinškom deklaracijom i pravnim propisima iz 1984. i 1996. godine. Odabrani su slučajevi bez makroskopski ili mikroskopski vidljivih neuropatoloških promjena, kao i bez prethodno utvrđenih indikacija neuroloških poremećaja. Procjena starosti fetusa, od 12. do 40. tjedna gestacije, učinjena je na temelju duljine glavazadaka te anamnestičkih i ginekoloških podataka o trudnoći. Ukupan broj analiziranih uzoraka je 24 (tablica 1).

2.1.2. Protutijela za imunohistokemijsko bojenje

U ovom radu korišteno je IgG primarno protutijelo protiv humanog tenascina-C, proizvedeno u miša (*Mouse Anti-Tenascin-C*, Abcam, Belgija). Također je korišteno i sekundarno biotinizirano protutijelo, kao i avidin-biotin kompleks s peroksidazom iz hrena (iz Vectastain ABC *kita*, proizvođača Vector Laboratories, Burlingame, SAD).

Tablica 1. Podaci o uzorcima moždanog tkiva korištenog u ovom radu.
Crtica (-) označava da podaci nisu dostupni.

Starost fetusa (/tjedni gestacije)	Spol	Uzrok smrti (klinički i/ili patoanatomski nalaz)
Rano fetalno razdoblje (10 – 19 tjedana gestacije)		
12	-	-
16	Ž	-
18	-	<i>Graviditas tubaria let. sin.</i>
18	M	-
19/20	M	-
Srednje fetalno razdoblje (20 – 29 tjedana gestacije)		
20	-	Inducirani pobačaj zbog dijabetesa majke, kardio-respiratorna insuficijencija
20	M	Pobačaj, sindrom Down
20	M	<i>Chorioamnionitis acuta</i>
21/22	Ž	<i>Abortus incompletus</i>
22	Ž	<i>Chorioamnionitis</i>
22	-	<i>Chorioamnionitis acuta</i>
22	-	Prematuritet
22	Ž	-
22/23	Ž	-
22/23	Ž	Spontani abortus
22/23	-	-
24	M	<i>Chorioamnionitis gemini</i>
25	Ž	-
26/27	Ž	<i>Placenta defecta</i>
28	M	-
29	M	-
Kasno fetalno razdoblje (30 – 40 tjedana gestacije)		
33	-	<i>Atresia laryngis</i>
35	-	<i>Abruptio placentae</i>
40	Ž	<i>Abruptio placentae</i>

2.2. Metode

2.2.1. Priprema tkiva

Moždano tkivo fiksirano je imerzijom u 4%-tnu otopinu paraformaldehida puferiranu fosfatnim solima tijekom 48 sati. Nakon uklapanja u parafin, moždano je tkivo rezano kliznim mikrotomom na rezove debljine 20 μm u koronarnoj, horizontalnoj ili sagitalnoj ravnini. Rezovi su montirani na silanizirana predmetna stakalca te su potom podvrgnuti procesu histokemijskog ili imunohistokemijskog bojenja. Susjedni rezovi bojani su naizmjenično krezil-violetom po Nisslu i imunohistokemijskom metodom za prikaz izražaja tenascina-C.

2.2.2. Imunohistokemijska metoda prikaza izražaja tenascina-C

U prvom koraku pripreme uzorka rezovi su deparafinirani serijom ispiranja ksilolom i etanolom u nizu padajuće koncentracije (apsolutni etanol, 96%-tni etanol i 70%-tni etanol). Potom su ispirani PBS-om (eng. *phosphate buffered saline*, pH = 7,4) i kuhani u citratnom puferu (pH = 6,0).

Nakon toga je uslijedio predtretman rezova, prilikom čega su tretirani 0,3%-tnim vodikovim peroksidom s omjerom metanola i redestilirane vode 3 : 1, ispirani 10 minuta PBS-om i uronjeni na 2 sata u otopinu za blokiranje, koja sadrži 3%-tnu otopinu BSA (eng. *bovine serum albumin*) i 0,5%-tni Triton/PBS. To se odvijalo pri sobnoj temperaturi kako bi se kemijski inhibirala i spriječila moguća endogena biotinska ili peroksidazna aktivnost, koja bi zbog nespecifičnog vezanja protutijela mogla dati lažno pozitivan rezultat.

Uzorci su se potom inkubirali u PBS-u s primarnim protutijelom (mišji anti-tenascin-C, Abcam; prepoznaje tenascin-C) u omjeru 1 : 1000. Nakon inkubacije od 18 sati pri 4°C ponovno su se ispirali PBS-om. Nakon toga, inkubirali su se sa sekundarnim protutijelom razrijeđenim u otopini za blokiranje u omjeru 1 : 200, i to 1 sat pri sobnoj temperaturi. Rezovi su se potom ponovno inkubirali s kompleksom streptavidina i peroksidaze (iz Vectastain ABC *kita*, proizvođača Vector Laboratories, Burlingame, SAD), koji je upotrijebljen prema uputama proizvođača. Nakon inkubacije u trajanju jednog sata pri sobnoj temperaturi uslijedilo je ispiranje PBS-om tri puta po 10 minuta. Aktivnost peroksidaze vizualizira se korištenjem DAB-a (Ni-3,3-diaminobenzidina; proizvođača Sigma). Rezovi su se potom ispirali u nizu rastuće koncentracije etanola i ksilola, nakon čega su držani dva puta po 10 minuta u *Histoclearu*, histološkom agensu za čišćenje (proizvođača National Diagnostics).

Rezovima je potom dodan *Histomount* (proizvođača National Diagnostics), nakon čega su pokriveni pokrovnicom.

Negativne kontrole bile su uključene u sve imunohistokemijske eksperimente – zamjenom primarnog protutijela otopinom za blokiranje, izostavljanjem sekundarnog protutijela ili njegovom zamjenom neprikladnim protutijelom. U kontrolnim rezovima nije nađena imunološka aktivnost.

2.2.3. Bojenje metodom po Nisslu

Za razaznavanje citoarhitektonskih granica zona, slojeva i staničnih odjeljaka telencefalona, susjedni rezovi onih bojanih imunohistokemijski obojeni su metodom po Nisslu.

Nakon postupka deparafinizacije (opisanog prethodno) uzorci su se tretirali, ovisno o preparatu, 3 do 4 minute 0,5%-tnom otopinom krezil-violeta, razrijeđenoj u vodi u omjeru 1 : 4. Potom su ispirani destiliranom vodom, a nakon toga 70%-tnim etanolom. Zatim su uzorci isprani u kiselom alkoholu (70%-tni etanol s nekoliko kapi 10%-tne octene kiseline). Preparati su potom isprani u 70%-tnom i 97%-tnom etanolu te pročišćeni u 100%-tnom etanolu i ksilolu. Nakon što su se preparati posušili, dodan je *Histomount* te su prekriveni pokrovnicom.

2.2.4. Svjetlosna mikroskopija

Kvalitativna analiza obojanih rezova učinjena je svjetlosnim mikroskopom Olympus Provis AX70, a fotografije su napravljene digitalnom kamerom DXM1200, u programu Nikon ACT-1. Intenzitet izražaja semikvanitificiran je u skalu od 0 do 3, gdje 0 označava da nema ekspresije, 1 da je ekspresija slaba, 2 da je ekspresija umjerena, a 3 da je ekspresija jaka intenziteta.

Zbog lošije kvalitete preparata, u radu su prikazane samo reprezentativne fotografije frontalnih rezova moždanog tkiva, dok nisu prikazane fotografije centralnih i parijetalnih rezova.

3. REZULTATI

Prenatalni razvitak čovjeka obuhvaća embrionalni i fetalni period. Fetalni period u čovjeka počinje devetim tjednom gestacije, a u normalnoj trudnoći završava periodom između 38. i 42. t.g. Fetalni razvojni period podijelili smo u 3 razvojna razdoblja – rano fetalno (od 10. do 19. t.g.), srednje fetalno (od 20. do 29. t.g.) i kasno fetalno razdoblje (od 30. do 40. t.g.).

3.1. Izražaj tenascina-C u *subplate* zoni medijalnog zida telencefalona

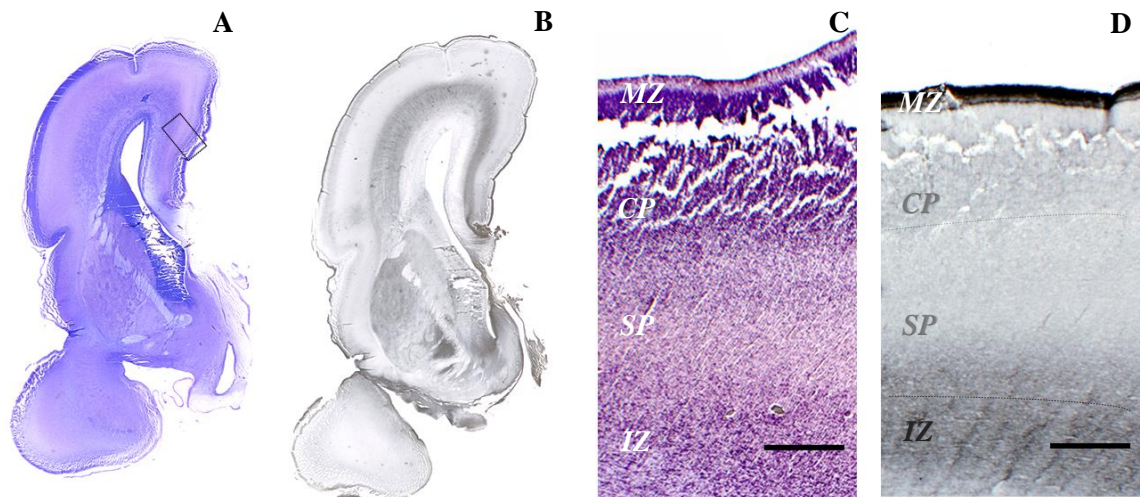
3.1.1. Izražaj tenascina-C u *subplate* zoni medijalnog zida telencefalona tijekom ranog fetalnog razdoblja (10. – 19. t.g.)

U ranom fetalnom razdoblju prvi se puta pojavljuje SP kao vidljiva zona između CP-a i IZ-a. Isprva je slabo razlučiv te se naziva PSP-om, a od 13. t.g. započinje njegova ubrzana ekspanzija, koja se nastavlja do srednjeg fetalnog razdoblja.

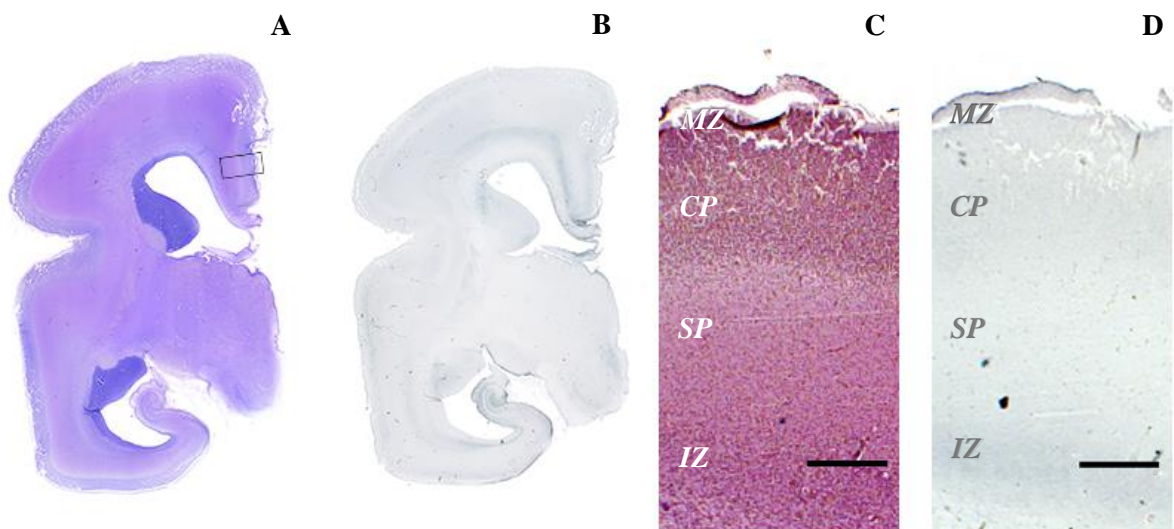
U najranijem ispitivanom razdoblju (12 t.g.) u medijalnom zidu telencefalona imunoreaktivnost tenascina-C nije uočljiva u *presubplate* zoni (PSP-u), dok je slaba intenziteta uočljiva u IZ-u. Nakon 12. t.g. SP postaje jasno razlučiv, a prema ekspresiji tenascina-C može se podijeliti u dubinski podsloj, bliži IZ-u, i površinski podsloj, bliži CP-u.

Značajniji izražaj, ujedno i najjači tijekom fetalnog razdoblja, javlja se u 16. t.g. u frontalnom dijelu telencefalona. Odgovara jakoj imunoreaktivnosti vidljivoj u IZ-u i dubinskom podsloju SP-a te slaboj imunoreaktivnosti u CP-u. U površinskom SP-u ne dolazi do izražaja. Ovakav izražaj kontinuiran je duž cijelog medijalnog zida (sl. 2). U ovom periodu također je uočljiv radijalan obrazac izražaja.

U 18. i 19. tjednu u frontalnom je i centralnom dijelu medijalnog zida telencefalona izražaj u dubinskom SP-u slab, dok ga parijetalno nema. U površinskom SP-u nema izražaja. U IZ-u je izražaj u frontalnom i parijetalnom dijelu telencefalona umjerena intenziteta, dok je centralno slaba. Tijekom cijelog ranog fetalnog razdoblja izražaj je u CP-u slab i neravnomjeran.



Slika 2. Koronarni presjek kroz frontalni dio fetalnog telencefalona u gestacijskoj dobi od 16 tjedana, obojen metodom po Nisslu (**A, C**) i imunohistokemijski za izražaj tenascina-C (**B, D**). Kvadrat (**A**) prikazuje područje iz kojeg su uzete uvećane fotografije. U dubinskom SP-u vidljiv je jak izražaj, dok u površinskom ne dolazi do izražaja; IZ pokazuje jaku imunoreaktivnost (**D**). Ovo je ujedno razdoblje najjačeg izražaja i u SP-u i u IZ-u. Iscrtkane linije (**D**) predstavljaju granice SP-a. *MZ* – marginalna zona, *CP* – kortikalna ploča, *SP* – subplate zona, *IZ* – intermedijarna zona. Mjerna skala (**C, D**) – 500 μm .



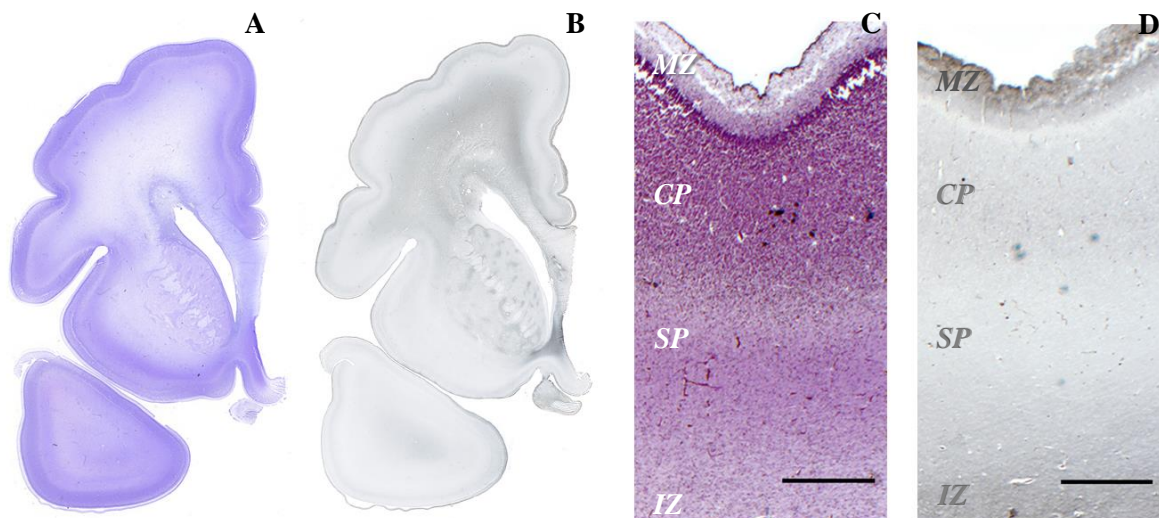
Slika 3. Koronarni presjek kroz frontalni dio fetalnog telencefalona u gestacijskoj dobi od 22 tjedna, obojen metodom po Nisslu (**A, C**) i imunohistokemijski za izražaj tenascina-C (**B, D**). Kvadrat (**A**) prikazuje područje iz kojeg su uzete uvećane fotografije. U ovom razdoblju u frontalnom dijelu telencefalona nestaje ekspresija iz dubinskog SP-a, dok je u IZ-u vidljiva umjerena intenziteta (**D**). Na slici (**D**) tamnije mrlje nastale su kao artefakti tijekom izrade preparata. *MZ* – marginalna zona, *CP* – kortikalna ploča, *SP* – subplate zona, *IZ* – intermedijarna zona. Mjerna skala (**C, D**) – 500 μm .

3.1.2. Izražaj tenascina-C u *subplate* zoni medijalnog zida telencefalona tijekom srednjeg fetalnog razdoblja (20. – 29. t.g.)

Tijekom srednjeg fetalnog razdoblja SP je na vrhuncu svog razvoja. U dorzalnoj i lateralnoj stijenci velikog je obujma, i do nekoliko puta deblji od same kortikalne ploče, dok je u medijalnom zidu manji no drugdje. Pri samom kraju razdoblja dolazi do njegova postupna smanjivanja, što se nastavlja i kroz kasno fetalno razdoblje.

U periodu od 20. do 24. t.g. u frontalnim rezovima izražaj tenascina-C u dubinskom SP-u ili nije uočljiv ili je vrlo slaba intenziteta, dok je centralno slaba intenziteta, ali jasno vidljiv (sl. 3). U 20. i 22. t.g. izražaj je u IZ-u frontalnih rezova slab, dok je u centralnim rezovima umjerena intenziteta. Od 22. t.g. imunoreaktivnost je jača i u IZ-u i u CP-u, te postaje umjerena intenziteta. Takav intenzitet zadržava se do kraja srednjeg fetalnog razdoblja.

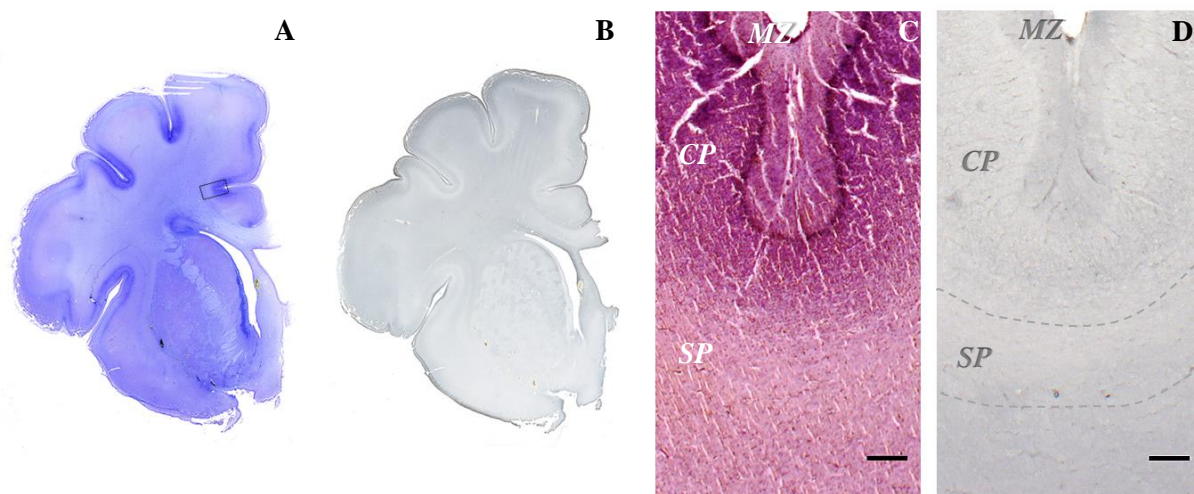
Od 25. t.g. pa do kraja srednjeg fetalnog razdoblja izražaj je u dubinskom sloju SP-a slab, bez uočljivih frontalno-okcipitalnih razlika (sl. 4).



Slika 4. Koronarni presjek kroz frontalni dio fetalnog telencefalona u gestacijskoj dobi od 28 tjedana, obojen metodom po Nisslu (A, C) i imunohistokemijski za izražaj tenascina-C (B, D). Kvadrat (A) prikazuje područje iz kojeg su uzete uvećane fotografije. U dubinskom SP-u vidljiv je slab izražaj tenascina-C, dok ga u površinskom podsloju nema (D). Tamnije mrlje (C, D) nastale su kao artefakti prilikom izrade preparata. MZ – marginalna zona, CP – kortikalna ploča, SP – *subplate* zona, IZ – intermedijarna zona. Mjerna skala (C, D) – 500 µm.

3.1.3. Izražaj tenascina-C u *subplate* zoni medijalnog zida telencefalona tijekom kasnog fetalnog razdoblja (30. – 40. t.g.)

U kasnom se fetalnom razdoblju SP naglo smanjuje. Ispod sulkusa vidljiv je u obliku uska sloja, dok je još uvijek nešto širi u bregovima girusa. Izražaj je tenascina-C u SP-u jednak tijekom cijelog razdoblja: u bregovima girusa izražaj je slab, a SP nije moguće razlučiti u podslojeve; to je moguće u području ispod sulkusa, gdje u površinskom sloju nema izražaja, a u dubinskom postoji slab izražaj (sl. 5). Također je vidljiv anteriorno-posteriorni gradijent izražaja, gdje je u frontalnijim dijelovima telencefalona jasno vidljiv slab do umjeren izražaj, dok ga posteriorno uopće nema. Izražaj u IZ-u slaba je intenziteta u frontalnim rezovima, a umjerena u centralnim; parijetalno ne dolazi do ekspresije. Intenzitet u centralnom dijelu slabi prema kraju kasnog fetalnog razdoblja, kada je slaba intenziteta. Izražaj u CP-u kroz cijelo je razdoblje slaba intenziteta frontalno i centralno, dok parijetalno ne dolazi do ekspresije.



Slika 5. Koronarni presjek kroz frontalni dio fetalnog telencefalona u gestacijskoj dobi od 33 tjedna, obojen metodom po Nisslu (**A, C**) i imunohistokemijski za izražaj tenascina-C (**B, D**). Kvadratić (**A**) prikazuje područje ispod cingulatnog sulkusa, iz kojeg su uzete uvećane fotografije. U površinskom SP-u nema izražaja, dok je u dubinskom slab (**D**). Iscrtkane linije (**D**) predstavljaju granice SP-a. *MZ* – marginalna zona, *CP* – kortikalna ploča, *SP* – *subplate* zona. Mjerna skala (**C, D**) – 500 μ m.

3.2. Promjene raspodjele i intenziteta tenascina-C u medijalnom zidu fetalnog telencefalona

Kortikalna ploča (CP) od 16. do 22. t.g. pokazuje slabu imunoreaktivnost, a tijekom 22. tjedna dolazi do porasta u intenzitetu. Umjeren intenzitet zadržava se sve do početka kasnog fetalnog razdoblja. Ulaskom u kasno fetalno razdoblje intenzitet izražaja opada i ostaje slab do zadnjeg promatranog razdoblja (40 t.g.).

U *subplate* zoni (SP-u) od početka fetalnog razdoblja pa do 40. vidljiva je sublaminacija na dva podsloja – površinski, bliži kortikalnoj ploči, koji ne pokazuje imunoreaktivnost na TN-C, i dubinski, bliži intermedijarnoj zoni, u kojem je vidljiva imunoreaktivnost. U frontalnim rezovima najjača je ekspresija u 16. t.g., potom kroz 18. i 19. tjedan slabi te je u razdoblju od 20. do 24. tjedna sporadično ili vrlo slaba intenziteta ili je nema. U 25. t.g. ponovno se javlja slaba ekspresija te se takvom održava do zadnjeg promatranog razdoblja (40. t.g.).

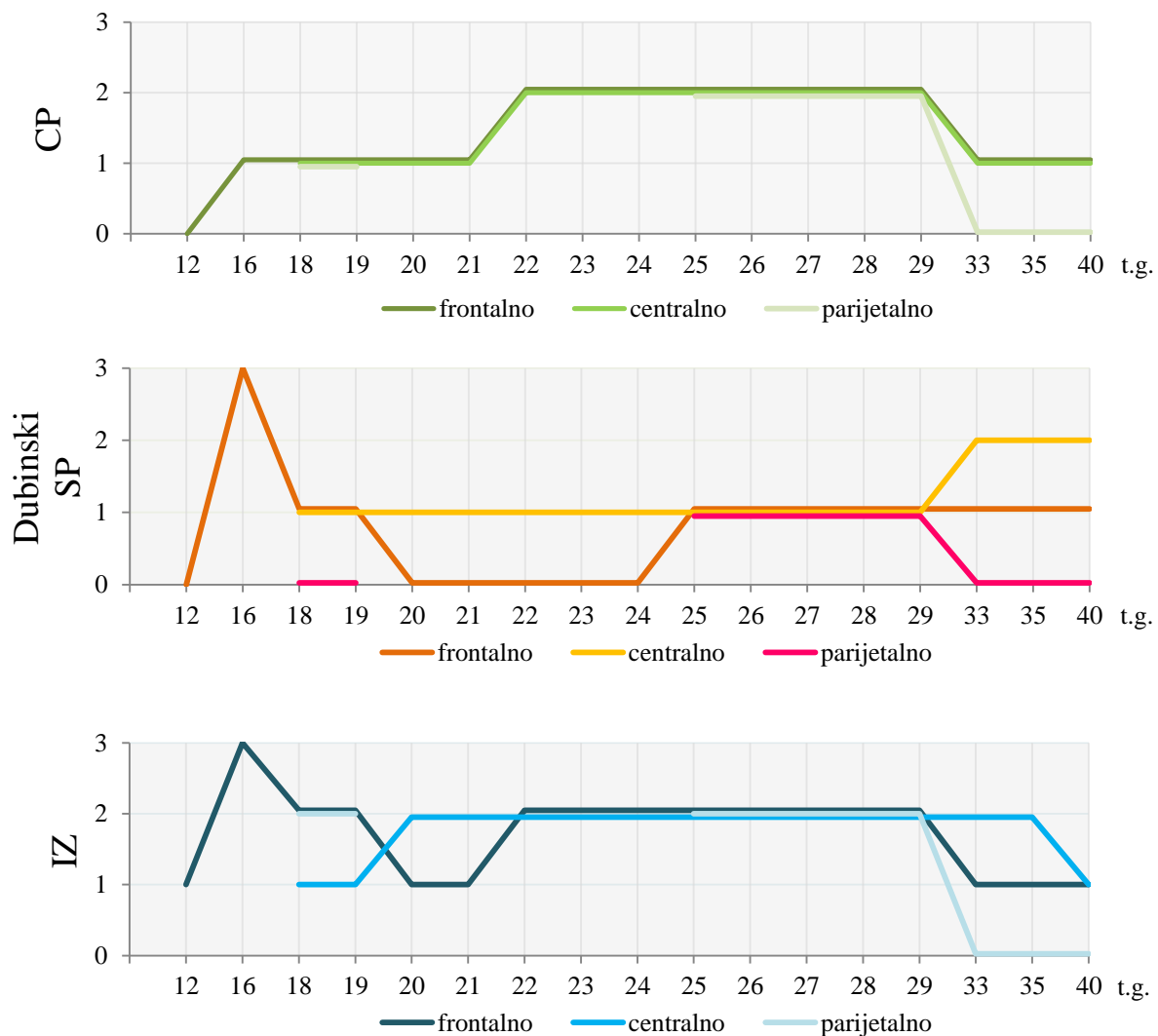
U centralnim rezovima izražaj je slaba intenziteta tijekom ranog i srednjeg fetalnog razdoblja, dok je u kasnom umjerena. U parijetalnim rezovima izražaj je prvi puta uočen u 25. t.g., i to slaba intenziteta. Za razdoblje 20. – 24. t.g. i 26. – 30. t.g. nažalost nemamo podatke. U kasnom fetalnom razdoblju ponovno nestaje ekspresija u parijetalnim rezovima.

Intermedijarna zona (IZ) najranije pokazuje ekspresiju tenascina-C, i to već u 12. t.g. U frontalnim je rezovima najjača ekspresija u 16. t.g. Intenzitet je u 18. i 19. tjednu umjeren, dok je od 20. do 22. slab. Intenzitet se ponovno pojačava u 22. t.g. te ostaje umjeren do kraja srednjeg fetalnog razdoblja. Tijekom cijelog kasnog razdoblja je slab.

U centralnim rezovima izražaj dostiže vrhunac, tj. umjeren intenzitet, 2 tjedna ranije no u frontalnima (u 20. t.g.), te se takvim zadržava do 35. t.g., nakon čega postaje slab. Čini se da izražaj u parijetalnom dijelu prati obrazac onog u frontalnom. Razlika je što već samim početkom kasnog fetalnog razdoblja (30. t.g.) izražaj u ovoj regiji nestaje. Nažalost nedostaju podaci za razdoblje od 20. do 24. t.g.

U intermedijarnoj zoni, ispod cingulatnog girusa, uz *corpus callosum* vidljiv je cingulum, u kojemu tijekom cijelog fetalnog razvitka nije zabilježen izražaj tenascina-C.

Izražaj tenascina-C kroz fetalne zone u razdoblju od 12. do 40. t.g. prikazan je slikom 6.



Slika 6. Grafički prikaz promjene raspodjele imunoreaktivnosti tenascina-C u kortikalnoj ploči (CP) (A), dubinskom podsloju *subplate* zone (dubinski SP) (B) i intermedijarnoj zoni (IZ) (C). Površinski podsloj *subplate* zone nije prikazan jer u njemu u medijalnom zidu nije zabilježen izražaj. Horizontalna os prikazuje tjedne gestacije (t.g.), dok vertikalna prikazuje semikvantifikaciju intenziteta izražaja u pojedinom sloju (0 – nema izražaja, 1 – slab izražaj, 2 – umjeren izražaj, 3 – jak izražaj). Pojedine linije unutar svakog grafikona predstavljaju podatke za frontalne, centralne, odnosno parijetalne rezove. Mjesta na kojima je linija prekinuta predstavljaju nedostatak podataka za tu regiju.

Ovo istraživanje opisuje izražaj proteoglikana tenascina-C u *subplate* zoni (SP-u) medijalnog zida fetalnog telencefalona čovjeka u razdoblju 12. – 40. t.g. primjenom indirektne imunohistokemijske metode na postmortalnom moždanom tkivu. Rezultati su pokazali da se izražaj mijenja u ovisnosti o vremenu i lokaciji tijekom pojedinih perioda fetalnog razvitka. Prema našim saznanjima, ovim je radom prvi puta opisan obrazac izražaja tenascina-C u navedenoj regiji fetalnog telencefalona čovjeka.

Dosadašnja su istraživanja izražaja i uloge tenascina-C uglavnom ili ograničena na glodavce ili su rađena *in vitro*, što nije uvijek direktno primjenjivo na humane materijale. Pokazano je da TN-C ima brojne uloge tijekom razvitka CNS-a, često i suprotne – utječe na polarizaciju neurita, potiče ili inhibira njihovo izrastanje te potiče ili inhibira adheziju i migraciju neurona. Njegove funkcije proizlaze iz interakcije različitih *splice*-varijanti s okolišem u kojemu se nalaze, tj. o vezanju na različite komponente ECM-a ili stanične receptore [9, 22].

Rezultati ovog rada pokazuju da je u fetalnom razvitku medijalnog zida telencefalona ekspresija tenascina-C ograničena isključivo na dubinski podsloj SP-a, što se razlikuje od izražaja u dorzolateralnom zidu, gdje je izražaj kolokaliziran s urastajućim aferentnim talamokortikalnim vlaknima: u ranom se fetalnom razdoblju nalazi u dubinskom SP-u, do 22. i 23. t.g. premješta se u središnji dio SP-a, a potom u površinski dio, gdje se zadržava do 28. t.g., nakon čega nije opažena ekspresija [23]. U limbičkom korteksu, uključujući cingulatni girus, aferenti iz talamusa i bazalnog telencefalona, kao i ostali limbički putovi, razvijaju se relativno rano (već od 13. t.g.) te su već dobro razvijeni i definirani krajem ranog fetalnog razdoblja (18. t.g.) [24]. Za pretpostaviti je da ekspresija tenascina-C, koja u tom ranom razdoblju nije uočena u SP-u, ne igra ulogu u usmjeravanju rastućih aksona, kao što je to slučaj u dorzolateralnom zidu.

Na modelu glodavaca pokazano je da postoje dvije faze u ekspresiji tenascina-C – isprva ga eksprimiraju prekursorske stanice neurona i radijalne glija stanice unutar ventrikularne zone, a potom ga eksprimiraju astrociti, koji nastaju transformacijom samih radijalnih glija [25]. To je usporedivo s rezultatima na humanim materijalima [26, 27]. Radijalne glija stanice jedne su od prvih stanica koje se diferenciraju tijekom razvitka CNS-a čovjeka, a služe usmjeravanju novonastalih i migrirajućih nezrelih neurona. Oko 19. t.g., kad je glavina migracije neurona završena, počinju se transformirati u GFAP (eng. *glial fibrillary acidic protein*) pozitivne astrocite. Iako su prvi astrociti u cerebrumu pronađeni već u 8 t.g. [28], prijelaz radijalnih glija stanica u astrocite u CP-u i IZ-u otpočinje tek u 20. t.g. [27]. To je moguće povezati s našim rezultatima, prema kojima intenzitet izražaja tenascina-C u IZ-u centralnog dijela telencefalona raste oko 20. t.g., a u IZ-u frontalnog dijela te u CP-u raste oko 22. t.g.

Prekursorske se stanice astrocita u SP-u i IZ-u javljaju od 19. t.g. U 23. tjednu nakupljaju se u SP-u lateralne stijenke telencefalona [26], što odgovara i maksimalnom intenzitetu ekspresije tenascina-C u toj regiji [23]. U tom razdoblju u IZ-u prelaze u nezrele astrocite, dok se to u SP-u događa nešto kasnije. U oba se ova sloja astrociti zadržavaju tijekom razvitka, gdje proliferiraju i dalje dozrijevaju [26]. *In vitro* rezultati pokazuju to da TN-C djeluje autokrino, a ima ključnu ulogu u održavanju pravilne stanične morfologije i proliferacije astrocita [29, 30], što potvrđuju i rezultati *in vivo* na miševima [7].

Pokazano je da TN-C izlučuju i prekursorske stanice oligodendrocita te da pritom djeluje autokrino na njihovu proliferaciju i održavanje [31]. Na temelju poznatih podataka ne dolazi do kolokalizacije njegova izražaja i oligodendrocitskih prekursora, na čiju proliferaciju također djeluju i drugi faktori astrocita [32]. Međutim, ne postoje podaci o preciznoj distribuciji oligodendrocita u medijalnom zidu.

Pojava je astrocita u glodavaca povezana s mijelinizacijom [26], što je moguće povezati i u čovjeka jer vrijeme proliferacije i diferencijacije astrocita (tj. od II. tromjesečja nadalje) odgovara vremenu početka mijelinizacije. Moguće je da konstantan izražaj tenascina-C u IZ-u medijalnog zida ima ulogu u poticanju proliferacije i regulaciji aktivnosti oligodendrocita u mijelinizaciji živčanih snopova, što također treba preciznije istražiti.

Matricelularni glikoprotein tenascin-R (TN-R), srodan tenascin-C, također nalazimo u CNS-u tijekom razvitka. Kao i TN-C, TN-R ima razne, ponekad i oprečne funkcije [9, 33]. Izlučuju ga prekursori oligodendrocita i zreli oligodendrociti, iako postoji mogućnost da ga izlučuju i sami migrirajući neuroni tijekom razvitka korteksa. TN-R se pojavljuje u humanom telencefalonu ranije od tenascina-C, prilikom čega isprva vjerojatno djeluje kao signal za migraciju, a potom se širi na cijelu širinu korteksa [33], te se smatra da ga izlučuju oligodendrociti za vrijeme mijelinizacije [9]. Dok se njegov izražaj djelomično preklapa s izražajem tenascina-C pokazanom u ovom radu, u okviru rezultata ovog istraživanja ne vidimo povezanost izražaja ovih dvaju glikoproteina.

Između 23. i 29. t.g. određeni neuroni dubinskog sloja SP-a projiciraju svoje aksone u *corpus callosum* [34], od kojih dio dopijeva do kontralateralne hemisfere [35], iako oni ne igraju pionirsku ulogu u stvaranju interhemisfernih putova. Otprilike u istom razdoblju zabilježen je porast u izražaju tenascina-C u dubinskom SP-u (frontalno, oko 24. t.g.) i u IZ-u (frontalno, oko 22. t.g.) te je moguće da igra ulogu u njihovu usmjeravanju.

5. ZAKLJUČAK

Utvrđen je vremenski i prostorni obrazac izražaja tenascina-C u *subplate* zoni tijekom fetalnog razvoja telencefalona čovjeka. Vidljive su razlike između frontalnih, centralnih i parijetalnih regija, no određene su značajke zajedničke – izražaj počinje 16. tjednom gestacije (t.g.) i uvijek je ograničen na dubinski podsloj *subplate* zone. U frontalnim je rezovima u 16. t.g. najjači intenzitet izražaja, nakon čega slabi prema 20. tjednu. U razdoblju do 24. t.g. izražaj nije vidljiv, a u 25. t.g. ponovno se javlja i zadržava do kraja fetalnog razdoblja. U centralnim rezovima tijekom ranog i srednjeg fetalnog razdoblja vidljiv je slab izražaj, a u kasnom razdoblju umjeren. Za parijetalnu regiju u određenim razdobljima nema podataka, no vidljivo je da izražaj postoji u 25. t.g., a nestaje u kasnom fetalnom razdoblju. Ovakav obrazac nije moguće povezati s urastanjem aferenata iz talamusa i bazalnog telencefalona, već pretpostavljamo ulogu tenascina-C u sazrijevanju astrocita i oligodendrocita, u mijelinizaciji ili u rastu neurona koji projiciraju svoja vlakna u *corpus callosum*. Sve ove pretpostavke potrebno je zbog nedostatka konkretnijih podataka dodatno istražiti.

6. LITERATURA

- [1] Judaš M, Sedmak G, Kostović I (2013.) **The Significance of the Subplate for Evolution and Developmental Plasticity of the Human Brain.** *Front Hum Neurosci*; 7:423
- [2] Kostović I, Judaš M, Radoš M, Hrabač P (2002.) **Laminar Organization of the Human Fetal Cerebrum Revealed by Histochemical Markers and Magnetic Resonance Imaging.** *Cerebral Cortex Mon*; 12:536-544
- [3] Kostović I, Judaš M (2010.) **The Development of the Subplate and Thalamocortical Connections in the Human Foetal Brain.** *Acta Paediatr*; 99(8):1119-27
- [4] Kostović I, Jovanov-Milošević N (2006.) **The Development of Cerebral Connections during the First 20 – 45 Weeks' Gestation.** *Semin Fetal Neonatal Med*; 11(6):415-22
- [5] Gatazzo F, Urciuolo A, Bonaldo P (2014.) **Extracellular Matrix: A Dynamic Microenvironment for Stem Cell Niche.** *Biochim Biophys Acta*; S0304-4165(14)00012-9
- [6] Nishio T, Kawaguchi S, Yamamoto M, Iseda T, Kawasaki T, Hase T (2005.) **Tenascin-C Regulates Proliferation and Migration of Cultured Astrocytes in a Scratch Wound Assay.** *Neurosci*; 132(1):87-102
- [7] Wiese S, Karus M, Faissner A (2012.) **Astrocytes as a Source for Extracellular Matrix Molecules and Cytokines.** *Front Pharmacol*; 3:120
- [8] Kostovic I, Judas M (2007.) **Transient Patterns of Cortical Lamination During Prenatal Life: Do They Have Implications for Treatment?** *Neurosci Biobehav Rev*; 31(8):1157-68
- [9] Jones FS & Jones PL (2000.) **The Tenascin Family of ECM Glycoproteins: Structure, Function, and Regulation During Embryonic Development and Tissue Remodeling.** *Dev Dyn*; 218:235-259
- [10] Chiquet-Ehrismann R (2004.) **Tenascins.** *Int J Biochem Cell Biol*; 36(6):986-90
- [11] Jones EV, Bouvier DS (2014.) **Astrocyte-Secreted Matricellular Proteins in CNS Remodelling during Development and Disease.** *Neural Plast*; 2014:321209
- [12] Meiners S, Geller HM (1997.) **Long and Short Splice Variants of Human Tenascin Differentially Regulate Neurite Outgrowth.** *Mol Cell Neurosci*; 10:100-116
- [13] Pas J, Wyszko E, Rolle K, Rychlewski L, Nowak S, Żukiel R, Barciszewski J (2006.) **Analysis of Structure and Function of Tenascin-C.** *Int J Biochem Cell Biol*; 38(9):1594-1602
- [14] Eroglu C (2009.) **The Role of Astrocyte-Secreted Matricellular Proteins in Central Nervous System Development and Function.** *J Cell Commun Signal*; 3(3-4):167-76
- [15] Oberhauser AF, Marszalek PE, Erickson HP, Fernandez JM (1998.) **The Molecular Elasticity of the Extracellular Matrix Protein Tenascin.** *Nature* 393(6681):181-5

- [16] Meiners S, Mercado MLT, Nur-e-Kamal MSA, Geller HM (1999.) **Tenascin-C Contains Domains That Independently Regulate Neurite Outgrowth and Neurite Guidance.** *J Neurosci*; 19(19):8443-8453
- [17] Götz B, Scholze A, Clement A, Joester A, Schütter K, Wigger F, Frank R, Speiss E, Ekblom P, Faissner A (1996.) **Tenascin-C Contains Distinct Adhesive, Anti-Adhesive, and Neurite Outgrowth Promoting Sites for Neurons.** *J Cell Biol*; 132(4):681-699
- [18] De Laporte L, Rice JJ, Tortelli F, Hubbell JA (2013.) **Tenascin-C Promiscuously Binds Growth Factors via Its Fifth Fibronectin Type III-Like Domain.** *PLoS One*; 8(4):e62076
- [19] Milev P, Fischer D, Häring M, Schulthess T, Margolis RK, Chiquet-Ehrismann R, Margolis RU (1997.) **The Fibrinogen-Like Globe of Tenascin-C Mediates Its Interactions with Neurocan and Phosphacan/Protein-Tyrosine Phosphatase- ζ/β .** *J Biol Chem*; 272:15501-15509
- [20] McKeon RJ, Schreiber RC, Rudge JS, Silver J (1991.) **Reduction of Neurite Outgrowth in a Model of Glial Scarring Following CNS Injury is Correlated with the Expression of Inhibitory Molecules on Reactive Astrocytes.** *J Neurosci*; 11(11):3398-3411
- [21] Howard BM, Mo Z, Filipovic R, Moore AR, Antić AD, Zečević N (2008.) **Radial Glia Cells in the Developing Human Brain.** *Neuroscientist*; 14(5):459-473
- [22] Joester A, Faissner A (1999.) **Evidence for Combinatorial Variability of Tenascin-C Isoforms and Developmental Regulation in the Mouse Central Nervous System.** *J Biol Chem*; 274:17144-17151
- [23] Lukić L, Petrović D, Kostović I, Jovanov-Milošević N (2012.) **Expression of Tenascin-C in the Subplate of the Human Telencephalon During Prenatal Development.** *Croatian Congress of Neuroscience 2012*; PP32
- [24] Vasung L, Huang H, Jovanov-Milošević N, Pletikos M, Mori Susumu, Kostović I (2010.) **Development of Axonal Pathways in the Human Fetal Fronto-Limbic Brain: Histochemical Characterization and Diffusion Tensor Imaging.** *J Anat*; 217:400-417
- [25] Götz M, Bolz J, Joester A, Faissner A (1997.) **Tenascin-C Synthesis and Influence on Axonal Growth During Rat Cortical Development.** *Eur J of Neurosci*; 9(3):496-506
- [26] Rezaie P, Ulfing N, Male D (2003.) **Distribution and Morphology of GFAP-Positive Astrocytes in the Human Fetal Brain at Second Trimester.** *Neuroembryology*; 2:50-63
- [27] Howard BM, Mo Z, Filipović R, Moore AR, Antić SD, Zečević N (2008.) **Radial Glial Cells in the Developing Human Brain.** *Neuroscientist*; 14(5):459-473
- [28] Reske-Nielsen E, Oster S, Reintoft I (1987.) **Astrocytes in the Prenatal Central Nervous System.** *Acta Path Microbiol Immunol Scand, Sect A*; 95:339-346
- [29] Ikeshima-Kataoka H, Saito S, Yuasa S (2007.) **Tenascin-C is Required for Proliferation of Astrocytes in Primary Culture.** *In Vivo*; 21:629-634

- [30] Nishio T, Kawaguchi S, Iseda T, Kawasaki T, Hase T (2003.) **Secretion of Tenascin-C by Cultured Astrocytes: Regulation of Cell Proliferation and Process Elongation.** *Brain Res*; 990(1-2):129-140
- [31] Garwood J, Garcion E, Dobbertin A, Heck N, Calco V, ffrench-Constant C, Faissner A (2004.) **The Extracellular Matrix Glycoprotein Tenascin-C is Expressed by Oligodendrocyte Precursor Cells and Required for the Regulation of Maturation Rate, Survival and Responsiveness to Platelet-Derived Growth Factor.** *Eur J Neurosci*; 20(10):2524-2540
- [32] Jakovčevski I, Filipović R, Mo Z, Rakić S, Zečević N (2009.) **Oligodendrocyte Development and the onset of Myelination in the Human Fetal Brain.** *Front Neuroanat*; 3:5
- [33] Ayachi IE, Fernandez C, Baeza N, De Paula AM, Pesheva P, Figarella-Branger D (2011.) **Spatiotemporal Distribution of Tenascin-R in the Developing Human Cerebral Cortex Parallels Neuronal Migration.** *J Comp Neurol*; 519(12):2379-89
- [34] deAzevedo LC, Hedin-Pereira C, Lent R (1997.) **Callosal Neurons in the Cingulate Cortical Plate and Subplate of Human Fetuses.** *J Comp Neurol*; 386:60-70
- [35] Koester SE, O'Leary DDM (1994.) **Axons of Early Generated Neurons in Cingulate Cortex Pioneer the Corpus Callosum.** *J Neurosci*; 14(11):6608-6620

7. ŽIVOTOPIS

OSOBNI PODACI

Ime i prezime: Ozren Čolović

Datum i mjesto rođenja: 27. ožujka 1991., Nova Gradiška, Republika Hrvatska

Kontakt: ozren.colovic@gmail.com

OBRAZOVANJE

2012. – 2014. Diplomski studij Eksperimentalne biologije, modul Fiziologija i imunobiologija, Prirodoslovno-matematički fakultet

2009. – 2012. Preddiplomski studij Biologije, Prirodoslovno-matematički fakultet

2005. – 2009. Opća gimnazija Nova Gradiška

1997. – 2005. Osnovna škola »Matija Gubec«, Cernik

STIPENDIJE

2014. Stipendija Sveučilišta u Zagrebu za izvrsnost

KONGRESNA PRIOPĆENJA

Lukić L, Čolović O, Petrović D, Krsnik Ž, Kostović I, Jovanov-Milošević N (2014.) **Expression of Tenascin-C in the Subplate Zone of the Human Telencephalon During Prenatal Development.** *FENS Forum of Neuroscience*; FENS-3161