

Primjena piezoelektričnog uređaja u dentalnoj implantologiji

Mirković, Luka

Professional thesis / Završni specijalistički

2022

Degree Grantor / Ustanova koja je dodijelila akademski / stručni stupanj: **University of Zagreb, School of Dental Medicine / Sveučilište u Zagrebu, Stomatološki fakultet**

Permanent link / Trajna poveznica: <https://um.nsk.hr/um:nbn:hr:127:837758>

Rights / Prava: [Attribution-NonCommercial 4.0 International/Imenovanje-Nekomercijalno 4.0 međunarodna](#)

Download date / Datum preuzimanja: **2025-01-27**



Repository / Repozitorij:

[University of Zagreb School of Dental Medicine Repository](#)





Sveučilište u Zagrebu

Stomatološki fakultet

Luka Mirković

**PRIMJENA PIEZOELEKTRIČNOG
UREĐAJA U DENTALNOJ
IMPLANTOLOGIJI**

POSLIJEDIPLOMSKI SPECIJALISTIČKI RAD

Zagreb, 2022.

Rad je ostvaren na Zavodu za oralnu kirurgiju Stomatološkog fakulteta Sveučilišta u Zagrebu.

Naziv poslijediplomskog specijalističkog studija: Dentalna implantologija

Mentor rada: izv. prof. dr. sc. Davor Brajdić, Zavod za oralnu kirurgiju Stomatološkog fakulteta Sveučilišta u Zagrebu

Lektor hrvatskog jezika: Tamara Lorencin, magistra edukacije hrvatskoga jezika i povijesti

Lektor engleskog jezika: Loretta Gropuzzo , profesorica engleskog i talijanskog jezika

Sastav Povjerenstva za ocjenu poslijediplomskog specijalističkog rada:

1. izv.prof.dr.sc. Darko Božić,
2. izv.prof.dr.sc. Davor Brajdić,
3. doc.dr.sc. Marko Granić

Sastav Povjerenstva za obranu poslijediplomskog specijalističkog rada:

1. izv.prof.dr.sc. Darko Božić, predsjednik,
2. izv.prof.dr.sc. Davor Brajdić, član,
3. doc.dr.sc. Marko Granić, član,
4. doc.dr.sc. Ivan Zajc, zamjena
5. _____

Datum obrane rada: 17.11.2022.

Rad sadrži: 81 stranica

1 tablica

26 slika

1 CD

Rad je vlastito autorsko djelo, koje je u potpunosti samostalno napisano uz naznaku izvora drugih autora i dokumenata korištenih u radu. Osim ako nije drukčije navedeno, sve ilustracije (tablice, slike i dr.) u radu su izvorni doprinos autora poslijediplomskog specijalističkog rada. Autor je odgovoran za pribavljanje dopuštenja za korištenje ilustracija koje nisu njegov izvorni doprinos, kao i za sve eventualne posljedice koje mogu nastati zbog nedopuštenog preuzimanja ilustracija odnosno propusta u navođenju njihovog podrijetla.

Zahvala

Zahvaljujem mentoru izv. prof. dr. sc. Davoru Brajdiću na dostupnosti i pomoći prilikom izrade poslijediplomskog specijalističkog rada.

Zahvaljujem mojoj obitelji, djevojci i dragim prijateljima na velikoj podršci i razumijevanju bez čega bi pisanje ovog rada bilo značajno teže.

Sažetak

PRIMJENA PIEZOELEKTRIČNOG UREĐAJA U DENTALNOJ IMPLANTOLOGIJI

Piezokirurgija relativno je nova tehnika za osteotomiju koristeći ultrazvučni uređaj. Piezokirurgija počela se inicijalno razvijati zbog potrebe za preciznijim i sigurnijim radom u odnosu na konvencionalno korištene ručne i rotirajuće instrumente. Precizan i selektivan rad samo u tvrdim tkivima piezoelektrični uređaj čini superiornim u odnosu na klasična rotirajuća svrdla u slučaju rada u blizini važnih anatomskih struktura kao što su živci, sinusna membrana i krvne žile. Piezoelektrični uređaj primjenjuje se u sljedećim pripremnim implantološkim zahvatima: osteotomija kod sinus lifta, atraumatsko vađenje zuba, horizontalno širenje alveolarnog grebena, osteotomija koštanih blokova i strugotina, osteoplastika, distrakcijska osteogeneza i odizanje Schneiderove membrane. Brojne znanstvene studije pokazale su uspješno korištenje piezoelektričnog uređaja u preparaciji ležišta implantata uz očuvanje vitaliteta kosti i poticanje oseointegracije implantata. Glavne prednosti korištenja piezoelektričnog uređaja su precizan rad, poštuda mekih tkiva, manje vibracija i neugodnog zvuka, bolja vidljivost operativnog polja i značajno manje krvarenja. Neki od poznatih nedostataka su duže vrijeme potrebno za rad, manja efikasnost pri radu u tvrdoj kosti i potencijalni porast temperature u koštanom tkivu. Prema različitim znanstvenim studijama piezoelektrični uređaj pokazao se napredni i konzervativni uređaj u odnosu na konvencionalna svrdla i instrumente.

Ključne riječi: piezoelektricitet; piezoelektrični uređaj; implantologija; koštana augmentacija

Summary

PIEZOELECTRIC DEVICE APPLIED TO DENTAL IMPLANTOLOGY

Piezoelectric surgery is a relatively new option for osteotomies using an ultrasound device. Piezosurgery was developed in response to the need to reach major levels of precision and intraoperative safety in bone surgery, if compared to that available traditional manual and motorized bone cutting instruments. Accuracy and selectivity for hard tissues make it superior to conventional rotating instruments, especially where area of interest is adjoined to nerves, maxillary sinus and blood vessels. The piezoelectric surgery device is applied to preimplantologic surgery including: bony window osteotomy in sinus lift, atraumatic tooth extraction, ridge split technique, bone blocks and bone chips harvestig, osteoplasty, distraction osteogenesis and elevation of Schneiderian's membrane. The use of piezoelectric device in implant site preparation according to different scientific studies shows high success rate, maintaining bone vitality and promoting implant osseointegration. The main advantages of piezoelectric surgery are: precise cutting, preservation of soft tissue, less vibration and noise, better visibility in the surgical field and significantly reduced blood loss. Some of disadvantages are longer operative time, lower efficiency in hard compact bone and potential temperature rise in hard tissue. Piezosurgery according to various scientific studies appears to be an advanced and conservative tool if compared with conventional drills and instruments.

Keywords: piezoelectricity; piezoelectric device; implantology; bone augmentation

Sadržaj

1. UVOD	1
2. PIEZOELEKTRIČNI UREĐAJ	4
2.1. Povijest razvoja i primjene piezoelektričnog uređaja	5
2.2. Piezoelektrični efekt	6
2.3. Mehanizam rada piezoelektričnog uređaja	6
2.4. Biološki aspekti rada sa piezoelektričnim uređajem	8
2.5. Vrste radnih nastavaka	10
2.6. Kavitacijski efekt	13
3. PRIMJENA PIEZOELEKTRIČNOG UREĐAJA U PRIPREMNIM ZAHVATIMA DENTALNE IMPLANTOLOGIJE	14
3.1. Ekstrakcija zuba	15
3.2. Horizontalno širenje alveolarnog grebena	18
3.3. Transpozicija donjeg alveolarnog živca	21
3.4. Eksterni sinus lift	23
3.5. Interni sinus lift	30
3.6. Koštani blokovi i koštane strugotine	34
3.7. Distrakcijska osteogeneza	41
4. PREPARACIJA LEŽIŠTA IMPLANTATA PIEZOELEKTRIČNIM UREĐAJEM	45
5. UKLANJANJE IMPLANTATA PIEZOELEKTRIČNIM UREĐAJEM	52
6. PRIMJENA PIEZOELEKTRIČNOG UREĐAJA U TERAPIJI PERIIMPLANTITISA	56
7. PREDNOSTI PRIMJENE PIEZOELEKTRIČNOG UREĐAJA U DENTALNOJ IMPLANTOLOGIJI	60
8. NEDOSTACI PRIMJENE PIEZOELEKTRIČNOG UREĐAJA U DENTALNOJ IMPLANTOLOGIJI	64
9. RASPRAVA	68
10. ZAKLJUČAK	72
11. LITERATURA	74
12. ŽIVOTOPIS	80

Popis skraćenica

BMP – Bone Morphogenic Protein

TGF – Transforming Growth Factor

TNF – Tumor Necrosis Factor

CBCT – Cone Beam Computed Tomography

Er:YAG – Erbium – doped Yttrium Aluminium Garnet

CT – Computerized Tomography

AAA – Alveolar Arterial Artery

PRF – Platelet-Rich Fibrin

PRP – Platelet-Rich Plasma

GBR – Guided bone regeneration

BIC – Bone – implant contact

BA - Bone area within the threads

PMT - Proportion of mineralized tissue adjacent to implant thread

Razvojem oralne kirurgije i implantologije nastoji se operativne zahvate učiniti sigurnijim i predvidljivijim uz postizanje visoke razine uspješnosti terapije. Postizanje uspješne oseointegracije dentalnih implantata približilo se 98% uspješnosti čemu je najviše pridonio razvoj titanskih materijala i makro i mikro strukture implantata. Za biološki i protetski povoljnu dugoročnu prognozu i uspješnost protetsko-implantološke terapije neophodno je pravilno trodimenzionalno pozicioniranje dentalnog implantata. U tu svrhu razvijene su različite tehnike koštanih i mekotkivnih augmentacija pomoću kojih se omogućuje dovoljna vertikalna i horizontalna dimenzija kosti i mekog tkiva kako bi se implantat mogao postaviti u odgovarajući položaj. Različite modifikacije konvencionalnih kirurških uređaja i razvoj novih uređaja usmjereni su prema unapređenju jednostavnosti upotrebe uređaja i sigurnosti izvođenja pripremnih implantoloških zahvata i postupka preparacije ležišta implantata. Istraživanjem piezoelektričnog efekta početkom 20. stoljeća uvidjela se mogućnost njegove primjene u medicini. Pokazalo se da titranjem kristala pod djelovanjem električne struje dolazi do stvaranja ultrazvučnih valova koji se mogu iskoristiti za efikasno uklanjanje tvrdog tkiva. Na osnovu više godišnjih istraživanja krajem 20. stoljeća konstruiran je moderan piezoelektrični uređaj čijem unaprjeđenju i kliničkoj primjeni je najviše pridonio talijanski znanstvenik Tomaso Vercellotti (1)(2)

Kao glavna prednost rada piezoelektričnog uređaja istaknula se pošteditost prema mekotkivnim strukturama što je značajno doprinijelo sigurnosti kirurških zahvata u blizini važnih anatomskih struktura kao što su donji alveolarni živac, Schneiderova membrana i krvne žile. Prve složenije primjene uređaja započele su u pripremnim kirurškim zahvatima koji prethode postavljanju implantata uključujući horizontalno širenje alveolarnog grebena, eksterni i interni sinus lift, ekstrakcije zuba, koštani blokovi, pomak donjeg alveolarnog živca i distrakcijska osteogeneza. Zbog mehanizma rada piezoelektrični uređaj znatno je doprinio sigurnosti i predvidljivosti rezultata navedenih zahvata. Kasnijim razvojem specifičnih radnih nastavaka omogućila se primjena piezoelektričnog uređaja za preparaciju ležišta implantata. U ovoj primjeni iskoristila se prednost piezoelektričnog uređaja u pogledu pošteditosti mekih tkiva i očuvanja vitalnih stanica u koštanom tkivu na mjestu preparacije što pridonosi cijeljenju tkiva i oseointegraciji implantata. Uz brojne prednosti važno je naglasiti i moguće probleme odnosno komplikacije kod primjene piezoelektričnog uređaja u pogledu zagrijavanja tkiva i manje efikasnog rada u tvrdoj kosti. Početkom šire kliničke primjene piezo uređaja

pojavio se i veći broj znanstvenih istraživanja prvenstveno u svrhu usporedbe konvencionalnih tehnika i piezoelektričnog uređaja. Veći broj provedenih istraživanja omogućio je bolji pregled prednosti i nedostataka primjene piezoelektričnog uređaja u dentalnoj implantologiji i stečena saznanja su izuzetno važna za unapređenje kliničke primjene uređaja.(3)(50)

2. PIEZOELEKTRIČNI UREĐAJ

2.1. Povijest razvoja i primjene piezoelektričnog uređaja

Početak 19. stoljeća pojavljuju se prve pretpostavke o postojanju piezoelektričnog efekta. Coulomb je 1815. godine prvi iznio pretpostavku da je moguće deformacijom elastičnog tijela stvoriti elektricitet. Becquerel 1820. godine predlaže prve pokuse usmjerene proučavanju odnosa kristala i elektriciteta. Godine 1880. braća Jacques i Pierre Curie otkrila su i opisala fenomen piezoelektriciteta. Istražujući odnos električne struje i različitih materijala otkrili su da pritiskom na određene kristale i keramike dolazi do stvaranja elektriciteta. Naziv piezo dolazi od grčke riječi *piezein* što znači stisnuti odnosno zgnječiti. Gotovo u isto vrijeme kad i braća Curie francuski fizičar Gabriel Lippmann dobitnik Nobelove nagrade prikazao je pojavu da kad se u električno polje uključe kristali dolazi do njihove deformacije. Ova dva otkrića osnova su za daljnja istraživanja i konstruiranje piezoelektričnog uređaja. (1)

U sljedećim desetljećima nekoliko grupa je istraživalo piezoelektrični efekt i njegov utjecaj na tkiva te mogućnosti primjene u medicini. Glavna istraživanja u 20. stoljeću provele su grupe predvođene znanstvenicima McFallom i Catunom. Tijekom 1953. godine Catuna je objavio rad u kojem je opisao kako se ultrazvučna energija preko radnog nastavka prenosi na kost i stvara kavitacije. Nekoliko godina kasnije Richman prvi koristi ultrazvučnu pilu za kirurški zahvat resekcije korijena zuba. McFall i suradnici su 1961. godine koristili oscilirajuće pile za rezanje kosti i prikazali sporije cijeljenje, ali bez značajnijih komplikacija u odnosu na klasična svrdla. Glavni problemi u početnim primjenama su bili slaba efikasnost rada i veliki porast temperature kod preparacije kortikalne kosti pomoću ultrazvučnih uređaja. (1)(2)

Prve prave kliničke studije napravljene su tek tijekom 1998. i 2000. godine. Tomaso Vercellotti 2000. godine u suradnji sa talijanskom tvrtkom Mectron Spa prvi je objavio kliničku studiju o piezoelektričnoj kirurgiji. Prikazom slučaja u kojem je pomoću piezoelektričnog uređaja napravljen zahvat širenja alveolarnog grebena koji je inicijalno bio vrlo uzak i klasičnim tehnikama se ne bi mogao izvesti otvorio je potpuno novo područje u kirurgiji. Vercellotti se smatra začetnikom moderne piezokirurgije. Tijekom sljedeće godine prvi piezoelektrični uređaj dolazi u redovnu prodaju i počinje njegova službena upotreba u stomatologiji. Tijekom 2003. godine Vercellotti prikazuje proširenu upotrebu piezoelektričnog uređaja u endodonciji, parodontologiji, maksilofacijalnoj kirurgiji i neurokirurgiji. Sljedećih godina dolazi do razvoja efikasnih modernih piezoelektričnih uređaja i radnih nastavaka različitih proizvođača za širok raspon indikacija u oralnoj kirurgiji. U Sjedinjenim Američkim Državama odobrenje za

primjenu piezoelektičnog uređaja u oralnoj kirurgiji izdala je Agencija za hranu i lijekove 2005. godine. Početno je svoju primjenu pronašao ponajviše u pripremnim zahvatima prije postavljanja implantata kao što je tehnika „ridge split“ i podizanje dna maksilarnog sinusa. Paralelno su različiti proizvođači razvijali i specijalne nastavke za preparaciju ležišta implantata čije upotreba je uslijedila nekoliko godina kasnije. (3)

2.2. Piezoelektrični efekt

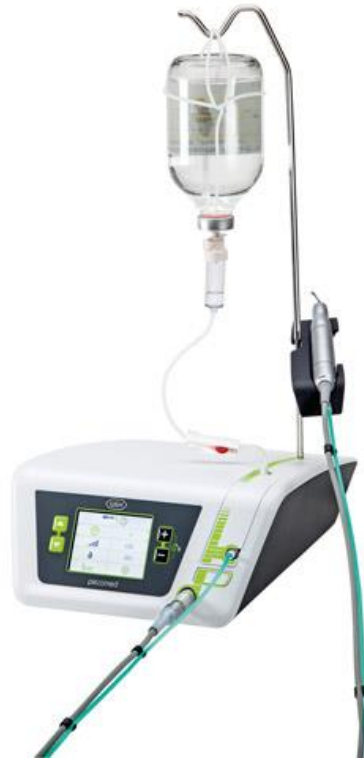Piezoelektricitet je proces korištenja kristala kako bi se električna energija pretvorila u mehaničku i obrnuto. Primjenom mehaničke sile na određene materijale kao što su kristali i keramika dolazi do stvaranja električnog potencijala. Takvo stvaranje električnog potencijala naziva se piezoelektrični efekt. Postoji i obrnuti ili inverzni piezoelektrični efekt gdje pri prolasku električne struje kroz kristale dolazi do mehaničkog naprezanja unutar materijala na koje djeluje električna struja. Najznačajniji piezoelektrični materijali su kvarc (SiO₂), turmalin, topaz, drvo i kost. Uz ove materijale značajni su i umjetni materijali poput raznih vrsta keramike, kristala i plastike, a u novije vrijeme PZT keramike. Struktura ovih kristala nije simetrična te je sklona deformaciji što im daje svojstvo piezoelektriciteta. Osnova je u kristalnoj građi i bipolarnosti molekula u ovim materijalima i njihovom usmjerenom titranju pri prolasku električne struje kroz materijal. Također u slučaju primjene mehaničke sile koja nije konstantna nego oscilirajuća unutar materijala dolazi do deformacije i stvara se električni naboj dipolnih molekula. U ultrazvučnim uređajima ovu ulogu pretvorbe električne energije u ultrazvučnu ima piezoelektrični pretvornik koji se nalazi u ručnom nastavku. Danas se u elektronici piezoelektricitet koristi u raznim modernim tehnologijama, osim medicine koristi se u zvučnicima, pojačalima, sensorima, upaljačima i motorima strojeva. (1)(3)

2.3. Mehanizam rada piezoelektričnog uređaja

Osnovni princip rada piezoelektričnog uređaja je ultrazvučna transdukcija koja se ostvaruje titranjem piezoelektričnih keramičkih elemenata pod djelovanjem električne struje. Vibracije nastale titranjem elemenata se amplificiraju i prenose na radni nastavak. U kontaktu radnog nastavka koji ima vertikalnu i horizontalnu amplitudu pokreta sa mineraliziranim tkivom dolazi do efikasnog uklanjanja tvrdog tkiva. Glavni dijelovi piezoelektričnog uređaja su: kućište sa kontrolnom pločom, mjesto za irigacijsku tekućinu, nastavak za irigaciju, nožna pedala, ručni

nastavak, ključ za postavljanje radnog nastavka na ručni nastavak i različiti radni nastavci. Kućište sa kontrolnom pločom omogućuje kontrolu izlazne snage uređaja i količinu irigacijske tekućine ovisno o situaciji u kojoj se uređaj koristi. Važno je ovisno o indikaciji korištenja uređaja prilagoditi snagu rada i količinu irigacije kako bi se postigla maksimalna učinkovitost, a istodobno spriječila termička oštećenja tkiva. Pomoću nožne pedale se pokreće i zaustavlja rad radnog nastavka. Srednja vrijednost snage uređaja je najčešće 5 W. Snaga je bitna za preciznost i učinkovitost rada. Prevelika snaga smanjuje preciznost i zahtjeva korištenje debljih radnih nastavaka. Definirana snaga od 5 W je idealna srednja vrijednost koja omogućuje precizan i učinkovit rad. Ključni dio uređaja se nalazi u ručnom nastavku gdje se stvara električno polje koje dovodi do deformacije keramičkih elemenata te stvaranja ultrazvučnih vibracija. (1)(3)

Brzina oscilacija radnog nastavka piezoelektričnog uređaja je 60-200 mm/sek. Amplituda vibracija radnog nastavka je 20–200 μm horizontalno i 20–60 μm vertikalno. Ovakav kontrolirani raspon vibracija daje piezoelektričnom uređaju svojstvo preciznosti u radu. Za siguran rad uređaja bitno je da frekvencija rada uvijek iznosi između 25-29 kHz što omogućuje selektivni rad nastavka samo u tvrdim tkivima. Meka tkiva kao što su neurovaskularna mogu se rezati tek na frekvencijama većim od 50 kHz. Unatoč ovom svojstvu oštećenja mekih tkiva su moguća kod grubog rada gdje zbog oštine nastavka mogu nastati direktna mehanička oštećenja. Uz mehanička oštećenja nepravilnim radom mogu se uzrokovati i termička oštećenja. Preporuka je uvijek koristiti fiziološku otopinu ohlađenu na 4 °C i prilagoditi brzinu i količinu irigacije kako bi se spriječilo zagrijavanje radnog nastavka. Poštivanjem pravila rada pojava ovakvih oštećenja može se minimalizirati.(1)(2)



Slika 1. Primjer izgleda piezoelektričnog uređaja. Preuzeto s dopuštenjem izdavača:
whdentalwerk

2.4. Biološki aspekti rada sa piezoelektričnim uređajem

Vercellotti i suradnici su istražujući biološki odnos piezoelektričnog uređaja i tkiva u usporedbi s klasičnim dijamantnim i karbidnim svrdlima zaključili da je koštano cijeljenje povoljnije ukoliko se osteotomija radi s piezoelektričnim uređajem. Koštano tkivo posebno je osjetljivo na termička oštećenja koja nastupaju na temperaturi višoj od 47 °C u vremenu od jedne minute. Ponavljajuća upotreba klasičnih kirurških svrdala i kirurških pila veliki broj puta može znatno smanjiti njihovu radnu učinkovitost i povećati temperaturu unutar koštanog tkiva prilikom osteotomije. Termička oštećenja znatno usporavaju cijeljenje kosti i mogu kompromitirati oseintegraciju dentalnih implantata. Nekoliko studija je rađeno o učinku preparacije piezoelektričnim uređajem na vitalitet okolnih stanica i tkiva. Uspoređene su različite metode uzimanja autolognih koštanih graftova te je proučavan udio vitalnog i nevitalnog tkiva u uzorku i broj vitalnih osteocita. Istraživanje je pokazalo da je najviše vitalnog tkiva sačuvano u tehnici rada sa dlijetom, osteotomima i piezoelektričnim uređajem dok su rezultati bili lošiji u skupini gdje su korištena klasična rotirajuća svrdla za osteotomiju.(3)(4)

U istraživanju koje su proveli Vercellotti i suradnici uspoređen je odgovor koštanog tkiva na osteotomiju napravljenu karbidnim svrdlima, dijamantnim svrdlima i piezoelektričnim nastavcima. Proučavani su histološki uzorci uzeti u različitim vremenskim intervalima. Nakon 14 dana od zahvata na mjestima gdje je rađeno sa svrdlima došlo je do gubitka kosti, a na mjestima gdje je korišten piezoelektrični uređaj došlo je do povećanja kosti. Nakon 28 dana u sve tri skupine postojao je rast koštanog tkiva. Konačno 56 dana nakon zahvata na mjestima gdje su korištena svrdla ponovno je došlo do gubitka kosti, a u piezo skupini do porasta dimenzije koštanog tkiva. Ova studija pokaza je dobra biološka svojstva piezoelektričnog uređaja u koštanoj regeneraciji i povoljnom odgovoru koštanog tkiva. (6)

Histomorfogenetska studija u kojoj su titanski implantati postavljeni u životinjsku kost usporedila je preparaciju ležišta implantata klasičnim twist svrdlima i piezoelektričnim nastavcima. Mjerene su razine BMP-4, TGF2, TNF i interleukina 1 i 10 na mjestima uz implantate. Istraživanje je pokazalo veći osteogenetski potencijal i početni porast BMP-4 i TGF-2 te proupalnih citokina na mjestima koja su preparirana piezoelektričnim nastavcima. Na osnovu ovih rezultata zaključeno je da preparacija piezoelektričnim nastavcima ima biološki aktivan učinak i omogućuje povoljnu reakciju cijeljenja tkiva. Ovo svojstvo je važno za bržu i uspješniju oseointegraciju implantata.(6)

Chiriac i suradnici također su istraživali odnos piezoelektriciteta i koštane morfologije te vitaliteta stanica. Korištena su klasična rotirajuća svrdla za skupljanje koštanih strugotina u jednoj skupini i nastavci piezoelektričnog uređaja u drugoj skupini. Nakon uzimanja uzoraka koštane strugotine su uspoređene histološkom analizom. Više vitalnih stanica bilo je u piezo skupini u odnosu na klasična svrdla. Ovim istraživanjem pokazao se dobar biološki učinak piezoelektričnog uređaja u postupku uzimanja koštanih strugotina koje se mogu koristiti u augmentacijskim zahvatima.(6)

Biološka prihvatljivost piezoelektričnog uređaja prepoznaje se i u manjoj traumi za pacijenta u vidu smanjene mehaničke traume. Primjer je korištenje kombinacije svrdala i udaraca dlijeta za odvajanje koštanih blokova što generira znatno veću mehaničku traumu i stres nego ultrazvučni rad piezoelektričnog uređaja. Oprez s piezo uređajem je potreban u vidu porasta temperature te je neophodan intermitentan rad i odgovarajuća irigacija posebno u slučaju rada u tvrđoj pretežno kortikalnoj kosti kako bi se iskoristile sve biološke prednosti. Porast temperature na mjestu rada može kompromitirati povoljan biološki učinak piezoelektričnog uređaja i dovesti do nekroze okolne kosti.(6)

2.5. Vrste radnih nastavaka

Radni nastavci koji se koriste pomoću piezoelektričnog uređaja mogu se podijeliti u nekoliko skupina ovisno o indikacijama primjene. Postoje kirurški, implantološki, parodontološki, protetski te setovi za endodonciju. Radni nastavci i setovi se razlikuju u određenoj mjeri ovisno o proizvođaču. Zbog tematike rada u nastavku su opisani setovi radnih nastavaka za pripremne kirurške zahvate u implantologiji, implantološki radni nastavci te parodontološki setovi koji se koriste u potpornoj parodontnoj terapiji.(2)(4)

1. Set za osteotomiju: Sastoji se od različitih kirurških radnih nastavaka koji se koriste za postupak osteotomije. Nastavci su oblika dlijeta različite veličine, debljine i površine. Mogu biti glatkog ili nazubljenog reznog vrha. Često je radni dio presvučen dijamantima ili titanskim nitritom kako bi se povećala efikasnost rezanja kosti. Modifikacije ovog seta koriste se za tehnike horizontalnog širenja alveolarnog nastavka, uzimanje koštanih blokova i koštanih strugotina.



Slika 2. Nazubljeni radni nastavak za osteotomiju. Preuzeto s dopuštenjem izdavača:
whdentalwerk

2. Set za atraumatsko vađenje zuba: Sastoji se od radnih nastavaka plosnato izduženog oblika kako bi se omogućio ulazak u parodontni ligament prilikom vađenja zuba. Princip rada je atraumatsko odvajanje korijena zuba od okolne kosti. Različite su veličine radnog dijela i kuta vratnog nagiba kako bi se prednjim i stražnjim zubima moglo pristupiti sa svih strana.



Slika 3. Nastavak za ekstrakciju. Preuzeto s dopuštenjem izdavača: whdentalwerk

3. Set za eksterni sinus lift: Kirurški radni nastavci koji se koriste za otvaranje lateralnog prozora u postupku velikog sinus lifta i odizanje Schneiderove membrane. Setovi se razlikuju ovisno o proizvođaču. Najčešće se sastoje od nastavaka presvučenih dijamantima za uklanjanje kosti do prikaza sinusne membrane. Nakon početne osteotomije nastavak „elephant foot“ koristi se za početno odvajanje membrane. Glatki nastavci koji se koriste za atraumatsko odizanje sinusne membrane zakrivljeni su pod različitim kutem kako bi se omogućio pristup iz različitih smjerova.



Slika 4. „Elephant foot“ radni nastavak. Preuzeto s dopuštenjem izdavača:
whdentalwerk

4. Set za interni sinus lift: U postupku internog podizanja Schneiderove membrane koriste se posebni nastavci koji služe za preparaciju pristupnog mjesta i hidrodinamsko odizanje sinusne membrane. Set se sastoji od nekoliko radnih nastavaka različite veličine. Imaju obli radni vrh prekriven dijamantima za uklanjanje kosti kod preparacije pristupa Schneiderovoj membrani. Ovi nastavci imaju internu irigaciju tekućinom koja kod primjene na mjestu osteotomije stvara tlak i tako odize sinusnu membranu od kosti.



Slika 5. Nastavak za interno odizanje sinusne membrane. Preuzeto s dopuštenjem
izdavača: whdentalwerk

5. Set za preparaciju ležišta implantata: Sastoji se od radnih nastavaka odgovarajućeg oblika i promjera za preparaciju ležišta implantata. Kod većine proizvođača ovisno o zakrivljenosti vratnog dijela nastavka razlikuju se setovi za primjenu u prednjem i stražnjem dijelu čeljusti. Radni nastavak sastoji se od vratnog dijela i radnog aktivnog vrha. Vrat nastavka može biti ravan ili zakrivljen pod određenim kutem. Na vratu nastavka nalazi se nekoliko oznaka dužine kako bi se preparacija izvela na točno određenu dužinu. Radni vrh je oblika nazubljene krune i koristi se za uklanjanje kosti. Različitih je promjera ovisno o potrebnoj širini preparacije.



Slika 6. Nastavak za preparaciju ležišta implantata. Preuzeto s dopuštenjem izdavača: whdentalwerk

6. Set za uklanjanje implantata: Radni nastavci za uklanjanje kosti oko implantata najčešće su slični nastavcima iz seta za osteotomiju. Setovi se razlikuju ovisno o proizvođaču. Različite su veličine radnog dijela i vratnog nagiba kako bi se omogućio pristup površini implantata iz svih smjerova. Radni vrh je najčešće nazubljen ili presvučen dijamantnim česticama kako bi se povećala učinkovitost uklanjanja kosti.



Slika 7. Nastavak za osteotomiju pri uklanjanju implantata. Preuzeto s dopuštenjem izdavača: whdentalwerk

7. Parodontološki set: Nastavci koji se koriste u supragingivnom i subgingivnom čišćenju. Postoje posebne implantološke vrste nastavaka različitih proizvođača čiji oblik i

površina omogućuju efikasno i sigurno čišćenje površine implantata. Mogu se koristiti kod otvorene i zatvorene tehnike parodontne terapije. Razlikuje se više oblika, veličina i zakrivljenosti nastavaka kako bi se površini zuba ili implantata moglo pristupiti iz više smjerova.(2)(4)



Slika 8. Nastavak za parodontološku terapiju. Preuzeto s dopuštenjem izdavača: whdentalwerk

2.6. Kavitacijski efekt

Istraživajući odnose piezoelektrične energije i različitih materijala i tkiva otkrivena je pojava da kod interferencije između čvrste i tekuće materije, pod određenom jačinom i frekvencijom, dolazi do implozija molekula tekućine. Učinak koji nastaje prilikom implozije naziva se kavitacijski efekt. Ova pojava događa se zbog razlike u pozitivnom i negativnom tlaku prilikom kontakta sitnih kapljica tekućine i čvrste tvari. U zahvatima rezanja kosti ova pojava omogućuje zaustavljanje manjeg krvarenja. Zbog frekvencije rada ultrazvučnog uređaja i kontinuiranih udara čestica tekućine za irigaciju na površinu kosti dolazi do mikroimplozija tekućih čestica. Navedeno pridonosi čistom radnom polju tako što mikroimplozije tekućine znatno smanjuju kapilarno krvarenje na mjestu rada ultrazvučnog radnog nastavka. Time se znatno poboljšava preglednost operativnog područja. Drugi značajan učinak kavitacijskog efekta je antibakterijsko djelovanje. Udarcima čestica tekućine i posljedičnim mikroimplozijama dolazi do fragmentiranja bakterijske stijenke. Različita istraživanja su pokazala da kavitacijski efekt znatno smanjuje količinu virusa i bakterija na mjestu rada. Kavitacijski efekt time znatno pridonosi sigurnosti i dugoročnom uspjehu zahvata u implantologiji i kirurgiji.(3)

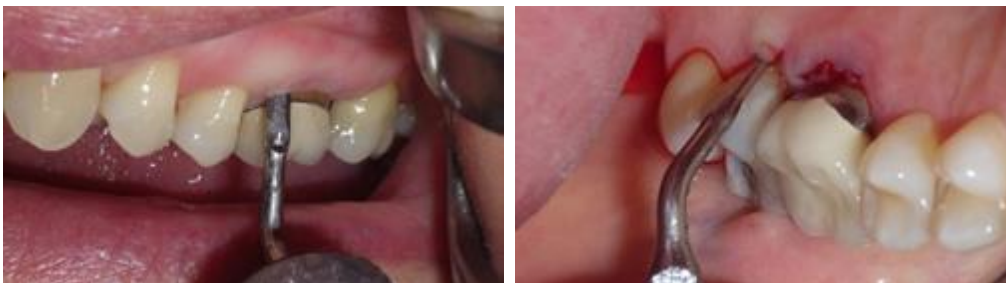3. PRIMJENA PIEZOELEKTRIČNOG UREĐAJA U PRIPREMNIM ZAHVATIMA DENTALNE IMPLANTOLOGIJE

Za dugoročni uspjeh dentalnih implantata izrazito je važno njihovo pravilno vertikalno i horizontalno pozicioniranje. Uspjehom se može smatrati samo slučaj gdje su implantati konačno protetski uspješno nadograđeni i pokazuju dugotrajnu stabilnost. Posljedično sa gubitkom zuba i gubitkom potpore za kost uvijek dolazi do određenog stupnja resorpcije kosti u obje dimenzije. Gubitak kosti u manjoj ili većoj mjeri otežava postavljanje implantata i zahtjeva određene dodatne zahvate kojima će se kost sačuvati i nadograditi te omogućiti postavu implantata u odgovarajući protetski položaj. Očuvanje kosti započinje s atraumatskim vađenjem zuba uz maksimalnu poštedu okolne kosti i stvaranjem uvjeta za pravilno cijeljenje rane. Ostali zahvati koji se provode u pripremnim zahvatima prije postavljanja implantata su: podizanje dna maksilarnog sinusa, uzimanje koštanih graftova, laterizacija alveolarnog živca, horizontalno širenje alveolarnog grebena i distrakcijska osteogeneza. Za sve navedene zahvate razvijene su različite tehnike rada i odgovarajući instrumenti. Razvoj različitih tehnologija i potreba da ovi postupci budu predvidljivi i sigurni doveli su do primjene piezoelektričnog uređaja u svim navedenim pripremnim zahvatima. Iskorištene su prednosti rada s piezoelektričnim uređajem kao što je pošteda mekih tkiva i siguran rad u blizini važnih anatomskih struktura. Navedeno se pokazalo iznimno važno kod zahtjevnijih zahvata posebno u slučajevima blizine živca, krvnih žila i Schneiderove membrane. Time je uvelike povećana uspješnost navedenih pripremnih zahvata i olakšano njihovo šire izvođenje i za manje iskusne praktičare.(5)(6)

3.1. Ekstrakcija zuba

Nakon vađenja zuba dolazi do gubitka kosti te strukturalnih promjena u mekim tkivima na mjestu gdje se nalazio zub. Zub je u alveoli pričvršćen parodontnim ligamentom čija vlakna iz cementa zubnog korijena inseriraju u kompaktnu alveolarnu kost. Kompaktna kost koja okružuje zub naziva se eng. *bundle bone* i njezina debljina varira između 0.2 i 0.4 mm. U prednjoj estetskoj zoni maksile posebno je važna debljina bukalne kosti kod postavljanja dentalnog implantata. Istraživanja pomoću CBCT snimki u kojima su mjerene debljine bukalne kosti na tri mjesta pokazala su da je debljina na različitim lokacijama prednje maksile oko 1 mm. Skoro 50 % mjesta imalo je debljinu oko 0.5 mm. To pokazuje da često bundle bone i bukalna stijenka imaju gotovo jednaku debljinu u prednjoj estetskoj zoni maksile. Očuvanje bukalne stijenke ključno je kod postave dentalnih implantata kako bi se postigla zadovoljavajuća estetika i dugotrajna stabilnost implantata.(7)

Ekstrakcija zuba pripada najčešće izvođenim zahvatima u stomatologiji. Jedan je od prvih zahvata koji se kroz povijest stomatologije izvodio kako bi se uklonio uzrok upale i boli. Razvojem stomatologije i oralne kirurgije za ekstrakciju zuba počeli su se razvijati različiti instrumenti i uređaji. Glavni cilj razvoja specifičnih instrumenata je smanjiti postekstrakcijsku resorpciju kosti i omogućiti uspješno cijeljenje tvrdih i mekih tkiva. Resorpcija kosti se ne može u potpunosti spriječiti dodavanjem koštanog grafta niti imedijatnom postavom implantata, ali se može znatno umanjiti atraumatskom ekstrakcijom. U slučajevima zahtjevnijih ekstrakcija često zbog grube manipulacije elevaatorima i klještima, dolazi do značajnog oštećenja mekih i tvrdih tkiva. Prema istraživanjima resorpcija bukalne kosti iznosi vertikalno 11-25% i horizontalno 29-63% od početnih vrijednosti nakon 6 mjeseci od vađenja zuba. Nakon početne intenzivne resorpcije usporava se na oko 0.5 – 1% godišnje. Napretkom dentalne implantologije porasla je potreba da se sačuva što je moguće više kosti prilikom vađenja zuba i time omogućiti postava implantata u odgovarajući protetski položaj. (7)

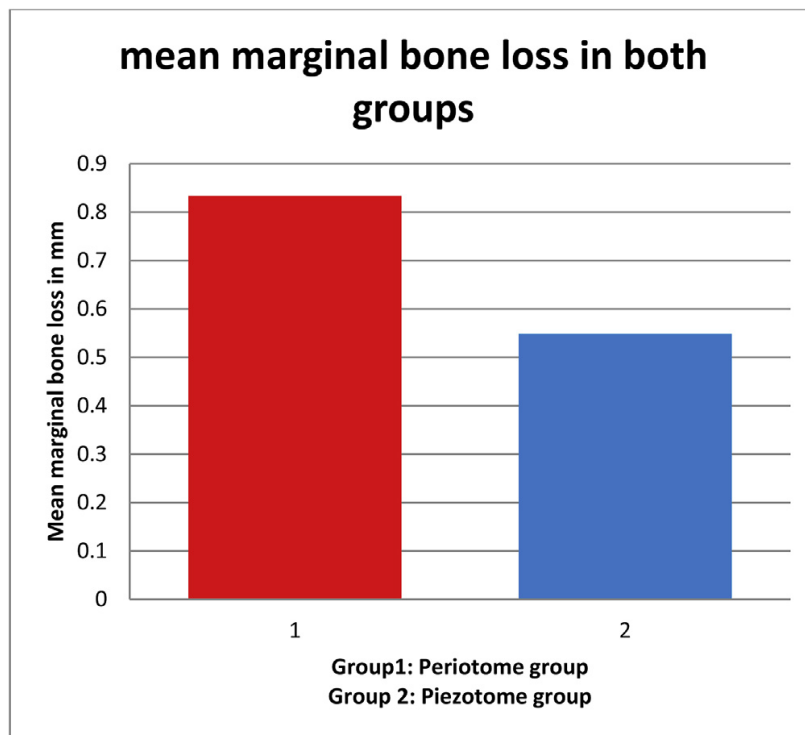


Slika 9. Vađenje zuba različitim piezo nastavcima s bukalne i palatinalne strane. Preuzeto s dopuštenjem izdavača: whdentalwerk

Krajem 90-tih godina 20. stoljeća u oralnoj kirurgiji počinje primjena piezoelektričnog uređaja i ubrzo se počinje koristiti za ekstrakciju zuba. Prve primjene su bile kod impaktiranih očajnika i umnjaka posebno u slučajevima blizine živca i krvnih žila.. Meta-analizu su 2015. godine proveli Jiyuan Liu i suradnici, uspoređujući postoperativnu reakciju nakon ekstrakcije umnjaka kod korištenja piezoelektričnog uređaja i klasičnih rotirajućih svrdala. Analiza je pokazala manju postoperativnu bol i edem kod pacijenata gdje je korišten piezoelektrični uređaj. Raspon otvaranja usta 24 sata nakon zahvata značajno je veći kod korištenja piezoelektričnog uređaja. Jedini nedostatak piezoelektričnog uređaja u odnosu na rotirajuća svrdla je duže vrijeme potrebno za izvođenje zahvata. Potrebna jačina i količina anestezika bila je jednaka u obje skupine. Zaključno se ovom meta-analizom pokazala velika prednost piezoelektričnog uređaja u postoperativnom cijeljenju rane i oporavku pacijenta. Radni nastavci koji se koriste pomoću piezoelektričnog uređaja za ekstrakciju zuba specifičnog su oblika i prilagođeni poziciji u

čeljusti na kojoj se provodi ekstrakcija. Najčešće su plosnatog oblika i različite veličine te zakrivljenosti u vratu nastavka 45-90 stupnjeva kako bi se omogućio pristup prednjim i stražnjim zubima.(7)

U kliničkom istraživanju koje su 2018. godine u Egiptu proveli Lydia N. Melek i suradnici usporedili su korištenje piezoelektričnog uređaja i periotoma kod vađenja zuba. Piezoelektrični uređaj sa nastavcima za ekstrakciju i periotomi rade na način da se postepeno od voje vlakna periodontalnog ligamenta bez primjene jake sile i tako omogući jednostavno atraumatsko vađenje zuba. U istraživanju su sudjelovali ispitanici s ukupno 42 zuba za ekstrakciju indiciranu endodontskom patologijom. Podijeljeni su u dvije skupine po 21 maksilarni jednokorijenski zub za ekstrakciju periotomom i piezoelektričnim uređajem sa posebnim nastavcima za ekstrakciju. Za svaki zub mjereno je vrijeme potrebno za zahvat i marginalni gubitak kosti nakon ekstrakcije. Pacijenti su praćeni kroz 2 tjedna nakon ekstrakcije i nije bilo komplikacija prilikom ekstrakcije niti u jednoj skupini. U obje skupine je postekstrakcijska bol bila blaga i nestala je kroz 3 dana. U skupini gdje je korišten piezoelektrični uređaj potrebno vrijeme za ekstrakciju bilo je prosječno jednu minutu duže što je utvrđena numerička razlika, ali se ne smatra statistički značajnom razlikom. Srednja vrijednost gubitka marginalne kosti kod periotoma je iznosila 0.833 mm (+/- 0.24 mm), a kod piezoelektričnog uređaja 0.54 mm (+/- 0.22 mm) što je statistički značajna razlika. Zaključeno je da postoji minimalno duže vrijeme za ekstrakciju kod rada sa piezoelektričnim uređajem u odnosu na ručne periotome. Očuvanje visine marginalne kosti je bolje kod piezoelektričnog uređaja što je posebno važno za daljnju nadoknadu zuba dentalnim implantatom. (8)



Slika 10. Usporedba dvije grupe prema gubitku marginalne kosti. Preuzeto s dopuštenjem autora: Lydia N. Melek

3.2. Horizontalno širenje alveolarnog grebena

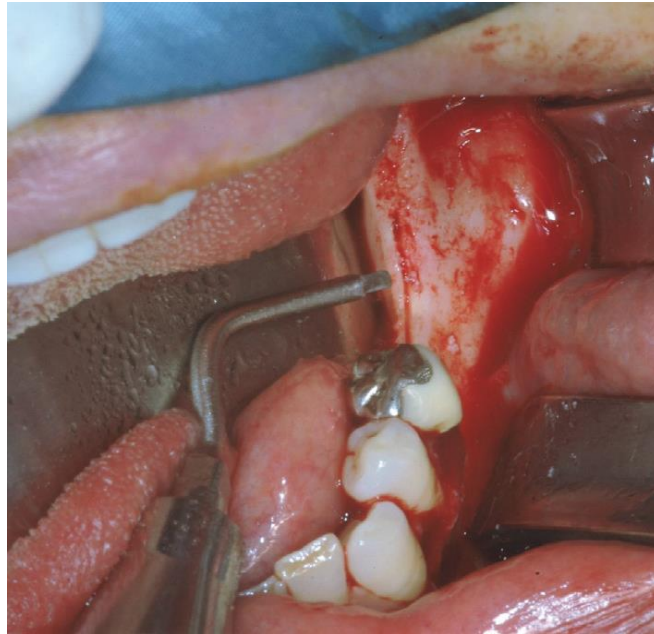
Nedostatak širine alveolarne kosti čest je slučaj kod izražene horizontalne resorpcije nakon gubitka jednog ili više zuba. Manjak kosti u horizontalnom smjeru otežava ili onemogućuje postavu dentalnog implantata odgovarajuće širine u pravilni protetski položaj što dovodi do estetskih i funkcionalnih problema. Najveći dio resorpcije događa se u prvih godinu dana nakon vađenja zuba i u manjem opsegu nastavlja se godinama. Resorpcija kosti je najviše izražena u donjoj čeljusti i stražnjem segmentu gornje čeljusti. Za dugotrajni uspjeh dentalnih implantata važno je da je širina kosti najmanje za 1 mm u bukalnom i palatinalnom/lingvalnom smjeru veća od širine implantata. Kako bi se omogućila postava implantata u situacijama gdje širina alveolarnog grebena nije idealna razvijene su tehnike horizontalnog širenja alveolarnog grebena koje se nazivaju i eng. *ridge split* tehnike. Pokazale su predvidljivost, minimalnu invazivnost i uspješnost između 98% i 100% nakon postave implantata. Paralelno su razvijene i druge tehnike za nadoknadu izgubljene širine alveolarnog grebena: vođena nadogradnja kosti, onlay koštani

graftovi i distrakcijska osteogeneza. Nedostaci ovih tehnika su veća invazivnost i duže vrijeme potrebno do konačne postave implantata i protetskog rada. Tehniku horizontalnog širenja alveolarnog grebena prvi je razvio Tatum Jr. 1986. godine, a modificirao je Summers 1994. godine. Slične tehnike kontrolirane longitudinalne frakture grebena razvijaju Simion 1992. godine i Scipioni 1994. godine. Za potrebe zahvata koristili su različita svrdla, rotirajuće pile i dlijeta. Nedostatak navedenih instrumenata je teža kontrola rada kod uskog grebena i mogućnost ozljede okolnih mekih tkiva, krvnih žila i živaca. U 2000. godini Vercellotti je predstavio primjenu piezoelektričnog uređaja kod horizontalnog širenja alveolarnog grebena. Primjenom piezoelektričnog uređaja zahvat je postao jednostavniji i sigurniji te je omogućeno i manje iskusnom operateru postizanje visoke uspješnosti zahvata. Tehnika širenja alveolarnog grebena može se provesti jednovremeno i dvovremeno. Kod jednovremenog postupka istodobno se radi širenje grebena i ugradnja implantata. Prednost je kraće vrijeme do protetske rehabilitacije, a nedostatak zahtjevnost zahvata i otežano pozicioniranje implantata. Kod dvovremenog postupka prvo se radi širenje grebena, a zatim nakon 6 do 9 mjeseci ugradnja implantata. Prednost je sigurniji rad u već formiranoj kosti i lakše pozicioniranje implantata, a nedostatak je duže vrijeme do potpune protetske rehabilitacije i potreba za dva kirurška zahvata. Ovisno o potrebnoj dimenziji širenja, nastavcima piezoelektričnog uređaja rade se horizontalna i vertikalna koštana incizija uz oprez da se ne oštete susjedni zubi te se pomoću ekspandera kosti širi alveolarni greben na željenu horizontalnu dimenziju.(9)(11)(12)

Potencijalni problem kod horizontalne i vertikalne osteotomije različitim uređajima je porast temperature unutar koštanog tkiva što može dovesti do nekroze kosti. U 2016. godini Jacek Matys i suradnici su objavili ex-vivo studiju uspoređujući porast temperature kod horizontalnog širenja alveolarnog grebena Er:YAG laserom, piezoelektričnim uređajem i kirurškom pilom. Istraživanje je rađeno na 60 svinjskih mandibula u regiji očnjaka i molara. Neposredno nakon kontroliranih osteotomija sa sva tri uređaja u vertikalnom i horizontalnom smjeru posebnim uređajem je mjerena temperatura na mjestima reza kroz 20 minuta. Najveći porast temperature je zabilježen kod lasera i piezoelektričnog uređaja dok je najmanji porast zabilježen kod kirurške pile. Niti kod jednog uređaja porast temperature u koštanom tkivu nije prešao 10°C od početno izmjerene vrijednosti. Ovo istraživanje potvrđuje biološku prihvatljivost piezoelektričnog uređaja kod postupka osteotomije u horizontalnom širenju alveolarnog grebena, ali i naglašava važnost pravilnog rada i pravilne irigacije ohlađenom fiziološkom otopinom kako ne bi došlo do termičkog oštećenja tkiva. (9)(13)

Alessandro Moro i suradnici su 2015. godine proveli kliničko istraživanje na 15 pacijenata kojima su napravili horizontalno širenje alveolarnog grebena pomoću piezoelektričnog uređaja. Kod 9 pacijenata sa djelomičnom bezubosti postojala je maksilarna atrofija, a kod 6 mandibularna koštana atrofija. Ovisno o situaciji uz horizontalnu provedena je i vertikalna augmentacija u pojedinim slučajevima. Postupak je napravljen u dvije faze, prvo širenje grebena i nakon 6 do 9 mjeseci postava dentalnih implantata. Napravljeni su usporedna mjerenja vertikalne i horizontalne dimenzije kosti na određenim mjestima tijekom prvog i drugog kirurškog zahvata. Korišteni su specifični nastavci za piezoelektrični uređaj namijenjeni „ridge split“ tehnici. Sastoje se od dva seta radnih nastavaka. Prvi set je oštri pravokutni radni dio za inicijalno rezanje kosti i drugi set oblog radnog dijela za manje agresivno rezanje u spongiozi. Oba seta nastavaka mogu se koristiti na većoj snazi uređaja ukoliko je kost tvrda ili manjoj snazi ukoliko je potreban precizan rad u blizini osjetljivih anatomskih struktura. Udaljenost do parodontalnog prostora susjednih zuba mora biti najmanje 1.5 mm kako osteotomija ne bi uzrokovala oštećenja zuba i posljedične parodontne probleme. Važno je da se obzirom na tip nastavaka i snagu rada prilagodi i protok fiziološke tekućine za hlađenje kako ne bi došlo do termičkog oštećenja kosti. Nakon odizanja mukoperiostalnog režnja pune debljine napravljen je rez inicijalnim nastavkom u kortikalnoj kosti po sredini alveolarnog grebena. Sljedećim nastavcima rez je produbljen na željenu dubinu i napravljeni su dodatni vertikalni rezovi u kosti kako bi se koštani segment mobilizirao. U prostor između bukalne i oralne ploče postavljen je autologni koštani graft kako bi se očuvala širina alveolarnog grebena. Mjesto augmentacije prekriveno je resorptivnom membranom i mukoperiostalni režanj je zašiven 4-0 neresorptivnim koncem. Predviđeno vrijeme cijeljenja je 6 do 9 mjeseci. Nakon završenog cijeljenja postavljeni su implantati prema protetskom planu. Prosječno vrijeme potrebno za izvođenje zahvata iznosilo je 54 minute. Sva operativna mjesta su pokazala izvrsno cijeljenje i formaciju kosti. Prosječno horizontalno stvaranje kosti u donjoj čeljusti je iznosilo 5.2 ± 1.1 mm, a u gornjoj čeljusti 5.4 ± 1 mm. Nije bilo slučajeva infekcije mjesta augmentacije već samo dvije postoperativne komplikacije. Kod jednog pacijenta dogodila se fraktura vestibularnog korteksa prilikom širenja alveolarnog grebena, a kod drugog postoperativna ekspozicija membrane. Sve komplikacije su uspješno sanirane i cijeljenje mekih i tvrdih tkiva je prošlo bez značajne boli i edema. Ovim istraživanjem je prikazano da piezoelektrični uređaj pomoću specifičnih radnih nastavaka omogućuje sigurno, predvidljivo i pojednostavljeno horizontalno širenje alveolarnog grebena. Zbog preciznog i biološki sigurnog rada uz minimalno oštećenje kosti omogućuje izvrsne rezultate postoperativnog cijeljenja. Postupak horizontalnog širenja alveolarnog grebena ima puno veći rizik komplikacija i neuspjeha u

donjoj čeljusti bez obzira koja tehnika rada se primjenjuje. Uzrok tome je deblja kortikalna kost i nedostatak elastične spongioze zbog čega dolazi do pucanja kortikalnih stjenki i nedovoljne vaskularizacije grafta. Smatra se da je uvjet za uspješno širenje grebena minimalno 3 mm spongiozne kosti, međutim piezoelektrični uređaj iskusnom operateru omogućuje uspješno izvođenje zahvata i u slučajevima sa manje spongiozne kosti.(10)(11)

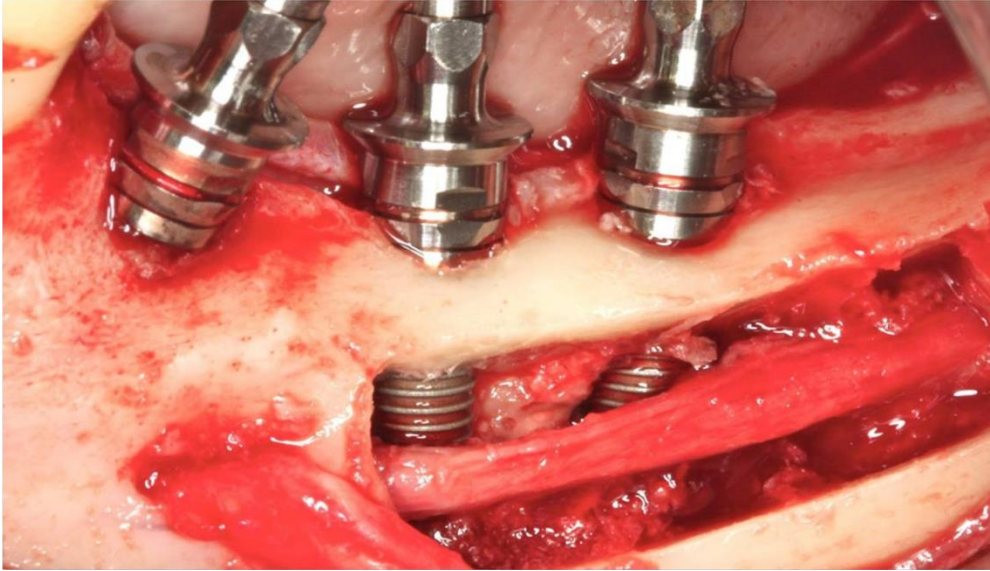


Slika 11. Inicijalna horizontalna preparacija piezo nastavkom u donjoj čeljusti. Preuzeto s dopuštenjem autora: Giulio Gasparini

3.3. Transpozicija donjeg alveolarnog živca

U donjoj čeljusti nakon gubitka zuba često dolazi do intenzivne resorpcije kosti koja onemogućuje postavu implantata u odgovarajući protetski položaj. Horizontalni položaj donjeg alveolarnog živca je stabilan dok se vertikalna razina kosti iznad živca znatno smanjuje nakon gubitka zuba. Problem se pojavljuje kad je resorpcija intenzivna i nema dovoljno vertikalne visine kosti iznad donjeg alveolarnog živca za postavljanje implantata odgovarajuće dužine. Kako bi se taj problem prevladao razvijene su sljedeće rekonstruktivne tehnike: osteodistrakcija, inlay i onlay koštani graftovi, vođena koštana regeneracija i transpozicija/laterizacija živca. Uz navedene tehnike znatno je napredovao razvoj kratkih implantata pomoću kojih se u nekim slučajevima izbjegava potreba za rekonstrukcijom kosti. Današnje smjernice ukazuju ukoliko je visina kosti iznad donjeg alveolarnog živca manja od 5 mm potreban je

određeni zahvat nadogradnje kosti ili transpozicije odnosno laterizacije živca. Razlikuje se zahvat transpozicije i laterizacije donjeg alveolarnog živca. Transpozicija živca je potpuno pomicanje živca pri čemu se pomiče i dio donjeg alveolarnog živca na izlazu iz mentalnog foramena. Laterizacija je pomicanje samo posteriornog dijela živca na mjestu gdje će se postaviti implantati bez pomicanja dijela u mentalnom foramenu. Postupak lateralnog pomaka donjeg alveolarnog živca započinje preparacijom pristupa živcu, a zatim slijedi pomak živca i postava implantata. Prednosti postupka su kraće vrijeme zahvata, dobra primarna stabilnost implantata i mogućnost postave implantata veće dužine. Kod ostalih rekonstruktivnih metoda potrebna su najčešće dva kirurška zahvata, sekundarno mjesto za uzimanje koštanih blokova i duže vrijeme do konačne protetske opskrbe implantata. Česte su komplikacije navedenih zahvata u vidu ekspozicije membrane, infekcije operativnog mjesta i lošije kvalitete kosti. Uspješnost implantata nakon laterizacije živca je 93.8% do 100%, ali postoji nekoliko mogućih komplikacija za vrijeme i nakon zahvata. Često dolazi do postoperativnih senzacija donjeg alveolarnog živca u obliku osjećaja nelagode, parestezija i bolova. Prema istraživanju koje su proveli Abayev i Juodzbalyš svega 0.53% slučajeva su trajni neurosenzorni poremećaji. Najčešće neurološke senzacije traju nekoliko tjedana, smatra se da ako traju duže od 6 mjeseci vjerojatno će ostati trajno oštećenje živca. Za vrijeme zahvata i neposredno nakon može doći do frakture mandibule ukoliko je uklonjen znatni dio koštane strukture da bi se pristupilo živcu. Cilj je da zahvat bude izveden sigurno i sa što manjim uklanjanjem koštanog tkiva kako bi se pristupilo živcu. Svrkla od čelika i dijamanta i različite kirurške pile dugo su bili jedini instrumenti za uklanjanje kosti kod preparacije pristupa živcu. Veliki napredak donijela je primjena piezoelektričnog uređaja u ovom zahvatu. Vercelloti je istraživajući primjenu piezoelektričnog uređaja pokazao bolje cijeljenje kosti, pregledniji i sigurniji rad u blizini živca u odnosu na klasična svrdla i pile. Specifična frekvencija rada uređaja od 24 do 29 kHz osigurava selektivno rezanje samo koštanog tkiva i poštedu mekih tkiva. Zbog kavitacijskog efekta piezoelektrični uređaj postiže radno polje gotovo bez krvi što znatno povećava preglednost na mjestu rada i preciznost rada posebno u osjetljivom području blizine alveolarnog živca. Sve navedene karakteristike piezoelektričnog uređaja čine ga odličnom alternativom konvencionalnim tehnikama rada u postupcima laterizacije ili transpozicije donjeg alveolarnog živca. Jedini nedostatak primjene piezoelektričnog uređaja u ovom zahvatu pokazalo se duže vrijeme potrebno za izvođenje zahvata. (15)



Slika 12. Prikaz postavljenih implantata nakon transpozicije donjeg alveolarnog živca.

Preuzeto s dopuštenjem autora: Angélica Castro Pimentel

U prikazu slučaja iz 2019. godine koji je objavio Naves Freire sa suradnicima napravljena je laterizacija donjeg alveolarnog živca koristeći piezoelektrični uređaj (Piezosurgery; Mectron Medical Technology). Nakon odizanja mukoperiostalnog režnja preparacija pristupa živcu napravljena je nastavcima OT6 i OT1A za piezoelektrični uređaj prema preporuci proizvođača. Živac je retrahiran pomoću sterilne elastične trake i postavljena su 3 implantata te je živac vraćen u koštano ležište uz lateralnu površinu implantata. Nakon postavljanja prstenova za cijeljenje na implantate, mukoperiostalni režanj je zašiven pojedinačnim šavima. Na prvoj kontroli 24 sata nakon zahvata pacijent je imao kliničke simptome parestezije. Napravljena je terapija laserom i propisan B kompleks vitamina te se 30 dana nakon zahvata stanje poboljšalo, a 2 mjeseca nakon simptomi su potpuno nestali. Ovim prikazom slučaja prikazana je uspješna tehnika korištenje piezoelektričnog uređaja za laterizaciju donjeg alveolarnog živca kod atrofične mandibule bez trajnih neuroloških oštećenja. (14)

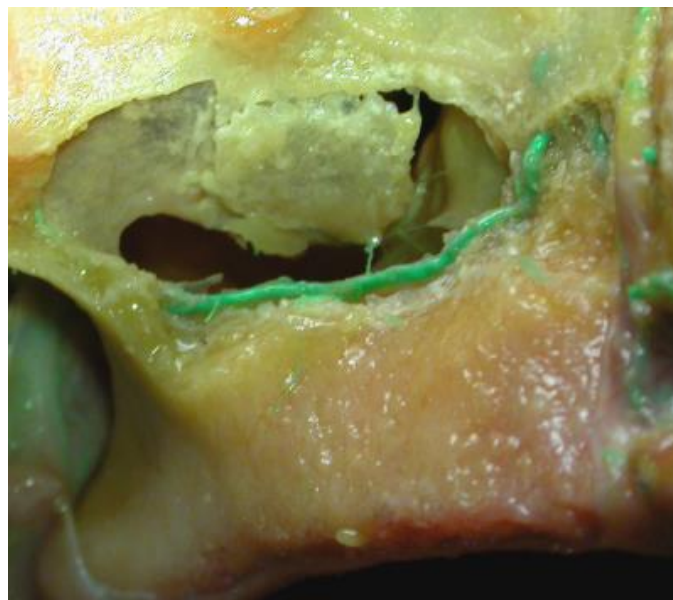
3.4. Eksterni sinus lift

Postavljanje dentalnih implantata u stražnjem segmentu gornje čeljusti često predstavlja izazov zbog pneumatizacije kosti maksilarnim sinusom nakon gubitka zuba. Godine 1970. Hilt Tatum prvi je izveo zahvat augmentacije maksilarnog sinusa kako bi postavio endosealne implantate.

Razvojem oralne kirurgije razvijene su različite tehnike kako bi se dno maksilarnog sinusa augmentiralo i omogućila postava implantata odgovarajuće dužine u pravilan protetski položaj. Za shvaćanje principa sinus lifta i sigurno izvođenje zahvata neophodno je poznavanje koštane i neurovaskularne anatomije maksile i maksilarnog sinusa. Uz anatomske znanje neophodno je i radiološko poznavanje CBCT snimki koje pružaju precizne informacije o koštanim strukturama, visini i širini kosti, kvaliteti kosti, sinusnoj membrani i položaju krvnih žila. (16)(23)

Maksilarni sinus je najveći paranazalni sinus piramidalnog oblika. Prosječne dimenzije 36-45 mm visine, 23-25 mm širine i 38-45 mm dužine u anteroposteriornom smjeru. Prosječni volumen je 15 ml. Medijalni zid maksilarnog sinusa gleda prema nosnoj šupljini i na njemu se nalazi otvor (lat. hiatus maxillaris) u srednji nosni hodnik. Gornji zid maksilarnog sinusa je tanak i granica je prema orbiti. Stražnji zid odjeljuje maksilarni sinus od pterigoidne jame koja sadrži pleksus vena i maksilarnu arteriju. Dno sinusa je odjeljeno tankom kompaktnom kosti od korijena zuba. Proteže se uglavnom od mezijalne površine korijena prvog premolara do distalne površine trećeg molara. Najniža pozicija maksilarnog sinusa je u području korijena prvog i drugog molara. Lateralni zid usmjeren je bukalno i mjesto je pristupa pri lateralnoj tehnici augmentacije sinusa. Važne koštane anatomske strukture maksilarnog sinusa su sinusne septe koje je opisao Underwood 1910. godine. Glavnina sinusnih septi se nalazi u području između drugog premolara i prvog molara te mogu biti potpune cijelom dužinom sinusne šupljine ili djelomične. Istraživanja na temelju CT snimki navode postojanje sinusnih septi u 16% do 58% slučajeva. Prisustvo septi često komplicira odizanje sinusne membrane i mjesto je gdje dolazi do oštećenja membrane. Cijeli maksilarni sinus je prekriven membranom koja se naziva Schneiderova membrana. Prema histološkoj građi pripada respiratornim membranama s trepetiljkama. Debljina membrane se individualno znatno razlikuje i varira između 0.13 mm i 0.5 mm. Perforacija Schneiderove membrane ukoliko nije prepoznata i sanirana može dovesti do ranih ili kasnih komplikacija augmentacije sinusa. Rizik perforacije Schneiderove membrane ovisi o debljini membrane, položaju i veličini Underwoodovih septi i kutu između medijalne i lateralne stijenke sinusa. Kod lateralne tehnike ukoliko je kut između lateralnog i medijalnog sinusnog zida veći od 60 stupnjeva rizik perforacije iznosi gotovo 0%. Ukoliko je taj kut manji od 30 stupnjeva rizik perforacije je 62.5%. Uzak maksilarni sinus i oštar kut između dvije nasuprotne koštane stijenke anatomske su karakteristike koje znatno povećavaju rizik za perforaciju Schneiderove membrane i posljedično mogućnost neuspjeha zahvata.(16)

Poznavanje neurovaskularnih anatomskih odnosa unutar i u blizini maksilarnog sinusa te potencijalnih varijacija položaja važno je kako bi se pojava komplikacija svela na minimum. Lateralni zid sinusa na kojem se radi pristupni otvor za eksterni sinus lift opskrbljuju infraorbitalna arterija i gornja stražnja alveolarna arterija. Od kliničkog značaja su anastomoze između ove dvije arterije koje u lateralnom zidu mogu biti intraosealne i ekstraosealne. Visina na kojoj se nalaze ove anastomoze znatno ovisi o stupnju resorpcije alveolarne kosti, prosječna udaljenost od vrha bezubog grebena je 11.25 mm. Poseban oprez je potreban u slučaju male visine rezidualnog alveolarnog grebena (3 mm) zbog velike vjerojatnosti prolaska arterijskih anastomoza na mjestu preparacije pristupnog otvora. Zbog širokih individualnih varijacija jedini pravi pokazatelj pozicije alveolarnih antralnih arterija (AAA) je CT- snimka na kojoj se pri planiranju zahvata analizom utvrđuje pozicija i promjer arterijske anastomoze. Istraživanja provedena analizom CT snimki i disekcijom na kadaverima su pokazala da je svega 2-3 % AAA promjera većeg od 2 mm. Značaj ovih anastomoza nije u životno ugrožavajućem krvarenju već u potencijalnom gubitku koštanog grafta, stvaranju značajnog postoperativnog hematoma i posljedično moguće infekcije. Uz detaljno preoperativno planiranje u smanjenju rizika oštećenja krivnih žila i posljedičnih komplikacija znatno pomaže novija tehnologija kao što je piezoelektrični uređaj. Frekvencija rada radnih nastavaka koja omogućuje selektivno rezanje samo tvrdih tkiva i dobra preglednost radnog polja u velikoj mjeri smanjuju rizik od ozljede krvnih žila. Piezoelektrični uređaj zbog sigurnog rada u blizini mekih tkiva omogućuje iskusnom operateru preparaciju lateralnog prozora u neposrednoj blizini intraosealnih arterija bez mogućnosti njihovog oštećenja.(16)(17)

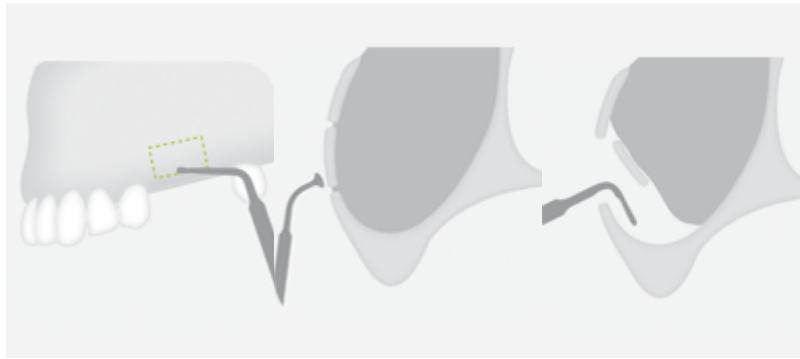


Slika 13. Prikaz alveolarne antralne arterije uz Schniederovu membranu. Preuzeto s
dopuštanjem autora: Gabriele Rosano

Maksilarni sinus inerviran je od strane infraorbitalnog živca i prednjih, srednjih i stražnjih alveolarnih grana maksilarnog živca. Većina senzorne inervacije je od gornje stražnje alveolarne grane koja ima najčešće 2-3 ogranka. Parasimpatička motosekretorna inervacija je od strane nervusa intermediusa facijalnog živca preko sinapse pterigopalatinalnog ganglija, a dolazi u sinusnu mukozu putem senzornih ogranaka nervusa trigeminusa.(17)

Indikacija za augmentaciju maksilarnog sinusa je reduciran alveolarni greben do mjere u kojoj onemogućuje postavu implantata odgovarajuće duljine u protetski odgovarajućem položaju. Kontraindikacije za zahvat lateralnog sinus lifta su akutne infekcije sinusa, rekurentne kronične infekcije, teži oblici alergijskog rinitisa, neoplazme i ciste maksilarnog sinusa, nepovoljan položaj anatomskih struktura, nekontrolirani dijabetes, alkoholizam, pušenje duhanskih proizvoda i psihički poremećaji te sve sistemske bolesti koje su kontraindikacija za elektivne zahvate.(17)

Tehnika lateralnog sinus lifta uključuje osteotomiju na lateralnom zidu maksilarnog sinusa i odizanje Schneiderove membrane kako bi se postavio koštani nadomjesni materijal. Preparacija može biti otvorenog tipa gdje se kost u ovalnom obliku potpuno uklanja i direktno se pristupa sinusnoj membrani. Drugi tip je tehnika vrata eng. *trap door technique* gdje se djelomično odvaja preparirani koštani segment i odiže zajedno sa Schneiderovom membranom te tako postaje koštani krov na mjestu augmentacije. Implantati se mogu postavljati istovremeno s augmentacijom ili odgođeno nakon 6 mjeseci. Istovremeno ili odgođeno postavljanje implantata ovisi o kliničkoj situaciji kao što je visina i kvaliteta rezidualne kosti. Za osteotomiju se klasično koriste dijamantna i čelična svrdla, a za odizanje Schneiderove membrane specijalni ručni instrumenti. Od novijih tehnologija jedna od prvih primjena piezoelektričnog uređaja je bila osteotomija kod lateralne tehnike sinus lifta. Vercellotti i Torella su prvi na prijelazu 90-tih godina u 2000. godinu opisali kliničke slučajeve gdje su koristili piezoelektrični uređaj za osteotomiju i odizanje Schneiderove membrane u zahvatu lateralnog sinus lifta. (17)(51)



Slika 14. Prikaz postupka lateralnog sinus lifta piezo uređajem. Preuzeto s dopuštanjem izdavača: whdentalwerk

Flemming je 1998. godine objavio studiju gdje je na 15 pacijenata napravljena 21 osteotomija za direktni sinus lift pomoću piezo uređaja. Uspješnost zahvata je bila 95%. Perforacija membrane bila je jedina komplikacija i dogodila se u 5% slučajeva. Wallace je 2007. godine sa suradnicima prikazao studiju 100 zahvata direktnog sinus lifta pomoću piezo uređaja. Kod 7 slučajeva došlo je do perforacije membrane, ali nije bila uzrokovana nastavcima piezoelektričnog uređaja već se dogodila pri daljnjem odizanju membrane ručnim instrumentima. U 4 slučaja uzrok perforacije su bile Underwoodove septe, a u 3 slučaja manipulacija sa ekstremno tankom membranom. Svojstvo sigurnosti i učinkovitost piezo uređaja za zahvat lateralnog sinus lifta je u frekvenciji rada uređaja 25-30 kHz. Ova frekvencija rada onemogućuje aktivnost nastavka na Schneiderovu membranu već samo na mineralizirana tkiva kao što je koštano tkivo. Unatoč ovom svojstvu perforacija se može dogoditi mehaničkom traumom i neadekvatnim pritiskom pri radu s oštrijim nastavcima, posebno u slučajevima izrazito tanke membrane. Meta analiza koju su 2018. godine proveli Corinne Jordi i suradnici obradom 69 članaka prikazala je incidenciju perforacije sinusne membrane kod konvencionalnih rotirajućih instrumenata i piezoelektričnog uređaja. Studija je pokazala perforaciju u 24% slučajeva gdje su korištena konvencionalna svrdla i u 8% slučajeva gdje je korišten piezoelektrični uređaj. Ovom studijom pokazala se velika prednost u pogledu smanjenog rizika od perforacije membrane kod korištenja piezoelektričnog uređaja. (20)

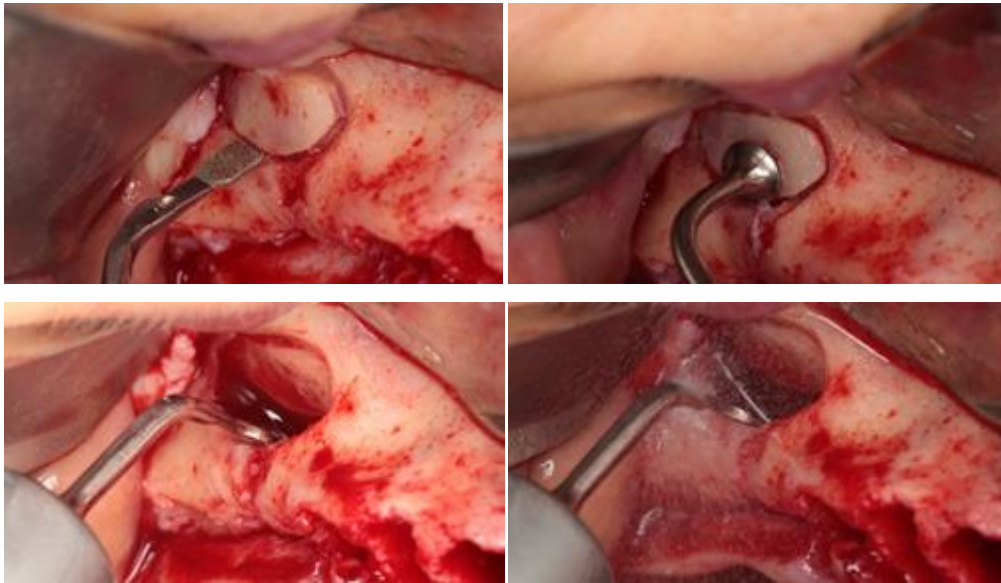
U prikazu kliničkog slučaja koji su objavili Luca Barbera i suradnici 2017. godine prikazana je upotreba piezo uređaja i PRF-a za lateralnu augmentaciju sinusa s imedijatnom postavom implantata. U gornjoj molarnoj regiji 16 i 17 gdje su nedostajala oba zuba bila je raspoloživa kost u vertikalnoj dimenziji od 4.57 mm. Za potrebe protetske rehabilitacije planirana je postava dva implantata na pozicije 16 i 17. Kako bi se postavili planirani implantati dimenzije 4.7 mm x 11.5 mm neophodna je bila vertikalna augmentacija kosti. Zbog predvidljivosti i već dokazane

uspješnosti odlučeno je da će se napraviti direktna augmentacija maksilarnog sinusa pomoću piezo uređaja. Piezo uređaj je korišten za uklanjanje ovalnog koštanog prozora i inicijalno odizanje sinusne membrane. Daljnja manipulacija Schneiderovom membranom izvedena je pomoću specijalnih ručnih instrumenata. Nije bilo intraoperativnih komplikacija u vidu perforacije membrane i značajnog krvarenja. Prostor dobiven odizanjem membrane ispunjen je kombinacijom PRF-a i ksenogenog koštanog materijala. Lateralni otvor prekriven je kolagenom membranom. Postoperativno su propisani antibiotici i nesteroidni analgetici. Pacijent je naveo blaže bolove, bez znakova upale, hematoma i rinitisa. Nakon 7 dana od zahvata nije bilo znakova upale i bolova, a nakon 3 mjeseca cijeljenje je bilo uredno i bez simptoma. Ovim prikazom slučaja piezoelektrični uređaj se pokazao predvidljivim i sigurnim za zahvat lateralnog sinus lifta uz minimalne postoperativne simptome.(19)

Kako bi usporedili klasičnu tehniku rotirajućim svrdlima i osteotomiju piezo uređajem Cagri Delilbasi i Gokhan Gurler proveli su kliničko istraživanje i rezultate objavili 2013. godine. Uključena su 23 pacijenta kojima su bili potrebni implantati u stražnjoj maksilarnoj regiji sa znatnom resorpcijom kosti. Uključujući kriteriji su bili: rezidualni greben vertikalno niži od 5 mm, nepostojanje sistemske bolesti, odsustvo sinusnih bolesti u anamnezi, pušenje do maksimalno 10 cigareta dnevno i ne uzimanje antibiotika i kortikosteroida barem 30 dana prije zahvata. Radiološko planiranje napravljeno je pomoću CT-snimki. Pacijenti su slučajnim odabirom stavljani u jednu skupinu gdje se zahvat izvodio pomoću piezoelektričnog uređaja (EMS Piezon Master Surgery, EMS Electro Medical Systems SA; Nyon, Switzerland) i drugu skupinu u kojoj su se koristila rotirajuća svrdla. U obje skupine rađena je tehnika potiskivanja prozora u šupljinu kako bi postao koštani krov mjesta augmentacije. Postavljen je koštani materijal te zatvoreno resorptivnom kolagenom membranom. Nakon 6 mjeseci od zahvata planirana je postava dentalnih implantata. Evaluirani su rezultati kod 21 pacijenta od početnih 23. Iz svake skupine isključen je po jedan pacijent zbog postoperativne infekcije rane. U svakoj skupini dogodila se po jedna perforacija Schneiderove membrane. Perforacije su uspješno sanirane kolagenom membranom i zahvat je napravljen prema planu. Vrijeme od početka zahvata do potpunog odizanja sinusne membrane bilo je gotovo jednako kod piezo uređaja i klasičnih svrdala. Zbog kavitacijskog efekta hemostaza i preglednost radnog polja pokazala se bolja u skupini gdje je korišten piezoelektrični uređaj. Pacijenti su ispunili subjektivni upitnik o očekivanjima vezano uz zahvat prije izvođenja zahvata i nakon zahvata u obje skupine i nije se pokazala značajna razlika. Intenzitet boli 8 i 24 sata nakon zahvata bio je značajno manji u skupini gdje je korišten piezoelektrični uređaj. Postoperativni edem bio je nakon 8,24 i 36 sati

znatno manji u piezo skupini dok nakon 72 sata nije bilo značajne razlike između dvije skupine. Zaključno se pokazalo uspješno korištenje piezoelektričnog uređaja u lateralnom sinus liftu sa smanjenom postoperativnom boli i edemom. Smatra se da je manja postoperativna trauma posljedica ultrazvučnog rada uređaja te preciznog reza i malog pritiska prilikom osteotomije.(21)

Osim klasičnih svrdala za osteotomiju lateralnog prozora koriste se i ručni strugači kosti čije uspješno korištenje je potvrdilo nekoliko studija. Klinička studija provedena 2016. godine usporedila je korištenje ručnih strugača za kost i piezoelektričnog uređaja za preparaciju lateralnog prozora. Svrha istraživanja je prikazati razliku u učinkovitosti i uspješnosti zahvata između dvije tehnike. Istraživanje su proveli Claudio Stacchi i suradnici na 25 pacijenata. Pacijenti su razdvojeni u dvije skupine i nakon odizanja mukoperiostalnog reznja kortikalni koštani zid je reducirana nastavcima piezoelektrčnog uređaja (Piezosurgery, Mectron, Italija) ili manualnim strugačima kosti eng. *bone scraper* (Safescraper, Meta, Italija) do prikazivanja površine Schneiderove membrane. Nakon odvajanja membrane napravljena je augmentacija i otvor je zatvoren resorptivnom membranom. Kod svih pacijenata praćeno je vrijeme potrebno za osteotomiju i sve intraoperativne i postoperativne komplikacije. Prilikom osteotomije došlo je do jedne perforacije membrane u svakoj skupini. U oba slučaja perforacije nisu bile velike i uspješno su sanirane A-PRF membranama te su zahvati nastavljeni prema početnom planu. U skupini gdje je korišten manualni strugač kosti kod jednog pacijenta je došlo do krvarenja koje je uspješno sanirano koštanim voskom. U piezo skupini nije bilo problema s intraoperativnim krvarenjem. Prosječno vrijeme za osteotomiju u piezo skupini je bilo 9 minuta i 47 sekundi, a u skupini manualnog strugača 9 minuta i 18 sekundi. Prednost manualnog strugača se pokazala u većem očuvanju autologne kosti koja se kasnije mogla iskoristiti za augmentaciju. Piezoelektrični uređaj omogućuje preciznost i dobru preglednost radnog polja čime znatno smanjuje rizik od ozljeda krvnih žila i intraoperativnog krvarenja. U ovoj studiji obje tehnike su se pokazale kao dobra alternativa klasičnoj tehnici rotirajućim svrdlima. (22)



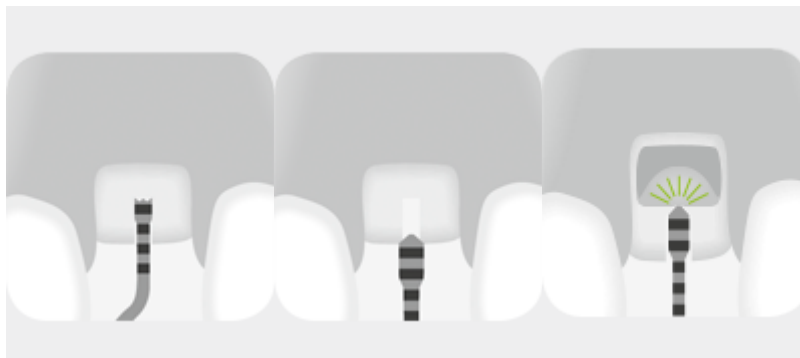Slika 15. Preparacija lateralnog prozora i odizanje membrane piezo nastavcima. Preuzeto s dopuštanjem izdavača: whdentalwerk

3.5. Interni sinus lift

Summers je 1994. godine razvio tehniku internog podizanja dna maksilarnog sinusa osteotomima. Pristup Schneiderovoj membrani kod internog sinus lifta je preparacijom kroz alveolarni greben što u slučaju pogodne kvalitete i kvantite kosti omogućuje istodobno podizanje dna sinusa i postavljanje implantata. Indirektni sinus lift smatra se manje traumatskim i minimalno invazivnim zahvatom u odnosu na opsežniji zahvat lateralnog sinus lifta. Limitirajući faktor za indirektni sinus lift je potreba za minimalnom preoperativnom visinom kosti od 5-6 mm. U slučaju perforacije Schneiderove membrane zahvat se najčešće mora prekinuti i odgoditi za 6 mjeseci do cijeljenja membrane ili perforaciju ako je moguće sanirati lateralnim pristupom. Postotak preživljavanja implantata postavljenih istovremeno s indirektnim sinus liftom je između 93.5% i 100%. U slučajevima gdje je visina rezidualne kosti 4 mm preživljavanje je oko 90%. Velika prednost Summersovih osteotoma je što osim podizanja dna maksilarnog sinusa imaju učinak lateralne kondenzacije kosti. Ovaj učinak znatno poboljšava primarnu stabilnost implantata. Nakon Summersove tehnike razvijeno je nekoliko novijih tehnika indirektnog sinus lifta. Godine 2013. godine Andreasi je predstavio tehniku nazvanu HySiLift u kojoj se koristi hidraulički pritisak na graft materijal gel konzistencije koji indirektno razdvaja membranu od kosti i ispunjava prostor augmentacije. Razvijena je i tehnika „Sinus-Lift system“ u kojoj se koristi kombinacija svrdala, kireta za

odizanje membrane i augmentacijskog materija koji je kombinacija beta-trikalcij fostata i PRP-a.(24)

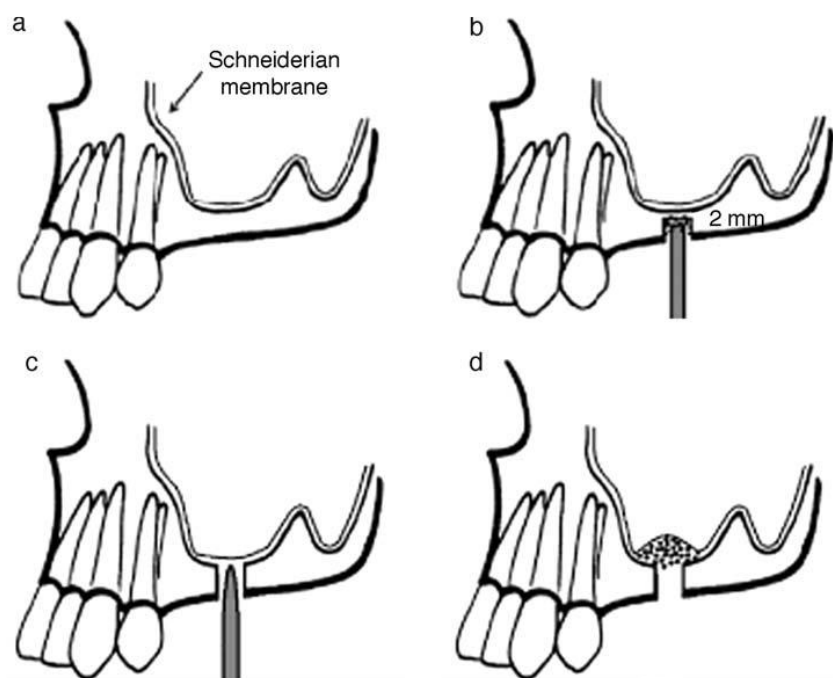
Zajedno sa razvojem različitih tehnika podizanja dna maksilarnog sinusa razvijeni su i posebni nastavci za piezoelektrični uređaj namijenjeni internom podizanju sinusne membrane. Oblik i primjena radnih nastavaka razlikuje se ovisno o proizvođaču. Početno se koriste nastavci za preparaciju pristupa dnu maksilarnog sinusa i njihova prednost je što se mogu koristiti sve do kontakta sa membranom bez rizika da će napraviti perforaciju. Vratni dio nastavka je zakrivljen ovisno o namjeni nastavaka za rad u prednjem ili stražnjem segmentu maksile te ima oznake dužine kako bi se preparacija izvela na točno potrebnu dužinu. Radni dio nastavaka za preparaciju je oblika krune što im omogućuje efikasno uklanjanje kosti. Nakon preparacije pristupa slijede nastavci kojima se radi završna obrada i odizanje membrane. Razlikuju se ovisno o proizvođaču, ali najčešće je pricip hidrodinamskog odizanja membrane tlačenjem irigacijske tekućine na membranu čime se ona postepeno odvaja od kosti. Kolagena vlakna čine 70% Schneiderove membrane i zbog toga ostaje odignuta nekoliko milimetara iznad kosti već nakon prve primjene irigacijske tekućine pod tlakom. Hidrodinamsko odizanje membrane je atraumatski postupak i znatno smanjuje rizik od perforacije. (25)



Slika 16. Prikaz postupka internog sinus lifta. Preuzeto s dopuštenjem izdavača: whdentalwerk

Godine 2011. D. Baldi i suradnici objavili su istraživanje u kojem su usporedili osteotome i piezoelektrični uređaj u postupku indirektnog sinus lifta. U istraživanje su uključili 25 osoba kojima je bio potreban zahvat indirektnog sinus lifta i postava implantata. Iz istraživanja su isključene osobe koje su bolovale od sistemskih bolesti, akutnih i kroničnih bolesti sinusa, aktivnog parodontitisa na susjednim zubima i zračeni u području glave i vrata. Prosječna visina kosti na mjestu gdje se izvodio zahvat je bila 5.61 mm. Ukupno je napravljeno 36 zahvata od toga 17 klasičnom tehnikom svrdlima i osteotomima (Summers osteotomes kit, 3i Implant

Innovations) te 19 piezoelektričnim uređajem (27-30 kHz). Postavljena je kombinacija ksenogenog i autolognog augmentacijskog materijala te su zatim imedijatno postavljeni cilindrični (Osseotite NT) i konični (Osseotite STD) implantati. Promjer implantata je bio 3.75 mm ili 5 mm, a dužina 10 mm ili 11 mm ovisno o raspoloživoj visini i širini kosti. Kod jednog pacijenta u osteotomskoj skupini došlo je do perforacije membrane, ali je perforacija uspješno sanirana i zahvat nastavljen. Tijekom postoperativnog praćenja jedan implantat u piezo skupini nije se oseointegrirao te je naknadno postavljen širi implantat. Protetski dio terapije planiran je za 7 mjeseci. Prosječno podizanje sinusne membrane mjereno na RTG snimci jednu godinu nakon postave implantata je 6.507 mm za osteotomsku skupinu i 6.989 mm za piezo skupinu. Nije bilo statistički značajne razlike u razini augmentacijske visine kosti između dvije skupine. Statistički značajna razlika je primijećena ovisno o tipu implantata koji je postavljen. Nakon godinu dana veći porast kosti je bio na mjestima gdje su korišteni konični dentalni implantati. Ovaj podatak objašnjava se boljom lateralnom kondenzacijom i manje traumatskom postavom koničnih implantata u odnosu na cilindrične u atrofičnoj maksili. Pokazalo se uspješno korištenje piezoelektričnog uređaja u zahvatu indirektnog sinus lifta, ali bez značajno veće mogućnosti podizanja razine koštane augmentacije u odnosu na klasične osteotome. Nedostatak rada sa osteotomima je moguća mehanička trauma i benigni paroksizmalni vertigo kao posljedica udaraca čekića u osteotome. Autor navodi da se tijekom istraživanja prednost piezoelektričnog uređaja pokazala u preciznom radu, očuvanju integriteta Schneiderove membrane, dobroj vidljivosti operativnog polja te ugodnosti za pacijente. Prilikom rada piezoelektričnim uređajem potreban je oprez zbog mogućeg zagrijavanja radnih piezo nastavaka ako se ne poštuju pravila rada i dovoljno opsežna irigacija. Mogući problem i kod rada sa piezoelektričnim uređajem uz zagrijavanje su perforacija membrane ukoliko je primijenjena prevelika hidrodinamska sila. Ukoliko je preparacija nastavcima piezo uređaja previše opsežna i ukloni se previše kosti neće se omogućiti dovoljna primarna stabilnost implantata i u tom pogledu treba oprezno procijeniti koja širina radnih nastavaka se koristi.(26)



Slika 17. Prikaz razlike postupka rada osteotomima (b) i piezoelektričnim uređajem(c).

Preuzeto s dopuštenjem autora: Maria Menini

U recentnoj literaturi nalazi se još nekoliko istraživanja koja uspoređuju klasičnu tehniku i piezoelektrični uređaj. U studiji koju su 2016. godine proveli S. Kuhl i suradnici uspoređena je klasična osteotomska tehnika i piezoelektrični uređaj za indirektni sinus lift na kadaverima. Korišten je uređaj Sinus Physiolift proizvođača Mectron Spa, Carasco, Italy. Rad uređaja zasniva se na transkrestalnoj preparaciji pristupa sinusnoj membrani pomoću radnih nastavaka za piezoelektrični uređaj. Nakon preparacije koristi se naprava oblika medicinske štrcaljke koja se puni fiziološkom otopinom i stvara pritisak na Schneiderovu membranu te je odvaja od kosti. Napravljen je CT kadavera kako bi se u istraživanje uključili oni uzorci sa 4-8 mm raspoložive kosti u stražnjoj regiji maksile bez sinusne patologije i prisustva Underwoodovih septi na mjestu zahvata te približno slične debljine Schneiderove membrane. Na testnoj strani (Sinus Physiolift) prepariran je transkrestalni pristup membrani radnim nastavcima te prema uputama proizvođača postavljena štrcaljka sa kateterom za hidrodinamsko odizanje membrane. Nakon odvajanja membrane provjeren je integritet te je postavljen radiopakni materijal do ispunjenja šupljine stvorene odizanjem membrane. U kontrolnoj skupini (Summersova osteotomska tehnika) korišteno je klasično svrdlo za preparaciju pristupa membrani 2 mm do dna sinusa. Zatim je primijenjen slijed osteotoma i čekića kako bi se napravila fraktura sinusnog dna i potiskivanje membrane. Nakon odizanja membrane također je postavljen radioopakni materijal

do ispunjenja šupljine. Sljedeći korak istraživanja bilo je ponovno CT snimanje kako bi se izmjerila veličina postavljenog grafta te izračunao volumen za svako augmentacijsko mjesto. Ukupno je napravljeno i statistički obrađeno 33 mjesta za skupinu gdje je korišten piezoelektrični uređaj i hidrodinamsko podizanje membrane te 36 klasičnih osteotomskih mjesta. Izmjeren je volumen augmentacijskih mjesta i usporedbom između dvije skupine pokazalo je da je volumen 0.39 cm^3 veći u testnoj skupini. Razlika između dvije skupine nije se pokazala kao statistički značajna. Perforacija Schneiderove membrane zabilježena je u 4 slučaja u testnoj skupini i samo jedna u kontrolnoj skupini. Ova studija je pokazala da nema značajne razlike u dobivenom volumenu augmentacije između hidrodinamske tehnike piezoelektričnim uređajem i klasične Summersove tehnike. Autor navodi da je za precizniju usporedbu potrebno napraviti daljnja istraživanja na većem broju uzoraka. Veći broj perforacija u skupini gdje je korišten piezoelektrični uređaj u odnosu na osteotome znatno se razlikuje od sličnih istraživanja drugih autora kojima se nisu potvrdili ovi rezultati. Ovom studijom nije dokazano da li promjene na kadaveru zbog metode očuvanja tkiva mogu utjecati na veći broj perforacija Schneiderove membrane pri korištenju piezo uređaja. Zaključno bi trebalo opsežnijim kliničkim studijama potvrditi ili demantirati rezultate ove studije. (25)

3.6. Koštani blokovi i koštane strugotine

Dovoljna visina i širina kosti je neophodna za dugoročni estetski i funkcionalni uspjeh dentalnih implantata. Kod većih koštanih defekata potrebni su postupci augmentacije kosti. Najbolji su se pokazali autologni koštani transplantati zbog bioloških, mehaničkih i imunoloških svojstava. Autologni koštani graft ima osteoinduktivna, osteokonduktivna i osteogenetska svojstva što omogućuje izvrstan regenerativni potencijal. Autologni koštani blokovi zlatni su standard za veće rekonstrukcije posebno kod vertikalnih defekata. Mjesto uzimanje grafta može biti intraoralno i ekstraoralno. Prednosti intraoralnog mjesta su dobar kirurški pristup, manji morbiditet, blizina dva operativna polja i ambulantno zbrinjavanje. Najčešća mjesta gdje se uzimaju kortiko-spongiozni koštani blokovi su mandibularna simfiza i retromolarno područje. Postoji nekoliko tehnika i instrumenata koji se koriste za uzimanje koštanih graftova iz retromolarnog područja. Najčešće se koriste klasična kirurška svrdla, trephane svrdla, kirurški diskovi i pile te piezoelektrični uređaj. Odmakom od klasičnih tehnika i istraživanjem piezoelektriciteta u kirurgiji počinje se razvijati i koristiti piezoelektrični uređaj za preparaciju

koštanih blokova. Česte komplikacije u vidu ozljeda donjeg alveolarnog živca prilikom osteotomije znatno su umanjene korištenjem piezoelektričnog uređaja. (23)(27)

Thomas Hanser i Romain Doliveux su 2018. godine objavili kliničko istraživanje u kojem su usporedili kiruršku pilu MicroSaw i piezoelektrični uređaj za uzimanje koštanih graftova iz retromolarnog područja. Dva iskusna oralna kirurga izvela su sve zahvate na pacijentima kod kojih je bilo potrebno obostrano uzimanje koštanih graftova. Protokol rada s instrumentom MicroSaw uključuje vertikalne i horizontalne osteotomije te se zatim linije spajaju pomoću dijamantnog diska čija maksimalna dubina rada iznosi 3.2 mm. Za konačno odvajanje bloka koriste se dlijeto i čekić. Piezoelektrični uređaj korišten je na maksimalnoj snazi te su napravljene potrebne osteotomije koristeći set piezo radnih nastavaka za osteotomiju. Dubina preparacije dobro se kontrolira laserskim markacijama na radnim nastavcima. Također se koštani blok konačno odvaja udarcima dlijeta. Praćeni su sljedeći ishodi u dvije skupine:

- Vrijeme potrebno za osteotomiju
- Volumen koštanog bloka
- Klinički utvrđene intraoperativne komplikacije (fraktura instrumenata, teško krvarenje, ekspozicija donjeg alveolarnog živca)
- Postoperativna bol
- Otečenost nakon zahvata kroz 2 tjedna
- Cijeljenje kirurškog polja

Oba uređaja omogućila su zadovoljavajuću vidljivost operativnog polja te čistu i preciznu osteotomiju. Srednje vrijeme potrebno za osteotomiju koštanog bloka iznosilo je 5.6 (+/- 1.37) minuta za MicroSaw, a 16.47 (+/- 2.74) minuta za piezoelektrični uređaj. Prema ovome pokazalo se znatno duže vrijeme potrebno pri radu s piezoelektričnim uređajem u odnosu na MicroSaw te je to potvrdila i značajna statistička razlika. Srednja veličina koštanog grafta u skupini gdje je korišten piezoelektrični uređaj bila je 1.26 (+/- 0.27) cm³, a kod MicroSaw 1.62 (+/- 0.27) cm³. Ovdje se pokazala statistički značajna razlika u korist instrumenta MicroSaw. Ova razlika u veličini može se objasniti tankim diskom MicroSaw kojim se gubi manje kosti prilikom osteotomije u odnosu na nastavke piezoelektričnog uređaja. Intraoperativna komplikacija frakture radnog nastavka dogodila se u obje skupine kod 3 pacijenta. Komplikacija pregrijavanja kosti dogodilo se kod 3 pacijenta gdje je korišten piezoelektrični uređaj. Za hlađenje nastavaka piezoelektričnog uređaja potrebna je bolja irigacija kako bi se

spriječilo zagrijavanje nastavka i oštećenje kosti dok je kod MicroSaw direktna irigacija diska zadovoljavajuća. Niti u jednoj skupini nije bilo značajnijeg krvarenja koje se nije moglo zaustaviti kompresijom i elektrokoagulacijom. U 4 slučaja gdje je korišten MicroSaw došlo je do ekspozicije donjeg alveolarnog živca i u 2 slučaja gdje je korišten piezoelektrični uređaj. Kod svih slučajeva gdje se dogodila ekspozicija živca poremećaj osjeta je prošao kroz maksimalno 6 tjedana bez trajnih oštećenja. Postoperativni bolovi su bili mali i potpuno su nestali kroz 2 tjedna. Nije utvrđena statistički značajna razlika u razini boli između dvije skupine. Postoperativni edem 1 dan i 2 tjedna nakon zahvata nije pokazao u veličini značajnu statističku razliku između korištenja piezoelektričnog uređaja i MicroSaw instrumenta. Integritet i cijeljenje operativnog polja nakon zahvata u obje skupine bilo je bez komplikacija. Slična istraživanja pokazala su poremećaj cijeljenja nakon istog zahvata u svega 1 % slučajeva. Subjektivno pacijenti su naveli postoperativni edem kao najznačajniji problem nakon zahvata. Zaključno oba instrumenta su pokazala potrebu za poštivanjem specifičnih pravila rada i oprezan rad u odnosu na okolne anatomske strukture. Zbog dobre vidljivosti, jednostavnog rukovanja i sigurnog rada oba instrumenta mogu se smatrati opcijom izbora za uzimanje koštanih blokova u retromolarnom području, unatoč tome šta je ovo istraživanje u nekoliko svojstava pokazalo prednost MicroSaw instrumenta u odnosu na piezoelektrični uređaj. Svojstvo poštude mekih tkiva i sigurnost rada daju prednost piezoelektričnom uređaju međutim pokazalo se i nekoliko nedostataka u pogledu sporijeg rada, zagrijavanja kosti, oštećenja nastavaka i manjeg volumena koštanog bloka. (27)

Danas postoji veliki broj soničnih i ultrasoničnih kirurških uređaja dostupnih na tržištu i gotovo svi imaju radne nastavke namijenjene za prepaciju koštanih blokova. Zbog razlike u karakteristikama uređaja različitih proizvođača pokazala se potreba da se prikaže različita učinkovitost izvođenja ostetomije koštanog bloka. Godine 2008. Maurer i suradnici objavili su studiju koja je pokazala da rez kosti sa mikrovibracijama kakve se stvaraju kod osteotomije piezoelektričnim uređajem čuvaju vitalnu koštanu strukturu te integritet koštanih trabekula koje kod klasičnih tehnika svrdlima gube svoju strukturu. Većina drugih autora također je naglasila važnost očuvanja koštane strukture i kvalitete kosti kako bi se očuvao njezin osteogeni potencijal. Pojavom različitih piezoelektričnih uređaja od više proizvođača uviđaju se i razlike u načinu i kvaliteti rada između njih. Studija koju su 2016. godine objavili Claudio Stacchi i suradnici usporedila je 8 različitih soničnih i ultrasoničnih uređaja za osteotomiju na segmentima goveđih kostiju. Uvjet kod odabira uzorka je bio da ima minimalno 2 mm

kortikalne kosti kako bi situacija bila što sličnija stražnjoj mandibuli čovjeka. U istraživanje su uključeni sljedeći ultrasonični uređaji:

- K- Bisonic, Kirmed, Muggia, Italija
- Piezomed, W&H, Burmoos, Austrija
- Piezosurgery Touch, Mectron, Carasco, Italija
- Piezotome 2, Acteon Satelec, Merignac, Francuska
- Surgysonic Moto, Esacrom, Imola, Italija
- Variosurg 3, NSK, Tochigi, Japan

Sljedeći sonični uređaji:

- Sonicflex Bone, Kavo, Biberach, Njemačka
- Sonosurgery, Komet Brasseler, Lemgo, Njemačka

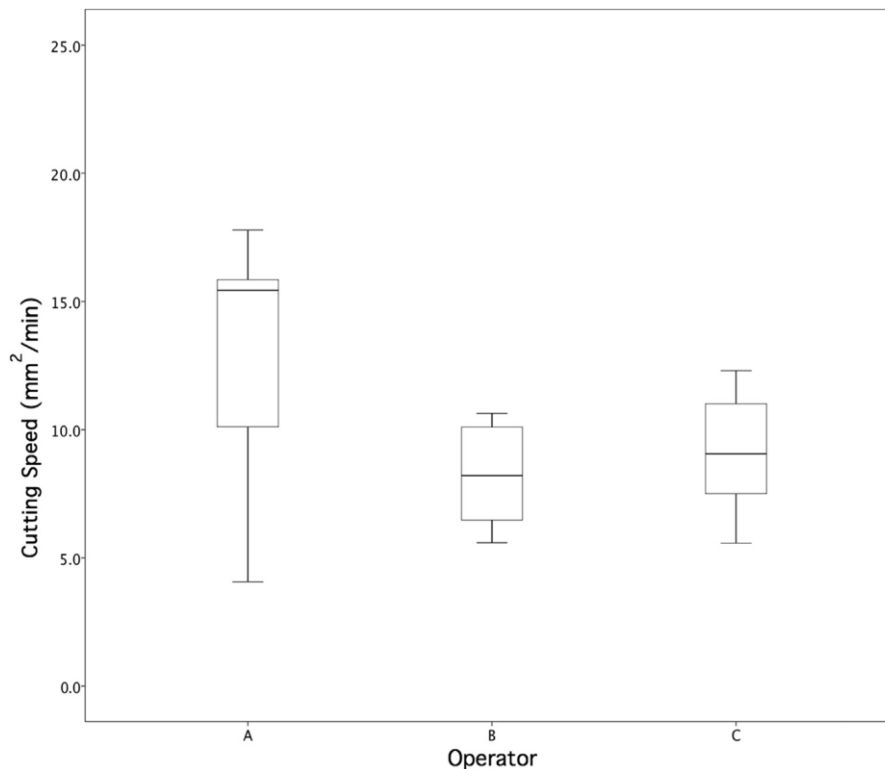
U istraživanje su uključena tri operatera: A sa znatnim iskustvom u piezo kirurgiji, B sa znatnim kirurškim iskustvom i povremenim iskustvom piezo kirurgije i C sa malo iskustva u klasičnoj i piezo kirurgiji. Mjereni su sljedeći parametri: vrijeme potrebno za osteotomiju, gruboća površine reza, širina reza i mikromorfološka evaluacija.

Vrijeme potrebno za osteotomiju mjereno je digitalnim kronometrom od početka do kraja osteotomije. Određeno je maksimalno vrijeme za izvođenje osteotomije 20 minuta i mjereno je koliko milimetara je preparirano u svakoj minuti. Raspon brzine preparacije je bio između 5.6 mm² do 20.5 mm². Statistički značajna razlika utvrđena je samo između Piezomed uređaja koji je bio najbrži i Sonosurgery i K-Bisonic koji su bili najsporiji. Analizirao se utjecaj iskustva operatera na brzinu preparacije i Variosurg je pokazao najveće razlike između operatera. Uređaj K-Bisonic je pokazao najmanju razliku u brzini ovisno o iskustvu operatera. (28)

Odnos debljine radnog nastavka i širine reza osteotomije ispitan je Spearmanovim korelacijskim testom. Pokazalo se da su tanjim nastavcima napravljeni širi rezovi dok su širim nastavcima napravljeni rezovi koji su odgovarali širini nastavka. Ispitana je i gruboća površine svakog reza pomoću profilometra. Mikro gruboća je varirala između 0.45 μm i 0.88 μm kod ispitanih 8 uređaja. Najveću gruboću reza pokazali su nastavci uređaja Piezotome 2 i Sonicflex Bone, a najmanju gruboću površine Variosurg 3. Za mikromorfološko ispitivanje odvojeni koštani blokovi proučavani su mikroskopom. Detaljno je proučena površina kako bi se uočili znakovi termičkih oštećenja i prisustvo metalnog debrisa. Zatim su uzorci fiksirani u 10%

formalinu na mjesec dana te dehidrirani u alkoholu kako bi se mikroskopom vidio zaostali koštani debris u koštanoj spongiozi. Zaostali koštani debris usporava perfuziju operativnog polja i usporava cijeljenje na mjestu osteotomije. Uređaji Piezosurgery Touch, Sonosurgery, Piezomed i Surgysonic Moto pokazali su najveću intratrabekularnu prisutnost koštanog debrisa. Variosurg 3 i Piezotome 2 postigli su najbolje rezultate i bilo je prisutno najmanje koštanog debrisa. Pokazalo se da je u tankim osteotomijama bilo puno više koštanog debrisa u odnosu na šire osteotomije. Vjerojatni uzrok je slabija mogućnost ispiranja irigacijskom tekućinom u uskim osteotomijama. Tragovi metalnog debrisa pronađeni su u uzorku na kojem je korišten K-Bisonic device što je objašnjeno građom radnog nastavka od čistog titana. Uređaji Sonosurgery, SonicFlex Bone i Piezotome 2 pokazali su gotovo nikakva termalna oštećenja, dok su uređaji Piezomed i Surgysonic Moto uzrokovali termička oštećenja različitog stupnja na 59.1% do 60.4% posto mikroskopske slike. (28)

Prema iskustvu operatera pokazalo se da je vremenski najbrže rezultate postigao kirurg (A) koji ima višegodišnje iskustvo u piezo kirurgiji dok su operater (B) sa znatnim iskustvom u klasičnoj kirurgiji i osrednjim iskustvom u piezo kirurgiji i kirurg (C) početnik pokazali slične rezultate. Pretpostavlja se da je uzrok tome specifičnost rada s piezoelektričnim uređajem i razlika u odnosu na klasične rotirajuće nastavke. Pokazalo se da sonični instrumenti nisu prvi izbor za kortikalnu kost za razliku od ultrazvučnih koji su postigli zadovoljavajuće rezultate. Međutim niti jedan piezoelektrični uređaj od 8 ispitivanih nije postigao najbolje rezultate u svim ispitivanim kategorijama te je potreban daljnji razvoj i usavršavanje uređaja kako bi se povećala efikasnost rada i minimalizirala oštećenja koštanog tkiva.(28)



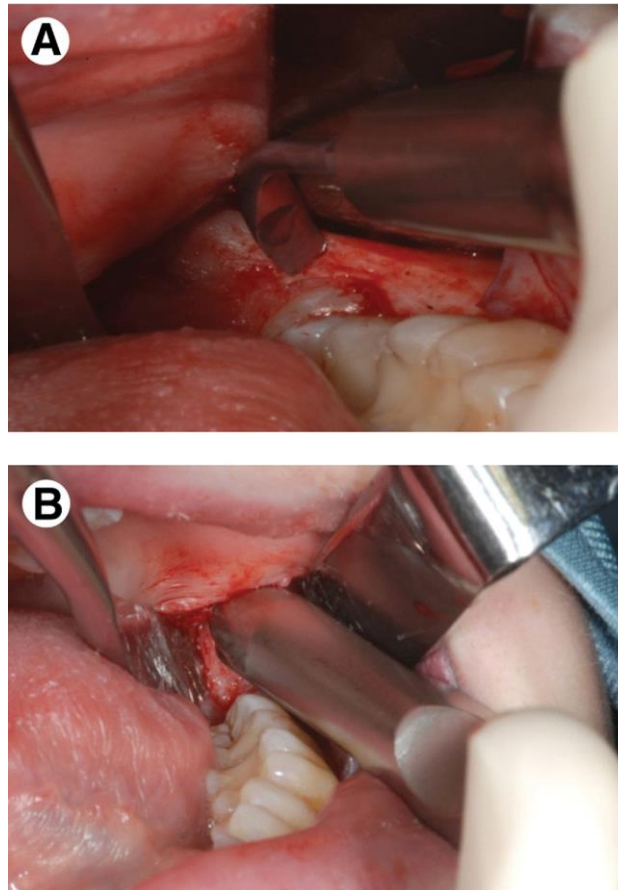
Slika 18. Usporedba brzine preparacije kod A-operator sa višegodišnjim iskustvom rada sa piezo uređajem, B- kirurg sa znatnim iskustvom u klasičnoj kirurgiji i malo iskustva sa piezo uređajem, C- specijalizant sa vrlo malo klasičnog kirurškog i piezo iskustva.

Preuzeto s dopuštenjem autora: Claudio Stacchi

U postupcima koštane augmentacije koriste se različiti autologni, ksenogeni i umjetni koštani materijali kako bi se postigao volumen kosti i inducirala koštana regeneracija. Autologna kost pokazala se kao zlatni standard u postupcima vertikalnih i horizontalnih regeneracija kosti, maksilarnog sinus lifta i prezervacije postekstrakcijske alveole. Koštane strugotine iz neposredne blizine operativnog polja ili sekundarnog operativnog polja pokazale su izvrstan osteogenetski potencijal uz minimalnu traumu. Razvijen je veliki broj specijalnih manualnih instrumenata za minimalno traumatsko uzimanje koštanih strugotina eng. *bone scrapers*. Početkom 2000. godine razvojem piezoelektričnog uređaja uvidjela se i mogućnost razvoja nastavaka za struganje kosti. Iskorištene su prednosti piezoelektričnog uređaja kao što je očuvanje vitaliteta stanica, rad uz minimalni pritisak, pregledno radno polje i preciznost. Za uzimanje koštanih strugotina koriste se radni nastavci plosnatog obika i tupog vrha uz rad bez pritiska te smanjenim protokom irigacijske tekućine kako se ne bi uklonile koštane strugotine.

(29)

Usporedba ručnih strugača kosti kakvi se najčešće koriste za uzimanje koštanih strugotina i novije tehnologije piezoelektričnog uređaja važna je u pogledu morfologije koštanih strugotina, vitaliteta stanica i osteogene diferencijacije stanica. Istraživanje K. Pekovitis i suradnika provedeno 2012. godine obuhvatilo je navedene karakteristike i provedeno je kod ispitanika za vrijeme vađenja umnjaka. Skupljene su koštane strugotine iz retromolarne regije pomoću ručnog strugača (HK Instruments, Salzburg, Austria) i piezoelektričnog uređaja (Satelec Acteon, Bordeaux, France). Rezultati istraživanja nisu pokazali kliničku i statistički značajnu razliku između dvije ispitane tehnike. Klinički se pokazalo da obje tehnike omogućuju klinički zadovoljavajuće i minimalno invazivno intraoralno uzimanje koštanih strugotina. Postojale su manje morfološke razlike u česticama kosti, ali u in vitro uvjetima nije se pokazala značajna razlika u diferencijaciji stanica. U uzorcima gdje je korišten ručni strugač bilo je 90% rasta stanica, a u uzorcima piezoelektričnog uređaja 80% bez statistički značajne razlike. Mogući uzrok ove male razlike u rastu stanica je termičko oštećenje manjeg dijela stanica kod korištenja piezoelektričnog uređaja i zato je u tom smjeru potreban oprez pri kliničkom radu. Praktična primjena je jednostavnija kod ručnih strugača jer nema potrebe za irigacijom te je time i jednostavnije prikupljanje strugotina. Piezoelektričnim uređajem pomoću specifičnih nastavaka uz minimalni pritisak i manualni napor operatera mogu se dobiti strugotine okvirne dimenzije 500 mikrona šta je idealno za koštanu augmentaciju. Prednost piezoelektričnog uređaja kod ovog zahvata je siguran radi u blizini mekih tkiva čime se smanjuje rizik od ozljede susjednih meko tkivnih anatomskih struktura i povećava uspješnost zahvata.(29)



Slika 19. Uzimanje koštanih strugotina A- piezo uređajem, B- manualnim strugačem.

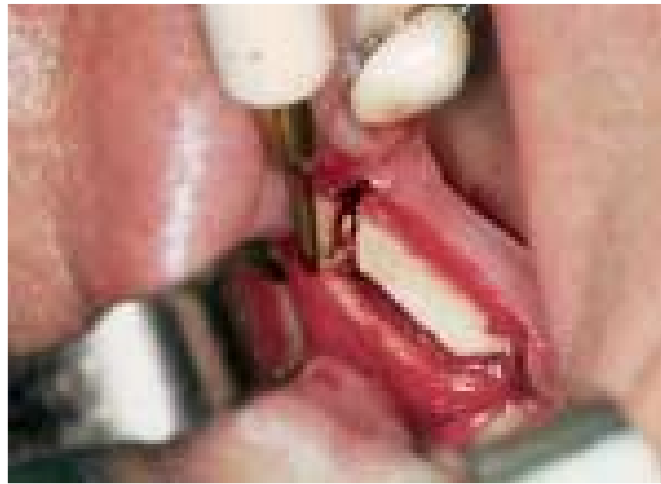Preuzeto s dopuštenjem autora: Angelika Wildburger

3.7. Distrakcijska osteogeneza

Nakon gubitka zuba započinje resorpcija kosti različitog intenziteta koja je najizraženija prvih godinu dana te se nastavlja kroz predstojeće godine. Nošenje zubne proteze posebno u donjoj čeljusti zbog pritiska na manju površinu znatno doprinosi ubrzanoj resorpciji alveolarnog grebena. Kako bi se omogućila postava dentalnih implantata razvijene su različite tehnike rekonstrukcije izgubljene horizontalne i vertikalne dimenzije kosti. Tehnike kao što su GBR i laterizacija donjeg alveolarnog živca pokazale su uspješnost, ali i rizik od neuspjeha i mogućih postoperativnih komplikacija. U slučajevima većih koštanih defekata razvijena je tehnika distrakcijske osteogeneze za augmentaciju prije postavljanja dentalnih implantata. Tehnika je prvi put korištena 1905. godine za produljenje femura. Godine 1992. McCarthy je prvi opisao kliničku primjenu distrakcijske osteogeneze na mandibuli čovjeka u slučaju mikrosomije. Tijekom 90 – tih godina 20. stoljeća počinju se koristiti intraoralne naprave po Chinu i Tothu

za distrakciju alveolarnog grebena. Zahvat se sastoji od osteotomije i razdvajanja dva koštana segmenta koji se zatim postepeno mehanički udaljavaju kako bi se između stvorila nova kost. Razvojem tehnike ustanovljeno je da ako se sačuva integritet periosta znatno raste udio novostvorene kosti i smanjuje se rizik od komplikacija. Nedostaci tehnike su mogući neuspjeh zahvata zbog malpozicije distraktora, bolovi, stvaranje ožiljkastog tkiva i krvarenje na mjestu osteotomije. Pregledom literature nalazi se nekoliko prikaza slučaja gdje je opisana tehnika rada i rezultati primjene piezoelektričnog uređaja u zahvatu distrakcijske osteogeneze.(30)

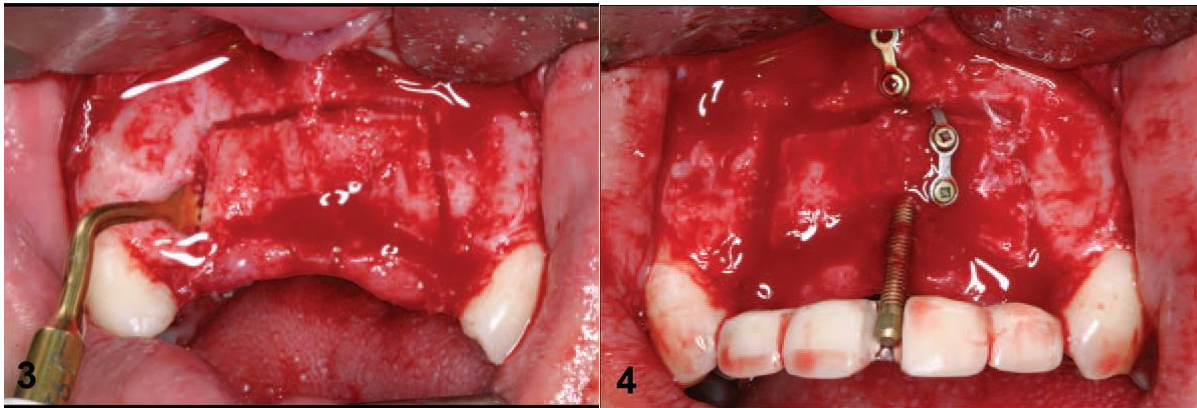
U članku koji su 2007. godine objavili A. Gonzalez-Garcia i suradnici prikazali su primjenu piezoelektričnog uređaja za osteotomiju kod distrakcijske osteogeneze. Korišten je piezoelektrični uređaj Piezosurgery proizvođača Mectron Medical Technology. Zahvat je izveden pod lokalnom anestezijom, modificiranom metodom po Chinu. Nakon odizanja odgovarajućeg reznja napravljene su osteotomije u obliku trapeza kako bi se koštani segment mobilizirao. Najbolje efikasnim se pokazao „boosted“ program rada piezo uređaja u kombinaciji sa OT6 radnim nastavkom i maksimalnom irigacijom. Autori navode važnost rada s minimalnim pritiskom i povremene kratke pauze kako bi se preveniralo zagrijavanje ili pucanje radnog nastavka te minimaliziralo nakupljanje koštanog debrisa na mjestu osteotomije. Nakon potpune mobilizacije koštanog segmenta postavljen je distraktor. Osteodistrakcija započinje 7 dana nakon zahvata s pomakom od 0.5 mm svakih 12 sati nakon čega slijedi faza stabilizacije. Napravljena je radiološka kontrola nakon 12 tjedana i pokazala se dovoljna dobivena visina kosti za postavu dentalnih implantata. Piezoelektrični uređaj se pokazao kao klinički dobar izbor za osteotomiju zbog preciznog reza, preglednog radnog polja i učinkovite hemostaze te subjektivno ugodnog dojma za pacijenta. Posebna je prednost piezo uređaja kod distrakcijske osteogeneze u blizini važnih anatomskih struktura kao što je donji alveolarni živac i maksilarni sinus. Frekvencija rada uređaja omogućuje selektivno rezanje samo mineraliziranog tkiva i poštedu mekih tkiva, a uski raspon oscilacija nastavka precizan rez što čini njegovu primjenu izuzetno sigurnom. U pogledu nedostataka navedeno je duže vrijeme potrebno za stjecanje iskustva u radu s piezoelektričnim uređajem i problem zagrijavanja nastavka u slučaju nedovoljnih pauza u radu i slabije irigacije.(33)



Slika 20. Horizontalni rez radnim nastavkom piezo uređaja. Preuzeto s dopuštenjem autora:
Alberto González-García

U prikazu slučaja koji su 2007. godine objavili H-J Lee i suradnici prikazali su slučaj muškarca starog 23 godine kod kojeg je osteotomija napravljena piezoelektričnim uređajem te je postavljena naprava za distrakciju. Zbog traume u prometnoj nesreći došlo je do gubitka centralnih i lateralnih sjekutića u maksili te je postojao znatni defekt alveolarnog grebena. Prvo je odignut mukoperiostalni režanj s labijalne strane dok palatinalno nije odizan režanj kako bi se sačuvala vaskularizacija kosti. Pomoću radnog nastavka piezoelektričnog uređaja napravljena je krestalna osteotomija u rasponu od lijevog do desnog očnjaka. Dvije vertikalne osteotomije napravljene su mezijalnije od očnjaka kako se ne bi oštetio zubni korijen. Nakon mobilizacije koštanog segmenta postavljen je distraktor koji se aktivirao 0.5 mm svakih 12 sati kroz 10 dana uz stabilizacijsko vrijeme između pomaka od 7 dana. Nakon završetka distrakcije planirano vrijeme fiksacije je 6 tjedana nakon čega je napravljena sekundarna operacija za uklanjanje distraktora i postavu dentalnih implantata. U vrijeme druge operacije uzet je uzorak kosti za histološku analizu. Analiza je pokazala dobro formiranu kost uz minimalni udio nekrotičnog tkiva bez ostalih znakova upale. Postavljeni su dentalni implantati i u praćenju nakon dvije godine od protetske opskrbe nije bilo klinički i radiološki vidljivih komplikacija. Neki autori kao što je N. Saulacic preporučuju da se distrakcija radi u većem opsegu nego je potrebno zbog naknadnog gubitka kosti nakon završetka distrakcije. Preporučuje da se napravi 25% odnosno 1-3 mm više nego je inicijalno potrebno posebno u mlađih pacijenata. Osteotomija piezoelektričnim uređajem u ovom kliničkom slučaju pokazala se efikasnom i bez komplikacija. Autori kao nedostatak navode sporiji rad što minimalno produžuje vrijeme potrebno za zahvat. Velika prednost se pokazala u poštediti okolnih mekih tkiva posebno palatinalnog režnja čija intaktnost je važna za očuvanje cirkulacije i uspjeh zahvata. Za daljnje

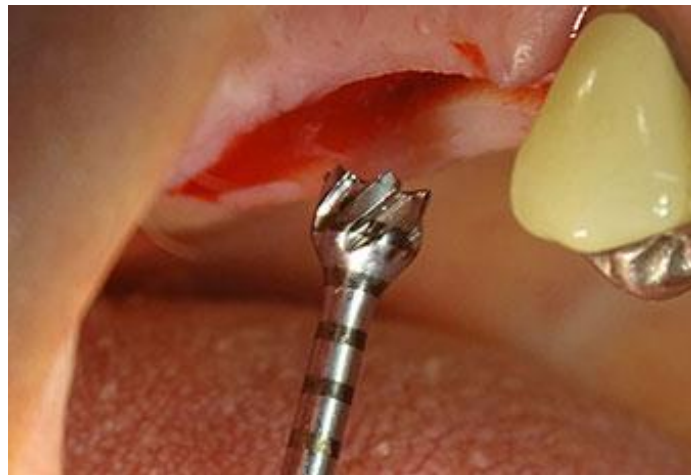ispitivanje učinkovitosti, sigurnosti te prednosti i nedostataka primjene piezoelektričnog uređaja za osteotomiju kod distrakcijske osteogeneze potrebne su opsežnije kliničke studije s većim brojem uzoraka.(32)



Slika 21. Prikaz osteotomije piezo uređajem i postavljena distrakcijska naprava. Preuzeto s dopuštenjem autora: Dong-Seok Sohn

4. PREPARACIJA LEŽIŠTA IMPLANTATA PIEZOELEKTRIČNIM UREĐAJEM

Kirurška preparacija ležišta u koje će se postaviti dentalni implantat ključni je korak za uspješnu oseointegraciju i dugoročni uspjeh postavljenih implantata. Klasični protokol sastoji se od preparacije twist svrdlima pri brzini od 700 do 2000 okretaja u minuti ovisno o tipu svrdala i preporukama proizvođača. Prednost klasičnih svrdala je u efikasnoj i brznoj preparaciji, dok su mogući problemi makrovibracije, uklanjanje previše koštane strukture i ozljede mekothkivnih anatomskih struktura. Razvojem piezo kirurgije uočavaju se potencijalne prednosti piezo uređaja kao što su preciznost, mikrovibracije i poštuda mekih tkiva te se na osnovu tih saznanja piezo radni nastavci počinju koristiti u preparaciji ležišta implantata. Histološka ispitivanja su pokazala povoljnu reakciju cijeljenja koštanog tkiva nakon preparacije piezo radnim nastavcima što je važno za uspješnu oseointegraciju implantata. Istraživanja različitog tipa potvrdila su navedena svojstva piezoelektričnog uređaja u preparaciji ležišta implantata.(34)(50)



Slika 22. Izgled radnog nastavka za preparaciju ležišta implantata. Preuzeto s dopuštenjem izdavača: whdentalwerk

Studija koju su proveli T. Vercellotti i suradnici objavljenu 2014. godine prikazala je rezultate korištenja piezoelektričnog uređaja za preparaciju ležišta implantata na velikom broju pacijenata. Studija je planirana tako da odgovara svakodnevnom kliničkom radu sa širokim rasponom uključenih slučajeva djelomične ili potpune bezubosti. Isključujući kriterij bile su lokalne i sistavne bolesti i poremećaji koji su kontraindikacija za postavu dentalnih implantata. U svrhu planiranja svakom pacijentu je prethodno napravljena panoramska snimka i CBCT te se ispitanik neovisno o potrebi za augmentacijom u vrijeme postave implantata uključivao u istraživanje kako bi situacija bila što bliža svakodnevnim kliničkim slučajevima. Na pacijentima je radilo 12 kliničara različitog stupnja znanja i iskustva u klasičnoj i piezo kirurgiji. Za zahvat je korišten uređaj Piezosurgery 3 proizvođača Mectron sa nastavcima IM1, IM2, Pilot

2-3, IM3, Pilot 3-4 i IM4 te je korištena snaga uređaja u programu IMPLANT prema preporukama proizvođača uređaja. Navedeni nastavci su specifične namjene za preparaciju ležišta implantata. Preciznost i smjer preparacije se kontrolirao iza svakog nastavka uz pomoć orijentacijskih pinova te je prema potrebi napravljena korekcija smjera preparacije. Nakon preparacije prema planu zahvata postavljeni su odgovarajući implantati i u slučaju potrebe napravljena je augmentacija. Nakon 6 mjeseci planirana je odgovarajuća protetska opskrba i pacijenti su dobili detaljne upute o održavanju oralne higijene. Ukupno je zahvat u 12 centara napravljen na 1885 pacijenata i postavljeno je 3579 implantata. Od toga 2060 implantata u maksili i 1519 implantata u mandibuli. Tijekom zahvata niti kod jednog pacijenta nisu zabilježene intraoperativne komplikacije. Unutar 5 mjeseci od zahvata ukupno je izgubljeno 78 implantata (59 u maksili i 19 u mandibuli). Ukupni postotak oseointegracije je iznosio 97,74 %. Tri implantata u maksili su izgubljena 3 godine nakon protetskog opterećenja što čini ukupno preživljavanje svih implantata kroz 3 godine 97,82 % (96.99% u maksili i 98.75 u mandibuli). Na osnovu ovog podatka zaključena je malo bolja stopa trogodišnjeg preživljavanja implantata u donjoj čeljusti u odnosu na gornju čeljust. Usporedno sa drugim studijama gdje su korišteni klasični rotirajući instrumenti preživljavanje implantata je između 94% i 98%. Na osnovu ove opsežne studije zaključuje se da je preparacija ležišta za implantat piezoelektričnim uređajem dobra alternativa klasičnim rotirajućim svrdlima sa sličnim uspjehom preživljavanja implantata.(35)

Za cijeljenje koštanog tkiva oko implantata neophodna je pojava akutne upalne reakcije u tkivu koje je u dodiru s površinom implantata. Upalni odgovor je važan za vaskularizaciju i pojavu pluripotentnih stanica koje se mogu diferencirati u osteoprogenitorne stanice. Upalni odgovor koštanog tkiva je u direktnoj vezi sa kirurškom traumom kod preparacije ležišta za implantat. Ukoliko je upalni odgovor prevelikog intenziteta može dovesti do znatno smanjene stabilnosti implantata u razdoblju inicijalnog cijeljenja. Upotreba piezoelektričnog uređaja je zbog mikrovibracija i efekta kavitacije pokazala povoljan upalni odgovor organizma i minimalno oštećenje trabekularne kosti na mjestu preparacije. Prednost piezoelektričnog uređaja je u čistoći mjesta preparacije i uspješnom uklanjanju koštanog debrisa što znatno pridonosi migraciji osteoprogenitornih stanica i cijeljenju rane. Histološke studije su pokazale manju staničnu razinu Hsp70 (marker oksidativnog stresa) nakon ultrazvučne kirurgije u odnosu na konvencionalne rotirajuće instrumente. In vivo istraživanja usporedila su preparaciju dijamantnim i karbidnim svrdlima u odnosu na radne nastavke piezoelektričnog uređaja. Istraživanja su potvrdila bolju remodelaciju kosti i brže cijeljenje na mjestima gdje je korišten

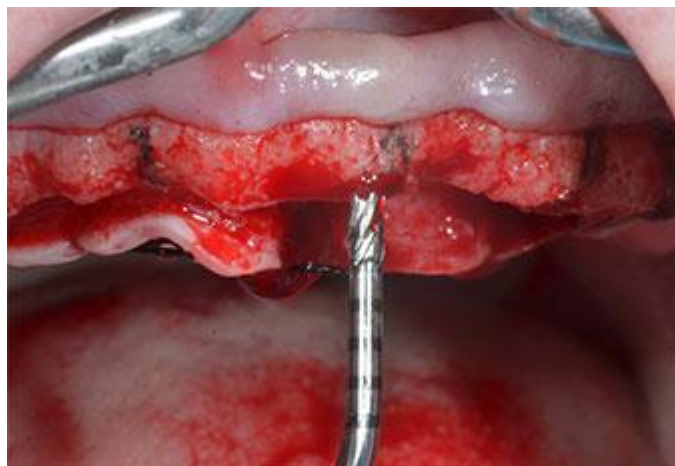
piezoelektrični uređaj te manje upalnih stanica u histološkom uzorku. Nekoliko radioloških studija usporedilo je cijeljenje kosti nakon preparacije mjesta za implantaciju ultrazvučnim uređajima i klasičnim rotirajućim svrdlima. Analizom radioloških snimki pokazalo se intenzivnije cijeljenje i veća gustoća kosti na mjestima gdje su korišteni ultrazvučni uređaji. (36)

Glavne tehničke prednosti piezoelektričnog uređaja u preparaciji ležišta implantata su:

1. Stabilnije pozicioniranje radnog nastavka na krestu alveolarnog grebena kako bi se napravila inicijalna preparacija.
2. Precizniji rad time i pravilniji položaj implatata.
3. Mogućnost jednostavnije korekcije smjera preparacije.
4. Bolja preglednost rada zbog kavitacijskog efekta.
5. Ugodnija preparacija zbog izostanka makrovibracija koje su prisutne kod klasičnih svrdala.

Biološke prednosti piezoelektričnog uređaja u preparaciji ležišta implantata:

1. Smanjen termički stres koštanog tkiva.
2. Čišća preparacija s manje koštanog debrisa što poboljšava migraciju osteoblasta.
3. Poštuda mekih tkiva i važnih anatomskih struktura (donji alveolarni živac, Schneiderova membrana i krvne žile).



Slika 23. Preparacija ležišta za implantat piezo nastavkom za frontalnu regiju.

Preuzeto s dopuštenjem izdavača: whdentalwerk

U kliničkoj studiji koju su 2019. godine objavili M. Maglione i suradnici usporedili su piezoelektrični uređaj i klasična rotirajuća svrdla za preparaciju ležišta implantata u pogledu postoperativnih bolova, vremena potrebnog za zahvat te prednosti i nedostataka. Uključeni su

pacijenti kojima je bila potrebna postava dva kontralateralna implantata promjera 3.8 mm ili 4.5 mm s maksimalnim torkom 35 Ncm. Uvjet je bila kost tipa D2 i D3 dok su oni sa D1 i D4 isključeni iz istraživanja. Također isključujući kriterij su bile sve sustavne i lokalne kontraindikacije i potreba za augmentacijskim zahvatima na kosti ili mekom tkivu. Konačno je postavljeno 150 implantata, 75 u skupini gdje je korišten piezoelektrični uređaj i 75 gdje su korištena klasična svrdla. Za preparaciju klasičnim svrdlima korišten je set prema protokolu proizvođača implantata (WINSIX-BioSAF IN, Milano, Italija), a za preparaciju piezoelektričnim uređajem set specijalnih nastavaka prema uputama proizvođača (Surgysonic II, Esacrom S.R.L., Imola, Italija). Svaki pacijent u obje skupine dobio je upitnike o razini boli i simptomima 8 sati nakon zahvata, 1. do 7. dana i nakon 15 dana postoperativno. Svakom operateru je mjereno vrijeme potrebno za preparaciju ležišta te je ispunio upitnik nakon zahvata vezano uz težinu preparacije pravilnog smjera osteotomije i preglednosti operativnog mjesta. Prosječno potrebno vrijeme za preparaciju ležišta u skupini gdje je korišten piezoelektrični uređaj je iznosilo 13.1 minutu, a u skupini gdje su korištena klasična svrdla 9.7 minuta. Rezultati upitnika koje su popunjavali pacijenti nakon zahvata pokazali su manje korištenje analgetika nakon zahvata u skupini gdje je korišten piezoelektrični uređaj. U usporedbi rezultata upitnika koje su popunjavali operateri nakon zahvata statistički značajna razlika je u vidljivosti operativnog polja koja se pokazala značajno bolja kod piezoelektričnog uređaja. Uzrok takvog rezultata je u dobroj hemostazi i boljem uklanjanju koštanog debrisa pri korištenju piezo uređaja. U preciznosti smjera preparacije nije se pokazala značajna razlika između dvije tehnike. Ova studija kao i slične druge studije pokazala je da je cijeljenje brže i manje traumatsko kod piezoelektričnog uređaja te da je veća ugodnost zahvata za pacijente. Prednost klasične tehnike preparacije svrdlima je u efikasnosti i brzini rada. Piezoelektrični uređaj omogućuje siguran rad i ugodnost za pacijenta te se smatra zadovoljavajućom alternativom klasičnim tehnikama. (34)

Većina znanstvenih istraživanja uspoređuje klasična svrdla i piezo nastavke u preparaciji ležišta za implantat kroz različite karakteristike te prednosti i nedostatke. Meta-analizom koju su proveli Momen A. Atieh i suradnici 2017. godine prikazali su usporedbu klasičnih svrdala i piezoelektričnog uređaja u pogledu stabilnosti implantata, razini marginalne kosti, vremenu potrebnom za zahvat i postotku neuspjeha dentalnih implantata. Sa navedenom tematikom autori su pronašli 748 članaka, ali nakon detaljne obrade prema isključujućim kriterijima svega 4 članka su u potpunosti zadovoljila kriterije za meta-analizu. Uključujući kriteriji su bili: sistemski zdravi ispitanici, udio plaka i krvarenja gingive manji od 25%, djelomično bezuba

stražnja maksila i mandibula sa najmanje 6 mjeseci cijeljenja nakon ekstrakcije zuba i bez potrebe za augmentacijom te širina keratinizirane gingive najmanje 2 mm. Isključujući kriteriji su sljedeći: postojanje sistemske bolesti koja kontraindicira postavu implantata i cijeljenje rane, deficijencija horizontalne i vertikalne dimenzije kosti, susjedni zubi s endodontskim i parodontalnim lezijama, neliječena parodontna bolest, pušači više od 10 cigareta dnevno, parafunkcijske navike i ovisnost o alkoholu i drogama. Pacijenti su preoperativno dobili antibiotik u svim istraživanjima. Osteotomije klasičnim svrdlima i piezo nastavcima su napravljene na dva susjedna mjesta ili kontralateralnoj strani čeljusti zavisno o istraživanju. Pokazala se nešto bolja stabilnost implantata i očuvanje visine marginalne kosti na mjestima gdje je korišten piezoelektrični uređaj. Udio neuspjeha i gubitka implantata nije se statistički značajno razlikovao između dvije skupine. U svim analiziranim istraživanjima vrijeme potrebno za izvođenje zahvata bilo je duže kod korištenja piezoelektričnog uređaja. Stabilnost implantata odvijala se slično u obje skupine počevši od visoke primarne stabilnosti do postepenog smanjivanja i zatim ponovog rasta kad je postignuta sekundarna ili biološka stabilnost. Zabilježen je nešto brži porast ISQ vrijednosti i brže postizanje sekundarne stabilnosti implantata u piezo skupini. Ovaj podatak može se objasniti kraćim trajanjem upalnog odgovora, manjom traumom koštanog tkiva i bržim metaboličkim prelaskom iz koštanih resorptivnih procesa u apozicijske. Za detaljniju meta - analizu i mogućnost usporedbe rezultata iz više sličnih kliničkih studija autor navodi potrebu za većim brojem opsežnijih istraživanja. (37)

Histološka studija koju su proveli Marcelo Sirolli i suradnici na laboratorijskim štakorima usporedila je odgovor koštanog tkiva kod preparacije ležišta implantata piezoelektričnim uređajem i klasičnim svrdlima. Svakoj životinji je u općoj anesteziji u tibiju ugrađen po jedan implantat preparirano klasičnim svrdlom ili piezo uređajem. Ukupno je ugrađeno 30 implantata dimenzija 4.5 mm dužine i 2.2 mm širine (INP Biomedical, Brazil). Nakon zahvata sve životinje su dobile intramuskularnu dozu antibiotika. Ostavljeno je vrijeme oseointegracije od 30 dana nakon čega su životinje žrtvovane i tkivo je izdvojeno za histološku analizu. Sljedeći parametri su promatrani u svakom uzorku: BIC eng. *bone-implant contact* (kontakt kosti i implantata), BA eng. *bone area within the threads* (područje kosti s dodirnom površinom implantata), PMT eng. *proportion of mineralized tissue adjacent to implant threads* (proporcije mineralizirane kosti na mjestu dodira s površinom implantata u polju širine 500 mikrometara). Svi parametri su zasebno mjereni u kortikalnoj i spongioznoj kosti. U svih 30 uzoraka došlo je do oseointegracije implantata i postojao je kontakt kosti i površine implantata. Veće vrijednosti mineralizirane

kosti u navojima implantata i proporcije kosti između navoja u spongioznoj kosti pokazale su se na mjestima gdje je za preparaciju ležišta korišten piezoelektrični uređaj. U kortikalnoj zoni kosti veće BIC vrijednosti su postignute na mjestima gdje su korištena klasična svrdla, dok u spongiozi nije bilo značajne razlike u BIC vrijednosti. Na osnovu ovih podataka može se zaključiti da bi za oseointegraciju bila povoljna kombinacija klasičnih svrdala i piezo uređaja. Bolji rezultati u pretežno kortikalnoj kosti postigli bi se klasičnim svrdlima dok u spongioznoj kosti povoljnije za oseointegraciju implantata bi bilo korištenje piezo nastavaka. Vjerojatan uzrok lošijeg rezultata piezo nastavaka u kortikalnoj kosti je slabija efikasnost preparacije i potreba za jačim pritiskom što posljedično dovodi do zagrijavanja tkiva i na taj način ometa cijeljenje i fiziološku reakciju organizma na postavljeni titanski implantat. Unatoč slabijem rezultatu u pogledu površine dodira implantata i kosti, ova i slične druge histološke studije pokazale su da se preparacijom piezo nastavcima sačuva dovoljno vitalnih osteoblasta što je ključno za cijeljenje koštanog tkiva i oseointegraciju postavljenog implantata. (36)

	Cortical			Cancellous		
	BIC	BA	PMT	BIC	BA	PMT
DRILL	80.42±10.88	71.50±6.91	84.33±10.42	35.32±18.47	9.62±4.06	9.35±5.54
PIEZO	70.25±16.93	78.28±4.38	83.41±9.51	37.81±12.82	19.94±14.18	18.72±13.21

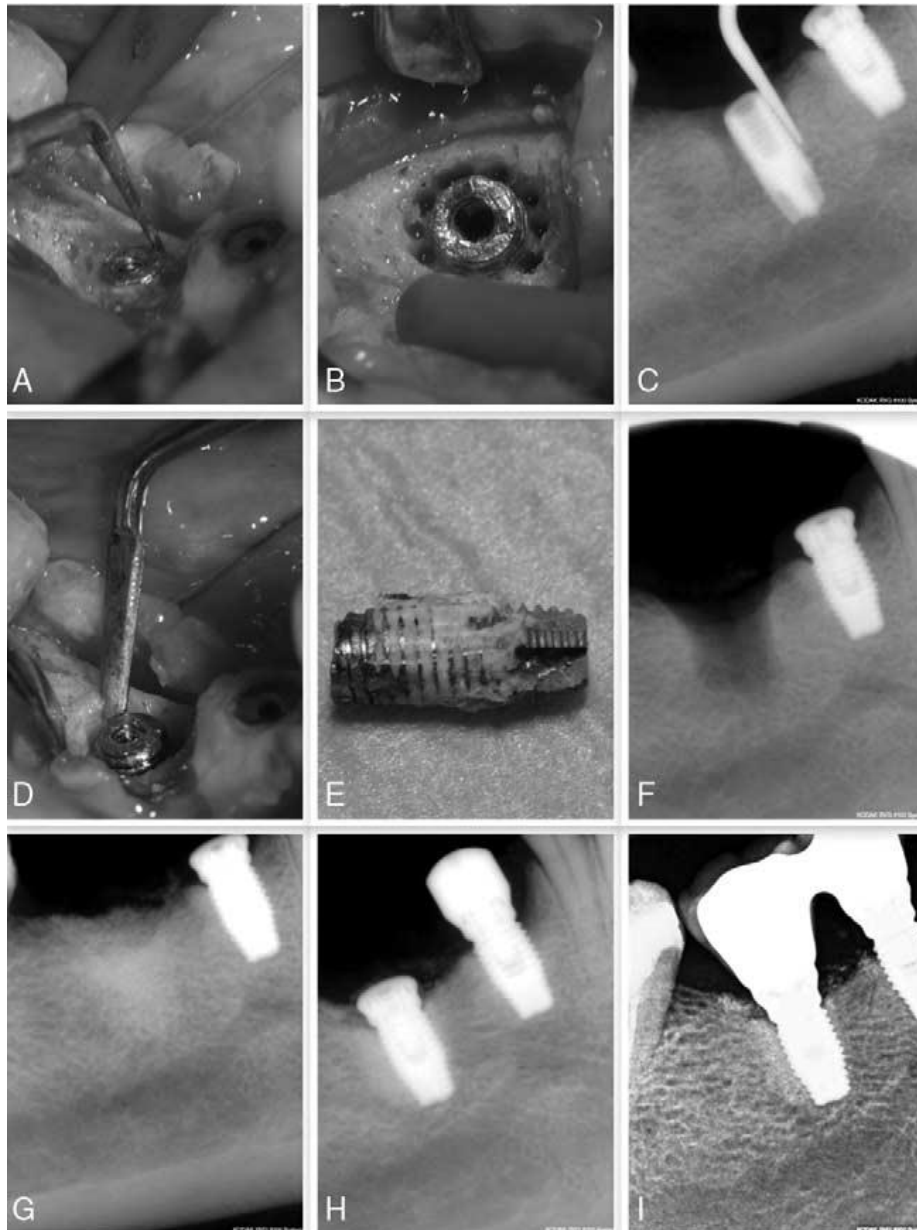
Tablica 1. Usporedba parametara oseointegracije u dvije skupine prema tipu kosti. Preuzeto iz Marcelo Sirolli, Carlos Eduardo Secco Mafra et al. Influence of Piezosurgery on Bone Healing around Titanium Implants: A Histological Study in Rats. Rats. Braz Dent J. 2016 May-Jun;27(3):278-83

5. UKLANJANJE IMPLANTATA PIEZOELEKTRIČNIM UREĐAJEM

Porastom broja ugrađenih implantata na svjetskoj razini porasla je znatno i potreba u slučaju neuspjeha za uklanjanjem implantata. Posebno je zahtjevno uklanjanje implantata koji su uspješno oseointegrirani, a postoji potreba za njihovim uklanjanjem. Najčešće je to situacija kod fraktura implantata ili tehničkih komplikacija puknuća komponenti unutar implantata bez mogućnosti alternativnih rješenja. Potreba za uklanjanjem implantata postoji i kod protetski neodgovarajućeg položaja implantata koji se ne mogu odgovarajuće protetski sanirati. Razvijeni su različiti rotirajući instrumenti za uklanjanje implantata kao što su trepan svrdla, dijamantna i karbidna svrdla, moment ključevi i nastavci za odvrtnje implantata. Unatoč znatnom napretku instrumenata niti jedan od navedenih ne zadovoljava u potpunosti sve čimbenike kao što su jednostavnost korištenja, poštuda okolnog tkiva i poticanje cijeljenja koštanog tkiva. Glavni nedostatak većine navedenih instrumenata je nesiguran rad u blizini važnih anatomskih struktura i potreba opsežnijeg uklanjanje kosti kako bi se implantat mogao ukloniti. Primjena piezoelektričnog uređaja za uklanjanje implantata zbog selektivnog rezanja i dobre preglednosti radnog polja te preciznosti pokazala se kao dobra alternativa klasičnim tehnikama. (38)

U 2018. godini Antonello Maria Messina i suradnici prikazali su 10 slučajeva uspješnog kirurškog uklanjanja implantata pomoću piezoelektričnog uređaja. U studiju su uključeni slučajevi gdje su implantati bili uspješno oseointegrirani, ali je došlo do njihove frakture iz različitih razloga. Svim pacijentima je preoperativno propisan penicilinski antibiotik koji su uzimali od dana zahvata daljnjih 5 dana nakon zahvata kako bi se zbog opsežnosti zahvata spriječila infekcija rane. Prosječna dob pacijenata uključenih u studiju je 53.7 godina. Nakon odizanja mukoperiostalnog režnja korišteni su radni nastavci za piezoelektrični uređaj različitog oblika, veličine i zakrivljenosti kako bi se napravila osteotomija neophodna za uklanjanje implantata. Preporuka je uklanjanje započeti tanjim nastavcima i onda prema potrebi debljim nastavcima kako bi se inicijalno sačuvalo što više koštanog tkiva. Postepena kružna osteotomija radi se kako bi se uklonila kost uokolo implantata i time se on odvaja iz kontakta sa kosti. Piezo uređaj se koristi u „BONE“ snazi uređaja uz maksimalnu irigaciju ohlađenom fiziološkom otopinom kako bi se postigla maksimalna učinkovitost rada i hlađenja. Važno je raditi uz minimalni pritisak i napraviti kratke pauze čime se izbjegava zagrijavanje i oštećenje radnog nastavka te posljedično i termička oštećenja koštanog tkiva. Posebno je važno paziti na minimalnu invazivnost tako da je radni nastavak uvijek u kontaktu sa navojima implantata i uklanja samo uski dio kosti uz implantat koji je neophodan da bi se on mogao ukloniti. Nakon osteotomije implantat se jednostavno ukloni kirurškim kliještima i luksatorima. Slijedi

augmentacija mjesta gdje je uklonjen implantat i tu piezoelektrični uređaj omogućuje dovoljno vitalne kosti na mjestu preparacije da se stvore uvjeti za uspješnu koštanu augmentaciju. Prednost piezoelektričnog uređaja u navedenoj studiji pokazala se u minimalnoj invazivnosti i preciznosti te sigurnom radu u blizini meko tkivnih anatomskih struktura. Preciznom radu znatno pridonosi uski raspon oscilacija radnog nastavka te kavitacijski efekt koji u operativnom polju omogućuje hemostazu i dobru vidljivost. Od 10 pacijenata koji su uključeni u istraživanje niti kod jednog nije došlo do intraoperativnih i postoperativnih komplikacija. Neki autori kao nedostatke navode zagrijavanje nastavka i sporiji slabije učinkovit rad radnih nastavaka piezoelektričnog uređaja, posebno u kortikalnoj kosti. Poštivanjem pravila za rad i izvođenje postupka kružne osteotomije ovi nedostaci mogu se uspješno minimalizirati. Implantat koji je uspješno oseointegriran može podnijeti torziju veću od 90 N i iznad te vrijednosti dolazi do savijanja metala. Iz tog razloga važno je pravilnom osteotomijom kakvu piezoelektrični uređaj omogućuje osloboditi implantat iz kontakta s kosti kako bi se uz manje potrebne sile implantat uspješno uklonio.(39)



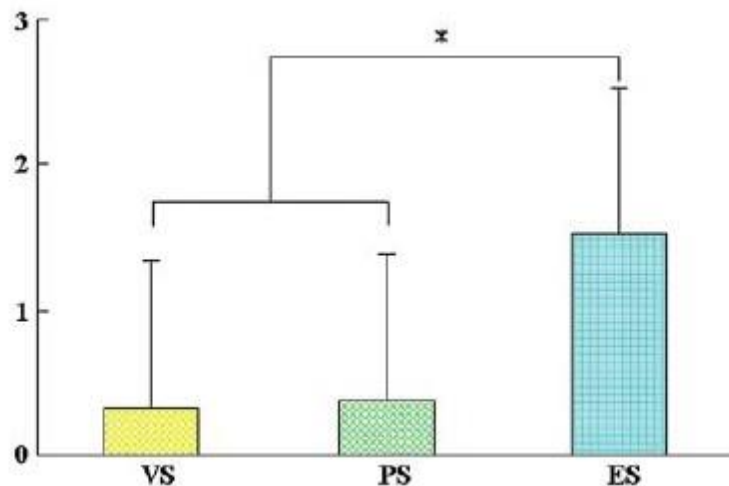
Slika 24. Prikaz kružne osteotomije (B) piezoelektričnim uređajem za uklanjanje implantata, izvađeni implantat (E) i uspješna augmentacija (G). Preuzeto s dopuštenjem autora: Antonello

Maria Messina

**6. PRIMJENA PIEZOELEKTRIČNOG UREĐAJA U TERAPIJI
PERIIMPLANTITISA**


Nakupljanje plaka i tvrdih zubnih naslaga na površini dentalnog implantata i suprastrukture dovodi do oštećenja prvotno mekih tkiva, a zatim i kosti oko implantata što daljnjim napredovanjem upale dovodi do periimplantitisa. Redovito samostalno održavanje oralne higijene i provođenje profesionalnih preventivnih postupaka u ordinaciji su ključni stupci kako bi se spriječila upala periimplantantnih tkiva. U slučaju nepridržavanja uputa o oralnoj higijeni i neredovitim profesionalnim postupcima čišćenja dolazi do pojave perimukozitisa i periimplantitisa. Različita istraživanja su pokazala da konvencionalni nastavci koji se koriste za uklanjanje tvrdih naslaga na zubima mogu oštetiti površinu implantata. Kako bi se oštećenja spriječila preporučeno je korištenje plastičnih i grafitnih kireta, gumenih polirera, četkica i pjeskara s prahom specijalne namjene subgingivnog pjeskarenja. Problem nemetalnih nastavaka pokazao se u slabijoj efikasnosti čišćenja, međutim razvojem materijala ovo svojstvo se uspjelo poboljšati. Piezoelektrični uređaji razvijeni za parodontno čišćenje čije vibracije i snaga rada su odgovarajući za uklanjanje tvrdih naslaga uz minimaliziranje oštećenja površine implantata. Različiti proizvođači u ponudi imaju specifične radne nastavke za piezoelektrični uređaj namijenjene profesionalnom čišćenju površine dentalnih implantata. Koriste se nastavci od različitih titanskih legura, plastike ili polietar eter ketona. Piezoelektrični uređaji koji se koriste u parodontologiji mogu biti specijalizirani za parodontno čišćenje ili integrirani kirurški s opcijom parodontološke upotrebe što se razlikuje između proizvođača i modela uređaja. (46)(48)

Hideyuki Kawashima i suradnici su 2007. godine objavili članak gdje su usporedili tri vrste nastavaka za piezoelektrični uređaj u pogledu efikasnosti uklanjanja naslaga i oštećenja površine abutmenta. Na 14 pacijenata kojima su prethodno ugrađeni dentalni implantati i postavljeni abutmenti napravljeno je 7 postupaka čišćenja s karbonskim radnim nastavkom, 7 s plastičnim i 7 s metalnim nastavkom te su abutmentni uklonjeni i analizirani pod elektronskim mikroskopom. Rezultati su pokazali da je kod sve tri vrste nastavaka plak i kamenac uspješno uklonjen i nije bilo razlika između skupina u pogledu efikasnosti čišćenja. Karbonski i plastični nastavci osigurali su očuvanje glatke površine abutmenta bez oštećenja, dok je u skupini gdje su korišteni metalni radni nastavci uočena hrapavost površine s utorima različite dubine. Zaključeno je da plastični i karbonski nastavci ne oštećuju površinu abutmenta i uspješno uklanjaju meke i tvrde naslage te se zaključno prema navedenoj studiji preporučuje njihovo korištenje. (47)



Slika 25. Usporedba hrapavosti površine nakon korištenja VS (karbonskog nastavka), PS (plastičnog nastavka), ES (metalnog nastavka) Preuzeto s dopuštenjem autora: Hideyuki Kawashima

Početne preporuke o parodontnom čišćenju bile su jednake za zube i implantate. Kasnija istraživanja pokazala su da pristup ne može biti jednak zbog specifične površine implantata i karakteristika titanske legure kao osnovne građe dentalnog implantata. Razvojem različitih radnih nastavaka za čišćenje pomoću piezoelektričnog uređaja osim efikasnosti uklanjanja naslaga sve više se isticala i važnost održavanja površine implantata intaktnom. Istraživanje koje su 2012. godine proveli O. Unursaikhan i suradnici u Koreji ispiti vali su različite nastavke za piezoelektrični uređaj i njihov učinak na titan. Korišten je piezoelektrični uređaj s metalnim radnim nastavkom namijenjen čišćenju površine implantata, konvencionalni nastavak na ultrazvučnom i piezoelektričnom uređaju te plastične ručne kirete. Za uzorak su korišteni titanski diskovi 5 mm promjera na kojima se kontrolirano simuliralo čišćenje površine te su zatim uzorci analizirani elektronskim mikroskopom. Rezultati su pokazali da korištenje plastične kirete i specijalnih metalnih nastavaka ne oštećuju titansku površinu dok su u skupini gdje su korišteni konvencionalni nastavci postojala oštećenja i hrapavost površine. Ovim istraživanjem pokazala se važnost korištenja novijih specijaliziranih nastavaka za piezoelektrični uređaj kako bi se spriječilo oštećenje površine implantata. Nedostatak rezultata ove studije je što uz očuvanje titanske površine u obzir nije uzeta efikasnost čišćenja površine implantata različitim nastavcima. (46)



Slika 26. Postupak testiranja nastavka na titanskom disku. Preuzeto s dopuštenjem autora:
Seong-Ho Choi

**7. PREDNOSTI PRIMJENE PIEZOELEKTRIČNOG UREĐAJA U DENTALNOJ
IMPLANTOLOGIJI**

Korištenje klasičnih dijamantnih i karbidnih svrdala za osteotomiju pogotovo u tvrdoj kortikalnoj kosti pokazuje problem manje preciznosti i smanjene taktilne osjetljivosti zbog potrebe za jačim pritiskom. Jači pritisak može dovesti do teže orijentacije operatera o dubini preparacije i ijatrogenog oštećenja anatomskih struktura. Posebno su opasna oštećenja rotirajućim svrdlima donjeg alveolarnog živca, krvnih žila i Schneiderove membrane što može dovesti do znatnih intraoperativnih i postoperativnih komplikacija. Makrovibracije koje nastaju korištenjem rotirajućih svrdala, kirurških pila ili dlijeta mogu biti neugodne za pacijenta te dovesti do poremećaja unutarnjeg uha i vrtoglavice. Primjenom piezoelektričnog uređaja u oralnoj kirurgiji i implantologiji primijetile su se prednosti njegovog korištenja u većini kirurških zahvata. Precizna frekvencija rada u uskom rasponu 27-32 kHz i oscilacije radnog nastavka 30-60 mikrometara omogućuju precizan i siguran rad uz dobar taktilni osjet bez potrebe za jačim manualnim pritiskom. (40)(41)

Usporedba izgleda osteotomije kod rada Lindermann svrdlom i radnim nastavkom piezoelektričnog uređaja moguća je elektronskim mikroskopom. Pregledom osteotomije elektronskim mikroskopom utvrđena je manja preciznost i veća trauma u kortikalnoj i spongioznoj kosti na mjestu gdje je korišteno Lindermann svrdlo. Posebno u spongioznoj kosti na mjestu osteotomije se pokazalo značajno manje koštanog debrisa u trabekularnim prostorima kad je korišten piezo uređaj. Manji udio koštanog debrisa je važan za bržu revaskularizaciju i cijeljenje koštanog tkiva. (41)

Uska frekvencija rada omogućuje poštedu mekotičnih anatomskih struktura što piezo uređaju daje veliku prednost u odnosu na klasične tehnike kod osteotomije u blizini važnih anatomskih struktura. Za rezanje mekog tkiva potrebna je frekvencija rada veća od 50 kHz zbog čega se piezo uređaj zbog znatno nižih frekvencija rada nalazi u sigurnoj zoni. Ova prednost poštede mekih tkiva osim u oralnoj kirurgiji uspješno se iskoristila i u drugim poljima medicine kao što je neurokirurgija, ortopedija i maksilofacijalna kirurgija. Time se omogućilo i manje iskusnom operateru da s umanjenim rizikom i visokom uspješnosti može izvesti kirurške zahvate u blizini važnih anatomskih struktura. Istraživajući fizikalne i biološke učinke piezoelektriciteta otkrio se kavitacijski efekt koji se pojavljuje prilikom rada ultrazvučnog uređaja u vlažnom mediju. Dolazi do razlike u tlaku između letećih čestica vode i medija te posljedičnih implozija na mjestu primjene. Klinički je ova pojava prednost u pogledu hemostaze, čistoće i preglednosti radnog polja. Zbog implozija čestica na mjestu rada gotovo u potpunosti se zaustavlja sitno kapilarno krvarenje i čisti koštani debris čime je bolja vidljivost na mjestu osteotomije i povećana preciznost rada. Mikrobiološka istraživanja su pokazala da kavitacijski efekt ima i

antibakterijsko djelovanje zbog razbijanja bakterijske stjenke i posljedično uništavanja bakterijskih stanica. Ovaj učinak povećava uspjeh zahvata i smanjuje rizik od postoperativnih infekcija. Prilikom rada piezoelektričnog uređaja stvara se aerosol irigacijskom tekućinom, za razliku od konvencionalnih uređaja gdje je hlađenje na principu zračnog spreja. Ovim svojstvom piezo uređaja smanjuje se rizik od intraoperativnog stvaranja emfizema u okolnom tkivu. (40)(41)(49)

Istraživanjem koje su proveli Jonatas Calderia Esteves i suradnici na štakorima ispitivali su cijeljenje koštanog tkiva 3, 7, 14, 30 i 60 dana nakon osteotomije piezoelektričnim radnim nastavcima i klasičnim svrdlima. Preparacije su napravljene u potkoljencičnoj kosti 2 mm promjera te su uzorci nakon eutanazije životinja u vremenskim razmacima iskorišteni za histološka, imunohistokemijska i molekularna ispitivanja. Sedam dana nakon zahvata u oba uzorka ugrušak se postepeno zamjenjivao gustim vezivnim tkivom, a 14. dan nakon osteotomije stvarala se nova kost s tankim trabekulama. U uzorcima 30. dana veći je stupanj formacije novostvorenog koštanog tkiva bio u skupini gdje je korišten piezoelektrični uređaj. Međutim u uzorcima 60. dana nakon zahvata razlika nije bila vidljiva i u obje skupine je uočena potpuno stvorena lamelarna kost bez razlike u kvantiteti i kvaliteti novo stvorene kosti. Slična istraživanja ovome pokazala su da primjena ultrazvučnih uređaja povoljno djeluje na stvaranje kosti i ubrzava cijeljenje. Za daljnju potvrdu ovog učinka potrebna su opsežnija histološka istraživanja na ljudima.(41)

U većini istraživanja subjektivni dojam operatera o korištenju piezoelektričnog uređaja je bio povoljan. Dobar manualni osjet prilikom rada i mikrovibracije navode se kao prednosti u radu koje olakšavaju izvođenje zahvata i povećavaju preciznost osteotomije. Ovo svojstvo uređaju daje uska amplituda pokreta radnog nastavka 20-200 μm horizontalno i 20-60 μm vertikalno te mogućnost prilagodbe snage rada uređaja ovisno o indikaciji i tvrdoći kosti. Subjektivni dojam pacijenata u većini istraživanja je također povoljan zbog izostanka makrovibracija i grubog rada rotirajućih svrdala, pila i dlijeta. Smanjena intraoperativna trauma umanjuje stres za pacijenta te poboljšava subjektivni dojam o zahvatu nakon završetka. Istraživanja koja su uključivala operativno vađenja umnjaka pokazala su značajno manji postoperativni edem i bol kod korištenja piezoelektričnog uređaja u usporedbi s klasičnim rotirajućim svrdlima. Ova svojstva smanjene traume, manjeg edema i bržeg cijeljenja rane mogu se pravilnim radom s uređajem iskoristiti i u pripremnim implantološkim zahvatima. (41)

Prednosti korištenja piezoelektričnog uređaja u dentalnoj implantologiji pokazale su se u svim prethodno navedenim svojstvima i to su potvrdile različite znanstvene studije. Pregledom literature nalazi se nedostatak u pogledu opsežnosti studija i za potpuniju ocjenu potreban je veći broj istraživanja na većem broju ispitanika u realnim kliničkim uvjetima.

8. NEDOSTACI PRIMJENE PIEZOELEKTRIČNOG UREĐAJA U DENTALNOJ IMPLANTOLOGIJI

Unatoč stalnom napretku razvoja piezoelektričnog uređaja postoje određeni nedostaci u kliničkoj primjeni kao što su sljedeće navedeni:

- Ne postoji jedinstvena preporuka za primjenu kod pacijenata sa srčanim elektrostimulatorom.
- Inicijalno visok trošak uređaja i radnih nastavaka.
- Trošak održavanja uređaja .
- Duže vrijeme potrebno za izvođenje zahvata.
- Potrebno vrijeme za učenje i postizanje iskustva u specifičnom načinu rada piezoelektričnog uređaja.
- Porast temperature u tkivu.

In Vitro studija koju su proveli Gonzalo Gomez i suradnici prikazala je utjecaj piezoelektričnog uređaja od četiri proizvođača na tri vrste srčanih elektrostimulatora koji se najčešće koriste. Različiti izvori elektromagnetskih sila ili ionizirajuća zračenja mogu uzrokovati pogrešno prepoznavanje srčanih impulsa od strane pacemaker uređaja. U navedenoj In Vitro studiji radni nastavci su aktivirani u fiziološkoj otopini na različitim udaljenostima od elektrostimulatora te se pratila električna aktivnost. Unatoč primjeni radnog nastavka u neposrednoj blizini elektrostimulatora niti jedan piezoelektrični uređaj nije doveo do trajnog poremećaja rada srčanog uređaja. Do interferencije u odašiljanju impulsa došlo je jedino kod direktnog kontakta piezo uređaja i srčanog elektrostimulatora. Autori navode da je vjerojatnost takve interferencije teško moguća kod oralne primjene piezoelektričnog uređaja zbog udaljenosti 25 -35 cm između usne šupljine i srca te izolacijskog djelovanja tkiva. Preporuka je ukoliko je potrebno savjetovati se individualno s kardiologom koji je upoznat sa zdravstvenim stanjem kardiološkog pacijenta kojem se planira zahvat piezoelektričnim uređajem. (44)

Cijena piezoelektričnog uređaja prvih nekoliko godina od početka šire kliničke primjene bila je znatno veća u odnosu na klasične fiziodispenzere. Većim brojem proizvođača i širim rasponom ponude došlo je do znatne korekcije cijene. Razlika u većem financijskom trošku piezoelektričnog uređaja je zasigurno u radnim nastavcima. Veliki broj specifičnih nastavaka koji se najčešće prodaju zasebno ili u manjim setovima znatno povećava konačni trošak kupovine i održavanja piezoelektričnog uređaja. Čestom upotrebom radnih nastavaka dolazi do njihovog trošenja i smanjene efikasnosti rada, a može se dogoditi i puknuće dijela radnog nastavka. U svrhu održavanja efikasnosti rada nastavke je potrebno redovito mijenjati novima što je također bitan čimbenik ukupnog financijskog troška.(45)

Jedan od glavnih nedostataka piezoelektričnog uređaja u različitim istraživanjima je slabija efikasnost rada i sporiji rad u odnosu na konvencionalne rotirajuće instrumente. Ova razlika u brzini rada posebno je vidljiva u kortikalnoj kosti gdje je piezoelektrični uređaj značajno manje efikasan u odnosu na rotirajuća svrdla. Brzina rada ovisi djelomično o iskustvu operatera u radu s piezoelektričnim uređajem međutim nekoliko istraživanja koja su uspoređivala brzinu rada piezoelektričnim uređajem i konvencionalnim svrdlima pokazala su da je piezo uređaj sporiji 3-4 puta. Istraživanjem koje je proveo Stefano Sivoletta usporedio je piezoelektrični uređaj i konvencionalni uređaj kod vađenja donjih umnjaka. Osteotomija kod korištenja piezo uređaja u prosjeku je bila duža 9.4 minute u odnosu na rotirajuća svrdla. (45)

Krivulja učenja i postizanja iskustva u radu s piezoelektričnim uređajem može biti spora i frustrirajuća i kod kirurga koji imaju znatnog znanja i iskustva s konvencionalnim uređajima i instrumentima za osteotomiju. Zbog mikrovibracija manualni osjet i pritisak prilikom rada s piezo uređajem znatno se razlikuje u odnosu na konvencionalne uređaje. Prejak pritisak onemogućiti će mikrovibracije i dodatno smanjiti efikasnost radnog nastavka i usporiti osteotomiju. Neiskusni operater može prejakim pritiskom dovesti do zagrijavanja nastavka i oštećenja tkiva ili do puknuća radnog nastavka. Važna je odgovarajuća edukacija i operativno iskustvo kako bi se u potpunosti iskoristile prednosti rada s piezoelektričnim uređajem.(45)

Brojna istraživanja pokazala su da postoji porast temperature u koštanom tkivu prilikom osteotomije piezoelektričnim uređajem. Studija koju su 2012. godine proveli S. Schutz i suradnici prikazala je porast temperature u In vitro uvjetima kod osteotomije piezoelektričnim uređajem. Rezultati ove studije su pokazali da prilikom korištenja tanjih nastavaka dolazi do manjeg porasta temperature u odnosu na deblje radne nastavke. Prilikom svih probnih osteotomija korištena je maksimalna irigacija te se ispitalo utječe li temperatura irigacijske otopine na zagrijavanje nastavka. Pokazalo se da stupanj ohlađenosti irigacijske otopine minimalno utječe na temperaturu radnog nastavka, ali ubrzava hlađenje koštanog tkiva na mjestu rada. Unatoč zabilježenom porastu temperature prilikom osteotomije, niti u jednom uzorku temperatura nije prešla 47 ° C u trajanju dužem od 1 minute čime su izbjegnuta ireverzibilna termička oštećenja. Sličnu studiju proveli su Luca Lamazza i suradnici 2016. godine u kojoj su usporedili utjecaj debljine kortikalne kosti na porast temperature prilikom simulacije preparacije ležišta implantata piezoelektričnim uređajem u goveđoj kosti. Srednji porast temperature bio je veći u uzorcima koji su bili pretežno kortikalni u odnosu na uzorke gdje je bio veći udio spongiozne kosti. Na osnovu ovih i sličnih istraživanja zaključuje se da se porast temperature kao nedostatak rada s piezoelektričnim uređajem može minimalizirati

pravilnim radom bez pritiska i odgovarajućim pauzama u radu te korištenjem dovoljne količine ohlađene irigacijske tekućine. Glavni problem ostaje potencijalni porast temperature u debeloj tvrdoj kortikalnoj kosti gdje treba biti posebno oprezan.(42)(43)

9. RASPRAVA

Istraživanje piezoelektričnog efekta započelo je još u 19. stoljeću bez prvotno jasne pretpostavke o mogućnostima budućeg korištenja u medicini. Prvi veliki korak napravili su braća Curie 1880. godine kad su objasnili pojavu piezoelektriciteta i time postavili osnove za razvoj piezoelektričnog uređaja. Istraživali su pojavu da pri titranju elemenata napravljenih od keramičkih materijala dolazi do stvaranja električne struje. Nekoliko godina kasnije je znanstvenik Lippmann prikazao obrnutu pojavu da pri djelovanju električne struje na keramičke elemente dolazi do njihove cikličke deformacije i stvaranja nove energije. Prošlo je nekoliko desetljeća do pokušaja primjene piezoelektriciteta u medicini ponajprije zbog tadašnjih medicinskih učenja koja su se zasnivala na klasičnim makromehaničkim kirurškim postupcima. Početno korištenje piezoelektričnog uređaja uglavnom je bilo u sklopu pojedinih istraživanja bez prave kliničke primjene. Redovna klinička primjena započinje tek na samom kraju 20. stoljeća kad talijanski znanstvenik i kliničar Tomaso Vercellotti objavljuje prvu kliničku studiju o primjeni piezoelektričnog uređaja u oralnoj kirurgiji. Vercellotti je značajno doprinio unapređenju primjene piezoelektričnog uređaja, njegovoj popularizaciji i daljnjoj edukaciji kliničara. Prve primjene uređaja su bile u zahvatima kirurškog vađenja umnjaka, lateralnom pristupu podizanja maksilarnog sinusa i horizontalnom širenju alveolarnog grebena. Zbog prednosti u kliničkom radu brzo se prepoznala mogućnost primjene piezoelektričnog uređaja u neurokirurgiji, ortopediji i maksilofacijalnoj kirurgiji. (1)(2)

Glavna prednost u odnosu na konvencionalne tehnike pokazala se kroz efikasan rad u tvrdim tkivima uz maskimalnu poštedu mekih tkiva što je omogućilo sigurnije izvođenje zahvata. Karakteristika rada piezoelektričnog uređaja specifične frekvencije 27-30 kHz omogućuje precizno i sigurno izvođenje kirurških zahvata u blizini važnih mekotkivnih anatomskih struktura. Frekvencija rada uređaja i uska amplituda pokreta radnog nastavka čine zahvat ugodnijim za pacijenta jer izostaju makromehaničke vibracije čime se umanjuje intraoperativni stres što su potvrdile različite studije ponajviše u najčešće traumatskim zahvatima vađenja umnjaka. Nedostaci primjene piezoelektričnog uređaja su ponajprije mogućnost porasta temperature i posljedično oštećenje koštanog tkiva, slabija efikasnost rada u tvrdoj kosti i sporiji rad u odnosu na konvencionalne tehnike. Određeni nedostaci kao što je duže vrijeme potrebno za rad i porast temperature mogu se umanjiti poštivanjem pravila rada te stjecanjem potrebnog iskustva u radu s piezoelektričnim uređajem. Studije su pokazale da je krivulja učenja rada s piezoelektričnim uređajem produžena i potrebno je više vremena za stjecanje iskustva u radu i za kliničare koji već imaju znatnog iskustva u konvencionalnoj oralnoj kirurgiji. Uzrok tome je specifični ultrazvučni rad piezoelektričnog uređaja i potreba blagog rada uz manualni pritisak

koji ne prelazi 150 grama. Zbog relativno nove tehnologije većina istraživanja vezana uz piezoelektrični uređaj ograničena je brojem ispitanika i nedostaju raznovrsne opsežne kliničke studije s velikom brojem ispitanika čime bi se dobila preciznija slika prema različitim kategorijama ispitivanja. Unatoč širokom rasponu indikacija i određenim prednostima u radu piezoelektrični uređaj još nije u širokoj svakodnevnoj kliničkoj upotrebi već se smatra alternativom konvencionalnim rotirajućim instrumentima. Svoju primjenu u dentalnoj implantologiji nalazi kod zahtjevnijih zahvata gdje u slučaju korištenja konvencionalnih svrdala postoji povećana opasnost oštećenja važnih anatomskih struktura. Navedeno se odnosi na podizanje dna maksilarnog sinusa i potencijalno oštećenje Schneiderove membrane i krvnih žila te zahvate u donjoj čeljusti gdje postoji opasnost oštećenja donjeg alveolarnog živca. Svojstva piezoelektričnog uređaja omogućuju sigurno izvođenje navedenih zahvata što smanjuje intraoperativne komplikacije i povećava uspješnost zahvata. Ovo je posebno važno u pripremnim implantološkim zahvatima kako bi se poboljšala predvidljivost i sigurnost zahvata. Zahvati u modernoj implantologiji gdje piezo uređaj nalazi svoju primjenu su: eksterni i interni sinus lift, split crest tehnika, distrakcijska osteogeneza, laterizacija donjeg alveolarnog živca, atraumatska ekstrakcija zuba, preparacija koštanih blokova i preparacija ležišta za implantat.(1)(3)

Brojne studije pokazale su povoljan učinak piezoelektričnog uređaja kod preparacije ležišta implantata i povoljan učinak na oseointegraciju implantata. Precizan rad i očuvanje vitalnog koštanog tkiva stvara uvjete za pravilnu postavu implantata u željenu poziciju i uspješno cijeljenje periimplantantnog koštanog tkiva. Uska amplituda pokreta radnog nastavka omogućuje precizno pozicioniranje nastavka na alveolarnom grebenu kod inicijalne preparacije ležišta. Time se omogućuje pravilan smjer preparacije što je važan korak za pravilno pozicioniranje implantata i konačnu uspješnost zahvata. Oprez je potreban zbog opasnosti od termičkog oštećenja kosti u slučaju nepravilnog rada i nedovoljne irigacije. Termička oštećenja na mjestu preparacije poništavaju sve prednosti i povoljno djelovanje preparacije piezo uređaja na oseointegraciju. Problem predstavlja debela kortikalna kost zbog slabije efikasnosti mikrovibracija piezoelektričnog uređaja u tvrdoj kosti zbog čega neki autori preporučuju posebno u donjoj čeljusti u slučaju deblje kortikalne kosti kombinaciju klasičnih rotirajućih svrdala i piezoelektričnih nastavaka. Stjecanjem iskustva u radu s piezoelektričnim uređajem i poštivanjem taktalnog pritiska pri radu efikasnost u preparaciji ležišta za implantat može se poboljšati. Svojstva i prednosti piezoelektričnog uređaja prikazani su u više studija koje potvrđuju njegovo uspješno korištenje u pripremnim predimplantološkim zahvatima i samoj

preparaciji ležišta za dentalne implantate. Kako bi se dobila potpunija preglednost prednosti i nedostataka primjene piezoelektričnog uređaja u dentalnoj implantologiji potreban je veći broj opsežnih kliničkih istraživanja s većim brojem uzoraka i karakteristika koje se ispituju. (3)(5)

10. ZAKLJUČAK

Različita istraživanja u In vitro i kliničkim uvjetima prikazala su mogućnosti i ograničenja piezoelektričnog uređaja u implantološkim operativnim zahvatima. Problem većine istraživanja posebno kliničkih pokazao se u manjem broju ispitanika što je nedovoljno da bi se dobila točnija i obuhvatnija informacija o kliničkim mogućnostima i ograničenjima. Vercellotti je krajem 20. stoljeća prvi pokrenuo pravu kliničku primjenu piezo uređaja i time znatno pridonio razvoju oralne kirurgije i implantologije. Ubrzo nakon početne oralnokirurške primjene iskorištene su prednosti rada piezo uređaja u neurokirurgiji, otorinolaringologiji i maksilofacijalnoj kirurgiji. Primjenom uređaja koji omogućuje siguran rad uz dobru preglednost operativnog mjesta u blizini važnih anatomskih struktura omogućeno je sigurnije izvođenje zahvata i jednostavniji rad. Tehnologija je omogućila i manje iskusnom kliničaru sigurno i precizno izvođenje kirurških zahvata. Pripremni kirurški zahvati u dentalnoj implantologiji glavno su područje gdje je najviše istraživano korištenje piezoelektričnog uređaja, a i klinička je važnost zbog čestog izvođenja takvih zahvata u blizini važnih mekotkivnih struktura. Preparacija ležišta za postavljanje implantata piezoelektričnim uređajem prema brojnim istraživanjima pokazala se vrlo uspješna uz očuvanje vitaliteta kosti i povoljno djelovanje na oseointegraciju implantata. Određeni nedostaci su se pokazali kroz godine primjene piezo uređaja u postupcima osteotomije kao što su sporije vrijeme rada i potencijalno zagrijavanje tkiva. Utjecaj ovih nedostataka na praktičnu primjenu može se umanjiti poštivanjem uputa za pravilan rad te odgovarajućom edukacijom. Daljnjim razvojem piezoelektričnog uređaja i tehnika primjene zasigurno će se nastojati djelomično ili potpuno ukloniti određene nedostatke. Sagledavajući brojna istraživanja može se zaključiti da piezoelektrični uređaj zasigurno pripada u područje moderne implantologije i opravdano se može smatrati odgovarajućom alternativom konvencionalnim tehnikama.

11. LITERATURA

1. Panicker Kishan Reddy, Bipin Anuroopa, Pudukulangara S., Nalini. Piezosurgery in Dentistry: A Versatile Tool In Bone Management. *J Dent Sci.* 2019. Mar 27; 32-37.
2. Stefan Stubinger, Andres Stricker, Britt-Isabelle Berg, Piezosurgery in implant dentistry. *Clin Cosmet Investig Dent.* 2015. Nov 11; 115-124.
3. Mathai Thomas, Uttam Akula, Kranti K. R. Ealla, Nirosha Gajjada, Piezosurgery: A Boon for Modern Periodontics. *J Int Soc Prevent Communit Dent.* 2017. Feb 27; 7:1-7.
4. Markus Schlee, Marius Steigmann, Emanuel Batu, Arun K. Garg. Piezosurgery: Basics and Possibilities. *Implant Dent.* 2006 Dec. 15; 15(4):334-40
5. Esha Agarwal, Sujata Surendra Masamatti, Ashish Kumar. Escalating role of piezosurgery in dental therapeutics. *J Clin Diagn Res.* 2014. Oct 8; 8(10):08-11
6. Cassiano Costa, Silva Pereira , Walter Cristiano Gealh, Lamis Meorin-Nogueira, Idelmo Rangel Garcia-Júnior, Roberta Okamoto. Piezosurgery applied to implant dentistry: clinical and biological aspects. *J Oral Implantol.* 2014. Jul; 401-408.
7. Jiyuan Liu, Chengge Hua, Jian Pan, Bo Han, Xiufa Tang. Piezosurgery vs conventional rotary instrument in the third molar surgery: A systematic review and meta-analysis of randomized controlled trials. *J Dent Sci.* 2016. Jul.22; 13(4):342-349.
8. Lydia N. Melek, Marwa G. Noureldin. Comparative evaluation of piezotome versus periotome extractions of non-restorable endodontically treated teeth: A randomized clinical trial. *Future Dent. J.* 2021. Mar 8; 1-5.
9. Jung RE, Ioannidis A, Hämmerle CHF, Thoma DS. Alveolar ridge preservation in the esthetic zone. *Periodontol.* 2000. 2018. Jun. 77(1):165-175
10. Alessandro Moro, Giulio Gasparini, Enrico Foresta, Gianmarco Saponaro, Marco Falchi, Lorenzo Cardarelli et al. Alveolar Ridge Split Technique Using Piezosurgery with Specially Designed Tips. *BioMed Res. Int.* 2017. Jan 29; 1-8.
11. G. Pavlíkova', R. Foltá'n, M. Horká', T. Hanzelka, H. Borunská', J. Šedy'. Piezosurgery in oral and maxillofacial surgery. *Int. J. Oral Maxillofac. Surg.* 2011; 19. Dec 451–457
12. Stig Hansson, Anders Halldin. Alveolar ridge resorption after tooth extraction: A consequence of a fundamental principle of bone physiology. *Dent Biomech.* 2012. Aug. 16; 1-8.
13. Jacek Matys, Rafal Fliieger, Marzena Dominiak. Assessment of Temperature Rise and Time of Alveolar Ridge Splitting by Means of Er:YAG Laser, Piezosurgery, and Surgical Saw: An Ex Vivo Study. *Biomed. Res. Int.* 10. Nov. 2016. 4:965–975.
14. Alice Engel Naves Freire, Thaisa Macedo Iunes Carrera, Larissa Santana Rodriguez, Marina Lara de Carli, Aires Pereira Filho et al. Piezoelectric Surgery in the Inferior Alveolar

- Nerve Lateralization With Simultaneous Implant Placement: A Case Report. *Implant Dent.* 2019. Feb. 28; (1):86-90 .
15. Gabriel Leonardo Magrin, Eder Alberto Sigua-Rodriguez, Douglas Rangel Goulart and Luciana Asprino. Piezosurgery in Bone Augmentation Procedures Previous to Dental Implant Surgery: A Review of the Literature. *Open Dent. J.* 2015. Dec 22; 426-430.
 16. Gabriele Rosano, Silvio Taschieri, Tommaso Weinstein, Jean-Francois Gaudy, Massimo Del Fabbro. Maxillary sinus vascular anatomy and its relation to sinus lift surgery. *Clin. Oral Impl. Res.* 2011. Jul 10; 77-715.
 17. Shalu Chandna Bathla, Ramesh Ram Fry, Komal Majumdar. Maxillary sinus augmentation. *J Indian Soc Periodontol.* 2018. Nov 1; 468-473.
 18. Nicholas J Toscano , Dan Holtzclaw, Paul S Rosen. The effect of piezoelectric use on open sinus lift perforation: a retrospective evaluation of 56 consecutively treated cases from private practices. *J Periodontol.* 2010. Jan.; 81(1):167-71.
 19. L. Barbera, Emrah Mat, M. Ahmed. Sinus Lift Procedure and Immediate Implant Placing: A Piezo-Surgery and Platelet Rich Plasma Approach: A Case Report. *Otolaryngol (Sunnyvale)* Dec. 2017. Vol 7(6): 335
 20. Corinne Jordi , Khaled Mukaddam, Jörg Thomas Lambrecht, Sebastian Kühl. Membrane perforation rate in lateral maxillary sinus floor augmentation using conventional rotating instruments and piezoelectric device a meta-analysis. *Int J Implant Dent.* 2018. Jan 29; 4(1):3.
 21. Cagri Delilbasi,, Gokhan Gurler. Comparison of Piezosurgery and Conventional Rotative Instruments in Direct Sinus Lifting. *Impl. Dent.* 2013. 662-665.
 22. Claudio Stacchi, Teresa Lombardi, Paolo Cusimano, Federico Berton, Floriana Lauritano, Gabriele Cervino. Bone Scrapers Versus Piezoelectric Surgery in the Lateral Antrostomy for Sinus Floor Elevation.. *J Craniofac Surg.* 2017. Jul. 28; 28(5):1191–1196
 23. Ajay Vikram Singh. *Clinical Implantology.* 1. izdanje. 2013. New Delhi. Elsevier.
 24. Aruna Wimalarathna. Indirect Sinus Lift: An Overview of Different Techniques. *Biomed J Sci & Tech Res.* 2021. 26101-26104.
 25. Keuhl S, Kirmeier R, Platzner S, Bianco N, Jakse N, Payer M. Transcrestal maxillary sinus augmentation: Summers' versus a piezoelectric technique – an experimental cadaver study. *Clin. Oral Impl. Res.* 27, 2016, 126–129.
 26. D. Baldi, M. Menini, F. Pera, G. Ravera, P. Pera: Sinus floor elevation using osteotomes or piezoelectric surgery. *Int. J. Oral Maxillofac. Surg.* 2011. Feb 25; 40: 497–503.

27. Hanser T., Doliveux R. MicroSaw and piezosurgery in harvesting mandibular bone blocks from the retromolar region: a randomized split-mouth prospective clinical trial. *Int J Oral Maxillofac Implants*. 2018. Mar; 33(2):365-372.
28. Claudio Stacchi, Federico Berton, Gianluca Turco, Maurizio Franco, Chiara Ottavia Navarra, Francesca Andolsek. Micromorphometric analysis of bone blocks harvested with eight different ultrasonic and sonic devices for osseous surgery. *J Cranio maxillofac Surg*. 2016. Sep; 1143-1151.
29. Pekovits K, Wildburger A, Payer M, Hutter H, Jakse N, Dohr G. et al. Evaluation of graft cell viability-efficacy of piezoelectric versus manual bone scraper technique. *J Oral Maxillofac Surg*. Jan. 2012. 70(1):154–162.
30. Serhat Yalcin, Melike Ordulu, Yusuf Emes, Hasim Gur, Irem Aktas, Cem Caniklioglu. Alveolar Distraction Osteogenesis Before Placement of Dental Implants. *Implant Dent*. 2006. April; 15:48–52.
31. Adi Rachmiel, Dekel Shilo, Dror Aizenbud, Omri Emodi. Vertical Alveolar Distraction Osteogenesis of the Atrophic Posterior Mandible Before Dental Implant Insertion. *J Oral Maxillofac Surg*. 2017. Jun; 75(6):1164-1175
32. Hyun-Jin Lee, Mi-Ra Ahn, Dong-Seok Sohn. Piezoelectric distraction osteogenesis in the atrophic maxillary anterior area: a case report. *Implant. Dent*. 2007. Sep. 227-234.
33. Alberto González-García, Márcio Diniz-Freitas, Abel García-García. Piezoelectric and Conventional Osteotomy in Alveolar Distraction Osteogenesis in a Series of 17 Patients. *Int J Oral Maxillofac Implants*. 2008. Sep; 23(5):891-6.
34. Michele Maglione, Lorenzo Bevilacqua, Federica Dotto, Fulvia Costantinides, Felice Lorusso, Antonio Scarano. Observational Study on the Preparation of the Implant Site with Piezosurgery vs. Drill: Comparison between the Two Methods in terms of Postoperative Pain, Surgical Times, and Operational Advantages. *Biomed. Res. Int*. 2019. Sept 29; 1-6.
35. Tomaso Vercellotti, Claudio Stacchi, Crescenzo Russo, Alberto Rebaudi, Giampaolo Vincenzi, Umberto Pratella. Ultrasonic implant site preparation using piezosurgery: a multicenter case series study analyzing 3,579 implants with a 1- to 3-year follow-up. *Int J Periodontics Restorative Dent*. 2014. Feb; 34(1):11-8.
36. Marcelo Sirolli, Carlos Eduardo Secco Mafra, Rodrigo Albuquerque Basílio dos Santos, Luciana Saraiva, Marinella Holzhausen, João Batista César Neto. Influence of Piezosurgery on Bone Healing around Titanium Implants: A Histological Study in Rats. *Rats. Braz Dent J*. 2016 May-Jun; 27(3):278-83.

37. Momen A Atieh 1, Nabeel H M Alsabeeha 2, Andrew Tawse-Smith 1, Warwick J Duncan. Piezoelectric versus conventional implant site preparation: A systematic review and meta-analysis. *Clin Implant Dent Relat Res*. 2018. Apr; 261-270.
38. Alex Solderer, Adrian Al-Jazrawi, Philipp Sahrman, Ronald Jung, Thomas Attin, Patrick R. Schmidlin. Removal of failed dental implants revisited: Questions and answers. *Clin Exp Dent Res*. 2019. Aug 21;5(6):712-724.
39. Antonello Maria Messina, Luca Marini, Ettore Marini. A Step-By-Step Technique for the Piezosurgical Removal of Fractured Implants. *J Craniofac Surg*. 2018 Nov;29(8):2116-2118.
40. Troedhan Angelo, Ziad Tarek Mahmoud. Is Piezoelectric Surgery the New Gold-Standard in Oral Surgery and Implantology. *Smile Dental Journal*. 2016. Dec; 11(4):13-27.
41. Ito A., Lupo G., Carotenuto A., Filipi M., Cocozza E., Marra A. Benefits of piezoelectric surgery in oral and maxillofacial surgery. Review of literature. *Minerva Stomatol*. 2012. May;61(5):213-24.
42. Jacek Matys, Rafał Flieger, Marzena Dominiak. Assessment of Temperature Rise and Time of Alveolar Ridge Splitting by Means of Er:YAG Laser, Piezosurgery, and Surgical Saw: An Ex Vivo Study. *Biomed Res Int*. 2016; 1-8.
43. S. Schutz, J. Egger, S. Kuhl, A. Filippi, J. Th. Lambrecht. Intraosseous temperature changes during the use of piezosurgical inserts in vitro. *Int. J. Oral Maxillofac. Surg*. 2012; 41: 1338–1343.
44. Gonzalo Gomez, Fernando Jara, Baltasar Sanchez, Miguel Roig, Fernando Duran-Sindreu. Effects of Piezoelectric Units on Pacemaker Function: An In Vitro Study. *J. Endo*. 2013. Oct; 1296-1299.
45. Renapurkar S., Nagamalla S. Piezosurgery in Oral and Maxillofacial Surgery. In: Bonanthaya K., Panneerselvam E., Manuel S., Kumar V.V., Rai A. *Oral and Maxillofacial Surgery for the Clinician*. Singapore. Springer. 2021.
46. Lee Jung Seok, Jae-Kook Cha, Jung-Chul Park. Comparative evaluation of roughness of titanium surfaces treated by different hygiene instruments. *J Periodontal Implant Sci*. 2012 Jun;42(3):88-94.
47. Hideyuki Kawashima, Shuichi Sato, Mamoru Kishida, Hiroaki Yagi, Kazuma Matsumoto, Koichi Ito. Treatment of Titanium Dental Implants With Three Piezoelectric Ultrasonic Scalers: An In Vivo Study. *J Periodontol*. 2007. Sep; 1689-1696.
48. Michael Newman, Henry Takei, Perry Klokkevold, Fermin Carranza. *Carranza's Clinical Periodontology*. June 13. 2014. New Delhi. Elsevier.

49. Bhagat M, Tapashetti R, Fatima G et.al. Piezosurgery in periodontics. Gal Int J Health Sci Res. 2020; 5(1): 121-129
50. Lobna Abdel AzizAly, Piezoelectric surgery: Applications in oral & maxillofacial surgery, Fut. Dent. J. 2018; 4:105-111
51. Vidhya G, Nesappan T. A piezoelectric surgery for direct sinus lift with immediate implant placement. J Dent Implant. 2016. Jun; 6:79-84

12. ŽIVOTOPIS

Luka Mirković rođen je 5. svibnja 1992. godine u Puli gdje završava osnovnoškolsko obrazovanje i srednju medicinsku školu. Studij dentalne medicine upisuje na Medicinskom fakultetu u Rijeci 2011. godine i završava ga s odličnim uspjehom 2017. godine. Tijekom studija dobitnik je četiri Dekanove nagrade za izvrsnost te nakon završne godine studija dobiva priznanje KBC-a Rijeka za najboljeg studenta u kliničkim predmetima. Nakon završetka studija nastavlja stručne edukacije iz više područja dentalne medicine u Hrvatskoj i inozemstvu. Godine 2020. upisuje poslijediplomski specijalistički studij Dentalna implantologija na Stomatološkom fakultetu u Zagrebu. Trenutno je zaposlen u privatnoj ordinaciji dentalne medicine u Puli.