

Važnost komunikacije u fiksno protetskoj terapiji

Mesarek, Lana

Master's thesis / Diplomski rad

2016

Degree Grantor / Ustanova koja je dodijelila akademski / stručni stupanj: **University of Zagreb, School of Dental Medicine / Sveučilište u Zagrebu, Stomatološki fakultet**

Permanent link / Trajna poveznica: <https://um.nsk.hr/um:nbn:hr:127:527366>

Rights / Prava: [Attribution-NonCommercial-NoDerivs 3.0 Unported](#)

Download date / Datum preuzimanja: **2021-09-22**



Repository / Repozitorij:

[University of Zagreb School of Dental Medicine
Repository](#)



STOMATOLOŠKI FAKULTET
SVEUČILIŠTA U ZAGREBU

Lana Mesarek

**VAŽNOST KOMUNIKACIJE U
FIKSNOPROTETSKOJ TERAPIJI**

DIPLOMSKI RAD

Zagreb, srpanj 2016.

Diplomski rad je ostvaren na Zavodu za fiksnu protetiku Stomatološkog fakulteta Sveučilišta u Zagrebu.

Voditelj rada: doc.dr.sc. Andreja Carek, Zavod za fiksnu protetiku Stomatološkog fakulteta Sveučilišta u Zagrebu.

Lektor hrvatskog jezika: Marija Šarić, mag. educ. philol. croat.

Lektor engleskog jezika: Iva Gugo, mag. educ. philol. angl. et germ.

Diplomski rad sadrži:

38 stranica

19 slika

1 CD

*Posebno zahvaljujem mentorici doc.dr.sc. Andreji Carek na velikoj pomoći
tijekom izrade ovog rada i nesebičnom pružanju znanja tijekom cijelog studija.*

*Hvala svim mojim kolegama koji su bili uz mene ovih godina studiranja i učinili
mi ih posebnim.*

Zahvaljujem obitelji na podršci i strpljenju.

SADRŽAJ

1. UVOD.....	1
2. SVRHA RADA.....	4
3. KOMUNIKACIJA U DENTALNOJ MEDICINI	5
3.1. KOMUNIKACIJA DOKTORA DENTALNE MEDICINE S PACIJENTOM	6
3.1.1. Interpersonalna komunikacija	6
3.1.2. Važnost komunikacije.....	7
3.1.3. Modeli komunikacije između doktora dentalne medicine i pacijenta....	8
3.1.4. Ispravan način komunikacije tijekom inicijalne faze.....	9
3.1.5. Loša komunikacija	10
3.2. MEĐUSOBNA KOMUNIKACIJA DOKTORA DENTALNE MEDICINE, LABORATORIJA I PACIJENTA	12
3.2.1. Dijagnostički wax up.....	12
3.2.1.1. Uloga dijagnostičkog wax up-a u fiksno protetskoj terapiji	13
3.2.2. Dijagnostički mock up	14
3.2.2.1. Vrste dijagnostičkog mock up-a	15
3.2.3. Digitalna komunikacija	17
3.2.3.1. Digital smile design (DSD)	17
3.3. INTERDISCIPLINARNA KOMUNIKACIJA	21

3.4.	KOMUNIKACIJA S LABORATORIJEM.....	23
3.4.1.	Komunikacija doktora dentalne medicine s laboratorijem.....	23
3.4.1.1.	Pisane laboratorijske upute	24
3.4.1.2.	Intraoralno skeniranje u svrhu planiranja i unapređenja u dentalnoj komunikaciji.....	25
3.4.1.3.	Problemi u komunikaciji na relaciji doktor dentalne medicine – dentalni tehničar	27
3.4.1.4.	Istraživanja.....	28
3.4.2.	Komunikacija pacijenta s laboratorijem.....	29
4.	RASPRAVA	31
5.	ZAKLJUČAK.....	32
6.	SAŽETAK	33
7.	SUMMARY.....	34
8.	LITERATURA:	35
9.	ŽIVOTOPIS.....	38

KRATICE:

DDM- doktor dentalne medicine

DT- dentalni tehničar

DSD- Digital smile design

1. UVOD

Riječ komunikacija dolazi od latinske riječi *communicare*, glagola koji znači *to make common* odnosno učiniti poznatim (1). Komunikacija je način razmjene informacija ili prenošenja poruka uz pomoć unaprijed dogovorenog i razumljivog sustava sporazumijevanja (2). Ona pretpostavlja dijeljenje misli, osjećaja, stavova i ideja kroz razmjenu verbalnih i neverbalnih simbola (2). To je kompleksan proces koji uključuje slanje i primanje poruke te sigurnost i prepoznavanje da je poruka shvaćena na pravi način. Važan je kako bi se izbjegli potencijalno kompromitirajući nesporazumi (2). Učinkovita komunikacija presudna je za uspješno djelovanje tima. Komunikaciju čine tri glavna elementa: 7 % riječi, 38% ton glasa te 55% govor tijela i ekspresije lica (3).

Komunikacija se u međuljudskim odnosima odvija na dvije razine. Jedna je verbalna, a druga neverbalna (4). Nemoguće ih je dijeliti i odvajati jer se uz verbalnu paralelno odvija i neverbalna komunikacija. Verbalne poruke većinom djeluju na razumski dio sugovornika, a neverbalne na osjećajni (4). Za pravilno oblikovanje i razumijevanje poruke važni su njezini verbalni, kao i neverbalni elementi.

Verbalna komunikacija se služi govorom i pismom (4). Jezik je najznačajniji komunikacijski sustav u ljudskoj zajednici. Verbalnom komunikacijom informiramo druge o objektivnom stanju, idejama, mislima, zbivanjima oko nas i u nama. Vezana je uz sadržajni aspekt komunikacije i pod svjesnom je kontrolom (4). Ne može biti potpuno odvojena od neverbalne komunikacije. Uključuje govor: licem u lice,

telefonom, radiom ili TV-om (4). Pripada joj i pisana komunikacija, odnosno pisane vještine koje uključuju pismo, e-mail, časopisi, knjige, internet (5). Čini samo 7 % od ukupne komunikacije (6).

Neverbalna komunikacija može biti dopuna ili zamjena za verbalnu. Neverbalnom komunikacijom izražavaju se osjećaji, stavovi, osobine ličnosti. Više je vezana za odnosni aspekt i pod utjecajem je nesvjesnog dijela ličnosti (4). Uključuje pokrete i položaj tijela, izraz lica, posebno očiju (pogleda), boju glasa, prostornu udaljenost, fizički izgled (način odijevanja, kosu, nakit) i miris (5). Neverbalni dio komunikacije uključuje govor tijela (56%), glas i sve karakteristike glasa; tzv. paralingvalnu komunikaciju (37%). Neverbalna komunikacija je vrlo suptilan oblik komunikacije, a započinje u prve 3 sekunde prvog susreta i nastavlja se tijekom cijele interakcije (6). Komunikacija je najmanje ono što kažemo. Način kako to kažemo, neverbalni parametri čine preko 90% udjela kod uspostavljanja odnosa i prihvaćanja poruke u međuljudskoj komunikaciji (2).

Doktor dentalne medicine (DDM) mora posjedovati određene neverbalne komunikacijske sposobnosti koje će pacijentu izazvati osjećaj prihvaćenosti. To uključuje aktivno slušanje, usmjerenost na bolesnika, kontakt očima, taktilnu komunikaciju (dodir, rukovanje), poštivanje osobnog fizičkog prostora, geste, izraze lica (6). Osobitost glasa je otežavajući element neverbalne komunikacije jer rijetko možemo čuti kako zvučimo drugima. Preglasan ili pretih govor može se doživjeti kao potreba za dominacijom ili pak kao manjak samopouzdanja. Najbolji način pokušaja procjene vlastitoga glasa jest promatrati neverbalne reakcije pacijenta te na taj način ustanoviti kako karakteristike našega glasa utječu na njega (6). Promjene pacijenta na

razini neverbalnog komuniciranja mogu ukazivati da su sadržajem razgovora potaknuti neki ugodni ili neugodni unutarnji doživljaji, što od DDM zahtijeva, u prvom redu, prepoznavanje promjene, a zatim, ovisno o okolnostima, završetak ili preusmjeravanje komunikacije.

Tablica 1. Neverbalne komunikacijske vještine. Preuzeto: (6)

VISOK STANDARD NV. KOMUNIKACIJE	NIZAK STANDARD NV. KOMUNIKACIJE
Uspravno držanje i odvojena stopala	Pognuto držanje i ramena
Otvoreno držanje sjedeći ili stojeći	Prekrižene ruke ili dlanovi
Ostvariti kontakt očima	Nizak stupanj kontakta očima
Uspravno držanje glave u produžetku leđa	Pognuta glava
Usporenije pričanje	Piskutavi visoki ton glasa
Dublji ton glasa	Nervozno smijuljenje
Postavljanje pitanja s max 10 riječi	Izražavanje s puno „err“, „emm“
Ne ispričavati se zbog iznošenja mišljenja	Dijalog s puno skretanja s teme
Izbjegavanje naglih, trzajućih pokreta	Nepoštivanje osobnog fizičkog prostora

2. SVRHA RADA

Svrha je ovog diplomskog rada opisati vrste komunikacija u fiksno protetskoj terapiji i ukazati na njihovu važnost.

3. KOMUNIKACIJA U DENTALNOJ MEDICINI

Područje dentalne medicine se razvija vrlo brzo. U isto vrijeme raste pacijentova potreba za informiranje u području dentalne medicine. To zahtijeva interaktivni model između doktora dentalne medicine i dentalnog tehničara (DT) kako bi se ostvario uspješan proizvod visoke kvalitete (7). Estetski i funkcionalno uspješan ishod protetske terapije uvelike ovisi o dobroj komunikaciji između DDM i DT, kao i između DDM i pacijenta. Budući da je pacijent krajnji sudac uspjeha, važno je osigurati da on i DDM usklade očekivanja od budućeg nadomjestka. Komunikacija između DDM i pacijenta ključni je faktor koji bi mogao umanjiti broj njihovih sudskih parnica.

3.1. KOMUNIKACIJA DOKTORA DENTALNE MEDICINE S PACIJENTOM

U dentalnoj medicini, znanje i tehničke vještine nisu jedini preduvjeti za dobar rad. Važno je uzeti u obzir i komunikacijske vještine s pacijentom. Slušanje pacijenta, iskazivanje suosjećanja, prisnosti, stručnosti i savjesnost ključne su komponente za učinkovitu komunikaciju između DDM i pacijenta (3). Time se povećava zadovoljstvo pacijenta, a istodobno smanjuje anksioznost. Vrhunski odrađene kliničke i tehničke faze rada neće nužno značiti da je pacijent dobio visoko kvalitetnu uslugu. Jednostavno rečeno, rad ne može biti visoke kvalitete ako pacijent nije zadovoljan. Važno je da DDM ne izgubi humanost i iz psihološke perspektive iskaže razumijevanje za pacijenta tijekom rada. Pritom nije presudan izrečeni sadržaj, već pacijentov doživljaj izrečenoga. Specijalista stomatološke protetike mora u potpunosti razumjeti svojeg pacijenta jer razumijevanje uvjetuje hoće li pacijent prihvatiti vrstu liječenja koja mu je potrebna. Također, za DDM je važno služenje hrvatskim strukovnim jezikom i hrvatskim stomatološkim nazivljem (3).

3.1.1. Interpersonalna komunikacija

Interpersonalna komunikacija je proces slanja, primanja i tumačenja informacija koja se odvija verbalnim i neverbalnim putem. Kvalitetna komunikacija je temelj učinkovite skrbi za pacijenta pa i u dentalnoj medicini povećava zadovoljstvo pacijenta (3).

3.1.2. Važnost komunikacije

U dentalnoj protetici se javlja estetski problem. Temeljno pitanje tiče se razmjera između onoga što je moguće u odnosu na ono što je poželjno. Komunikacija je u estetskoj dentalnoj medicini izuzetno važna. Ako se uspostavi dobra komunikacija pacijenti postaju svjesni što se sve može učiniti za njihov osmijeh (6). Vrlo važan aspekt estetske dentalne medicine je u razlici subjektivne (pacijentove) i objektivne (stomatološke) procjene estetskog izgleda zubi te stupnju zadovoljstva (8).

Pacijenti od DDM zahtjevaju estetske promjene koje nije u potpunosti moguće provesti dentalnim zahvatima zato što prelaze granicu struke. To može biti uvjetovano tehničkim ili tehnološkim ograničenjima ili nesuglasjem subjektivnih estetskih mjerila pacijenta i DDM (8). DDM treba informacije od pacijenta kako bi pronašao razlike u očekivanjima i željama s obzirom na ono što se može učiniti. Ako te razlike ostanu neizrečene, mogu negativno utjecati na ishod samog rada. Ovo međusobno nerazumijevanje važno je razriješiti dobrom komunikacijom na razini pacijent - DDM. Doktori dentalne medicine moraju znati kako ostvariti pacijentove želje na način da zadovolje pacijentove stvarne potrebe. Komunikacija je esencijalna kako bi DDM razumio što pacijent želi (4,8). Kad je paternalistički pristup u dentalnoj medicini bio uobičajen, DDM govorili svojim pacijentima koji oblik liječenja će provesti nad njima. U današnje vrijeme komunikacija od DDM zahtijeva mnogo više. Pacijentima moraju pružiti sve informacije koje su im potrebne pri donošenju vlastitih odluka (8). To obuhvaća objašnjavanje složenih dentalnih dijagnoza, prognoza i provođenja postupaka jednostavnim jezikom, uz potvrđivanje

ili ispravljanje informacija koje su pacijenti dobili negdje drugdje (npr. od drugog zdravstvenog djelatnika, iz časopisa ili s interneta). Tako DDM mogu biti sigurni da pacijent razumije koje mu se mogućnosti liječenja pružaju (a jedna od njih je i neprovođenje liječenja), kao i cijene, prednosti i mane svih postupaka. DDM također moraju odgovoriti na svako pitanje koje im pacijenti postave i razumjeti svaku odluku koju pacijenti donesu, a ako je moguće i razloge koji im prethode (6,7,8).

3.1.3. Modeli komunikacije između doktora dentalne medicine i pacijenta

- a) **AKTIVNO-PASIVAN ODNOS (PATERNALISTIČKI ODNOS)** je odnos u kojem DDM preuzima odgovornost za pacijenta, govori mu što treba učiniti i ne pruža mu šansu da izrazi mišljenje (7). Pacijent se mora prepustiti DDM. DDM iznosi svoje znanje i stručnost, a pacijent u tom odnosu ničim ne doprinosi (7). Najkontroverzniji je i najstariji, ali ne i najbolji model komunikacije liječnika i pacijenta koji često nazivaju autoritarnim modelom (7). Paternalistički model predviđa da se pacijent s opisanom liječničkom ulogom slaže jer misli da samo liječnik zna što je za njega najbolje. Iako je tu tezu teško prihvatiti, taj koncept predviđa da pacijent pristaje i na liječnikovo namjerno skrivanje značajnih podataka, da je pacijent liječniku uvijek zahvalan za njegove postupke, iako se s njima ne bi usuglasio ako bi u trenutku odlučivanja bio kvalitetnije upoznat s prirodom bolesti i namjerama liječnika te da se pacijent potpuno odriče vlastite autonomije, stajališta i odlučivanja i sve prepušta liječniku (3,7,9).
- b) **VOĐENI KOOPERATIVNI ODNOS** je odnosu kojem DDM nudi pacijentu savjete za koje misli da su najbolji, a pacijent ih nastoji primijeniti (7).

- c) MEĐUSOBNI ODNOS SUDJELOVANJA (INTERAKTIVNI MODEL) je odnos u kojem DDM i pacijent međusobno surađuju. DDM i pacijent u ravnopravnom su odnosu. Svaka strana unosi u odnos ono što drugoj nedostaje. Pacijent nastupa sa svojim idejama i željama, a DDM sa svojim znanjem i stručnošću (3,7).

3.1.4. Ispravan način komunikacije tijekom inicijalne faze

Ispravan način komunikacije i savjetovanja pacijenata s estetskim problemima nedvojbeno predstavlja najbitniju fazu terapije (10). Zadatak može biti posebno izazovan ako je potrebno ponovno pridobiti povjerenje pacijenata s prethodnim negativnim iskustvom, odnosno neuspješnom terapijom. Zajednička i dobro organizirana obrada pacijenata od strane DDM i DT osigurat će dobre temelje za povratak povjerenja i spremnost na suradnju. Tijekom inicijalne faze terapije DDM bi trebao poštovati određeni slijed.

1. Upoznavanje pacijenata

Ovaj prvi korak ima za cilj razumijevanje primarnog zahtjeva pacijenata. Od iznimne je važnosti pomno saslušati pacijenta kako bi se odredila glavna očekivanja. Za vrijeme ove faze pacijent ne smije sjediti u stomatološkoj stolici jer se tada obično osjeća podređenim. Komunikacija se može poboljšati sjedenjem uz pacijenta. Boljem razumijevanju mogu doprinijeti modni časopisi i fotografije koji pomažu DDM u stvaranju dojma o životnom stilu i ukusu pacijenta (10).

2. Početna dokumentacija

Nakon što je pacijent jasno definirao svoje želje, DDM prikuplja osnovnu dokumentaciju, tj. rendgenske snimke, i obavlja sistematičan klinički pregled

(parodontni, endodontski status, postojeći ispuni, nadomjesci). Fotografije i studijski modeli, po mogućnosti artikulirani, upotpunjuju osnovnu dokumentaciju (10).

3. Informiranje pacijenta

Na temelju prethodno spomenute dokumentacije i koristeći rendgenske snimke, fotografije te studijske modele kao pomagala, DDM objašnjava postojeće probleme pacijentu. Bitno je pritom koristiti jednostavnu i razumljivu terminologiju (7). Pacijent koji u potpunosti razumije informacije koje mu se nastoji prenijeti, bolje će razumjeti i mogućnosti te ograničenja terapije. Konačno, pacijentu se predstavljaju glavne značajke ponuđenih terapijskih mogućnosti. U tome trenutku od pomoći će biti demonstracijski modeli te kliničke fotografije drugih pacijenata kako bi se lakše predočilo određeno terapijsko sredstvo (10).

4. Slijed terapije

U ovom trenutku DDM detaljno izlaže slijed terapije uključujući i moguće alternative. Određuju se trajanje i cijena cjelokupnog zahvata (10).

5. Završna faza komunikacije s pacijentom

Ova faza nije klinička, ali uključuje razgovor o raznim čimbenicima vezanima uz terapiju (cilj, slijed, trajanje, ograničenja, prognozu te druge mogućnosti). Kada pacijent potpiše obrazac za informirani pristanak, mogu se planirati praktični detalji (10).

3.1.5. Loša komunikacija

Loša komunikacija DDM s pacijentom i njena percepcija kao takve od strane pacijenta razlog je za povećanje otuđenosti, nerazumijevanja, nesuglasnosti pa i

sukoba liječnika i pacijenta. Loša komunikacija nerijetko je pogreška koja zatim omogućava druge pogreške za koje je odgovoran ljudski i/ili tehnički faktor. Ako pacijent ne dobije ispriku ili barem objašnjenje o onome što se dogodilo, loša komunikacija može ga motivirati da tuži zdravstvenu ustanovu ili djelatnika (9). Tri glavne prepreke za dobru komunikaciju između DDM i pacijenta su razlike u kulturi, jeziku i oslabljena komunikacija pacijenta tijekom postupka liječenja (7,9). Ako DDM i pacijent ne govore istim jezikom, potreban im je prevoditelj. Na mnogim mjestima ne postoje kvalificirani prevoditelji pa se DDM mora osloniti na članove obitelji ili potražiti nekoga drugoga za pomoć. Zbog kulture, koja je mnogo opširnija od jezika, može doći do dodatnih problema u komunikaciji. Ono što se u jednoj kulturi smatra unakaženošću, u drugoj može označavati ljepotu. Tijekom postupka liječenja pacijenti vjerojatno neće moći govoriti, što značajno umanjuje njihovu sposobnost izricanja odluke. Iz tog razloga pacijentima se moraju unaprijed pružiti sve bitne informacije o njihovom liječenju. DDM moraju poduzeti korake koji će olakšati dvosmjernu komunikaciju tijekom postupka, omogućavajući pacijentu blok za pisanje kako bi mogli postavljati i odgovarati na pitanja (7).

3.2. MEĐUSOBNA KOMUNIKACIJA DOKTORA DENTALNE MEDICINE, LABORATORIJA I PACIJENTA

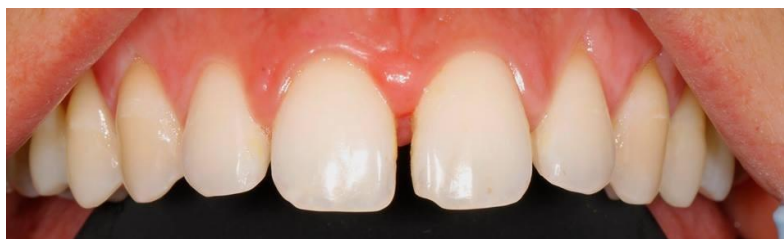U međusobnoj komunikaciji dijagnostički postupci poput wax up-a i mock up-a mogu biti od velike pomoći. Dijagnostički wax up i mock up su alati koji DDM-u, pacijentu i DT daju uvid u mogući ishod terapije te pružaju vrlo korisne informacije o tome kako postići željeni rezultat. Mock up pruža značajno više informacija od drugih pomagala u planiranju, poput fotografija ili računalnih simulacija, jer se izrađuje u ustima pacijenta te se može neposredno procijeniti funkcijski i estetski.

3.2.1. Dijagnostički wax up

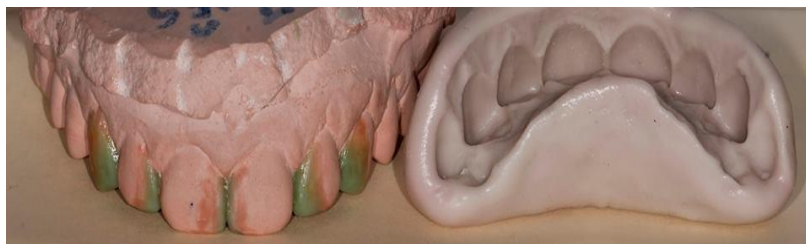Dijagnostički wax up predstavlja postupak navoštavanja planiranog nadomjeska na modelu, kako bi se predvidio optimalan estetski i funkcijski rezultat te kliničke i laboratorijske mjere potrebne za njegovo postizanje (11). Može pomoći i u odabiru odgovarajuće preparacije i odrediti potrebu za pretprotetskom kirurškom, parodontnom, endodontskom i ortodontskom terapijom. Wax up u pravilu izrađuje DT u dentalnom laboratoriju te je stoga potrebno uzeti otisak u ustima pacijenta. DDM usmeno i pomoću oznaka na otisku mora prenijeti što više podataka kako bi olakšao rad DT. Važno je uočiti postojeću okluzijsku ravninu, dužinu zubi, smještaj preostalih zubi u zubnom nizu te granicu s mekim tkivom. Ovisno o obliku i položaju postojećih zubi, oni se ili preoblikuju voskom ili se prema potrebi brusi model na određenim područjima.

3.2.1.1. Uloga dijagnostičkog wax up-a u fiksno protetskoj terapiji

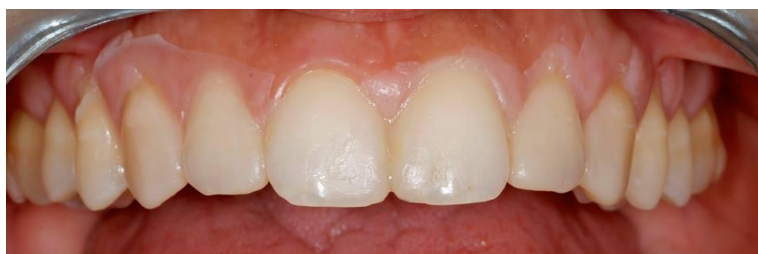Pomoću wax up-a određuju se najpovoljniji oblik i položaj nadomjeska. Wax up pruža dijagnostičku informaciju koja pomaže pri postavljanju plana terapije u smislu ukazivanja na potrebu za prethodnim endodontskim ili ortodontskim liječenjem, odnosno služi kao vodič za brušenje zubi. Također olakšava odabir vrste nadomjeska obzirom na to da omogućuje procjenu raspoloživog prostora. Isto tako pomaže pri analizi okluzijskih odnosa. Wax up predstavlja trodimenzionalni voštani model koji oponaša željeni oblik zubi nakon terapije. U ovoj fazi modifikacije su moguće do potpunog prihvaćanja predložene terapije (11). Pomoću wax up-a može se izraditi privremeni nadomjestak. Preko modela s wax up-om uzima se otisak silikonom ili napravi kalup od prešane folije. Dobiveni silikonski ključ ili kalup ispune se autopolimerizirajućom smolom ili bisakrilat kompozitom te se postavi preko zuba u ustima. Nakon polimerizacije dobiva se privremeni nadomjestak koji predstavlja prototip definitivnog protetskog rada (11).



Slika 1. Početna situacija kod pacijentice. Preuzeto: Andreja Carek



Slika 2. Model s wax up-om. Silikonski ključ. Preuzeto: Andreja Carek



Slika 3. Mock up gornjih prednji zubi dobiven silikonskim ključem ispunjenim autopolimerizirajućom smolom i otisnutim preko zubi. Preuzeto: Andreja Carek.

3.2.2. Dijagnostički mock up

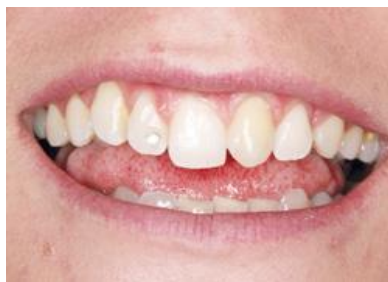Dijagnostički mock up predstavlja klinički ekvivalent dijagnostičkom wax up-u. Prilikom izrade pacijent aktivno sudjeluje u svakoj fazi, iznosi vlastite predodžbe i na taj način dijeli odgovornost za konačni izgled i rezultat terapije (11). Zajednički se odlučuje o najpovoljnijem obliku, veličini i dužini zubi. Takvim pristupom pacijent će s većim zadovoljstvom prihvatiti konačni rezultat. Stoga ova metoda povećava predvidljivost terapije kao i povjerenje pacijenta u rad DDM (11). Time se pacijentu omogućuje da procijeni mogući ishod terapije.

Mock up se može izrađivati na nebrušenim, kao i djelomično ili potpuno brušenim zubima. Ako su aditivne mjere dovoljne kako bi se postigao željeni učinak,

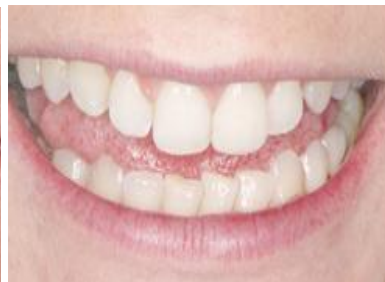kao primjerice kod zatvaranja dijastema ili nadoknade slomljenog dijela zuba, izrada mock up-a je potpuno reverzibilan postupak (11). Češće je, međutim, za postizanje željenog rezultata potrebno naizmjenično uklanjati tkivo i dodavati materijal. Količina tkiva koja se mora izbrusiti ovisi o stupnju promjene oblika ili položaju zuba koji se želi postići. S obzirom na to da izbrušeno tkivo više nije moguće vratiti, važno je pacijentu objasniti postupak i dobiti njegov pristanak. Mock up pomaže pri određivanju opsega brušenja kako bi se očuvalo što više zubnog tkiva. Nakon izrade mock up-a budući nadomjestak se provjerava funkcijski i estetski. Provjeravaju se duljina zubi, položaj u odnosu na usnicu i fonetika.

3.2.2.1. Vrste dijagnostičkog mock up-a

- a) Direktni mock up je postupak intraoralnog preoblikovanja zubi pomoću materijala u boji zuba, obično kompozita, najčešće tekućeg, direktno na zubima bez jetkanja i nanošenja adheziva do postizanja željenog oblika (11). Modelira se prije izrade dijagnostičkog wax up-a. Pri završetku modelacije novonastalo stanje se fotografira i/ili se uzima otisak koji se šalje u laboratorij. Koristeći adhezijsku tehniku, mock up može poslužiti i kao privremeni nadomjestak (11). To je osobito korisno kad se radi o ljuskicama. Ponekad je dovoljno preoblikovati samo jedan zub kako bi se tehničaru dočaralo što se želi postići. Dobivene informacije će tehničaru koristiti kao vodič za izradu dijagnostičkog wax up-a. Po završetku mock up se može skinuti sa zubi.

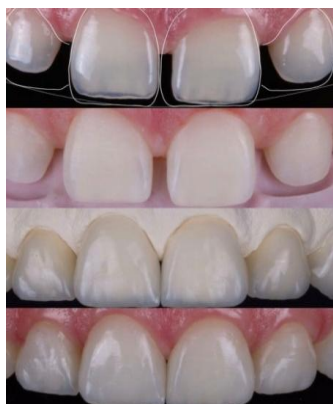

Slika 4. Početna situacija kod pacijentice. Preuzeto: (11)



Slika 5. Mock up lijevog središnjeg sjekutića izrađen direktno kompozitnim materijalom. Preuzeto: (11)

- b) Indirektni mock up izrađuje DT na modelu nakon čega ga DDM testira u ustima (11). Dobiva se na temelju prethodno izrađenog dijagnostičkog wax up-a. Oblikuje se koristeći silikonski otisak koji se uzima preko dijagnostičkog wax up-a (11). U silikonski ključ se aplicira autopolimerizirajuća smola, te se sve zajedno unosi u usta pacijenta i postavlja preko postojećih zubi. Nakon polimerizacije i skidanja silikonskog ključa na pacijentovim zubima je reproduciran wax up nakon čega slijedi neposredna klinička evaluacija. Postupak se može ponavljati sve do uspostave obostranog zadovoljstva pacijenta i terapeuta.



Slika 6. Koraci izrade indirektnog mock up-a. Preuzeto: Andreja Carek

3.2.3. Digitalna komunikacija

Digitalna komunikacija je nesumnjivo ključna u pogledu održivosti suvremene ordinacije dentalne medicine i dentalnog laboratorija. Nove tehnologije komunikacije, međutim, ne čine DDM boljim kliničarima ili DT. Nije dovoljno oslanjati se samo na uređaje i zaboraviti na važnost ljudskog aspekta. Uređaji i tehnologije samo su onoliko dobri koliko je dobra osoba koja njima upravlja. U digitalnoj komunikaciji naglasak ne smije biti na kvantiteti komunikacije već na kvaliteti. „ Digital smile design “ (DSD) je izvrsno sredstvo komunikacije između pacijenta, DDM i DT kojim se očekivanja usklađuju s mogućnostima (12). Na taj način se izbjegavaju nerazumijevanja i eventualna razočaranja konačnim rezultatima. Pacijenti imaju jedinstvenu priliku vidjeti unaprijed željeni ishod terapije i izravno iskusiti prednosti tehnološkog napretka (12).

3.2.3.1. Digital smile design (DSD)

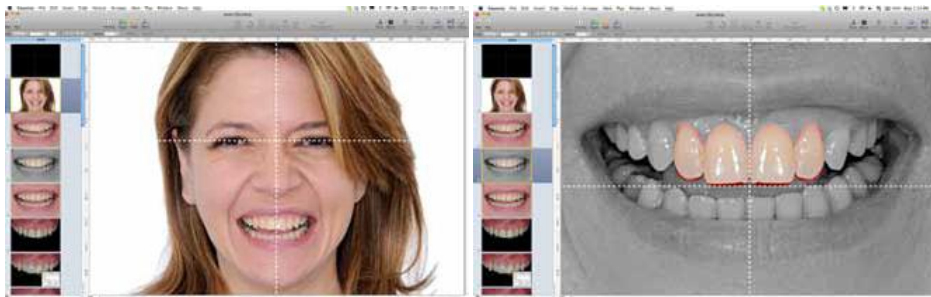
DSD je sustav za simulaciju i dizajn osmijeha (12). To je koncept planiranja tretmana koji koristi vizualnu komunikaciju kako bi dobili optimalan estetski rezultat. Digitalni dizajn osmijeha je digitalno planiranje i kreiranje idealnog osmijeha u skladu s pacijentovom fizionomijom lica i njegovim željama (13). U estetskoj dentalnoj medicini, DSD koristi se za utvrđivanje međusobnih odnosa zuba, mekih tkiva, usana, crta lica i osmijeha. Uključuje analizu karakteristika lica kako bi se stvorio prirodan i proporcionalan izgled (12). Za dizajniranje osmijeha nije samo bitna stručnost i vještina profesionalaca, već u vizualizaciju ulazi i osobna percepcija. Prilikom dizajna osmijeha, pacijent u suradnji sa

specijalistom protetike sudjeluje u kreiranju vlastitog idealnog osmijeha (12,13). Protetičar mora educirati pacijenta, prikazati mu koje su promjene za njega najbolje tako da pacijent samostalno odabere jednu od ponuđenih varijanti. Specijalist protetike mora prikazati pacijentu moguću očekivanu realnu situaciju, iznijeti mu plan rada te objasniti zašto su neka pacijentova očekivanja nemoguća. Važno je da od pacijenta dobije znak razumijevanja i pristanka (13). Takvim se pristupom pacijentu omogućuje da jasno izrazi svoje želje, očekivanja, te zajedno sa dentalnim timom stvori idealan prirodni osmijeh koji će rezultirati krajnjim i dugoročnim zadovoljstvom.

DSD unaprijeđuje estetsku analizu i interdisciplinarnu komunikaciju (13). Prilikom same analize u obzir se uzimaju odnosi zubi, usana i općenito osmijeha kao i ostale karakteristike lica, kako bi se postigao prirodan izgled koji je svakome licu jedinstven. Na temelju analize, specijalist protetike preporučuje multidisciplinarni plan terapije koji najčešće uključuje izbjeljivanje zubi, izradu keramičkih ljuskica, keramičkih krunica ili mostova i ugradnju implantata (13). Dizajniranje osmijeha uključuje: ravnanje zubi, korekciju oblika i veličine zubi, promjenu boje zubi te korekciju odnosa zubi i gingive. Sve te promjene potrebno je uskladiti sa strukturama lica kako bi zubi djelovali prirodno i skladno. Digitalna simulacija omogućuje dobivanje predvidljivih rezultata. Omogućuje jasnu vizualizaciju usmeno dogovorenih planiranih promjena bez ikakve intervencije u ustima (12).

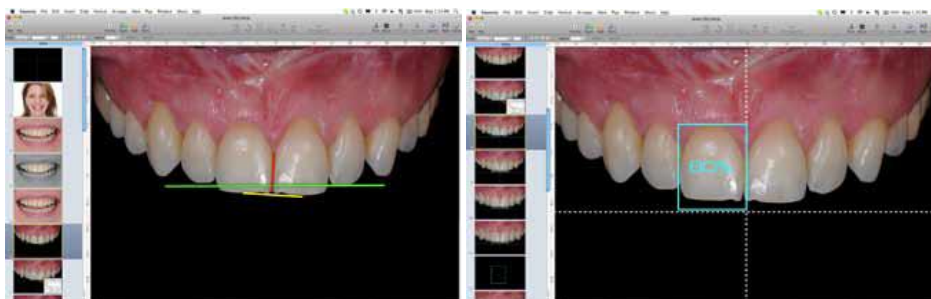
Postupak dizajniranja osmijeha provodi se u nekoliko faza. DDM digitalno fotografira pacijenta kako bi dobio fotografiju visoke rezolucije. Nakon fotografiranog postojećeg izgleda pacijenta, prenosi fotografiju na računalo, u

softveru se provodi analiza postojećih estetskih parametara i izrađuje se jedan ili više predložaka konačnog izgleda koji se prezentiraju pacijentu. Nakon što se pacijent složi s digitalnim predloškom, prema njemu DT izrađuje precizni voštani predložak istih proporcija. Uz pomoć provizornog materijala, pacijent može u svojim ustima vidjeti, osjetiti i doživjeti svoj budući novi osmijeh koji se može dodatno korigirati kako bi se postigao željeni rezultat (12,13,14).



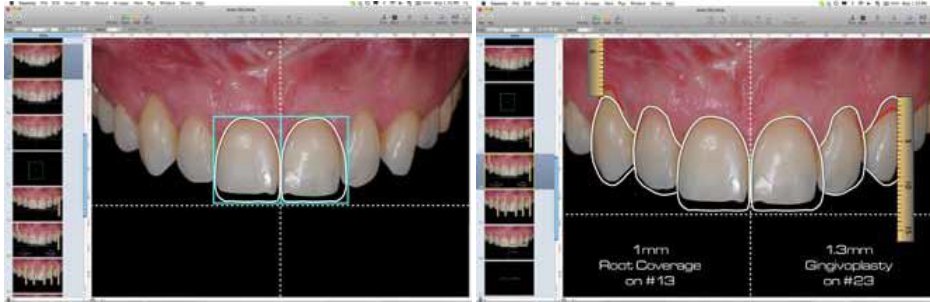
Slika 7. Označavanje bipupilarne i vertikalne linije lica. Preuzeto: (14)

Slika 8. Dentalna simulacija u odnosu na označene linije lica. Preuzeto: (14)



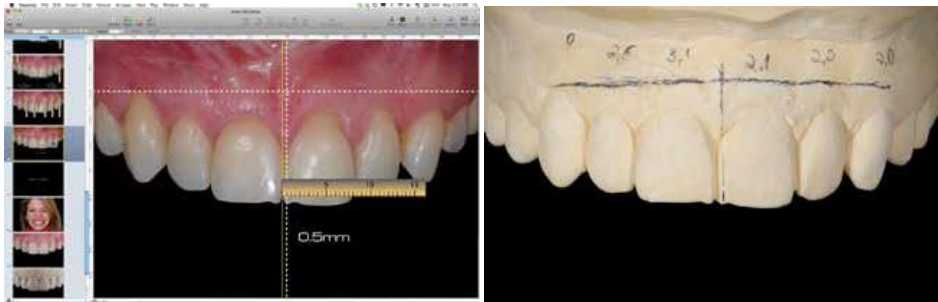Slika 9. Crtanje triju referentnih linija. Preuzeto: (14)

Slika 10. Uspoređivanje idealne crveno bijele estetike u odnosu prema stvarnoj. Preuzeto: (14)



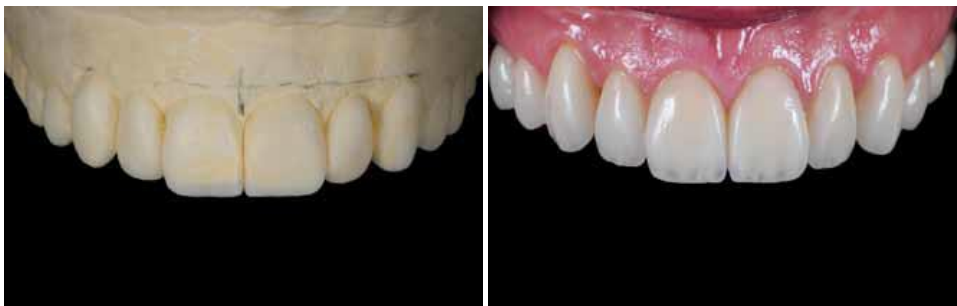Slika 11. Crtanje vanjskih oblika zubi prema bipupilarnoj i vertikalnoj liniji lica. Preuzeto: (14)

Slika 12. Mjerjenje duljine zubi u svrhu produživanja kliničke krune ili prekrivanja cervikalnih dijelova. Preuzeto: (14)



Slika 13. Mjerjenje neskladnosti između središnje linije lica i središnje dentalne linije. Preuzeto: (14)

Slika 14. Prenošenje svih dobivenih mjera na model. Preuzeto: (14)



Slika 15. Dijagnostički wax up. Preuzeto: (14)

Slika 16. Keramičke ljuske. Preuzeto: (14)

3.3. INTERDISCIPLINARNA KOMUNIKACIJA

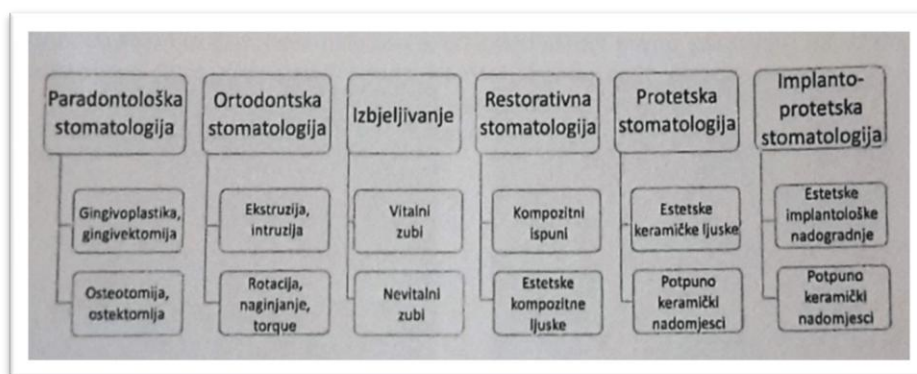U suvremenoj stomatologiji model rada je interdisciplinarni tim stručnjaka koji rade zajedno pod nadzorom kliničkog koordinatora kako bi se pružila najbolja moguća dentalna usluga pacijentu. Klinički koordinator može biti DDM opće prakse ili specijalist koji omogućuje da se objedini kirurški, ortodontski, restaurativni i tehnički tim u jednu cjelinu te da prati tijek tretmana koji je skrojen na osnovi pacijentovih želja i očekivanja (15). Učinkovita dentalna skrb ostvarena je dentalnim timom. Članovi tima moraju raditi zajedno, učinkovito, jasno komunicirati te podijeliti svoje znanje i vještine međusobno u interesu pacijenta. U fiksnoprotetskoj terapiji ta osoba je specijalist fiksne protetike koji u pretprotetskoj pripremi pacijenta surađuje sa specijalistima drugih područja dentalne medicine.

Dentalna medicina je istovremeno individualna i interdisciplinarna profesija. S jedne strane, DDM su relativno posesivni kad se radi o njihovim pacijentima (7). Postoji dobar razlog za tvrdnju da je komunikacija između pacijenta i DDM najbolji način upoznavanja pacijenta te postizanja kontinuiteta u optimalnoj njezi za sprječavanje i liječenje oralnih bolesti. Zadržavanje pacijenata također doprinosi uspjehu rada DDM i ne samo financijski. Istovremeno, dentalna medicina je vrlo složena i specijalizirana te stoga zahtijeva blisku suradnju među zaposlenicima s različitim, ali nadopunjujućim znanjima i vještinama. Mnogi DDM osjećaju da, čak i kad se prihvati timski pristup, mora postojati jedna osoba koja je glavna (7).

Estetska dentalna medicina predstavlja jednu od najpopularnijih disciplina u suvremenoj dentalnoj medicini. Zubi postaju novi pokazatelj društvenog statusa. To

je način na koji funkcionira današnje društvo. Sve je veći jaz između podobnih i nepodobnih. Problemi sa zubima osnova su za donošenje površnih zaključaka o ljudima (15). S obzirom da se estetski izgled pacijenta ne odnosi samo na prekrivanje tvrdih zubnih tkiva nekom vrstom materijala u svrhu poboljšanja izgleda, već podrazumijeva i korekciju položaja i oblika tih tkiva te ispravljanje položaja i oblika mekih tkiva koja ih okružuju i vidljiva su pri smijehu i osmijehu, estetska dentalna medicina zahtijeva interdisciplinarni pristup gotovo svih grana stomatologije.

Svi estetski dentalni postupci mogu se podijeliti u dvije osnovne skupine: pripremne i definitivne (8). U pripremne, iako su u nekim slučajevima i definitivni, pripadaju parodontološki i ortodontski estetski postupci te postupak izbjeljivanja zubi. Njihovo provođenje smatra se neophodnim za izradu definitivnih nadomjestaka, a u svrhu postizanja potpunog sklada u estetskom izgledu pacijenta. Navedeni se postupci smatraju definitivnima ukoliko nakon njihovog provođenja nije potrebno provoditi daljnje zahtjeve, npr. ispravljanje položaja zubi ili gingivne asimetrije u slučaju kada ne postoji niti jedno drugo estetsko odstupanje (8).



Slika 17. Stomatološke grane i postupci koji su potrebni u postizanju estetskog izgleda pacijenta. Preuzeto: (8)

3.4. KOMUNIKACIJA S LABORATORIJEM

U prošlosti DDM i DT bili su prisiljeni oslanjati se na rukom pisane laboratorijske upute te na poziv telefonom. Ako su laboratorij i ordinacija bili u blizini, planiranje tretmana se moglo učiniti licem u lice ali ako su bili udaljeni, telefon je bio jedino sredstvo komunikacije. Radiografske snimke su bile umnažane, pisani podaci fotokopirani. Ti podaci su se zatim slali poštom ili osobom od povjerenja između laboratorija i ordinacije. Kod odabira nijanse, pacijent je morao u dentalni laboratorij ili DT u ordinaciju do pacijenta. Radovi su bili dostavljani i preuzimani od strane DT. Fotografije su se prevodile u slide formatu, što je uzimalo dodatno vrijeme u laboratoriju. Rad se često vraćao DDM na pregled što je dodatno usporavalo proces. Uvođenje digitalnog fotoaparata u kasnim 1990-tima, označilo je početak modernog doba komunikacije između DDM, laboratorija i pacijenta. Prve digitalne kamere bile su skupe i lošije kvalitete u odnosu na film. Napredak u digitalnom svijetu doveo je do bolje kvalitete i smanjenja cijene. Digitalne snimke, u kombinaciji sa sve bržom internetskom vezom, dovele su do toga da informacije mogu biti trenutno razmijenjene (16,17).

3.4.1. Komunikacija doktora dentalne medicine s laboratorijem

Jedno od područja u dentalnoj medicini o kojem se često ne govori je komunikacija između DDM i laboratorija, odnosno DT. Ova veza nije samo važna za učinkoviti tijek rada već i za pružanje najboljeg tretmana pacijentu. Glavne metode komunikacije između DDM i DT su osobni posjet, pisane laboratorijske upute i

telefonski pozivi (18). Novije tehnologije (digitalne fotografije, e-mail, digitalni otisci) imaju sve veću ulogu (18).

Broj komunikacijskih metoda koje se koriste u laboratoriju vezan je uz njihovu veličinu. Što je veći laboratorij, veća je i skupina ljudi koja radi u njemu pa tako i veći stupanj znanja. Veći laboratoriji komuniciraju paralelno s više DDM pa su zahtjevnije potrebe za različitim načinima komunikacije (18). DDM u malim sredinama teže dolaze do kvalitetnih laboratorija, odnosno otežana im je komunikacija. DDM u većim sredinama, tj. gradovima, imaju prednost s kvalitetnim laboratorijem i olakšanom komunikacijom.

Prije samog rada na slučaju, DT mora biti uvjeren da je DDM osigurao adekvatnu preparaciju, redukciju tvrdog zubnog tkiva. Ako nije, DT digitalno slika model, prenosi slike na laptop i šalje ih putem e-maila direktno DDM. DDM pozove pacijenta, izvrši reparaciju slučaja, slika dok je pacijent još uvijek na stolici i šalje sliku e-mailom u laboratorij na pregled. To je posebice važno kod složenijih, kompliciranijih slučajeva. Ako pacijent putuje, još je važnije da se sve završi u nekoliko posjeta. Jedna od najtežih situacija s kojom se DDM susreće je odabrati i odrediti odgovarajuću nijansu jednog prednjeg zuba prema postojećim ostalim zubima (17,18).

3.4.1.1. Pisane laboratorijske upute

Pisane laboratorijske upute često ne sadrže važne informacije. DDM mora osigurati da pisane upute sadrže sve potrebne informacije kako bi DT mogao izraditi

fiksno protetski rad ispravno i bez odgode. Često su upute nečitljive ili nisu u potpunosti završene. Prema kvaliteti pisanih laboratorijskih uputa, razlikuju se:

- a) Čiste, razumljive pisane laboratorijske upute: razumljive su i definirane, nema potrebe za dodatnom komunikacijom DT s DDM(19).
- b) Vođene pisane laboratorijske upute: male izmjene na dizajnu prepuštaju se DT-u koji mora dodatno komunicirati s DDM kako bi razjasnio neke instrukcije (19).
- c) Osromašene pisane laboratorijske upute: veće promjene na dizajnu su prepuštene DT, koji mora više instrukcija razjasniti sa DDM (19).
- d) Manjkave: bez instrukcije dizajna (19).

3.4.1.2. Intraoralno skeniranje u svrhu planiranja i unapređenja u dentalnoj komunikaciji

Zahvaljujući njihovoj jednostavnosti uporabe, neinvazivnosti i odnedavno pristupačnosti, intraoralni skeneri za uzimanje digitalnog otiska sve više privlače pozornost kako kliničara tako i DT. Glavni konkurenti na tržištu su: Sirona, CEREC Omicam, Trios Color, 3Shape (20). Intraoralni skeneri očigledno postaju novim standardom u dentalnoj medicini. Uzimanje otisaka prethodno prepariranih zubi prijelomna je točka u izradi fiksno protetskog nadomjeska. Upravo uzimanje preciznog otiska može odrediti uspješnost fiksno protetskog rada.

Otisak je negativ zubi i okolnih struktura (21). U modernoj fiksnoj protetici govorimo o konvencionalnim i digitalnim intraoralnim otiscima (22). U postupku uzimanja konvencionalnih otisaka koriste se elastični materijali (elastomeri) koji se u usta unose pomoću žlica za otiskivanje. Prilikom unošenja u usta, elastomeri su u

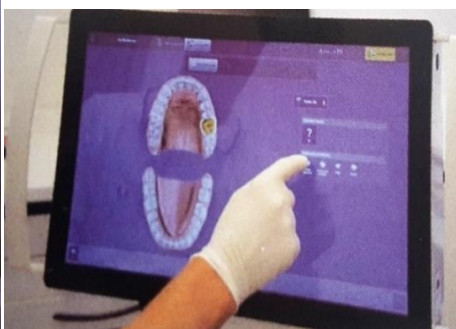plastičnom stanju, u ustima se stvrdnjavaju, ali i zadržavaju određenu elastičnost, što omogućuje vađenje otisaka iz usta. Dobiveni otisci se izlivanjem u sadri pretvaraju u pozitiv, odnosno radni model (21).

Napretkom tehnologije, fiksna protetika, kao i dentalna medicina općenito, u svoju praksu počinje uvoditi računalne tehnike koje zamjenjuju dosadašnje tehnike rada (22). Taj iskorak odrazio se i na otisne postupke. Računalni CAD/CAM sustav (Computer Aided Design/Computer Aided Manufacturing) uvelike mijenja početnu definiciju otisaka u fiksnoj protetici. Mnogobrojni koraci konvencionalnog otiskivanja se izostavljaju ili zamjenjuju novima.

Govoreći o digitalnim otiscima važno je naglasiti sustave u sklopu kojih se koriste, a to su ordinacijski i laboratorijski sustavi (22). U ordinacijskim digitalnim sustavima kliničar nakon preparacije bataljaka 3D intraoralnim skenerima uzima otiske, zatim slijede faze softverskog dizajna istih te konačno faza glodanja (22). U laboratorijskim sustavima tijek je malo drugačiji. Uzimaju se konvencionalni otisci nakon čega se u tvrdoj sadri izljevaju radni modeli. Modeli se zatim skeniraju te slijedi softverski dizajn restauracije i glodanje (22).



Slika 18. 3D intraoralni skener. Preuzeto: (22)



Slika 19. Skeniranje u ustima pacijenta i obilježavanje ruba preparacije. Preuzeto: (22)

Digitalan otisak omogućuje laboratoriju i DDM da komuniciraju o slučaju. Ako postoji neki problemi s otiskom, odnosno skeniranjem, oni se odmah mogu poslati DDM. DDM može opet skenirati to područje koje je nejasno ili nešto što nije bilo snimljeno. DDM vidi rezultat skeniranja na ekranu što primjerice s tradicionalnim otiskom nije moguće. Prije nego DDM pošalje digitalni skenirani otisak u laboratorij, prouči ga na ekranu. Time je siguran da u laboratorij šalje dobar otisak. Dobar otisak znači manji broj pitanja i manji broj vraćanja DDM. Time se ubrza procedura izrade i ne gubi se vrijeme. Ne treba voditi brigu o distorziji, marginalnom gingivnom otiskivanju kao na tradicionalnim otiscima, što vodi do problema sa samim prilijevanjem krunice na zub. Nema preinaka jer su prilijevanja krunice na zub i odnosi prema gingivi odlični. U laboratoriju se na temelju skeniranog otiska izlije model i izradi fiksnoprotetski rad (22,23).

3.4.1.3. Problemi u komunikaciji na relaciji doktor dentalne medicine – dentalni tehničar

a) DDM očekuje previše od strane DT, a DT ne može uvijek ostvariti zadano. Čest problem. DDM ponekad zaboravljaju na talent i fokusiranje DT pa ih doživljavaju na temelju njihovog svakodnevnog rada. Mnogo puta DT se daju otisci koje je teško očitati, nedovoljno pripremljeni rubovi ili nedovoljno izbrušen zub. To može u nekim slučajevima zadati probleme DT kao što su debljina ljuske, krunice ili boja koja nije najbolji izbor. Ključan je otvoren dijalog između DT i DDM-a kako bi prvi mogao nazvati i iznijeti svoje mišljenje o određenim slučajevima (24).

b) Tretiranje tehničara kao podređenog a ne kao važnog člana svog tima.

Sa stajališta DT, DDM često zaštitnički govore o svom radu. Važno je shvatiti da su DT važni izvori pri odabiru materijala i estetskog rezultata. DDM mora biti otvoren za prijedloge DT pri odabiru materijala i dizajna, ali i na kritike kod same preparacije i uzetih otisaka (24).

c) DDM suviše požuruje DT.

DDM se mora pobrinuti da, na temelju realnog roka, osigura DT dovoljno vremena za završetak slučaja. Za određene materijale, ali i slučajeve, potrebno je više vremena. Neki estetski slučajevi zahtijevaju dugotrajan proces i dodatnu pozornost. Zato je važno razgovarati sa svojim DT, upoznati tijek njegova rada, te saznati koliko je vremena potrebno za obavljanje različitih postupaka obrade (24).

Najčešći podaci koji nedostaju od strane DDM su određena nijansa boje i definiran datum završetka rada. Ako DDM nije siguran u podudaranje nijanse, a ne koristi fotografiju, alternativna solucija je da pacijent ode u laboratorij ili DT dođe u ordinaciju do pacijenta, no takav način komunikacije nije popularan. DT koji rade u većim laboratorijima imaju manju vjerojatnost da će vidjeti pacijenta pri odabiru nijanse (23,24).

3.4.1.4. Istraživanja

Brojna istraživanja iz različitih dijelova svijeta istaknula su probleme i potvrdila potrebu za poboljšanom metodom komunikacije između DT i DDM tijekom izrade fiksnog protetskog nadomjeska. Problemi do kojih dolazi zbog nedovoljne komunikacije su: nedostatak informacija o dizajnu i materijalima za izradu rada, nerazumijevanje odgovarajućih tehničkih koraka, neodgovarajuće nijanse i nedostatak vremena za završetak rada. U većini slučajeva konačna odluka je na DT i

to bez odgovarajuće povratne informacije od strane DDM. U pravilu, DT su udaljeni pa obično nikad zapravo i ne vide pacijenta i konačan rad na njemu. To dovodi do toga da se mnogi DT ne osjećaju dovoljno cijenjenima u dentalnom timu, odnosno ne osjećaju se niti kao njegov dio. DDM moraju dati jasan zahtjev i sve potrebne informacije DT. Prema istraživanju u kojem su bila pozvana 803 dentalna laboratorija, odazvalo se njih 40%, odnosno 323 laboratorija (25). Cilj istraživanja je bio ispitati suvremene stavove i komunikaciju između DDM i DT iz perspektive DT. Prema rezultatima 48% DT smatra da novokvalificirani DDM imaju malo ili nimalo znanja o najosnovnijim laboratorijskim postupcima izrade, 26% ih smatra da su studenti dentalne medicine učili učinkovito komunicirati s dentalnim laboratorijem, a samo 9% smatra da je komunikacija vrlo dobra (25). Prema njima, Studiji dentalne medicine nedovoljno pripremaju nove DDM, odnosno studente za učinkovitu komunikaciju s dentalnim laboratorijem (25). **Nedostatak komunikacije jedan je od glavnih problema u pružanju optimalne usluge pacijentu.**

3.4.2. Komunikacija pacijenta s laboratorijem

Komunikacija između pacijenta i DT slična je komunikaciji s DDM. Prvi susret pacijenta sa dentalnim laboratorijem veoma je važan, iako se u svakodnevnoj kliničkoj praksi nerijetko preskače. Nedvojbeno, mnogi se DDM ustručavaju poslati pacijenta u dentalni laboratorij, katkad iz straha od lošega prijema pacijent ili zbog nedostatka higijenskih uvjeta. Stoga bi DT morali biti posebno educirani za pristup pacijentu. Laboratorij bi trebao imati poseban dio za konzultacije s pacijentima, te biti opremljen osnovnim inventarom: udobnom stolicom za pacijenta, umivaonikom s dispenzerom dezinfekcijskog sapuna, jednokratnim rukavicama za pregled te

zaštitnim ubrusima za pacijenta. Razvoj sofisticiranih tehnika izrade estetskih nadomjestaka zahtijeva blisku suradnju sa dentalnim laboratorijem (10). Pacijent bi se trebao susresti sa DT već u prvim fazama planiranja rada. Prvi posjet laboratoriju od iznimne je važnosti iz dvaju razloga:

- a) Kada pacijent dobije određeni uvid u tehničke postupke, lakše će razumjeti predloženi plan terapije (10).

- b) DT pruža priliku u kompletiranju svog dijela početne dokumentacije, fotografskog statusa te izbora boje, koja predstavlja osnovu za dobar terapijski plan (10).

4. RASPRAVA

U današnje vrijeme pacijenti imaju sve veća očekivanja od zdravstvenih djelatnika, a to se pogotovo odnosi na područje komunikacije i stvaranje interakcije između pacijenta i dentalnog tima. Posrijedi nije samo komunikacijski odnos prema pacijentima, nego i uzajamna komunikacija među samim zaposlenicima u svakodnevnom radu. Vlastitim komunikacijskim vještinama predstavljamo se drugima, postizemo bolji odnos i povjerenje pacijenta te međusobno povjerenje zaposlenika. Dobra komunikacija unutar dentalnog tima pogoduje dobrim rezultatima u liječenju. U dentalnoj medicini, kvalitetna komunikacija s pacijentom temelj je uspješnog liječenja. Jedino u izravnom kontaktu DDM i pacijenta moguće je postići zadovoljavajuću razinu suradnje pacijenta, zadobiti njegovo povjerenje i provesti ga kroz tretman liječenja. Jednosmjerna komunikacija može proizvesti neželjen ishod, ali može uzrokovati i puno popravaka samog rada prije konačnog ishoda. U današnje vrijeme koje podliježe brojnim izazovima moderne tehnologije, značajno je prepoznata i drastična promjena u kulturi komunikacije. U odnosu između DDM i pacijenta, unatoč velikim promjenama u tehnološko-znanstvenom smislu, postoji i dalje potreba dobre komunikacije. Najvažnije komunikacijske vještine odnose se na razumljiv govor i strpljivo slušanje te na načine kako pravilno postavljati pitanja da bismo dobili relevantne informacije o pacijentovom stanju.

5. ZAKLJUČAK

Komunikacija između pacijenta, DDM i laboratorija jedan je od najvažnijih čimbenika za uspješan fiksno protetski rad. Bez obzira radilo se o jednostavnom zahvatu ili o krajnje složenom, komunikacija mora u svakom trenutku biti na visokoj razini. Pacijent uvijek mora biti na prvom mjestu, a uska suradnja s odabranim DDM preduvjet je za kvalitetnu provedbu u svim fazama izrade. Uz temeljitu, preciznu i pravovremenu komunikaciju na razini pacijent - DDM – DT, postići će se razumijevanje cilja, sredstava i očekivanja. Rezultat je zadovoljstvo svih sudionika. Nasuprot tome, kao rezultat loše komunikacije javlja se lom povjerenja i uzajamnog poštovanja, a to dovodi do nepromišljenih odluka za rješavanje problema te na kraju i do prekinutih odnosa. Takvoj vrsti interakcije nema mjesta u današnjoj praksi. DDM, laboratorij i DT moraju nastojati stvoriti okruženje koje se temelji na čvrstom timskom pristupu. Odnos između tih dviju disciplina osobito je značajan jer su međusobno isprepletene. Taj odnos mora biti dinamičan i razvijati se s vremenom, a ne biti potisnut. Stoga se istinski efektivna komunikacija potvrđuje kao glavni faktor kvalitetnog stomatološkog tima i rada.

6. SAŽETAK

Komunikacija u odnosu među ljudima teče na dvije razine. Jedna je verbalna, a druga neverbalna. Područje dentalne medicine razvija se vrlo brzo kao i potrebe pacijenata te njihovo sve veće informiranje što zahtijeva interaktivni model između DDM i dentalnog laboratorija, odnosno DT kako bi se ostvario uspješan proizvod visoke kvalitete. Ishod protetske terapije ovisi o dobroj komunikaciji dentalnog tima. Komunikaciju u dentalnoj medicini možemo podijeliti na: komunikaciju DDM s pacijentom, međusobnu komunikaciju DDM, pacijenta i laboratorija, potom interdisciplinarnu komunikaciju te komunikaciju s laboratorijem. Da bi se pružila najbolja moguća dentalna usluga pacijentu, u dentalnoj medicini suradnja je usmjerena na interdisciplinarni tim stručnjaka koji rade zajedno pod nadzorom kliničkog koordinatora.

7. SUMMARY

Communication in human relations takes place on two levels. One level is verbal, while the other level is non-verbal. The area of dental medicine is rapidly developing and the patient's needs and knowledge are increasingly emerging. In order to create a successful product of high quality, an interactive model of communication between the doctor of dental medicine and the dental laboratory or the dental technician is required. The outcome of prosthetic therapy is dependent on the good communication among the members of a dental team. Communication in dental medicine can be divided into: the communication between a doctor of dental medicine and their patient; the interpersonal communication among doctors of dental medicine; interdisciplinary communication; and the communication with the laboratory. In order to provide the patient with the best possible stomatological care, the paradigm in contemporary stomatology has been transferred to an interdisciplinary team of experts who work together under the supervision of a clinical coordinator.

8. LITERATURA:

1. Online Etymology Dictionary: Communication. Available from: <http://www.etymonline.com/index.php?term=communication> [cited 12.04.2016]
2. Komunikacija. Available from: www.tradexim.hr/komunikacija.html. [cited 12.04.2016]
3. Bukanakere Sangappa S. Patient Satisfaction in Prosthodontic Treatment: Multidimensional Paradigm. *J Indian Prosthodont Soc.* 2012;12(1):21-26.
4. Crnjac M. Komunikacija u nastavi [diplomski rad]. Osijek: Učiteljski fakultet Sveučilišta u Osijeku;2007.
5. What is communication? Available from: www.skilsyouneed.com/general/what-is-communication.html. [cited 12.04.2016]
6. Prskalo K, Kapetanović G. Komunikacija u stomatologiji. Poziv ili zanimanje. *Sonda.* 2014;15(27):88-90.
7. Williams JR. Priručnik stomatološke etike. Chemin du Levant: FDI. 2007. 89-91. Available from: http://www.hkdm.hr/pic_news/files/hkdm/PSE%20-%20final.pdf. [cited 16.05.2016]
8. Knezović Zlatarić D, Aurer A, Čelić R, Meštović S, Pandurić V. Osnove estetike u dentalnoj medicini. Zagreb: Hrvatska komora dentalne medicine; 2013.

9. Štifanić M. Loša komunikacija i druge liječničke pogreške. *JADR.* 2013;7(4):293-324.
10. Magne P, Belser U. Adhezivno cementirani keramički nadomjesci u prednjoj denticiji: Biomimetski pristup. Zagreb: Media ogled; 2010.
11. Radić T, Sablić V, Milardović Ortolan S, Mehulić K. Wax up i mock up u fiksnoprotetskoj terapiji. *Sonda.*2012;13(24):57-59.
12. Smile design – planiranje novog osmijeha. Available from: <http://dentusperfectus.hr/smile-design>. [cited 10.06.2016]
13. Bassett J, Roberts M. Digital design: predictability, profitability and efficiency. *Dentistry today.* 2016;35(1):122-127.
14. Coachman C, Calamita M. Digital smile design: A tool for treatment planning and communication in esthetic dentistry. *QDT.*2012.
15. Ercus S. Interdisciplinarni pristup u estetskoj stomatologiji. *Dental Tribune BiH.* 2015. 10-13.
16. Lowe E, Rego N. Modern technology for lab communication. Available from:<http://www.dentaleconomics.com/articles/print/volume-99/issue-6/features/modern-technology-for-lab-communications.html>
17. Leith R, Lowry L, O'Sullivan M. Communication between dentists and laboratory technicians. *J Ir Dent Assoc.* 2000;46(1):5-10
18. Berry J, Nesbit M, Saberi S, Petridis H. Communication methods and production techniques in fixed prosthesis fabrication: a UK based survey. Part 1: Communication methods. *Br Dent J.* 2014;217(6)

19. Al-ALSheikh MH. Quality of communication between dentists and dental technicians for fixed and removable prosthodontics. *King Saud Journal of Dental Science*.2012;3(2):55-60.
20. Zamanian K, Altincekic C. Aktualna zbivanja na području stomatološke protetike i CAD/CAM uređaja u Europi. *Dental tribune*. 2014;7(3):16-17.
21. Čatović A, Komar D, Čatić A i sur. *Klinička fiksna protetika – krunice*.Zagreb:Medicinska naklada; 2015.
22. Jelinić Carek A, Lukačević F, Lukić N. Usporedba konvencionalnih i digitalnih intraoralnih otisaka. *Sonda*. 2015;16(29):54-57.
23. Knight R. Top 6 benefits of digital impressions and a model-less workflow. [Online] 2013. Available from: <http://www.dentalproductsreport.com/dental/article/top-6-benefits-digital-impressions-and-model-less-workflow>. [cited 15.04.2016]
24. Mendelson M.Three ways to ruin the relationship with your dental technician. [Online] 2012. Available from:<https://www.speareducation.com/spear-review/2012/04/three-ways-to-ruin-the-relationship-with-your-technician>. [cited 16.06.2016.]
25. Juszczuk AS, Clark RKF, Radford DR. UK dental laboratory technicians views on the efficacy and teaching of clinical-laboratory communication. *Br Dent J*. 206(10):532-533.

9. ŽIVOTOPIS

Lana Mesarek rođena je 05.11.1991. u Čakovcu. Osnovnu školu upisuje i završava u Šenkovcu. Nakon završene osnovne škole upisuje opći smjer Gimnazije u Čakovcu. Maturira 2010. te iste godine upisuje Stomatološki fakultet Sveučilišta u Zagrebu, a apsolvira 2016. godine. Aktivno govori Engleski, Njemački, Slovenski i Talijanski jezik.