Suvremeni estetsko-restaurativni postupci u zbrinjavanju lezija na tvrdim zubnim tkivima

Pavlović, Ivana

Master's thesis / Diplomski rad

2016

Degree Grantor / Ustanova koja je dodijelila akademski / stručni stupanj: **University of Zagreb, School of Dental Medicine / Sveučilište u Zagrebu, Stomatološki fakultet**

Permanent link / Trajna poveznica: https://urn.nsk.hr/urn:nbn:hr:127:083192

Rights / Prava: Attribution-NonCommercial-NoDerivs 3.0 Unported/Imenovanje-Nekomercijalno-Bez prerada 3.0

Download date / Datum preuzimanja: **2024-03-29**

Repository / Repozitorij:

University of Zagreb School of Dental Medicine Repository

SVEUČILIŠTE U ZAGREBU

STOMATOLOŠKI FAKULTET

Ivana Pavlović

SUVREMENI ESTETSKO-RESTAURATIVNI POSTUPCI U ZBRINJAVANJU LEZIJA NA TVRDIM ZUBNIM TKIVIMA

DIPLOMSKI RAD

Zagreb, rujan 2016.

Rad je ostvaren na Zavodu za endodonciju i restaurativnu stomatologiju Stomatološkog fakulteta Sveučilišta u Zagrebu.

Voditelj rada: prof. dr. sc. Božidar Pavelić, Zavod za endodonciju i restaurativnu stomatologiju Stomatološkog fakulteta Sveučilišta u Zagrebu.

Lektor hrvatskog jezika: Filip Kopanica, mag. educ. croat.

Lektor engleskog jezika: Marija Matić, mag. educ. philol. angl. i mag. soc.

Rad sadrži 50 stranica

2 tablice

23 slike

1 CD

Zahvaljujem mentoru, prof. dr. sc. Božidaru Paveliću, na nesebičnoj pomoći i stručnim savjetima prilikom izrade ovog rada.

Velika hvala mojim roditeljima na bezuvjetnoj ljubavi i podršci.

SADRŽAJ

1. UVOD 1
2. SVRHA RADA 3
3. LEZIJE TVRDIH ZUBNIH TKIVA 4
3.1. KARIJESNE LEZIJE 4
3.2. NEKARIJESNE LEZIJE 4
3.2.1. ABRAZIJA 5
3.2.2. EROZIJA 6
3.2.3. ATRICIJA 7
3.2.4. ABFRAKCIJA 8
3.3. OBOJENJA ZUBI 8
3.3.1. UNUTARNJA OBOJENJA ZUBI 9
3.3.2. VANJSKA OBOJENJA ZUBI 13
4. NEINVAZIVNI POSTUPCI U TERAPIJI KARIJESNIH LEZIJA 14
4.1. REMINERALIZACIJA 14
4.2. TERAPIJA KARIJESA OZONOM 16
4.3. TERAPIJA KARIJESA LASEROM 17
5. MINIMALNO INVAZIVNE RESTAURATIVNE TEHNIKE 19
5.1. TUNEL PREPARACIJA 19
5.2. "MINIBOX" PREPARACIJA 21
5.3. "SLOT" PREPARACIJA 21
6. KOMPOZITNE LJUSKE 22
6.1. KLASIFIKACIJA KOMPOZITNIH LJUSKI 22
6.2. IZRADA KOMPOZITNE LJUSKE 23
7. IZBJELJIVANJE ZUBI 29
7.1. MATERIJALI ZA IZBJELJIVANJE 29
7.2. MEHANIZAM IZBJELJIVANJA 31
7.3. TEHNIKE IZBJELJIVANJA 32
7.3.1. IZBJELJIVANJE KOD KUĆE – *AT HOME BLEACHING* 32
7.3.2. IZBJELJIVANJE U ORDINACIJI – *IN OFFICE BLEACHING* 33

7.3.3. IZBJELJIVANJE AVITALNIH ZUBI 35
8. MIKROABRAZIJA 39
9. RASPRAVA 42
10. ZAKLJUČAK 44
11. SAŽETAK 45
12. SUMMMARY 46
13. LITERATURA 47
14. ŽIVOTOPIS 50

POPIS KRATICA

MIH	molarno-incizivna hipomineralizacija
SIC	staklenoionomerni cement
CCS	caklinsko-cementno spojište
CPP-ACP	kazein fosfopeptid-amorfni kalcijev fosfat
Er:YAG	*Erbium Yttrium Aluminium Garnett*
CO_2	ugljikov dioksid
BIS-GMA	*bisphenol A-glycidyl methacrylate*
UDMA	*uretan-dimetacrylat*

1. UVOD

U svakodnevnom se životu vrlo često susrećemo s pojmom "lijepog". Sve što nas okružuje, ono što su stvorili priroda i čovjek, ocjenjuje se manje ili više "lijepim". Individualna procjena ljepote ljudskog tijela, prije svega lica, ovisi o velikom broju različitih čimbenika – dobi, spolu, rasnoj i etičkoj pripadnosti, okruženju te utjecaju raznih medija kako na osobu koja promatra, tako i na sam objekt promatranja (1).

Problem estetike i estetskog naročito je prisutan u dentalnoj medicini jer je lice dio ljuskog tijela koji gotovo nikad nije pokriven, što znači da je neprestano dostupno procjeni estetskog dojma kojeg ostavlja na okolinu. Za postizanje estetike u dentalnoj medicini važan je interdisciplinarni pristup što znači da je estetika jedan od ciljeva svake grane stomatologije. Današnji pojam "lijepog" teži postizanju što prirodnijeg izgleda.

Estetika većinom počiva na izgledu prednjih zubi, no uz funkciju, ne smije se zanemariti ni izgled stražnjih zubi koji daju širinu, ali i dubinu osmijeha kada se osoba promatra postranično.

Danas sve više pacijenata pozornost posvećuje prvenstveno ljepoti osmijeha, a manje zdravlju i funkciji stomatognatog sustava u skladu sa čime estetska stomatologija doživljava svoj procvat, a estetsko-restaurativni postupci su kao alternativa radikalnijim postupcima sve zastupljeniji i platežno prihvatljiviji zahvati u svakodnevnom radu.

Suvremenim estetsko-restaurativnim postupcima moguće je zbrinuti velik broj lezija tvrdih zubnih tkiva, bilo da se radi o razvojnim ili stečenim promjenama.

Izbor terapije koja će se primijeniti u zbrinjavanju lezija ovisi o više čimbenika, a prije svega o zatečenom stanju u ustima pacijenta, odnosno o stupnju oštećenja tvrdih zubnih tkiva ili položaju same lezije i o stupnju estetskog odstupanja.

U lezije i neestetske promjene tvrdih zubnih tkiva koje je moguće zbrinuti estetsko-restaurativnim postupcima uključuju se karijesne lezije, nekarijesne lezije u što se ubrajaju abrazija, atricija, erozija i abfrakcija te promjene boje zubi.

Suvremeni estetsko-restaurativni postupci omogućuju dobivanje boljih estetskih rezultata uz istovremenu štednju zubnog tkiva u odnosu na konvencionalne protetske radove.

2. SVRHA RADA

Isključujući bol, izgled zubi je najčešći i u današnje vrijeme sve učestaliji razlog dolaska pacijenta u stomatološku ordinaciju, a može se promijeniti konzervativnim, poštednim estetsko-restaurativnim postupcima. Svrha rada je prikazati koje su moguće lezije tvrdih zubnih tkiva i dati prikaz restaurativnih terapijskih mogućnosti za njihovo zbrinjavanje.

3. LEZIJE TVRDIH ZUBNIH TKIVA

3.1. KARIJESNE LEZIJE

Dijagnoza karijesa, kao bolesti uzrokovane bakterijama koje čine mikrofloru usne šupljine, temelji se na anamnestičkim podacima, kliničkom pregledu i radiografskoj analizi.

Klinički se razlikuju aktivne (akutne) lezije koje su češće kod mladih tek izniklih zubi kod osoba s još nekim znacima karijesa u preostaloj denticiji te inaktivne (kronične) lezije koje su obično tvrde, tamnosmeđe ili crne i vide se kod osoba s malom ili nikakvom aktivnosti karijesa (2). Kod aktivne lezije zamjećuje se bjelkasta caklina bez normalne translucencije koja graniči sa svijetložutim dentinom. Glavni cilj u terapiji ovakvih promjena je zaustavljanje karijesnih lezija. Opće mjere obuhvaćaju savjete o prehrani, upute o oralnoj higijeni i upotrebu fluorida.

Kada se radi o liječenju karijesa, govori se o interceptivnim postupcima i o restaurativnim postupcima. Interceptivni postupci podrazumijevaju tehnike usmjerene na zaustavljanje ili odgodu razvoja karijesne lezije, dok restaurativni postupci također podrazumijevaju zaustavljanje bolesti, ali dodatno za cilj imaju vraćanje, odnosno restauraciju izgubljenog tvrdog zubnog tkiva (3).

3.2. NEKARIJESNE LEZIJE

Sve nekarijesne lezije tvrdih zubnih tkiva se u literaturi često nazivaju zajedničkim imenom "zubno trošenje" (*tooth wear*). Uz karijes kao prvi uzrok, nekarijesni procesi se po učestalosti smatraju drugim uzrokom destrukcije zubi (4).

Nekarijesni procesi jesu abrazija, erozija, atricija i abfrakcija. Rijetko pojedini od navedenih procesa samostalno dovode do gubitka tvrdog zubnog tkiva. Najvažnija i najštetnija interakcija je ona između abrazije i erozivnih oštećenja jer tako nastaje većina okluzalnih i cervikalnih defekata. Nekarijesna cervikalna lezija (*noncarious cervical lesion – NCCL*) je gubitak tvrdog zubnog tkiva na cementocaklinskom spojištu (CCS) nekarijesne etiologije koji se najčešće javlja na plohama zubi bez plaka.

3.2.1. ABRAZIJA

Dentalna abrazija je gubitak tvrdog zubnog tkiva nezavisno od okluzalnih kontakata koji nastaje zbog mehaničkog djelovanja stranih tijela na površinu zuba. Klinička slika, lokalizacija i distribucija abrazivnih faseta ovise o etiološkim čimbenicima. One mogu biti lokalizirane na jednom ili nekoliko zubi i generalizirane kada su prisutne na većem broju zubi (5). Etiološki se razlikuje više vrsta abrazije: demastikacijska (konzistencija hrane), profesionalna (staklopuhači, glazbenici, radnici izloženi vibracijama), abrazija nastala zbog četkanja zubi (uzrokovana nepravilnim načinom četkanja zubi u kombinaciji s jako abrazivnim zubnim pastama), abrazija nastala zbog nepodesnih navika (grickanje sjemenki, pušenje lule), ritualna abrazija (pleme Bakiga iz Ugande radi specifičnu trokutastu uzuru između središnjih gornjih sjekutića), iatrogena abrazija. Pretjerano održavanje oralne higijene jedan je od glavnih uzroka nastanka abrazivnih cervikalnih lezija (6).

Abrazivne lezije se najčešće susreću na očnjacima i pretkutnjacima u cervikalnom dijelu zuba. Gubitak tkiva mehaničke etiologije koji nastaje u području zubnog vrata naziva se klinasti defekt (*defecta cuneiforma*), a najčešće spominjani

etiološki faktor je higijena (nepravilno i prekomjerno četkanje i upotreba prevelike sile pri četkanju). Na oštećenim površinama uočavaju se tvrde, glatke i sjajne površine transparentnog oblika, oštrih rubova. Katkad se klinasti defekti mogu susresti i na aproksimalnim površinama donjih sjekutića, a nastaju zbog nepravilnog i pretjeranog korištenja zubne svile kad se povlači u bukolingvalnom smjeru.

3.2.2. EROZIJA

Dentalna erozija je ireverzibilni gubitak tvrdog zubnog tkiva nastao pod utjecajem kemijskih procesa. Ne uključuje bakterije i nije direktno povezan s mehaničkim ili traumatskim etiološkim faktorima. U današnje vrijeme predstavlja učestalu kazuistiku u odraslih i djece.

Proces dentalne erozije podrazumijeva otapanje minerala cakline i dentina djelovanjem kiselina čija je pH vrijednost niža od 5,5 što dovodi do omekšavanja površine zuba. Etiološki faktori za nastanak erozije dijele se na intrizične i ekstrinzične.

Intrizični uzroci dentalne erozije su esencijalne kiseline gastričnog podrijetla, a njihov povratak u usnu šupljinu je izazvan gastričnim refluksom, povraćanjem ili ruminacijom. Kod bulimičara su erozije uzrokovane učestalim povraćanjem kroz dulji vremenski period i najprije se potvrđuju na palatinalnim plohama, ali kroz 3 – 4 godine kroničnog povraćanja zahvaćeni su incizalni bridovi i labijalne plohe gornjih sjekutića (6). Erozivne lezije se kod bulimičara često nazivaju perimilolize (4).

U ekstrinzičnu skupinu faktora ubrajaju se različite kiseline koje se unose u usnu šupljinu hranom i pićima niskog pH (manjeg od 5,5) kao npr. kiseli krastavci,

ocat, jogurt i agrumi. Skupinu populacije s povećanim rizikom za razvoj erozivnih promjena čine takozvani *pop drinkers* – konzumenti pjenušavih pića kao što su coca-cola i sportski napici. Limunska kiselina u napicima se pokazala posebice štetnom zbog svojstva kelacije iona kalcija iz kristala hidroksiapatita (4).

Erozivne lezije klinički se u početku očituju visokim stupnjem glatkoće površine zubi i gubitkom sjaja. Napredovanjem lezije dolazi do zaravnjenja ili pojave plitkih (širina značajno nadmašuje dubinu lezije) konkaviteta na konveksnim dijelovima zubi, najčešće koronarno od CCS-a. Na cervikalnoj trećini labijalne plohe oblik lezije je najčešće diskoidan ili bubrežast, dok je na CCS-u klinast. Vrhovi kvržica se zaobljuju, udubljuje se incizalni brid, a rubovi rastauracija se izdižu iznad okolnog zubnog tkiva. Kod uznapredovalih slučajeva erodirane su čitave plohe uz karakteristično očuvan tanak rub cakline uz rub gingive.

3.2.3. ATRICIJA

Atricija je gubitak tvrdih zubnih tkiva uzrokovan kontaktom zuba o zub za vrijeme funkcijskih ili parafunkcijskih kretnji. Razlikuju se fiziološka, intreproksimalna te intenzivirana i patološka atriciju. Fiziološku atriciju karakterizira jednakomjerno i fiziološko trošenje tvrdih zubnih tkiva čitave denticije. Najprije se troše incizalni bridovi sjekutića uz nestanak incizalnih brazdi, a zatim se troše okluzalne plohe kutnjaka te na kraju palatinalne kvržice gornjih i bukalne kvržice donjih kutnjaka. Zubi su u alveoli fiziološki pomični, a žvakanjem se međusobno taru što s vremenom dovodi do izmjene kontakata iz točkastih u plošne (6).

Intenzivirana i patološka atricija se javlja kod različitih stanja poremećaja mineralizacije (*amelogenesis i dentinogenesis imperfecta*) i parafunkcija (bruksizam).

3.2.4. ABFRAKCIJA

Abfrakcija je klinasta lezija u području vrata zuba nastala zbog savijanja zuba ukrokovanog okluzalnim opterećenjem (neispravne restauracije, nefunkcionalni kontakti, ekstrahirani susjedni zubi) i parafunkcijama (6). Kao posljedica koncentracije okluzalnog stresa u cervikalnom području dolazi do mikrofraktura što dovodi do gubitka tvrde zubne supstance.

Nakon pokretanja lezije, njeno napredovanje može biti ubrzano djelovanjem kiselina, erozije i/ili abrazije. Razlikuje se aktivna (bez sjaja, s dentinskom preosjetljivošću) i kronična (tamnija, sklerotična, sjajna, bez dentinske preosjetljivosti) lezija (6).

Iako je to često teško, važno je znati razlikovati abfrakcije od erozija i abrazija.

3.3. OBOJENJA ZUBI

Boja zuba je polikromatska i razlikuje se u pojedinom dijelu krune zuba u ovisnosti o optičkim karakteristikama cakline i dentina. Optičku karakteristiku caklini i dentinu daje njihova debljina te kvaliteta mineralizacije. Osnovnu boju zdravom zubu daje dentin, dok je caklina u odnosu prema količini, lomu i/ili reflektiranju svjetlosti koja prolazi kroz nju dodatno mijenja. Osnovna prirodna boja zuba može biti narušena promjenom kvalitete mineralizacije ili nakupinom određene

vrste pigmenata koja može biti na površini zuba ili unutar njega (7). Zbog blizine dentina zub je tamniji u području gingive, očnjaci su tamniji od središnjih i lateralnih sjekutića, a i mlađi ljudi, naročito u mliječnoj denticiji, karakteristično imaju svjetlije zube. Generalno se može reći kako boja zuba varira od plavičasto-bijele, kod mliječnih zubi, do žućkasto-bijele kod trajnih zubi. S obzirom na velik broj varijacija u nastanku obojenja zubi, korektna dijagnoza uzroka obojenosti je veoma važna za plan i konačan ishod terapije.

Promjene boje zubi se prema lokalizaciji obojenja mogu podijeliti na unutarnja obojenja zubi i vanjska obojenja zubi (8).

3.3.1. UNUTARNJA OBOJENJA ZUBI

Unutarnja obojenja zubi su rezultat poremećaja sposobnosti transmisije svjetla kroz zubne strukture zbog promjene njihova strukturnog sastava ili debljine tvrdih zubnih tkiva. Promjena boje zuba može se, ovisno o etiologiji, kretati od plave, zelene i ružičaste nijanse u caklini do pojačane žute ili smeđe nijanse dentina. Unutarnja obojenja zubi nastaju kao posljedica metaboličkih poremećaja u fazi odontogeneze, zatim kao posljedica poremećaja u građi zuba ili traume te kao posljedica uporabe određenih lijekova. Ovaj oblik obojenja zubi može nastati preeruptivno i posteruptivno.

Unutarnja obojenja zubi nastala kao posljedica metaboličkih poremećaja pojavljuju se kod oboljelih od alkaptonurije, porfirije, hiperbilirubinemije i cistične fibroze (Tablica 1).

Tablica 1. Unutarnja obojenja zubi nastala kao posljedica metaboličkih poremećaja u fazi odontogeneze. Preuzeto i prilagođeno iz: (8)

Etiologija	Boja	Karakteristike
Hiperbilirubinemija	Žuto-zelena	Velike količine bilirubina u krvi tijekom odontogeneze odlažu se u strukturu dentina i cakline
Alkaptonurija	Smeđa	Obojenje svih zubi trajne denticije zbog odlaganja homogentizinske kiseline
Porfirija	Crveno-smeđa	Obojenje svih zubi kao posljedica odlaganja porfirina u tvrda zubna tkiva
Cistična fibroza	Žućkasto-siva / tamnosmeđa	Posljedica djelovanja sekreta koji se izlučuje kod cistične fibroze ili posljedica tetraciklinske terapije

Unutarnja obojenja zubi nastala kao posljedica poremećaja strukture zubi uključuju promjenu boje u sklopu *amelogenesis imperfecta, dentinogenesis imperfecta,* dentinske displazije i hipoplazije cakline te molarno-incizivne hipomineralizacije (Tablica 2).

Tablica 2. Unutarnja obojenja zubi nastala kao posljedica poremećaja u građi tvrdih zubnih tkiva.

Etiologija	Boja	Karakteristike
Amelogenesis imperfecta	Normalna ili žuto-smeđa do tamnosmeđa, zamućenog ili blako opaknog izgleda	Izuzetno tanka i glatka caklina ili hrapava caklina s udubljenjima u obliku jamica i žljebova
Dentinogenesis imperfecta	Opalescentna plavo-smeđa	Oblik krune je četvrtast ili zvonast

Molarno-incizivna hipomineralizacija (MIH) predstavlja idiopatsku nepravilnost građe cakline prvih trajnih kutnjaka koja je često udružena s promjenama na trajnim sjekutićima (Slika 1). Nepravilnost može zahvatiti jedan, dva, tri ili sva četiri trajna kutnjaka. Najnovija istraživanja govore o postojanju strukturnih promjena na trajnim očnjacima i drugim mliječnim kutnjacima u sklopu MIH-a (9, 10). Na zahvaćenim zubima postoje jasno ograničeni opaciteti bijele, žute ili smeđe boje čija veličina varira od male do potpune zahvaćenosti krune zuba, što je znatno rjeđe. Promjene na sjekutićima su obično blaže. Caklina zuba je intaktna u trenutku erupcije zuba, ali nekada se odmah nakon erupcije urušava što se naziva posteruptivni lom cakline koji nastaje kao posljedica djelovanja fizioloških žvačnih sila koje oslabljena caklina ne može podnijeti. Klinički se posteruptivni lom cakline razlikuje od hipoplazije prema izgledu granice defekta koji je nepravilan za razliku od rubova kod hipoplazije koji su ravni i glatki. Na eksponiranom dentinu dolazi do nastanka karijesa koji rapidno napreduje.

Slika 1. Molarno incizivna hipomineralizacija: zahvaćenost sva četiri donja sjekutića (a) i donjeg desnog prvog trajnog kutnjaka (b). Preuzeto: prof. dr. sc. Božidar Pavelić

U unutarnja obojenja zubi nastala kao posljedica uporabe lijekova uključuje se nastanak tetraciklinskih obojenja i dentalne fluoroze.

Tetraciklinska obojenja nastaju unošenjem tetraciklina u organizam za vrijeme odontogeneze i njihovom ugradnjom u kristale hidroksiapatita u caklini i dentinu. Boja zubi se može kretati od žute do sivo-smeđe. Tetraciklinska obojenost je kod trajnih zubi slabije izražena, ali je mnogo difuznija nego kod mliječnih zubi. Obojenje je najjače izraženo odmah nakon erupcije, a s godinama se smanjuje (11).

Dentalna fluoroza nastaje zbog povećane količine fluora tijekom razvoja caklinskih slojeva. Izgled cakline varira od laganih mrlja do difuznih zamućenja, dok boja može biti od kredasto bijele do tamno smeđe, skoro crne boje, ovisno o stupnju fluoroze. Fluoroza nastaje kada je dnevna količina ingestiranog fluora iznad 1,8 ppm. Zubi koji ranije niču (sjekutići i prvi kutnjaci) su rjeđe zahvaćeni, a tada se obično radi o blažim oblicima fluoroze. Pretkutnjaci, drugi i treći kutnjaci su češće zahvaćeni težim oblicima fluoroze, dok su donji sjekutići najrjeđe zahvaćeni.

Posteruptivna unutarnja obojenja mogu biti uzrokovana neadekvatnom endodontskom terapijom, restaurativnim materijalima i postupcima, traumom zubi, karijesom, funkcijskim i parafunkcijskim promjenama te starosnim promjenama (Slika 2).

Prilikom traume zuba dolazi do oštećenja krvnih žila, krvarenja te posljedično do razgradnje eritrocita. Pri razgradnji eritrocita oslobađa se hemoglobin, a iz njega željezo koje u reakciji s vodikovim sulfidom daje željezo sulfid koji uzrokuje sivo obojenje zuba. Obojenje vremenom postaje sve izraženije.

Slika 2. Unutarnje obojenje zuba 11 i demineralizacija zuba 22.
Preuzeto: prof. dr. sc. Božidar Pavelić

3.3.2. VANJSKA OBOJENJA ZUBI

Vanjska obojenja zubi obično nastaju kao posljedica prehrambenih i/ili nepodesnih navika uz nedostatnu higijenu. Nastaju nakon nicanja zubi u usnu šupljinu, a mogu nastajati te povećavati i/ili smanjivati se u intenzitetu kroz dugi vremenski period.

Prema Nathoou se vanjska obojenja dijele na 3 tipa (12). Kod N1 tipa vanjskog obojenja pigment se kemijski veže na površinu zuba i uzrokuje obojenje iste boje. N1 obojenje nastaje kod stvaranje pelikule. Ioni bakra i nikla obojati će zub u zeleno, dok će ioni željeza zub obojati u crno. N2 tip obojenja nastaje promjenom boje pigmenta nakon što se pigment veže za caklinu (elektrostatskim i/ili drugim vrstama veze). Promjena boje je rezultat ili daljnjeg nakupljanja i/ili kemijskih promjena unutar proteina pelikule. Tako, primjerice, žuta N1 obojenja vremenom postaju smeđa N2 koja se teže odstranjuju. N3 tip obojenja čine obojeni furfurali i furfuraldehidi koji nastaju u neenzimatskoj reakciji tamnjenja ili Maillardovoj reakciji iz bezbojnih spojeva (prekromogena) nakon što su se vezali za caklinu. Primjer takvog obojenja vidi se kod primjene klorheksidina.

4. NEINVAZIVNI POSTUPCI U TERAPIJI KARIJESA

Karijes je kronična bolest koja je reverzibilna u ranom stadiju, ali ireverzibilna i destruktivna nakon što nastane kavitacija. U prošlosti je kirurški pristup za rane površinske lezije dovodio do uklanjanja zubnog tkiva koje se današnjim biološkim pristupom usmjerenim na remineralizaciju i suzbijanje demineralizacije nastoji očuvati (13).

4.1. REMINERALIZACIJA

Remineralizacija je jedan od interceptivnih postupaka koji podrazumijevaju tehnike usmjerene na zaustavljanje ili odgodu razvoja karijesne lezije. Klinički vidljive početne karijesne lezije (*white spoot*) moguće je zaustaviti i preokrenuti njihov tijek u određenoj mjeri ili se može barem odgoditi njihov daljnji razvoj. Remineralizacija se provodi fluoridima (fluoridacija) ili preparatima temeljenim na kalciju i fosfatima.

Mehanizam djelovanja fluorida protiv karijesa usmjeren je prvenstveno na remineralizaciju i mijenjanje metabolizma bakterija. S obzirom na način primjene i unosa u organizam razlikuju se topikalna i sistemska fluoridacija. Sistemska fluoridacija se danas sve više napušta.

Topikalna fluoridacija se provodi nanošenjem fluorida na površinu cakline čime se na caklini stvara depo kalcijeva fluorida (CaF2). Fluor se mobilizira iz tog depoa u trenutku kada se pH spusti ispod kritične vrijednosti za početak demineralizacije (14).

Preparati za topikalnu fluoridaciju, ovisno o spoju fluora koji se u njima nalazi, mogu biti anorganski i organski. Anorganski spojevi su: natrijev fluorid (NaF), natrijev monofluorfosfat (Na2FPO3, MPF), kositreni fluorid (SnF2), zakiseljeni preparati fluora (APF). Organski spoj fluora je aminfluorid.

Sredstva za fluoridaciju mogu biti paste za zube, tekućine za ispiranje, otopine, gelovi, lakovi, tablete za otapanje u ustima (dražeje), žvakaće gume, restaurativni materijali koji otpuštaju fluor (SIC) i naprave za otpuštanje fluorida.

Indikacije za provođenje topikalne fluoridacije su: prevencija karijesa, izrazita sklonost karijesu, jake kompresijske anomalije, ortodontska terapija, refluoridacija oštećene cakline, selektivno brušenje kod korekcije okluzije, remineralizacija cakline ispod protetskih nadomjestaka, preosjetljivost zubnih vratova, prevencija parodontopatija.

Za prevenciju nastanka karijesa, kao i u terapiji inicijalne karijesne lezije, osim preparata s fluorom mogu se koristiti i preparati temeljeni na kalciju i fosfatima. Najpoznatiji je kazein fosfopeptid (CPP) – amorfni kalcijev fosfat (ACP). Kazein fosfopreptid je peptid koji nastaje pod utjecajem tripsina. Tripsin cijepa kazein iz mlijeka i nastaje CPP. Kompleks CPP-ACP stvara depo iona kalcija i fosfata svojom sposobnošću vezanja za površinu zuba, zubni plak i sluznicu usne šupljine. Ako dođe do pada pH u usnoj šupljini (i plaku), oslobađaju se ioni kalcija i fosfata koji se uključuju u proces remineralizacije. CPP-ACP može doći u kombinaciji s fluorom jer ima mogućnost na sebe vezati ione fluora. Tako nastaje kazein fosfopeptid – amorfni kalcijev fluorid fosfat koji povećava ugradnju iona

fluora u plak te tako poboljšava remineralizaciju cakline. Manjom koncentracijom fluora u pasti postiže se njegova učinkovitost u remineralizaciji.

Osim samostalnog tretiranja remineralizirajućim sredstvima, u terapiju karijesa se može uključiti i ozon koji dodatno pospješuje remineralizaciju na način da uklanja uzročnike karijesa.

4.2. TERAPIJA KARIJESA OZONOM

Ozon je alotropska modifikacija kisika građena kao ciklička molekula sastavljena od tri atoma kisika. Molekula ozona je visokoreaktivna, pokazuje odličan baktericidni, virucidni i fungicidni učinak. Baktericidni učinak se ostvaruje u trenutku dodira visokoreaktivne molekule ozona s bakterijskom stanicom. Molekule ozona se raspadaju uz oslobađanje aktivnog kisika stvarajući kinetičku energiju i oksidativni potencijal koji razara staničnu stijenku bakterije i dovodi do lize stanice. Inhibicija bakterijske proliferacije temeljno je načelo djelovanja ozona u terapiji karijesnih lezija (15).

Učinak ozona je izrazito smanjenje broja mikroorganizama karijesne lezije, oksidacija pirogrožđane kiseline na acetat i ugljični dioksid, redukcija spojeva koji su prirodni inhibitori remineralizacije te postoji mogućnost da se pod utjecajem ozona otvaraju dentinski tubulusi čime se pospješuje proces remineralizacije.

Terapija početnih karijesnih lezija ozonom izostavlja fizičko uklanjanje inficiranog tkiva što ovaj terapijski postupak čini bezbolnim i atraumatskim. Osnovni kriterij za primjenu ozona jest rano dijagnosticiranje karijesne lezije (16).

Ozon zaustavlja napredovanje plitkih nekavitirainh karijesnih lezija korijena u sklopu preventivnih postupaka tako što reducira frekvenciju potrošnje fermentacijskih ugljikohidrata, pojačavajući učinak fluoridnih preparata. Nije se pokazao učinkovitim u terapiji kavitiranih lezija s dubinom većom od tri milimetra koje su blizu gingivnog ruba. U tim se slučajevima prije tretmana ozonom vanjski dio karijesa mora mehanički ukloniti uz ostavljanje jednog milimetra karijesom promijenjenog tkiva na stijenci spram pulpe.

U terapiji lezija fisurnog sustava kod kojih karijes seže do srednje trećine dentina uklanja se karijesom zahvaćeno tkivo te se potom aplicira ozon u svrhu dezinfekcije prepariranog kaviteta. Inicijalne nekavitirane lezije fisurnog sustava ne zahtijevaju mehaničko uklanjanje, već samo površinsku primjenu ozona. Primjena ozona u profilaktičke svrhe moguća je i kada postoji zadovoljavajuće rubno zatvaranje između restaurativnog materijala i tvrdog zubnog tkiva. Pri tome ozon ne pokazuje negativne interakcije ni s caklinskim tkivom, ni s restaurativnim materijalom (16).

4.3. TERAPIJA KARIJESA LASEROM

Djelovanje lasera na tvrda zubna tkiva očituje se kao više ili manje izražen termički učinak. Posljedica je taljenje i vaporizacija tkiva i stvaranje kratera. Pulsni valovi manje zagrijavaju od kontinuiranih pa se taljenje površine može izvesti bez značajnije vaporizacije površine. Probijanje ili rezanje cakline dobiva se relativno dugom ekspozicijom i velikom pulsnom energijom. Točka taljenja prirodnog hidroksiapatita je između 700 i 1000 °C. Ako je temperatura na površini veća od 700 °C, dolazi do taljenja kristala, a niža temperatura izaziva dehidraciju. Današnji

laserski sistemi, koji se rabe za uklanjanje tvrdih zubnih tkiva, zasnivaju se na Er:YAG (*Erbium Yttrium Aluminium Garnett)* laseru koji omogućuje uporabu vodenog hlađenja, čime se izbjegava dehidracija. Njegova energija se gotovo potpuno apsorbira u caklini čime je smanjeno moguće toplinsko oštećenje tkiva. Osim toga, Er:YAG laserom moguće je mikronski precizno uklanjati tvrda zubna tkiva. Uporaba lasera u infracrvenom dijelu spektra omogućuje uspješan rad na tvrdim zubnim tkivima. Laseri velike snage u vidljivom dijelu spektra nisu pogodni za obradu tvrdih zubnih tkiva zbog velike refleksije i vrlo velike gustoće energije koja se slabije apsorbira što povećava mogućnost oštećenja zubne pulpe i okolnog mekog tkiva (17).

5. MINIMALNO INVAZIVNE RESTAURATIVNE TEHNIKE

Napretkom tehnologije, razvojem adhezijskih restaurativnih materijala i tehnika ranog dijagnosticiranja karijesa, promijenio se pogled struke na načela zbrinjavanja karijesnih lezija. Danas se načelo "ekstenzije radi prevencije" koje je postavio G. V. Black napušta te se struka sve više okreće minimalno invazivnim tehnikama što podrazumijeva znatno očuvanje zdravih tvrdih zubnih tkiva. Minimalno invazivne tehnike podrazumijevaju izradu kaviteta uporabom rotirajućih instrumenata veličine 0,5 do 1 mm u promjeru, različitih oblika. Preparacije u caklini se izvode dijamantnim, a u dentinu karbidnih ili čeličnim svrdlima (18).

5.1. TUNEL PREPARACIJA

Tunel preparacija se izvodi kod terapije karijesa na aproksimalnoj plohi uz postojanje okluzalnog karijesa s ciljem očuvanja zdravog zubnog tkiva. Indicirana je kada je očuvani dio marginalnog brida deblji od 1,5 mm. Ovaj oblik preparacije usmjeren je na očuvanje marginalnog grebena i kontaktne točke te, ako je moguće, cakline na aproksimalnoj plohi zuba.

Postupak izrade kaviteta započinje pristupanjem karijesnoj leziji s okluzalne plohe i prodiranjem do dentina upotrebljavajući dijamantno svrdlo. U dentinu se preparacija nastavlja spororotirajućim čeličnim svrdlom pokretima u bukolingvalnom smjeru dok se ne ukloni sav karijesom zahvaćeni dentin (Slika 3). Nakon izrade kaviteta, isti se ispuni restaurativnim materijalom te slijedi završna obrada ispuna (Slike 4, 5).

Tunel preparacije su tehnički zahtjevne zbog otežanog pristupa, slabe vidljivosti i uklanjanja minimalne količine zubnog tkiva (19).

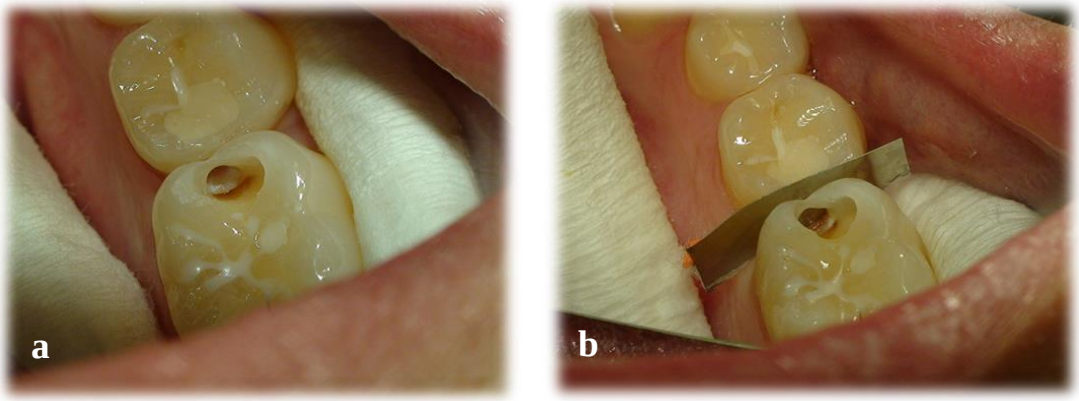

Slika 3. Prikaz izrade kaviteta tunel preparacijom (a) i postava metalne matrice (b).
Preuzeto: prof. dr. sc. Božidar Pavelić

Slika 4. Prikaz izrade aproksimalnog dijela ispuna.
Preuzeto: prof. dr. sc. Božidar Pavelić

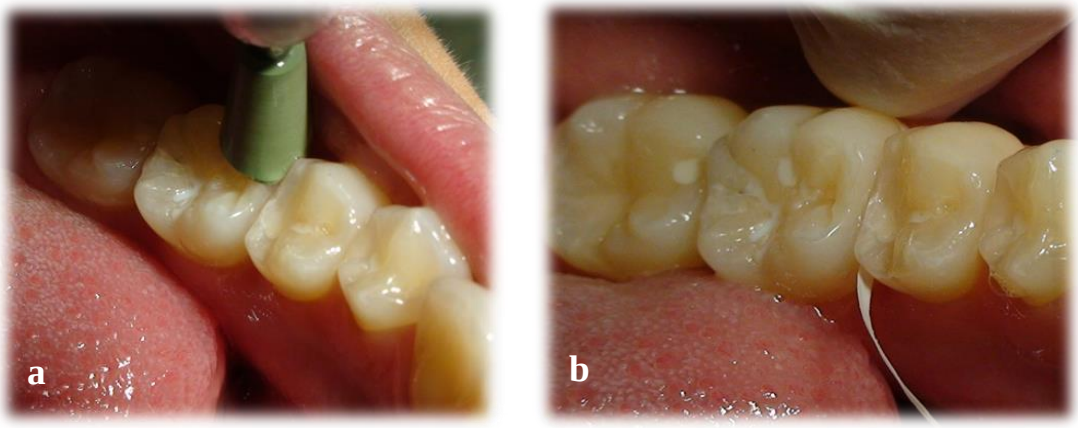

Slika 5. Završna obrada (a) i konačni izgled ispuna (b). Preuzeto: prof. dr. sc. Božidar Pavelić

5.2. "MINIBOX" PREPARACIJA

Minibox preparacija se izvodi kada nije moguće izvesti tunel preparaciju. Ovaj oblik preparacije zamjenjuje konvencionalnu preparaciju II. razreda i puno je poštedniji za tvrda zubna tkiva. Isprepparirani kavitet može imati oblik kutije ili oblik tanjura (19).

Kavitet se preparira tako da se s okluzalne strane pristupa karijesnoj leziji. Dijamantnijm svrdlom se uklanja marginalni greben ne dirajući fisurni sustav ukoliko nije zahvaćen karijesom. U dentinu se preparacija nastavlja čeličnim svrdlom.

5.3. ″SLOT″ PREPARACIJA

Slot preparacija je oblik preparacije koji se izvodi kod postojanja karijesa aproksimalne plohe, a pristupa mu se s vestibularne ili oralne strane.

6. KOMPOZITNE LJUSKE

Suvremena restaurativna stomatologija temelji se na načelima adhezije. Razorena tvrda zubna tkiva moguće je nadoknaditi estetskim materijalima koji se adhezijom vežu za preostali dio krune. Estetskim se materijalima oponaša boja zuba i vraća zub u funkciju. Adhezijskim vezivanjem se omogućava žrtvovanje minimalne količine zdravog tkiva prilikom preparacije za restauraciju. Jedan od oblika restauracije je i kompozitna ljuska. Iako se kompozitne ljuske mogu izraditi na gotovo svim zubima, najčešće se izrađuju na sjekutićima te nešto rjeđe na očnjacima (20). Zahvaljujući adhezivnoj svezi s tvrdim zubnim tkivima te estetskim i fizikalnim svojstvima, kompoziti predstavljaju odličan izbor za terapiju lezija prednjih zubi te omogućuju da se zubi, koji bi se prije liječili krunicom, sada jednostavnije restauriraju.

6.1. KLASIFIKACIJA KOMPOZITNIH LJUSKI

Ovisno o količini tvrdog zubnog tkiva koje nedostaje, kompozitne ljuske se mogu podijeliti na djelomične i potpune. Djelomične ljuske nemaju gornju granicu preparacije u gingivnom sulkusu. Najčešće se izrađuju kod restauracija krune nakon traume ili karijesne destrukcije koja prelazi na vestibularnu površinu zuba. Potpune ljuske prekrivaju cijelu labijalnu plohu i koriste se za zatvaranje dijastema između kruna i uspostavu kontaktne točke, ispravljanje blagih anomalija boje, veličine ili oblika zuba. Također se koriste i za nadoknadu gubitka jednog ili obaju incizalnih kuteva. S obzirom na način izrade dijele se na izravne i neizravne kompozitne ljuske. Izravna kompozitna ljuska se izrađuje neposrednim nanošenjem kompozitnog materijala na krunu zuba i polimerizacijom u ustima pacijenta (20).

6.2. IZRADA KOMPOZITNE LJUSKE

Prilikom restauracije gubitka incizalnog kuta jedan od glavnih problema, unatoč slabim žvačnim silama u frontalnom području, predstavlja retencija kompozitnog materijala ili odlomljenog fragmenta kojim se nadomješta izgubljeni dio zuba. Retencija se primarno osigurava uporabom adhezijskih sustava. Prije uporabe adhezijskih sustava tradicionalna metoda osiguravanja retencije bila je uporaba parapulpnih kolčića koji se danas više ne rabe jer mogu uzrokovati blago obojenje kompozitnog materijala te njihovo postavljanje može biti rizično za vitalitet pulpe. Ukoliko se radi o devitaliziranom zubu, retencija se može poboljšati intrakanalnim kolčićima. Metodu izbora predstavljaju estetski intrakanalni kolčići. U najvećem broju slučajeva se obradom caklinskih rubova povećava površina za koju će se restaurativni materijal vezati i time se osigurava bolja retencija, ali i stupnjevit prijelaz između kompozitnog materijala i zubnog tkiva, tj. osigurava se da rub preparacije ne bude izrazito vidljiv, nego da se postupno stapa s tvrdim zubnim tkivom.

Postupak izrade se, radi lakšeg razumijevanja, može podijeliti u 5 faza rada. Prva faza uključuje uočavanje obilježja i osobitosti građe zuba koji se restaurira. Za estetski uspješnu restauraciju od iznimne je važnosti odrediti oblik krune (ovalan, kockast, trokutast) te dužinu i širinu krune, zatim znak kuta i luka te visinu položaja kontaktne točke sa susjednim zubima. Na vizualnu percepciju krune znatno utječu rubne linije. To su prijelazi vestibularne plohe na aproksimalno i gingivno zaobljenje i označene su refleksijom svjetla. Oblikovanjem rubnih linija zub se može optički proširiti, suziti, povećati ili smanjiti, a da se stvarna veličina krune zuba ne mijenja.

Površina labijalne plohe zuba nije glatka i ravna, nego sadržava plitke brazde koje se pružaju od cervikalno prema incizalno. Te brazde su kod starijih ljudi pliće uslijed abrazije tijekom godina, a mogu i gotovo nestati. Mala površinska udubljenja lomom svjetlosti daju "živi" izgled površine. Važna struktura krune su i produžeci dentinskih jezgri. Broj dentinskih jezgri uvjetuje i broj uzdužnih brazdi na vestibularnoj plohi krune. Dentinske jezgre se zovu mameloni te su starošću manje uočljive zbog abrazije (20).

Druga faza rada je izbor boje. Za odabir boje potrebno je poznavati osnove optičkih svojstava materijala kako bi se odabranim materijalima zadovoljili estetski zahtjevi u frontalnom dijelu zubnog niza. Optička svojstva definiraju boju i dijele se na primarna i sekundarna (21). Primarna optička svojstva su ton boje (*Hue*), svjetloća (*Value*) i zasićenje (*Chroma*). Ton boje je određen valnom duljinom i označava samu boju, npr. plava boja. Svjetloća je određena intenzitetom boje te opisuje pojedinu boju u njezinoj izražajnosti, npr. svijetloplava ili tamnoplava. Zasićenje opisuje intenzitet ili čistoću određenog tona boje.

Boju je potrebno odrediti na samom početku restauracije, prije sušenja tvrdih zubnih tkiva. Također, odmah treba odrediti i nijansu dentina, ukoliko je izložen.

Sekundarna optička svojstva su translucencija i opacitet (opisuju zamućenost nekog objekta), opalescencija (laka zamućenost), fluorescencija (emisija svjetlosti) i površinski sjaj.

Dentin je opakniji od cakline koja je opet transparentnija od dentina što treba uzeti u obzir prilikom odabira boje. Opalescencija ne igra značajnu ulogu kod

kompozitnih ispuna na prednjim zubima. Visoka fluorescencija karakteristična je za dentin, a incizalni brid je područje slabe fluorescencije.

Kompozitni materijali se proizvode u bojama i opacitetima koji simuliraju optička svojstva tvrdih zubnih tkiva. Tako se načelno razlikuju opakne dentinske boje, slabije opakne caklinske boje, translucentne boje za incizalni brid i površinu cakline te efektne pigmentne boje. Dentinske boje zbog svoje opaknosti odlično simuliraju optička svojstva dentina, mogu prekriti promijenjenu boju podložećeg dentina, a također sprječavaju prosijavanje tamne pozadine usne šupljine. Nomenklatura restaurativnih materijala može biti zbunjujuća jer nazivi kao što su *dentine, body* i *opaque* mogu biti sinonimi. Caklinske boje su manje opakne i simuliraju optička svojstva cakline te svojim kameleonskim efektom sakrivaju granicu između ruba kaviteta i ispuna. Translucentne boje služe za fino simuliranje površinske translucencije cakline, kao i translucencije incizalnog brida, dok efektne pigmentne boje služe za naglašavanje prirodnih karakteristika restauriranog dijela zuba (pigmentacije površine, jamice, fisure, duboke pigmentacije i sl.).

Boja se može odrediti vizualno i pomoću profesionalnog optičkog uređaja. Vizualno se određuje prema ključu boja, obavezno na dnevnom svjetlu. Ključevi boja za kompozitne materijale se ne mogu uspoređivati s ključevima boja za keramiku. Isto tako valja imati na umu da kompozitne smole tijekom polimerizacije malo promijene nijansu. Profesionalni optički uređaji za određivanje boje temelje se na spektrofotometrijskim ili kolorimetrijskim metodama. Spektrofotometrom se mjeri količina reflektiranog svjetla svih valnih duljina te se uspoređuje s referentnim standardom, a kolorimetrom se mjeri količina svjetla odabrane boje (21).

Nakon odabira boje slijedi preparacija. Način preparacije za kompozitnu ljusku ovisi o tipu ljuske koja se izrađuje. Kod djelomične ljuske gornji rub preparacije ne završava u razini ili unutar gingivnog sulkusa. Dovoljno je u širini od 1 – 3 mm zakositi rub cakline u valovitoj liniji. Na taj se način povećava površina svezivanja za caklinu i sakriva prijelaz cakline i kompozita. Linija zakošavanja mora biti valovita jer će oko teže prepoznati nepravilnu crtu preparacije. Unutarnji rubovi se također trebaju zaobliti. Time se omogućava rasipanje svjetlosti koja prolazi kroz restauraciju, a da se ne primijeti razlika u translucenciji između zuba i kompozita (20).

Kod potpune ljuske dubina preparacije treba biti jednaka na svim dijelovima labijalne plohe. Preporučeno je skratiti incizalni brid za 1 do 2 mm. Aproksimalno su granice preparacije ispred kontaktne točke, ali dovoljno duboko u interdentalnom prostoru kako rub preparacije i granica između kompozita i tvrdog tkiva krune zuba ne bi bili vidljivi.

Osim preparacije sa zakošavanjem ruba, može se napraviti i preparacija sa žlijebom. To je oblik preparacije gdje se do pola debljine cakline urezuje zaobljena stuba. Ovaj oblik preparacije osigurava trajniji rub preparacije, ali zahtijeva brušenje dijela zdravog zubnog tkiva.

Četvrta faza izrade kompozitne ljuske je odabir tehnike izrade. Kompozitne se ljuske mogu izraditi indirektno, što uključuje izradu u laboratoriju, i direktno u ustima pacijenta. Dvije su općeprihvaćene direktne metode restauracije većeg dijela krune na prednjim zubima: tehnika silikonskog ključa i finger tip tehnika.

Tehnika izrade pomoću jagodice prsta *Finger tip technique* je tehnika u kojoj se pomoću prozirne celuloidne matrice pridržavane prstom oblikuje osnova buduće estetske nadogradnje. Ona je nešto zahtjevnija za kliničara.

Nakon izrade osnove za rekonstrukciju postavlja se celuloidna matrica između zuba koji se restaurira i susjednih zubi. Matrica se ne smije micati i mora čvrsto prilijegati uz krunu zuba. To se postiže primjenom interdentalnih kolčića koji se dodatno obložе tankim slojem vate. Interdentalnim kolčićem se osigurava cervikalni dio preparacije. Slijedi jetkanje, ispiranje, sušenje, nanošenje adhezijskog sustava i nanošenje kompozita. Prvo se izrađuje oralni dio restauracije što predstavlja caklinsku osnovu. Obično se koriste dvije boje. Caklinskom bojom se modelira cervikalni dio zuba i taj bi sloj trebao završiti 1 do 1,5 mm ispod razine incizalnog brida, dok se incizalni dio palatinalne plohe modelira od translucentnog materijala. Prije nego se pomakne kažiprst, kratko se polimerizira izmodelirana stijenka (3 – 5 sekundi) te se po potrebi dodaje još materijala, nakon čega slijedi završna polimerizacija. U sljedećoj se fazi nanosi dentinska boja izravno na palatinalnu stijenku te se polimerizira, nakon čega slijedi nanošenje caklinske boje pri čemu se daje završni oblik zubu. Svaki sloj kompozitnog materijala treba biti postavljen u debljini do 2 mm, a optimalno vrijeme polimerizacije iznosi 40 sekundi.

Slojevita tehnika uz pomoć silikonskog ključa je metoda izbora kod opsežnih restauracija. Na početku terapije uzme se situacijski otisak, izradi se model od supertvrdog gipsa te se na modelu pomoću voska modelira željeni oblik zuba. Potom se gumastim materijalom otisne područje izmodeliranog zuba te se otisak, kad se stvrdne, precizno izreže kako bi se odstranio vestibularni dio i preostao samo oralni

dio koji čini silikonski ključ. Silikonski ključ postavljen na zubni niz predstavlja osnovu pomoću koje se izrađuje kompozitna restauracija. Postupak postavljanja i slojevanja kompozitnog materijala je identičan postupku kod *Finger Tip Technique*.

Druge tehnike uključuju tehniku izrade pomoću celuloidne kapice i tehniku izolacije susjednog zuba glicerinom i izradu ispuna bez matrice.

Zadnja faza je završna obrada i poliranje restaurirane krune zuba. Završna obrada se izvodi dijamantnim finirerima (obavezno korištenje vode za hlađenje), abrazivnim diskovima za kolječnik (bez vode za hlađenje), gumicama različitih finoća (od grubljih prema finijim uz obavezno korištenje vode za hlađenje) te metalnim ili plastičnim abrazivim trakicama. U prvom koraku usklađuje se odnos s antagonistima te se odstranjuju smetnje i postojeći kontakti (centralna okluzija te klizne antero-posteriorne i latero-lateralne kretnje) pomoću zaobljenog dijamantnog brusnog tijela namijenjenog obradi nepčane plohe. Nakon toga se pristupa oblikovanju same krune zuba u odnosu na susjedne zube (središnji sjekutići, očnjak) pomoću diskova i trakica za poliranje kompozitnih ispuna. Kada se postigne željeni oblik, pristupa se karakterizaciji, odnosno specifikaciji same površine izrađene kompozitne restauracije. Karakterizacija površine radi se pomoću finih izduženih igličastih dijamantnih brusnih tijela. Uporabom polirnih trakica provodi se završna obrada postraničnih dijelova restauracije u aproksimalnim prostorima. Nakon završene specifikacije pristupa se završnom poliranju pomoću gumica.

7. IZBJELJIVANJE ZUBI

Duže od stoljeća izbjeljivanje zubi se koristi kako bi se postigla svjetlija i poželjnija boja prirodnih zubi.

Za ispravno provođenje postupka izbjeljivanja važno je postaviti ispravnu dijagnozu (odrediti uzrok i položaj obojenja) i napraviti plan terapije (izbor tehnike).

Indikacije za provođenje postupka izbjeljivanja su: estetski zahtjevi pacijenta, vanjska i unutarnja obojenja, obojenja uzrokovana starosnim promjenama te izbjeljivanje u sklopu restaurativne i protetske terapije. Kontraindikacije su: površinska obojenja koja se lako odstranjuju profilaktičkim čišćenjem, zubi sa širokom pulpnom komoricom, preosjetljivost zubi druge etiologije, zubi s oštećenjima cakline i patološkim procesima, zubi s velikim i neodgovarajućim ispunima, trudnoća i dojenje zbog nedovoljnog istraživanja mogućeg učinka na dijete, alergije na sastojke materijala za izbjeljivanje, pacijenti koji imaju nerealna očekivanja, nisu motivirani ili nisu kooperabilni (7).

7.1. MATERIJALI ZA IZBJELJIVANJE

Osnovu materijala za izbjeljivanje čine oksidirajuća sredstva: vodikov peroksid, karbamid peroksid i natrijev perborat. Vodikov i karbamid peroksid uglavnom se rabe za vanjsko izbjeljivanje, dok se natrijev perborat u kombinaciji s destiliranom vodom ili vodikovim peroksidom (3 – 30 %) koristi za unutarnje izbjeljivanje zubi (22).

Vodikov peroksid je snažno oksidirajuće sredstvo koje stvara vrlo reaktivne slobodne radikale koji razaraju kemijske veze spojeva unutar pigmentacije, pri čemu

nastaju njihove manje podjedinice koje difuzijom izlaze iz zubi. Koristi se kao 15 – 35 %-tni za izbjeljivanje vitalnih zubi u ordinaciji, do 35 %-tni za izbjeljivanje avitalnih zubi u ordinaciji i kao 3 %-tni vodik peroksid u smjesi s natrij perboratom za izbjeljivanje između dvije posjete.

Karbamid peroksid je građen od vodikovog peroksida i uree. U postupku izbjeljivanja razlaže se na 3,35 % vodikov peroksid i 6,65 % ureu. Vodikov peroksid se nadalje razlaže na slobodne radikale koji pokazuju učinak izbjeljivanja. Usporedba karbamida i vodikovog peroksida pokazuje jednaku učinkovitost, ali vodikov peroksid izbjeljuje brže (7). S obzirom da vodikov peroksid čini približno trećinu udjela u karbamid peroksidu važno je razlikovati učinkovitost pojedinog preparata. Postotak 30 % na preparatu ne govori mnogo, ukoliko nije navedeno što je osnova preparata. Naime, ukoliko se radi o 30 %-tnom karbamid peroksidu, on odgovara vrijednosti od približno 10 %-tnog vodikovog peroksida. Osim 10 %-tnog pripravka na tržištu se mogu naći proizvodi u koncentraciji od 3 do 35 %. Koji će se proizvod primijeniti ovisi o izboru tehnike izbjeljivanja.

Natrijev perborat je dostupan u obliku praška. Za izbjeljivanje se može koristiti pomiješan s vodom (učinkovit, ali je potrebno duže vrijeme djelovanja) ili s 3 – 30 %-tnim vodikovim peroksidom (brži učinak, ali je potreban veći oprez prilikom terapijskog postupka). Uglavnom se primjenjuje za unutarnje izbjeljivanje zubi (22).

Osim oksidirajućeg sredstva koje je osnova sastavnica, preparati za izbjeljivanje sadrže i pomoćna sredstva za izbjeljivanje što uključuje zgušnjavajuću tvar, vehikulum, ureu, surfaktante, disperzante i konzervanse.

7.2. MEHANIZAM IZBJELJIVANJA

Osnova izbjeljivanja jest razlaganje pigmenata koji uzrokuju obojenje, tj. redoks reakcija. Prilikom odvijanja redoks reakcije dolazi do razgradnje velikih kromogenih molekula u male jednostavne molekule koje difundiraju prema van ili reflektiraju svjetlost u nevidljivom dijelu spektra, odnosno postupnom pretvorbom organske osnove u kemijske međuspojeve dolazi do promjene boje koja je svjetlija od prvotne osnove.

Sredstvo za izbjeljivanje ima mogućnost prodiranja u dublje slojeve cakline i dentina zahvaljujući permeabilnosti zubnih tkiva, a mogućnosti prodiranja dodatno doprinosi i mala veličina molekule vodikovog peroksida. Vodikov peroksid stvara slobodne radikale: perhidroksilni ($HO_2\cdot$) i reaktivni atom kisika ($0\cdot$). Perhidroksilni radikal je jači slobodni radikal čijem oslobađanju pogoduje viši pH (9,5 – 10,8), ali kako bi se produljio rok trajanja i smanjila razgradnja, otopine vodikova peroksida se proizvode blago kisele, tj. s nižim pH. Pri nižim pH vrijednostima oslobađa se više atomarnog kisika koji je slabiji slobodni radikal (7).

Prije postupka izbjeljivanja zubi važno je temeljito očistiti i ispolirati površinu zubi kako bi se uklonili određeni enzimi koji dovode do razgradnje vodikovog peroksida na vodu i molekularni kisik pri čemu ne nastaju slobodni radikali i smanjuje se uspješnost postupka. Za učinak izbjeljivanja bitna je i koncentracija, temperatura i trajanje postupka. Većom koncentracijom postiže se bolji trenutni učinak, međutim, i s nižim koncentracijama se postiže jednaki učinak, ali kroz duže vremensko razdoblje. Povećanje temperature za 10 °C udvostručuje brzinu kemijske reakcije, no prevelika temperatura može uzrokovati bol, oštećenje

pulpe ili parodonta te dovesti do neželjenih posljedica. Odnos vremena aplikacije i učinka izbjeljivanja međusobno je proporcionalan, tj. učinak izbjeljivanja je veći što je zub bio duže izložen djelovanju oksidacijskog sredstva. Međutim, trajanje izbjeljivanja mora biti ograničeno, tj. reakcija oksidacije se treba odvijati do točke zasićenja (*saturation point*) kod koje osnova postaje neobojane hidrofilne građe. Ukoliko se izbjeljivanje nastavi, osnova se razgrađuje na ugljikov dioksid i vodu (7).

7.3. TEHNIKE IZBJELJIVANJA

S obzirom na prisutan vitalitet, postupci izbjeljivanja se dijele na izbjeljivanje na vitalnim i izbjeljivanje na avitalnim zubima. S obzirom na mjesto provođenja, postupci izbjeljivanja na vitalnim zubima dijele se na postupke "u ordinaciji" ("in office", "chairside whitening") i na postupke "kod kuće" ("at home"). I jedni i drugi postupci podrazumijevaju nanošenje sredstva za izbjeljivanje na površinu zuba, odnosno djeluju "izvana" pa se često za takav postupak rabi pojam vanjsko izbjeljivanje (7).

7.3.1. IZBJELJIVANJE KOD KUĆE – *AT HOME BLEACHING*

Postupak izbjeljivanja kod kuće podrazumijeva izbjeljivanje pomoću individualno izrađene udlage. Uz udlagu pacijent dobiva sredstvo za izbjeljivanje koje je najčešće 10 %-tni karbamid peroksid. Koncentracije karbamid peroksida mogu biti i veće čime se skraćuje vrijeme tretmana. Udlaga se može nositi tijekom noći ili dva ili više sati tijekom dana, o čemu pacijent sam odlučuje. Izmjenom gela svakih 1 – 2 sata može se povećati učinkovitost i ubrzati izbjeljivanje jer se postiže veća učinkovitost aktivne tvari s obzirom na to da karbamid peroksid gubi 80 % aktivne tvari kroz 120 minuta (7). Danas se preporučuje raditi jedno izbjeljivanje

dnevno kroz 2 sata čime se smanjuje mogućnost nastanka neželjene osjetljivosti. Kontrolni pregledi se zakazuju u razmacima od 1 – 2 tjedna (7) .

7.3.2. IZBJELJIVANJE U ORDINACIJI – *IN OFFICE BLEACHING*

Postupke u ordinaciji provodi terapeut sam ili se postupci provode uz kontrolu od strane terapeuta. Prilikom izbjeljivanja u ordinaciji upotrebljavaju se preparati visokih koncentracija (30 – 35 %-tni vodikov peroksid ili 35 %-tni karbamid peroksid) koji mogu biti dodatno aktivirani svjetlom, toplinom ili laserom. Stomatolog ima potpunu kontrolu nad provođenjem postupka, a rezultati su često vidljivi već nakon jedne posjete (7).

Priprema pacijenta je od velike važnosti za *lege artis* provođenje postupka izbjeljivanja. Nakon uzimanja opće i stomatološke anamneze pristupa se kliničkom pregledu, pri čemu treba obratiti pažnju na postojanje patoloških promjena na tvrdim zubnim tkivima koje se dodatno potvrđuju RTG snimkama. Kako bi se pratio tijek postupka izbjeljivanja potrebno je, prema određenom ključu boja ili pomoću kolorimetra, odrediti početnu boju zuba/zubi te fotografijom dokumentirati početno stanje (po mogućnosti). Obavezna je zaštita mekih tkiva pomoću gumene plahtice ili svjetlosnopolimerizirajućeg izolacijskog sredstva (Slika 6).

Sredstvo za izbjeljivanje koje dolazi u različitim oblicima priprema se prema preporuci proizvođača (pasta-pasta, odnosno gel-gel sustav, sustav prašak-otopina ili jednokomponentna pasta). Prednost gelova je to što sadrže 10 – 20 % vode koja njeguje dehidrirane zube tijekom izbjeljivanja. Nakon pripreme se pomoću šprice i kanile ili pomoću plastičnog instrumenta koji se nalazi u kompletu, odnosno pomoću špatule po Heidemannu (poznate i kao 5/6 instrument) sredstvo nanosi na površinu

zuba. Sredstvo se može primijeniti samo ili se učinak može pojačati pomoću lasera, lampe za polimerizaciju ili profesionalne lampe za izbjeljivanje čemu treba posvetiti posebnu pažnju jer njihova upotreba može dovesti do pojave pojačane osjetljivosti zubi za vrijeme i nakon provedenog postupka (Slika 7). Važno je napomenuti da niti laser niti lampe ne izbjeljuju, već samo aktiviraju ili pojačavaju učinak sredstva za izbjeljivanje.

Imajući u vidu moguću preosjetljivost zbog topline, današnje su lampe najčešće LED lampe. Značajka tih lampi je u tome što proizvode hladno plavo svjetlo prosječne valne duljine od oko 450 nm koje aktivira sastojke gela za izbjeljivanje i na taj način ubrzava postupak. Od lasera se koriste, pojedinačno ili u kombinaciji, CO_2 i argonski laser.

Nakon odstranjenja sredstva za izbjeljivanje zabilježi se dobiveni učinak i pažljivo se pregleda okolna sluznica (Slika 8). Za moguća nastala oštećenja u kompletu za izbjeljivanje obično se nalazi sredstvo u obliku otopina kojim se premažu takva mjesta u svrhu bržeg cijeljenja (23).

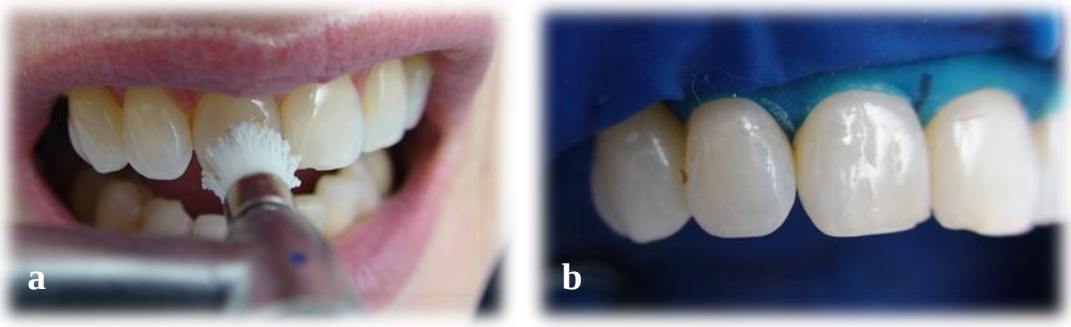

Slika 6. Priprema za postupak izbjeljivanja vitalnih zubi: čišćenje zubi (a) i izolacija radnog polja (b). Preuzeto: prof. dr. sc. Božidar Pavelić

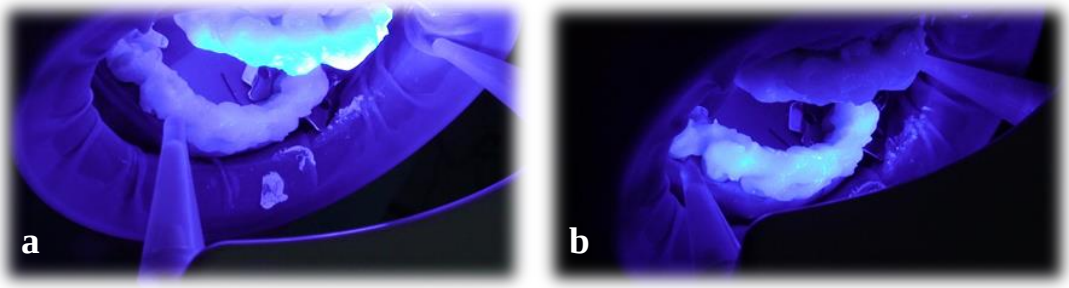

Slika 7. Izbjeljivanje zubi upotrebom sredstva aktiviranog profesionalnom lampom za izbjeljivanje: Prikaz postupka u gornjoj (a) i u donjoj čeljusti (b). Preuzeto: prof. dr. sc. Božidar Pavelić

Slika 8. Konačni rezultat izbjeljivanja. Preuzeto: prof. dr. sc. Božidar Pavelić

7.3.3. IZBJELJIVANJE AVITALNIH ZUBI

Tehnike izbjeljivanja avitalnih zubi su termokatalitička tehnika (koja ima povijesno značenje i danas se više ne primjenjuje), *walking bleach* tehnika te modificirana *walking bleach* tehnika. Provođenje svake od ovih tehnika uključuje uzimanje anamneze, klinički pregled, RTG analizu i pripremne radnje. Pripremne radnje uključuju i oblikovanje kaviteta uklanjanjem gutaperke i paste za punjenje do razine 3 mm ispod caklinsko-cementnog spojišta okruglim ili Gates-Glidden svrdlima. Prije primjene sredstva za izbjeljivanje potrebno je izraditi zaštitnu podlogu od staklenoionomernog cementa minimalne debljine od 2 mm koja prati

tijek caklinsko-cementne granice izvana kako bi se spriječile moguće neželjene posljedice koje mogu biti u vidu određene osjetljivosti zuba, ali mogu rezultirati i resorpcijom korijena i u konačnici gubitkom zuba.

Za izbjeljivanje avitalnih zubi mogu se rabiti gotovi tvornički preparati koji sadrže vodikov peroksid ili karbamid peroksid u različitim koncentracijama te pripravci koji se izrađuju u ordinaciji neposredno prije primjene (Slika 10). U tu svrhu najčešće se rabi natrijev perborat zamiješan u pastu s vodikovim peroksidom ili fiziološkom otopinom, odnosno destiliranom vodom. Natrijev perborat zamiješan s 30 %-tnim vodikovim peroksidom čini pastu s jakim oksidirajućim učinkom i obično se rabi za izbjeljivanje u ordinaciji pod kontrolom terapeuta iako se može primijeniti i kao uložak između dvije posjete. Za izbjeljivanje sredstvom visoke koncentracije obično se rabi pojam *powerbleaching* (Slika 10). Za postizanje boljeg učinka izbjeljivanja i aktivaciju sredstva za izbjeljivanje dodatno se može primijeniti hladna atmosferska plazma, laser ili lampa (Slika 11 a).

Natrijev perborat zamiješan s 3 %-tnim vodikovim peroksidom čini pastu s blažim oksidirajućim učinkom i obično se rabi za kao uložak između dvije posjete. Za primjenu sredstva za izbjeljivanje na ovakav način rabi se pojam *walking bleach* (Slika 11 b). Kao uložak između dvije posjete može se primijeniti i pasta natrijevog perborata zamiješanog s fiziološkom otopinom ili sterilnom destiliranom vodom koja ima najblaži učinak (23).

Slika 9. Unutarnje obojenje zubi. Preuzeto: prof. dr. sc. Božidar Pavelić

Slika 10. Primjena sredstva za unutarnje izbjeljivanje: natrijev perborat i 30 %-tni vodikov peroksid. Preuzeto: prof. dr. sc. Božidar Pavelić



Slika 11. Primjena hladne atmosferske plazme u svrhu postizanja boljeg učinka izbjeljivanja (a) i primjena paste natrijeva perborata i 3 %-tnog vodikovog peroksida (*walking bleach*) (b). Preuzeto: prof. dr. sc. Božidar Pavelić

Slika 12. Konačni ishod terapije izbjeljivanja avitalnih zubi.
Preuzeto: prof. dr. sc. Božidar Pavelić

Izradi kompozitnog ispuna pristupa se 7 do 14 dana nakon završenog postupka izbjeljivanja zbog prisutnosti zaostatnog kisika koji inhibira polimerizaciju adhezijskih sustava i kompozitnih materijala (7).

WALKING BLEACH TEHNIKA je tehnika kod koje se nakon postavljanja zaštitne podloge u kavitet unosi sredstvo za izbjeljivanje (natrijev perborat zamiješan s fiziološkom otopinom ili vodikovim peroksidom), pomoću suhe vatice se uklanja višak tekućine i potiskuje pasta te se zatvara privremenim ispunom. Pacijent se ponovno naručuje za 3 – 5 dana ili ranije ako primijeti da je postignuta boja susjednih zubi. Postupak se ponavlja dok se ne postigne željena nijansa (Slika 12).

MODIFICIRANA *WALKING BLEACH* TEHNIKA uključuje primjenu udlage uz koju se kavitet ostavlja otvorenim. Pacijent pomoću šprice unosi u udlagu 10 %-tni karbamid peroksid neutralnog pH i mijenja ga svaka 2 sata. Željena boja postiže se već nakon 5 – 8 izmjena sredstva za izbjeljivanje. Prednost ove tehnike je smanjena mogućnost nastanka vanjske resorpcije.

8. MIKROABRAZIJA

Mikroabrazija je metoda kojom se uklanjaju površinske promjene boje cakline trajnih zubi (18). Radi se o jednostavnom postupku kojim se tanki površinski sloj cakline erodira i abradira, ali caklina unatoč tome ostaje glatka i sjajna (7).

Mikroabrazija je indicirana za korekciju bijelih i smećkastih obojenja zubi uzrokovanih fluorozom, post-ortodontskom demineralizacijom, molarno-incizivnom hipomineralizacijom i površinskom hipoplazijom nastalom kao posljedica traume mliječnog zuba (Slika 14). Rezultat terapije je trajan.

Metoda se primjenjuje samo u slučaju kada se obojenja nalaze u površinskom sloju cakline, a kontraindicirana je kod dubljih lezija u caklini i dentinu kao što su *amelogenesis imperfecta, dentinogenesis imperfecta* i tetraciklinska obojenja (18).

Prije samog postupka, površinu zuba/zubi potrebno je temeljito očistiti te izolirati gumenom plahticom. Finim dijamantnim ili karbidnim svrdlima može se odstraniti dio površinske lezije kako bi se skratilo ukupno vrijeme zahvata. Zatim se na zube nanosi mikroabrazivna pasta koja je mješavina klorovodične kiseline niske koncentracije (18 %-tna klorovodična kiselina) i abrazivne paste sa sitnim zrncima silikon karbida (Slika 15). Može se upotrijebiti i 10 %-tna klorovodična kiselina ili 37 %-tna fosforna kiselina. Ovisno o koncentraciji kiseline i broju primjena, uklanjanje cakline kreće se od 25 do 200 μm (24). Polira se posebnim gumicama na malom broju okretaja u intervalima od 60 sekundi uz primjereno ispiranje. Na ovaj način kombinacija erozije i abrazije dovodi do uklanjanja površinskih slojeva cakline. Smatra se da kiselina prodire kroz slojeve cakline dovodeći do izbjeljivanja organskih komponenti cakline, uzrokujući tako promjenu boje zuba. Pigmentacije

lokalizirane u dubljim slojevima cakline mogu biti prekrivene optičkim svojstvima mikroabradirane površine cakline, a novonastali fenomen se definira kao "efekt abrazije" (18). Demineralizirani sloj cakline može se ukloniti pomoću skalpela (Slika 16). Potrebno je provjeravati smanjenje debljine cakline i moguću pojavu konkaviteta kod kojeg je, u slučaju da je obojenje još uvijek prisutno, daljnja terapija izbjeljivanje ili restaurativni zahvat. Na kraju postupka zubi se ispiru i fluoridiraju, a pacijenta se naručuje na kontrolni pregled za 4 – 6 tjedana (Slika 17).

Slika 14. Obojenje zubi uzrokovano fluorozom. Preuzeto: prof. dr. sc. Božidar Pavelić

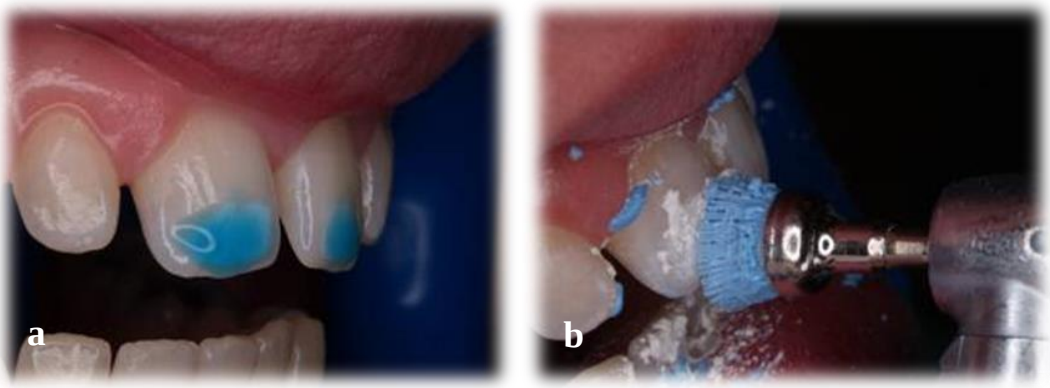

Slika 15. Izvođenje postupka mikroabrazije: primjena kiseline (a) i abrazivne paste na četkici (b). Preuzeto: prof. dr. sc. Božidar Pavelić

Slika 16. Odstranjenje omekšalog sloja cakline pomoću skalpela.
Preuzeto: prof. dr. sc. Božidar Pavelić

Slika 17. Konačni rezultat postupka mikroabrazije. Preuzeto:
prof. dr. sc. Božidar Pavelić

9. RASPRAVA

Jedan od veoma popularnih estetskih zahvata u stomatološkoj ordinaciji je izbjeljivanje zubi. U prošlosti se eksperimentiralo s raznim agresivnim i opasnim sredstvima kako bi se uklonila obojenja zubi, a rezultat je često bio nepredvidljiv. Rezultati dugogodišnjih znanstvenih istraživanja su dokazali kako suvremeni materijali za izbjeljivanje nisu toksični te da je njihova uporaba kvalitetna i sigurna. Unatoč tome, i danas se često govori o nuspojavama izbjeljivanja s kojima je potrebno upoznati pacijenta. Nuspojave izbjeljivanja su: prolazna preosjetljivost (najčešće), iritacija gingive i mekih tkiva, a osim toga i mikropropuštanje kod restauracija te vanjska resorpcija korijena. Važno je istaknuti da su, zahvaljujući novim tehnikama i materijalima za izbjeljivanje, moguće nuspojave svedene na minimum, slabog su intenziteta i najčešće prolaznog karaktera. Postupak izbjeljivanja potrebno je provoditi pod nadzorom stomatologa te poštivati upute proizvođača.

Razvoj kompozitnih materijala i adhezijskih sustava korjenito je promijenio restaurativnu medicinu. Otkriće adhezijskog sustava omogućilo je polagano napuštanje nekih od temeljnih načela izrade kaviteta koje je prije više od stotinu godina definirao G. V. Black. Više nije potrebno preventivno proširivanje kaviteta, a sidrenje ispuna nije vezano za retencijski oblik kaviteta. Stoga je rekonstrukcija razorenog tkiva moguća uz minimalno brušenje tvrdog zubnog tkiva.

Kompozitni materijali su se pojavili 70-ih godina prošlog stoljeća kao restaurativni materijali za prednje zube, no kako su estetski zahtjevi postajali sve veći, njihova primjena postala je učestala i u lateralnom segmentu zubnog luka. Do danas su razvijeni kompozitni materijali koji svojim optičkim i mehaničkim

svojstvima omogućuju potpunu estetsku restauraciju sa zavidnim kliničkim rezultatima. Kompozitni smolasti materijali moraju odolijevati žvačnim silama i pokazati fizička svojstva slična prirodnom zubu, a uz to moraju biti visoko estetski. Kako bi pronašli savršeni materijal, stomatolozi su kompozitnim materijalima mijenjali količinu i omjer anorganskih čestica i organske smole tražeći zlatnu sredinu između materijala koji bi bio dobre poliranosti i materijala koji bi odolijevao žvačnim silama (25). Kompozitni materijali se sastoje od tri osnovne komponente: organske matrice (BIS-GMA, UDMA), anorganskog punila (pirogena silika, staklo, kvarc, borosilikat, keramika) i vezujućeg sredstva (silan). Što je veći udio anorganskog punila, bolja su fizička svojstva; materijal postaje čvršći, tvrđi, a polimerizacijsko skupljanje je manje kao i apsorpcija vode (26). Stupanj poliranosti uvjetovan je veličinom čestica. Što su čestice manje, poliranost je bolja. S obzirom na promjer anorganskih čestica kompoziti se dijele na mikropunjene, hibridne, mikrohibridne, nanopunjene i nanohibridne. Mikropunjeni kompoziti se mogu visoko polirati te imaju prozirnost sličnu caklini (translucenciju), ali ne mogu podnositi velike žvačne sile. Hibridni tipovi kompozita sadrže heterogene agregate čestica punila. Oni se dobro poliraju i čvrsti su, ali ne mogu zadržati visoki sjaj, odnosno troše se. Kako bi se riješio taj problem, proizvedeni su mikrohibridni kompoziti. Nanopunjeni kompoziti sastoje se od 5 – 75 nm velikih čestica koje se skupljaju u nakupine i klastere promjera 0.6 – 1.4 μm. Oni pokazuju fizička svojstva slična hibridnim, dok su poliranost i očuvanje visokog sjaja neusporedivi (27).

10. ZAKLJUČAK

U novije vrijeme, kada očuvanje tvrdih zubnih tkiva postaje imperativ, neivazivne i minimalno invazivne metode zbrinjavanja lezija tvrdih zubnih tkiva postaju sve zastupljenije. Razlog tome je napredovanje razvoja materijala u vidu estetike, ali i funkcije. Naravno da postizanje što prirodnijeg i ljepšeg izgleda zuba ovisi, osim o materijalima, i o kliničkom nalazu i postupku izrade.

Estetsko-restaurativni postupci predstavljaju terapiju izbora kod površinske obojenosti zubi, nekavitiranih karijesnih lezija i malih destrukcija tvrdih zubnih tkiva karijesne i nekarijesne etiologije, dok je za opširnije lezije indicirana protetska terapija. Protetska terapija zahtijeva opsežno uklanjanje tvrdog zubnog tkiva, izradom je zahtjevnija jer uključuje laboratorijsku izradu i financijski je nepristupačnija od restaurativnih postupaka. Zbog navedenog su restaurativni postupci pomoću kompozitnih materijala i adhezijskih sustava terapija izbora u zbrinjavanju lezija na tvrdim zubnim tkivima.

11. SAŽETAK

Estetsko-restaurativnim postupcima moguće je zbrinuti velik broj lezija tvrdih zubnih tkiva što uključuje nekavitirane i kavitirane karijesne lezije, nekarijesne lezije tvrdih zubnih tkiva i neestetske promjene tvrdih zubnih tkiva što uključuje površinska obojenja tvrdog zubnog tkiva. U nekarijesne lezije tvrdih zubnih tkiva se ubrajaju abrazija, atricija, erozija i abfrakcija koje je vrlo važno razlikovati zbog daljnje terapije. Osnovna prirodna boja zuba može biti narušena promjenom kvalitete mineralizacije ili nakupinom određene vrste pigmenata koja može biti na površini zuba ili unutar njega, stoga se razlikuju unutarnja i vanjska obojenja. Zbrinjavanje lezija tvrdih zubnih tkiva, ovisno o etiologiji, može se provesti izbjeljivanjem ("At home bleaching", "In office bleaching"), mikroabrazijom, izradom minimalno invazivnih preparacija (tunel preparacija, *minibox* ili *slot* preparacija), izradom kompozitne ljuske ili provođenjem neinvazivnih postupaka. U neinvazivne postupke se uključuje terapija karijesa ozonom, laserom ili remineralizacijom koja je imperativ u zbrinjavanju početnih karijesnih lezija. Suvremeni estetsko-restaurativni postupci su omogućeni razvojem tehnologije i materijala, prije svega adhezijskog sustava i kompozita te postaju sve zastupljeniji jer omogućuju očuvanje tvrdih zubnih tkiva uz istovremenu estetiku i ne manje važnu funkcionalnost.

12. SUMMMARY

CONTEMPORARY AESTHETIC RESTORATIVE PROCEDURES IN TREATMENT OF HARD DENTAL TISSUE LESIONS

A large number of hard dental tissue lesions, including non-cavitated and cavitated carious lesions, non-carious lesions and non-aesthetic changes of hard dental tissue, including surface discoloration, can be restored by aesthetic and restorative procedures. Non-carious lesions of dental hard tissues are abrasion, attrition, erosion and abfraction, which is very important to distinguish for further treatment. Basic natural tooth colour can be impaired by insufficient mineralization, or accumulation of certain types of mass of pigments which may be on the surface or inside of tooth. Therefore, we differentiate between internal and external staining. Treatment of dental hard tissue lesions depending on the etiology, can be carried out by bleaching ("At-home bleaching", "In-office bleaching"), microabrasion, making minimally invasive preparation (tunnel, mini box or slot preparation), producing composite veneers or conducting non-invasive procedures. Non-invasive procedures include treatment of dental caries by ozone, laser or remineralization, which is imperative in the treatment of initial carious lesions. The development of technology and materials, primarily adhesive systems and composites has made contemporary aesthetic restorative procedures possible. They are becoming more common because they enable the preservation of hard dental tissues, at the same time take care of aesthetics and, not less important, functionality.

13. LITERATURA

1. Knezović Zlatarić D, Aurer A, Meštrović, Ćelić R, Pandurić V. Osnove estetike u dentalnoj medicini. Zagreb: Hrvatska komora dentalne medicine, 2013.

2. Ivančić Jokić N. Dijagnostika karijesa: Klinički izgled karijesne lezije. In: Jurić H, editor. Dječja dentalna medicina. Zagreb: Naklada Slap; 2015. 156-8.

3. Bakarčić D. Terapija karijesa trajnih zubi. In: Jurić H, editor. Dječja dentalna medicina. Zagreb: Naklada Slap; 2015.

4. Kremenić A, Kovačević A, Pandurić V. Klinička slika i terapija cervikalnih lezija. Sonda. 2012;13(23):49-54.

5. Vulićević ZR, Juloski J. Specifične terapije u dječjoj dobi: Atricija, abrazija i erozija zuba. In: Jurić H, editor. Dječja dentalna medicina. Zagreb: Naklada Slap; 2015. 264-71.

6. Sović J, Tadin A, Katunarić M. Nekarijesna oštećenja tvrdih zubnih tkiva. Sonda. 2012; 13(23):66-70.

7. Rezo V, Pavić A, Pavelić B. Uvod u izbjeljivanje zubi: I dio: Teoretske osnove. Sonda. 2014;15(21):32-6.

8. Selimović-Dragaš M, Arslanagić Muratbegović A, Juloski J. Anomalije rasta i razvitka: Nepravilnosti u boji zuba. In: Jurić H, editor. Dječja dentalna medicina. Zagreb: Naklada Slap; 2015. 41-61.

9. Schmalfuss A, Stenhagen KR, Tveit AB, Crossner CG, Espelid I. Canines are affected in 16-years-olds with molar-incisor hypomineralisation (MIH): an epidemiological study based on the Tromsø study: "Fit Futures". Eur J Peadiatr Dent. 2015;17:107-13.

10. Elfrink MEC, Ghanim A, Manton DJ, Weerheijm KL. Standardised studies on Molar Incisor Hypomineralisation (MIH) and Hypomineralised Second Primary Molars (HSPM): a need. Eur Arch Paediatr Dent. 2015;16:247-55.

11. Sulieman M. An overview of tooth discoloration: extrinsic, intrinsic and internalized stains. Dental update. 2005;463-71.

12. Nathoo SA. The chemistry and mechanisms of extrinsic and intinsix discoloration. J Am Dent Assoc. 1997;128 Suppl:6-10.

13. Balakrishnan A, Jonathan R, Benin P, Kuumar A. Evaluation to determine the caries remineralization potential of three dentifrices: An in vitro study. J Conserv Dent. 2013;16(4):375-9.

14. Bakarčić D. Terapija karijesa trajnih zuba: Interceptivni postupci. In: Jurić H, editor. Dječja dentalna medicina. Zagreb: Naklada Slap; 2015. 187-96.

15. Jurmanović D, Prebeg D, Pavelić B. Primjena ozona u stomatologiji (I.dio). Sonda. 2009;10(19):88-91.

16. Jurmanović D, Prebeg D, Pavelić B. Primjena ozona u stomatologiji (II dio). Sonda. 2010;11(20):87-90.

17. Anić I. Primjena lasera u restaurativnoj stomatologiji i endodonciji. Sonda. 2003;5(7):40-2.

18. Radović I, Vulićević ZR, Mandinić Z, Beloica M, Juloski J. Specifične terapije u dječjoj dobi: Minimalno invazivni postupci. In: Jurić H, editor. Dječja dentalna medicina. Zagreb: Naklada Slap; 2015. 272-8.

19. Murdoch-Kinch CA, McLean ME. Minimally invasive dentistry. J Am Dent Assoc. 2003;134:87-95.

20. Pandurić V. Kompozitne fasete. Sonda. 2007;8(14):42-5.

21. Škaričić J, Matijević J, Jukić-Krmek S. IV razred po Black-u: Etiologija, dijagnostika i terapijske mogućnosti. Sonda. 2009;10(18):26-30.

22. Rotstein I, Walton RE. Izbjeljivanje obojenih zubi: unutrašnje i vanjsko. In: Torabinejad M, Walton RE. Endodoncija. Zagreb: Naklada Slap; 2009. 391-404.

23. Pavelić B, Pavić A, Rezo V. Uvod u izbjeljivanje zubi: II dio: Klinički postupak. Sonda. 2014;15(28):18-24.

24. Sunfeld RH, Sunfeld-Neto D, Machado LS, Franco LM, Fagundes TC, Briso ALF. Microabrasion in tooth enamel discoloration defects: three cases with long-term follow-ups. J Appl Oral Sci. 2014;22(4):347-54.

25. Terry D. Direct applications of a nanocomposite resin system:part 1 The evolution of contemporary composite material: Pract Proced Aesthet Dent. 2004;16(6):417–22.

26. Knezović Zlatarić D, Pandurić V. Estetski postupci-restorativno rješenje. In: Knezović Zlatarić D, Aurer A, Meštrović S, Pandurić V, Ćelić R. Osnove estetike u dentalnoj medicini. Zagreb: Hrvatska komora dentalne medicine; 2013. 142-9.

27. Milnar F. The evolution of direct composites: Compendium. 2011; 32(1).

14. ŽIVOTOPIS

Ivana Pavlović rođena je 15. lipnja 1991. godine u Varaždinu. Osnovnu školu Ivan Kukuljević Sakcinski u Ivancu završava 2006. godine, nakon čega upisuje opću gimnaziju u Srednjoj školi Ivanec te istu završava 2010. godine. Iste godine upisuje Stomatološki fakultet Sveučilišta u Zagrebu gdje apsolvira 2016. godine.

Za vrijeme studija obavlja demonstrature na Katedri za fiksnu protetiku i radi kao asistentica u ordinaciji dentalne medicine. Autor je dva stručna članka objavljena u medicinskom časopisu Medix. Članica je Hrvatske Mense.