

Izrada direktnih i indirektnih restauracija kod endodontski liječenih zuba

Mahmet, Ivan

Master's thesis / Diplomski rad

2017

Degree Grantor / Ustanova koja je dodijelila akademski / stručni stupanj: **University of Zagreb, School of Dental Medicine / Sveučilište u Zagrebu, Stomatološki fakultet**

Permanent link / Trajna poveznica: <https://um.nsk.hr/um:nbn:hr:127:299541>

Rights / Prava: [Attribution-NonCommercial 4.0 International/Imenovanje-Nekomercijalno 4.0 međunarodna](#)

Download date / Datum preuzimanja: **2025-01-09**



Repository / Repozitorij:

[University of Zagreb School of Dental Medicine Repository](#)





SVEUČILIŠTE U ZAGREBU
STOMATOLOŠKI FAKULTET

Ivan Mahmet

**IZRADA DIREKTNIH I INDIREKTNIH
RESTAURACIJA KOD ENDODONTSKI
LIJEČENIH ZUBA**

Diplomski rad

Zagreb, 2017.

Rad je ostvaren: Stomatološki fakultet Sveučilišta u Zagrebu; Zavodu za endodonciju i restaurativnu stomatologiju

Mentor rada: doc. dr. sc. Anja Baraba, Zavod za endodonciju i restaurativnu stomatologiju,

Stomatološki fakultet Sveučilišta u Zagrebu

Lektor hrvatskog jezika: Ivančica Tomorad, profesor hrvatskog jezika

Lektor engleskog jezika: dr. sc. Snježana Husinec, profesor engleskog jezika

Sastav Povjerenstva za obranu diplomskog rada:

1. _____
2. _____
3. _____

Datum obrane rada: _____

Rad sadrži: 44 stranica
0 tablica
44 slika
1 CD

Osim ako nije drukčije navedeno, sve ilustracije (tablice, slike i dr.) u radu izvorni su doprinos autora diplomskog rada. Autor je odgovoran za pribavljanje dopuštenja za korištenje ilustracija koje nisu njegov izvorni doprinos, kao i za sve eventualne posljedice koje mogu nastati zbog nedopuštenog preuzimanja ilustracija, odnosno propusta u navođenju njihova podrijetla.

Zahvala

Zahvaljujem svojoj mentorici doc. dr. sc. Anji Barabi na strpljenju, podršci i vjeri u moje sposobnosti pri izradi ovog diplomskog rada.

Velika hvala obitelji na golemoj potpori i razumijevanju koje su mi iskazali tijekom mojeg školovanja.

Izrada direktnih i indirektnih restauracija kod endodontski liječenih zuba

Sažetak

Restauracija endodontski liječenih zuba i dalje predstavlja izazov. Uspjeh terapije i preživljavanje zuba najviše ovisi o kvaliteti restauracije. Kod izbora vrste restauracije glavni čimbenik trebala bi biti količina preostalog zubnog tkiva.

Direktne restauracije uglavnom su jednostavnije. Potreban je jedan posjet liječniku i jeftinije su za pacijenta. Indirektne restauracije imaju bolja fizičko-mehanička svojstva te, za razliku od direktnih restauracija, polimerizacijsko skupljanje kompozita ne dovodi do razvoja stresa na stijenkama kaviteta.

U ovom radu prikazana su tri klinička slučaja izrade restauracija kod endodontski liječenih zuba. U prvom slučaju prikazana je izrada direktnog kompozitnog ispuna s dentinskom jezgrom od kompozita ojačanog vlaknima kako bi se ojačala preostala struktura zuba te spriječio lom krune i/ili korijena koji bi mogao dovesti do gubitka zuba. Drugi slučaj prikaz je otvorene "sandwich" tehnike za koju su korišteni kombinacija staklenoionomernog cementa i kompozita. Otvorena "sandwich" tehnika korištena je zbog subgingivnog smještaja ruba preparacije, tj. zbog nemogućnosti osiguravanja suhog radnog polja. Treći slučaj prikazuje izradu kompozitnih mostova na distalnim zubima te nadogradnju prednjih zuba. Kompozitni mostovi ojačani su staklenim vlaknima te im je jezgra izrađena od kompozita ojačanog vlaknima kako bi im se poboljšala fizičko-mehanička svojstva.

Razvoj materijala i nove spoznaje o svojstvima endodontski liječenih zuba otvaraju nove mogućnosti u restauraciji endodontski liječenih zuba. U prikazanim kliničkim slučajevima odabrani su materijali i tehnike za izradu direktnih i indirektnih restauracija kako bi se osigurali uspjeh i dugotrajnost restauracija te preživljavanje endodontski liječenih zuba.

Ključne riječi: direktne restauracije; indirektne restauracije; kompozit; SIC; vlaknima ojačan kompozit

Direct and indirect restorations of endodontically treated teeth

Summary

The restoration of endodontically treated tooth still remains a challenge. The success of therapy and tooth survival depend primarily on the quality of restoration. The most important factor for choosing the type of restoration should be the quantity of the remaining tooth structure.

Direct restorations are more easily made, only one visit is required and they are cheaper for the patient. Indirect restorations have better physico-mechanical properties, and, in comparison to direct restorations, polymerization shrinkage of composites does not produce stress on cavity walls.

In this case report, three clinical cases of restoring endodontically treated teeth are shown. In the first case, a direct composite restoration with fiber reinforced composite core is shown. The fiber reinforced composite was used to reinforce the remaining tooth structure and reduce the possibility of crown and/or root fracture, that could lead to tooth loss. In the second case, open “sandwich” technique is shown, where a combination of glass ionomer cement and composite is used. Open “sandwich” technique is used, because preparation of the cavity was under gingival margin and dry working field could not be ensured. In the third case, composite bridges in the posterior region and a restoration of the frontal teeth are shown. The composite bridges are fiber reinforced and their base is made from fiber reinforced composite to enhance their physico-mechanical properties.

Development of materials and new findings about properties of endodontically treated teeth open up new possibilities for restoration of endodontically treated teeth. In the presented clinical cases, materials and techniques were used for direct and indirect restorations in order to ensure the success and longevity of the restoration as well as the survival of endodontically treated teeth.

Keywords: direct restorations; indirect restorations; composite; glass ionomer cement; fiber reinforced composite

Sadržaj

1. Uvod.....	1
1.1. Biomehanička svojstva endodontski liječenih zuba.....	2
1.2. Direktne restauracije	4
1.3. Indirektne restauracije	5
2. Prikaz slučaja	6
2.1. Prvi klinički slučaj.....	7
2.2. Drugi klinički slučaj.....	12
2.3. Treći klinički slučaj.....	16
3. Rasprava.....	33
4. Zaključak.....	36
5. Literatura.....	38
6. Životopis	43

Popis skraćenica

NaOCl – natrijev hipoklorit

EDTA - etilendiamintetraoctena kiselina

CHX – klorheksidin

Ca(OH)₂ – kalcijev hidroksid

SIC – staklenoionomerni cement

1. UVOD

Endodontsko liječenje zuba postupak je kojim se uklanja pulpa i/ili nekrotični ostaci, smanjuje se broj mikroorganizama u endodontskom prostoru te se trodimenzionalno ispunjavaju korijenski kanali. Za uspjeh endodontskog liječenja zuba važni su odgovarajuća kemomehanička obrada korijenskih kanala, hermetičko punjenje i ispravno odabrana restauracija zuba.

Različiti čimbenici utječu na prognozu i preživljavanje endodontski liječenog zuba: apikalni status, smještaj zuba u zubnom luku, broj i kvaliteta okolnih zuba, okluzalni kontakti, količina izgubljenog tvrdog zubnog tkiva, debljina preostalih dentinskih zidova, vrsta trajne restauracije te vrsta intrakanalnog kolčića ukoliko je potreban (1).

Gubitak privremene ili trajne restauracije dovest će do neuspjeha endodontskog liječenja. Naime, slina kao medij kojem je izloženo endodontsko punjenje, potaknut će degradaciju punjenja i otvoriti koronarno put bakterijama u korijenski kanal. Swanson i sur. (2) dokazali su da će i u sterilnim uvjetima, u umjetnoj slini, doći do mikropropuštanja već nakon tri dana.

Svrha ovog rada je prikazati na kliničkim slučajevima indikacije i postupak izrade direktnih i indirektnih restauracija kod endodontski liječenih zuba.

1.1. Biomehanička svojstva endodontski liječenih zuba

Helfer i sur. (3) tvrdili su da gubitak vode, tj. dehidracija zuba kojima je uklonjena pulpa, utječe na fizičko-mehanička svojstva dentina. Međutim, istraživanje Papa i sur. (4) pokazalo je samo 0.25% manji maseni udio vode u endodontski liječenim zubima koji nije statistički značajan u usporedbi s udjelom vode kod vitalnih zuba.

Istraživanje Cheron i sur. (5), u kojem su testirana nanomehanička svojstva zuba, pokazalo je da se modul elastičnosti endodontski liječenih zuba (17.8 ± 2.9 GPa) značajno ne razlikuje od modula elastičnosti vitalnih zuba (18.9 ± 2.9 GPa). Također su dokazali da se fizičko-mehanička svojstva avitalnog dentina ne razlikuju od fizičko-mehaničkih svojstava vitalnog dentina (5).

Pregledni rad koji je obuhvatio istraživanja od 1990. do 2005. objavljena u PubMed bazi pokazao je da najveći utjecaj na biomehanička svojstva zuba ima gubitak tvrdog zubnog tkiva, bilo zbog karijesne lezije ili izrade pristupnog kaviteta (6).

Moderna endodontska terapija nezamisliva je bez sredstava za ispiranje. Ona uklanjaju ostatke pulpe, dentinske strugotine koje nastaju tijekom instrumentacije i bakterije mehaničkim, ali i kemijskim djelovanjem.

Jedno je od najčešće korištenih sredstava za ispiranje i dezinfekciju korijenskih kanala natrijev hipoklorit (NaOCl). Dobar je lubrikant i nespecifičan je proteolitik, tj. otapa organsku tvar. Zahvaljujući opisanom svojstvu, dobro uklanja bakterije iz korijenskog kanala. Kako dentin sadrži 20% organske tvari, nije iznenađujuće da hipoklorit djeluje i na površinski sloj dentina koji mu je izložen. Ovo svojstvo može utjecati na restauraciju endodontski liječenih zuba. Naime, Nikatido i sur. (7) pokazali su da NaOCl smanjuje snagu adhezivne sveze, npr. kod postave kompozitnog ispuna ili kod cementiranja intrakanalnog kolčića. Dokazano je kako su i sama mehanička svojstva dentina promijenjena nakon obrade kanala NaOCl-om jer se smanjuje modul elastičnosti dentina (8).

Tijekom endodontskog liječenja zuba rabi se i etilendiamintetraoctena kiselina (EDTA). Zahvaljujući sposobnosti otapanja anorganske komponente dentina, EDTA se primjenjuje u slučajevima obliteriranih korijenskih kanala i za uklanjanje anorganskog dijela zaostatnog sloja. Saha i sur. (9) dokazali su negativnu posljedicu korištenja EDTA-a, a to je smanjenje mikrotvrdoće korijenskog dentina.

Ponekad se za ispiranje korijenskih kanala rabi klorheksidin (CHX) koji pokazuje dobro djelovanje protiv velikog broja bakterija koje se mogu naći u endodontskom prostoru i nema utjecaja na kolagen dentina (10). Primjena CHX-a dugoročno uzrokuje probleme s rubnim propuštanjem ukoliko je staklenoionomerni cement (SIC) trajna restauracija (11).

Ukoliko se endodontska terapija provodi u više posjeta, kao medikamentozno sredstvo između posjeta može se primijeniti nestvrdnjavajuća vodena otopina kalcijevog hidroksida ($\text{Ca}(\text{OH})_2$). Ovaj preparat razlaže se na kalcijeve i hidroksilne ione kojima se pripisuju antimikrobna svojstva, rastapanje organskog sadržaja, inhibicija resorpcije zuba te indukcija zacjeljivanja formiranjem koštanog tkiva/tercijarnog dentina (12). Unatoč svojim poželjnim svojstvima, dokazano je da dugotrajna prisutnost $\text{Ca}(\text{OH})_2$ u disociranom obliku dovodi do značajnog smanjenja mikrotvrdoće i snage dentina (12).

1.2. Direktne restauracije

Direktne restauracije trajne su restauracije koje se izrađuju izravno u ustima pacijenta. Ovaj način restauracije brz je i relativno jednostavan. Glavna prednost direktnih restauracija mogućnost je izrade u jednom posjetu.

Odluka o vrsti restauracije prvenstveno ovisi o veličini kaviteta, tj. o količini preostalog tvrdog zubnog tkiva. Međutim, važno je razmotriti i funkcijsko opterećenje zuba. Ako je funkcijsko opterećenje povećano, direktne restauracije nisu indicirane (13). Ako je funkcijsko opterećenje normalno, direktne restauracije indicirane su za jednoplošne, dvoplošne i troplošne kavitete kod kojih količina izgubljenog tkiva krune ne prelazi 50% (13).

Veličina kaviteta ključan je čimbenik kod direktnih restauracija koji utječe na otpornost na lom zuba. Kod maksilarnih pretkunjaka otpornost na lom je veća ukoliko nedostaje samo okluzalna ploha (14). Zanimljivo je da nije dokazana razlika u otpornosti na lom između zuba restauriranih amalgamom i kompozitom (14). Otpornost na lom smanjuje se s opsežnijim gubitkom tvrdih zubnih tkiva (14). Kada se usporedila fleksija kvržica intaktnih zuba i endodontski liječenih zuba, ukoliko zub ima amalgamski ispun, zubima se vraća 17% fleksijske snage kvržica, dok je kod različitih kompozitnih materijala taj postotak iznosio između 54% i 99% (15).

Izrada kompozitnih restauracija najčešći je način za nadoknadu tvrdih zubnih tkiva čiji je gubitak uzrokovan karijesom ili traumom, sa ili bez endodontskog liječenja zuba. Dentalni kompoziti na tržištu su već više od 50 godina te su značajno napredovali po svojim fizičko-mehaničkim i estetskim svojstvima. Mijenjao im se sastav i veličina čestica punila i njihova silanizacija, kao i organska matrica.

Zatvorena “sandwich” tehnika vrsta je trajne restauracije u kojoj se kombiniraju dva različita materijala, najčešće SIC i kompozit. Funkcija SIC-a kod zatvorene “sandwich” tehnike izolacija je endodontskog punjenja ukoliko dođe do mikropropuštanja ili frakture kompozitne restauracije. Kod otvorene “sandwich” tehnike kompozit se koristi za restauraciju okluzalne plohe i aproksimalnih ploha iznad kontaktnih točaka, a za izradu dentinske jezgre i aproksimalnih zidova ispod kontaktnih točaka najčešće se koristi SIC. SIC otpušta fluor te je dokazano da ta tehnika smanjuje količinu demineralizacije okolne cakline i dentina, te pojavu sekundarnog karijesa (16,17). Većina fluora se otpušta u obliku natrijevog fluorida, što nema utjecaja na fizičko-mehaničke karakteristike SIC-a (18). Količina otpuštenog fluorida iznosi

10 ppm kroz prvih 48 sati, a kroz cijeli vijek trajanja restauracije otpušta se 1-3 ppm-a, ovisno o tome koliko je naknadno unesenih fluoride (19). Osim toga, SIC je manje osjetljiv na vlagu tako da je ova tehnika indicirana kada ne možemo sa sigurnošću osigurati suho radno polje, što je najčešće slučaj kod preparacija čiji se rub nalazi subgingivno.

1.3. Indirektne restauracije

Indirektne restauracije trajne su restauracije koje se izrađuju izvan usta pacijenata. Potrebno je izraditi preparaciju zuba koja ovisi o vrsti indirektne restauracije. Nakon uzimanja otiska dentalni tehničar izrađuje radni model na kojemu se izrađuje indirektna restauracija od kompozita, keramičkih materijala ili metalnih legura. Prednost kompozitnih indirektnih restauracija je nepostojanje polimerizacijskog stresa na stijenkama kaviteta.

Inlay, onlay i overlay razlikuju se u površini zuba koje prekrivaju, tj. u uključenosti kvržica. Inlay je indirektna restauracija koja nadomješta zubno tkivo između kvržica i aproksimalna područja. Onlay nadomješta osim područja koje je obuhvaćeno inlayom i barem jednu kvržicu zuba. Overlay nadomješta sve kvržice zuba.

Kada nedostaje više od 50% koronarne strukture, preporučuje se primjena intrakanalnog kolčića i izrada fiksno protetskog nadomjestka, tj. krunice (13). Prednost krunica je dugoročno preživljavanje restauracije u odnosu na direktne restauracije (20) iako bi se postavljanje krunice, ako postoji indikacija za manju restauraciju, trebalo odgoditi radi očuvanja tvrdog zubnog tkiva.

2. PRIKAZ SLUČAJA

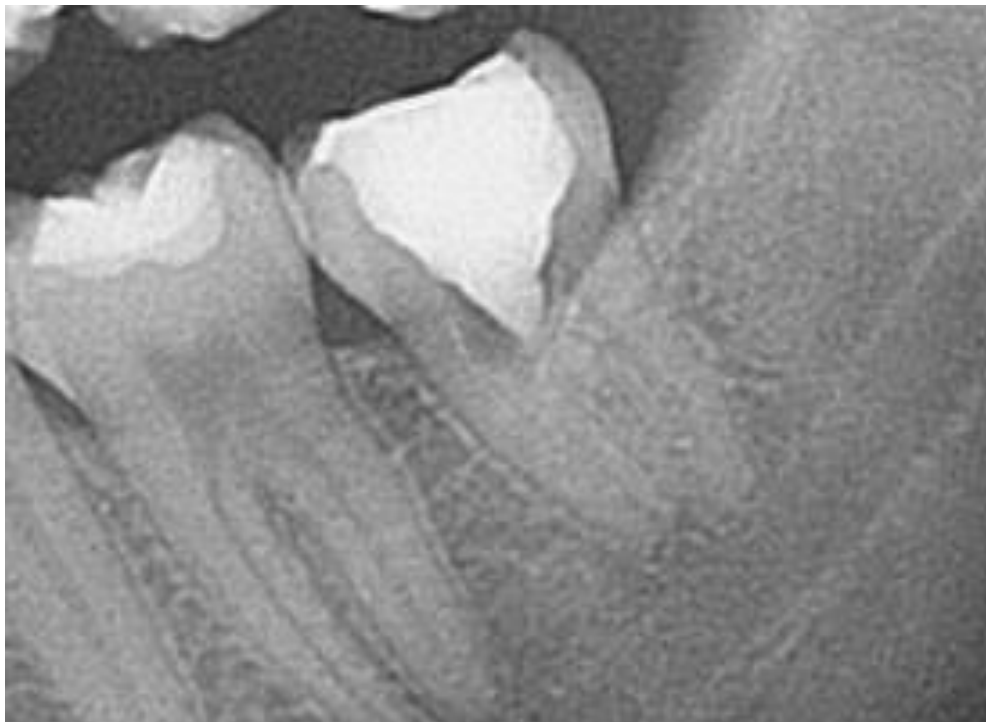2.1. Prvi klinički slučaj

Pacijentica u dobi od 22 godine došla je na Zavod za endodonciju i restaurativnu stomatologiju Stomatološkog fakulteta Sveučilišta u Zagrebu zbog spontanih bolova u području lijeve strane donje čeljusti, u stražnjoj regiji.

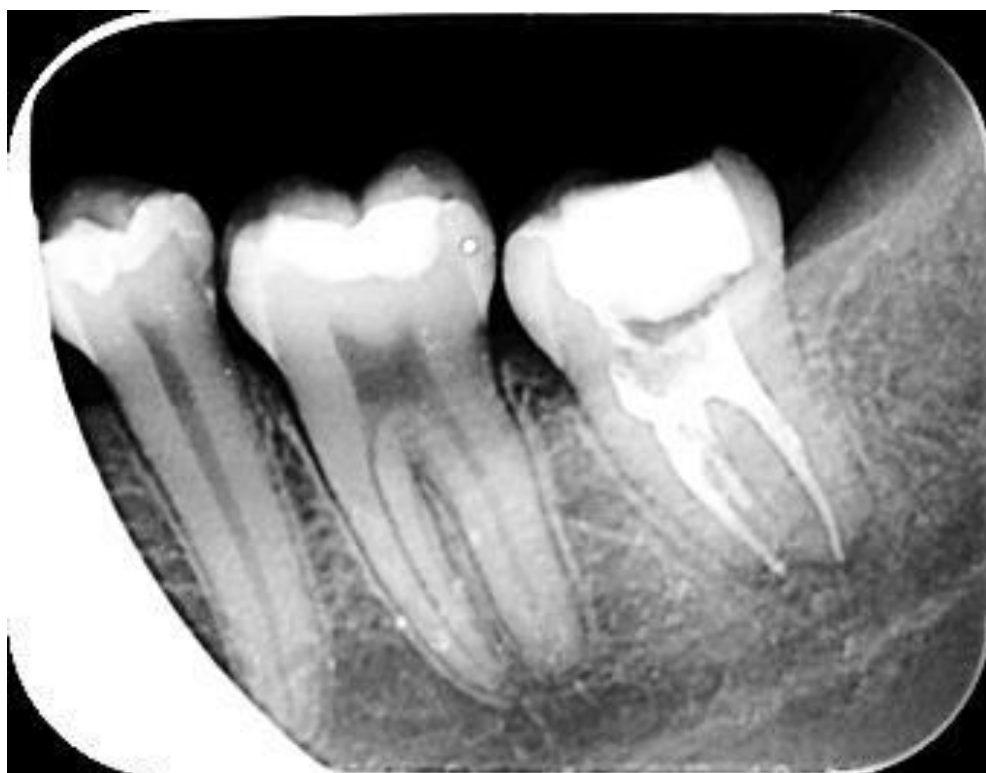Kliničkim pregledom kod pacijentice je uočena kavirana karijesna lezija na donjem lijevom drugom kutnjaku koja je došla do pulpne komorice (zub 37). Nakon primjene lokalne anestezije zub je trepaniran kako bi se otvorila pulpna komorica i pronašli ulazi u korijenske kanale te je u prostor pulpne komorice stavljena devitalizacijska pasta, zatim sterilna vatica, a zub je zatvoren privremenim ispunom te je napravljena rtg snimka (Slika 1.).

Pacijentica je naručena ponovno za dva tjedna i tijekom drugog posjeta korijenski kanali instrumentirani su strojnom Reciproc tehnikom (VDW GmbH, Minhen, Njemačka) prema uputama proizvođača te su napunjeni kombinacijom odgovarajućih Reciproc gutaperki i punila AH Plus (Dentsply Sirona, Salzburg, Austrija). Nakon provjere kvalitete punjenja rtg snimkom, (Slika 2.) pacijentica je naručena za izradu trajne restauracije.

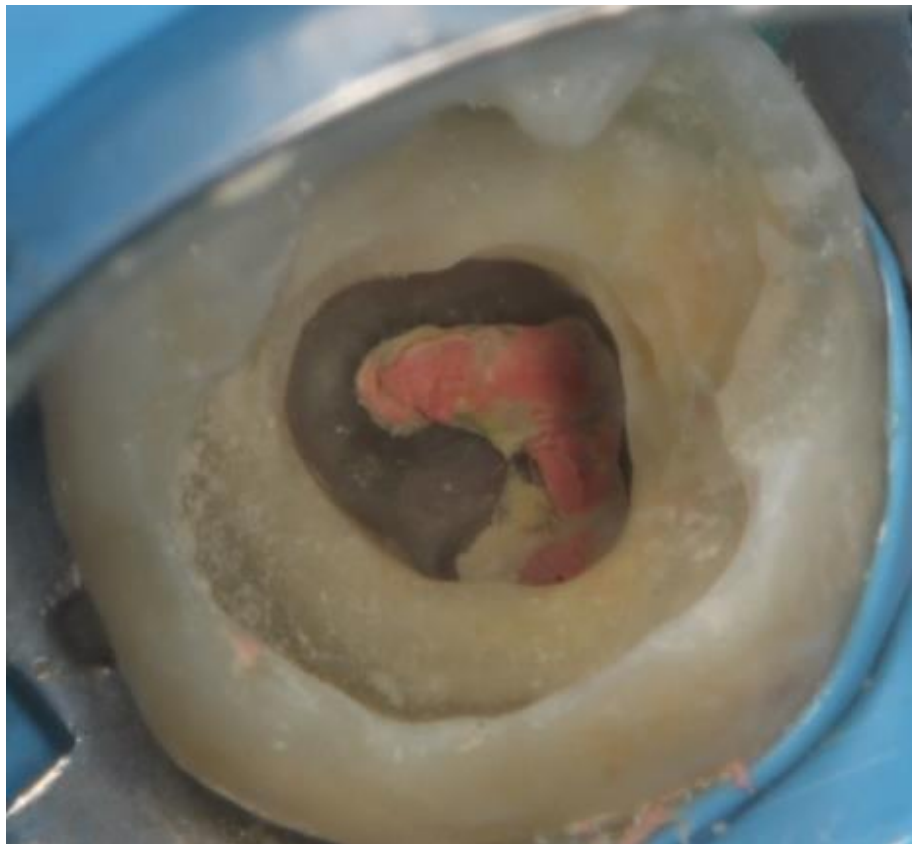
U trećoj posjeti, nakon primjene lokalne anestezije, na zub je postavljena gumena plahtica te je zatim uklonjen privremeni ispun, a gutaperka je čeličnim svrdlom uklonjena 1 mm od ulaza u korijenski kanal (Slika 3.). Čaklina na rubovima kaviteta je najetkana tijekom 15 sekundi 38% ortofosfornom kiselinom. Nakon ispiranja kiseline i sušenja kaviteta sterilnom vaticom, nanesen je samojetkajući adheziv Scotchbond (3M, Minneapolis, SAD) (Slika 4.) i polimeriziran 20 sekundi LED lampom (intenzitet veći od 500 mW/cm^2). U kavitet je postavljen u slojevima debljine 4 mm kompozitni materijal ojačan staklenim vlaknima everX Posterior (GC, Tokio, Japan) te je svaki sloj polimeriziran LED lampom 20 sekundi. Okluzalno je ostavljeno 3 mm prostora za standardni kompozit Essentia Universal (GC, Tokio, Japan) koji je postavljen u slojevima od 2 mm (Slika 5.). Slika 6. pokazuje završni izgled ispuna nakon obrade i poliranja, a slika 7. izgled ispuna na kontrolnom pregledu nakon dva mjeseca.



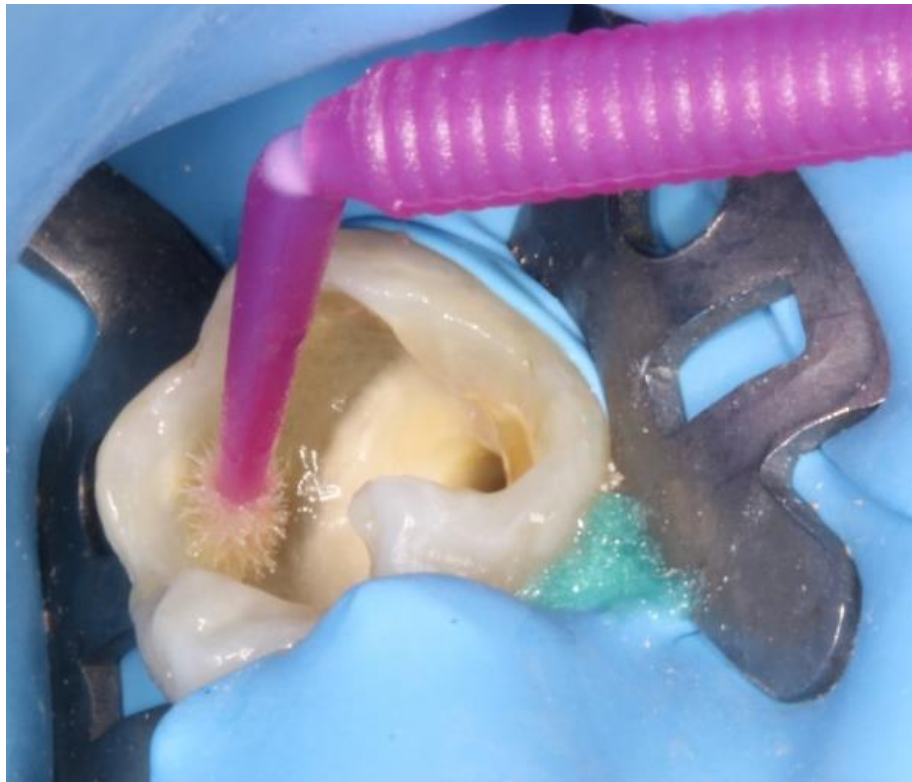
Slika 1. Rtg snimka zuba 37 prije endodontskog zahvata



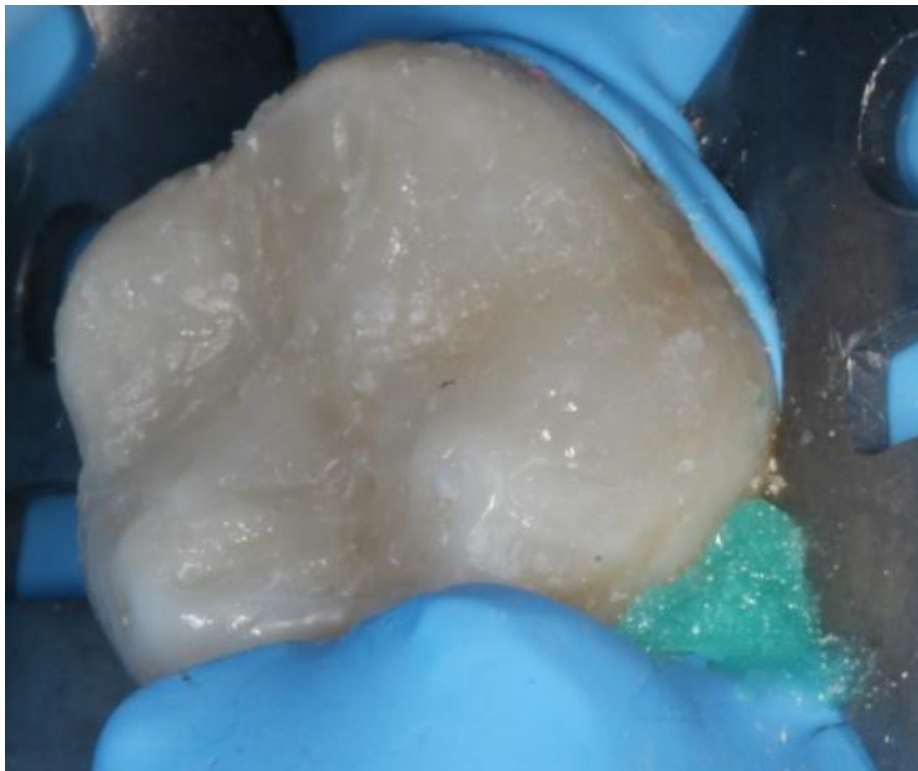
Slika 2. Rtg snimka zuba 37 nakon endodontskog zahvata



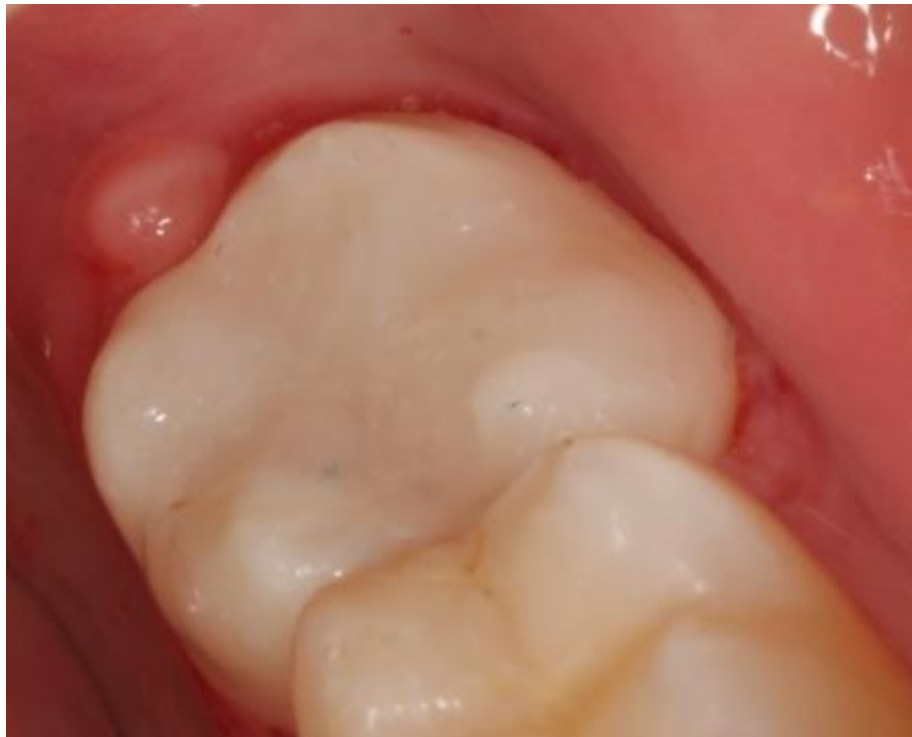Slika 3. Kavitet pripremljen za izradu posljeendodonske restauracije



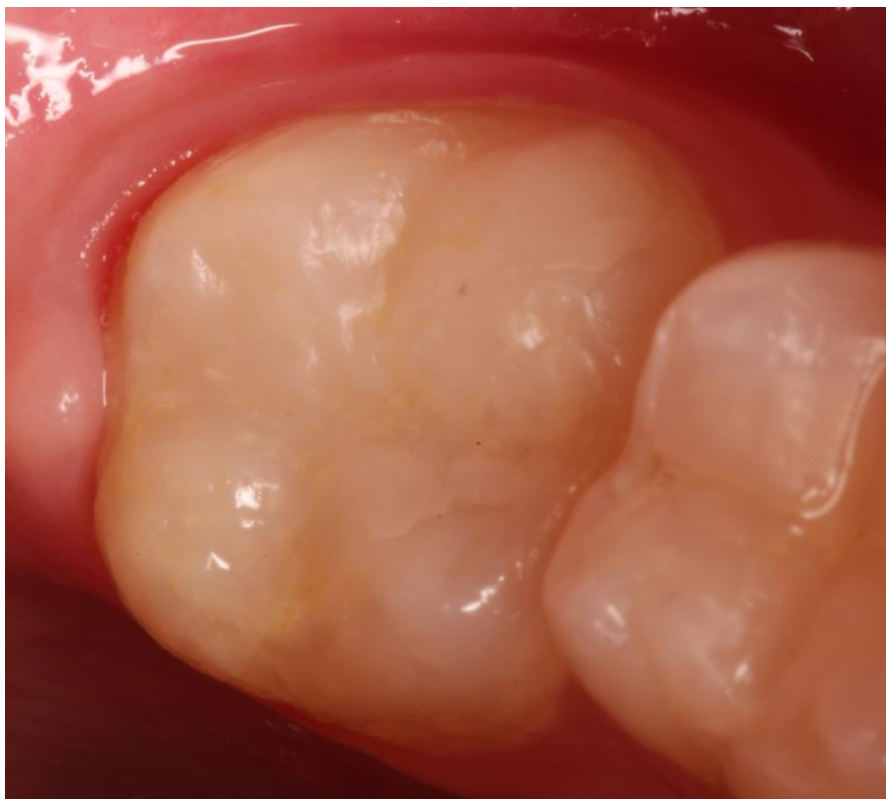
Slika 4. Nanošenje adheziva



Slika 5. Kompozitni ispun prije završne obrade i poliranja



Slika 6. Završni izgled ispuna



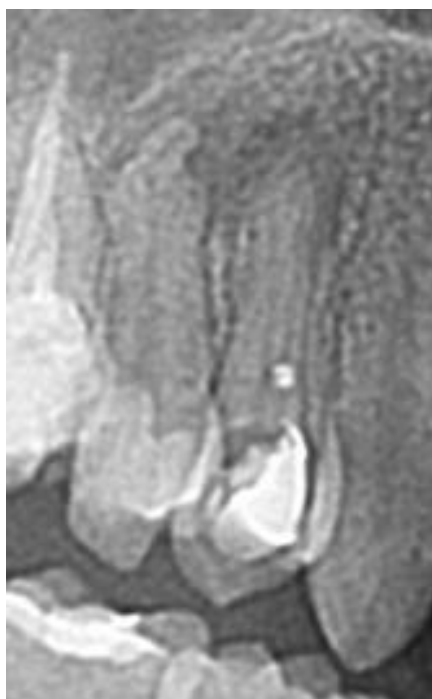Slika 7. Izgled ispuna na kontrolnom pregledu nakon dva mjeseca

2.2. Drugi klinički slučaj

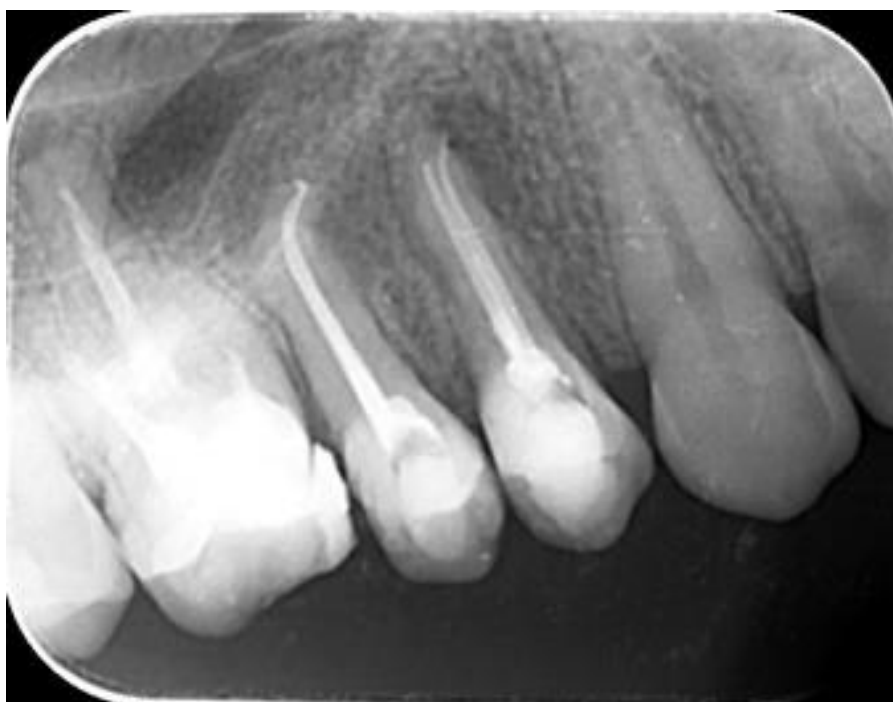Pacijentica u dobi od 22 godine došla je na Zavod za endodonciju i restaurativnu stomatologiju Stomatološkog fakulteta Sveučilišta u Zagrebu jer ju je primarni doktor dentalne medicine uputio na endodontsko liječenje gornjih desnih pretkutnjaka (zubi 14 i 15).

Na rtg snimci uočena je radiolucencija u periapikalnom području (Slika 8.). Nakon primjene lokalne anestezije, postavljanja gumene plahtice i uklanjanja privremenih ispuna, korijenski kanali oba zuba instrumentirani su strojnom Reciproc tehnikom (VDW GmbH, Minhen, Njemačka) prema uputama proizvođača te su napunjeni kombinacijom odgovarajućih Reciproc gutapeki i punila AH Plus (Dentsply Sirona, Salzburg, Austrija). Nakon provjere kvalitete punjenja rtg snimkom (Slika 9.), pacijentica je naručena za izradu trajne restauracije.

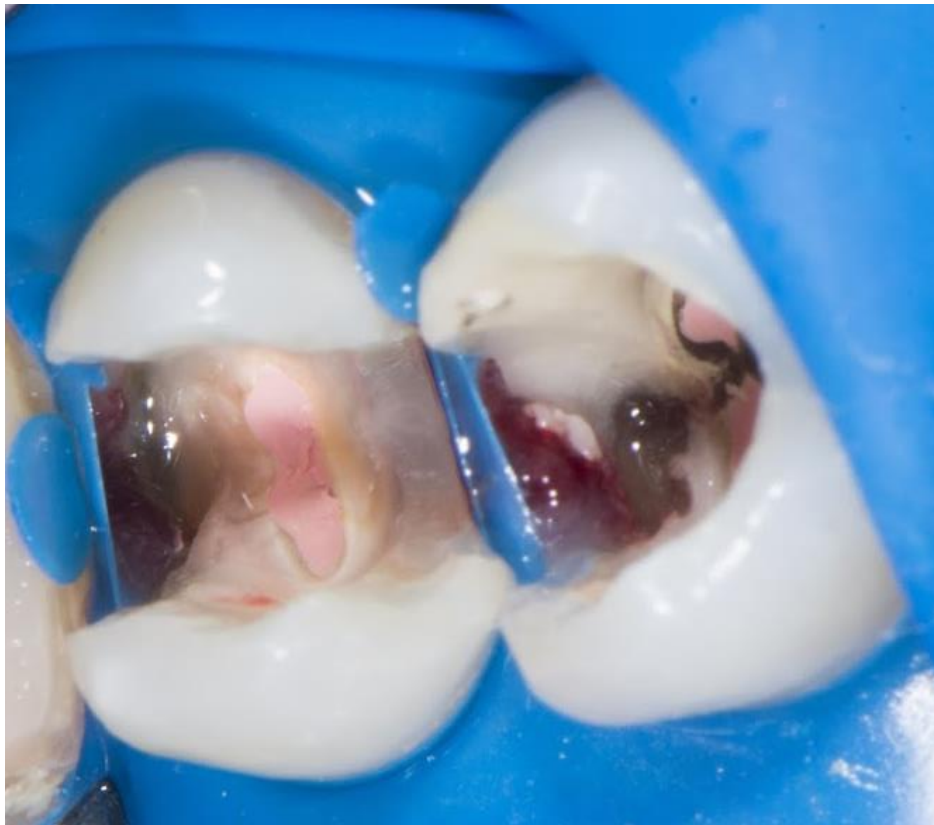U drugom posjetu, nakon primjene lokalne anestezije, na zub je postavljena gumena plahtica te je zatim uklonjen privremeni ispun, a gutaperka je čeličnim svrdlom uklonjena 1 mm od ulaza u korijenski kanal (Slika 10.). Čaklina na rubovima kaviteta najetkana je tijekom 15 sekundi 38% ortofosfornom kiselinom, a dentin je kondicioniran 20 sekundi poliakrilnom kiselinom (Dentin Conditioner, GC, Tokio, Japan). Nakon postavljanja metalnih matrica i interdentalnih kolčića, postavljen je kapsulirani SIC GC Fuji IX GP (GC, Tokio, Japan) te su ispunjeni kaviteti oba zuba osim okluzalna 3 mm. Nakon stvrdnjavanja SIC-a, u kavitet je postavljen samojetkajući adheziv Scotchbond (3M, Minneapolis, SAD) i polimeriziran 20 sekundi LED lampom (intenzitet veći od 500 mW/cm²). Zatim je postavljen kompozit (Gradia Direct Posterior, GC, Tokio, Japan) u slojevima debljine 2 mm. Slika 11. prikazuje izgled restauracija nakon obrade i usklađivanja okluzije i artikulacije, a slika 12. prikazuje izgled ispuna na kontrolnom pregledu nakon tri mjeseca.



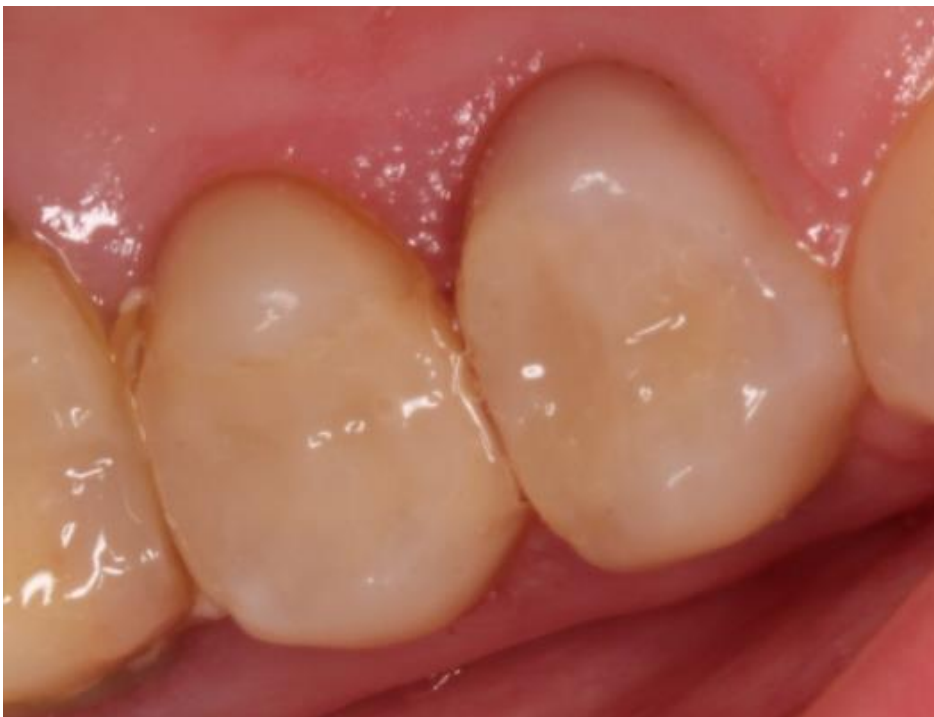Slika 8. Rtg snimka zuba 14 i 15 prije endodontskih zahvata



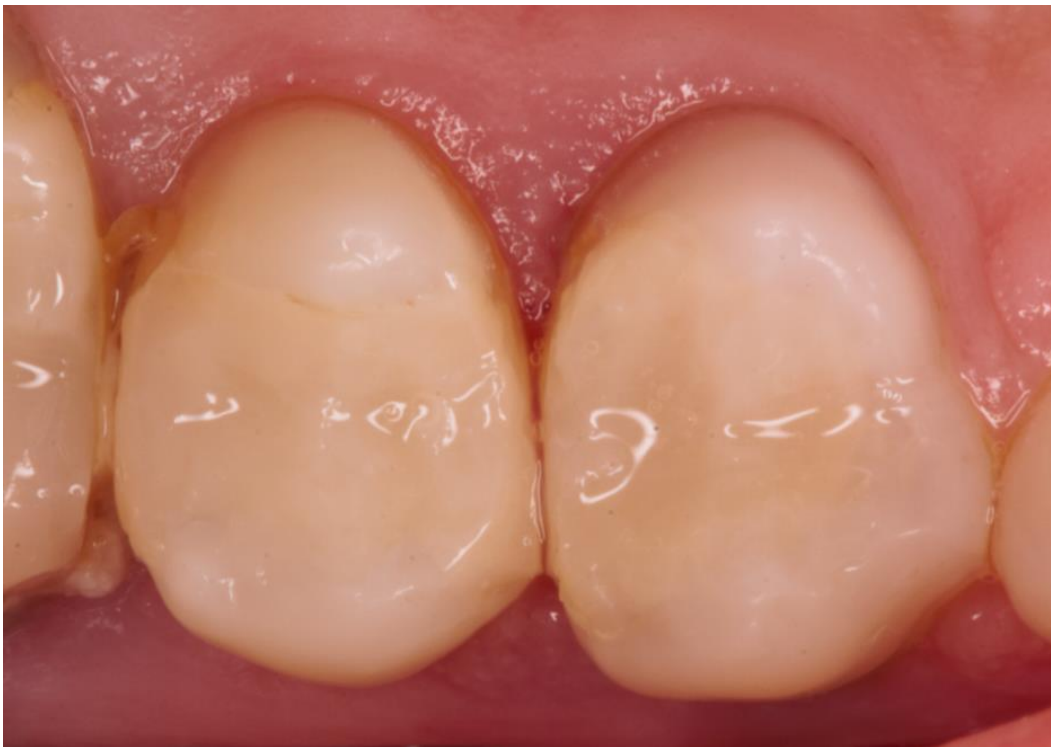Slika 9. Rtg snimka zuba 14 i 15 poslije endodontskih zahvata



Slika 10. Kaviteti spremni za izradu posljeendodontskihrestauracija



Slika 11. Izgled ispuna nakon završne obrade i poliranja



Slika 12. Izgled ispuna na kontrolnom pregledu nakon dva mjeseca

2.3. Treći klinički slučaj

Pacijentica u dobi od 42 godine javlja se na Zavod za endodonciju i restaurativnu stomatologiju Stomatološkog fakulteta Sveučilišta u Zagrebu zbog nezadovoljstva izgledom svojih zuba. Glavna pritužba je njihova potrošenost. Kliničkim pregledom uočen je duboki zagriz, atricija na frontalnim zubima (Slika 13.), neodgovarajući ispuni, zaostali korijen gornjeg desnog drugog pretkutnjaka (zub 15) te fasetirana kruna na gornjem lijevom prvom pretkutnjaku (zub 24) koji nosi privjesni član distalno (Slika 14., slika 15.).

Na ortopantomogramskoj snimci (Slika 16.) utvrđena su neodgovarajuća endodontska liječenja zuba 15, 14, 24, 26, 36, 45 i 46, u distalnom kanalu zuba 46 slomljeni endodontski instrument te sekundarni karijes na donjem lijevom drugom kutnjaku (zub 37) mezijalno.

Potpuna oralna rehabilitacija kod pacijntice uključivala je:

- Vađenje zuba 15;
- Reviziju zuba 14, 24, 26, 36, 45 i 46;
- Podizanje zagriža izradom kompozitnih mostova ojačanih vlaknima;
- Nadoknadu atricijom oštećenih zuba u prednjoj regiji.

Tijekom revizije zuba 36 i 46 pronađene su opsežne perforacije na mezijalnim korijenovima pa su spomenuti zubi izvađeni.

Revizija zuba 14, 24 i 26 provedena je strojnom Reciproc tehnikom (VDW GmbH, Minhen, Njemačka). prema uputama proizvođača te su korijenski kanali napunjeni kombinacijom odgovarajućih Reciproc gutapeki i punila AH Plus (Dentsply Sirona, Salzburg, Austrija). Zub 45 revidiran je ručnim istrumentima te je korijenski kanal napunjen standardnim gutaperkama (DiaDent, Seoul, Koreja) i punilom AH Plus (Dentsply Sirona, Salzburg, Austrija).

Nakon uzimanja otisaka alginatom, izrađeni su gipsani modeli te su odnosi gornje i donje čeljusti preneseni u artikulator. Nakon ugipsavanja modela u artikulator izrađen je “wax-up” koji će poslužiti u izradi privremenih restauracija (Slika 17.).

Kako bi se nadoknadili zubi koji nedostaju; 15, 25, 36 i 46, napravljeni su kompozitni mostovi ojačani vlaknima. Kako je zub 24 već bio brušen za krunicu i to bez stepenice, bila je

kontraindicirana izrada kompozitnog mosta te je u tom području izrađen metal-keramički most.

Na zub 24 i 26 zbog velikog su pomanjkanja tvrdog zubnog tkiva (Slika 18.) postavljeni intrakanalni kolčići (GC Fiber Post, GC, Tokio, Japan) koji su cementirani dvostruko stvrđnjavajućim kompozitom (Gradia Core, GC, Tokio, Japan) koji je ujedno poslužio i za izradu nadogradnje.

Preparacije na distalnim zubima izrađene su na stepenicu ispod ekvatora zuba kako bi se kod izrade ispuna podignula visina zagriža i u isto vrijeme zadržala njihova morfologija (Slika 19., slika 20.).

Privremene restauracije izrađene su direktnom tehnikom pomoću otiska "wax-up"-a. U otisak "wax-up"-a unesen je materijal za izradu privremenih radova te zatim adaptiran u ustima pacijentice. Privremeni radovi nakon stvrđnjavanja izvađeni su iz otiska i obrađeni. Nakon prilagodbe, privremene restauracije cementirane su Freegenol (GC, Tokio, Japan) privremenim cementom prema uputama proizvođača (Slika 21.). Privremene restauracije, uz zaštitu izloženog dentina do izrade trajnih restauracija, imaju važnu ulogu prilagodbe temporomandibularnog zgloba na novu vertikalnu dimenziju.

Pacijentica je naručena za dva mjeseca te su tada uzeti otisci dvofaznim postupkom.

Tijekom dva mjeseca temporomandibularni zglob pacijentice u potpunosti se prilagodio na novu vertikalnu dimenziju i kako pacijentica nema nikakvih subjektivnih smetnji, mogle su se izraditi konačne restauracije u novoj vertikalnoj dimenziji.

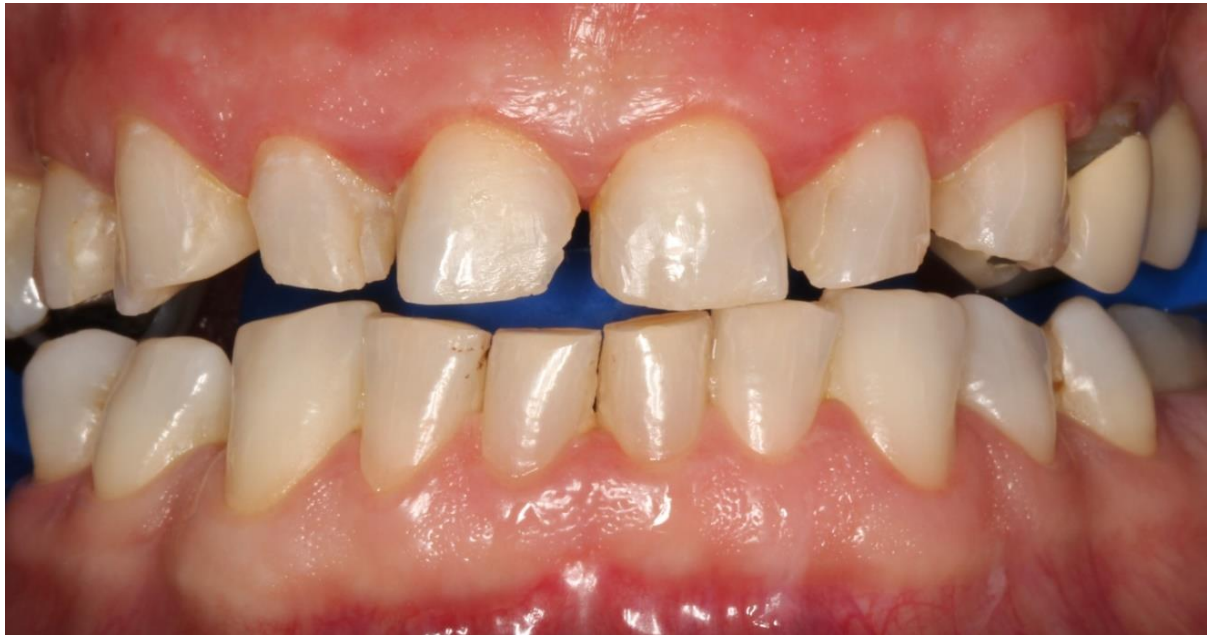Odnos gornje čeljusti prema temporomandibularnom zglobu prenesen je u artikulatorku pomoću obraznog luka. Odnos donje čeljusti prema gornjoj prenesen je u položaju centrične relacije (Slika 22.).

Za izradu kompozitnih mostova ojačanih vlaknima korišteni su kompozit Gradia Direct Posterior (GC, Tokio, Japan), vlakna everStick C&B (GC, Tokio, Japan) i kao jezgra međučlanova everX Posterior (GC, Tokio, Japan). Slike 23., 24., 25., 26., 27., 28. i 29. prikazuju postupak izrade indirektnih restauracija, a slika 30. prikazuje gotov metal-keramički most.

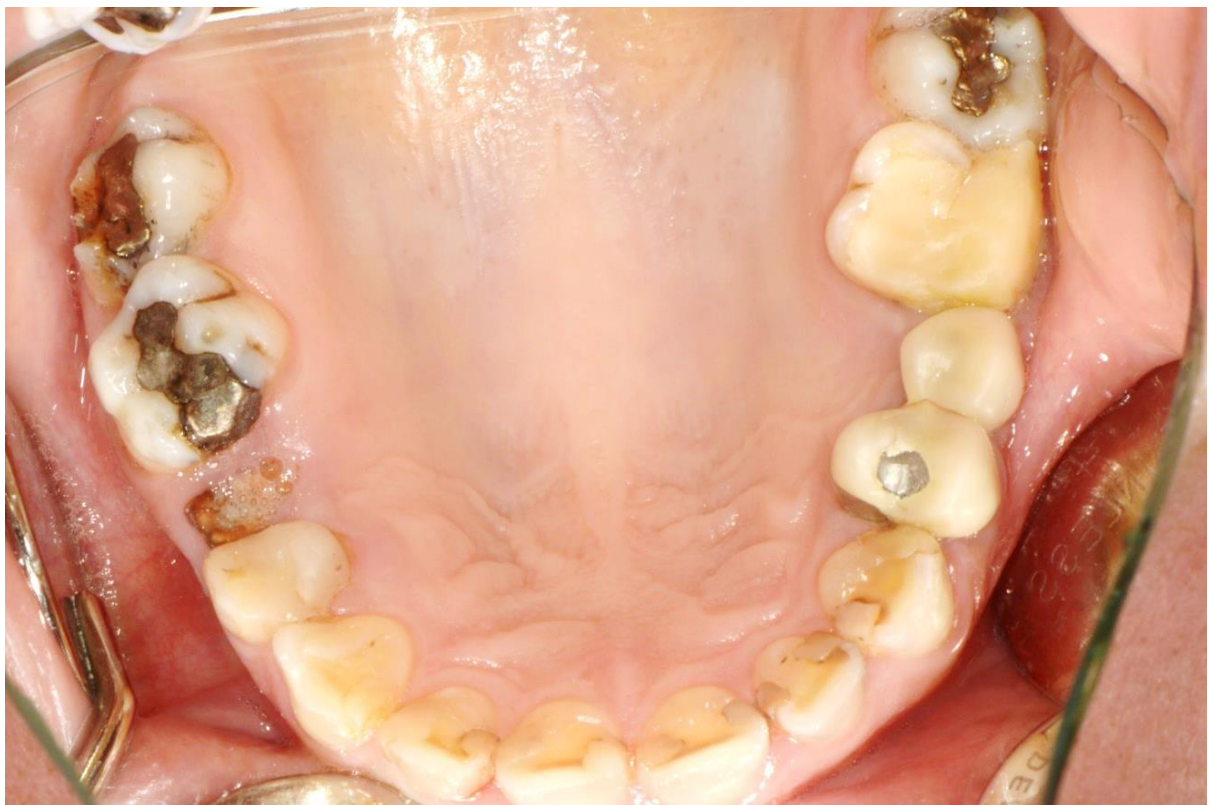Nakon izrade, indirektna restauracija su cementirane (G-Cem Link Ace, GC, Tokio, Japan) (Slika 34. – slika 37.).

Zubi u prednjoj regiji nadograđeni su pomoću silikonskog ključa (Slika 31. – slika 33.) i dvije boje kompozita Essentia (GC, Tokio, Japan) Medium Dentin za nadoknadu dentina i Light kao caklinske boje. Nakon osiguravanja suhog radnog polja caklina je najetkana tijekom 15 sekundi 38% ortofosfornom kiselinom. Nakon ispiranja kiseline i sušenja kaviteta sterilnom vaticom, nanesen je samojetkajući adheziv Scotchbond (3M, Minneapolis, SAD) i polimeriziran 20 sekundi LED lampom (intenzitet veći od 500 mW/cm^2). Nakon adaptacije silikonskog ključa postavljen je palatinalno sloj caklinske boje te je polimeriziran 20 sekundi. Postavljene su interdentalne matrice te su učvršćene interdentalnim kolčićima. Zatim su aproksimalne stijenke izrađene u caklinskoj boji. Potom je nadograđen dentin dentinskom bojom. Labijalno je restauracija završena caklinskom bojom. Slika 38. prikazuje gornju čeljust neposredno nakon izrade direktnih restauracija, a slika 39. donju čeljust.

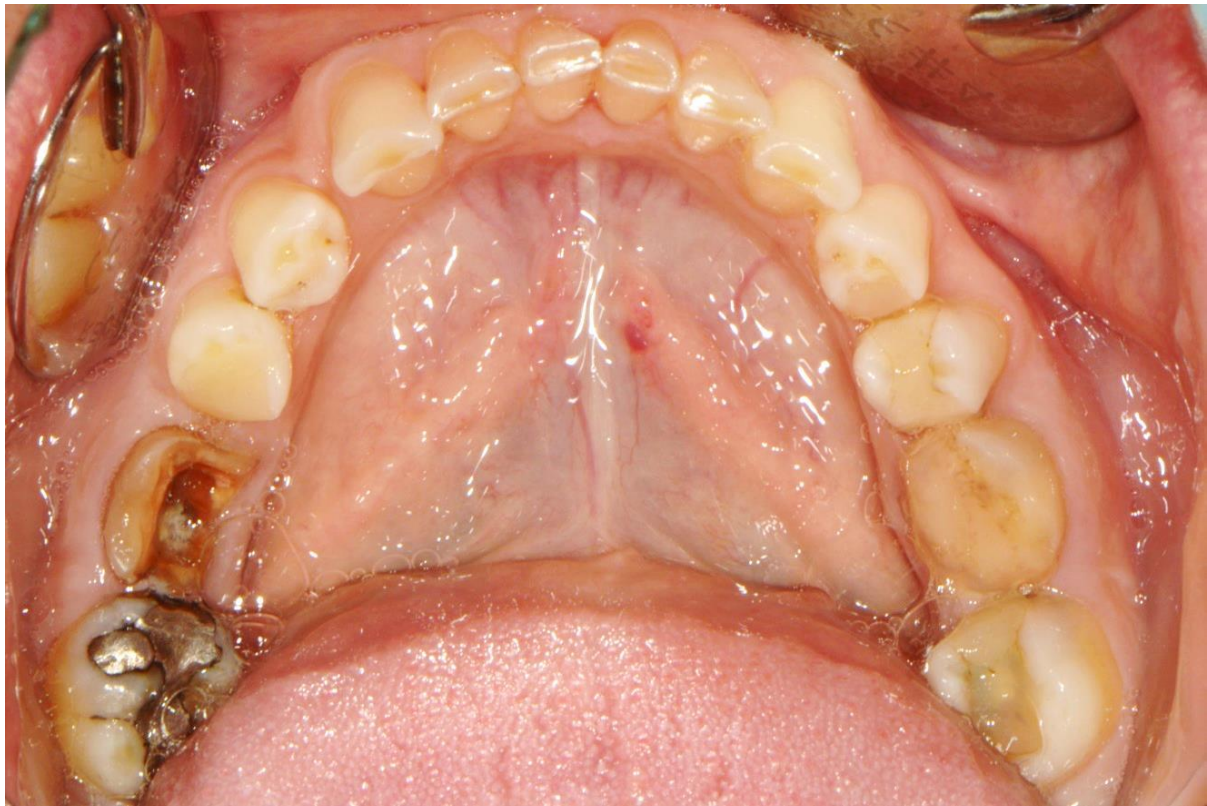Slika 40. – slika 44. prikazuju stanje kod pacijentice na kontrolnom pregledu nakon dva mjeseca.



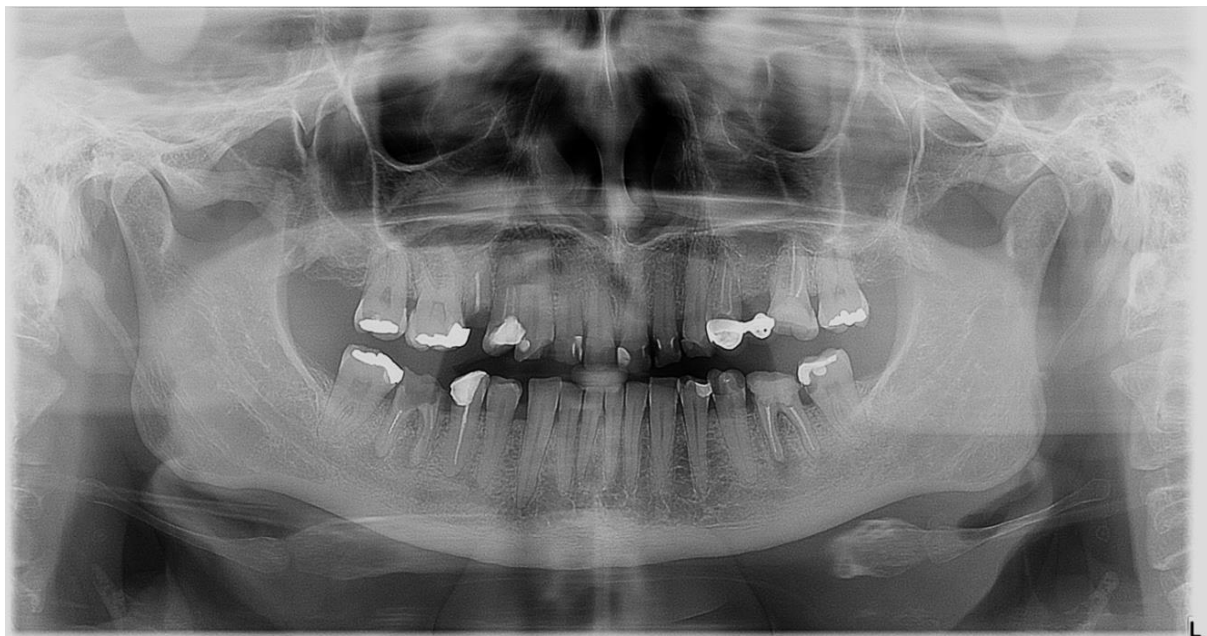
Slika 13. Stanje u obje čeljusti kod prvog posjeta



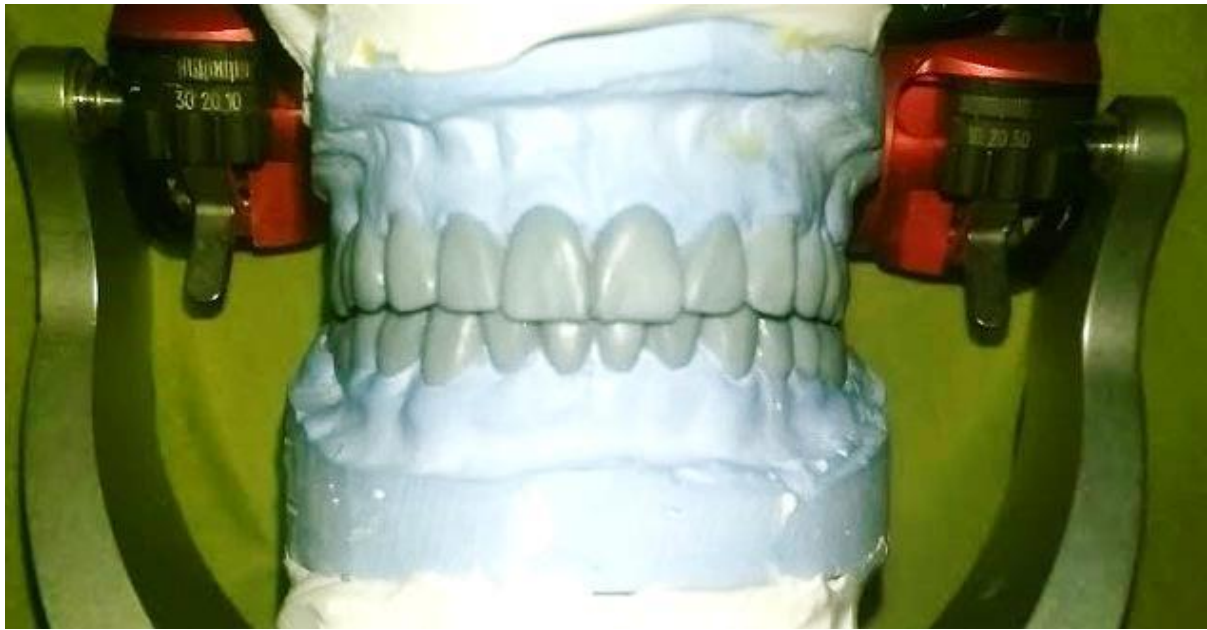Slika 14. Stanje u gornjoj čeljusti kod prvog posjeta



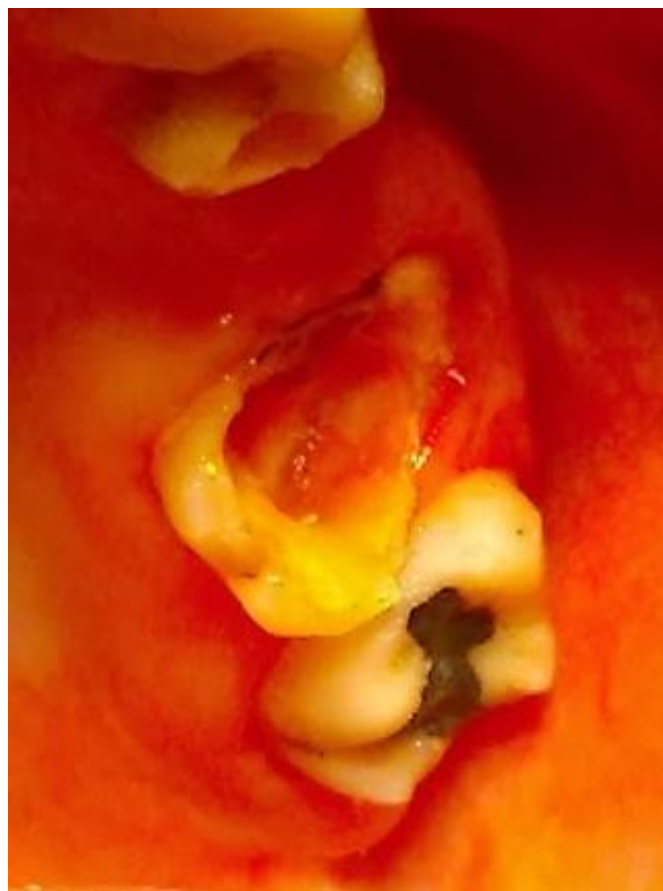Slika 15. Stanje u donjoj čeljusti kod prvog posjeta



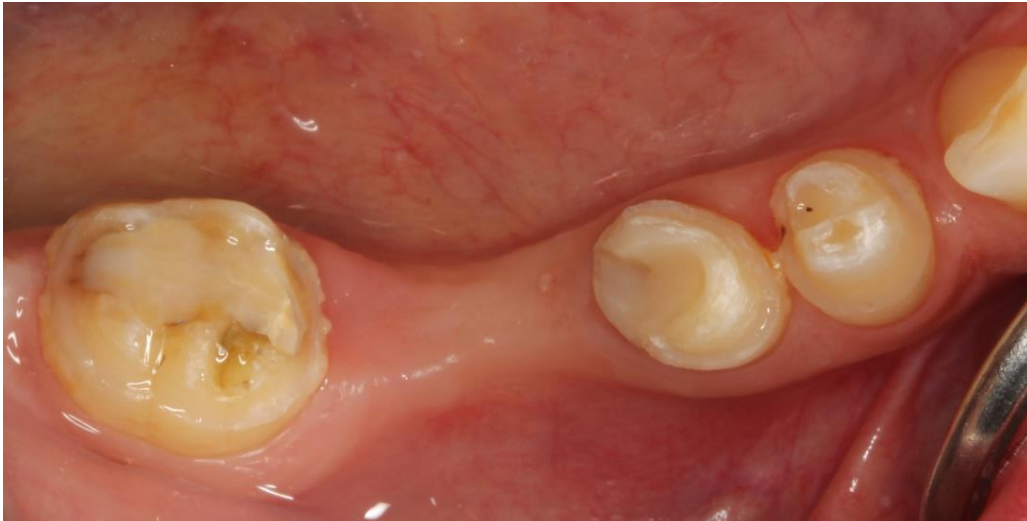Slika 16. Ortopantomogramska snimka



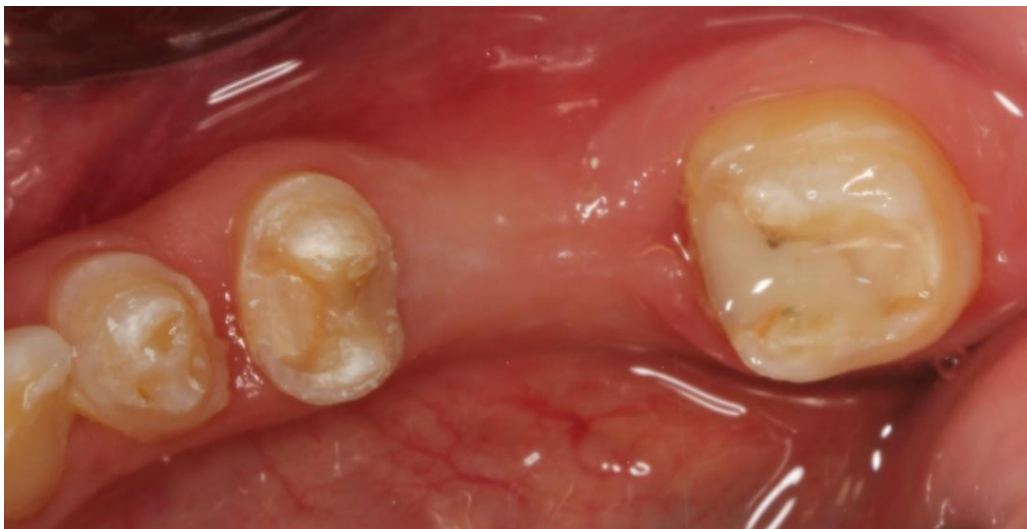Slika 17. "Wax-up" na anatomskim modelima



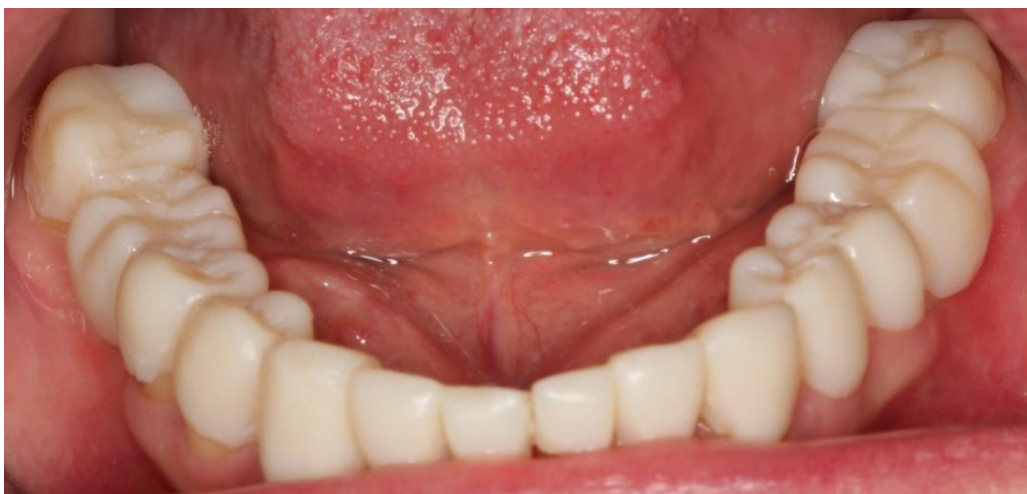Slika 18. Zub 26 nakon uklanjanja starog ispuna




Slika 19. Preparacije za most na desnoj strani donje čeljusti




Slika 20. Preparacije za most na lijevoj strani donje čeljusti



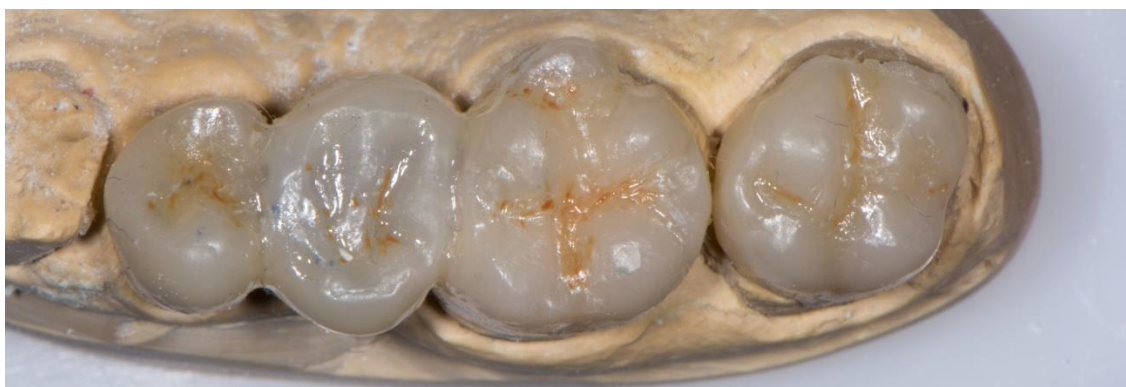Slika 21. Privremene restauracije na donjim zubima



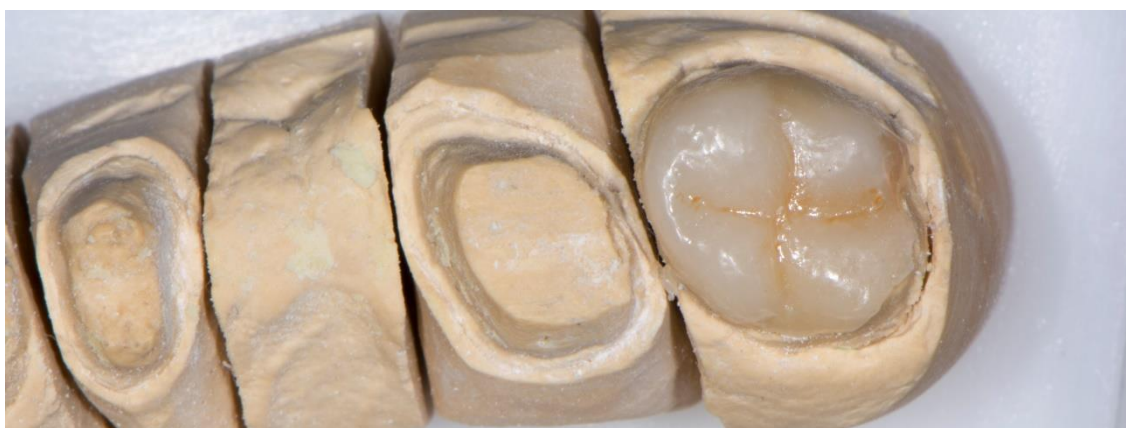Slika 22. Radni modeli artikulirani u položaju centrične relacije



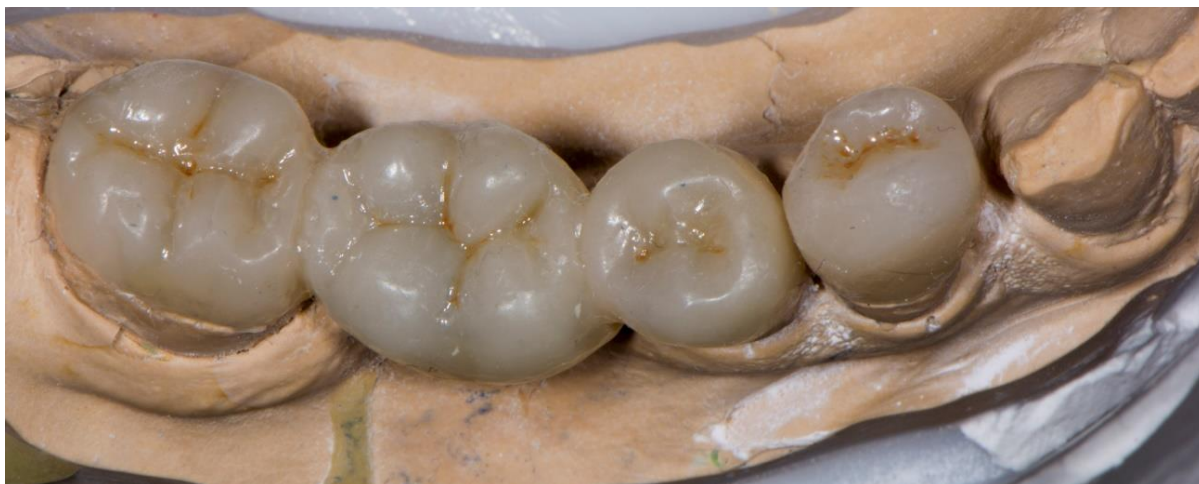Slika 23. Pozicioniranje vlakana na radni model



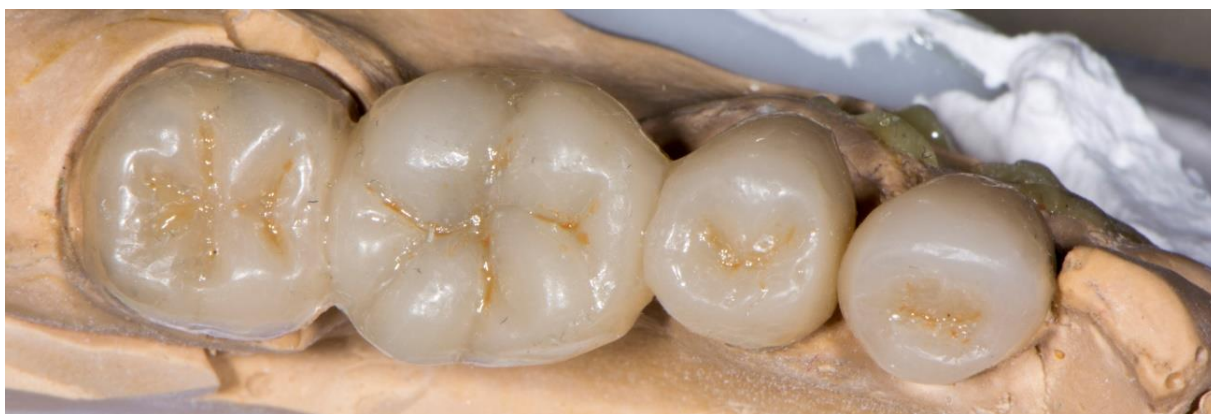Slika 24. Kompozitni most ojačan vlaknima na lijevoj strani gornje čeljusti



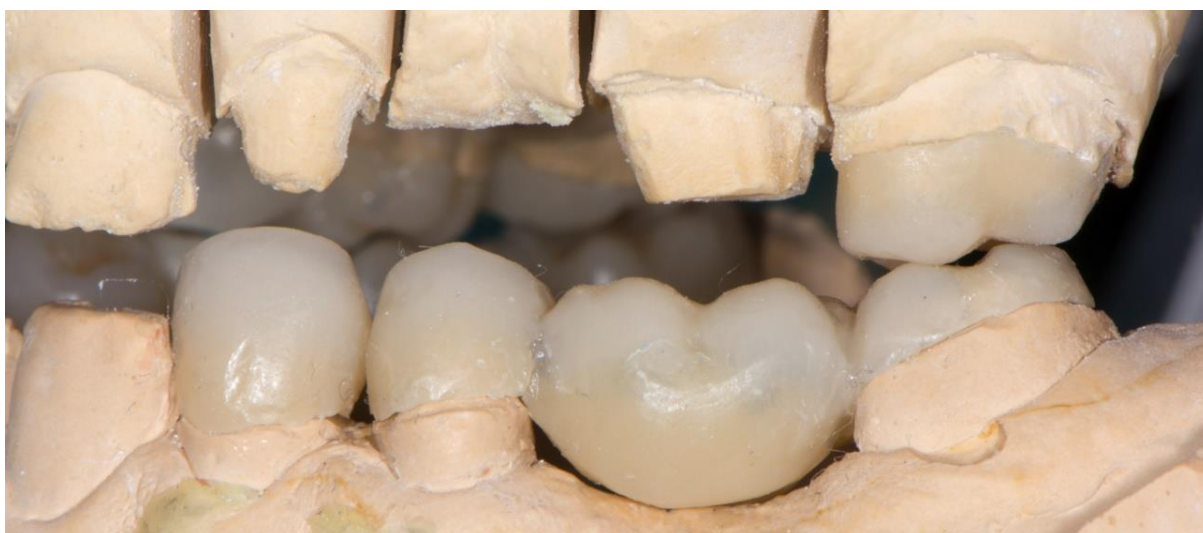Slika 25. Overlay na zubu 27



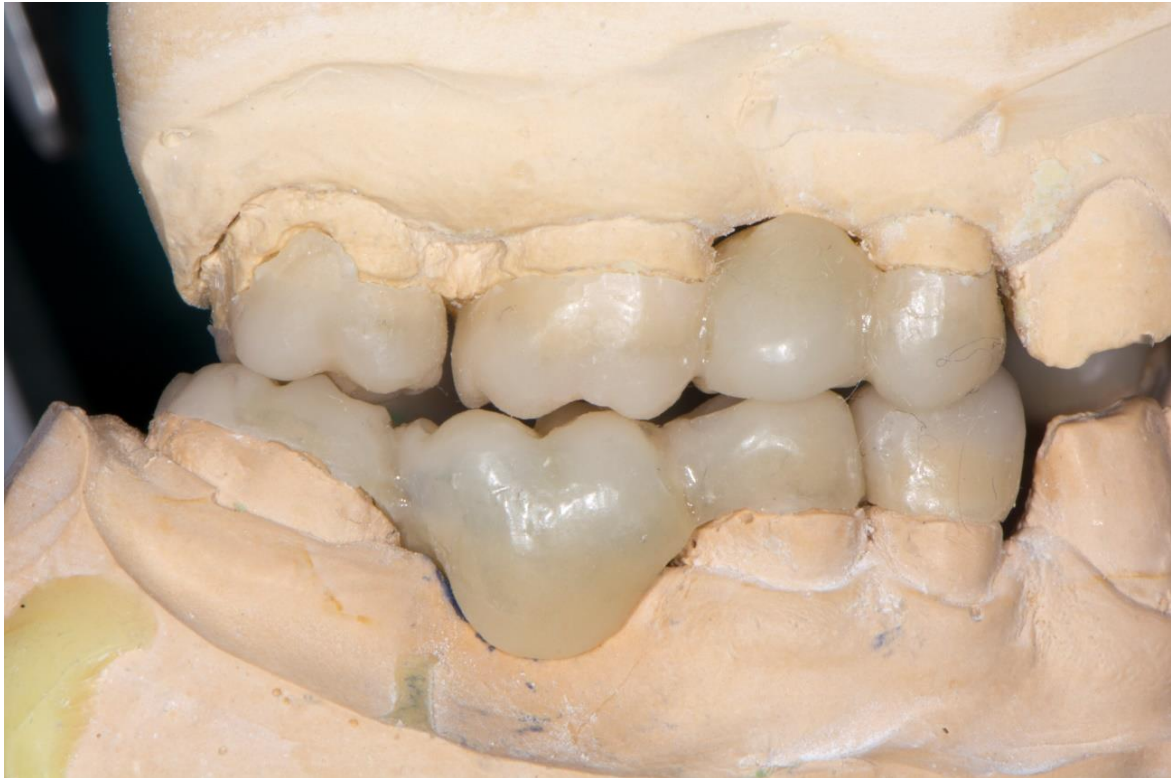Slika 26. Kompozitni most ojačan vlaknima na desnoj strani donje čeljusti



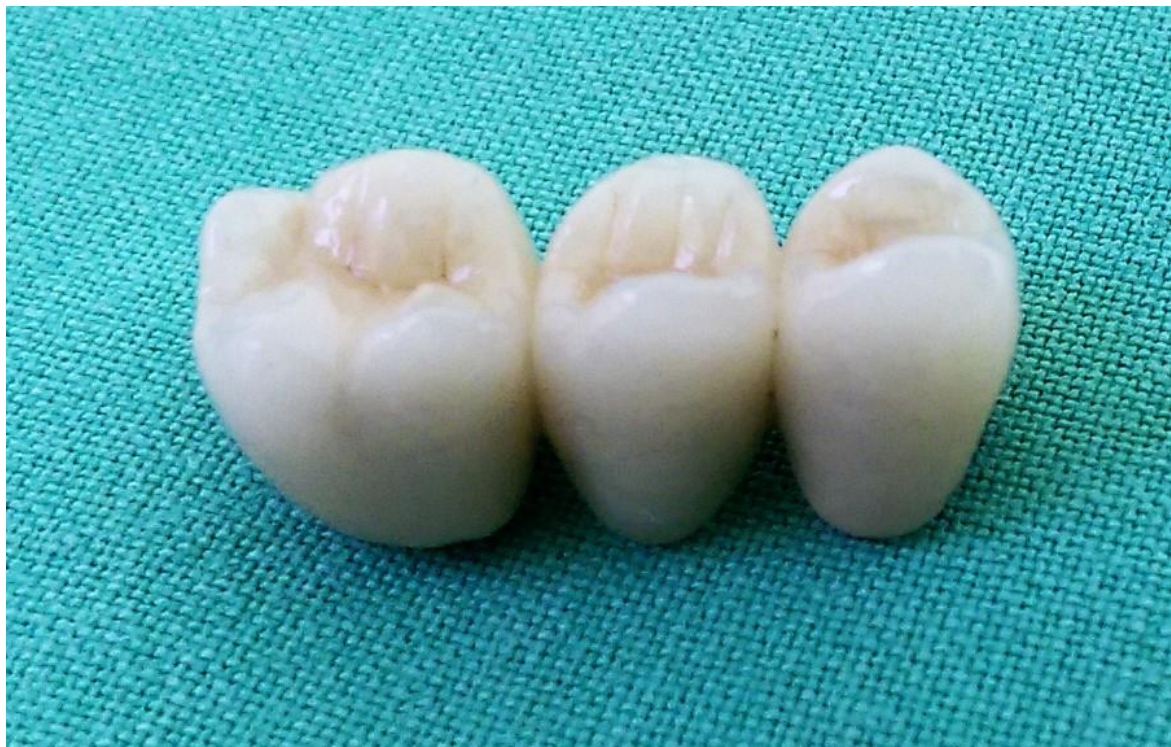Slika 27. Kompozitni most ojačan vlaknima na lijevoj strani donje čeljusti



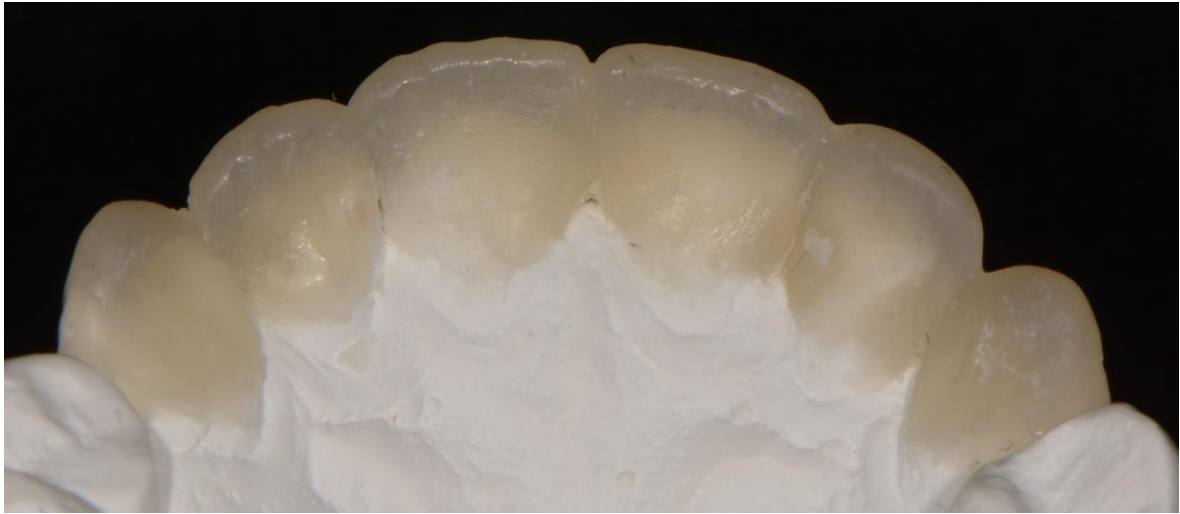
Slika 28. Lijeva strana bukalno



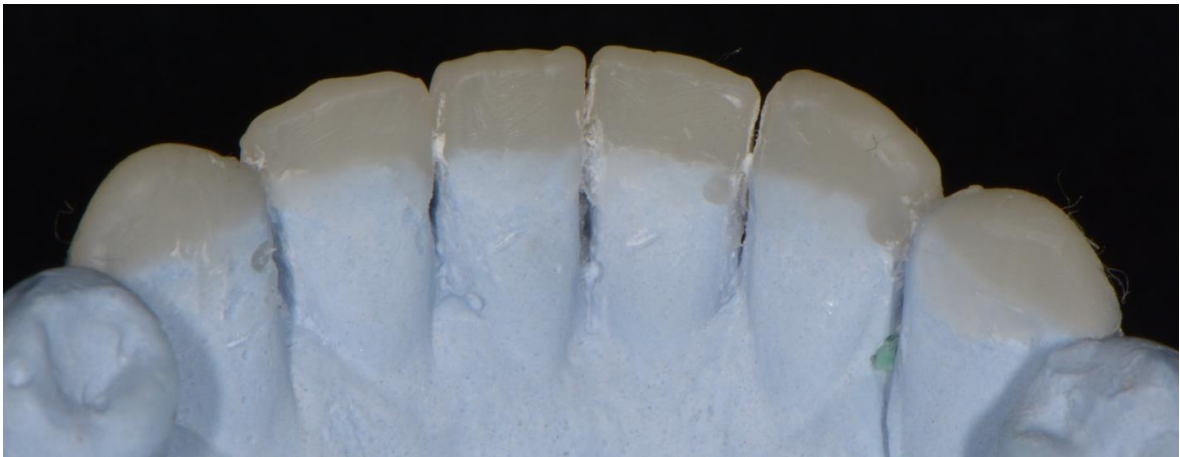
Slika 29. Desna strana bukalno



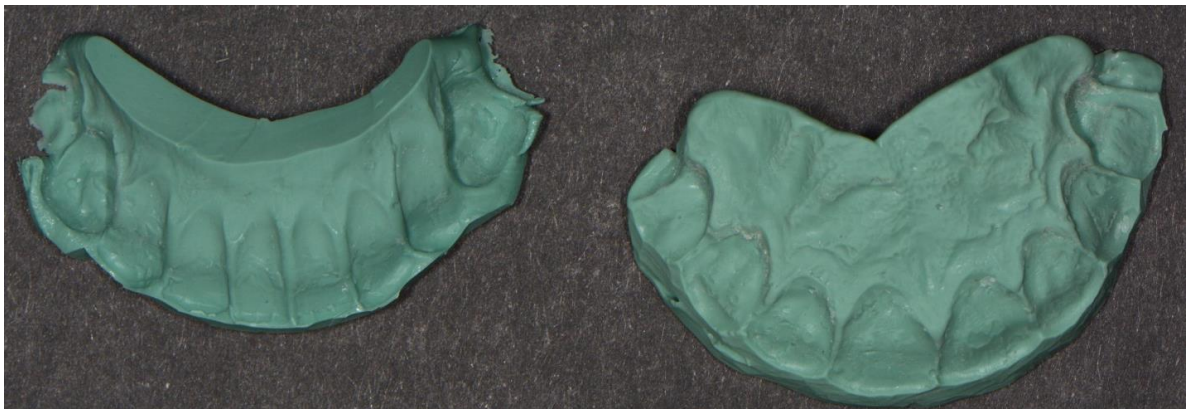
Slika 30. Metal-keramički most



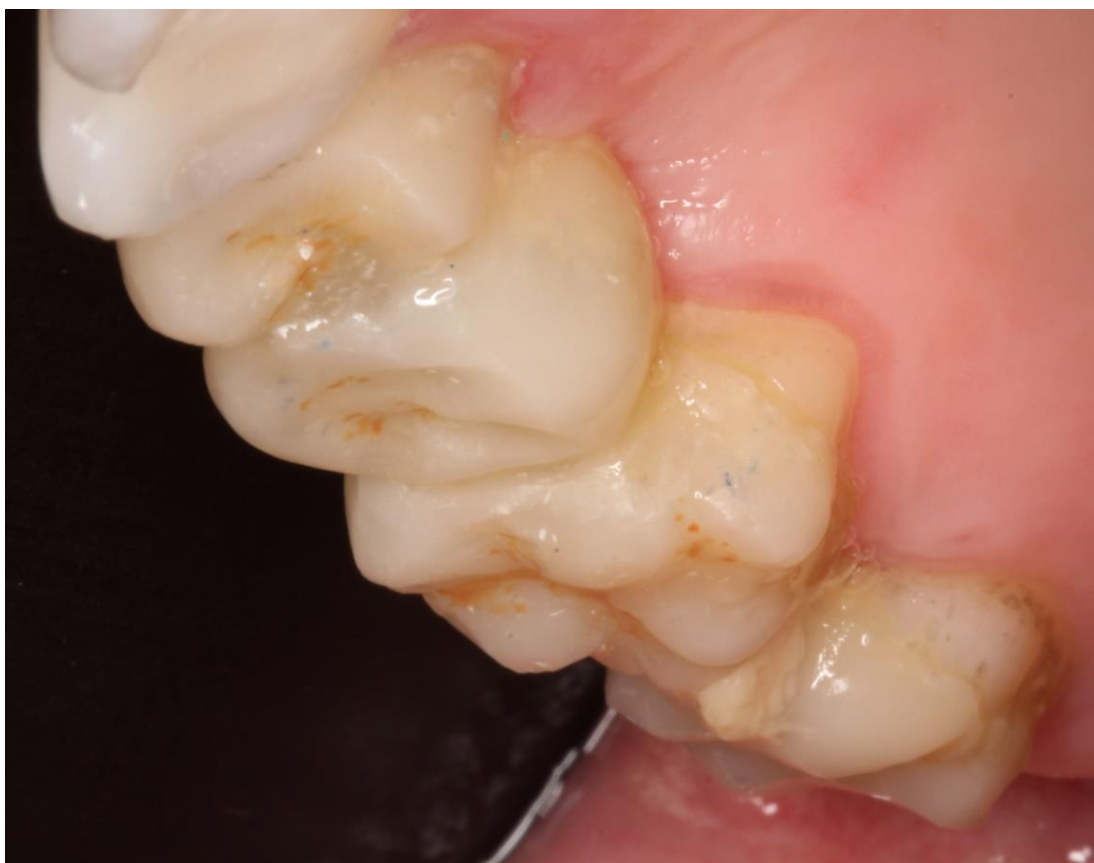Slika 31. Priprema za izradu silikonskog ključa gornje čeljusti



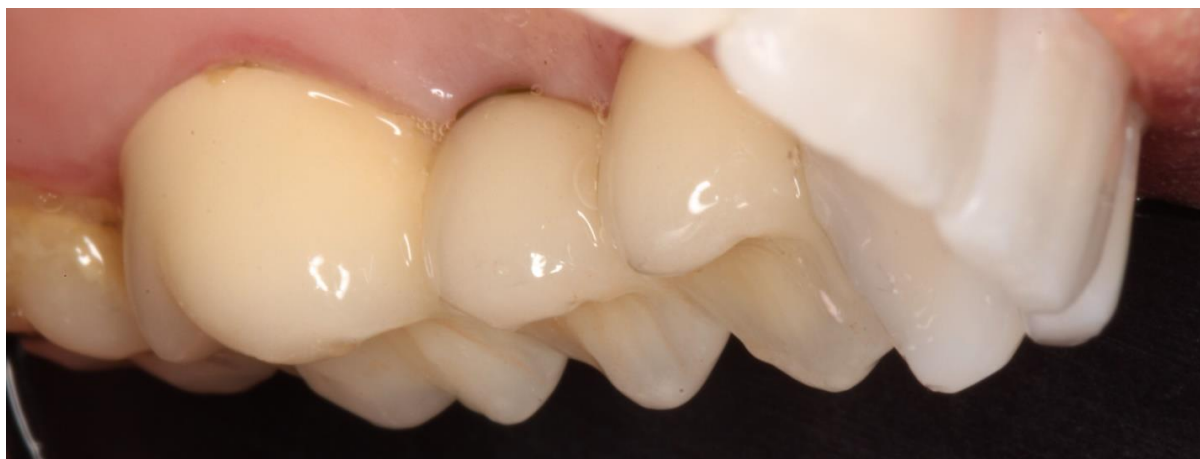Slika 32. Priprema za izradu silikonskog ključa donje čeljusti



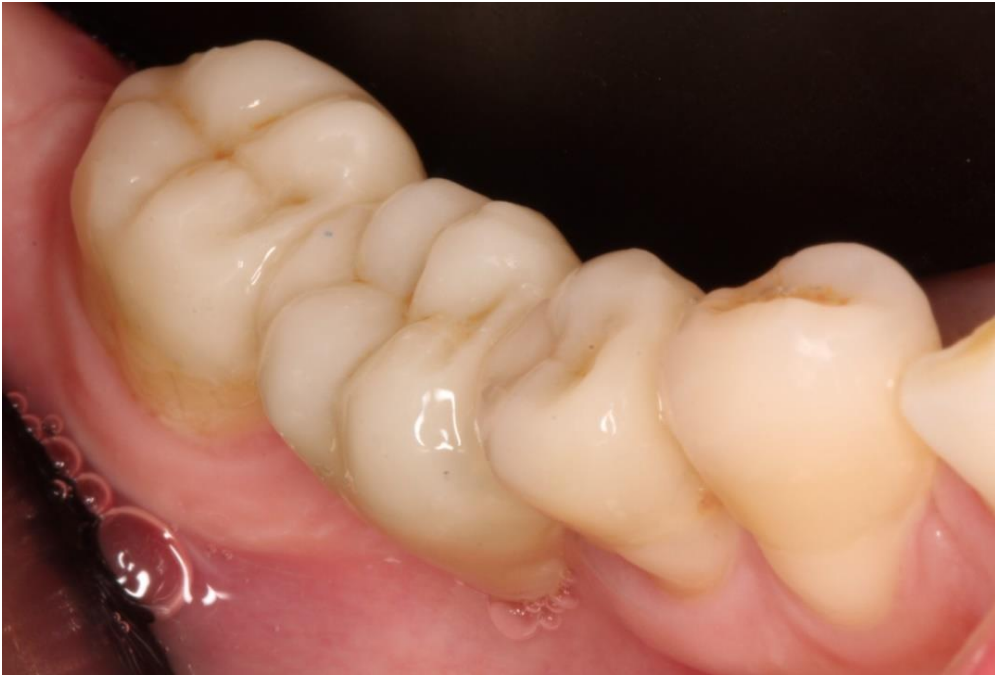Slika 33. Silikonski ključevi gornje i donje čeljusti



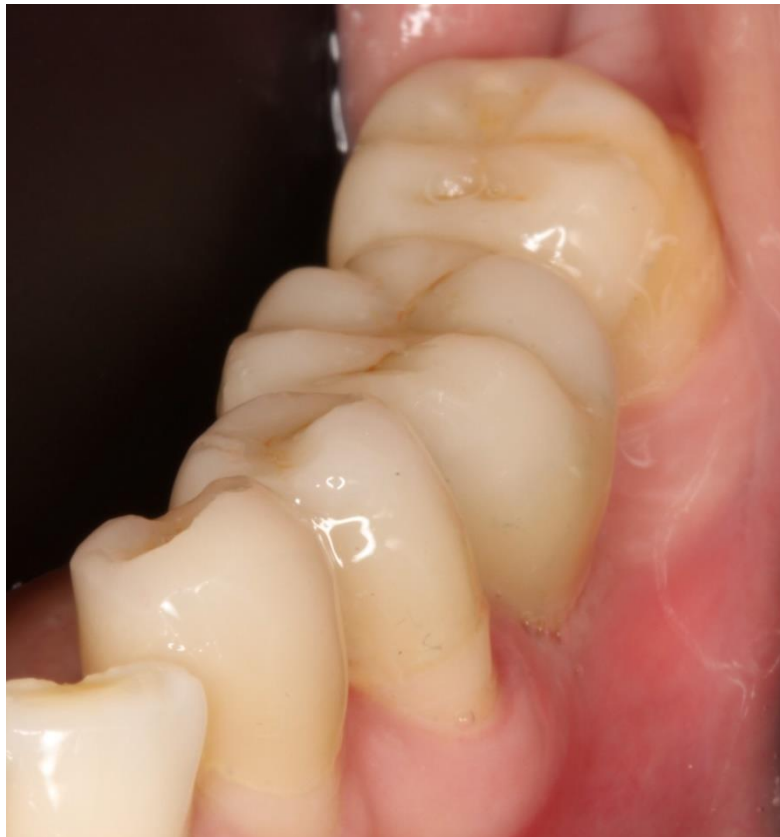Slika 34. Kompozitni most ojačan vlaknima na desnoj strani gornje čeljusti neposredno nakon cementiranja



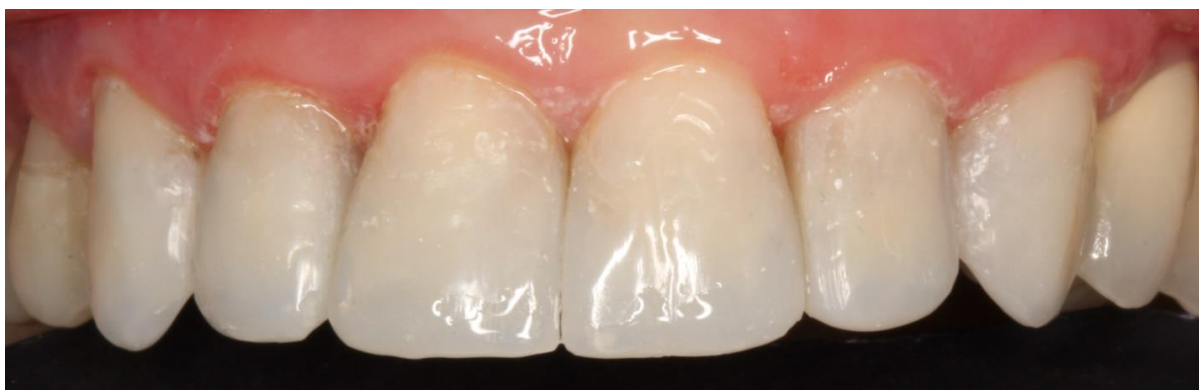Slika 35. Metal-keramički most na lijevoj strani gornje čeljusti neposredno nakon cementiranja



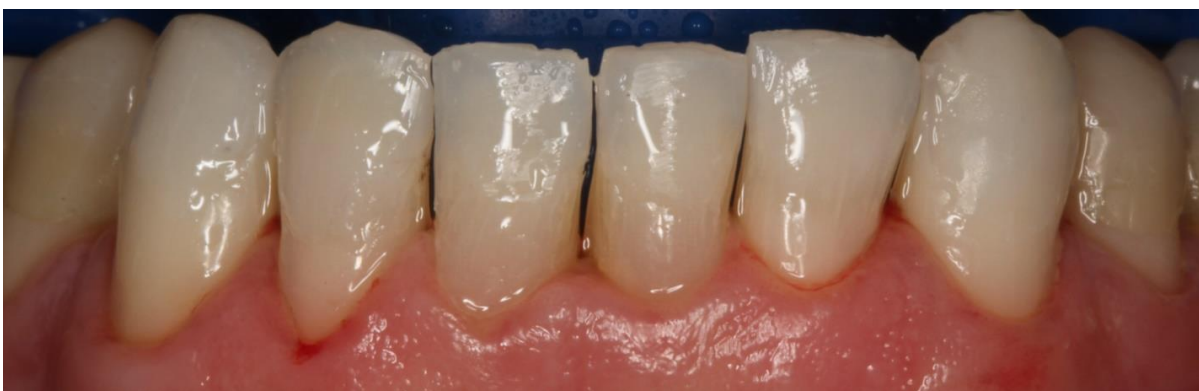Slika 36. Kompozitni most ojačan vlaknima na desnoj strani donje čeljusti neposredno nakon cementiranja



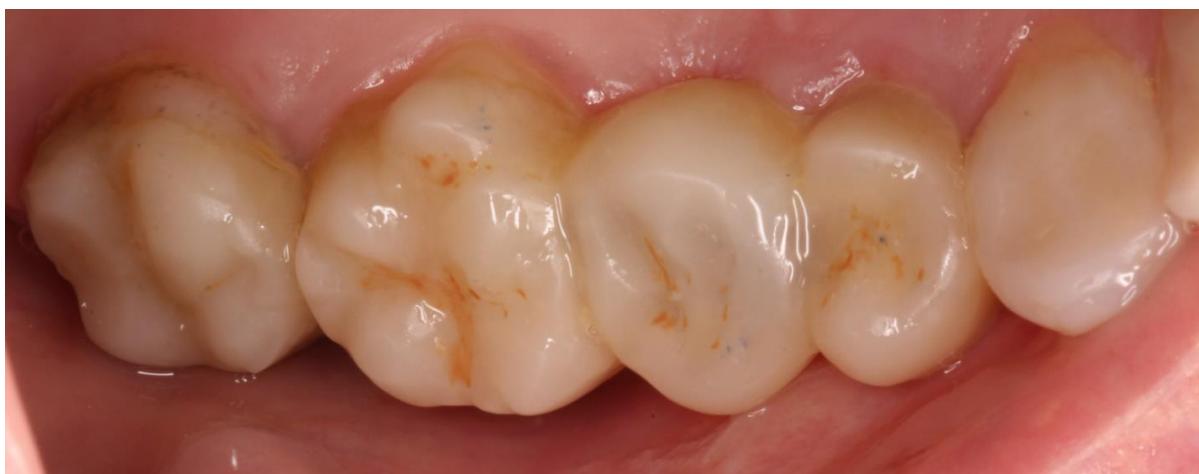Slika 37. Kompozitni most ojačan vlaknima na lijevoj strani donje čeljusti neposredno nakon cementiranja



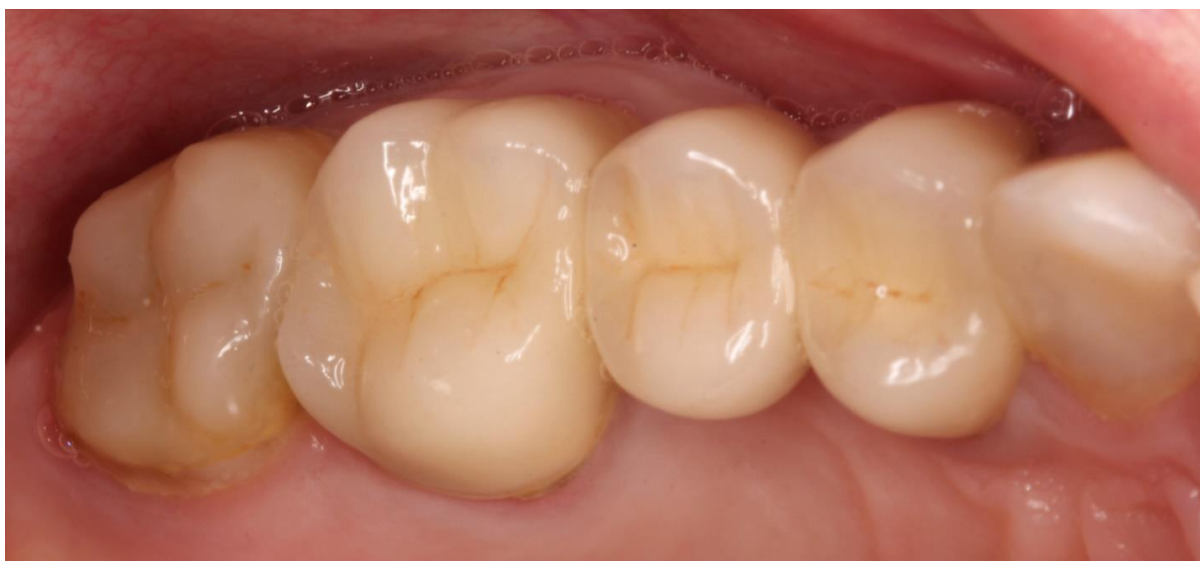Slika 38. Gornji prednji zubi neposredno nakon izrade



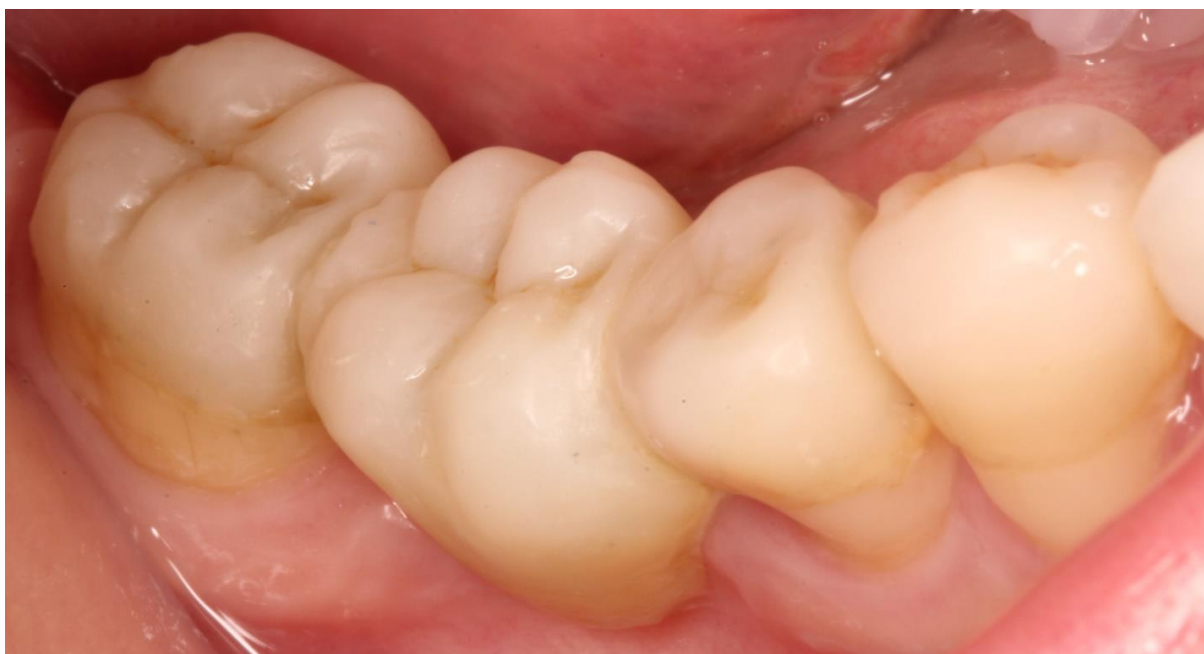Slika 39. Donji prednji zubi neposredno nakon izrade



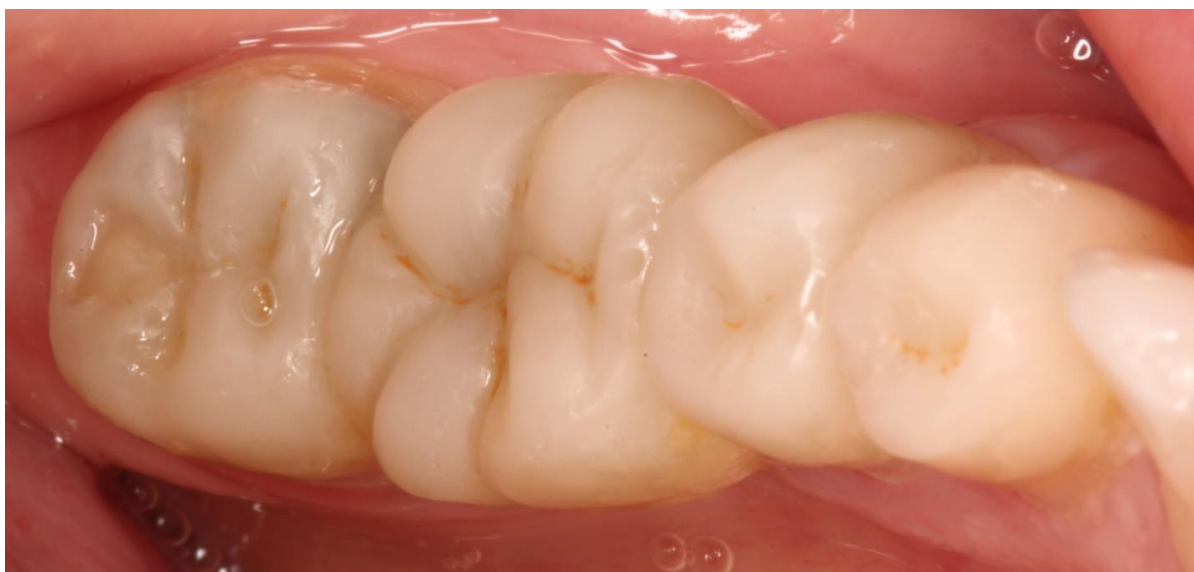Slika 40. Gornja čeljust desno – izgled kompozitnog mosta ojačanog vlaknima na kontrolnom pregledu nakon dva mjeseca



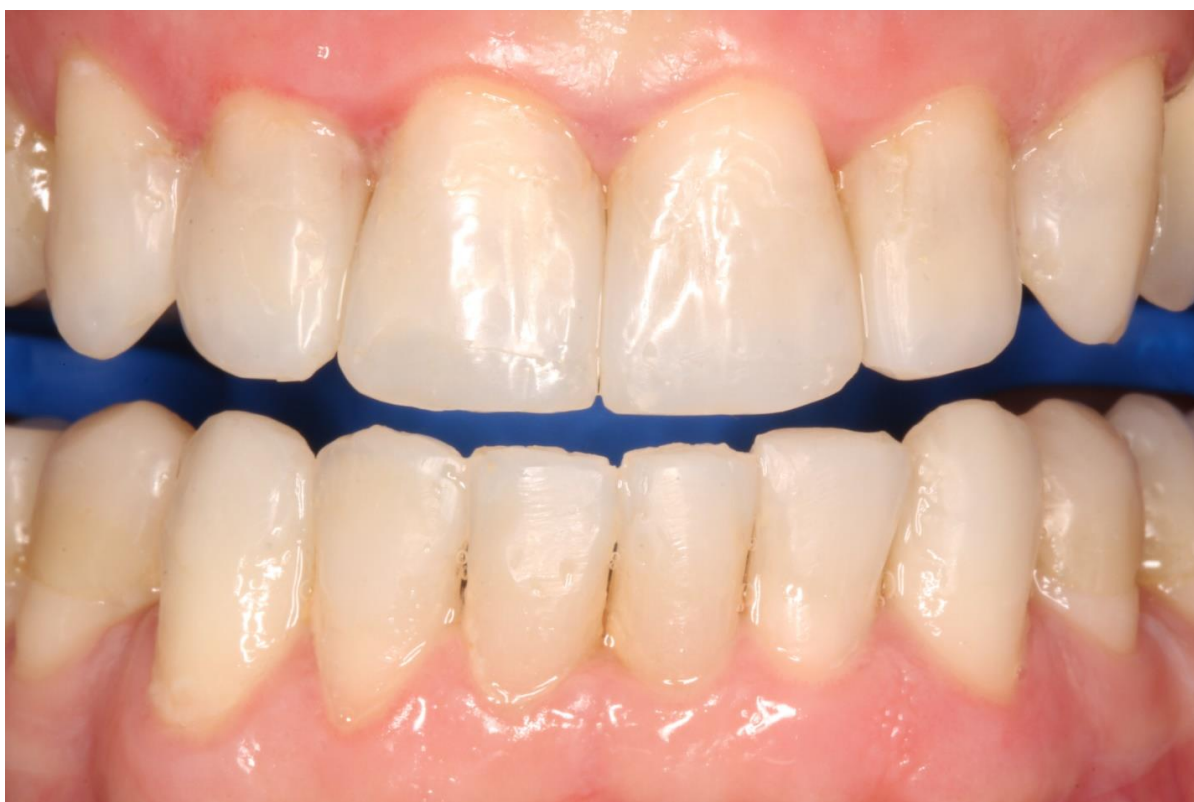Slika 41. Gornja čeljust lijevo - izgled metal-keramičkog mosta na kontrolnom pregledu nakon dva mjeseca



Slika 42. Donja čeljust desno - izgled kompozitnog mosta ojačanog vlaknima na kontrolnom pregledu nakon dva mjeseca



Slika 43. Donja čeljust lijevo - izgled kompozitnog mosta ojačanog vlaknima na kontrolnom pregledu nakon dva mjeseca



Slika 44. Prednji zubi - izgled ispuna na kontrolnom pregledu nakon dva mjeseca

3. RASPRAVA

Prema podacima iz literature, koronarno propuštanje restauracija dovodi do neuspjeha endodontskog liječenja te je stoga važan odabir odgovarajuće restauracije (21). Prema istraživanju Eliyasa i sur. (22), za uspjeh endodontskog liječenja čak je i važnija dobra restauracija od dobre endodontske terapije.

Postoje uvjerljivi dokazi da je na stražnjim zubima potrebno prekrivanje kvržica nakon endodontskog liječenja (23). Naime, oblik pristupne preparacije rezultira fleksijom kvržica u funkciji kada je zub nadoknađen restauracijom bez redukcije i nadoknade kvržica, što povećava vjerojatnost frakture kvržice (15). Dva retrospektivna istraživanja pokazala su da zubi s indirektnim restauracijama kod kojih su restauracijom obuhvaćene i kvržice zuba, imaju šest puta veću šansu za preživljavanje od zuba kojima je napravljena samo intrakoronarna restauracija (23,24). Unatoč dokazima da redukcija i prekrivanje kvržica značajno poboljšavaju izgled za preživljavanje zuba, samo kod 50% endodontski liječenih stražnjih zuba i kvržice se obuhvate restauracijom (25), vjerojatno zbog želje za očuvanjem što veće količine tvrdog zubnog tkiva, što u konačnici može dovesti do gubitka restauracije. Potrebno je procijeniti u pojedinom kliničkom slučaju što je bolje, provesti prekrivanje kvržica i dugoročno povećati stupanj preživljavanja ili štediti što više tvrdog zubnog tkiva.

Kako je napredovao razvoj kompozitnih materijala, tako je rasla i njihova uporaba u kliničkoj praksi. Beazoglou i sur. (26) iznijeli su statistički podatak da je prevalencija korištenja dentalnih kompozita nadmašila korištenje dentalnih amalgama 1999. godine. Kao glavni razlozi neuspjeha direktnih kompozitnih restauracija navode se trošenje, sekundarni karijes te fraktura (27,28). Sekundarni karijes najčešće nastaje na mjestima koja imaju morfološki prijelaz restauracije na tvrdo zubno tkivo te je uzrokovan lošom obradom, lošom adaptiranošću matrica ili samim djelovanjem kariogenih bakterija na kompozitne materijale (29). Čest uzrok neuspjeha su pogreške u adhezivnom postupku, a tome u prilog govori i istraživanje Opdam i sur. (30) koje je pokazalo da restauracije studenata početnika, koji još nisu iskusni u restaurativnom postupku, pokazuju lošije dugogodišnje rezultate.

Ograničenja konvencionalnih kompozita kod izrade direktnih restauracija pokušavaju se riješiti dodatkom drugih materijala. U ovom radu, u dva opisana klinička slučaja korišten je kratkim vlaknima ojačan kompozit koji značajno poboljšava fizičko-mehanička svojstva restauracije, smanjuje mikropropuštanja i povećava otpornost na frakturu te je indiciran za primjenu u distalnom području (31–33). Vlakna kojima je taj kompozit ojačan usmjerena su u različitim smjerovima i provode svjetlost, što znači da se ponašaju poput “bulk” kompozita i

mogu se postavljati u slojevima od 4 mm, a također imaju i manji postotak polimerizacijske kontrakcije što uzrokuje manji polimerizacijski stres na stranicama kaviteta (34). Nepravilna usmjerenost vlakana poboljšava i otpornost na frakturu, tj. vlakna zaustavljaju mikrofrakture od napredovanja kroz materijal (35). Obzirom na navedene prednosti materijala, moguće je izraditi direktne restauracije i u slučajevima kada je prisutan veći gubitak tvrdih zubnih tkiva poput prvog kliničkog slučaja u ovom radu.

Kompozitni mostovi indicirani su za minimalno invazivno rješenje gubitka pojedinačnog zuba. Za stražnju regiju potrebna je minimalna preparacija zuba, a zahvaljujući adhezivnom postupku cementiranja, u prednjoj regiji može se izraditi kompozitni most bez preparacije zuba. Kompozitni mostovi u prikazanom kliničkom slučaju ojačani su jednosmjernim staklenim vlaknima koja mostu daju bolja fizičko-mehanička svojstva (36). Kod pacijenata sa parafunkcijskim navikama moramo biti oprezni kako ne bi došlo do fraktura (37). Iako je moguće ovakve restauracije izrađivati direktnom tehnikom, preporučuje se laboratorijska izrada (36). Kompozitne mostove je moguće izraditi i bez ojačanja vlaknima, ali takvi mostovi imaju znatno manji očekivani vijek trajanja (38). Okluzalna morfologija ima utjecaj na pojavljivanje lomova kod ovakvih restauracija. Naime, istraživanje Özcan i sur. (39) dokazalo je da restauracije sa izraženom okluzalnom morfologijom imaju manju otpornost na frakture. Kako su fizičko-mehanička svojstva kompozita blizu onih dentina, neće uzrokovati trošenje zuba u suprotnoj čeljusti, što keramika može uzrokovati (37). Trajnost ovakvih radova je zadovoljavajuća, u istraživanje Sérgio i sur. (40) dokazano je preživljenje od 81,8% nakon osam godina.

4. ZAKLJUČAK

Razvoj materijala i porast broja znanstvenih istraživanja o svojstvima endodontski liječenih zuba omogućio nam je nova terapijska rješenja i smanjio potrebu za fiksno protetskim restauracijama. U prikazanim kliničkim slučajevima primijenjeni su novi materijali poboljšanih fizičko-mehaničkih svojstava koji mogu smanjiti mogućnost frakture krune i/ili korijena zuba. Odabrani materijali i tehnike za izradu direktnih i indirektnih restauracija u ovom prikazu slučajeva tako mogu osigurati uspjeh i dugotrajnost restauracija te preživljavanje endodontski liječenih zuba.

5. LITERATURA

1. Naumann M, Kiessling S, Seemann R. Treatment concepts for restoration of endodontically treated teeth: A nationwide survey of dentists in Germany. *J Prosthet Dent.* 2006;96(5):332–8.
2. Swanson K, Madison S, Elias A. An evaluation of coronal microleakage in endodontically treated teeth. Part I. Time periods. *J Endod.* 1987;13(2):56–9.
3. Faria ACL, Rodrigues RCS, de Almeida Antunes RP, de Mattos M da GC, Ribeiro RF. Endodontically treated teeth: Characteristics and considerations to restore them. *J Prosthodont Res.* 2011;55(2):69–74.
4. Papa J, Cain C, Messer HH. Moisture content of vital vs endodontically treated teeth. *Endod Dent Traumatol.* 1994;10(2):91–3.
5. Cheron RA, Marshall SJ, Goodis HE, Peters OA. Nanomechanical properties of endodontically treated teeth. *J Endod.* 2011;37(11):1562–5.
6. Dietschi D, Duc O, Krejci I, Sadan A. Biomechanical considerations for the restoration of endodontically treated teeth: a systematic review of the literature, Part II (Evaluation of fatigue behavior, interfaces, and in vivo studies). *Quintessence Int.* 2008;39(2):117–29.
7. Nikaido T, Takano Y, Sasafuchi Y, Burrow MF, Tagami J. Bond strengths to endodontically-treated teeth. *Am J Dent.* 1999;12(4):177–80.
8. Grigoratos D, Knowles J, Ng YL, Gulabivala K. Effect of exposing dentine to sodium hypochlorite and calcium hydroxide on its flexural strength and elastic modulus. *Int Endod J.* 2001;34(2):113–9.
9. Saha SG, Sharma V, Bharadwaj A, Shrivastava P, Saha MK, Dubey S, i ostali. Effectiveness of Various Endodontic Irrigants on the Micro-Hardness of the Root Canal Dentin: An in vitro Study. *J Clin Diagnostic Res.* 2017;11(4):ZC01-ZC04.
10. Moreira DM, Affonso Almeida JF, Ferraz CCR, de Almeida Gomes BPF, Line SRP, Zaia AA. Structural Analysis of Bovine Root Dentin after Use of Different Endodontics Auxiliary Chemical Substances. *J Endod.* 2009;35(7):1023–7.

11. Kabil NS, Badran AS, Wassel MO. Effect of the addition of chlorhexidine and miswak extract on the clinical performance and antibacterial properties of conventional glass ionomer: an *in vivo* study. *Int J Paediatr Dent* [Internet]. 2016 Oct [cited 2017 Jun 1]. Available from: <http://onlinelibrary.wiley.com/doi/10.1111/ipd.12273/epdf>.
12. Tien-Chun K. Endodontically Treated Teeth : Considerations to Restore Them. *J Prost Impl.* 2014;3(1):20–3.
13. Vârlan C, Dimitriu B, Vârlan V, Bodnar D, Suciu I. Current opinions concerning the restoration of endodontically treated teeth: basic principles. *J Med Life.* 2009;2(2):165–72.
14. Steele A, Johnson BR. In vitro fracture strength of endodontically treated premolars. *J Endod.* 1999;25(1):6–8.
15. Cerutti A, Flocchini P, Madini L, Mangani F, Putignano A, Docchio F. Effects of bonded composites vs. amalgam on resistance to cuspal deflection for endodontically-treated premolar teeth. *Am J Dent.* 2004;17(4):295–300.
16. Kirsten GA, Rached RN, Mazur RF, Vieira S, Souza EM. Effect of open-sandwich vs. adhesive restorative techniques on enamel and dentine demineralization: An in situ study. *J Dent.* 2013;41(10):872–80.
17. Ananda S-R, Mythri H. A comparative study of fluoride release from two different sealants. *J Clin Exp Dent.* 2014;6(5):497-501.
18. Kuhn AT, Wilson AD. The dissolution mechanisms of silicate and glass-ionomer dental cements. *Biomaterials.* 1985;6(6):378–82.
19. Almuhaiza M. Glass-ionomer Cements in Restorative Dentistry: A Critical Appraisal. *J Contemp Dent Pract.* 2016;17(4):331–6.
20. Tikku AP, Chandra A, Bharti R. Are full cast crowns mandatory after endodontic treatment in posterior teeth? *J Conserv Dent.* 2010;13(4):246–8.
21. Mathur R, Sharma M, Sharma D, Raisingani D, Vishnoi S, Singhal D, et al. Evaluation of Coronal Leakage Following Different Obturation Techniques and in-vitro Evaluation Using Methylene Blue Dye Preparation. *J Clin Diagnostic Res.* 2015;9(12):ZC13-7.

22. Eliyas S, Jalili J, Martin N. Restoration of the root canal treated tooth. *Nat Publ Gr.* 2015; 218(2):53-62.
23. Aquilino SA, Caplan DJ. Relationship between crown placement and the survival of endodontically treated teeth. *J Prosthet Dent.* 2002;87(3):256–63.
24. Cheung GSP, Chan TK. Long-term survival of primary root canal treatment carried out in a dental teaching hospital. *Int Endod J.* 2003;36(2):117–28.
25. Schwartz R, Robbins J. Post Placement and Restoration of Endodontically Treated Teeth: A Literature Review. *J Endod.* 2004;30(5):289–301.
26. Beazoglou T, Eklund S, Heffley D, Meiers J, Brown LJ, Bailit H. Economic impact of regulating the use of amalgam restorations. *Public Health Rep.* 2007;122(5):657–63.
27. da Rosa Rodolpho PA, Cenci MS, Donassollo TA, Loguercio AD, Demarco FF. A clinical evaluation of posterior composite restorations: 17-year findings. *J Dent.* 2006;34(7):427–35.
28. Wilder AD, May KN, Bayne SC, Taylor DF, Leinfelder KF. Seventeen-year clinical study of ultraviolet-cured posterior composite Class I and II restorations. *J Esthet Dent.* 1999;11(3):135–42.
29. Nedeljkovic I, De Munck J, Ungureanu A-A, Slomka V, Bartic C, Vananroye A, et al. Biofilm-induced changes to the composite surface. *J Dent [Internet].* 2017 May [cited 2017 Jun 1]; Available from: <http://www.sciencedirect.com/science/article/pii/S0300571217301252>.
30. Opdam NJ., Loomans BA., Roeters FJ., Bronkhorst E. Five-year clinical performance of posterior resin composite restorations placed by dental students. *J Dent.* 2004;32(5):379–83.
31. Garlapati TG, Krithikadatta J, Natanasabapathy V. Fracture resistance of endodontically treated teeth restored with short fiber composite used as a core material? An in vitro study. *J Prosthodont Res [Internet].* 2017 Mar [cited 2017 Jun 1]; Available from: <http://www.sciencedirect.com/science/article/pii/S1883195817300166>

32. Garoushi SK, Hatem M, Lassila LVJ, Vallittu PK. The effect of short fiber composite base on microleakage and load-bearing capacity of posterior restorations. *Acta Biomater Odontol Scand*. 2015;1(1):6–12.
33. Garoushi S, Mangoush E, Vallittu M, Lassila L. Short Fiber Reinforced Composite: a New Alternative for Direct Onlay Restorations. *Open Dent J*. 2013;7(1):181–5.
34. Tsujimoto A, Barkmeier Ww, Takamizawa T, Latta Ma, Miyazaki M. Mechanical properties, volumetric shrinkage and depth of cure of short fiber-reinforced resin composite. *Dent Mater J*. 2016;35(3):418–24.
35. Bijelic J, Garoushi S, Vallittu PK, Lassila LVJ. Short fiber reinforced composite in restoring severely damaged incisors. *Acta Odontol Scand*. 2013;71(5):1221–31.
36. Garoushi S, Yokoyama D, Shinya A, Vallittu PK. Fiber-reinforced Composite Resin Prosthesis to Restore Missing Posterior Teeth: A Case Report. *Libyan J Med*. 2007;2(3):139–41.
37. Garoushi S, Vallittu P. Fiber-reinforced composites in fixed partial dentures. *Libyan J Med*. 2006;1(1):73–82.
38. Keulemans F, Van Dalen A, Kleverlaan CJ, Feilzer AJ. Static and dynamic failure load of fiber-reinforced composite and particulate filler composite cantilever resin-bonded fixed dental prostheses. *J Adhes Dent*. 2010;12(3):207–14.
39. Özcan M, Breuklander M, Salihoglu-Yener E. Fracture resistance of direct inlay-retained adhesive bridges: Effect of pontic material and occlusal morphology. *Dent Mater J*. 2012;31(4):514–22.
40. Cenci MS, Rodolpho PA da R, Pereira-Cenci T, Del Bel Cury AA, Demarco FF. Fixed partial dentures in an up to 8-year follow-up. *J Appl Oral Sci*. 2010;18(4):364–71.

6. ŽIVOTOPIS

Ivan Mahmet rođen je 28. svibnja 1989. u Zaboku. Osnovnu školu pohađa u Mariji Bistrici. 2008. godine maturira u V. gimnaziji u Zagrebu te iste godine upisuje Stomatološki fakultet Sveučilišta u Zagrebu. Za vrijeme studija radi kao asistent u privatnim ordinacijama dentalne medicine.

Objavljeni radovi:

1. Mahmet I, Žagar M, Knezović Zlatarić D. Postupak izbjeljivanja zubi udlagom. Vjesnik dentalne medicine. 2016; 24(2):12-4.