

# Kirurške šablone u dentalnoj implantologiji

---

**Mikulić, Lucija**

**Master's thesis / Diplomski rad**

**2017**

*Degree Grantor / Ustanova koja je dodijelila akademski / stručni stupanj:* **University of Zagreb, School of Dental Medicine / Sveučilište u Zagrebu, Stomatološki fakultet**

*Permanent link / Trajna poveznica:* <https://um.nsk.hr/um:nbn:hr:127:432076>

*Rights / Prava:* [Attribution-NoDerivatives 4.0 International](#)/[Imenovanje-Bez prerada 4.0 međunarodna](#)

*Download date / Datum preuzimanja:* **2024-09-22**



*Repository / Repozitorij:*

[University of Zagreb School of Dental Medicine Repository](#)





SVEUČILIŠTE U ZAGREBU  
STOMATOLOŠKI FAKULTET

Lucija Mikulić

# **KIRURŠKE ŠABLONE U DENTALNOJ IMPLANTOLOGIJI**

Diplomski rad

Zagreb, 2017.

Rad je ostvaren na Zavodu za oralnu kirurgiju Stomatološkog fakulteta Sveučilišta u Zagrebu.

Mentor rada: doc. dr. sc. Ivan Zajc, Zavod za oralnu kirurgiju Stomatološkog fakulteta Sveučilišta u Zagrebu

Lektor hrvatskog jezika: Silvija Prtenjača, profesorica hrvatskog jezika i književnosti

Lektor engleskog jezika: Marina Mišković, profesorica engleskog i talijanskog jezika i književnosti

Sastav Povjerenstva za obranu diplomskog rada:

1. \_\_\_\_\_

2. \_\_\_\_\_

3. \_\_\_\_\_

Datum obrane rada: \_\_\_\_\_

Rad sadrži: 36 stranica

/ tablica

12 slika

CD

Osim ako nije drukčije navedeno, sve ilustracije (tablice, slike i dr.) u radu su izvorni doprinos autora diplomskog rada. Autor je odgovoran za pribavljanje dopuštenja za korištenje ilustracija koje nisu njegov izvorni doprinos, kao i za sve eventualne posljedice koje mogu nastati zbog nedopuštenog preuzimanja ilustracija odnosno propusta u navođenju njihovog podrijetla.

*Zahvaljujem svome mentoru, doc.dr.sc. Ivanu Zajcu, na savjetima i pomoći tijekom pisanja diplomskog rada.*

*Hvala mojem ocu Petru i majci Mici na svoj nesebičnosti, požrtvornosti i ljubavi iskazanoj tijekom studiranja i cijeloga života. Hvala braći Zvonimiru, Šimi i Ivanu, te sestrama Katarini, Marici i posebno Terezi na strpljenju i podršci.*

*Hvala svim mojim dragim kolegama i prijateljima zbog kojih će mi studentsko doba ostati u najljepšem sjećanju.*

*Najveću hvalu iskazujem dragomu Bogu, koji me obilno blagoslovio i čija me providnost oduvijek vodila.*

## **Kirurške šablone u dentalnoj implantologiji**

### **Sažetak**

Reprodukcija položaja, smjera i dubine implantata na način kako je planirano u dijagnostičkoj fazi predstavlja veliku poteškoću za kirurga. Nepravilno postavljanje implantata može uzrokovati neke od najčešćih komplikacija implantološke terapije. Kirurška šablona u dentalnoj implantologiji služi kao pomoćno sredstvo za precizno postavljanje dentalnih implantata. Ona omogućuje predvidljivu kiruršku ugradnju dentalnih implantata i njena je svrha usmjeravanje implantoloških svrdala tijekom preparacije ležišta i osiguranje točnog smještaja implantata prema planu kirurškog zahvata. Brojne su konvencionalne dvodimenzionalne tehnike izrade kirurških šablona koje osiguravaju različit stupanj točnosti prijenosa planiranog položaja implantata. Unatoč činjenici da je konvencionalna tehnika izrade šablona široko rasprostranjena, ona ima određene neizbježne nedostatke koji su zapravo doveli do razvoja naprednih tehnika izrade. Budući da je cjelokupni pristup dvodimenzionalan konačni rezultat implantološke terapije može biti nepredvidiv jer ove šablone ne omogućuju točno vođenje postave implantata u sve tri dimenzije. Uz konvencionalne tehnike izrade, danas je u kliničkoj praksi moguće provesti i računalno vođenu postavu implantata, što rezultira preciznijom implementacijom plana liječenja, odnosno postavljanjem implantata uz korištenje trodimenzionalnog interaktivnog softvera za snimanje. Softver omogućuje izravnu vezu između anatomske interpretacije, kirurškog i protetskog planiranja tretmana i precizne kirurške izvedbe. Preparacija kosti izvodi se kompjutoriziranim digitalnim postupcima, a kirurške šablone koje se koriste specifične su za svakog pacijenta i načinjene tako da bi se dobio optimalan rezultat ugradnje implantata u unaprijed određene i protetski prihvatljive položaje.

**Ključne riječi:** dentalni implantati; preciznost; kirurška šablona; računalno vođena postava implantata

## **Surgical templates in dental implantology**

### **Summary**

Reproducing the position, direction, and depth of an implant as planned at the diagnostic stage is a great difficulty for a surgeon. Implant malpositioning can cause some of the most common complications of implant therapy. A surgical template in implant dentistry serves as an aid for precise implant placement. It provides predictable surgical implant placement and its main objective is to direct the implant drilling system during the osteotomy and to provide an accurate placement of the implant according to the surgical treatment plan. There are numerous conventional two-dimensional techniques of template fabrication which provide a different transfer accuracy degree of the planned implant position. In spite of the fact that conventional techniques of template fabrication are widely used, there are certain drawbacks that have led to the development of advanced fabrication techniques. Due to the fact that the overall approach is two-dimensional, the final result of implant therapy can be unpredictable because these surgical templates do not provide exact three-dimensional guidance. Along with the conventional techniques of template fabrication, today, computer-guided implant placement is possible in clinical practice, resulting in the more precise implementation of the treatment plan and the accurate placement of implants with the use of three-dimensional interactive imaging software. The software makes possible the direct link between anatomic interpretation, surgical and prosthetic treatment planning, and precise surgical execution. Bone preparation is guided through computerized digital procedures, and patient-specific surgical guides are developed to obtain the optimum result of the insertion of implants in predetermined and prosthetically acceptable positions.

**Keywords:** dental implants; accuracy, surgical template; computer-guided implant placement

## SADRŽAJ

1.	UVOD .....	1
1.1	Svrha rada.....	3
2.	KIRURŠKE ŠABLONE .....	4
2.1	Konvencionalne kirurške šablone .....	7
2.1.1	Tehnike izrade .....	8
2.1.2	Ograničenja i klinička uporabljivost .....	11
2.2	Računalno vođena implantološka terapija.....	12
2.2.1	Inicijalna dijagnostika i planiranje terapije .....	12
2.2.2	Radiografska šablona i virtualni zubi.....	13
2.2.3	Tehnike snimanja i kompjutorski softver .....	16
2.2.4	Izrada kirurške šablone.....	19
2.2.5	Kirurška ugradnja implantata .....	22
2.2.6	Ograničenja i klinička uporabljivost .....	25
3.	RASPRAVA .....	27
4.	ZAKLJUČAK .....	30
5.	LITERATURA.....	32
6.	ŽIVOTOPIS .....	35

## **Popis skraćenica**

CT – Computed tomography

CBCT – Cone beam computed tomography

CGIP – Computer guided implant placement

CAD/CAM – Computer aided design/Computer aided manufacturing

RP – Rapid prototyping

SLA - Stereolitografija



## **1. UVOD**

U posljednja dva desetljeća, terapija dentalnim implantatima postala je neophodna, ako ne i rutinska komponenta oralne rehabilitacije i najpouzdanija tehnika u nastojanjima struke da postigne restitutio ad integrum (1). Međutim, implantološka stomatologija uključuje skup vrlo osjetljivih postupaka koji zahtijevaju pažljivo planiranje, znanje, preciznost, dobru kliničku prosudbu, kao i kirurške i različite restaurativne vještine. Zajedno s velikim uspjehom liječenja, kliničari koji se bave implantološkom stomatologijom suočavaju se s mnogim izazovima i komplikacijama koji mogu biti povezani s kirurškim ili protetskim aspektima implantološke terapije.

Problem u jednom od tih aspekata može negativno utjecati na drugi, što posljedično dovodi do loših rezultata (2). Kao što je poznato, dentalni implantati iziskuju kirurški postupak ugradnje, što je povezano s mogućim rizicima i komplikacijama koje nosi bilo koji invazivni zahvat. Reprodukcijski položaj, kuta i dubine implantata na način kako je odabrano i planirano u dijagnostičkoj fazi predstavlja najveći izazov za kirurga i upravo je nepravilno postavljanje implantata jedna od najčešćih komplikacija terapije. Ovaj pojam podrazumijeva nepovoljan ishod liječenja kao posljedicu nepravilne ugradnje implantata iz kirurške ili protetske perspektive (1,2). Idealno postavljanje implantata olakšava uspostavljanje povoljnih sila na implantate i buduću protetsku suprastrukturu te osigurava željeni estetski ishod. Stoga je poželjno uspostaviti logičan slijed između planiranog završnog rada i kirurških faza što se postiže uporabom kirurške šablone kao „prijenosnog uređaja” koji povećava predvidljivost uspjeha (3). U rječniku protetskih pojmova (Gpt) kirurška šablona je objašnjena kao vodič koji pomaže pri pravilnoj kirurškoj ugradnji i usmjeravanju dentalnih implantata (4). Glavna svrha njezine uporabe je usmjeravanje implantoloških svrdala tijekom preparacije koštano- ležišta, odnosno osiguranje točnog smještaja implantata prema planu kirurškog zahvata. Isto tako, omogućuje predvidljivu, bržu i sigurniju, minimalno invazivnu operaciju (5).

Iako postoje različite vrste i tehnike izrade, svaka se kirurška šablona sastoji od dva osnovna dijela – jedne ili više cilindričnih vodilica i kontaktne površine. Cilindrične vodilice čine funkcionalni dio šablone jer orijentiranjem svrdla u određenom smjeru pomažu pri prijenosu planiranog i točno određenog položaja implantata (6). Kontaktnom površinom šablona priliježe na gingivu, zub/e ili kost pacijenta (3).

Implantat mora biti postavljen tako da su njegov vršak i postranična površina potpuno prekriveni kosti ili koštanim nadomjesnim materijalom. Njegov položaj ne smije ugrožavati susjedne vitalne strukture kao što su: donji alveolarni živac u donjoj čeljusti, maksilarni sinus

u gornjoj ili korijeni susjednih zuba u obje čeljusti. Također, položaj implantata mora biti kompatibilan planiranom završnom protetskom radu (5).

Kako bi kirurška šablona ispunila ove i brojne druge kriterije, mora i sama zadovoljiti neke standarde. Mora biti stabilna i kruta kad je postavljena u ispravni položaj u usnoj šupljini bez obzira na izabrano uporište. Primjerice, ako u tretiranom luku ima preostalih zuba, kirurška šablona mora prilijegati na dovoljno zuba kako bi se osigurala stabilnost. Cilindrične vodilice trebale bi svojom konstrukcijom onemogućiti neželjene pomake svrdla i na taj način osigurati vjernu reprodukciju planiranog položaja. Također, šablona ne bi smjela biti glomazna i teška za umetanje. Trebala bi biti transparentna jer se tako lakše vidi koštani greben i kontroliraju pokreti svrdla. Kirurška šablona mora biti sterilna i ne smije kontaminirati kirurško radno polje tijekom zahvata (3).

Uz konvencionalne tehnike izrade kirurških šablona, danas je u kliničkoj praksi moguće provesti i računalno vođenu implantološku terapiju, što rezultira preciznom implementacijom plana liječenja i preciznim postavljanjem implantata uz korištenje trodimenzionalnog interaktivnog softvera za snimanje. Softver omogućuje izravnu vezu između anatomske interpretacije, kirurškog i protetskog planiranja tretmana i precizne kirurške izvedbe. Preparacija kosti izvodi se kompjutoriziranim digitalnim postupcima, a kirurške šablone koje se koriste specifične su za svakog pacijenta i načinjene tako da bi se dobio optimalan rezultat ugradnje implantata u unaprijed određene i protetski prihvatljive položaje (1).

## **1.1 Svrha rada**

Svrha ovoga rada je opisivanje različitih vrsta kirurških šablona u dentalnoj implantologiji kao i tehnike njihove izrade. Poseban naglasak bit će na mogućnostima koje pružaju nove tehnologije u kompjuterski-potpomognutoj implantološkoj terapiji te njihovoj kliničkoj uporabljivosti u odnosu na široko rasprostranjenu, tzv. *free-hand* tehniku ugradnje implantata.

## **2. KIRURŠKE ŠABLONE**

Kirurške šablone u dentalnoj implantologiji služe kao pomoćna sredstva za precizno prebacivanje plana terapije na operativno mjesto (3). Iako međusobno imaju neke zajedničke karakteristike, radi se o raznolikoj skupini predložaka koji mogu biti izrađeni na različiti način i podijeljeni prema nekoliko kriterija. Najznačajnija je podjela prema tehnici izrade na konvencionalne i kirurške šablone s računalno potpomognutom izradom. O toj ću podjeli pisati u odjeljcima koji slijede.

Prije daljnjeg opisa različitih vrsta kirurških šablona, nužno je naglasiti razliku između tzv. radiografske šablone (*radiographic template, scanning appliance, scan prothesis*), koja se koristi u dijagnostičke svrhe, i kirurške šablone namijenjene za uporabu tijekom operativnog zahvata. Naime, radiografska šablona jest radioopakni duplikat planiranog privremenog protetskog rada kojeg pacijent nosi u ustima tijekom postupka snimanja. Na taj se način u istoj slici dobivaju informacije o izgledu budućeg rada, zajedno s pacijentovim anatomskim podacima, što kliničaru olakšava planiranje liječenja i mogućnost postave implantata (7). Radiografske šablone najčešće izrađuje stomatolog u ordinaciji, a mogu se koristiti i kod konvencionalne i kod računalno potpomognute tehnike ugradnje implantata. U konvencionalnoj se tehnici radiografska šablona nakon određivanja plana terapije može prenamijeniti u kiruršku pa se zbog tog ova dva pojma često podudaraju.

Druga podjela kirurških šablona koju iznosi Stumpel odnosi se na točnost prijenosa planiranog položaja implantata s obzirom na mogućnost pomaka svrdla unutar cilindrične vodilice. On razlikuje tri dizajna kirurških šablona:

1. Neograničavajući
2. Djelomično ograničavajući
3. Potpuno ograničavajući (8).

Neograničavajući dizajn daje samo početnu naznaku kirurgu o tome gdje se nalazi predloženi protetski rad u odnosu na odabrano mjesto ugradnje implantata. Engelman kao šablonu koristi termoplastičnu prešanu foliju s pristupnom rupicom na okluzalnoj plohi zuba koja služi kao vodilica, a svrdlo se zatim orijentira u odnosu na susjedne i antagonističke zube (9). Ovaj dizajn ne uspijeva naglasiti točan smjer svrdla što može dovesti do prevelike devijacije u konačnom položaju implantata (10).

Kod djelomično ograničavajućeg dizajna prvo svrdlo koje se koristi za osteotomiju usmjereno je pomoću vodilice u kirurškoj šablona, dok se ostatak osteotomije i postavljanje

implantata završava bez šablone (tzv. *free-hand* tehnika) (8). Tehnike temeljene na ovom konceptu uključuju izradu radiografske šablone koja se onda na osnovu RTG evaluacije oblikuje i prenamjenjuje u kiruršku šablonu. Različiti autori predlažu svoje tehnike izrade koje se razlikuju po materijalu za izradu kirurške šablone, po korištenom radiografskom markeru, po načinu snimanja i sl. Usprkos tomu, nijedna tehnika nije uspjela u potpunosti ograničiti naginjanje i nepoželjne pomake svrdla (10).

Potpuno ograničavajući dizajn ograničava u meziodistalnoj i vestibulooralnoj ravnini sve instrumente koji se koriste za osteotomiju. Štoviše, dodatak stopera za svrdla ograničava i dubinu preparacije kosti, a time i vertikalni položaj implantata. Što su kirurške šablone restriktivnije, manje se odluka donosi intraoperativno i veća je točnost prijenosa planiranog položaja implantata (10).

Šablone s neograničavajućim i djelomično ograničavajućim dizajnom se izrađuju konvencionalno na osnovu sadrenog modela, dok se potpuno ograničavajuće šablone kao najpreciznije, mogu dizajnirati i računalno vođenim sustavom.

Treća se podjela kirurških šablona odnosi na vrstu podupiranja šablone u usnoj šupljini pa se stoga razlikuju šablone koje imaju:

1. alveolarno podupiranje
2. mukozno podupiranje
3. dentalno podupiranje (1).

Alveolarno (koštano) poduprte šablone svojim dizajnom precizno odgovaraju pacijentovoj potpuno ili djelomično bezuboj čeljusti i omogućuju olakšanu preparaciju kosti. Prednost ovih kirurških šablona je mogućnost vizualizacije kirurškog polja, stabilnost i poboljšana dostupnost prostora u vertikalnoj dimenziji (u odnosu na mukozno poduprte šablone) što je važno pri korištenju svrdala za osteotomiju. Nedostatak je potreba za izlaganjem kosti, stoga su ove kirurške šablone pogodne u slučajevima gdje je podizanje režnja potrebno kako bi se postigao planirani ishod kirurške terapije. To uključuje slučajeve koji iziskuju rekonturiranje kosti kako bi se dobila željena morfologija alveolarnog grebena ili kad je potrebno korištenje koštanih nadomjesnih materijala zajedno s postavom implantata. Primjena ove tehnike korisna je i pri liječenju periodontalnih defekata vođenom regeneracijom tkiva, te pri produljivanju kliničke krune zuba. To vrijedi i za sve slučajeve koji zahtijevaju preciznu manipulaciju mekim tkivima, a koja se ne može postići zatvorenim pristupom, tzv. *flapless* tehnikom (7).

Mukozno poduprte kirurške šablone priliježu na površinu mekog tkiva kod potpuno bezubih pacijenata. Glavna prednost njihove uporabe jest zatvoreni, *flapless* pristup u kojem nije potrebno podizanje režnja zbog čega meka tkiva ostaju očuvana, a s njima i protok krvi tijekom inicijalnog cijeljenja rane. Pri ovom pristupu manje su postoperativne komplikacije i nelagoda, uključujući bol i oteklinu. Osim toga, sam kirurški postupak je jednostavniji, kraći i manje invazivan, cijeljenje brže, a mogu se očekivati visoko estetski rezultati. Nedostaci ove tehnike jesu nemogućnost izravnog pristupa kosti i nemogućnost oblikovanja mekih tkiva tijekom postave implantata (7).

Dentalno poduprte šablone oslanjaju se na preostale zube pa su prema tome indicirane u slučajevima djelomične bezubosti ili nedostatka jednog zuba. Ove se šablone najčešće koriste jer omogućuju zatvoren pristup bez odizanja režnja ili minimalno invazivan pristup s minimalnom elevacijom bukalnog režnja ukoliko je potrebno. One omogućuju izvrsnu stabilizaciju, a za njihovu izradu potreban je precizan radni model (1).

Odabir kirurške šablone prema vrsti podupiranja temelji se na opsegu bezubosti i vrsti željenog kirurškog zahvata (otvoreni i zatvoreni pristup), potrebi oblikovanja ili nadomještanja kosti ili mekih tkiva, kao i imedijatnom ili odgođenom opterećenju postavljenih implantata (1). Važno je naglasiti da se ova podjela šablona spominje i koristi uglavnom kod iznimno precizne računalno-vođene izrade koja uključuje uporabu CT-a (Computed tomography) ili CBCT-a (Cone beam computed tomography) za dobivanje točnih podataka o anatomiji struktura u usnoj šupljini.

## **2.1 Konvencionalne kirurške šablone**

Konvencionalne kirurške šablone izrađuje stomatolog ili zubni tehničar na temelju dijagnostičkog modela, *wax-up*-a i panoramske radiografije. Šablone izrađene ovom tehnikom predstavljaju predloške izgleda budućeg rada s radioopaknim materijalom na mjestu cilindričnih vodilica, odnosno planiranog položaja implantata. Nakon radiografske evaluacije položaja radioopaknih vodilica kao budućih implantata prema postojećoj kosti, ukoliko je potrebno, predložak se prilagodi i spreman je za uporabu tijekom kirurškog zahvata. Dakle, pri konvencionalnoj tehnici izrade pojmovi radiografske i kirurške šablone najčešće se podudaraju, budući da se ista šablona koristi u obje svrhe.

### 2.1.1 Tehnike izrade

Brojne su tehnike izrade konvencionalnih kirurških šablona. Različiti autori predlažu svoje tehnike izrade koje se razlikuju po materijalu za izradu kirurške šablone, po korištenom radiografskom markeru, po načinu snimanja i sl. (10). Međutim, postoje dva osnovna principa izrade s obzirom na korištena pomagala.

U tzv. *free-hand* tehnici izrade kirurških šablona, stomatolog na osnovu vlastitog kliničkog iskustva i RTG analize određuje i frezom označuje željeni položaj i smjer implantata na dijagnostičkom modelu i izrađuje šablonu. Kako stomatolog radi vlastitom rukom, ova tehnika nije precizna, budući da paralelno postavljanje implantata ne može biti standardizirano. Stoga, sve tehnike temeljene na ovom principu, omogućuju pogrešku koja može ugroziti uspjeh implantološke terapije.

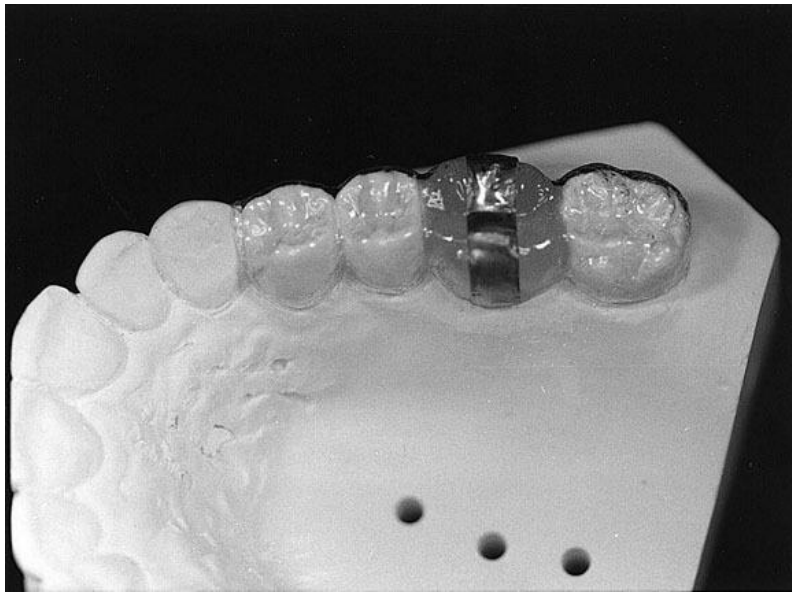U drugom načinu izrade šablona korištenjem glodalice (freze) na paralelometru omogućuje se paralelno bušenje rupa na dijagnostičkom modelu što je iznimno precizno, no iziskuje posebnu opremu koja nije dostupna u svim ordinacijama. Pored toga, kliničar mora imati određenu količinu iskustva kako bi ispravno koristio stroj (11).

U daljnjem ću tekstu opisati izradu tri konvencionalne šablone koje se razlikuju po jednostavnosti izrade, radioopaknom materijalu i točnosti prijenosa planiranog položaja implantata. Važno je naglasiti kako taj opis predstavlja isključivo presjek kroz konvencionalne kirurške šablone, a nikako ih ne opisuje sve jer bi to uvelike prelazilo okvire ovoga rada.

Prvi primjer opisuje izradu jednostavne kirurške šablone sa neograničavajućim dizajnom. Nakon što se uzme otisak djelomično ozubljene čeljusti, izliju se sadreni modeli i oblikuje dijagnostički *wax-up* kao predložak izgleda budućeg rada. Oblikovanje je poželjno dovršiti u artikulatoru kako bi se uspostavila pravilna protetska orijentacija svakog zuba u bezubom prostoru. Voskom se zatvore podminirana područja na barem dva zuba susjedna bezubom prostoru, a lubrikantom se premažu oralne, vestibularne i okluzalne plohe zuba. Nakon toga se napravi šablona pomoću 0,02 inča vakuumski formiranog (prešanog) termoplastičnog materijala, odvoji se od odljeva i obreže. Voštani predložak se ukloni s modela, a šablona se napuni autoakrilatom ili smolom, postavi na model i polimerizira. Za poboljšanu stabilnost u ustima, šablona ispunjena materijalom treba se protezati na barem dva zuba s obje strane bezubog područja. Tada se odredi najprikladniji položaj za svaki budući

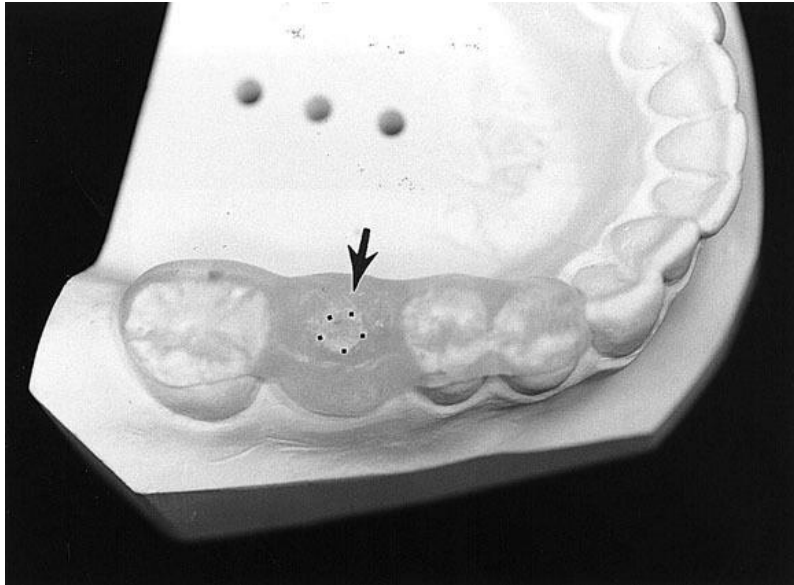


implantat i na ta mjesta postavi 2 mm široka olovna traka (okluzalno, oralno i vestibularno) koja služi kao radiopakni indikator (Slika 1). Naime, tijekom snimanja pacijenta s ovakvim predloškom u ustima, olovna traka označuje planirani položaj implantata u odnosu na kost i planirani protetski rad (12). Međutim, ukoliko se ovakav predložak koristi kao kirurška šablona za postavu implantata, može doći do neprihvatljive devijacije u položaju implantata jer ovakav dizajn ne naglašava točan smjer svrdla tijekom preparacije kosti. Stoga se uporaba ovakvih šablona preporučuje isključivo u dijagnostičke svrhe, odnosno kao radiografska šablona (10).



**Slika 1.** Šablona s olovnom folijom kao radioopaknim markerom. Preuzeto s dopuštenjem izdavača: (12).

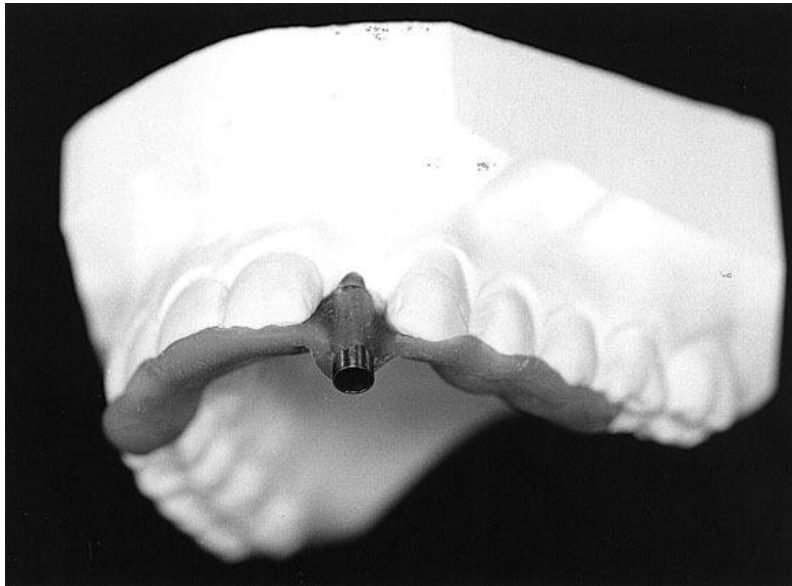
Sljedeći primjer prikazuje kiruršku šablonu s djelomično ograničavajućim dizajnom. Početni postupak izrade podudara se s izradom prethodne šablone. Međutim, umjesto postavljanja olovne trake, na šabloni se odredi protetski najprikladniji položaj pristupne rupice za svaki planirani implantat. Pristupne se rupice probuše svrdlom u laboratoriju uz pomoć paralelometra čime se postiže željena inklinacija pristupne rupice, odnosno budućeg implantata. Formiranu pristupnu rupicu ispuni se gutaperkom koja predstavlja radioopakni marker bitan za radiološku evaluaciju (Slika 2). Ovako napravljen predložak može se koristiti i kao radiografska i kao kirurška šablona.



**Slika 2.** Šablona s gutaperkom kao radioopaknim markerom. Preuzeto s dopuštenjem izdavača: (12). *Gutaperka popunjava pristupnu rupicu (strelica) i u RTG evaluaciji označava planirani položaj i smjer implantata.*

Treći oblik konvencionalne kirurške šablone također ima djelomično ograničavajući dizajn, ali veću preciznost i točnost prijenosa željenog položaja implantata. Nakon oblikovanja *wax-up-a*, odredi se protetski najprikladniji smjer i položaj pristupnih rupica za svaki implantat i prema tomu se u laboratoriju probuši navoštenu model zuba kao i sadreni odljev do minimalne dubine od 10 mm. Ova rupa u odljevu predstavlja mjesto preparacije alveolarnog grebena tijekom operativnog zahvata. U tako formirane otvore na odljevu postavljaju se metalni kolčići koji zapravo pokazuju planirani smjer budućih implantata. Zatim se preko kolčića postavljaju odgovarajuće metalne cilindrične vodilice koje će ostati u kirurškoj šabloni i precizno određivati smjer svrdla tijekom preparacije kosti u operativnom zahvatu. Nakon što se izoliraju zubi na odljevu, autoakrilatom ili kompozitnom smolom se povežu spomenute točno pozicionirane cilindrične vodilice sa postojećim zubima tvoreći kiruršku šablonu (Slika 3). Ovakva je šablona kruta, pruža visoku razinu preciznosti te se može koristiti tijekom RTG evaluacije kao radiografski predložak. Kad je kirurško svrdlo postavljeno u vodilicu od nehrđajućeg čelika preparacija u kosti ima istu orijentaciju kao i rupa na sadrenom modelu i sukladna je planiranoj protetskoj angulaciji (smjeru) implantata. Pri radiografskoj evaluaciji procjenjuje se odnos između smjera i orijentacije cilindričnih vodilica i susjednih anatomskih struktura (korijeni zuba, donji alveolarni živac ili maksilarni

sinus). Ukoliko se tada za planiranu putanju vodilice utvrdi da je nezadovoljavajuća, kut i položaj se mijenja kako bi odgovarali postojećoj anatomiji (12).



**Slika 3.** Šablona sa metalnom cilindričnom vodilicom. Preuzeto s dopuštenjem izdavača: (12).

### **2.1.2 Ograničenja i klinička uporabljivost**

Unatoč činjenici da je konvencionalna tehnika izrade šablona široko rasprostranjena, ona ima određene nedostatke koji su doveli do razvoja naprednih tehnika izrade (3). Kirurške su šablone prvenstveno napravljene na rigidnim sadrenim modelima bez poznavanja rezilijencije mekih tkiva i topografije kosti (13). Štoviše, anatomske značajke nisu točno locirane, niti je poznata pripadajuća krvna opskrba (14). Dakle, cjelokupni je pristup dvodimenzionalan. Čak i panoramska radiografija ima dijagnostička ograničenja kao što su ekspanzija i distorzija, pozicijski artefakti kao i nepoznavanje dimenzija kosti u vestibulo-oralnom smjeru. Stoga, konačni rezultat implantološke terapije može biti nepredvidiv zato što ove šablone ne omogućuju točno vođenje postave implantata u sve tri dimenzije (3).

## **2.2 Računalno vođena implantološka terapija**

Ugradnja dentalnih implantata dio je svakodnevne kliničke prakse. Tijekom dijagnostike i planiranja operacija, osim istraživanja i pronalaženja područja s odgovarajućom količinom i kvalitetom kosti za sigurno postavljanje implantata, kirurg mora osigurati da položaj implantata olakšava estetsku i funkcionalno prihvatljivu protetsku rehabilitaciju i omogućuje jednostavnu i učinkovitu oralnu higijenu. Međutim, s konvencionalnim metodama nije moguća istodobna preoperativna procjena kirurških i protetskih rezultata tijekom dijagnoze i planiranja liječenja. Odstupanja od unaprijed određenih položaja implantata ipak se pojavljuju jer ne postoji sustav koji unosi protetske informacije u CT/CBCT skup podataka. Stoga, ukoliko se pri konvencionalnim tehnikama i koriste CT/CBCT uređaji i tehnike snimanja, njihova je vrijednost ograničena na dijagnostičku primjenu za procjenu anatomske strukture i postekstrakcijske resorpcije kosti. Premda postavljanje implantata u neznatno drugačiji položaj od prethodno određenog izgleda beznačajno tijekom kirurškog zahvata, eventualni rezultat može uzrokovati značajne probleme pri izradi prihvatljive protetske suprastrukture. Danas je u kliničkoj praksi moguće ugraditi implantate računalno vođenim sustavom (Computer-guided implant placement, CGIP) što rezultira preciznom provedbom plana liječenja, odnosno postavljanjem implantata uz korištenje trodimenzionalnog interaktivnog softvera za snimanje. Softver omogućuje izravnu vezu između anatomske interpretacije, kirurškog i protetskog planiranja zahvata i precizne kirurške izvedbe. Preparacija kosti, u odnosu na položaj, kut i dubinu implantata, vodi se kompjutoriziranim digitalnim postupcima, a kirurške šablone specifične za svakog pacijenta razvijene su kako bi se dobio optimalan rezultat ugradnje implantata u unaprijed određene protetski prihvatljive položaje (1). U daljnjem ću tekstu opisati faze i protokol računalno vođene implantološke terapije.

### **2.2.1 Inicijalna dijagnostika i planiranje terapije**

Računalno vođena ugradnja dentalnih implantata mora biti uključena u opće planiranje liječenja temeljenog na kliničkom pregledu i radiografskoj analizi pacijenta. Početna dijagnoza i plan terapije utjecat će na sve korake koji vode do uspješne implantološke terapije. Pri određivanju željenog protetskog rezultata, u obzir se moraju uzeti sljedeći parametri: potrebe i želje pacijenta, izgled završnog rada (fiksni ili mobilni), potreban broj implantata, stanje mekih i tvrdih tkiva (potreba za augmentacijom), potreba za izradom radiografske

šablone, vrsta kirurške šablone, otvoren ili zatvoren operativni pristup i mogućnost imedijatnog opterećenja implantata. Na osnovu svih ovih parametara te anamneze, kliničkog pregleda i RTG analize određuje se plan terapije te potreba za izradom i vrstom radiografske šablone. Tada se provodi CT ili CBCT snimanje usne šupljine pacijenta (sa ili bez radiografske šablone), a dobiveni digitalni podatci unose se u softverski program. Nakon završetka detaljne 3D analize, u softverskom se programu odabiru i postavljaju virtualni implantati i na osnovu toga se bira i proizvodi odgovarajuća kirurška šablona. Zatim se implantati pomoću gotove šablone kirurški ugrađuju, a u slučaju imedijatnog opterećenja izrađuje se i privremeni rad. Nakon odgovarajućeg vremena cijeljenja i oseointegracije, izrađuje se konačni protetski rad (1).

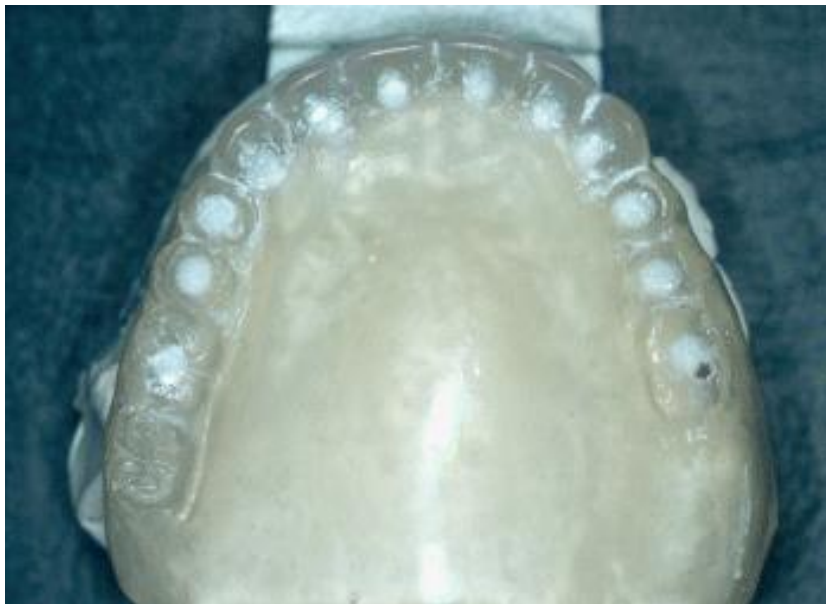### **2.2.2 Radiografska šablona i virtualni zubi**

Nakon dijagnoze kliničar određuje potrebu za izradom i vrstom radiografske šablone. Kao što je već spomenuto, radiografska šablona predstavlja radioopakni duplikat planiranog privremenog protetskog rada, a pacijent ga nosi u ustima tijekom postupka snimanja (7). Dakle, ova će šablona na snimkama ocrtati željeni položaj i orijentaciju budućih zuba i time omogućiti unos protetske informacije u CT/CBCT skup podataka pa je i postava implantata protetski određena. Može se koristiti nekoliko vrsta radiografskih šablona, ovisno o vrsti bezubosti. Tako je uporaba šablona kod djelomične bezubosti indicirana samo u slučajevima nedostatka velikog broja zuba. Kada nedostaje nekoliko zuba (1 do 3), moguće zamjensko rješenje je izrada virtualnih zuba pomoću CGIP softverskog sustava. Međutim, najprikladnije rješenje za prenošenje idealnog položaja i nagiba nedostajućih zuba, kao i granica mekih tkiva, jest prava radioopakna radiografska šablona, čiji je postupak izrade opisan u nastavku (1).

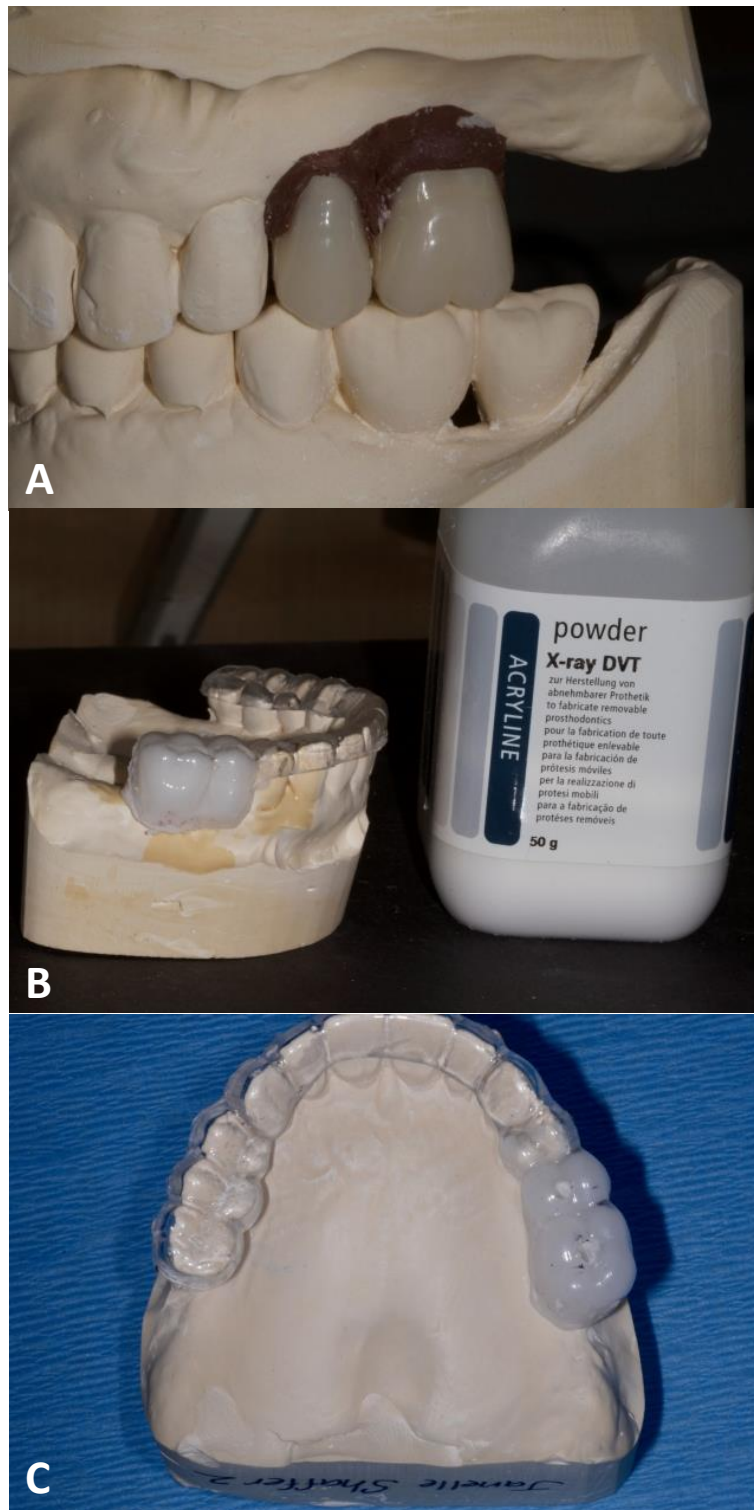
U slučaju potpune bezubosti uzme se otisak postojeće pacijentove proteze i napravi se njezin duplikat, najčešće u akrilatu. Pri tomu je važno naglasiti kako se mješavina barijeva sulfata ( $\text{BaSO}_4$ ) dodaje akrilatu kako bi na CT snimkama mogli vidjeti radioopakni duplikat. Prah  $\text{BaSO}_4$  miješa se s akrilatnim prahom u dva specifična masena udjela: 30%-tni  $\text{BaSO}_4$  i akrilatni prah kao mješavina za zube i 10%-tni  $\text{BaSO}_4$  s akrilatnim prahom kao mješavina za bazu proteze. Ovaj gradijent radioopaknosti omogućuje razlikovanje zuba od protezne baze. Mješavina mora biti homogena kako bi se izbjeglo stvaranje gustih grudica  $\text{BaSO}_4$  u šablona koje mogu uzrokovati neželjene artefakte na snimkama. Isto tako, ukoliko se koristi akrilat u

dvije boje, zubne i one mekih tkiva, šablona se može koristiti postoperativno kao privremena proteza na implantatima. Korištenjem jednobojnog akrilata ne mijenja se klinička i dijagnostička vrijednost šablone, međutim, ne može se poslije koristiti kao privremeni rad. Kako bi središte svakog zuba bilo vidljivo na snimkama, na sredini okluzalne plohe stražnjih zuba i cingulumu prednjih, probuši se rupica koja prati uzdužnu os svakog zuba (Slika 4) (7).

Kod djelomične bezubosti postupak se ponešto razlikuje. Prvo se oblikuje precizni *wax-up* na studijskim modelima i uzme otisak. Nakon što se voštani model ukloni, a lubrikantom premaže bezubo područje i susjedni zubi, otisak se ispuni 30%-tnom mješavinom BaSO<sub>4</sub> i akrilata i postavi preko modela. Poslije polimerizacije se ukloni višak akrilata, a kroz sredinu zuba se probuše rupe kao i kod potpuno bezubih pacijenata. Tad se akrilatni zubi pričvrste na model, a prozirna termoplastična folija zagrije i vakuumski spreša preko modela. Ovakva folija, koja sada uključuje i zube, predstavlja radiografsku šablonu (Slika 5) (7).



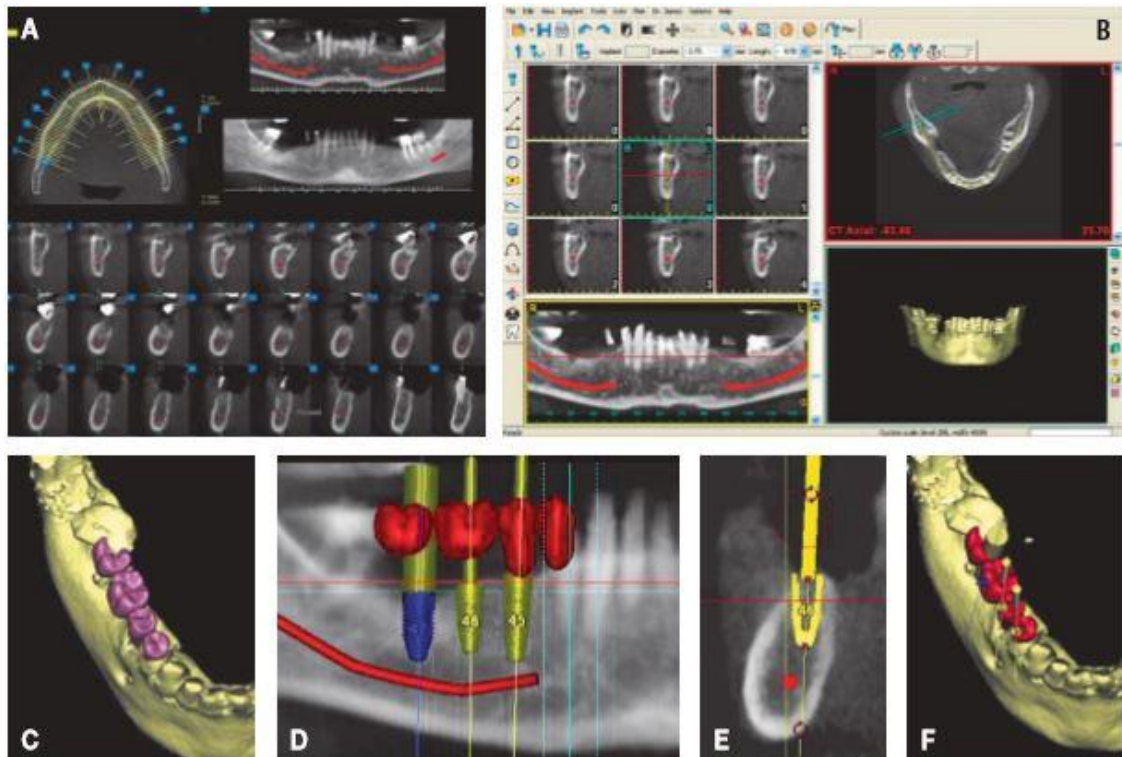
**Slika 4.** Radiografska šablona izrađena kao duplikat potpune proteze. Preuzeto s dopuštenjem izdavača: (15).



**Slika 5.** Izrada radiografske šablone kod djelomično ozubljene čeljusti. Preuzeto s dopuštenjem izdavača: (16). *a) umjesto dijagnostičkog navoštavanja, u određenim je slučajevima moguće koristiti konfekcijske zube za proteze (7); b) akrilatni zubi s termoplastičnom folijom uz radioopakni akrilat; c) gotova radiografska šablona s rupicama na sredini okluzalne plohe zuba.*



CGIP softverski sustav omogućuje i postavu virtualnih zuba umjesto uporabe radiografske šablone, što je, kako je spomenuto, indicirano u slučajevima nedostatka manjeg broja zuba (Slika 6). Računalni sustav osim odabira zuba koji nedostaju, omogućuje i prilagodbu njihove visine, širine i zakrivljenosti. Prednost korištenja virtualnih zuba je u tomu što smanjuje broj potrebnih dolazaka u ordinaciju i štedi vrijeme potrebno za izradu radiografske šablone, no ne uspijeva definirati granice mekih tkiva kao ni međučeljusne odnose (7).



**Slika 6.** Virtualno planiranje zuba i implantata. Preuzeto s dopuštenjem izdavača: (1). *a) CBCT; b-c) izrada virtualnih zuba; d-f) postava virtualnih implantata pomoću CGIP softvera.*

### 2.2.3 Tehnike snimanja i kompjutorski softver

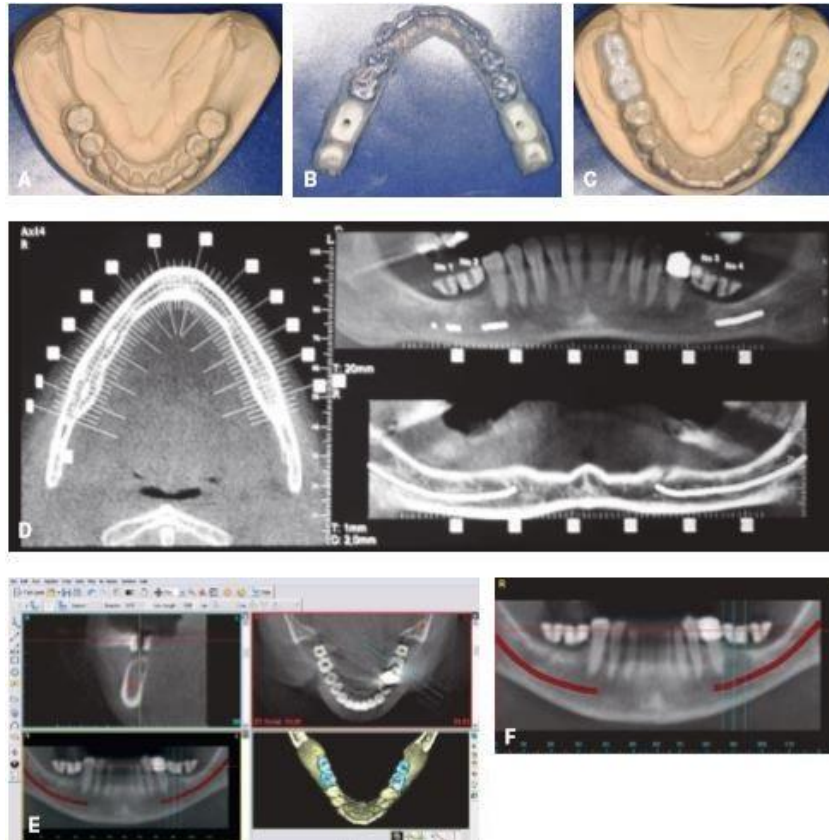
Nakon što se utvrdi potreba za radiografskom šablonom i njezina vrsta, pacijent se podvrgava snimanju. CT je dosad bio glavni način snimanja, no CBCT odnedavno postaje bolje prihvaćen zbog niže doze zračenja i relativne jednostavnosti uporabe koja omogućuje njegovo korištenje u ordinaciji dentalne medicine. Budući da se kvaliteta CBCT-a kontinuirano poboljšava, on bi kroz godine koje dolaze trebao zauzeti glavno mjesto u dentalnom snimanju i biti dostupan u svakoj specijaliziranoj stomatološkoj ordinaciji. Odluka o korištenju CT-a ili CBCT-a počiva isključivo na kliničaru. Zdrav razum sugerira kako se



mora težiti manjoj dozi zračenja pacijenta, no, kliničar mora uravnotežiti prednosti i nedostatke svakog pristupa. Kvaliteta i dijagnostička vrijednost slika uvijek ostaju glavni čimbenik pri odabiru metode i postupaka snimanja. Ne postoje ograničenja koja uvjetuju koja se CT ili CBCT oprema može koristiti sve dok je kliničar zadovoljan generiranim slikama. Dostupni su i specifični i detaljni protokoli skeniranja za CGIP. Često je slučaj da znanje i iskustvo radiološkog tehničara postaje važnije od korištene metode, opreme ili protokola. To je zato što određeni čimbenici praktične prirode mogu imati ozbiljniji učinak na kvalitetu zubnih snimaka, kao i na cijeli postupak, a time i na uspješan ishod CGIP-a. Najvažnije, metalni bi se trebali ukloniti iz pacijentove usne šupljine kad god je to moguće jer uzrokuju veliko raspršivanje podataka čime narušavaju dijagnostičku vrijednost slika. Metalni su artefakti glavni čimbenik koji produljuje vrijeme naknadne obrade slika i razvoja 3D slike. Zatim, potrebno je osigurati da gornji i donji zubi ne budu u kontaktu tijekom snimanja iako to mnogi zanemaruju. Ukoliko su zubi u kontaktu, trud potreban za naknadnu obradu slike može biti prilično velik, osobito ukoliko su metalni prisutni u usnoj šupljini. Osim toga, kvaliteta generirane 3D slike može biti ozbiljno ugrožena s povećanim rizikom da se kirurška šablona uopće ne može proizvesti. Idealno bi bilo koristiti radiolucetni silikonski indeks kako bi se razdvojile maksila i mandibula. Silikonski indeks također fiksira radiografsku šablonu i stabilizira gornju i donju čeljust za vrijeme snimanja. Ovo pozicioniranje ključno je za prikaz pravilne okluzije u dobivenim slikama što onda u fazi planiranja omogućuje idealni smještaj implantata i naposljetku ispravan protetski ishod. Kako bi se izbjegli ovakvi problemi, kliničar mora uputiti pacijenta kako pravilno postaviti radiografsku šablonu i silikonski indeks. U protivnom se postupak snimanja može ponavljati, što zahtijeva dodatno vrijeme, trud i trošak za bolesnika i terapeuta, a i povećava dozu zračenja (1). Za prikaz digitalizirane radiografske šablone visoke rezolucije, bez prisutnih artefakata, neki su autori razvili specifičnu tehniku tzv. dvostrukog snimanja. Ovoj se tehnici, uz klasično snimanje pacijenta s radiografskom šablonom u ustima, pridodaje i snimanje same radiografske šablone (izvan usne šupljine). Na temelju sfernih markera vidljivih u obje snimke, one se superponiraju jedna na drugu, čime se dobiva trodimenzionalni model čeljusti pacijenta zajedno sa preciznim 3D modelom radiografske šablone (17,18).

Nakon dobivanja CT ili CBCT podataka, aksijalne slike digitalno se pohranjuju u DICOM formatu na CD, a zatim uvrštavaju u specijalizirani CGIP softverski paket (npr. SimPlant, Materialise Dental NV, Belgija). Ovaj računalni program pretvara aksijalne slike u digitalni "zubni sken" rekonstrukcijom aksijalnih, poprečnih i panoramskih slika. Općenito,

softver stvara interaktivno digitalno okruženje, tako da stomatolog može potpuno i neovisno upravljati pacijentovim slikovnim podacima i uz pomoć potrebnih alata dobiti najprecizniji prikaz pacijentove anatomije (Slika 7) (1).



**Slika 7.** Radiografska šablona i njezin prikaz na CBCT-u. Preuzeto s dopuštenjem izdavača: (1).

U prvoj, dijagnostičkoj fazi, moguće je kretati se kroz bilo koju ravninu slike (aksijalno, koronarno, sagitalno), istražiti patološke značajke, identificirati anatomske strukture i morfološke značajke (živci, sinus, korijeni zuba, gustoća kosti), izmjeriti udaljenosti i kutove i interaktivno rotirati pacijentovu anatomiju za najjasniji mogući prikaz. Na osnovu informacija dobivenih u ovoj fazi, kliničar može odlučiti o daljnjim fazama planiranja terapije u kojima se virtualni implantati odabiru i postavljaju u željene idealne položaje (Slika 6). Kako je već spomenuto, u ovom konceptu stomatolog započinje plan terapije određivanjem izgleda i oblika završnog rada prije određivanja konkretnog položaja implantata, što se može nazvati protetskim upravljanjem postave implantata na temelju podataka dobivenih iz radiografske šablone. Ova faza zahtijeva veliku pažnju i preciznost zato

što će položaj virtualnih implantata biti prenesen na kiruršku šablonu, a preko nje i u usnu šupljinu pacijenta. U 3D okruženju može se kontrolirati položaj implantata, njihova dubina i paralelnost, pružajući potpuni plan liječenja. Razmak između implantata ili između implantata i bitnih anatomskih struktura automatski se izračunava, pa kliničar odmah biva obaviješten o mogućem podudaranju. Moguće je pratiti tijek nazopalatinalnog, incizalnog i donjeg alveolarnog živca te identificirati lokaciju i veličinu nazopalatinalnog i mentalnog otvora. U slučajevima neodgovarajuće visine ili širine alveolarnog grebena, kliničar može vizualizirati dehiscencije i fenestracije kosti. Osim toga, moguće je izračunati dimenzije alveolarnog grebena i potrebu za vertikalnom i horizontalnom augmentacijom, na osnovu čega se može provesti istodobna augmentacija s imedijatnom ugradnjom implantata ili se operativni zahvat može provesti u dvije faze. Također, omogućen je i jasan prikaz složene anatomije i dimenzija sinusa, prikaz maksilarne arterije te prisutnost i opseg septa. Visina i širina rezidualne kosti ispod sinusa se također može mjeriti što onda određuje daljnji tijek terapije. Dakle, sve ove brojne mogućnosti, od stvaranja virtualnih zuba do oblikovanja individualiziranih nadogradnji te simulacije koštanih graftova i određivanja gustoće kostiju, osiguravaju i omogućuju vrlo detaljno pretkirurško planiranje uzimajući u obzir i anatomiju i željene estetske rezultate (1).

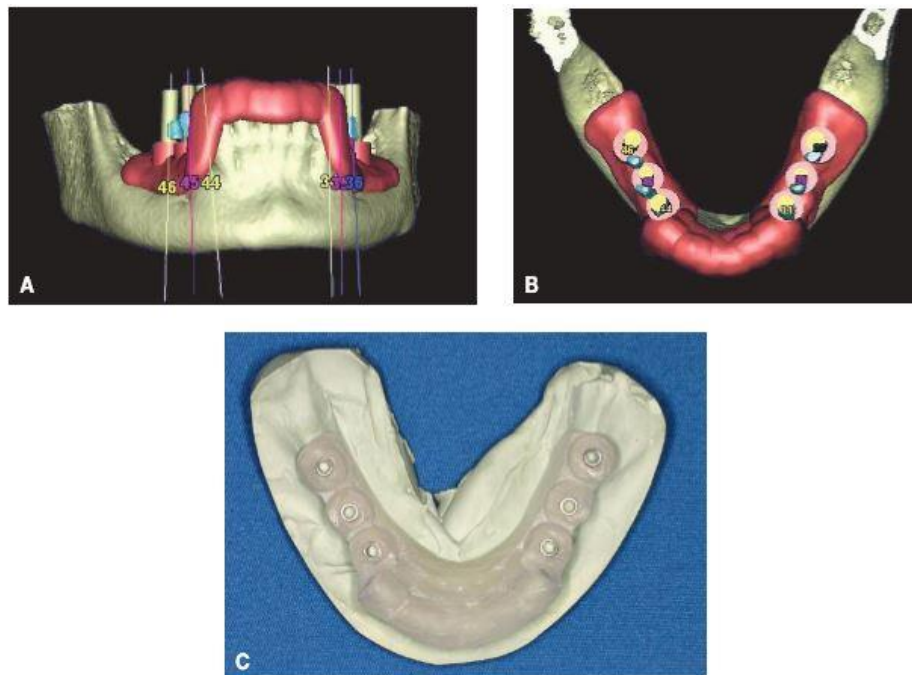
#### **2.2.4 Izrada kirurške šablone**

Nakon trodimenzionalnog planiranja postave implantata, softver stvara digitalnu kopiju odgovarajuće kirurške šablone i u elektroničkom obliku šalje datoteku za njezinu izradu (Slika 8) (1). Šablone se tad pomoću CAD/CAM sustava izrađuju glodanjem ili 3D printanjem najnovijim metodama tzv. brze proizvodnje (rapid prototyping - RP) (1,19).

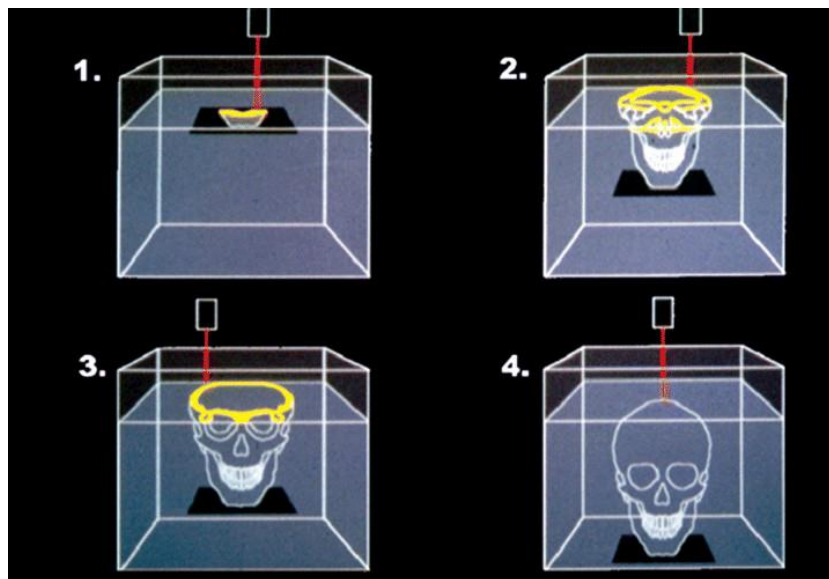
Stereolitografija (SLA) kao metoda 3D printanja jest najpoznatija i najrasprostranjenija RP tehnika koja se najčešće koristi za izradu CGIP kirurških šablona. Točnost i pouzdanost su glavne odlike stereolitografskog procesa (7). SLA aparat se sastoji od posude sa tekućom fotopolimerizirajućom tekućinom (biokompatibilna smola) i lasera montiranog iznad posude (Slika 9). Ovisno o zadanim podacima laser se pomiče izazivajući polimerizaciju smole u slojevima poprečnog presjeka debljine 1 mm. Kako se jedan sloj polimerizira, mehaničko se postolje pomiče 1 mm prema dolje omogućujući polimerizaciju novog sloja smole preko prethodno polimeriziranog. Oko 80% ukupne polimerizacije je dovršeno pomoću lasera u SLA aparatu, a preostalih 20% može biti dovršeno u UV jedinici (5). RP stroj očitava promjer i smjer simuliranih implantata te selektivno polimerizira smolu

oko implantata formirajući cilindričnu šupljinu koja odgovara svakom implantatu. Tehničar zatim uklanja višak smole, a u formirani cilindar umeće cijev od nehrđajućeg čelika koja će onda služiti kao kirurška vodilica (Slika 10) (20).

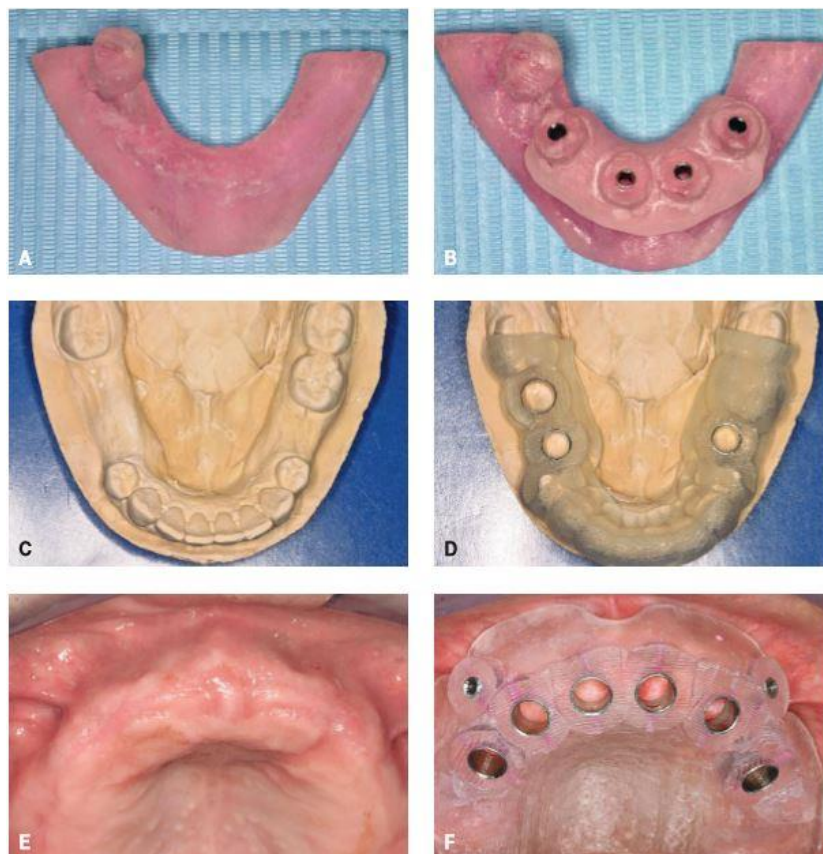
Ovisno o indikacijama izrađuje se šablona s alveolarnim, mukoznim ili dentalnim podupiranjem, a sve vrste kirurških šablona, zajedno sa odgovarajućim nadogradnjama i radnim modelom, mogu se koristiti prije kirurškog zahvata za izradu privremenih ili trajnih protetskih nadomjestaka. S CGIP-om, cijeli kirurški i protetski postupak može se simulirati preoperativno, čime se smanjuje mogućnost pogreške osobito u složenim i zahtjevnim slučajevima. Dizajn šablone određuje se na osnovu anatomije kosti (alveolarno podupiranje), radnog modela (dentalno podupiranje) ili radiografske šablone (mukozno podupiranje) te na osnovu 3D položaja virtualnih implantata (Slika 10) (1). Odabir vrste kirurške šablone ovisi o obliku bezubosti i kirurškoj tehnici koja se primjenjuje (otvoreni ili zatvoreni pristup) o čemu je bilo govora u početnom dijelu ovog poglavlja.



**Slika 8.** Dizajniranje kirurške šablone u simulacijskom softveru. Preuzeto s dopuštenjem izdavača: (8). *a-b) virtualna izrada kirurške šablone; c) gotova dentalno poduprta kirurška šablona*



**Slika 9.** Princip stereolitografije. Preuzeto s dopuštenjem izdavača: (15).



**Slika 10.** Različite vrste kirurških šablona. Preuzeto s dopuštenjem izdavača: (1). *a) akrilatna replika mandibule izrađena stereolitografijom; b) alveolarno podupiranje; c-d) dentalno podupiranje; e-f) mukozno podupiranje.*

### 2.2.5 Kirurška ugradnja implantata

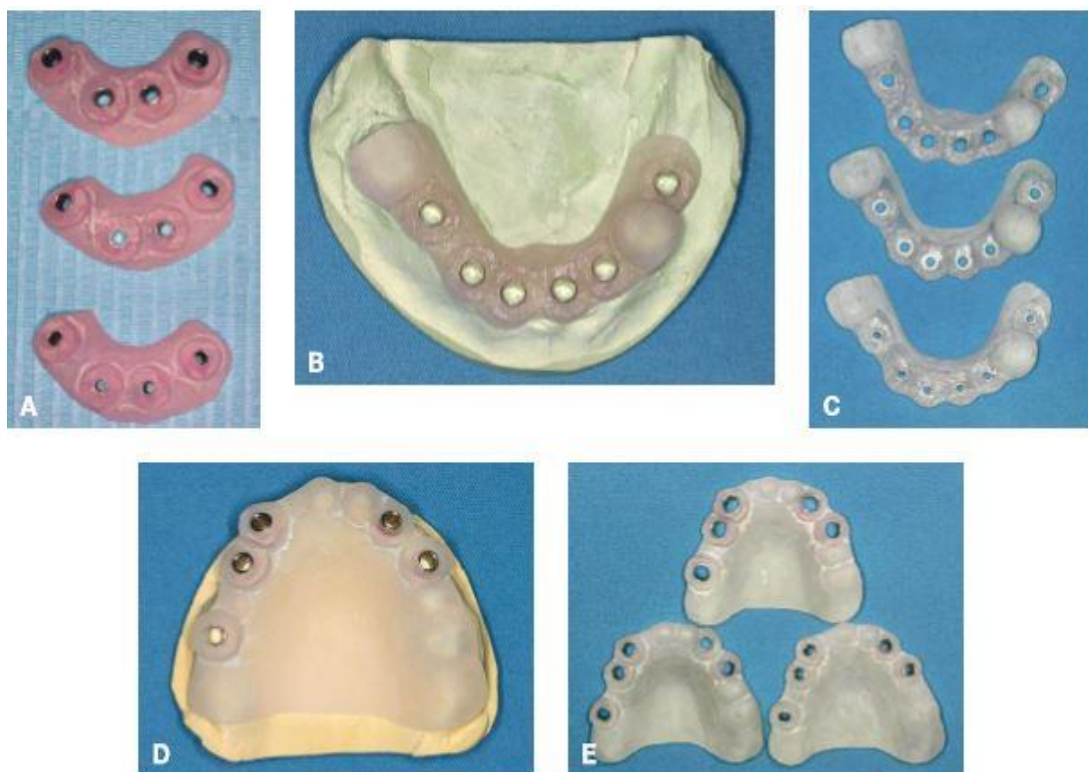
Prije početka kirurškog zahvata, kliničar mora provjeriti i osigurati da sva svrdla nesmetano prolaze kroz metalne cilindrične vodilice i da su svi instrumenti i implantati dostupni. Za koštano i mukozno poduprte šablone potrebna je intraoralna verifikacija stabilnosti koja mora biti savršena kako bi se implantati mogli precizno postaviti. Kada se implantati ugrađuju u stražnje segmente zubnog luka potrebno je provjeriti dostupni interokluzalni razmak potreban za svrdla jer su ona 5-10 mm dulja od konvencionalnih svrdala. Bitno je spomenuti kako šablone mogu dodatno biti stabilizirane koštanim vijcima čiji položaj također mora biti preoperativno planiran. Koštani vijci se najčešće koriste kod mukozno poduprtih šablona koje je potrebno adekvatno namjestiti i stabilizirati prije postave vijaka (Slika 11) (1).

Sve SurgiGuide (Materialise Dental NV, Belgija) kirurške šablone isporučuju se sa detaljnim napisanim protokolom preparacije kosti i ugradnje implantata, navodeći točna svrdla i držače implantata za svako predviđeno mjesto. Protokol kirurškog postupka uvelike je uvjetovan vrstom kirurške šablone. Naime, šablone sa alveolarnim podupiranjem iziskuju podizanje mukoperiostalnog režnja, za razliku od onih sa mukoznim i dentalnim podupiranjem, iako se i one mogu prilagoditi tako da bude omogućen otvoren pristup. Odluka o podizanju režnja u računalno vođenoj ugradnji implantata ovisi o potrebi za repozicijom ili augmentacijom keratinizirane sluznice ili o potrebi za primjenom regenerativnih tehnika. U svim ostalim slučajevima, postavljanje implantata može se postići atraumatski. Šablone se prije operacije dezinficiraju klorheksidinom ili povidon-jodidom nakon čega se ponovno provjerava njihovo nasjedanje na kost, zube ili sluznicu. Odsutnost pomicanja i deformacije šablone tijekom zahvata je ključna pa je njezin pravilan položaj potrebno stalno provjeravati (1).

Kirurški postupak ugradnje implantata je u osnovi isti kao i kod konvencionalne tehnike, pa je i redosljed širine korištenih svrdala također jednak, a jedina je razlika što su sva relevantna svrdla dulja (obično za 5-10 mm, ovisno o proizvođaču). Povećanje širine svrdla mora biti praćeno i povećanjem širine metalne vodilice u šablona, što se može riješiti na dva načina. Prvi način jest konstruirati više istovjetnih kirurških šablona koje se razlikuju samo po širini vodilica, pa se onda tijekom zahvata mijenjaju (Classic SurgiGuide) (Slika 11). Nedostatak ove tehnike jest u tomu što je korištenje većeg broja šablona i njihovo mijenjanje tijekom operacije nepraktično, a i može smanjiti preciznost. Druga, i češće korištena metoda

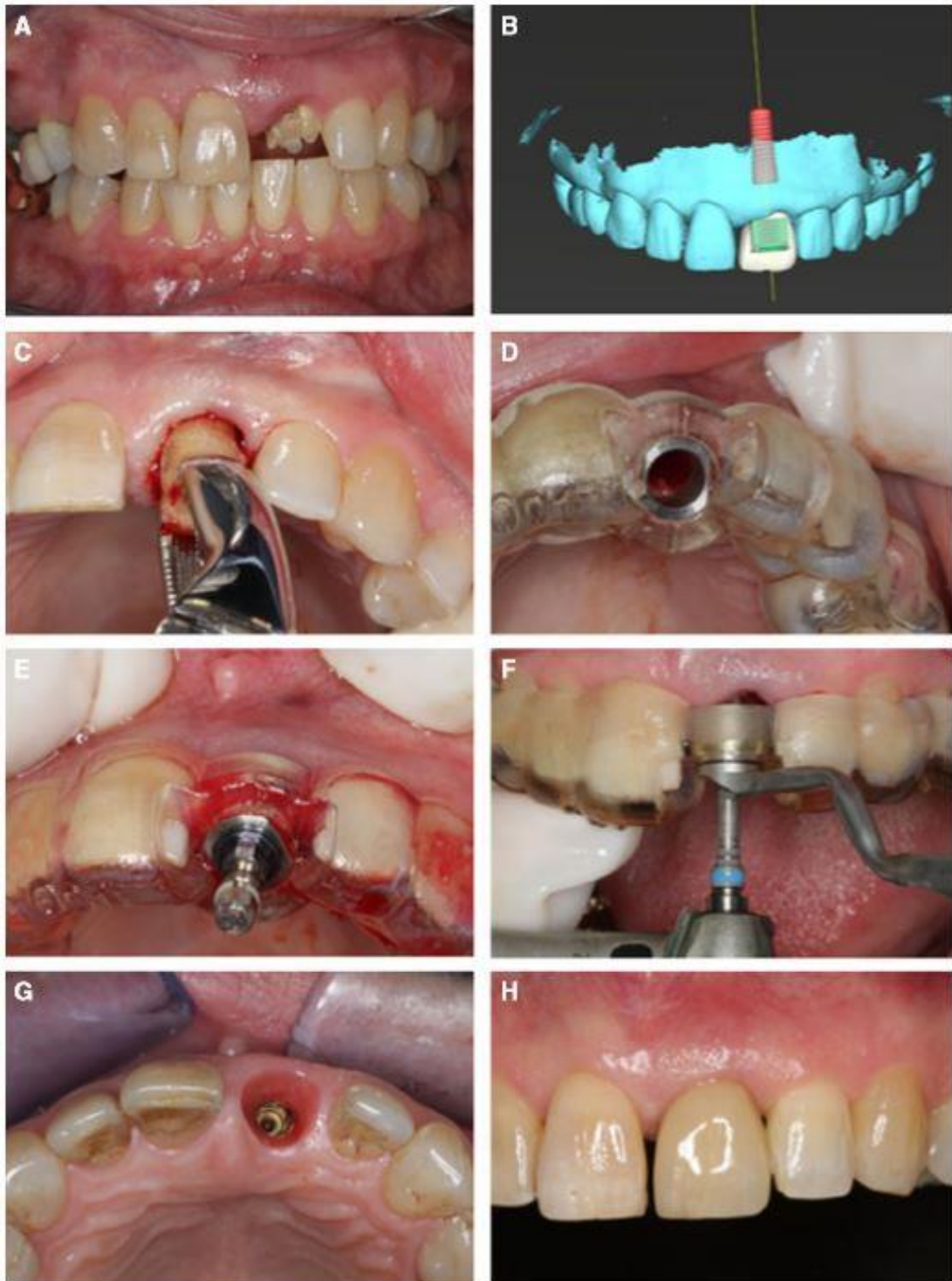


zbog praktičnih prednosti, jest izrada jedne kirurške šablone čije cilindrične vodilice odgovaraju najvećem potrebnom promjeru svrdla (SAFE System SurgiGuide). Promjer ovakve vodilice se onda po potrebi smanjuje uporabom posebnih ručnih instrumenata čiji radni dio nalikuje prstenu (tzv. ključevi ili žlice) ili umetanjem manjih metalnih cilindara (Slika 12). Posebnu pozornost treba posvetiti hlađenju tijekom preparacije kosti. Obavezna je obilna i kontinuirana irigacija fiziološkom otopinom tijekom i nakon bušenja. Smatra se da dulja svrdla mogu povećati termičku ozljedu što se može izbjeći korištenjem fiziološke otopine čija je temperatura niža od sobne. Sener i sur. su također pokazali da se u površinskom dijelu kaviteta stvara više topline od dubinskoga te da je vanjsko hlađenje dostatno tijekom preparacije. Korištenjem posebnih držača implantata s određenom visinom i odgovarajućim promjerom postiže se preciznost pri postavljanju implantata. Iako je preparacija kosti potpuno unaprijed determinirana i vođena, neophodna je kontinuirana intraoperativna vizualna i eventualno radiografska provjera točnosti, posebno u ranim fazama bušenja. Ukoliko se uoče znatna odstupanja, kliničar mora ponovno osigurati idealan položaj i maksimalnu stabilnost kirurške šablone (1).



**Slika 11.** Prva generacija Classic Surgiguide šablona sa različitim promjerom cilindara.

Preuzeto s dopuštenjem izdavača: (1).



**Slika 12.** Klinički prikaz protokola terapije sa šablonom s dentalnim podupiranjem. Preuzeto s dopuštenjem izdavača: (19). *a) frakturirani lijevi središnji sjekutić; b) računalno planiranje položaja implantata; c) atraumatska ekstrakcija; d) dentalno poduprta kirurška šablona; e) preparacija do stopera; f) uporaba promjenjivih ključeva za prilagodbu širine cilindrične vodilice; g) cijeljenje s privremenom krunicom za oblikovanje izlaznog profila; h) završni rezultat.*



## 2.2.6 Ograničenja i klinička uporabljivost

Računalno vođena implantološka terapija omogućuje točniju i sigurniju ugradnju implantata. Međutim, ona zahtijeva posebnu opremu kao što je CT/CBCT uređaj s odgovarajućim softverom, odgovarajući set svrdala i ostalih instrumenata uz dodatne troškove izrade individualizirane kirurške šablone. Budući da se CGIP počinje češće primjenjivati u kliničkoj praksi, provedene su razne studije o preciznosti i kliničkoj uporabljivosti ove tehnike (21). U istraživanju Tahmaseba i sur., ukupna stopa preživljenja implantata bila je 97,3% na temelju 1941 implantata. Međutim, u 36,4% slučajeva prijavljeni su neki oblici intraoperativnih ili protetskih komplikacija koji su povezane sa neispravnom postavom implantata, odnosno devijacijama u odnosu na njihov planirani položaj (22). Posebno su se ispitivale kutna, horizontalna i vertikalna pogreška pri ugradnji implantata. Čimbenici koji uvjetuju nastanak pogreške uključuju lošu digitalnu obradu podataka nastalu zbog slabije CT rezolucije ili metala u usnoj šupljini, poteškoće u odabiru položaja koštanih vijaka za fiksaciju šablone kod bezubih pacijenata, ograničeno otvaranje usta pacijenta, ispadanje metalnih vodilica i lom šablone. O kutnoj pogrešci govorimo kada smjer (nagnutost) implantata ne odgovara planiranom, o vertikalnoj kada je implantat postavljen dublje ili pliće od planiranog dok je horizontalna pogreška lateralni pomak implantata (21). Ispitivanja su pokazala da je pri korištenju dentalno poduprtih šablona manja kutna pogreška u odnosu na alveolarno i mukozno poduprte. To nam kazuje da stabilnost položaja kirurške šablone u usnoj šupljini ima veliki utjecaj na preciznost postave implantata. Upravo zato kod mukozno poduprtih šablona često je potrebno isplanirati položaj koštanih vijaka koji će stabilizirati šablonu. U računalno vođenoj postavi implantata češća je velika vertikalna, nego horizontalna pogreška jer je rub alveolarnog grebena na CT-u teško identificirati. Stoga, nakon postave implantata pomoću kirurške šablone, često je potrebno implantate postaviti u nešto dublji položaj. Nadalje, metalna cilindrična vodilica mora biti određene duljine kako bi adekvatno vodila i usmjeravala svrdla i implantate u njihove planirane položaje. To znači da i kirurška šablona mora biti određene debljine pa ugradnja implantata može biti limitirana u distalnim segmentima i kod pacijenata s ograničenim otvaranjem usta (21). 2007. godine Hans Joachim i sur. zaključuju kako uporaba kirurške šablone dovodi do precizne postave implantata, ali može biti ograničena upravo zbog nedovoljnog međučeljusnog razmaka (23). Zbog mogućnosti ispadanja metalnih vodilica, deformacije i loma šablone posebnu je pažnju potrebno posvetiti izradi i nježnom rukovanju sa šablonom tijekom operacije (21).

Pri razmatranju opcije CGIP-a kod pacijenta potrebno utvrditi kvalitetu kosti u koju je potrebno ugraditi implantate. Naime, problem primarne stabilnosti implantata zbog slabe kvalitete kosti neće biti riješen CGIP-om. Zatim, iako su pogreške u računalno vođenoj postavi implantata u klinički prihvatljivom rasponu, ipak mogu uzrokovati komplikacije kada je planirani položaj implantata blizu vitalnih anatomskih struktura kao što su maksilarni sinus ili živci (21). Naime, metaanaliza je pokazala kako srednja horizontalna odstupanja iznose 1,1-1,6 mm, što je klinički prihvatljivo, no, maksimalna odstupanja su značajno veća (19). Stoga, unatoč uporabi CGIP-a, između implantata i spomenutih struktura tijekom planiranja treba održavati sigurnosni razmak od 2,0-2,5 mm koliko po svim relevantnim istraživanjima iznosi potencijalna maksimalna devijacija (14,25). Budući da se CGIP obično preporučuje upravo u slučajevima ovakvih kritičnih anatomskih situacija, poznavanje potencijalne maksimalne devijacije implantata kod ovih je sustava vrlo važno za kliničku praksu (19). Za što precizniju i uspješniju terapiju, sva navedena ograničenja CGIP-a moraju biti adekvatno prepoznata, a zatim i izbjegnuta (21).

### **3. RASPRAVA**

Uporaba kirurških šablona suprotstavlja se široko rasprostranjenoj manualnoj ugradnji implantata u kojoj se kirurg oslanja uglavnom na vlastite vještine i iskustvo.

Konvencionalne kirurške šablone zbog dijagnostičkih ograničenja ne omogućuju najpreciznije vođenje u sve tri dimenzije pri postavljanju implantata pa konačni rezultat terapije može biti nepredvidiv (3). Usprkos tomu, u velikom broju slučajeva ove šablone osiguravaju zadovoljavajuću točnost zbog čega se relativno često i koriste.

Računalno vođena implantološka terapija nudi brojne prednosti za pacijenta i za terapeuta. Najvažnije je da se kroz aktivnu suradnju radiološkog tehničara, oralnog kirurga, protetičara i dentalnog tehničara može predvidjeti konačni rezultat i izbjeći probleme koji bi inače zahtijevali složena i skupa kirurška i protetska rješenja ili bi ostali neriješeni. Detaljna dijagnoza i precizna ugradnja implantata umanjuju mogućnost ozljeda važnih anatomskih struktura, te omogućuju optimalno iskorištenje dostupne kosti često izbjegavajući složenije tehnike nadomještanja kosti. Operativno vrijeme se značajno smanjuje što rezultira minimalnom postoperativnom nelagodom za pacijenta, uključujući bol, krvarenje i oteklinu pa je ovakav pristup bolje prihvaćen među pacijentima. CGIP u brojnim slučajevima podrazumijeva operaciju bez podizanja mukoperiostalnog režnja pri čemu je smanjena resorpcija alveolarnog grebena, bolje održan profil mekog tkiva uključujući i gingivne rubove susjednih zubi i interdentalne papile. Privremena ili trajna protetska restauracija može biti napravljena prije samog zahvata pa je smanjeno vrijeme liječenja u slučajevima imedijatnog opterećenja implantata (1).

Međutim, u literaturi je objavljen niz komplikacija računalno vođene ugradnje implantata, a one najčešće prijavljene povezane su sa intraoperativnim lomom stereolitografske kirurške šablone, intraoperativnim promjenama kirurškog plana, ranim gubitkom implantata zbog nedostatka primarne stabilnosti, itd. (22,24,25). Schneider i suradnici izvijestili su o učestalosti ranih kirurških komplikacija od 9,1% i učestalosti ranih protetskih komplikacija od 18,8%. Ove su komplikacije povezane s netočnim postavljanjem implantata ili odstupanjima od izvorno planiranog položaja (25). Kliničke su studije pokazale statistički značajnu nižu preciznost koštano poduprtih šablona u usporedbi s drugim principima podupiranja. Povećana je incidencija komplikacija u slučajevima kad operaciju slijedi imedijatno opterećenje implantata prethodno izrađenom fiksnom suprastrukturuom (19). Pored toga, kod 12% pacijenata postojale su kasne protetske komplikacije (25). Zatim, CGIP zahtijeva dulje vrijeme preoperativnog planiranja liječenja i uključuje dodatne troškove za

izrada posebne kirurške šablone. Osim toga, za korištenje ove tehnike potrebni su CBCT ili CT uređaj, računalo sa odgovarajućim softverom i poseban instrumentarij što predstavlja veliku investiciju za kliničara i dodatne troškove za pacijenta (1).

CGIP se obično preporučuje u slučajevima kritičnih anatomskih situacija (npr. postava implantata pored mandibularnog živca). Stoga je poznavanje potencijalne maksimalne devijacije implantata kod ovih sustava vrlo bitno za kliničku praksu (19). Na temelju meta-analize, autori su zaključili da još uvijek nema dokaza koji bi potvrdili da računalno vođena ugradnja implantata nadilazi onu konvencionalnu (tzv. *free-hand*) u smislu sigurnosti, rezultata, morbiditeta ili učinkovitosti (22). Brief i sur. ispitivali su kliničku relevantnost računalno vođene ugradnje implantata. Zaključili su da je CGIP značajno preciznija metoda od manualne postave implantata. Međutim, preciznost postignuta manualnom ugradnjom implantata je dovoljna za većinu kliničkih situacija (26).

#### **4. ZAKLJUČAK**

Kirurška šablona predstavlja vodič koji služi za pomoć pri pravilnoj kirurškoj ugradnji dentalnih implantata, a glavna je svrha njezine uporabe usmjeravanje implantoloških svrdala tijekom preparacije koštanog ležišta i osiguranje točnog smještaja implantata prema planu kirurškog zahvata (5). Da bi se postigao uspješan konačni rezultat, implantate je potrebno postaviti u planirani položaj ili barem jednak maksimalnoj devijaciji njihova planiranog položaja. To se klinički najbolje postiže računalno vođenom postavom implantata, no, u usporedbi s konvencionalnom tehnikom, ova zahtijeva znatno veće ulaganje i trud. Na temelju kliničkih podataka zaključeno je kako računalno vođena ugradnja implantata nije potrebna za slučajeve sa zadovoljavajućim volumenom, odnosno visinom i debljinom kosti. Ona se preporuča u kritičnim anatomskim situacijama gdje pozicioniranje implantata mora biti izvedeno precizno s optimalnim iskorištenjem dostupne kosti kad se CT/CBCT snimanje preporučuje u dijagnostičke svrhe (5).

## **5. LITERATURA**



1. Parashis A, Diamatopoulos P. *Clinical Application of Computer-Guided Implant Surgery*. Boca Raton etc.:CRC Press; 2013. 176 p.
2. Simon Z. *Computer-Guided Implant Surgery: Placing the Perfect Implant*. *CDA J*. 2015; 43(3): 127-9.
3. Kola MZ, Shah AH, Khalil HS, Rabah AM, Harby NMH, Sabra SA, et al. *Surgical templates for dental implant positioning; current knowledge and clinical perspectives*. *Niger J Surg*. 2015;21(1):1-5.
4. *The glossary of prosthodontic terms*. *J Prosthet Dent*. 2005;94:10–92.
5. Ramasamy M, Giri, Raja R, Subramonian, Karthik, Narendrakumar R. *Implant surgical guides: From the past to the present*. *J Pharm Bioallied Sci*. 2013;5 Suppl 1:98-102.
6. Brief J, Edinger D, Hassfeld S, Eggers G. *Accuracy of image-guided implantology*. *Clin Oral Implants Res*. 2005;16:495–501.
7. Tardieu PB, Rosenfeld AL. *The art of computer-guided implantology*. Chicago etc.: Quintessence Publishing Co, Inc; 2009. 240 p.
8. Stumpel LJ. *3rd Cast-based guided implant placement: A novel technique*. *J Prosthet Dent*. 2008;100:61–9.
9. Engelman MJ, Sorensen JA, Moy P. *Optimum placement of osseointegrated implants*. *J Prosthet Dent*. 1988;59:467–73.
10. D'Souza KM, Aras MA. *Types of Implant Surgical Guides in Dentistry: A Review*. *J Oral Implantol*. 2012; 38(5):643-51.
11. Arfai NK, Kiat-Amnuay S. *Radiographic and surgical guide for placement of multiple implants*. *J Prosthet Dent*. 2007;97(5):310-2.
12. Almog DM, Torrado E, Meitner SW. *Fabrication of imaging and surgical guides for dental implants*. *J Prosthet Dent*. 2001;85(5):504-8.
13. Brief J, Edinger D, Hassfeld S, Eggers G. *Accuracy of image-guided implantology*. *Clin Oral Implants Res*. 2005;16:495–501.
14. Widmann G, Bale RJ. *Accuracy in computer-aided implant surgery – a review*. *Int J Oral Maxillofac Implants*. 2006;21:305–13.
15. Lal K, White GS, Morea DN, Wright RF. *Use of Stereolithographic Templates for Surgical and Prosthodontic Implant Planning and Placement. Part I. The Concept*. *J Prosthodont*. 2006;15(1):51-8.
16. *Spear education [Internet]*. Scottsdale: 2016. *Creating a Radiographic Template for Implant Planning Step-by-step*; Jan 2016 [cited 2017 Sep 1];[about 2 screens].

- Available from: <https://www.speareducation.com/spear-review/2016/01/creating-a-radiographic-template-for-implant-planning-step-by-step>.
17. Marchack CB, Moy PK. The use of a custom template for immediate loading with the definitive prosthesis: A clinical report. *J Calif Dent Assoc.* 2003;31:925–9.
  18. Lal K, White GS, Morea DN, Wright RF. Use of stereolithographic templates for surgical and prosthodontic implant planning and placement. Part II. A clinical report. *J Prosthodont.* 2006;15:117–22.
  19. D'Haese J, Ackhurst J, Wismeijer D, De Bruyn H, Tahmaseb A. Current state of the arte of computer-guided implant surgery. *Periodontol 2000.* 2017;73:121-33.
  20. Bammani SS, Birajdar PR, Metan SS. Application of CAD and SLA Method in Dental Prosthesis. *AMAE Int. J. on Manufacturing and Material Science.* 2013;3(1):14-8.
  21. Moon SY, Lee KR, Kim SG, Son MK. Clinical problems of computer-guided implant surgery. *Maxillofac Plast Reconstr Surg.* 2016;38(1):15.
  22. Tahmaseb A, Wismeijer D, Coucke W, Derksen W. Computer technology applications in surgical implant dentistry: a systematic review. *Int J Oral Maxillofac Implants.* 2014;29: 25–42.
  23. Nickenig HJ, Eitner S. Reliability of implant placement after virtual planning of implant positions using cone beam CT data and surgical (guide) templates. *J Craniomaxillofac Surg.* 2007;35:207–11.
  24. Jung R, Schneider D, Ganeles J, Wismeijer D, Zwahlen M, Hämmerle CH, Tahmaseb A. Computer technology applications in surgical implant dentistry: a systematic review. *Int J Oral Maxillofac Implants* 2009; 24: 92–109.
  25. Schneider D, Marquardt P, Zwahlen M, Jung RE. A systematic review on the accuracy and the clinical outcome of computer-guided template-based implant dentistry. *Clin Oral Implants Res.* 2009;4:73 –86.
  26. Brief J, Edinger D, Hassfeld S, Eggers G. The accuracy of two commercially available systems for image-guided dental implant insertion based on infrared tracking cameras was compared with manual implantation. *Clin Oral Implants Res.* 2005;16(4):495-501

## **6. ŽIVOTOPIS**

Lucija Mikulić rođena je 21. siječnja 1993.godine u Zadru kao četvrto od sedmero djece. Osnovnu školu i opću gimnaziju završava u Benkovcu gdje 2011.g. maturira s odličnim uspjehom kao učenica generacije. Iste godine upisuje studij dentalne medicine na Stomatološkom fakultetu Sveučilišta u Zagrebu. Kroz svih šest godina studija primala je stipendiju za izvrsnost Sveučilišta u Zagrebu jer je bila među najuspješnijim studentima svoga fakulteta. Aktivno se služi engleskim i pasivno talijanskim jezikom.