

Implantoprotetska terapija pacijenata s bruksizmom

Rebrina, Marina

Master's thesis / Diplomski rad

2018

Degree Grantor / Ustanova koja je dodijelila akademski / stručni stupanj: **University of Zagreb, School of Dental Medicine / Sveučilište u Zagrebu, Stomatološki fakultet**

Permanent link / Trajna poveznica: <https://um.nsk.hr/um:nbn:hr:127:077321>

Rights / Prava: [Attribution-NonCommercial 3.0 Unported](#)

Download date / Datum preuzimanja: **2021-09-24**



Repository / Repozitorij:

[University of Zagreb School of Dental Medicine
Repository](#)





SVEUČILIŠTE U ZAGREBU
STOMATOLOŠKI FAKULTET

Marina Rebrina

IMPLANTOPROTETSKA TERAPIJA U PACIJENATA S BRUKSIZMOM

Diplomski rad

Zagreb, 2018.

Rad je ostvaren na Zavodu za mobilnu protetiku Stomatološkog fakulteta u Zagrebu

Mentor rada: Ivica Pelivan, doc.dr.sc. dr.dent.med., Stomatološki fakultet u Zagrebu

Lektor hrvatskog jezika: Biserka Mađarević, prof. hrvatskog jezika

Lektor engleskog jezika: Elvira Ćurić, prof. engleskog i njemačkog jezika

Sastav povjerenstva za obranu diplomskog rada:

1. _____
2. _____
3. _____

Datum obrane rada: _____

Rad sadrži: 39 stranice

2 tablice

3 slike

1 CD

Osim ako nije drukčije navedeno, sve ilustracije (tablice, slike i dr.) u radu su izvorni doprinos autora diplomskog rada. Autor je odgovoran za pribavljanje dopuštenja za korištenje ilustracija koje nisu njegov izvorni doprinos, kao i za sve eventualne posljedice koje mogu nastati zbog nedopuštenog preuzimanja ilustracija odnosno propusta u navođenju njihova podrijetla.

Zahvala

Zahvaljujem mentoru, doc. Ivici Pelivanu, na srdačnoj pomoći i korisnim savjetima oko izrade rada, a posebnu zahvalu upućujem svojoj obitelji i zaručniku koji su bili uz mene i bodrili me svih ovih šest godina studija.

Implantoprotetska terapija u pacijenata s bruksizmom

Sažetak

Bruksizam je multifaktorijalna bolest koja zahvaća oko 10% svjetske populacije. Karakteriziran je noćnim škripanjem i stiskanjem zubima, iako postoji i dnevna varijanta te bolesti. Prije je bruksizam svrstavan u kontraindikaciju za implantoprotetsku terapiju budući da su žvačne sile u oboljelih 4-7 puta veće nego kod zdrave populacije što može dovesti do preopterećenja dentalnih implantata. Danas se bruksistima pristupa s povećanim oprezom. Bitno je uspostaviti protetski vođenu ugradnju dentalnih implantata nakon pažljive analize okluzije i postojećeg stanja u pacijenta. Da bi se komplikacije minimizirale, preporučuje se korištenje implantata većeg promjera i duljine, kao i veći broj dentalnih implantata. Protetski radovi najčešće su metalkeramički, a u neestetskom dijelu često se koriste metalne krunice. Radovi su povezani zbog bolje distribucije sila i prijenosa opterećenja. Izbjegavaju se privjesci, a nužno je nošenje tvrde, rigidne udlage kao zaštite tijekom noći. Komplikacije su poglavito mehaničke prirode i to: pucanje obložnog sloja keramike („chipping“), otpuštanje vijka, lom nadogradnje i lom implantata kao završni neuspjeh. Pravovremenim educiranjem pacijenta o mogućim, neželjenim komplikacijama, kao i redovitim kontrolama kojima se neke situacije mogu predvidjeti, uvelike se smanjuje neuspjeh.

Ključne riječi: bruksizam; neuspjeh; dentalni implantati; komplikacije

Implantoprosthesis therapy in bruxing patients

Summary

Bruxism is a multifactorial disease that affects about 10% of the world's population. It is characterized by night grinding and clenching of teeth, although there is also a daily variant of this disease. Earlier bruxism was classified as a contraindication for implantoprosthesis therapy because the chewing forces in bruxers are 4-7 times higher than in the healthy population, which could lead to an overload of dental implants. Today, we approach bruxing patients with increased caution. It is important to establish a prosthetic led placement of dental implants after careful analysis of occlusion and existing condition in the patient. In order to minimize complications, it is recommended to use larger diameter and length implants as well as a larger number of dental implants. Prosthetic procedures are usually metalceramics, whereas in the non-aesthetic parts metal crowns are often used. Splinted superstructures are related to better power distribution and load transfer. It is not recommended to use cantilevers and it is necessary to wear a hard, rigid splint as a protection over night. The complications are mainly of mechanical nature: ceramic chipping, screw loosening, screw fracture and implant fracture. Well-timed patient's education about possible undesirable complications, as well as regular controls, which help foresee some situations, reduce failure in a large amount.

Keywords: bruxism; failure; dental implants; complications

SADRŽAJ

1. UVOD	1
2. MATERIJALI I POSTUPCI.....	4
3. REZULTATI.....	7
3.1. Izbor dentalnih implantata	8
3.2. Kirurška ugradnja i opterećenje dentalnih implantata	10
3.3. Protetski dizajn	12
3.4. Konceptije okluzije	14
3.5. Komplikacije	15
3.5.1. Biološke komplikacije.....	15
3.5.2. Mehaničke komplikacije	15
3.6. Udlaga.....	21
4. RASPRAVA	22
5. ZAKLJUČAK	27
6. LITERATURA	30
7. ŽIVOTOPIS.....	38

Popis skraćenica

CR – centrična relacija

PSG – polisomnografija

1. UVOD

Bruksizam je oralni poremećaj pokreta koji je karakteriziran škripanjem i struganjem zubima. Može biti zastupljen noću u snu (noćni bruksizam) ili za vrijeme budnog stanja (dnevni bruksizam) (1). Zahvaća 8-10% odrasle populacije, a etiologija je multifaktorijalna. Prije su se uzrokom bruksizma smatrali isključivo morfološki faktori: okluzijske interference i malokluzija. Danas se zna da je za bruksizam najvećim dijelom odgovoran centralni dopaminergični sustav, patofiziološkim putem, uz djelovanje psiholoških faktora: stresa i osobnosti čovjeka, kao i povećane razine obrazovanja, dok okluzija igra najmanju ulogu (2). Budući da zahvaća velik broj ljudi, logična je upotreba implantoprotetske terapije u bruksista. Zbog povećanih žvačnih sila, potrebno je pomno isplanirati terapiju i voditi se konceptom protetski vođene ugradnje implantata kojim se prvo određuje izgled završnog protetskog rada, a tek onda se kreće s kirurškim dijelom ugradnje implantata. Vađenjem zuba, gube se proprioceptivni receptori koji se nalaze u parodontnom ligamentu kao i mogućnost amortizacije, apsorpcije i distribucije opterećenja i stresa duž korijena (3,4). Implantat je okružen koštanim tkivom pa je smanjena taktilna osjetljivost, a sav se stres akumulira na krestalnoj kosti (4). S vremenom, pojavila se veća učestalost komplikacija implantoprotetske terapije jer se povećano opterećenje zbog nekontrolirano velikih žvačnih sila, tzv. preopterećenje povezivalo s nastalim neuspjesima. Komplikacije koje nastaju mogu se podijeliti na biološke i mehaničke. Mehaničke su puno češće, a odnose se na oštećenja protetskog dijela i oštećenja implantatnog sustava. Mnoga istraživanja smatraju bruksizam kontraindikacijom za ugradnju dentalnih implantata zbog dugoročne nepredvidljivosti ishoda terapije i brojnih dodatnih troškova na štetu pacijenata (5). Međutim, još uvijek ne postoji dokazana uzročna sveza bruksizma i neuspjeha dentalnih implantata jer je bruksizam teško točno dijagnosticirati (2). Na međunarodnom konsenzusu 2013. godine o bruksizmu, njegovom definiranju i ocjenjivanju, bruksizam je podijeljen u tri oblika: mogući (possible), o kojem saznajemo iz pacijentove anamneze, vjerojatni (probable), uz anamnezu obavljen je i klinički pregled, te na definitivni (definitive) oblik koji, uz anamnezu i klinički pregled, i potvrđen polisomnografijom. Zlatni standard dijagnoze bruksizma je polisomnografija (PSG) koja se rijetko provodi (6). PSG se koristi elektromiografijom mišića massetera, elektroencefalografijom, elektrokulografijom, elektrokardiografijom i audio – vizualnim snimkama (7). Da bi se točno mogao povezati bruksizam sa smanjenim vijekom trajanja implantoprotetske terapije i češćim komplikacijama u nekih pacijenata, on treba biti definiran i dijagnosticiran po načelu ovoga konsenzusa. Upravo je svrha ovoga rada, kroz sistematski prikaz recentne literature, prikazati odnos bruksizma i dentalnih implantata, uzročno –

posljedičnu svezu neuspjeha dentalnih implantata i dokazati ima li razlike u dugoročnom preživljavanju implantata u pacijenata s bruksizmom i ostale populacije.

2. MATERIJALI I POSTUPCI

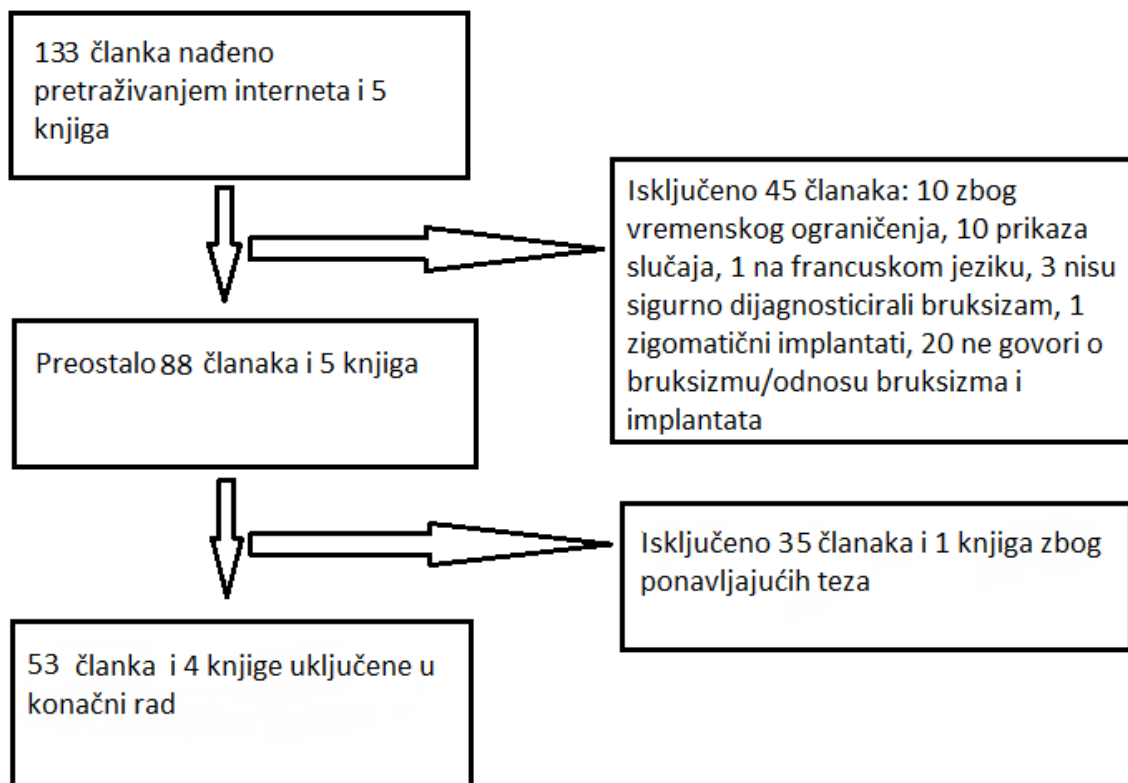
Svrha ovog istraživanja je pregled literature vezan za odnos bruksizma i dentalnih implantata. Uspjeh i neuspjeh implantata procijenjivao se pregledom literature o objavljenim kliničkim istraživanjima. Postavljena hipoteza koja će se dokazati ili opovrgnuti je: Postoji li povećana sklonost neuspjehu implantoprotetske terapije u pacijenata s bruksizmom u usporedbi sa pacijentima koji nemaju bruksizam?

Internetskim pretraživanjem od prosinca 2017. godine do travnja 2018. godine na sljedećim pretraživačima: PubMed, Scopus i Embase pronađeno je 127 članaka. Korišteno je i _ knjiga. U pretrazi literature, kao ključne riječi korišteni su pojmovi: dentalni implantati, neuspjeh, bruksizam, komplikacije. Sva literatura se zatim pročitala i proučila te su definirani uključujući i isključujući kriteriji.

Uključujući kriteriji bili su članci objavljeni od 2004. godine do travnja 2018. godine, uključujući i 2004. godinu. Prema vrsti istraživanja, uključujući kriteriji bili su: istraživanja na ljudima, retrospektivae i prospektivna istraživanje, pregledi literature, metaanalize, 3D simulacije i članci objavljeni na engleskom jeziku.

Isključujući kriteriji bili su članci stariji od 2003. godine, istraživanja na, korištenje zigomatičnih i ortodontskih dentalnih implantata, prikazi slučajeva, istraživanja koja nisu imala prikazane neuspjehe i članci koji nisu bili na engleskom jeziku.

Pregled dobivenih rezultata će se ukratko pojasniti, bez detaljne analize svakog pojedinačnog članka.



Slika 1. Proces analize članaka. Od početnih 133 članka i 5 knjiga isključujućim kriterijima došlo se do konačna 53 članaka i 4 knjige koje će se koristiti u izradi rada.

3. REZULTATI

3.1. Izbor dentalnih implantata

Odabir dentalnih implantata mora biti pažljiv zbog povećanih žvačnih sila u bruksista. Zbog toga, preporučuje se upotreba implantata većeg promjera (8,9,10), pri čemu Hanif i suradnici naglašavaju da je dentalni implantat promjera 5 milimetara, 3 puta jači od onoga promjera 3,75 milimetara. Trebaju biti veće dužine, pravilnog položaja i nagiba u odnosu na budući protetski rad. Mangano i suradnici predstavili su prospektivnu kliničko istraživanje s kratkim „locking-tapered“ implantatima dužine 8 milimetara koji su nosili pojedinačne krune u području stražnjih zuba. Među ispitanicima je bilo 24 bruksista, a uspješnost je bila 95,5 % (11). Povoljnije je korištenje većeg broja implantata nego u nebruksista, za istu kliničku situaciju, čime se bolje raspoređuje opterećenje, smanjuje se stres preostale kortikalne kosti i čitav je rad otporniji na frakture (9). Također, neki autori predlažu korištenje broja implantata koji odgovara broju korijenova koje nadoknađujemo, primjerice dva dentalna implantata za nadoknadu donjeg prvog kutnjaka (12, 13). Što se tiče građe implantata, Chrcanovic i suradnici, dokazali su da su titanski implantati proizvedeni iz titanskih legura razreda 3 i 4 bili uspješniji od razreda 1 kod primjene u bruksista (14). Osim titanskih, istraživalo se i korištenje keramičkih implantata u bruksista, pri čemu Gahlert sa suradnicima tvrdi da su zirkonij-oksidni implantati otporniji na frakture od aluminij-oksidnih (15). Zirkonij-oksidni implantati promjera 3,25 milimetara, takozvani „implantati reduciranog promjera“, ne bi se trebali ugrađivati u bruksista jer su pokazali frakture unutar godine dana iako su bili dobro oseointegrirani (15). Vezano za površinu dentalnih implantata, Chrcanovic i sur. 2016. godine u istraživanju provedenom na 98 bruksista došli su do zaključka kako glatki dentalni implantati više pucaju nego hrapavi (10, 14). Fizikalna svojstva implantata, primjerice otpornost dentalnih implantata možemo izračunati iz sljedeće formule: $\pi/4 \cdot (Ed^4 - Id^4)$ gdje Ed označava vanjski promjer, a Id unutrašnji. Po ovom izračunu, bolje je koristiti implantate s vanjskim heksagonom kod bruksista nego unutrašnjim jer povećani unutrašnji promjer smanjuje mehaničku otpornost dentalnih implantata do 40% (3,16). Što se tiče rasporeda implantata, kod jedne bezube čeljusti i to maksile, barem šest dentalnih implantata treba biti ugrađeno, a idealno bi bilo osam. Najpoželjnije lokacije implantata su: 16, 14, 13, 11, 21, 23, 24, 26. Na taj način, po švicarskoj školi, dobiju se 4 odvojena dijela. Ako se ugrađuju šest implantata, po brazilskoj školi, trebali bi biti na pozicijama: 15, 13, 11, 21, 23, 25. Ti implantati tada mogu biti dosta dugački (15 mm do čak 18 mm). Kod jedne bezube čeljusti, i to mandibule, idealno je četiri do šest implantata smjestiti u intraforaminalno područje,

između dva mentalna otvora, po švicarskoj školi, i povezati ih fiksnim radom. Ukoliko je dobro očuvana kost, implantati se mogu smjestiti i u stražnji dio, optimalno raspoređeni: 46, 44, 43, 33, 34, 36 (13).

3.2. Kirurška ugradnja i opterećenje dentalnih implantata

Ugradnja dentalnih implantata treba biti obavljena pomoću kirurške šablone prema zadanom izgledu budućeg protetskog rada. Chrcanovic i suradnici istraživali su različite utjecaje kirurgije na uspjeh dentalnih implantata. Kod bruksista, dodatan poticaj neuspjehu bili su i kost loše kvalitete (IV. tip), kao i manje iskusni kirurzi (17). Povećana gustoća kosti smanjuje vrijednost stresa na kost i vjerojatnost deformacije kosti (18). Chang i suradnici došli su do zaključka kako je povećana količina stresa na dentalnim implantatima u razini sluznice, za razliku od implantata u razini kosti, koji bi se trebali više koristiti u bruksista. Također smatraju da je povećana koncentracija stresa izraženija na bukalnoj nego lingvalnoj strani kortikalisa (19). Za drugotrajnost dentalnih implantata, najvažnija je oseintegracija (20). Ako za vrijeme oseintegracije postoje mikropomaci iznad kritične razine, neće doći do prave oseintegracije već do fibrozne veze (4). Retrospektivna studija Ting-Jen Ji, Kan i suradnika pokazuje da je imedijatno opterećenje kontraindicirano kod bruksizma jer je neuspjeh dentalnih implantata 29,3% za razliku od 4,6% kod zdrave populacije (21). Veću stopu neuspjeha u maksili bruksista također bilježe i drugi autori (9, 17). To se poglavito odnosi na stražnji dio maksile koja je zbog strukture kosti osjetljivija na povećano naprezanje i opterećenje nego mandibula, uz istu jačinu primjenjene sile. Određeni iznos opterećenja potreban je oko dentalnih implantata za remodeliranje kosti, no preveliko opterećenje nije poželjno i dovodi do gubitka implantata. Potrebno je odrediti prag opterećenja koji dovodi do gubitka implantata, a on ovisi o: volumenu kosti, arhitekturi kosti i sposobnosti kalcificiranih tkiva na remodelaciju kao odgovor na funkciju. Frostova mehanostatička teorija upravo govori o odgovoru kosti na opterećenje ovisno o interakciji veličine naprežanja i vremena. Naprezanje, odnosno deformacija kosti, definirano je kao relativna promjena dužine kosti te je često izraženo kao mikronaprezanje, pri čemu 1000 jedinica mikronaprežanja odgovara deformaciji kosti od 0,1%. Količina naprežanja direktno je vezana s apliciranim stresom na kost, primjerice okluzijskim opterećenjem, iako ovisi i o mehaničkim svojstvima kosti. Razina opterećenja veća od 3500 mikronaprežanja započinje resorpciju, a pri više od 25000 javljaju se nagle frakture. Između 200 i 2500 mikronaprežanja sigurna je zona u kojoj je događa remodelacija. Dok se između 2500 i 3500 mogu se dogoditi mehanički zamori koštanog tkiva, kost to uspije prebroditi. Ekvivalent 50-100 mikronaprežanja je 1-2MPa, 120MPa označava 25000, no teško je dokazati svezu preopterećenja i neuspjeha dentalnih implantata. Naglašava se potreba izbjegavanja dentalnih implantata promjera 3,5 mm i

manjeg u imedijatnom opterećenju (22). Yamaguci i suradnici istraživali su mikropokrete dentalnih implantata trodimenzionalnom metodom analize konačnih elemenata. Oni navode da su imedijatna i rana opterećenja moguća kada su mikropokreti kontrolirani ispod 100 mikrona jer duži implantati i kruća restoracija sa pojačanjem imaju potencijal reducirati mikropomake vezane za koštani stres, no u maksili s tankom kompaktom je to ipak izazov za postići. Metoda analize konačnih elemenata predviđa mikropokrete dentalnih implantata i povezuje s tim koštani stres stimulirajući uvjete opterećenja. Opterećenje, a samim time i mikropomaci, najmanji su kod rigidnog, ojačanog privremenog rada gdje dolazi do prijenosa sila s radne na neradnu stranu luka i smanjuje savijanje na strani gdje je primijenjena sila (23).

3.3. Protetski dizajn

Za uspješnu protetsku terapiju, potrebno je izabrati adekvatan protetski materijal ovisno o pacijentu (24). Neki autori preporučuju metalne restoracije ili metalne okluzijske površine, posebice na kutnjacima kada to ne stvara estetski problem i kada su nasuprot implantata prirodni zubi čime se smanjuje trošenje prirodnih zuba (9, 25, 26, 27). Kod fiksnih radova, ipak je najustaljenije korištenje metalkeramike, a u mobilnih akrilatnih zuba (13, 14). Kod potpuno bezubih pacijenata u obje čeljusti, najbolja opcija je fiksni metalkeramički cementirani protetski rad u maksili i vijčano fiksiran hibridni kompozitnometalni fiksni protetski rad u mandibuli. Razlog zbog kojeg se preporučuje upotreba kompozitnometalni radova je smanjeno trošenje zuba antagonista i manja sklonost pucanju u usporedbi sa keramikom. Bitno je imati dovoljno čvrst metal ispod kompozitnog materijala da se dovoljno odupire opterećenju. Povećano trošenje kompozitnog materijala u bruksista bit će zaštitni faktor za implantate jer će trošenje kompozitnog materijala biti vidljiva komplikacija i neće toliko opterećivati implantat (13). Otpornost na opterećenje smanjuje se značajno s porastom visine krune u odnosu na dužinu implantata (tzv. *crown-to-implant ratio*). Povećana visina krune približava se veličini dentalnog implantata i povećava mogućnost neuspjeha. Idealan prostor visine krune iznosi 8-12 mm (28). Dodatno preopterećenje može izazvati i neadekvatan dizajn protetskog rada, nepasivan dosjed i korištenje privjesaka koje bi se trebalo izbjegavati (29, 30). Okluzijski kontakti trebali bi biti na funkcijskim kvržicama stražnjih zuba koje su morfološki reducirane, snižene i zaobljene (9). Kim preporučuje smanjiti nagib kvržica i okluzijsku površinu za 30 – 40 % , a oblikovati ravnu centričnu *fossu* (20, 31, 32). Incizalno vođenje treba biti plitko, ali strnije od kuta nagiba kondilne staze čime su smanjene sile na prednje zube za vrijeme ekscentričnih kretnji (27). Nužno je preventirati lateralne sile, reducirati tenziju za vrijeme žvakanja, a više mjesta ostaviti jeziku i obrazima za vrijeme žvakanja (9, 30). Jednotočkasti kontakti kod centra dentalnih implantata trebaju biti ostvareni koliko god je to moguće i što bliže aksijalnoj liniji implantata te izbjeci transverzalne sile (30). Dentalni implantati moraju stajati okomito na Speeovu i Wilsonovu krivulju (20). Može se koristiti fiksni ili mobilni protetski rad. Kod nadoknade jednog zuba u stražnjem segmentu, dobro je koristiti implantate šireg promjera, široke platforme s unutarnjom vezom jer je vanjska veza manje stabilna. Također se preporuča i indirektno povezivanje, odnosno, uvijanje nadogradnje u implantat i uvijanje ili cementiranje protetskog dijela na nadogradnju zbog bolje fleksibilnosti (13). Kod nedostatka više zuba, najbolje je da se svaki zub nadoknadi

jednim implantatom. Ovisno o nedostatku zuba, implantati trebaju biti povezani u jednodijelni rad jer se time smanjuje opterećenje zbog bolje distribucije sila na sve dijelove rada, nego na samo jedan dio (10, 12). Kod bezubih pacijenata, ako se u maksili ugrađuje šest dentalnih implantata, može sve biti povezano u jedan dio i cementirano, ili do medijalne linije, u 2 dijela odjeljeno i fiksirano vijčano. U bezuboj mandibuli, uz ugradnju također šest implantata, definitivni protetski rad može se podijeliti u tri odjeljka npr. 46-44, 43-33, 34-36 i cementirati na nadogradnje. Švicarska škola preporučuje cementiranje prije nego vijčanu fiksaciju. Lakši su laboratorijski postupci, nema komplikacija u vidu otpuštanja vijka te je jednostavnije ponovno cementiranje kod neuspjeha dentalnih implantata. Može se koristiti i pokrovna proteza koja može biti implantatno opterećena (retinirana), a mukozno poduprta ili implantatno opterećena i poduprta. Kod implantatno opterećene, mukozno poduprte proteze, najmanje štetno je koristiti magnete kao suprastrukture jer se oni aktiviraju samo kod dislokacija, ali su zato najmanje učinkoviti u smislu retencije i stabilizacije. Kod teških bruksista, broj implantata treba se podudarati s brojem zuba koje želimo nadokaditi protezom, a implantati se povezuju prečkom. To je primjer implantatno opterećene i poduprte proteze (13).

3.4. Konceptije okluzije

Okluzija je jedan od najvažnijih faktora koji trebaju biti pažljivo procijenjeni prije implantoprotetske terapije. Pogotovo je to krucijalno u bruksista zbog rizika od preopterećenja (33). Okluzijska shema slična je kao i kod protetskih radova nošenih zubima što znači bez okluzijskih interferenci u centričnim i ekscentričnim kretnjama (25). Sile se usmjeravaju centralno, duž aksijalnog opterećenja dentalnog implantata, a minimiziraju se lateralne sile. Gore i suradnici, pomoću analize konačnih elemenata procjenjivali su odnose dva različita okluzijska koncepta fiksnih radova na dentalnim implantatima u pacijenata s bruksizmom. U obzir su dolazili vođenje očnjakom i grupno vođenje. Aplicirane su sile od 1000 N, polagano kroz 10 sekundi. Kod grupne funkcije, opterećenje se raspodijelilo na očnjak:premolar:molar u omjeru 1:1:2. Kod vođenja očnjakom, žvačne sile su se smanjile na 250 N jer nema kontrakcije 2/3 mišića masetera i temporalisa u tom položaju. Pri primjeni sile na grupnu funkciju, pomaci su se događali oko bukalnih kvržica zuba, posebice prvog molara, a maksimalni pomaci iznosili su 0,339 mm. Kod vođenja očnjakom, pomaci su se utvrdili prvi vrhu inicijalnog brida očnjaka, a maksimalni pomaci su bili 0,08 mm. Ovakvi tri puta manji pomaci idu u prilog očnjakom vođenoj okluziji s manje mogućih deformacija od grupnog vođenja. Maksimalan stres primijenjen na krune kod očnjakom vođene okluzije na očnjaku iznosio je 191,61 MPa, a na prvom molaru kod grupne funkcije 559,21 MPa. Sve ukazuje na to da je povoljnije koristiti okluziju vođenja očnjakom što potvrđuju i drugi izvori (26, 32, 33). Ukoliko su kompromitirani očnjaci ili je prisutan sam dentalni implantat na mjestu očnjaka, može se koristiti grupno vođenje. Zbog bruksizma, vođenje očnjakom može prijeći u grupno vođenje trošenjem protetskog rada zbog čega je velika važnost redovitih kontrola jer su kod grupnog vođenja češće komplikacije (26). Neki autori navode da bi dentalni implantati trebali biti u blagoj infraokluziji. To objašnjavaju činjenicom da kod jakih žvačnih sila, okolni prirodni zubi imaju apikalni pomak do 100 mikrona, a implantati do 5 mikrona pri čemu oni ostanu jedini u kontaktu (13). Pri ekscentričnim kretnjama, ne bi trebalo uopće biti kontakata, a kod nadoknade zuba u prednjem segmentu, kontakt bi trebao postojati samo pri maksimalnim parafunkcijskim aktivnostima (13).

3.5. Komplikacije

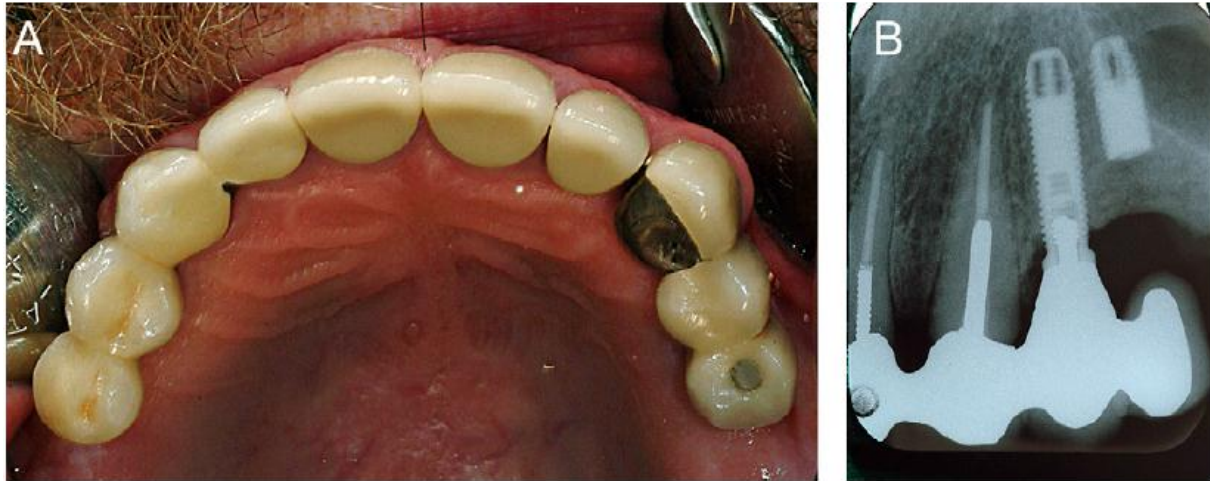3.5.1. Biološke komplikacije

Biološke komplikacije možemo podijeliti na rane i kasne. Pod rane svrstava se neuspjeh oseointegracije, a pod kasne biološke komplikacije, one uzrokovane preopterećenjem (25). Iako se danas rijetko povezuju s bruksizmom, neki autori ih navode kao posljedicu implantoprotetske terapije u bruksista. Tako Sarmento i suradnici objavljuju plan rehabilitacije u kojem navode da dolazi do sljedećih bioloških komplikacija kod bruksizma: marginalnog gubitka kosti zbog preopterećanja i traume koje se javljaju, posebice u kombinaciji sa infekcijom, i poremećaja oseointegracije što kompromitira dugoročnost implantoprotetske terapije (3). Cosme smatra da marginalni gubitak kosti je približno jednak kod bruksista i nebruksista u području molara (4, 34, 35). Angelis tvrdi da se kod kombinacije bruksizma i augmentacije kosti češće javljaju biološke komplikacije (36). Manfredini i suradnici napravili su sistemski pregled literature o tome je li bruksizam rizični faktor za dentalne implantate. Uključen je 21 članak, od kojih 14 članaka spominju biološke komplikacije: gubitak marginalne kosti, pomičnost i gubitak dentalnih implantata. Međutim, iz ponuđenih članaka nije proizašao dobar zaključak o povezanosti upravo bruksizma s tim komplikacijama pa se smatra da bruksizam ipak nije rizični faktor za biološke komplikacije dentalnih implantata (37).

3.5.2. Mehaničke komplikacije

Najveći broj radova spominje mehaničke (tehničke) komplikacije implantoprotetske terapije pacijenata s bruksizmom. Angelis i suradnici navode da se kod izoliranog bruksizma javljaju samo mehaničke komplikacije. Multiplikacijom rizičnih faktora, uz bruksizam, to su: pušenje, koštana augmentacija i rizik opterećenja, najveća je stopa neuspjeha (36). Gealth tvrdi da komplikacije i frakture nastaju zbog defekata u materijalu i dizajnu dentalnih implantata, nepasivnog dosjeda protetske strukture te biomehaničkog i fizičkog preopterećenja (38). Mehaničke se komplikacije mogu podijeliti na one koje obuhvaćaju implantološki sustav: otpuštanje vijka, fraktura nadogradnje i implantata te one koje obuhvaćaju protetski dio:

otpuštanje protetskog vijka, odcementiranje, frakture protetskog dijela tzv. „chipping“ keramike, frakture baze proteze i proteznih zuba (39).



Slika 2. 57-ogodišnji pacijent s frakturom implantata na poziciji 25 uzrokovanoj preopterećenjem. Preuzeto s dopuštenjem (27).

Najjednostavnija, a i najčešća komplikacija je odlamanje obložnog sloja keramike (chipping) što je i prikazano u tablici 2. (11, 40, 41). U istraživanju Boevera i suradnika, povećana je stopa komplikacija (Boever 2006) koje se događaju u 39% kod bruksista, a u 23 % kod nebruksista što potvrđuje i Tosun pri čemu je otpuštanje vijka dva puta češće u bruksista (42, 43). Salvi, Bragger i suradnici u svojoj metaanalizi navode povećan rizik mehaničkih/tehičkih komplikacija u bruksista što pokazuju 4 istraživanja, no naglašavaju potrebu za pravovaljanom dijagnozom bruksizma polisomnografijom (44). Manfredini, osim bioloških, govori i o mehaničkim komplikacijama, navodeći 7 članaka, od kojih su 4 izravno povezana s bruksizmom. Komplikacije su bile: otpuštanje vijka, fraktura keramike i dentalnih implantata. Time je povećana stopa neuspjeha i potvrđen trend povezivanja bruksizma s komplikacijama implantoprotetske terapije. I ovdje, niti jedno istraživanje nije bilo u potpunosti specijalizirano samo za bruksizam niti je on bio dijagnosticiran polisomnografski, već kliničkim pregledom ili anamnestičkim navodom pacijenta (37). Kinsel navodi da su frakture metalkeramikičkih radova na dentalnim implantatima u pacijenata s bruksizmom 7 puta veće ako ne nose zaštitne udloge i 2 puta veće uspoređujući ih s pacijentima bez bruksizma i bez nošenja udloga. Istražujući frakture keramike, podijelio ih je na male i velike. Kod malih fraktura, površina je

manjkava, ali se može sanirati poliranjem. Velike frakture imaju frakturiranu površinu i rad se mora ili popraviti ili zamijeniti novim. Frakture keramike bile su prisutne u 19 % bruksista, a kod zdrave populacija u 5%. Čak 57% pacijenata koji su bruksisti i ne nose udlage imaju velike frakture, a 52,8% ima male. Oni koji nose udlage imaju nešto češće male frakture (47% naspram 43%). Rizični faktori za frakture keramike su antagonistički prirodni zubi, bruksizam i nenošenje udlage. Bruksisti imaju 5 puta veću vjerojatnost za velike frakture keramike od nebruksista, a oni koji uz to ne nose udlage 2 puta veći rizik od onih koji nose (45). Chrcanovic i suradnici 2016. godine proveli su istraživanje nad 98 bruksista koje je dokazalo da je statistički veća mogućnost pogreške i neuspjeha kod tih pacijenata zbog smanjene propriocepcije implantata, u odnosu na prirodne zube, i povećanih žvačnih sila. Zbog smanjenja propriocepcije, ne dolazi do tzv. „feed-backa“ tj. povratnog odgovora. Došli su i do zaključka kako su žene manje sklone neuspjehu dentalnih implantata za razliku od muškaraca, što je u oprečnom odnosu sa Manfredinijem koji smatra da se kod žena češće javljaju neuspjesi (10, 37). U svojoj metaanalizi 2015. godine, Chrcanovic zaključuje da se neuspjesi dentalnih implantata javljaju u 6,45 % bruksista, a 3,65 % nebruksista (4). Anitua bilježi veće komplikacije kod cementiranih radova (68%), nego kod fiksacije vijkom (32%) (46). Povećana je vjerojatnost pucanja metalkeramčkih radova na dentalnim implantatima, uzrokovana ekcesivnim žvačnim silama, zbog nedostatka periodontalnog ligamenta te rezilijentne i reducirane sposobnosti za detekciju okluzijskih interferenci (47). Ograničenja svih istraživanja bile bi greške nastale u dentalnom laboratoriju. S druge strane, Johansson i Omar smatraju da je u bruksista povećana incidencija komplikacija, no da one ne utječu na preživljavanje dentalnih implantata, a Brignardello Peterson misli da je precijenjena veza komplikacija dentalnih implantata i bruksizma (48, 49). Popis nekih komplikacija ispisan je u tablici 1.

Tablica 1: Mehaničke komplikacije koje se javljaju u sljedećim istraživanjima pacijenata s bruksizmom na implantoprotetskoj terapiji

ISTRAŽIVANJE	BROJ BRUKSISTA (KOMPLIKACIJA)/ UKUPAN BROJ	VRSTE KOMPLIKACIJA
Chrcanovic BR, Kirsch J, Albrektsson T, Wennerberg A 2017.	98/26700	<p>Fraktura/gubitak akrilatnih zuba: 154 B, 44 NB</p> <p>Fraktura akrilatne baze proteze: 15 B, 5 NB</p> <p>Fraktura keramike: 50 B*, 4 NB**</p> <p>Fraktura protetskog rada: 17 B, 1 NB</p> <p>Otpuštanje protetskog rada: 73 B, 15 NB</p> <p>Fiksni rad popustio: 2 B, 0 NB</p> <p>Fraktura vijka 96 B, 3 NB</p> <p>Otpuštanje vijka 54 B, 11 NB</p> <p>Gubitak vijka: 8 B, 0 NB</p> <p>Fraktura implantata: 16 B, 0 NB</p> <p>Deformacija nadogradnje: 16 B, 0 NB</p> <p>Fraktura udlage: 2 B</p>

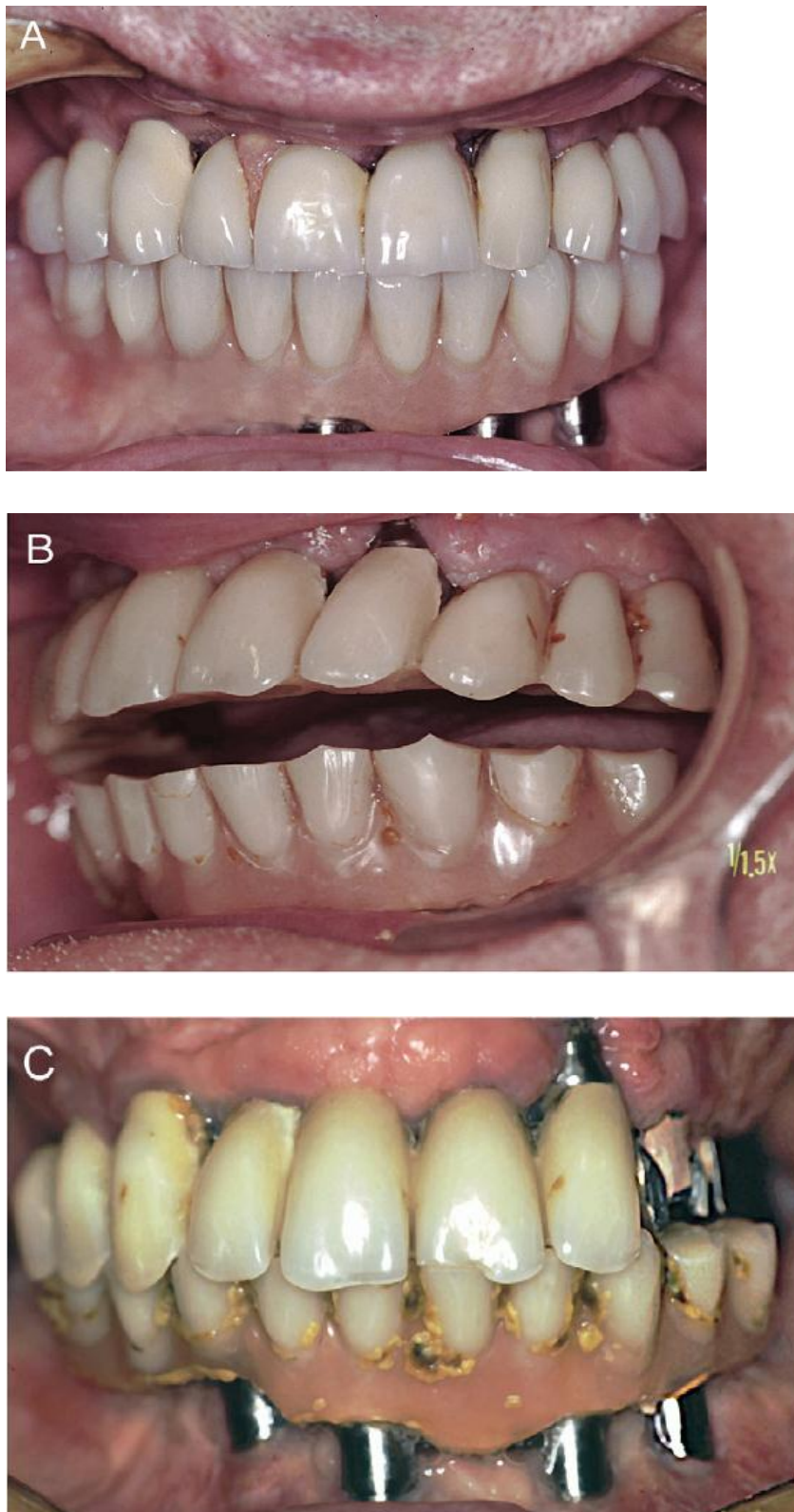
Anitua E, Saracho J, Almeida GZ, Duran-Cantolla J, Alkraisat M 2017	16/67	Otpuštanje vijka: 3 Fraktura implantata: 2 Fraktura keramike: 10 Fraktura vijka: 3 Odcementiranje: 4
Suneel VB, Kotian S, Jujare RH, Shetty AK, Nidhi S, Grover S (50)	31/nije definirano	Otpuštanje vijka: 6 Fraktura implantata: 3 Fraktura keramike: 12 Fraktura vijka: 4 Odcementiranje: 6

Objašnjenje: B* – bruksisti, NB** - nebruksisti

Tablica 2. Komplikacije frakture keramike u sljedećim istraživanjima

ISTRAŽIVANJE	BROJ BRUKSISTA/UKUPAN BROJ	KOMPLIKACIJE
Kinsel RP, Lin D 2009	253/904	Bez fraktura: 253 jedinica kod B*, 651 jedinica kod NB** Male frakture: 24 jedinice kod B, 12 jedinica kod NB Velike frakture: 35 B, 23 NB
Mundt T, Heinemann F, Schankath C, Schwahn C, Biffar R 2013 (51)	4/31	Fraktura jezgre: 1 B Male frakture: 3 B

Objašnjenje: B* - bruksist, NB** - nebruksist



Slika 3. A) 72-ogodišnji pacijent bruksist s implantoprotetskim radovima u obje čeljusti. B) Nakon dvije godine, vidljive su brusne fasete na akrilatnim zubima proteza. C) Nakon četiri godine, došlo je do frakture rada u maksili. Preuzeto s dopuštenjem (27).

3.6. Udlaga

Texeira govori o važnosti i ulozi udlage u implantoprotetskoj terapiji pacijenata s bruksizmom. Ona je naročito učinkovita i opravdana uporabom kod većeg opterećenja (600-900 N) jer smanjuje intenzitet stresa i homogenije distribuira sile te ih vertikalno raspoređuje (52). Sarmiento i suradnici navode da udlage trebaju biti debljine 0,5 – 1 mm, tvrde i rigidne zbog osiguravanja optimalne distribucije sila i preusmjerenje ostalih nepogodnih sila za vrijeme stiskanja i škripanja, a meke se udlage trebaju izbjegavati jer povećavaju mišićnu aktivnost što dovodi do još veće mišićne hipertrofije koja postoji otprije (3). S time se slaže i Singh Deo (20). Ovisno o potrošenosti udlage, procjenjuje se njena učinkovitost (3). Komiyama i Lobbezoo predlažu obojana područja okluzijskih kontakata udlage, pri čemu se, nakon mjesec dana korištenja, jasnije vidi intenzitet bruksizma (25). Udlagom se osigurava prednje vođenje, bez interferenci, a zubi se dovode u položaj CR. Kontakt treba postojati samo u području prednjih zuba za vrijeme okluzije i mandibularne ekscurzije jer je mišićna aktivnost smanjena kada posteriorni segment nije aktivan (3). Kada se djelomični implantoprotetski rad nalazi npr. u maksili, u području implantata udlaga se udubi te je na taj način implantat oslobođen djelovanja sila. Isto vrijedi i za mandibulu (25). Umjesto udlage, u mandibuli, može se koristiti i meki materijal oko kruna implantata za smanjenje stresa i utjecaja sila na implantate (25). Johansson i Omar tvrde da je povećana stopa komplikacija kod pacijenata koji ne nose udlagu noću što potvrđuju i drugi autori (9, 25, 32, 40, 48). Smanjena je mišićna hiperreaktivnost, čime mišići gube zapamćene engrame i štiti se protetska struktura. Nema još istraživanja temeljnih na dokazima za preporuku udlaga pacijentima s bruksizmom na implantoprotetskoj terapiji (53). Udlaga može zaštititi noću, no mnogi pate i od dnevnog bruksizma. U tim situacijama, trebalo bi razmišljati o nekim drugim stres opuštajućim faktorima npr. vođenje očnjakom, farmakološka terapija ili botox (34).

4. RASPRAVA

Većina istraživanja potvrdila je hipotezu o povećanom neuspjehu dentalnih implantata kod pacijenata s bruksizmom. Odbacuje se činjenica da je bruksizam kontraindikacija za implantoprotetsku terapiju, međutim, još uvijek postoje oprečni stavovi oko izravnog povezivanja bruksizma sa svim neuspjesima (2). Ozbiljan je problem nedostatak dobro dizajniranih kliničkih istraživanja koja se oslanjaju na posljedice bruksizma na dentalnim implantatima (25). Bruksizam nije dovoljno dijagnosticirati kliničkim pregledom, pronalaskom brusnih faseta jer je potrošenost zuba dokaz jakog kontakta, ali nije izravni dokaz same bruksističke aktivnosti. (25, 35). Velika većina istraživanja upravo dijagnosticira bruksizam pacijentima na temelju anamneze i kliničkog pregleda, bez polisomnografije. Upravo zbog toga, ne može se objektivno govoriti o pravoj uzročno – posljedičnoj svezi neuspjeha dentalnih implantata i bruksizma, već samo nagađati. Opće je poznato da bruksisti prilikom stiskanja i škripanja zuba imaju povećane žvačne sile. Sile koje djeluju na implantate karakterizirane su svojom veličinom i smjerom, a najopasnije su kose sile izvan dužinske osi dentalnog implantata (neaksijalne). Sile u buko-lingvalnom smjeru proizvode najveći stres na alveolarnoj kosti, dosežući vrijednosti veće od 6 MPa na bukalnoj površini alveolne kosti. Sile koje djeluju u mezio-distalnom smjeru veličine su od 1 MPa (3). Žvakanje tj. mastikacija je opterećenje, a bruksizam preopterećenje. Kod jednakih udjela apozicije i resorpcije kosti, ravnoteža se održava. Kod preopterećenja, ravnoteža je pomaknuta na strani resorpcije kosti i dolazi do mikrofraktura, zamora i neuspjeha dentalnih implantata, a resorpcija kosti se nadoknađuje epitelom koji ne nepoželjan u toj situaciji (13). Kada se to preopterećenje i dogodi, razina koncentracije stresa na površini kost-implantat ovisi o: prijenosu opterećenja, smjeru funkcijskog opterećenja, aksijalnim i neaksijalnim silama, rezilijenciji – intruziji implantata i alveolarne kosti, kvaliteti kosti i makro i mikrostrukтури implantata. Opterećenje je usmjereno na implantat kojem nedostaju ili su oslabljene senzorno-motoričke funkcije jer nema parodontnog ligamenta za amortizaciju, apsorpciju te rasipanje opterećenja i proprioceptivnih receptora. Smanjena je taktilna osjetljivost (4). Stimuliranjem živaca oko implantata, ti živci ne stvaraju impulse. U stražnjoj regiji veće su žvačne sile pa dolazi do kombinacije mehaničkog opterećenja i bukolingvalnih pomaka čeljusti, na što još utječe orijentacija kvržica i fisura te dolazi do ekscesivnih, koso usmjerenih žvačnih sila (3). U histološkom smislu, kod povećanog opterećenja dolazi do rapidne akumulacije deformacija uzrokovanih svijanjem i istezanjem stijenki koštanih stanica. Nakon tog stadija, ključna je točka prvi kolaps stanica, a poslije tog kolapsa dolazi do malih deformacija što rezultira omekšavanjem kosti te je nastala mala deformacija sada stalno prisutna u kosti (18). Mora se uzeti u obzir da je intruzija prirodnih zuba i implantata je različita. Prirodni zubi intrudiraju 50

mikrona, a implantati 2 mikrona (25), dok Wittneben navodi da je aksijalni pomak zuba 25-100 mikrona, a implantata 3-5 mikrona, i dodaje da, ako su nasuprotni zubi prirodni, oni intrudiraju, a ako nisu, implantati slabo intrudiraju pa je veća mogućnost komplikacija (41). Većina autora potvrđuje da se implantoprotetskoj terapiji u bruksista treba pristupiti s oprezom i pažljivo zbog vjerojatno većih stopa komplikacija i smanjenim dugoročnim preživljavanjem, što je i opravdano. Zbog toga, nužno je koristiti veći broj implantata, idealno je da jedan implantat zamjenjuje jedan zub, posebice u stražnjem dijelu mandibule, o čemu govori Saad Al-Almaie. On navodi da dva dentalna implanatata u području prvog kutnjaka imaju veću površinu, veća je oseintegracija i smanjen potencijal svijanja koji postoji kod ugradnje samo jednog dentalnog implantata. Time je šira potpora restoraciji u meziodistalnom i bukolingvalnom smjeru, smanjena mogućnost otpuštanja vijka pri parafunkcijskim navikama i smanjeno opterećenje. Ukoliko bi se postavio samo jedan implantat šireg promjera, moglo bi doći do perforacije kosti s neke strane (12). Implantati trebaju biti povećanog promjera i dužine. Promjer dentalnih implantata ima značajniji utjecaj na raspodjelu stresa nego dužina implantata što se može objasniti smanjenim naprezanjem krestalne kosti i reduciranjem daljnjeg koštanog modeliranja (21). Dentalni implantati koji su čvršći neće riješiti problem preopterećenja, ali će lakše prihvatiti sile od manje otpornih područja ili će ih prenijeti na okolnu kost (38). Privjesci bi se trebali izbjegavati zbog neaksijalnog usmjeravanja sila koje se žele izbjeći. Ako se želi implantat imedijatno opteretiti, preporuča se koristiti krute restoracije sa ojačanjem zbog dobre distribucije sila duž luka i smanjenih mikropomaka dentalnih implantata (24). U drugim slučajevima, imedijatno se opterećenje ne preporuča u bruksista jer je stopa neuspjeha puno veća u usporedbi sa nebruksistima. Okluzijske koncepcije slično govore kao i kod rehabilitacije na prirodnim zubima. Daje se prednost očnjakom vođenoj okluziji zbog smanjene kontrakcije žvačnih mišića pri lateralnim ekscentričnim kretnjama, pri čemu kontakt u stražnjoj regiji ne smije postojati. Na taj način, štite se implantati od prevelikog opterećenja za vrijeme parafunkcijskih navika. Izbjegavaju se A kontakti, a idealno bi bilo kada bi postojali isključivo jedнотоčkasti kontakti oko središnje jamice, što bliže aksijalnoj osi dentalnog implantata. Ukoliko se ne može koristiti očnjakom vođena okluzija, tek tada se dopušta upotreba grupne funkcije. Izbor protetskog materijala nije velik. Poželjna je uporaba metalnih kruna u posteriornom dijelu gdje estetika nije od presudne važnosti zbog manjih komplikacija. U ostalim dijelovima, opravdana je upotreba metalkeramike. Potpuna keramika se ne spominje kao materijal izbora u bruksista, vjerojatno zbog malog broja relevantnih istraživanja koje uopće govore o bruksizmu i njegovim posljedicama s implantoprotetskom terapijom. Međutim, u skoroj

budućnosti, očekuju se i rezultati istraživanja s potpuno keramičkim materijalima. Posebice zanimljivim činit će se oni o monolitnoj cirkonij oksidnoj keramici, budući da ona ne sadrži obložnu keramiku, već se rad izrađuje u punoj formi te ne postoji mogućnost „chippinga“. U istraživanju Chenga i suradnika, takva vrsta keramike dobro podnosi opterećenja na implantatima, a stopa uspjeha iznosi 97,2%. Porastom upotrebe monolitne zirkonij oksidne keramike, vjerojatno će se uvrstiti i u implantoprotetsku terapiju pacijenata s bruksizmom (54). Logična se čini smjernica o blagoj infraokluziji protetskog rada na dentalnim implantatima jer je intruzija implantata mnogostruko manja od one prirodnih zuba. Na taj način, implantati su u kontaktu samo pri maksimalnim žvačnim opterećenjima tj. preopterećenjima. Trud uložen za reduciranje teškog i jakog okluzijskog opterećenja na sve komponente koje pridonose protetskom strukturnom integritetu, odnosi se i na podjelu protetskog rada na više manjih cjelina, npr. tri: lijevi i desni stražnji dio te prednji dio (27). Kada su zubi povezani u mandibuli od molara do molara, torzija donje čeljusti i posljedično jednokomadnog protetskog rada, uzrokovana primarno snažnom kontrakcijom masetera, uz bruksizam, može uzrokovati probleme (13). Komplikacije koje se pojavljuju poglavito su mehaničke prirode, biološke su jako rijetke i danas se više gotovo i ne povezuju s bruksizmom. Bitne su redovite kontrole kako bi se na vrijeme ukazalo na moguće komplikacije terapije i preveniralo ih se. Tako primjerice, nepasivan dosjed protetskog rada dovodi do smicanja i nepoželjnog stresa koji se može manifestirati otpuštanjem vijka, a otpuštanje vijka može biti znak upozorenja na buduću frakturu dentalnog implantata pri čemu protetska struktura mora biti preispitana (3, 38). Prije frakture dolazi do povećanja koncentracije stresa, akumulacije istoga zbog mehaničkog preopterećenja i nadjačanja praga svijanja implantata. (14, 38). Kada se jake neaksijalne sile primjene na protetski rad nošen dentalnim implantatom, moment svijanja uzrokuje otpuštanje vijka, i posljedično lom nadogradnje (55). Hanif i suradnici čak govore i o brojčanom neuspjehu nadogradnji koji se događa kada lateralne sile prekorače prag izdržljivosti, odnosno silu od 370 N na nadogradnju minimalno 2,1 mm dužine te silu od 530 N na nadogradnju od minimalno 5,5 mm (8). Chipping keramike je odlamanje obložnog sloja keramike. Ta komplikacija najčešće se događa u bruksista i najjednostavnija je za popravak. Još se spominju i frakture baze proteze i akrilatnih zuba koje su isto relativno jednostavne. Iako također nije dokazana uloga udlage u implantoprotetskoj terapiji pacijenata s bruksizmom, mnogi autori opravdavanju njeno korištenje. Povećavanjem vertikalne dimenzije okluzije za 0,5 do 1 mm, mišići gube naučene obrasce kretnji, tzv. engrame te se time smanjuje njihova hiperaktivnost kod parafunkcija, dodatno uzrokovana i hipertrofijom, posebice mišića masetera. Protetske strukture su time

zaštićenje od oštećivanja, a sile se ravnomjerno prenose na svu denticiju, smanjujući opterećenje određenih implantata i posljedične komplikacije na njima. Jedini problem nastaje kod dnevnog bruksizma kod kojeg udloga noću ne igra važnu ulogu. Treba naglasiti da je bitna i pacijentova samokontrola ako se radi o svjesnom bruksizmu (53, 56). Pacijent bi trebao promijeniti svoje životne navike, smanjiti stres u svakodnevnom životu i posvetiti se stres opuštajućim aktivnostima (56). Veliku ulogu igra i očnjakom vođena okluzija kod dnevnog bruksizma jer je, smanjenom kontrakcijom mišića, smanjena mogućnost komplikacija, budući da su prisutne žvačne sile znatno manje.

Tablica 3. Smjernice za uspješnu implantoprotetsku terapiju kod pacijentata s bruksizmom (Manfredini i sur. 2011 (57), Zhou i sur. 2016.(9))

Dijagnostika bruksizma u stadiju planiranja prema kriteriju iz literature

Koristiti što je moguće veći broj dentalnih implantata

Koristiti implantate većeg promjera i veće dužine što je više moguće

Povezati dentalne implantate protetskim radom za bolju distribuciju sila

Izbjegavati ugrađivanje dentalnih implantata u područja smanjene gustoće kosti

Sve što ima malu stopu uspjeha ne koristiti (razne kirurške i protetske opcije)

Ispoštovati oseintegraciju prije opterećenja implantata

Ne koristiti privjeske u protetskim radovima na dentalnim implantatima

Osigurati aksijalno opterećenje

Dozvoliti adekvatnu slobodu kretnji okluzijskih kontakata u maksimalnoj interkuspidaciji

Oblikovati ravnije kvržice za bolji prijenos lateralnih sila

Osigurati nošenje tvrde, rigidne, zaštitne udloge noću

5. ZAKLJUČAK

Bruksizam je jedna od parafunkcija koja je uzrokovana multifaktorijalno jer na nju utječe više čimbenika. Budući da zahvaća poveći dio svjetske populacije, naročito mlađe dobi, terapija bezubosti može se riješavati dentalnim implantatima. Preporučuje se korištenje većeg broja implantata, jednakom količinom implantata kao i nedostajućih zuba. Implantati trebaju biti šireg promjera i veće dužine. Bruksizam je rizični faktor za implantoprotetsku terapiju zbog povećanih žvačnih sila i vremena kontakta zuba. Idealno vrijeme kontakta zuba u danu je 30-tak minuta, dok se kod bruksista ono povećava na nekoliko sati. To dovodi do povećanog opterećenja i stresa materijala u kojih dolazi do zamora akumulacijom deformacija te do gubljenja svojstava i svrhe materijala. Zbog toga, komplikacije su češće nego u nebruksista. Najčešće su komplikacije protetskog rada u vidu raslojavanja keramike sve do opsežnijih komplikacija kao što su frakture vijka i implantata. Komplikacije su gotovo isključivo mehaničke, biološke su vrlo rijetke i danas ne više i ne povezuju sa preopterećenjem implantata uzrokovanim bruksizmom. Veliku važnost igraju redoviti pregledi i kontrole koje mogu prepoznati faze prije većih komplikacija, primjerice otpuštanje vijka prije frakture. Također, iako nije znanstveno dokazano, preporučuje se korištenje zaštitnih udlaga. One trebaju biti rigidne i voditi zube u centričnu relaciju. Udlage štite protetsku strukturu od oštećenja. Bitnu ulogu igra okluzija za koju se prije smatralo da je glavni uzročnik bruksizma, a danas se zna da je sporedna. Okluzija vođena očnjakom je izbor zbog kontrakcije 1/3 mišića massetera i temporalisa pri kretanjama, što rezultira i manjim žvačnim silama koje se prenose na implantate. Protetski materijal najčešće je metalkeramika, ali se preporučuje korištenje metalnih krunica u stražnjem području. Na taj je način smanjeno trošenje anatagonističkih zuba i nema komplikacije u vidu odlamanja („*chippinga*“) keramike. Sve smjernice izrečene u ovom pregledu literature bazirane su na kliničkom iskustvu raznih autora i uglavnom se svi drže istih činjenica, no pravih direktiva temeljenih na znanstvenim dokazima nema. Iako se o bruksizmu danas puno priča, točna etiološka terapija ne postoji. Sljedeći problem je dijagnostika bolesti. Mnoga istraživanja dijagnosticiraju bruksizam isključivo anamnestički ili nalazom istrošenih zuba, što nikako nije dovoljno budući da je zlatni dijagnostički standard polisomnografija. Zbog toga, velika većina istraživanja nije dovoljno relevantna, a ona koja to jesu, imaju mali broj pacijenata koji boluju od bruksizma da bi se izveo pravovaljani zaključak. Prije je bruksizam bio apsolutna kontraindikacija za ugradnju dentalnih implantata i implantoprotetsku terapiju. Bruksizam je danas komplikacija, ali su implantati ipak najbolji način nadoknade zuba. Važno je pacijentu naglasiti problem bolesti i upoznati ga s prirodom implantoprotetske terapije. Pacijenti moraju znati da je povećana stopa komplikacija očekivana i trebaju biti pripremljeni na mogući neuspjeh. Nužan je oprezan pristup, dobro

planirana, protetski vođena ugradnja implantata i izrada protetskog rada s minimiziranjem pogrešaka. Tada će zadovoljni biti i pacijent i terapeut, naravno, uz redovite kliničke preglede.

6. LITERATURA

1. Lobbezoo F, Van Der Zaag J, Van Selms MKA, Hamburger HL, Naeije M: Principles of the management of bruxism: review article. *J Oral Reh.* 2008;35(7):509-23
2. Lobbezoo F, Van Der Zaag J, Naeije M: Bruxism: its multiple causes and its effects on dental implants: an updated review. *J Oral Reh.* 2006;33(4):293-300
3. Sarmiento HR, Dantas RVF, Pereira-Cenci T, Faot F: Elements of implant-supported rehabilitation planning in patients with bruxism. *J Craniofac Surg.* 2012;23(6):1905-9
4. Chrcanovic BR, Albrektson T, Wennerberg A: Bruxism and dental implants: A meta-analysis. *Implant Dent.* 2015;24(5):505-16
5. Ibanez JC, Tahhan MJ, Zamar JA, Menendez AB, Juaneda AM, Zamar NJ et al.: Immediate occlusal loading of double acid-etched surface titanium implants in 41 consecutive full-arch cases in the mandible and maxilla: 6- to 74-months results. *J Periodontol.* 2005;76(11):1972-81
6. Lobbezoo F, Ahlberg J, Glaros AG, Kato T, Koyano K, Lavigne GJ et al.: Bruxism defined and graded: an international consensus. *J Oral Reh.* 2013;40(1):2-4
7. Doering S, Boeckmann JA, Hugger S, Young P: Ambulatory polysomnography for the assessment of sleep bruxism. *J Oral Reh.* 2008;35(8):572-6
8. Hanif A, Qureshi S, Sheikh Z, Rashid H: Complications in implant dentistry. *Eur J Dent.* 2017;11(1):135-40
9. Zhou Y, Gao J, Luo L, Wang Y: Does bruxism contribute to dental implant failure? A systematic review and meta-analysis. *Clin Implant Den Rel Res.* 2016.18(2):410-20
10. Chrcanovic BR, Kisch J, Albrektsson T, Wennerberg A: Bruxism and dental implant treatment complications: a retrospective comparative study of 98 bruxer patients and a matched group. *Clin Oral Implants Res.* 2017; 28(7):1-9

11. Mangano FG, Shibli JA, Sammons RL, Iaculli F, Piatelli A, Mangano C: Short (8-mm) locking-taper implants supporting single crowns in posterior region: a prospective clinical study with 1- to 10-years of follow-up. *Clin Oral Implants Res.* 2014;25(8):933-40
12. Al-Almaie S: Management of broken dental implant abutment in a patient with bruxism: a rare case report and review of literature. *Contemp Clin Dent.* 2017;8(3):485-9
13. Galante JM. Effects of bruxism on restorative implant-assisted prosthesis treatments. In: Paesani DA, editor. *Bruxism: theory and practice.* Berlin (Germany): Quintessence Publishing Co. Ltd; 2010. P439-66
14. Chrcanovic BR, Kisch J, Albrektsson T, Wennerberg A: Factors influencing the fracture of dental implants. *Clin Implant Dent Rel Res.* 2018; 20(1):58-67
15. Gahlert M, Burtscher D, Grunert I, Kniha H, Steinhauser E: Failure analysis of fractured dental zirconia implants. *Clin Oral Implants Res.* 2012;23(1):287-93
16. Fathima M, Sinha N, Ali SM: Failures in dental implants: a review. *Int J Adv Health Sci.* 2017;4(2):5-9
17. Chrcanovic BR, Albrektsson T, Wennerberg A: Reasons for failures of oral implants. *J Oral Rehabil.* 2014;41(6):443-76
18. Bicudo P, Reis J, Deus AM, Reis L, Vaz MF: Mechanical behaviour of dental implants. *Procedia Structural Integrity.* 2016;1(00):26-33
19. Chang HS, Chen YC, Hsieh YD, Hsu ML: Stress distribution of two commercial dental implant systems: a three-dimensional finite element analysis. *J Dent Sci.* 2013;8:261-71

20. Singh Deo S, Singh DP, Dogra N: Bruxism: Its multiple causes and its effects on dental implants: a review. *J Oral Health Craniofac Sci.* 2017;2:57-63
21. Ji TJ, Kan JYK, Rungcharassaeng K, Roe P, Lozada JL: Immediate loading of maxillary and mandibular implant-supported fixed complete dentures: a 1- to 10-year retrospective study. *J Oral Implantology.* 2012;38(1):469-77
22. Chang M, Chronopoulos V, Mattheos N: Impact of excessive occlusal load on successfully-osseointegrated dental implants: a literature review. *J Investig Clin Dent.* 2013;4(3):142-50
23. Yamaguchi K, Ishiura Y, Tanaka S, Baba K: Influence of the rigidity of provisional restoration supported on four immediately loaded implants in the edentulous maxilla on biomechanical bone-implant interactions under stimulated bruxism conditions: a three-dimensional finite element analysis. *Int J Prosthodont.* 2014;27:442-50
24. Galluci GO, Avrampou M, Taylor JC, Elpers J, Thalji G, Cooper LF: Maxillary implant-supported fixed prosthesis: a survey of reviews and key variables for treatment planning. *Int J Oral Maxillofac Implants.* 2016;31:192-7
25. Komiyama O, Lobbezoo F, De Laat A, Iida T, Kitagawa T, Murakami H et al.: Clinical management of implant protheses in patients with bruxism. *Int J of Biomaterials.* 2012;0:1-6
26. Misch CE. *Dental Implant Prosthetics.* 2nd ed. China. Elsevier; 2015. 993p.
27. Johansson A, Omar R, Carlsson GE: Bruxism and prosthetic treatment: a critical review. *J of Prosthodontic Research.* 2011;55:127-36
28. Gehrke SA: Importance of crown heighth ratios in dental implants on the fracture strength of different conection designs: an in vitro study. *Clinical Implant Dentistry and Related Research.* 2015;17(4):790-7

29. Schneider D, Witt L, Hämmerle CH: Influence of the crown-to-implant length ratio on the clinical performance of implants supporting single crown restorations: a cross-sectional retrospective 5-year investigation. *Clin Oral Implants Res.* 2012;23(2):169-74
30. Gonda T, Yasuda D, Ikebe K, Maeda Y: Biomechanical factors associated with mandibular cantilevers: analysis with three-dimensional finite element models. *Int J Oral and Maxillofac Implants.* 2014;29:275-82
31. Torcato LB, Zuim PRJ, Brandini TA, Falcon-Antenucci RM: Relationship between bruxism and dental implants. *Rev Gauch Odontol, Porto Alegre.* 2014;62(4):371-6
32. Kim RW, Kim HS, Choe HC, Son MK, Chung CH: Microscopic analysis of fractured dental implant surface after clinical use. *Procedia Engineering.* 2011;10:1955-60
33. Gore E, Evlioglu G: Assessment of the effects of two occlusal concepts for implant-supported fixed prostheses by finite element analysis in patients with bruxism. *J Oral Implantology.* 2014;40(1):68-75
34. Cosme DC, Baldisserotto SM, Canabarro Sde A, Shinkai RS: Bruxism and voluntary maximal bite force in young dentate adults. *Int J Prosthodont.* 2005;18(4):328-32
35. Dıraçoğlu D, Alptekin K, Cifter ED, Güçlü B, Karan A, Aksoy C: Relationship between maximal bite force and tooth wear in bruxist and non-bruxist individuals. *Arch Oral Biol.* 2011;56:1569-75
36. De Angelis F, Papi P, Mencio F, Rossella D, Di Carlo S, Pompa G: Implant survival and success rates in patients with risk factors: results from a long-term retrospective study with a 10 to 18 years follow up. *Eur Rev Med Pharmacol Sci.* 2017;21:433-7
37. Manfredini D, Poggio CE, Lobbezoo F: Is bruxism a risk factor for dental implants? A systematic review of the literature. *Clin Impl Dent Rel Res.* 2014; 16(3):460-9

38. Gealh WC, Mazzo V, Barbi F, Camarini ET: Osseointegrated implant fracture: causes and treatment. *J Oral Implant.* 2011;37(4):499-503
39. Liaw K, Delfini RH, Abrahams JJ: Dental implant complications. *Semin Ultrasound CT MR.* 2015;36(5):427-33
40. Papaspyridakos P, Lal K: Computer-assisted design/computer-assisted manufacturing zirconia implant fixed complete prostheses: clinical results and technical complications up to 4 years of function. *Clin Oral Impl Res.* 2012;00:1-7
41. Wittneben JG, Buser D, Salvi GE, Burgin W, Hicklin S, Bragger U: Complications and failure rates with implant-supported fixed dental prostheses and single crowns: a 10-year retrospective study. *Clin Impl Dent Rel Res.* 2014;6(3):356-64
42. De Boever AL, Keersmaekers K, Vanmaele G, Kerschbaum T: Prosthetic complications in fixed endosseous implant-borne reconstructions after an observations period od at least 40 months. *J Oral Rehabil.* 2006;33(11):833-9
43. Tosun T, Karabuda C, Cuhadaroglu C: Evaluation of sleep bruxism by polysomnographic analysis in patients with dental implants. *Int J Oral Maxillofac Implants.* 2003;18:286-92
44. Salvi GE, Bragger U: Mechanical and technical risks in implant therapy. *Int J Oral Maxillofac Implants.* 2009;24:69-85
45. Kinsel RP, Lin D: Retrospective analysis of porcelain failures of metal ceramic crowns and fixed partial dentures supported by 729 implants in 152 patients: patient specific and implant specific predictors of ceramic failure. *J Prosthet Dent.* 2009;101:388-94
46. Anitua E, Saracho J: Frequency of prosthetic complications related to implant-borne prothesis in a sleep disorder unit. *J Oral Reh.* 2017;43(1):19-23

47. El-Sheikh AM, Hobkirk JA, Howell PG, Gilthorpe MS: Passive sensibility in edentulous subjects treated with dental implants: a pilot study. *J Prosthet Dent.* 2004;91:26-32
48. Johansson A, Omar R, Carlsson GE: 63. Bruxism and prosthetic treatment: a critical review. *J Prosthodont Res.* 2011;55(3):127-36
49. Brignardello-Petersen R: Bruxism may be a clinically relevant risk factor for implant complications. *J Am Dent Assoc.* 2017; 148(4):1-7
50. Suneel VB, Kotian S, Jujare RH, Shetty AK, Nidhi S, Grover S: Incidence of prosthetic complications associated with implant-borne prosthesis in a sleep disorder center. *J Contemp Dent Pract.* 2017;18(9):821-825
51. Mundt T, Heinemann F, Schankath C, Schwahn C, Biffar R: Retrospective and clinical evaluation of retrievable, tooth-implant supported zirconia-ceramic restorations. *Acta Odontol Scand.* 2013;71(5):1326-34
52. Teixeira FM, de Assis Claro CA, Neves AC, de Mello Rode S, da Silva-Concílio LR: Influence of loading and use of occlusal splint in implant-supported fixed prostheses. *J Craniofac Surg.* 2012;23(5):477-80
53. Mesko ME, Almeida RC, Porto JA, Koller CD, da Rosa WL, Boscato N: Should occlusal splints be a routine prescription for diagnosed bruxers undergoing implant therapy? *Int J Prosthodont.* 2014;27(3):201-3
54. Cheng CW, Chien CH, Chen CJ, Papaspyridakos P: Randomized Controlled Clinical Trial to Compare Posterior Implant-Supported Modified Monolithic Zirconia and Metal-Ceramic Single Crowns: One-Year Results. *J Prosthodont.* 2018;0:1-7
55. Garg AK. *Implant dentistry: a practical approach.* 2nd ed. China. Mosby Elsevier; 2010. 338 p.

56. Froum SJ. Dental implant complications: Etiology, prevention and treatment. 1st ed. Singapore.Blackwell Publishing; 2010. 494 p.

57. Manfredini D, Bucci MB, Sabatiini VB, Lobbezoo F: Bruxism: overview of current knowledge and suggestions for dental implant planning. Cranio®. 2011;29(4):304-12

7. ŽIVOTOPIS

Marina Rebrina rođena je 20. kolovoza 1993. godine u Osijeku, Republika Hrvatska. Osnovnu školu završila je 2008. godine u Petrijevcima, kada i upisuje I. gimnaziju u Osijeku. Maturirala je 2012. godine i upisala Stomatološki fakultet u Zagrebu. Aktivno govori engleski i njemački jezik za koji ima položenu DSD diplomu, stupanj C1.