

Konfekcijski pričvrtni sustavi pokrovnih proteza nošenih implantatima

Lončar, Božo

Professional thesis / Završni specijalistički

2015

Degree Grantor / Ustanova koja je dodijelila akademski / stručni stupanj: **University of Zagreb, School of Dental Medicine / Sveučilište u Zagrebu, Stomatološki fakultet**

Permanent link / Trajna poveznica: <https://um.nsk.hr/um:nbn:hr:127:961946>

Rights / Prava: [Attribution-NonCommercial-NoDerivs 3.0 Unported / Imenovanje-Nekomercijalno-Bez prerađivanja 3.0](#)

Download date / Datum preuzimanja: **2024-07-10**



Repository / Repozitorij:

[University of Zagreb School of Dental Medicine Repository](#)



SVEUČILIŠTE U ZAGREBU
STOMATOLOŠKI FAKULTET

Božo Lončar

**Konfekcijski pričvrtni sustavi pokrovnih
proteza nošenih implantatima**

poslijediplomski specijalistički rad

Zagreb, ožujak, 2015.

Rad je ostvaren u Zavodu za mobilnu protetiku Stomatološkog fakulteta
Sveučilišta u Zagrebu

Mentor rada: doc. dr. sc. Nikša Dulčić
Zavod za mobilnu protetiku Stomatološkog fakulteta Sveučilišta
u Zagrebu

Lektor hrvatskog jezika: Petra Sapun Kurtin, prof.
Savarska 11, Zadar
tel.: 098 1672050

Lektor engleskog jezika: Ivana Škarpa Dulčić, prof.
Rudeška cesta 171, Zagreb
tel.: 099 6555671

Rad sadrži: 117 stranica

6 tablica

42 slike

CD

Hvala dragom Bogu koji ima strpljenja sa mnom i upravlja korake moga života u svojoj providnosti.

Hvala mojoj užoj i široj obitelji na iskazanoj žrtvi tijekom moga školovanja.

Hvala mentoru na pomoći, susretljivosti i savjetima.

SADRŽAJ

1. UVOD.....	1
1.1. LEŽIŠTE PROTEZE.....	4
1.2. RESORPCIJA KOSTI I POKROVNE PROTEZE.....	7
1.3. RESORPCIJA KOSTI I IMPLANTATI.....	12
1.4. POKROVNA PROTEZA NA ZUB ILI IMPLANTAT?.....	14
1.5. DA LI FIKSNO ILI MOBILNO?.....	16
1.6. ČIMBENICI POVEZANI S NADOMJESTCIMA U GORNJOJ I DONJOJ ČELJUSTI.....	20
1.6.1. ČIMBENICI POVEZANI S NADOMJESTCIMA U GORNJOJ ČELJUSTI.....	22
1.6.2. ČIMBENICI POVEZANI S NADOMJESTCIMA U DONJOJ ČELJUSTI.....	23
1.7. O POKROVNOJ PROTEZI.....	24
1.8. POKROVNA PROTEZA NA IMPLANTATIMA.....	26
2. SVRHA RADA.....	28
3. VRSTE PRIČVRSTAKA.....	30
3.1. S ČIME SE TRENUTNO RASPOLAŽE?.....	36
3.1.1. DENTSPLY.....	36
3.1.1.1. ASTRA TECH™.....	36
3.1.1.2. ASTRA TECH™ EV.....	38
3.1.1.3. FRIALIT®.....	39

3.1.1.4. ANKYLOS®	40
3.1.1.5. XiVE®	43
3.1.2. STRAUMANN®	46
3.1.3. NOBEL BIO CARE®	51
3.1.4. BIOMET 3i™	52
3.1.5. CAMLOG®	54
3.1.6. BREDENT MEDICAL	56
3.1.7. MIS® IMPLANTS TECHNOLOGIES	59
3.1.8. ZIMMER DENTAL	61
3.1.9. MEDENTIS ICX-templant®	62
3.1.10. DENTIUM	64
3.2. IZBOR PRIČVRSTAKA	66
4. RASPRAVA	69
4.1. USPOREDBA RETENCIJE VEZA	76
4.2. USPOREDBA SAMOSTALNIH I VEZANIH PRIČVRSTAKA NA IMPLANTATIMA	82
5. ZAKLJUČAK	86
6. SAŽETAK	89
7. SUMMARY	91
8. LITERATURA	93
9. ŽIVOTOPIS	116

1. UVOD

Gubitak zubi vrsta je invaliditeta osobe. Gubitak svih zubi uglavnom stvara veliki problem čovjeku. Stvara mu problem ne samo zbog pripreme hrane i komunikacije s drugim ljudima već u novije vrijeme i zbog socijalnog i ekonomskog statusa te ugleda u društvu. Doktorima dentalne medicine stoljećima je izazov nadoknaditi defekte usne šupljine. U današnje vrijeme to se rješava novim mogućnostima koje pružaju implantati kao odraz tehnike i tehnologije koje prate i podupiru. Kako nadoknaditi razliku u obliku, veličini i visini donje i gornje čeljusti?

Protetskom terapijom potpunim protezama želi se bolesniku vratiti normalni govor, prirodni izgled, kao i mogućnost žvakanja hrane. Pokušajem imitiranja prirode nastoji se stvoriti preduvjet uklapanja protetske terapije u biologiju čovjeka. Do rezultata nije uvijek jednako lako doći. Postoji izraz da se proteza nosi "u glavi", tj. u snazi volje osobe da ju može i želi nositi. Ponekad postupno vađenje zubi, a s time i posljedična neujednačena resorpcija alveolarnog grebena, stvara dodatni problem. Bezubo ležište proteze manje je površine negoli ukupna površina parodontalnih ligamenata prirodnih zubi (1). Potpune proteze nadoknađuju meka i tvrda tkiva usne šupljine, ali istovremeno neprirodno opterećuju koštanu strukturu. Njihova loša stabilizacija dodatno ubrzava resorpciju ležišta i nezadovoljstvo bolesnika. Nakon određenog broja godina takvog stanja teško je napraviti novu dobro retiniranu i stabiliziranu potpunu protezu.

Pokrovnim protezama preko očuvanih zubi ili preko implantata dolazi se do optimalnog rješenja za bolesnika. U usporedbi s potpunim (gingivalnim) protezama bolesnici se bolje i brže naviknu na takav rad te imaju bolji osjećaj funkcionalnog jedinstva. Veća je udobnost za bolesnika, zadovoljstvo, stabilnost protetskog rada, bolja oralna higijena i estetski rezultat. Do komplikacija dolazi najčešće zbog gubitka retencije (2). Svaki pričvrstak ima određena svojstva zbog kojih ih doktor dentalne medicine odabire (3). Pacijenti također sudjeluju u odabiru (4,5). Neke činjenice ipak bolje poznaje doktor dentalne medicine koji može sagledati cjelokupnu sliku pojedinačne situacije – od prijenosa naprezanja (6-8) do vijeka trajanja (9), održavanja higijene (10) i mogućnosti podešavanja pričvrstka (11).

Grupa istaknutih znanstvenika i kliničara sastala se 2002. godine na Sveučilištu McGill u Montrealu, Quebec te raspravljala o restorativnim mogućnostima za bezubu donju čeljust utemeljenima na dokazima. Nakon pregleda podataka iz kliničkih ispitivanja i epidemioloških studija predstavljena je temeljna suglasnost da je pokrovna proteza u donjoj čeljusti stabilizirana s dva implantata prvi izbor standardne skrbi za bezubu donju čeljust (12). Kasnije se i u Yorku potvrdilo da je takva procedura najmanje što bi se trebalo ponuditi bezubom pacijentu (13). Za gornju čeljust preporučuju se najmanje četiri implantata (14,15).

1.1. LEŽIŠTE PROTEZE

Alveolarna kost kao ležište proteze tijekom života doživljava svoje promjene. Ona se prirodno gubi uslijed gubitka zubi, parodontnih oboljenja, iatrogenih i drugih trauma te prirodnih involutivnih procesa u starosti. S druge strane, ona se također "umjetnim" zahvatima može i "stvoriti". Nakon vađenja zuba, smanjenje preostalog alveolarnog grebena najbrže se odvija u prvih šest mjeseci, s time da se sporije nastavlja kroz cijeli život, u konačnici rezultirajući gubitkom značajno velike količine strukture čeljusti. Iz toga slijedi da je riječ o jednom kroničnom, progresivnom i nepovratnom procesu. Taj proces je promjenjiv čak i kod iste osobe u različitom vremenu na različitim mjestima usne šupljine. Uzrokovan je anatomskim, protetskim, metaboličkim, sistemskim i funkcionalnim čimbenicima. Sama remodelacija također je neposredno pod utjecajem funkcije mobilne proteze (16).

Nakon vađenja zuba, zaostatna alveolarna kost prolazi razdoblje ubrzane resorpcije kroz otprilike 10 tjedana, nakon čega slijedi sporija ali progresivna resorpcija. Gubitak kosti je izraženiji kod donje čeljusti nego gornje, posebno u postekstrakcijskom razdoblju u prva tri mjeseca. Najveći vertikalni radiografski gubitak u prednjem predjelu gornje čeljusti tijekom prve godine nakon ekstrakcije kreće se između 2 i 4 mm, dok se u donjoj kreće između 4 i 6 mm. U pratećoj studiji bezubih pacijenata od otprilike 2,5 godine, Atwood i Coy pronašli su prosječni godišnji gubitak kosti od 0,4 mm u donjoj čeljusti i 0,1 mm u gornjoj

čeljusti. Bez obzira što su Tallgren i sur. dokumentirali nešto niži godišnji gubitak kosti tijekom 25 godina (0,2 mm u donjoj čeljusti, te 0,05 mm u gornjoj čeljusti), i dalje ostaje taj četverostruki omjer među čeljustima. Ta se razlika u resorpciji među čeljustima pripisuje donjoj čeljusti, čime se stvara manja površina za potporu proteze.

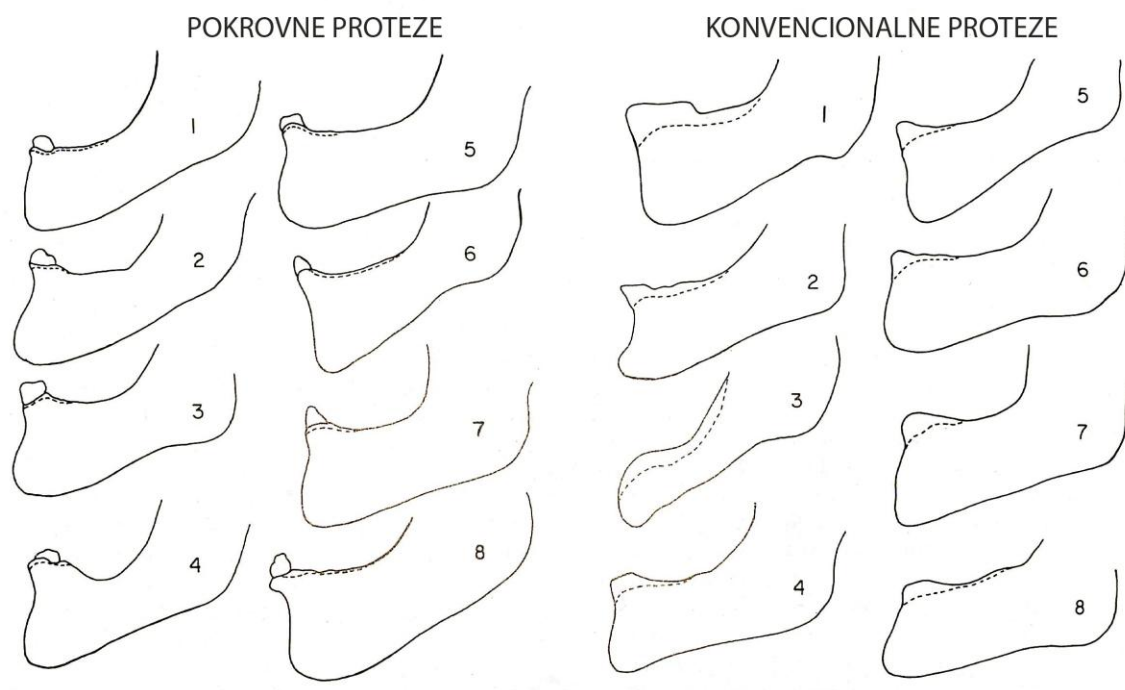
Alveolarnoj kosti u stražnjem dijelu donje čeljusti prijeti nešto veći rizik od resorpcije – tijekom petogodišnjeg razdoblja prosječni vertikalni gubitak u incizalnom predjelu iznosi 1,5 mm, u premolarnom 1,6 mm, a u molarnom 1,6 mm. Može se pretpostaviti da je za to odgovorna razlika u okluzalnim silama između prednjeg područja, gdje se javljaju slabije sile za odgrizanje hrane, nasuprot jačim silama u stražnjem području koje su potrebne za žvakanje hrane. Za gornju čeljust veličina resorpcije je u funkciji veličine nasuprotne ozubljenosti. Pacijenti s većinom svojih zubi u donjoj čeljusti imaju manji gubitak prednjeg zaostatnog grebena u gornjoj čeljusti tijekom pet godina od onih kojima su sačuvani samo prednji donji zubi. To ukazuje da se u prednjem predjelu gornje čeljusti događaju pojačane tlačne sile kada se u donjoj čeljusti nalaze samo prednji zubi. S jednakim statističkim značajem se ponaša pokrovna proteza potpuno ili djelomično poduprta implantatima (17). Međutim, taj fenomen zvan „kombinirani sindrom“ i „prednji hiperfunkcijski sindrom“ tek treba znanstveno potvrditi (18). U situaciji potpunih proteza, smanjena stabilnost donje proteze u usporedbi s prirodnim zubima može stvarati pojačane lateralne sile na gornju potpunu protezu.

Parafunkcijske sile mogu ubrzati gubitak kosti bezubog grebena, a povezane su i s bolnošću sluznice. Značajno veći gubitak kosti nakon jedne godine bio je primijećen u prednjem dijelu donje čeljusti kod onih pacijenata koji su nosili svoje proteze danju i noću, za razliku od onih koji su ih nosili samo danju.

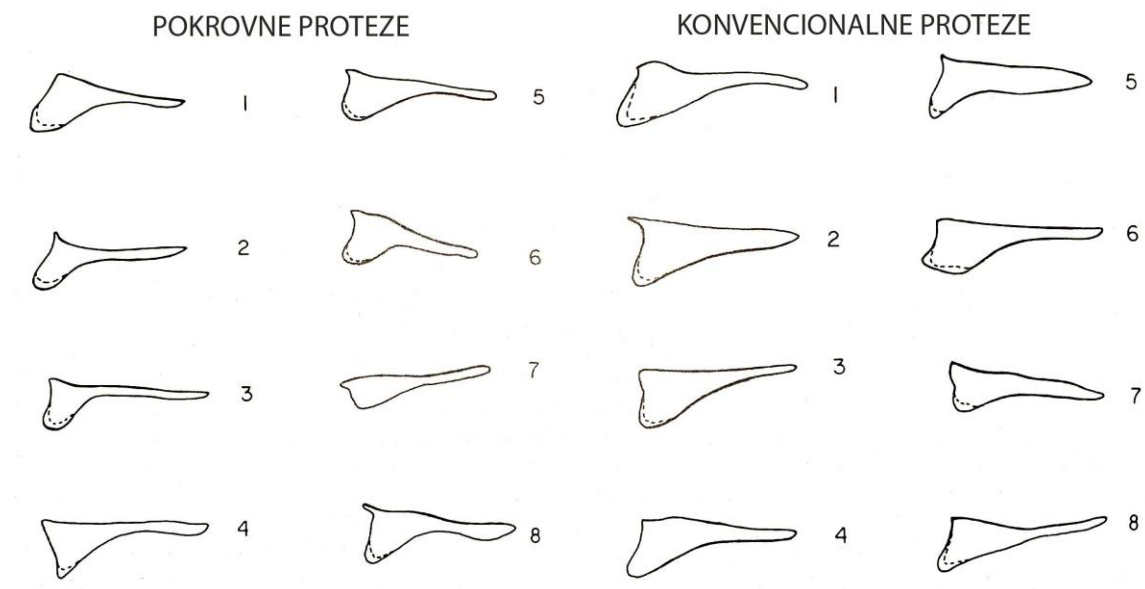
Pacijenti koji imaju veći početni gubitak kosti teže većem gubitku kosti i u budućnosti. Kliničke studije su izvijestile da dobro prilagođena proteza čuva alveolarnu kost, ali longitudinalne studije dovode u pitanje ovo vjerovanje. Campbell je utvrdio da su bezubi pacijenti koji su nosili proteze imali u prosjeku manji zaostatni greben od onih koji nisu nosili proteze. Povećana resorpcija zaostatnog grebena u nosilaca proteza pripisana je pritisku proteze (19). Proteze mogu pomoći sačuvati bukalnu stijenu kosti kad su postavljene odmah nakon vađenja zuba, barem za vrijeme prvih 20 tjedana nakon vađenja, a moguće i do tri godine. Horizontalna dimenzija zaostalog grebena se dakle donekle održava, dok vertikalna podliježe resorpciji bez obzira koliko se brzo nakon vađenja postavi i nosi proteza (20).

1.2. RESORPCIJA KOSTI I POKROVNE PROTEZE

Pokrovne proteze osmišljene su za raspodjelu žvačnog opterećenja između bezubog grebena i nosača. Prenose okluzalne sile na kost preko zuba i parodontnog ligamenta ili implantata. Kratkoročno i dugoročno očuvanje alveolarne kosti dokumentirano je ne samo neposredno oko nosača pokrovne proteze već i prema bezubom grebenu. Usporedbom imedijatne konvencionalne proteze i imedijatne pokrovne proteze ustanovljen je upola manji gubitak kosti (0,9 mm u odnosu na 1,8 mm) u prednjem području donje čeljusti tijekom prve godine u grupi pokrovnih proteza. Iznenadujuće, gubitak kosti također je usporen u stražnjim područjima donje čeljusti. Povećana stabilnost kao rezultat upotrebe pokrovne proteze može ograničiti lateralne sile na zaostatnu kost. Crum i Rooney izmjerili su prosječni vertikalni gubitak kosti prednjeg dijela donje čeljusti od 5,2 mm nakon pet godina imedijatnih konvencionalnih proteza te 0,6 mm kod imedijatnih pokrovnih proteza (Slika 1). Drugačiji rezultati su dobiveni u gornjoj čeljusti gdje se kod konvencionalnih proteza izgubilo 1,7 mm, a kod pokrovnih proteza 1,8 mm kosti (Slika 2). Isto su dobili najveći gubitak kosti od 50% u prvoj godini nakon vađenja zubi (21,22).



Slika 1. Pojedinačno kefalometrijsko praćenje donje čeljusti kod pokrovne i konvencionalne proteze. Točkasta linija pokazuje nivo kosti nakon pet godina. (preuzeto i prilagođeno iz 21)



Slika 2. Pojedinačno kefalometrijsko praćenje gornje čeljusti kod pokrovne i konvencionalne proteze. Točkasta linija pokazuje nivo kosti nakon pet godina. (preuzeto i prilagođeno iz 21)

Zaključuje se da je prema studijama prosječni godišnji gubitak kosti oko implantata koji podupiru pokrovnu protezu pretežito isti kao i u fiksnim radovima poduprtim implantatima, s time da se više kosti gubi u gornjoj čeljusti nego u donjoj. Ta razlika uglavnom je pripisana slabijoj kakvoći kosti gornje čeljusti i povećanoj iritaciji sluznice oko kraćih nadogradnji koje zahtijevaju takve proteze (20).

Neupitno je da prisutnost pokrovne proteza na implantatima može utjecati na gubitak kosti u područjima koji su udaljeni od implantata – uslijed prijenosa opterećenja. Također taj gubitak kosti u stražnjim regijama može rezultirati u

promjeni okluzije i preopterećenju implantata. Prema Jacobsu i sur. gubitak kosti distalno od implantata tijekom 10 godina iznosio je 11% u nosilaca pokrovnih proteza na implantatima, dok je u istom razdoblju kod fiksnih radova nošenih implantatima iznosio svega 4%. Zbog toga treba s oprezom procijeniti kakvu terapiju odabrati kod mlađih pacijenata, bez obzira na njihovu financijsku prednost i nisku stopu neuspjeha (23). Pacijenti s protezama u gornjoj čeljusti izgubili su 4% visine kosti u prednjem dijelu čeljusti ako su u nasuprotnoj čeljusti imali pokrovne proteze poduprte implantatima ili fiksne radove. Kad su nasuprotno imali konvencionalne proteze, gubitak kosti iznosio je 13%. Takva se razlika može objasniti povećanom nestabilnosti konvencionalnih proteza, koja je uzrokovala nepovoljnu raspodjelu opterećenja u gornjoj čeljusti.

Drugi problem, osim gubitka vertikalne dimenzije kosti, predstavlja i horizontalna dimenzija čeljusti. Naime, resorpcija donje čeljusti odvija se u inferioanteriornom smjeru, dok se kod gornje odvija u superioposteriornom smjeru, što za posljedicu ima prebacivanje okluzije iz klase I u klasu III, normokluziju u progeniju. Posljedica tih procesa je naginjanje interalveolarne linije prema lingvalno, što dodatno otežava uspostavljanje pravilnih međučeljusnih odnosa i stabilizaciju. Gubitak zubi mijenja oblik alveolarne kosti u 91% slučajeva (24). Gubitak kosti je također izraženiji kod žena nego kod muškaraca (25).

Uz ovu vertikalnu i anterioposteriornu resorpciju, alveolarni greben se također resorbira i u vestibulo-oralnom smjeru, što smanjuje širinu grebena. Greben koji je inicijalno bio visok, prostran i zvonolik (u vestibulo-oralnoj dimenziji) s

vremenom postaje niska, uska, zdepasta vrsta tvorevine koja više ne izgleda kao greben. Resorpcija se pojačava pritiskom na kost, tako da dugogodišnji nosioci potpunih proteza doživljavaju drastičnija smanjivanja grebenova nego nenosioci proteza. Oni koji nose proteze mogu smanjiti gubitak kosti tako da ostave neke korijene zubi u obliku nosača pokrovnih proteza ili da postave implantate. Razumljivo, da bi se došlo do svih ovih velikih promjena treba proći mnogo godina. Resorpcija može promijeniti greben u neke manje predvidljive oblike, od gljivastih s podminiranim mjestima do tankih i oštrih kao nož, zavisno o mnogim čimbenicima koji utječu na resorpciju (26).

Gubitak kosti je progresivan s gubitkom zubi. S druge strane, prema Wolffovom zakonu, kost se stimulira, ojačava i neprekidno obnavlja izravno pod utjecajem zuba ili implantata. Zubi ili implantati osiguravaju ovu izravnu stimulaciju koja izgrađuje jaču kost uokolo njih (27).

1.3. RESORPCIJA KOSTI I IMPLANTATI

Dokumentiran je gubitak kosti oko implantata posebno za vrijeme razdoblja zacjeljivanja i remodeliranja. Postavljanje samog implantata zahtijeva promjenu koštane topografije. Čak i podizanje mukoperiosta prilikom postave implantata također rezultira koštanom resorpcijom. Okluzalne sile na implantatima, često s prisutnošću mikroflore, vjerojatan su razlog gubitka rubne kosti oko implantata. Raspored sila na implantatima ovisi o konstrukciji proteze. Uočena je poveznica između parafunkcijskih sila i gubitka kosti uz implantat više od 1 mm godišnje. Također veći gubitak rubne kosti zabilježen je kod prednjih implantata u usporedbi sa stražnjima kada podupiru duge stražnje viseće nosače. Gubitak rubne kosti najviše je povezan s lošom oralnom higijenom i pušenjem (20). Albrektsson i Zarb ukazuju da godišnji gubitak rubne kosti ne bi trebao prelaziti 0,2 mm nakon prve godine koštane prilagodbe. Gubitak kosti 1 mm godišnje ukazuje na upalnu aktivnost koju treba prekinuti (28,29). U petnaestogodišnjoj pratećoj studiji gubitak rubne kosti bio je malen - prosječno 0,5 mm tijekom prve godine, a kasnije otprilike 0,05 mm godišnje. S time da je uspješnost implantata nakon 10 i 15 godina bila 98,9% (30). U drugoj dvogodišnjoj studiji kod 50 bezubih čeljusti prosječni gubitak rubne kosti iznosio je 1,7 mm u gornjoj čeljusti i 1,1 mm u donjoj čeljusti. Gubitak kosti bio je veći u čeljustima koje su imale preoperativno manju resorpciju grebena nego u čeljustima koje su imale

umjerenu do uznapredovalu resorpciju. Također je gubitak bio veći u mezijalnije postavljene implantate nego u onih distalnije postavljene (31).

Kod jedne četverogodišnje retrospektivne studije proučavao se gubitak kosti kod opterećenih i neopterećenih ("spavajućih") implantata te povezanih ili nepovezanih implantata. Za opterećene implantate u donjoj čeljusti povezane ravnom prečkom radiografski gubitak kosti iznosio je 0,8 mm za prvu godinu, s kasnijim prosječnim godišnjim gubitkom manjim od 0,1 mm. Za neopterećene implantate 50% manje kosti je izgubljeno. To se objašnjavalo odsutnošću plaka i izostankom upale gingive, odsutnošću opterećenja i posljedične remodelacije rubne kosti, odsutnošću druge kirurške traume prilikom otvaranja te boljom kakvoćom kosti. Čak je došlo i do povišenja visine rubne kosti, ali to se objašnjavalo kortikalizacijom oko opterećenih implantata. Za opterećene ali nepovezane implantate u gornjoj čeljusti gubitak kosti tijekom prvih 6 mjeseci dosegao je 2,0 mm, što bi se moglo objasniti preopterećenjem, pogotovo jer nije bilo dokazane poveznice s drugim parametrima kao što su plak indeks, gingivitis indeks, visina gingive oko nadogradnje ili dužinom implantata. Zaključno, dva nepovezana implantata u gornjoj čeljusti nisu preporučena (32).

1.4. POKROVNA PROTEZA NA ZUB ILI IMPLANTAT?

Zadržani korijeni ispod protezne baze čuvaju alveolarni greben, pružaju bolju senzornu informaciju od sluznice te povećavaju stabilnost proteze. Nadalje, uz upotrebu kapica i preciznih pričvrtnih veza osiguravaju bolju retenciju protezi. Pokrovne proteze su omiljeni način liječenja starijih ljudi kojima je ostalo par zubi jer im je olakšana prilagodba na nošenje proteze. Uz to, terapija pokrovnim protezama s upotrebom implantata je postala popularna među starijim pacijentima koji se teško navikavaju na nošenje potpune proteze. Zanimljivo je da, bez obzira na bolju mogućnost žvakanja nadomjestkom poduprtim implantatima, takva terapija ne jamči bolju ishranjenost starije osobe. Ishranjenost prvih sedam mjeseci nakon izrade novog nadomjeska na implantatima lošija je nego kod onih koji imaju potpune proteze. Malnutricija, kao najčešća dijagnoza starijih osoba, kod onih koji žive kod kuće iznosi 31%, a kod institucionaliziranih i do 83% (33).

Iako se biološka osnova implantata ugrađenog u kost razlikuje od korijena okruženog parodontnim ligamentom, protetski koncept je identičan. Osjetni senzibilitet smanjen je zbog odsustva parodontalnih receptora. Međutim, oralno funkcioniranje s pokrovnim protezama na korijenima usporedivo je s onima na implantatima, i čini se da ne ovisi o prisustvu parodontalnog ligamenta. Usporedba studija pokazuje veću sklonost uspjehu kada su pokrovne proteze podržane implantatima nego korijenima. Ovo osobito vrijedi za pokrovne proteze

u donjoj čeljusti, dok su za implantate u gornjoj čeljusti primijećeni češći neuspjesi s lošom kakvoćom kosti i niskim implantatima (34). U drugim studijama mjereni su parodontalni/periimplantatni parametri koji su pokazali dobru oralnu higijenu na zubima i implantatima, a gubitak rubne kosti bio je podjednak kod zubi i implantata. Tehničke komplikacije i održavanje bilo je značajno veće u prvoj godini, kao i kod zubima poduprtih pokrovnih proteza. Vizualno analogna skala pokazala je slabije rezultate u smislu osjećaja zadovoljstva, mogućnosti govora, udobnosti nošenja i stabilnosti proteza kod onih nošenih zubima. Međutim, početni troškovi proteza nošenih zubima su bili 10% niži nego kod onih nošenih implantatima (35).

1.5. DA LI FIKSNO ILI MOBILNO?

Implantatima poduprta pokrovna proteza alternativa je fiksnoj protetskoj terapiji. Mnogi autori preporučuju da se pacijentima ne obećava fiksna rekonstrukcija dok se ne vidi i prihvati konačna proba u vosku. Naime, kasnija promjena plana terapije nakon što se postave implantati može dovesti do nepravilnog položaja implantata, što bi trebalo izbjegavati (36). Financijski razlozi su često razlog zašto su pokrovne proteze na implantatima češći izbor od fiksnog protetskog rada - potonji zahtijevaju više laboratorijskog vremena i dijelova (broja) implantata te su stoga osjetno skuplji (37). Ipak, troškovnik treba imati u vidu ne samo za vrijeme izrade rada već i za vrijeme održavanja. Pokrovne proteze potencijalno zahtijevaju više održavanja nakon predaje negoli njihovi fiksni pandani (2,38). U tome slučaju moglo bi se dovesti u pitanje da li je ekonomski opravdan izbor pokrovne proteze ukoliko postoji dovoljno kosti za potporu implantata i fiksnog rada. Samim time i pacijent mora biti svjestan da će troškovi održavanja mobilne proteze na implantatima biti veći nego kod fiksnog rada.

Postoje jasna mjerila za izbor pokrovne proteze na implantatima kao što su potpora licu, ispravljanje anomalije prognatije - nesrazmjer u horizontalnim odnosima čeljusti, kada se treba popraviti izgovor tako da se ispravlja palatinalna kontura i spriječi gubitak zraka kroz aproksimalna područja fiksnog rada, visoka linija osmijeha povezana s kratkom usnom i visokim tonusom mišića, tanki biotip sluznice kroz koju može prosijavati tijelo implantata, a i teže

je oblikovati papilu (36,39-41). Za vijcima retiniran fiksni rad na implantatima potrebno je 10 do 12 mm prostora između bezubog grebena i nasuprotne okluzalne ravnine, dok je za pokrovne proteze potrebno 12 do 16 mm (41). Izrada fiksnog rada u situaciji uznapredovale resorpcije (bez opsežne augmentacije) može biti uzrokom izrade pretjerano dugih vestibularno pomaknutih zubi s velikim aproksimalnim prostorima ili vidljivim nadogradnjama koje ulaze u sluznicu. Pošto se ne može odgovarajuće ostvariti potpora licu, govor može biti poremećen, a i estetika ugrožena. Premda se ružičasta keramika može koristiti za prikrivanje vertikalnog razmaka, ona ne može osigurati dostatnu potporu usne i obraza, koja se mora osigurati uz pomoć vestibularnog krila mobilnog rada. Osim toga, radiološka kontrola idealne postave implantata prema protetskoj indikaciji uz kliničku dijagnostiku može isključiti fiksni rad. Iako je za svaku implantološku terapiju potrebno detaljno planiranje položaja implantata kod pokrovnih proteza je to ipak manje kritično nego kod fiksnog implantoprotetskog rada.

Među razlozima izbora pokrovne proteze na implantatima također se nalaze sklonost pacijenta određenoj terapiji, lakši pristup za oralnu higijenu te situacije koje se ne mogu izvesti s fiksnim protetskim radovima - kao npr. ekstremna atrofija, loša kakvoća kosti, nemogućnost postizanja estetskog ishoda - zbog prevelike vidljivosti alveolarnog grebena pri smijehu, kao i preveliki nagib implantata. Nepovoljni omjer duljine umjetne krune (od rubne kosti do okluzalne ravnine) naprama duljini implantata (od rubne kosti do apikalnog vrha

implantata) može također ukazivati na izbor pokrovne proteze, a ne fiksnog implanto-protetskog rada (42).

U kliničkom slučaju na donjoj čeljusti može se fiksni protetski rad na implantatima zamijeniti pokrovnom protezom sa ciljem da se time spriječi nakupljanje hrane i postigne odgovarajuća okluzija s nasuprotnim zubima, posebno stražnjim. Ukoliko je u pitanju nasuprotna proteza, time se pogotovo dobiva na njenoj stabilnosti, a zbog samih proteza i na jednostavnosti održavanja, higijeni i njezi (43). Proteza bi trebala uz sve to omogućiti dovoljan jezični prostor i pacijentovo prihvaćanje, što je ipak lakše izvedivo s fiksnim radom (41).

Održavanje higijene je često zanemarena stavka kod mlađih pacijenata, ali s tim bi se isto trebalo računati kod starijih i manje spretnih ili manje motiviranih pacijenata. Kliničar mora razmišljati kako je teško i nekada nemoguće starijim pacijentima pružiti prikladnu skrb, posebno ako postanu ovisni o pomoći drugih i slabi (7). Takvim pacijentima bolje je predložiti pokrovnju protezu, iako se upala mekih tkiva može dogoditi i kod takvih radova, posebno ako su implantati povezani prečkom (44).

Dobar pregled i točna dijagnoza od velike je važnosti u rješavanju potpune bezubosti i doktori dentalne medicine moraju biti svjesni da u pomaganju pacijentima donose primjerene terapijske odluke. Procjene pacijenata nakon protetskog liječenja bilo fiksnim bilo mobilnim radovima na implantatima ukazuju na njihov jednak utjecaj na stupanj poboljšanja psihičkog blagostanja i

samopoštovanja. Usprkos raširenom mišljenju da će fiksna implanto-protetska terapija pružiti bolju funkciju i zadovoljstvo pacijenata, implantatima poduprta pokrovna proteza može biti prihvaćena kao jednako dobra zamjena ili u određenim indikacijama čak i prikladniji način liječenja (Tablica 1) (37).

Tablica 1. Prednosti pokrovne proteze poduprte implantatima. (preuzeto i prilagođeno iz 14)

Prednosti pokrovne proteze poduprte implantatima

- 1. Spriječava gubitak koštane mase*
- 2. Održava estetiku lica*
- 3. Smanjuje ili uklanja pokrete proteze*
- 4. Stvara ponovljivu okluziju centrične relacije*
- 5. Uklanja trošenje mekih tkiva*
- 6. Poboljšava učinkovitost žvakanja*
- 7. Pojačava okluzalne sile*
- 8. Poboljšava stabilnost proteze*
- 9. Poboljšava retenciju proteze*
- 10. Poboljšava izgovor usporedivo s konvencionalnim protezama*
- 11. Smanjuje ili uklanja veličinu proteze (krila)*
- 12. Iziskuju manje implantata usporedivo s fiksnim radovima*
- 13. Uklanja koštano presađivanje ili implantate s lošom prognozom za fiksne radove*
- 14. Iziskuje manje točno postavljenje implantata usporedivo s fiksnim radovima*
- 15. Poboljšana estetika usporedivo s fiksnim radovima (potpora usni)*
- 16. Poboljšana higijena usporedivo s fiksnim radovima*
- 17. Olakšava praćenje kakvoće implantata*
- 18. Lako se skida i time upravlja noćnim parafunkcijama*
- 19. Lako se popravlja usporedivo s fiksnim radovima*
- 20. Iziskuje kraće termine u ordinaciji, smanjuje laboratorijske troškove, manji broj implantata, što sveukupno smanjuje troškove*

1.6. ČIMBENICI POVEZANI S NADOMJESTCIMA U GORNJOJ I DONJOJ ČELJUSTI

Pacijenti potencijalno trebaju augmentaciju kosti kako bi se osiguralo dostatno kosti za postavu implantata. Ukoliko je opsežna kirurgija kontraindicirana, ideja pokrovne proteze preostaje kao jedina mogućnost. Pacijenti s neuobičajenim odnosima čeljusti imaju mogućnost da se dodatna snaga prenese na slabiju čeljust (45). Sve se to mora uzeti u obzir prilikom planiranja izgleda proteze. Ortognata kirurgija često je idealan postupak, ali je nerealan za mnoge pacijente. Nepovoljni odnosi čeljusti ne smiju biti naglašeni postavljanjem fiksnog nadomjeska u jaču čeljust bez da se na sličan način riješi i slabija čeljust. Stavljanje umjetne kosti koju u nekim situacijama treba djelomično ukloniti prilikom postave implantata dodatno povećava morbiditet koji se može smanjiti indiciranjem pokrovne proteze na manje implantata.

Okluzalni kontakti konačnog fiksnog protetskog nadomjestka su značajno uvjetovani položajem implantata. Prihvatljiva dužina lateralnog ili meziodistalnog nosača za fiksni nadomjestak je ograničena. Rangert i sur. utvrdili su da pravilno planirani fiksni implanto-protetski nadomjestak može imati stražnji viseći nosač dva puta duži od razmaka između dva implantata. Također Rangert i sur. preporučuju da se ograniči lateralni pomak granice okluzalnih kontakata izvan linije implantata za promjer jedne nadogradnje u području kutnjaka i dva promjera nadogradnje u području sjekutića (45). Lateralne okluzalne sile djeluju

sa svojim najvećim savijajućim momentom na vezu implantat-nadogradnja, i to na način da lateralna sila može voditi lomu vijka nadogradnje, bilo zbog prevelikog pritiska bilo zbog loše postavljenog implantata koji se neosovinski opterećuje tijekom normalne funkcije. Konstrukciju nadomjeska koja zahtijeva dugački viseći nosač je bolje napraviti kao pokrovnu protezu koja koristi tkivnu potporu.

Fiksni nadomjestak općenito zahtijeva manji međučeljusni razmak nego pokrovna proteza. Poboljšanja u izgledu nadogradnje smanjuju visinu fiksnog nadomjeska. Pokrovna proteza zahtijeva više prostora za ugrađenu vezu. Kongenitalni i stečeni nedostaci uglavnom zahtijevaju terapiju pokrovnim protezama. Ovi nedostaci iziskuju nadomjestak koji se može skidati zbog čišćenja, pregleda i česte prilagodbe (Tablica 2) (44).

Tablica 2. Nadomjestci u gornjoj i donjoj čeljusti. (preuzeto i prilagođeno iz 44)

Pokrovna proteza	Čimbenik	Most na skidanje
Manje kosti za manje implantata	Količina kosti	Više kosti za više implantata
Jača čeljust	Čeljusni odnos	Slabija čeljust
Manje kirurgije	Prethodno postavljen hidroksiapatit	Više kirurgije
Nije bitno	Viseći nosač	Ograničeno
Zahtijeva više	Međučeljusni prostor	Zahtijeva manje
Glomazni obrisi	Govor	Više zraka prolazi
Indicirano	Kongenitalne i stečene mane	Nije indicirano

1.6.1. ČIMBENICI POVEZANI S NADOMJESTCIMA U GORNJOJ ČELJUSTI

Manje gusta kost u gornjoj čeljusti uglavnom zahtijeva više implantata za podupiranje iste okluzalne površine fiksnog nadomjeska nego po prirodi kvalitetnija kost u donjoj čeljusti. Pacijenti s podražajem na povraćanje najbolje su liječeni s pokrovnom reduciranom protezom. Često je značajan problem prednje estetike u izgledu implantološkog nadomjeska. Kod tankih grebena su se umjesto usnih krila nekada radile skidajuće gingivalne ljuskice. Pokrovne proteze u gornjoj čeljusti dopuštaju izgradnju klasičnih usnih krila, prirodni položaj zuba i potporu usne (Tablica 3) (44).

Tablica 3. Nadomjestci u gornjoj čeljusti. (preuzeto i prilagođeno iz 44)

Pokrovna proteza	Čimbenik	Most na skidanje
Nije bitno	Viseći nosač	Više ograničeno
Više problema	Pretjerani refleks na povraćanje	Manje problema
Manje zahtijevno (ponekad glomazno)	Estetika	Veoma zahtijevno (prostor za čišćenje)

1.6.2. ČIMBENICI POVEZANI S NADOMJESTCIMA U DONJOJ ČELJUSTI

Pacijenti s ograničenom pričvrtnom gingivom će vjerojatno bolje funkcionirati s fiksno-implantološkim nadomjestkom nego s pokrovnom protezom zbog kakvoće nosive sluznice. Pokrovne proteze traže nepomičnu tkivnu potporu da se izbjegnu sile izbacivanja zbog visokih mišićnih hvatišta. Ako se može postaviti dovoljno implantata, onda je bolje razmišljati o potpuno implantološki poduprtom nadomjestku. Pacijenti koji imaju oštar, uzak i osjetljiv greben su pogotovo pogodni za izradu takvog nadomjestka. Ostaviti nadomjestak poviše grebena je jednostavnije i učinkovitije rješenje nego kirurški povećavati greben ili koristiti na pokrovnoj protezi mekano podlaganje. Klasični fiksni nadomjestak u donjoj čeljusti uglavnom ne predstavlja estetsku poteškoću. Pomaci donje usne ne otkrivaju nadogradnje ili prazne prostore među njima. Osim toga, potpora donje usne dovoljna je s fiksnom ili hibridnom vrstom nadomjestka (Tablica 4) (44).

Tablica 4. Nadomjestci u donjoj čeljusti. (preuzeto i prilagođeno iz 44)

Pokrovna proteza	Čimbenik	Most na skidanje
Moguće	Veoma tanka čeljust	Moguće
Više zahtijeva	Ležište proteze	Manje zahtijeva
Pritisak na osjetljiva tkiva	Grebeni oštri kao nož	Izbjegava osjetljiva tkiva
Nema problema	Estetika	Nema problema

1.7. O POKROVNOJ PROTEZI

U prošlosti je vađenje zubi bilo uzdizano kao jednostavno i trajno rješenje problema zdravlja usne šupljine. No kliničko iskustvo i provedena istraživanja pokazala su važnost prisustva zubi za očuvanje alveolarnog grebena, čak i ispod potpunih proteza.

Pokrovna proteza kao mobilni protetski rad iznimno je slična potpunoj protezi. Glavna razlika je da se kod pokrovne osigurava drugačiji oblik prijenosa opterećenja na sluznicu i kost. Takva proteza ima potporu jednog ili više zuba i/ili implantata te ih potpuno prekriva svojom površinom. Cilj je postići da se sila prenosi ne samo na sluznicu ležišta već i na preostale zube ili implantate. U početku su bile namijenjene pacijentima s velikim defektima maksilofacijalne regije kao posljedicama resekcije tumora, kao i onima s posljedicama drugih vrsta trauma te onima s kongenitalnim anomalijama. Vremenom su uočene prednosti takve vrste terapije i počele su se primjenjivati u svakodnevnoj praksi. Kao prednosti su uočene i sporija resorpcija alveolarnog grebena, poboljšana retencija i stabilizacija, posebno u donjoj čeljusti, te bolji pacijentov osjećaj u ustima. Kao nedostatak se može navesti da bi ju se u nekim slučajevima trebalo smatrati prijelaznim rješenjem, preciznost izrade zahtijeva dobru obrazovanost doktora dentalne medicine i dentalnog tehničara te pacijentovu motiviranost i sposobnost održavanja dobre oralne higijene. Najbolje bi ih bilo postaviti u stanjima subtotalne bezubosti kod pacijenata koji imaju jedan do četiri sačuvana

zuba po čeljusti sa sklonosti njihovog gubitka, kod jake resorpcije grebena, u stanjima otežanog nošenja klasičnih proteza (smanjena salivacija, podražaj na povraćanje) te kod pacijenata koji imaju sačuvane zube u nasuprotnoj (najčešće donjoj) čeljusti. Teško se odlučiti za izradu takve proteze mentalno ili fizički hendikepiranim osobama kao i osobama koje nemaju vremena za pretprotetsku pripremu (46,47).

1.8. POKROVNA PROTEZA NA IMPLANTATIMA

S obzirom na prijenos sila razlikuju se tri vrste pokrovnih proteza na implantatima: tkivno poduprta proteza, tkivno-implantološki poduprta proteza i potpuno implantološki poduprta proteza. Kod tkivno poduprte proteze postoje jedna ili dvije zglobne veze (uz iznimku mini implantata kod kojih ih ima više (48)) koje služe samo za retenciju proteze, ali ne i za prijenos sila na implantate pa se sile u funkciji prenose preko baze proteze na sluznicu. Tada je baza proteze maksimalno proširena. Ako se koristi više pričvrsnih elemenata kao jedna prečka ili više od dvije kugle, kod koje više nema osi rotacije i tada pokrovna proteza postaje uglavnom tkivno-implantološki poduprta. Na taj način se manje opterećuje sluznica i najčešće su pričvrсни elementi smješteni u interkaninom području. Potrebna su tri do četiri implantata. Kod potpuno implantološki poduprte proteze potrebna su najmanje četiri implantata koji osiguravaju potpuni prijenos sila na kost i bez opterećivanja osjetljive sluznice. U tim se slučajevima može staviti kruta prečka te tada stražnje funkcijske jedinice leže na visećem nosaču, a smanjena je i baza proteze (tablica 5). Ovdje najčešći problem može biti rasklimavanje implantata (49,50). Bez obzira što je za izradu pokrovne proteze na implantatima potrebno dodatno znanje, vrijeme potrebno za izradu nije statistički značajno drugačije od izrade klasične proteze (51).

Tablica 5. Tehničke mogućnosti mobilnih suprastruktura.

(preuzeto i prilagođeno iz 49)

	Implantatima poduprta proteza		Implantatima retinirana i tkivno poduprta proteza
	Potpuno	Djelomično	
Izgled proteze	<ul style="list-style-type: none"> • Parodontna pokrovna proteza • Metalno skeletirana baza • Ojačana akrilatna baza 		<ul style="list-style-type: none"> • Metalno skeletirana baza • Ojačana akrilatna baza
Skelet/pričvrstci	Prečka sa stražnjim visećim nosačem	<ul style="list-style-type: none"> • Prečka bez stražnjeg visećeg nosača • Samostalni pričvrstci: <ul style="list-style-type: none"> - kugle - magneti - cilindri - ZAAG - teleskopi - drugi 	<ul style="list-style-type: none"> • Ovalna/okrugla prečka bez visećeg nosača • Samostalni pričvrstci: <ul style="list-style-type: none"> - kugle - magneti
Tehnika izrade skeleta/pričvrstka	<ul style="list-style-type: none"> • Lijevana prečka (Au, Ti)-koristeći izgarajuće profile • Laserski zavariva prečka (Au, Ti) -koristeći konfekcijske (izlivenne) profile 	Konfekcijski samostalni pričvrstci (Au, Ti)	<ul style="list-style-type: none"> • Laserski zavariva prečka (konfekcijski izliveni ovalni/okrugli profili) • Konfekcijski samostalni pričvrstci (Au, Ti)
Tehnika izrade sekundarne strukture	Lijevana legura Co-Cr, Au, Ti; metalna podloga		Lijevana legura Co-Cr, Au, Ti; jednostavna mrežasta ili metalna podloga
Tehnika izrade faseta	Akrilat, moguće korištenje zubi za proteze		Zubi za proteze

2. SVRHA RADA

Svrha rada bila je prikazati trenutno dostupne konfekcijske pričvrstne sustave veza implantata i pokrovnih proteza različitih proizvođača te usporediti osobitosti pojedinih vrsta veza.

3. VRSTE PRIČVRSTAKA

Kuglasti pričvrstci financijski su pristupačni, možda zato i u širokoj primjeni, zauzimaju manje prostora pa ih je lako ugraditi u postojeću protezu te osiguravaju lako održavanje higijene. S matricom ne prelaze više od 4 mm, što je pogodno kod snižene dimenzije okluzije. Matrice se ugrađuju u bazu proteze, a može se podesiti i retencijska snaga. Da bi se rasteretio implantat, prilikom ugradnje matrice koristi se pločica debljine 0,3 mm koja osigurava prostor za okomiti pomak. Najčešće se koriste u donjoj čeljusti za pokrovne proteze na dva implantata i ne mogu se kombinirati s ostalim pričvrstcima. Retencija se ovdje odvija u najširem dijelu kugle (ekvatoru). Implantati bi trebali biti najmanje 11 mm dugački, međusobno paralelni i okomiti na alveolarni greben. Na ovaj način je proteza ipak nestabilna jer može rotirati oko ta dva kuglasta elementa, čime je smanjenja ugodnost nošenja i uvećana trauma za kost. U tom slučaju protezu možemo stabilizirati dodavanjem još kojeg implantata čime se dobiva poligonalni raspored opterećenja.

Konfekcijske prečke su među prvima primjenjivane za pričvršćivanje pokrovnih proteza. Prečka je patrica, a metalna ili plastična matrica ugrađuje se u proteznu bazu. Patrica može biti različitog presjeka, što daje različit stupanj slobode kretanja matrice te time u većoj ili manjoj mjeri pridonosi retenciji i stabilizaciji pokrovnih proteza. Prečke međusobno povezuju implantate te time one kraće od 10 mm stabiliziraju i povoljnije raspoređuju sile. Omogućavaju djelomičnu rotaciju i okomiti translacijski pomak protezne baze. One ovalnog presjeka omogućavaju i okomiti pomak i rotaciju, dok one paralelnih stijenki ne

dozvoljavaju rotaciju. Također što su postavljene na više segmenata čeljusti to se bez obzira na presjek smanjuje stupanj slobode kretne matrice. Tako se prema smještaju mogu podijeliti na frontalnu, unilateralnu, bilateralnu prečku u raznim kombinacijama: frontalnu i unilateralnu (triangularna stabilizacija), frontalnu i bilateralnu (poliangularna stabilizacija). Frontalna i unilateralna prečka moraju biti ovalnog presjeka zbog slijeganja terminalnog dijela proteze. Međusobna udaljenost implantata mora biti između 10 i 15 mm. Općenito prečke zahtijevaju veći međučeljusni prostor i više mjesta u bazi proteze. Kod njih može biti otežano održavanje higijene, a također i potpomognuto prebliskom (nepravilnom) postavom prema sluznici mogu uzrokovati hiperplaziju sluznice. Zbog toga treba imati u vidu spretnost pacijenta u održavanju higijene prije negoli mu se predloži terapija koja uključuje prečku. Mogu se povezati implantati koji nisu međusobno paralelni i mora biti vodoravna bez obzira na tijek kosti i sluznice. Ukoliko je nagnuta, stvara nepoželjne kose sile. Matrice odgovaraju određenom profilu prečke i mogu biti jednodijelne ili višedijelne. Plastične matrice imaju različitu retentivnu snagu i predviđene su da se mogu mijenjati.

Magnetni pričvrstci su se pojavili isto kao ideja povezivanja pokrovne proteze i implantata. Za njih se kliničkim iskustvom ne može reći da su dobra zamjena za neki drugi sustav jer imaju samo dobru retenciju. U odnosu na prečke i kuglaste pričvrstke imaju znatno slabiju retenciju jer ravne plohe magnetnih tijela međusobno kližu. Svoju primjenu nalaze češće za gornje pokrovne proteze kod kojih se samim oblikom proteze postiže dobra stabilizacija. Više magnetnih

retencijskih jedinica pružit će i veću stabilnost protezi, ali i veći stres na potporne strukture. Prilikom laboratorijskog rada ne smiju se izlagati visokim temperaturama, koje uzrokuje nepovratan gubitak magnetizma i fizički ih oštećuju, što dovodi do korozije. Ne smeta im neparalelnost implantata nosača i održavanje higijene je lako.

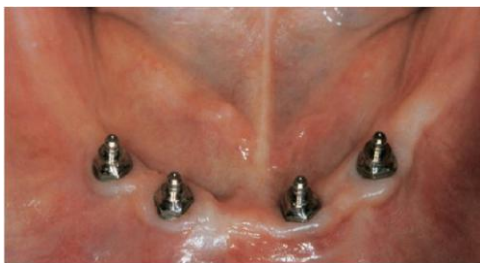Teleskopski pričvrtni sustavi su sustavi dvostrukih krunica s paralelnim ili malo konvergentnim stranicama. Imaju dobru retenciju koju ostvaruju trenjem vanjske i unutarnje krunice, a sekundarnim povezivanjem više implantata osigurava se dobra stabilnost proteze i izrada suprastrukture u obliku mosne konstrukcije. Što se više nosača stavi to se više može smanjiti baza proteze. Bez obzira na kruću retenciju na pojedinom implantatu, ne dolazi do njegovog velikog opterećenja (52). U funkciji pod utjecajem žvačnih sila tijekom vremena dolazi do trošenja materijala i posljedičnog gubitka retencije. To se rješava oblaganjem unutrašnje stijenke vanjske krunice dvokomponentnim (samostvrdnjavajućim) kompozitom. Ovi sustavi dolaze pod različitim nagibnim kutovima pa mogu isparalelizirati neparalelno postavljene implantate nosače. Uz navedene prednosti dobre retencije i stabilizacije također imaju i prednost lakog i jednostavnog održavanja higijene.

Rezilijentni pričvrstci - Lokator[®] su valjkasto - prstenasti pričvrtni elementi koji se u novije vrijeme sve više i češće koriste kod samostalnih nadogradnji zbog niza prednosti. Matrice se nalaze na implantatima, a plastične matrice se ugrađuju u protezu. Matrice mogu imati različite snage retencije, što se

označava različitim bojama. Odličnu retenciju i stabilnost lokatori su preuzeli iz paralelnih postraničnih stijenki teleskopskih sustava. U odnosu na kuglaste pričvrstke čija se retencija odvija samo u njegovom najširem dijelu (ekvatoru), lokator svoju retenciju dobiva iz cijele svoje površine. Odlični su u uvjetima sniženih međučeljusnih odnosa i za potporu donjim pokrovnim protezama, kod kojih svojom relativno malom visinom i širinom u odnosu na druge vrste pričvrstnih sustava ne remete debljinu protetske baze. Time se ne ulazi u pacijentov jezični prostor i ne remeti njegova govorna i žvačna funkcija, a dobiva se i na estetskoj vrijednosti proteze. Od dentalnog tehničara ne zahtijeva dodatne vještine i ima manji gubitak vremena u postavi zubi. Vrlo su pogodni i kod neparalelnih implantata jer svojim matricama mogu otkloniti neparalelnost i do 40°. Prednost im je i što se lako ugrađuju u postojeće proteze. Nisu predviđeni da podnose i prenose opterećenja, već samo da sudjeluju u stabilizaciji i retenciji. Ne mogu se kombinirati s postojećim zubima. Održavanje higijene je lako (53).

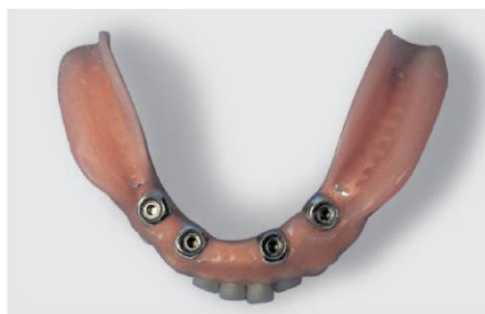Cilindrični pričvrstci omogućavaju, slično kao kod teleskopskih sustava, izradu hibridne protetske suprakonstrukcije pa u periimplantatnom području dio proteze izgleda kao most (Slika 3, 4). Time se smanjuju iritacije sluznice i nakupljanje plaka. Prema potrebi, ostavlja se oblik proteze. Takvim pričvrstcima se može popraviti nepovoljan položaj osi implantata. Mogu se naknadno ugraditi u postojeće proteze, a daju stabilnije ležanje proteze nego kuglični pričvrstci. Kako je navedeno, slični su teleskopskim sustavima jer imaju cilindričnu patricu i

cjevastu matricu pa imaju funkciju dvostruke konfekcijske krunice. Patrica se pričvršćuje na nadogradnje lemljenjem ili laserskim spajanjem, a matrica u protezu. S instrumentima koje dobavlja proizvođač lako se mogu ugraditi, podesiti i izmijeniti (49,52,54,55).



Slika 3. Cilindrični pričvrstci.

(preuzeto iz 54)



Slika 4. Pripadajuća pokrovna proteza.

(preuzeto iz 54)

3.1. S ČIME SE TRENUTNO RASPOLAŽE?

Upisivanjem kombinacija ključnih riječi u internet pretraživače kroz ljeto 2014. godine složena je lista od više prema manje poznatim proizvođačima implantata i njihovih konfekcijskih pričvrstnih rješenja. Korištena zaštićena imena pripadaju njihovim nositeljima.

3.1.1. DENTSPLY

3.1.1.1. ASTRA TECH™

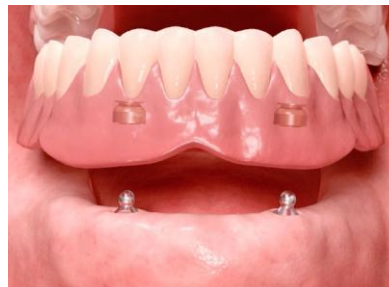Za pokrovne proteze u donjoj čeljusti proizvođač preporučuje minimalno dva povezana ili nepovezana implantata. Nije isti slučaj u gornjoj čeljusti, kod koje su dugoročni rezultati i predvidljivost ovisni o implantološkoj potpori i izgledu proteze. Slični rezultati mogu se dobiti jedino s minimalno četiri povezana implantata.

Kugle kao samostalni pričvrstci na nepovezanim implantatima samo u donjoj čeljusti. Clix® metalno kućište je matrica koja se veže s akrilatom u bazi proteze u koju se postavlja plastični umetak, kojim se postiže željena snaga retencije. Dostupni su u tri različite snage (bijela, žuta, crvena), kojima se omogućava najpovoljnija retencija za svaku pojedinačnu situaciju (Slika 5, 6). Na ovaj način postignuto je minimalno trošenje metalne kuglaste patrice i time uvelike smanjila

potreba za održavanjem. Ovaj pričvrstak omogućuje zglobne i rotacijske kretnje unutar 10°. Izmjena plastičnog umetka brza je i jednostavna.



*Slika 5. Kuglasta patrica
i pripadajuća matrica.
(preuzeto iz 56)*



*Slika 6. Konačan rad.
(preuzeto iz 56)*

Od sustava prečki nude se izliveni profili na koje dolazi ugradbeni retencijski sustav. Metalna kućišta matrica vezana su akrilatom u bazi proteze, i u njih se vrlo lako umeću plastični umetci. Umetci se nude u tri različite snage retencije (bijela, žuta, crvena) koje se mogu birati za svaku pojedinačnu situaciju. Namijenjeni su za vezana protetska rješenja u donjoj ili gornjoj čeljusti i mogu riješiti situacije nagnutih (neparalelnih) implantata do 90°, s obzirom da su nadogradnje stožaste s nagibima od 45° i 20°.

Prema navodu proizvođača, lokatori spadaju u najbolja rješenja za retenciju pokrovne proteze. Omogućavaju dugoročnu stabilnost i jednostavnost upotrebe. S obzirom na nisku visinu, odlično su rješenje za sve pokrovne proteze (Slika 7).

Odlično rješavaju i pitanje nagnutih (neparalelnih) implantata do 40°. Nepovezani lokatori preporučuju se isključivo za donju čeljust. Napravljeni su da se samoporavnaju (56).



Slika 7. Lokator sustav. (preuzeto iz 56)

3.1.1.2. ASTRA TECH™ EV

Kod ovog sustava kugla se kao patrica pričvršćuje na implantat, a matrica je Dalbo® Plus TE osnovna verzija koja se pričvršćuje u bazu proteze. Željena retencija postiže se podesivim Dalbo® Plus Lamelarnim E umetkom koji se postavlja u matricu. Umetak je napravljen sa ciljem da se smanji trošenje same kugle i potreba održavanja. Izmjena umetka je moguća s Dalbo® Plus odvijačem/aktivatorom (Slika 8).



Slika 8. Dalbo® Plus Lamelarni E umetak s pripadajućim Dalbo® Plus odvijačem/aktivatorom. (preuzeto iz 56)

U kombinaciji s prečkama može se upotrijebiti Uni nadogradnja EV koja je stožastog oblika od 33° i ima M1,8 mm vijak. Omogućuje rješavanje neparalelnih implantata do 66°. Nadogradnja je dostupna za sva sučelja spoja s implantatom. Na raspolaganju je i OD zlatni cilindar.

Lokator™ EV nadogradnja drugačija je po izgledu, ali ima istu namjenu kao i kod klasičnoga Astra Tech™ sustava (56).

3.1.1.3. FRIALIT®

FRIADENT® kugla se kao patrica uvija u implantat, a na nju se postavlja zlatna matrica. Pričvrtni sustav je dobar za pričvršćivanje pokrovne proteze u donjoj čeljusti. Ima jednostavan protokol s mogućnošću pričvršćivanja u ordinaciji. Matrica i patrica iste su za sve promjere implantata. Razlika je u umetku koji se postavlja između kugle i implantata, a on je određen visinom gingive i širinom implantata. Postoji u tri ili četiri različita promjera u kombinaciji sa četiri različite

visine gingive. Za pojačavanje (aktiviranje) ili smanjivanje (deaktiviranje) snage retencije matrice postoje posebni instrumenti.

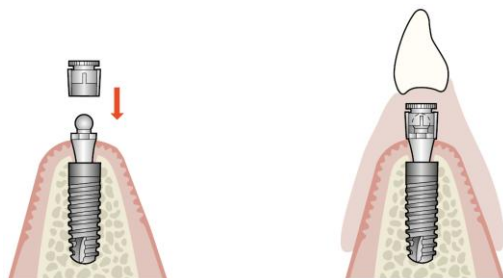Lokator postoji u četiri različita promjera s kombinacijom od pet različitih visina gingive i sedam različitih retencijskih umetaka. Napravljeni su tako da se samoporavnaju za jednostavno učvršćivanje u ustima. S njegovom malom visinom dobiva se više prostora za umetanje proteze i izradu ostalih dijelova proteze. Dopušta otklon implantata do 40°. Izdržljivost i značajno manje trošenje dobilo se umetcima koji se mogu okretati u metalnoj matrici.

FRIADENT[®] MP konfekcijska prečka dostupna je u zlatu i titanu, u sastavnicama (nosač, vijak i sama prečka) koje se međusobno leme. Titanova se prečka laserski zavariva, a zlatna se lemi (56).

3.1.1.4. ANKYLOS[®]

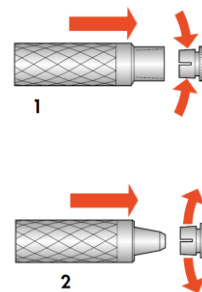
Kugla odnosno u ovom sustavu zvani kopčasti pričvrstak na konusnoj vezi s implantatom je prikladna za pokrovne proteze u donjoj čeljusti na dva implantata postavljena u mentalom području. Stabiliziraju protezu, ali dozvoljavaju kretnje rotacije i translacije. Patrica se uvija u implantat, a matrica se učvršćuje u bazu proteze (Slika 9). Prednost im je što ne zadiru u jezični prostor. Kad bi matrica bila napravljena od titanove legure kao i patrica, drastično bi se smanjio vijek trajanja takvog pričvrstka. Zbog toga je matrica napravljena od plemenite legure Permadora[®]. Retencija koja se dobiva trenjem lamela matrice s kuglastom

patricom može se podešavati instrumentima za aktivaciju ili deaktivaciju (Slika 10). Mogu se postavljati u ordinaciji ili u laboratoriju. Promjer kuglaste patrice je 2,7 mm, a raspoloživi su u visinama gingive od 1,5 mm do 4,5 mm.



Slika 9. Kopčasti pričvrstak.

(preuzeto iz 56)



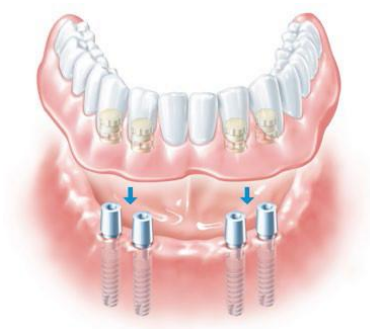Slika 10. Podešavanje retencije

pričvrstka. (preuzeto iz 56)

Lokator[®] nadogradnje omogućuju izradu pokrovnih proteza na dva implantata. Samoporavnajući mehanizam omogućuje im jednostavno učvršćivanje u ustima jednostavnim škljocajem, čak i kod osoba s ograničenim motoričkim mogućnostima. Višestrukim mogućnostima izbora retencijskih umetaka (7 vrsta umetaka) omogućuje se pojedinačno oblikovanje retencije proteze i ispravljanje nagnutosti implantata do 40°. Manje trošenje retencijskog umetka postignuto je zbog mogućnosti okretanja u metalnoj kapici. Lokator nadogradnje postoji za gingivu visine od 2 mm do 6 mm.

Sastavnice koje se koriste kod radova s prečkama su Balance Base nadogradnje C/ s po potrebi za nagnute nadogradnje od 15° i 30° SmartFix™ postupkom spajanja. Prečka se pričvrsti vijkom na navedene nadogradnje.

Konfekcijski teleskopski sustav SynCone[®] C/ s konicitetom od 5° omogućava izradu brzih i isplativih pokrovnih proteza neposredno opteretivih na četiri implantata postavljena u mentalnom području (Slika 11). Za naknadne nadomjestke mogu poslužiti kao konfekcijske retencijske osnove za pokrovne proteze u donjoj i gornjoj čeljusti. S obzirom da se kod neposrednog opterećenja implantata vezanje retencijskih kapica izvodi u ustima, osigurava se pasivno ležanje proteze bez napetosti. U toj situaciji se upotrebljavaju kapice s retencijama za sigurnije vezanje u akrilatu. Kod izrade naknadne pokrovne proteze s metalnom osnovom upotrebljavaju se kapice bez retencija. Za naknadne nadomjestke nije bitan broj implantata. Moguće je napraviti protezu sa smanjenom (reduciranom) bazom. Dostupni su dodatni koniciteti od 7,5° za lakše poravnavanje u donjoj čeljusti te 22,5° i 30° za gornju čeljust u svim raspoloživim visinama gingive (1,5 mm do 4,5 mm). S ovakvim nadogradnjama olakšano je održavanje higijene (Tablica 6) (56).



Slika 11. Neposredno opterećenje SynCone[®] sustavom. (preuzeto iz 56)

Tablica 6. Usporedba mobilnih protetskih mogućnosti pričvršćivanja.

(preuzeto i prilagođeno iz 57)

	Prečka	Kopčasti pričvrstak	Lokator	SynCone
Higijenske mogućnosti	složeno	jednostavno	jednostavno	jednostavno
Načelo sidrenja	trenje putem raznih matrica	metalna matrica na metalnoj kugli	izmjenjiva plastična matrica na titanovoj patrici	konfekcijski konus na konfekcijskoj nadogradnji
Aktivacija retencijskih članova	ograničena	ograničena	nije moguća	nije potrebna kao gotovo bez trošenja
Zamjena retencijskih članova	od složene do jednostavne – ovisno o izgledu	složeno	vrlo jednostavno	nije potrebna kao gotovo bez trošenja
Mogućnost ispravljanja nagnutih implantata	složeno	blaga razilaženja moguća	lako moguće	lako moguće

3.1.1.5. XiVE®

Kuglasti pričvrstak za XiVE S sustav koristi sastavnice FRIADENT® sustava. Kugla se kao patrica uvija u implantat, a na nju se postavlja zlatna matrica. Pričvrtni sustav je dobar za pričvršćivanje pokrovne proteze u donjoj čeljusti. Ima jednostavan protokol s mogućnošću pričvršćivanja u ordinaciji. Matrica i patrica su iste za sve promjere implantata. Razlika je u umetku koji se postavlja između kugle i implantata, a on je određen visinom gingive i širinom implantata. Postoje za tri ili četiri različite visine gingive (Slika 12). Za pojačavanje

(aktiviranje) ili smanjivanje (deaktiviranje) snage retencije matrice postoje posebni instrumenti. Kod XiVE TG pričvrstka postoji samo jedna kugla za tri različita promjera implantata.



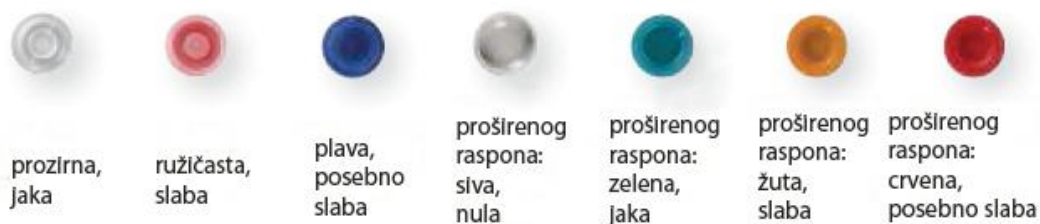Slika 12. Primjer XiVE S kuglastog pričvrsnog sustava. (preuzeto iz 56)

XiVE Lokator[®] jednostavno omogućuje točan dosjed pokrovnih proteza u gornjoj i donjoj čeljusti čak i kod osoba s ograničenim motoričkim mogućnostima. Imaju smanjeni okluzalni volumen i mogu ispraviti neparalelnost implantata do 40°. Kod starijih osoba značajan je uspjeh napraviti jednostavno i sigurno učvršćivanje implantatima poduprte proteze. Patrica je učvršćena u implantat, a matrica u bazi proteze. Patrice postoje za pet različitih visina gingive za svaki promjer implantata (Slika 13), a u matrice se može umetnuti sedam različitih retencijskih plastičnih umetaka za individualno podešavanje snage retencije (Slika 14). Trošenje je izrazito smanjeno zahvaljujući mogućnosti okretanja umetka u matrici.



Slika 13. Primjer XiVE S različitih visina lokator pričvrtnog sustava.

(preuzeto iz 56)



Slika 14. Različiti retencijski umetci za XiVE S lokator pričvrtni sustav.


(preuzeto i prilagođeno iz 56)

Za izradu prečke kod XiVE S implantata koriste se FRIADENT MP nadogradnje i vijci. Ovisno o promjeru implantata može se birati između četiri i pet različitih visina gingive. Također se može koristiti SmartFix™ sustav spajanja nagnutih implantata i nadogradnji kod izbora neposrednog opterećenja i izrade protetskih nadomjestaka na prečku u gornjoj i donjoj čeljusti. Neposredno opterećenje je moguće kod minimalno četiri implantata. Postoje pod kutom od 15° ili 30° u tri ili dvije različite visine gingive. Time se može nadomjestiti otklon implantata i do 45°. Na nadogradnje se vežu zlatne ili titanove kapice i okrugle zlatne ili titanove

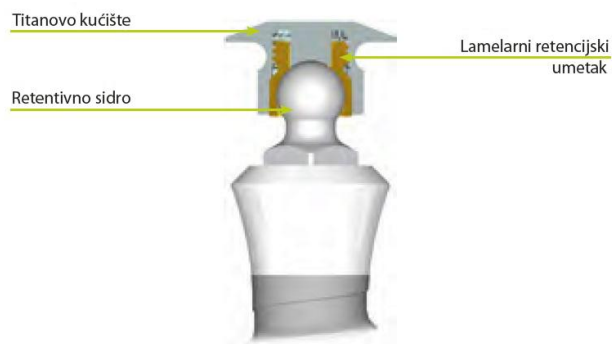
konfekcijske prečke dostupne u dimenziji od 50 mm. Zlatne prečke se leme, a titanove se laserski zavarivaju (56).

3.1.2. STRAUMANN®

Kuglasti pričvrstak se kod ovog proizvođača naziva retencijska nadogradnja za sidrenje (Slika 15). U bazu proteze postavlja se eliptična matrica koja nosi zlatni lamelarni retencijski umetak (Slika 16). Za razliku od navedenog umetka, kojemu se može podešavati snaga retencije, postoji titanova matrica s predodređenom snagom retencije dobivena retencijskom oprugom. Ukoliko se snaga izgubi, moguće je zamijeniti oprugu. Samo jedan instrument je potreban za aktivaciju, deaktivaciju i vađenje lamelarnog retencijskog umetka (Slika 17), a isto tako i za zamjenu opruge.



Slika 15. Potrebno je osigurati međusobnu paralelnost implantata i okomitost na okluzalnu ravninu da bi se dobila tangencijalna os rotacije. (preuzeto iz 58)



Slika 16. Matrica i retencijski umetak u funkciji. (preuzeto i prilagođeno iz 58)

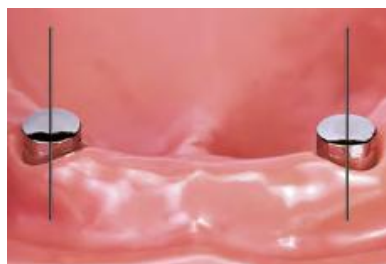

Slika 17. Instrument za aktivaciju, deaktivaciju i vađenje lamelnog retencijskog umetka. (preuzeto iz 58)

Kod lokator sustava postoji na svaki promjer implantata nadogradnja za šest različitih visina gingive (1 mm do 6 mm), s iznimkom nadogradnje za najširi implantat, kod kojeg je dostupna za pet različitih visina gingive. Kako bi se individualno izabrala retencijska snaga, na raspolaganju stoji sedam plastičnih umetaka kojima se može ispraviti međusobna nagnutost implantata do 40° te snaga držanja je od 0 kg do 2,27 kg po nadogradnji. Dugoročni rezultati dobiveni su visokom otpornošću na trošenje sastavnica. Isključivo za upotrebu na

endosealnim implantatima u gornjoj i donjoj čeljusti. Samoporavnajući mehanizam omogućuje lakši dosjed proteze.

Magnetnim sidrištima (TITANMAGNETICS®) prednost je što su iznimno jednostavni za rukovanje i čišćenje te su zato pogodni za motorički slabije starije pacijente. Preraspoređuju smične sile te prenose okomito osovinski žvačne sile s proteze na implantate (Slika 18). Proizvođač daje upute i upozorenja o postupanju s magnetnim pričvrstcima. Postoji samo jedna magnetna nadogradnja visine 3,25 mm i promjera 4,8 mm (Slika 19).



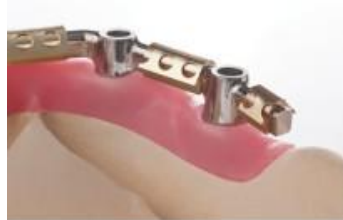Slika 18. Potrebno je osigurati međusobnu paralelnost implantata i okomitost na okluzalnu ravninu da bi se dobila tangencijalna os rotacije. (preuzeto iz 58)



Slika 19. Magnetna nadogradnja. (preuzeto iz 58)

Za prečke proizvođač nudi sastavnice za povezivanje. Jednokomadne nadogradnje se nude sa stožastim nagibom od 15°, što omogućava prilagođavanje razilaženju smjera implantata do 30°, dok višedijelne nadogradnje imaju svoj stožasti nagib od 30° i malu okluzalnu visinu u

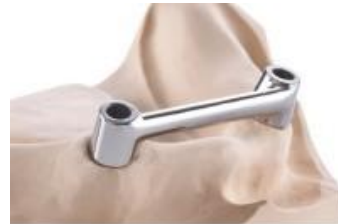kombinaciji s tri visine gingive, što im pruža još veću prilagodljivost. Za prečke od zlata uz kapicu i vijak nudi se Dolder[®] prečka jajolikog presječnog oblika u mini i običnoj inačici, Dolder[®] prečka "U" presječnog oblika, okrugla prečka od 1,8 mm promjera, MP-Clip[®] prečka od 1,8 mm promjera te Ackermann[®] prečka od 1,9 mm promjera. Dolder[®] prečke su jednake dužine, a razlika je u visini, pri čemu je mini visoka 2,3 mm, obična 3,0 mm, i uz njih idu odgovarajuće matrice s odstojnikom (Slika 20-24). Od instrumenata postoje trodjeljni aktivator te posebni deaktivator za mini i deaktivator za običnu inačicu. Za prečke od titana koje se laserski zavaruju nude se istovjetne sastavnice (Slika 25). Dodatno tome postoje gotove titanove matrice te konfekcijska plastična inačica prečke i kapice koje se mogu izliti.



Slika 20. Dolder[®] "U" prečka

(obična i mini inačica).

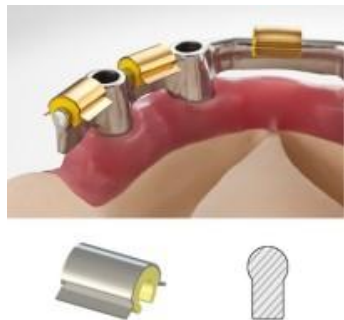(preuzeto iz 59)



Slika 21. Dolder[®] jajolika prečka

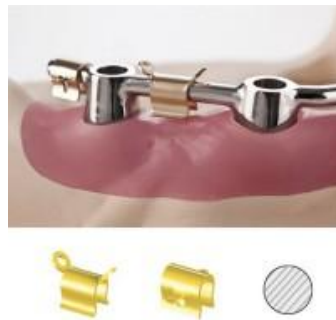(obična i mini inačica).

(preuzeto iz 59)



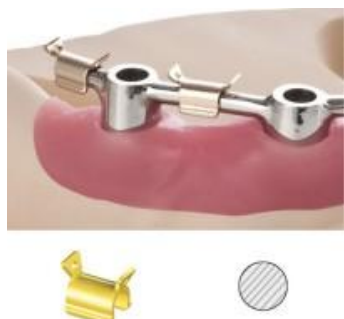Slika 22. MP-Clip® prečka.

(preuzeto iz 59)



Slika 23. Ackermann® prečka.

(preuzeto iz 59)



Slika 24. Okrugla prečka.

(preuzeto iz 59)



Slika 25. Konfekcijske titanove sastavnice

koje se laserski zavaruju. (preuzeto iz 58)

Jedna posebna vrsta pričvrstka koji bi mogao biti sličan cilindričnom pričvrstku je SFI-Sidro®. Odlikuje ga mogućnost ispravljanja razilaženja implantata do 60° te zvjezdasti prihvat matrice, koja mu pruža dobru postojanost i izdržljivost (Slika 26). Posebnost mu je u tome što se u njega posebnim nastavkom ubrizgava cement i on je taj koji drži nagib sidra koji mu je određen - u pravom smislu slobodan izbor nagiba. Postoje za pet različitih visina gingive (1 mm do 5 mm).

Ima pet različitih umetaka za postizanje različitih stupnjeva snage retencije. Dobar je za estetski zahtijevne situacije zbog svoje male dimenzije - visine 2,5 mm i promjera 5,3 mm. Pacijentima je lako održavanje higijene samog pričvrstka (58).



Slika 26. SFI-Sidro® odlikuje ispravljanje razilaženja implantata do 60°.

(preuzeto iz 58)

3.1.3. NOBEL BIO CARE®

Kuglasti pričvrstak je prema navodu proizvođača odlično rješenje za međusobno neparalelne implantate - dozvoljava neparalelnost do 30°. Zlatnom umetku u kapici matrice može se prilagođavati snaga retencije. Postoje za različite vrste visine gingive (od 1 mm do 5 mm), ali ne za svaku vrstu spoja s implantatom.


Lokator® nadogradnje omogućuju upotrebu više jedinica za nošenje pokrovne proteze. Postoje u više različitih visina prema visinama gingive, čak od 0 mm do 6 mm, ali one niže od 2 mm nemaju za svaku vrstu spoja s implantatom. Imaju

šest plastičnih umetaka za postizanje individualnih snaga retencije i ispravljanja međusobne nagnutosti implantata do 40°.

Za izradu prečki nude dvodijelne nadogradnje koje se lemljenjem spajaju sa samom prečkom. Imaju samo dvije različite visine, a i samo za zlatnu inačicu prečki (60).

3.1.4. BIOMET 3i™

Kuglasti pričvrstci zovu se Dal-Ro i O-prsten (Slika 27). Koriste se za tkivno poduprte pokrovne proteze na dva do četiri implantata. Najmanji međugrebenki prostor koji je potreban za Dal-Ro pričvrstak je 5 mm, za O-prsten je 7 mm, a podnose najvišu visinu gingive od 6 mm. Preporučuju se za paralelne implantate (za neparalelne implantate postoje lijevane inačice ovog pričvrstka). Snaga retencije Dal-Ro pričvrstka može se podešavati između 250-1000 grama uvijanjem (izmjenjive) zlatne matrice u kapicu, a O-prsten ima predodređenu snagu retencije crnog prstena od 850 grama.

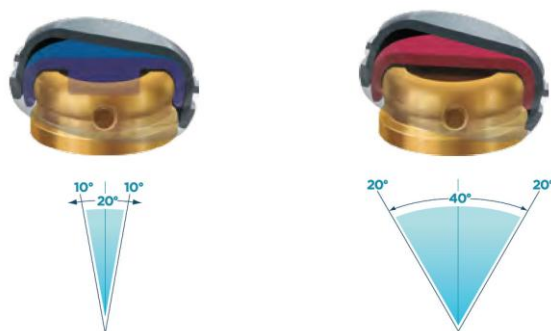


*Slika 27. Radiološka kontrola dosjeda nadogradnje kuglastog pričvrstka.
(preuzeto i prilagođeno iz 61)*

Lokator[®] sustav nude na implantatu uskog promjera i običnog promjera. Prema proizvođaču savršeni su za retenciju pokrovne proteze. Otporni su na trošenje i imaju zadovoljavajuću retenciju i do 56000 funkcijskih ciklusa. Mogu biti visoki 3,17 mm što je 1,68 mm niže od drugih dostupnih nadogradnji (prema navodu proizvođača) (62) i time je riješen problem smanjenog međugrebenkog prostora (dovoljno je da iznosi najmanje 4 mm) (61) i teškog umetanja proteze. Dostupni su u visinama patrice od 1 do 6 mm. Mogu ispraviti nagnutost implantata do 40° (Slika 28). Imaju pet izmjenjivih plastičnih umetaka snage retencije 680 do 2250 grama (61).

Sustav na implantatu uskog promjera ima prednost kod uskih grebena te kod postavljanja implantata bez dizanja režnja. Cijeli sustav takvog lokatora i implantata je skraćeno nazvan LODI. Visina same patrice može biti 2,5 ili 4 mm, na implantatima od 2,4 ili 2,9 mm širine i 10, 12 ili 14 mm visine. Također se

može ispraviti nagnutost implantata do 40°. Imaju sedam plastičnih umetaka za izbor snage retencije od 0 do 2268 grama.



Slika 28. Mogućnosti ispravljanja nagnutosti implantata je postignuto samom matricom. (preuzeto iz 61)

Kod prečki se nude nosači na kojima se rade individualne prečke. Najmanji prostor potreban za izradu takvih prečki je 9-11 mm te najveći kut neparalelnosti do 30° (61,63).

3.1.5. CAMLOG®

Za kuglaste pričvrstke proizvođač postavlja više ograničenja: da postoji paran broj implantata po čeljusti (dva do četiri), da budu pravilno postavljeni te time omogućavaju pokrete proteze u više ravnina, da ne budu u kombinaciji s ostalim retencijskim sustavima i da je međusobna nagnutost implantata manja od 10°. Dostupni su za implantate promjera od 3,3 do 5 mm u visinama gingive od 1,5

do 4,5 mm, s time da je za najuži implantat najveća visina gingive 3 mm. Zaravan pričvrstka mora biti 1 mm iznad ruba gingive. Matrica za ovaj pričvrstak je CM Dalbo®-Plus, u kojoj se nalazi lamelarni retencijski umetak. Lamelarni umetak ima svoj odvijač/aktivator kojim se može podešavati snaga retencije od tvornički postavljenih 200 grama do najviše 1200 grama.

Lokator® sustav postoji za implantate od 3,3 mm do 5 mm. Omogućuje ispravljanje nagnutosti implantata do 20° po implantatu, osim za najuže implantate za koje imaju tu mogućnost do 10°. Također za te najuže implantate imaju visine gingive od 1 do 4 mm, a za ostale širine implantata od 1 do 5 mm. Sama visina patrice je sveukupno visoka toliko da se na visinu gingive doda još 1,52 mm funkcijskog dijela. Funkcijski dio mora biti 1,5 mm iznad gingive. Retencijskih umetaka za matrice ima sedam za različite snage retencije i za ispravljanje različitih kutova nagnutosti implantata (Slika 29).



Slika 29. Alat za lokator sustav. (preuzeto iz 64)

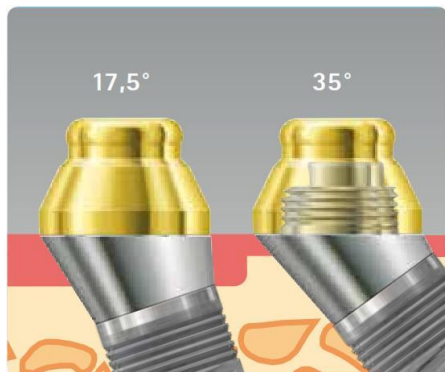
Kod prečki proizvođač nudi mogućnost izrade istih od titana ili zlata. Titanove za lasersko varenje, a zlatne za lemljenje. Nadogradnje postoje za promjere implantata od 3,3 mm do 5 mm u različitim visinama gingive od 0,5 mm (CONELOG® od 1 mm) do 4 mm, osim za najuži implantat, kod kojeg ima do 2

mm visine (CONOLOG[®] do 2,5 mm). Zaravan nadogradnje mora biti 0,5 mm iznad ruba gingive. Osnovna kapica koja ide na nadogradnju je visoka 5,3 mm. Kod nagnutih implantata postoje posebne Vario SR nadogradnje s nagibima od 20° ili 30° s kopicama visokim 6 mm, od titana za lasersko zavarivanje (64).

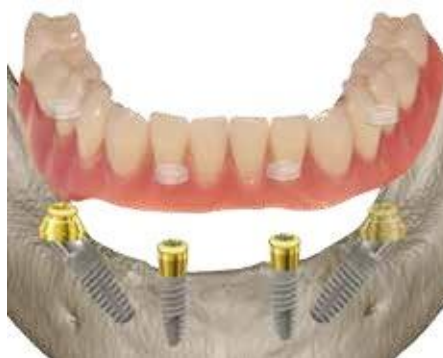3.1.6. BREDEDENT MEDICAL

Kod kuglastih pričvrstaka postoji zlatna matrica (s pripadajućim aktivatorom i deaktivatorom) i matrica s O-prstenom. Same patrice postoje za visinu gingive od 0 mm do 4 mm i to na način da se nastavak za oblikovanje gingive iskoristi kao osnova patrice te se time ne narušava tijekom zarastanja gingive. Također postoje kuglasti pričvrstci na jednodijelnim mini implantatima (miniSKY).

Lokator[®] sustav pričvršćivanja ima prednost svoje male strukturalne visine. Postoje za tri visine gingive od 2 do 6 mm, te za nagib implantata do 20°. Navedeno ispravljanje nagnutosti implantata se postiže samim plastičnim retencijskim umetkom, dok za dodatno nagnute implantate postoji lokatorska osnova pod kutem od 17,5° i 35°, koja omogućuje puno veće raspone ispravljanja nagnutosti (Slika 30, 31). Plastični umetci matrica postoje za šest snaga retencije. Također postoje lokator pričvrstci na višedijelnim mini implantatima (miniSKY).

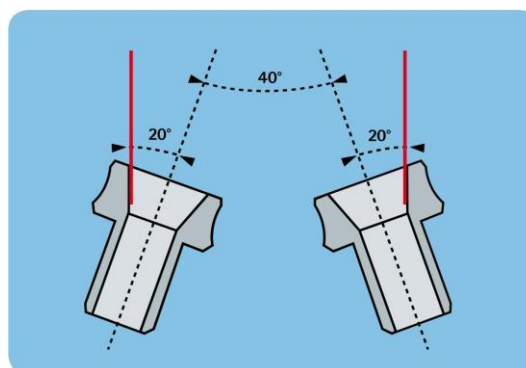


Slika 30. Lokatorska nadogradnja pod kutem. (preuzeto iz 65)



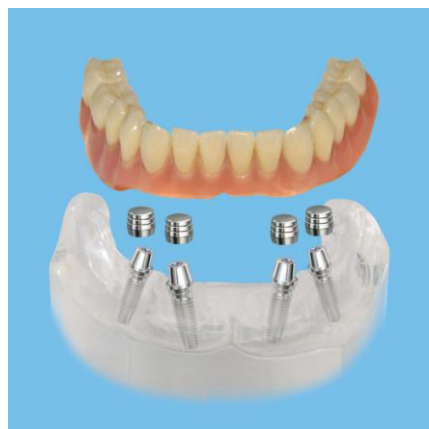Slika 31. Primjer upotrebe lokatorske nadogradnje pod kutem. (preuzeto iz 65)

Za prečke postoje nadogradnje visine 5 mm koje se uključuju u izradu same prečke. Prednost im je što se nastavljaju na nastavak za oblikovanje gingive te se time ne remeti tijekom zarastanja gingive. S njima se može ispraviti međusobna nagnutost implantata do 40° i postoje za visine gingive od 2 do 6 mm (Slika 32).

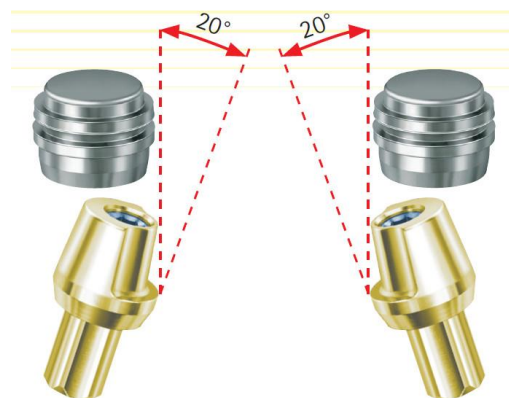


Slika 32. Mogućnost ispravljanja nagnutosti implantata nadogradnjom za prečke. (preuzeto iz 65)

Kao konfekcijski teleskopski sustav proizvođač je osmislio Smiling-Cone (Slika 33). Ispravlja međusobnu nagnutost implantata do 40° (Slika 34). Dostupan je u dvije visine gingive, od 2 i 4 mm. Pacijentima je omogućena udobnost fiksnog protetskog rada, kao i učinkovita higijena. Matrice se adhezijski vežu u ustima za metalnu konstrukciju individualno napravljenu u laboratoriju. Čak postoji mogućnost uključivanja i prirodnih zuba. Same patrice su na visinu gingive još dodatno visoke 3,6 mm. Potrebno je imati najmanje četiri Smiling-Conea u donjoj čeljusti i šest u gornjoj čeljusti (65).



Slika 33. Primjer upotrebe Smiling-Cone pričvrstka. (preuzeto iz 65)



Slika 34. Mogućnost ispravljanja nagnutosti. (preuzeto iz 65)

3.1.7. MIS[®] IMPLANTS TECHNOLOGIES

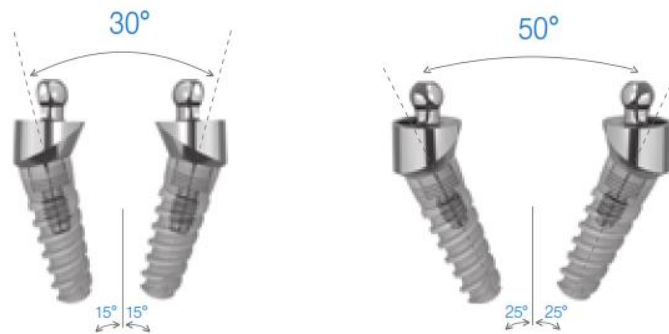
Vrlo slično lokator sustavima pričvršćivanja, ovaj proizvođač ima svoj sustav pod nazivom OT Equator. Matrica ide u bazu proteze i drži u sebi plastični retencijski umetak koji se može birati između četiri različite snage retencije (0,6 - 2,7 kg). Patrica je na implantatu i postoji za visine gingive od 1 mm do 5 mm, na koji se još nadoda 1,7 mm funkcijskog dijela (kod širokih implantata 1,9 mm). Mogu ispraviti međusobnu nagnutost implantata do 30° (Slika 35). Od originalnih lokatora postoje za visine gingive od 0 do 6 mm, na koji se još mora nadodati 1,78 mm funkcijskog dijela. Matrica ima pet retencijskih umetaka koji se mogu birati prema mogućnosti ispravljanja nagnutosti implantata od 0° do 20° i snage retencije od 0,68 kg do 2,27 kg.



Slika 35. Najveća mogućnost ispravljanja nagnutosti implantata OT Equatora.

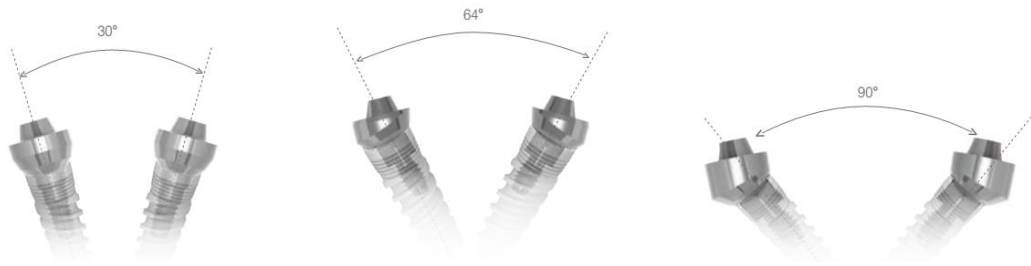
(preuzeto iz 66)

Kuglasti pričvrstak postoji na užim platformama za tri visine gingive od 2 do 4 mm, na koji još ide 2,6 plus 0,55 mm funkcijskog dijela (na standardnim i širokim platformama još 2,6 mm). Na standardnim i širokim platformama postoje još i za visine gingive od 1 do 5 mm, ali pod kutovima od 15° i 25° postoje samo na standardnim platformama. Ove pod kutovima ispravljaju međusobnu nagnutost implantata od 30° i 50° (Slika 36). Postoje zlatne i titanove matrice s izmjenjivim plastičnim ili mekoplastičnim umetkom i mekanom ili standardnom oprugom.



Slika 36. Mogućnost ispravljanja nagnutosti implantata kuglastim pričvrstkom. (preuzeto iz 66)

Za prečke postoje nadogradnje (Multi-Unit) za četiri različite visine gingive od 1 mm do 4 mm te pod kutovima od 17° i 30° na koje ide zlatna kapica. Ovdje postoje mogućnosti ispravljanja nagnutosti: ravne nadogradnje podnose međusobnu nagnutost implantata do 30°, one pod kutom od 17° podnose nagnutost implantata do 64°, a one pod kutom od 30° podnose nagnutost implantata do 90° (Slika 37) (66,67).



Slika 37. Mogućnosti ispravljanja nagnutosti implantata Multi-Unit nadogradnjama. (preuzeto iz 66)

3.1.8. ZIMMER DENTAL

Od kuglastih pričvrstaka postoje za visinu gingive od 2 do 6 mm, osim za najširu platformu, kod koje ima do 4 mm, te samo dva različita retencijska umetka za matricu. Kod drugih podsustava postoje za visinu gingive od 1 i 3 mm, 1,6 i 3 mm te 2, 3, 4 i 5 mm. Ne mogu se koristiti kod implantata nagnutih međusobno više od 10°, međusobnog razmaka manjeg od 6,5 mm ili krunskog prostora manjeg od 7 mm.

Lokator[®] nadogradnje dostupne kod ovog proizvođača imaju funkcijskog dijela 1,5 mm nadodanog na visinu vrata nadogradnje prema visini gingive, koje mogu biti od 0 mm do 6,5 mm (osim za najšire platforme gdje imaju od 1 do 4 mm). Za druge podsustave imaju opcije za visinu gingive od 0,75 do 4 mm, odnosno 0,86 do 5 mm. To ih čini niskoprofilnim pričvrstcima i time dobrim izborom šireg raspona pacijenata. Samonamještajući mehanizam, dvostruka retencija, velika izdržljivost i raznolikost mogućnosti ispravljanja nagnutosti implantata njegove

su prednosti. Imaju sedam (kod drugih podsustava pet) plastičnih retencijskih umetaka raspona snage retencije od 0 kg do 2,267 kg. Mogu ispraviti međusobnu nagnutost implantata do 40°. Slično ovim nadogradnjama postoje lokatori koji se postavljaju na prečke laserskim zavarivanjem, uvijanjem ili izlijevanjem.

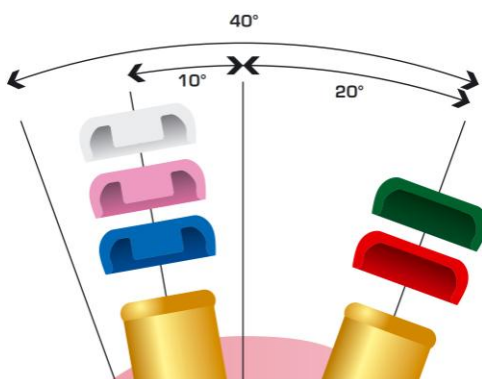
Kod prečki postoje zlatne (visoke 3 ili 5 mm) ili titanove (visoke 5 mm) kapice koje se vijcima pričvršćuju za nadogradnje. Na njih se mogu lemljenjem pričvrstiti okrugla zlatna prečka ili Dolder[®] rezilijentna zlatna prečka. Same nadogradnje na koje idu kapice visoke su od 1 do 5 mm (za najšire implantate 1, 2 i 4 mm), a mogu biti ravne ili pod kutom od 15° i 30° (68,69).

3.1.9. MEDENTIS ICX-templant[®]

Od kuglastih nadogradnji postoji T-bona sustav. Postoji za visine gingive od 1 do 4 mm te T-Ecco matricama zlatnom, crvenom i ljubičastom ili Dalbo[®]-Plus matricom s tri različita zlatna lamelarna retencijska umetka. Za mini inačice implantata postoje T-bona mini kuglasti vijak za visine gingive od 1 do 3 mm te iste T-Ecco ili Dalbo[®]-Plus matrice.

Vrlo slično lokator sustavu pričvršćivanja pokrovne proteze, proizvođač je proizveo svoj sustav pod nazivom Maximus. Kompatibilan je s lokator sustavom. Mogu biti dvodijelne i jednodijelne, prve za visine gingive od 1 do 5 mm, druge za visine od 1 do 4 mm. Ako se pričvršćuju na ICX-multi[®] nadogradnje onda

mogu biti pod kutovima od 17° i 35°. Slično jednodijelnim postoji i originalni lokator s visinom gingive od 1 do 4 mm te pet retencijskih umetaka sa snagama retencije od 680 do 2265 grama te mogućnošću ispravljanja nagnutosti po implantatu do 20° (Slika 38). Visina matrice je 2,4 mm i širina 5,4 mm.




Slika 38. Mogućnosti ispravljanja nagnutosti implantata lokator retencijskim umetcima. (preuzeto iz 70)

Kod prečki postoje zlatne i titanove nadogradnje koje se upotrebljavaju kao nosači prečki. Postoje u visinama od 9 mm, a titanova u dodatnoj visini od 13,5 mm. Funkcijskog dijela iznad ruba gingive ima 6,3 mm. Na njih ide titanova kapica koja ima funkcijskog dijela 8,8 mm (70,71).

3.1.10. DENTIUM

Kuglasti pričvrstci koje proizvođač nudi imaju mogućnost ispravljanja kuta umetanja proteze u odnosu na kut nagiba implantata do 15° (Slika 39). Dodatno na to sama patrica može biti pod kutom od 10°, 20° ili 30°. U matrici se nalazi O-prsten koji je može biti za dvije različite snage retencije te je izmjenjiv. Ovisno o prstenu visina matrice je 2,9 ili 3,3 mm. Same nadogradnje mogu biti za visinu gingive od 0 do 5,5 mm.



Slika 39. Mogućnosti ispravljanja nagiba implantata u samoj matrici kuglastog pričvrstka. (preuzeto iz 72)

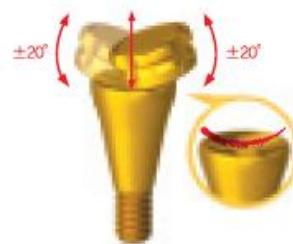Slično lokator sustavu proizvođač ima svoj Positioner sustav pričvršćivanja. Odlikuje ga samonamještajući mehanizam te jednostavno i praktično namještanje proteze. Postoji za visine gingive od 0 do 7 mm. Mogućnost izbora je između četiri plastična retencijska umetka koji imaju snage retencije 1, 3, 5 i 10 N. Imaju mogućnost ispravljanja nagiba po implantatu do 10°.

Postoje magnetni pričvrstci čije matrice mogu biti kupolastog ili ravnog oblika (Slika 40). One kupolastog oblika su uglavnom više 0,5 mm te imaju mogućnost

nagiba do 20° (Slika 41). Imaju različitih kombinacija retencijskih snaga od najmanje 3,5 N pa do najviše 7,5 N. A same patrice su za visine gingive od 1 do 6 mm.



Slika 40. Magnetni pričvrstak kupolastog i ravnog oblika. (preuzeto iz 72)



Slika 41. Mogućnost nagiba u samoj matrici magnetnog pričvrstka. (preuzeto iz 72)

Za prečke postoje nadogradnje na koje se vijčano pričvrste cilindri za različite namjene, a među njima i za prečke. Same nadogradnje su za visine gingive od 1 do 5,5 mm, s time da mogu biti i pod kutom od 15° i 30° , ali tada za visine gingive do 1,5 mm. Cilindri koji idu na njih mogu biti od titana, zlata, Co-Cr i izgarajući (72).

3.2. IZBOR PRIČVRSTAKA

Koji pričvrstak izabrati za određenu situaciju? Na to pitanje je najlakše odgovoriti poznavajući mehanička svojstva i raspodjelu opterećenja različitih vrsta pričvrstaka. Elastičnost ili rezilijencija pričvrstka je povezana s mogućim pokretima između nadogradnje i proteze u predodređenom smjeru ili smjerovima. Što se u više smjerova ili ravnina proteza može pomicati to se manje pritiska prenosi na implantate, ali više na zaostatni greben. Tada se kaže da je pričvrstak više rezilijentan.

Postoji više vrsta pokreta koje dozvoljavaju rezilijentni pričvrstci. Vertikalnim pokretom cijela se proteza pomiče prema tkivu. Ovom vrstom pokreta jednoliko se raspoređuje opterećenje duž cijelog zaostatnog grebena. U pravilu je pokret zaustavljen s potpornom strukturom samog grebena, dakle čim se prijeđe rezilijencija mekog tkiva. Zglobni pokret omogućuje okretanje oko osi koja se oblikovala oko stražnjih nadogradnji na svakoj strani luka čeljusti. Rotacijski pokret omogućuje protezi da se okreće oko anteriorno-posteriorne osi. Uslijed žvačnih sila proteza se rotira preko vrha grebena. U ključućem i vrtećem pokretu proteza se pokreće u anteriorno-posteriornom ili u buko-lingvalnom smjeru bez ikakve rotacije. Okreće se oko okomite osi.

Pričvrstci se mogu podijeliti i prema samoj rezilijenciji. Kruti, nimalo rezilijentni pričvrstci ne dozvoljavaju pokret između nadogradnje i implantata. Tako implantat prima potpunu snagu žvačnih sila. Takav odabir može se preporučiti

kada postoji dovoljan broj implantata. Ograničeni okomito rezilijentni pričvrstci pružaju smanjenje opterećenja implantata za 5-10%. Proteza se može pomicati samo gore-dolje, bez pokreta lateralnog naginjanja, rotacije ili klizanja. Zglobno rezilijentni pričvrstci opiru se bilo kojim lateralnim naginjanjima, rotacijskim i smičnim silama. Ovakvi pričvrstci pružaju smanjenje opterećenja potpornog implantata za 30-35%. Vertikalni dio žvačne sile se raspodjeljuje između pričvrstka i stražnjeg dijela zaostatnog grebena - bukalnog žlijeba i retromolarnog jastučića. Okrugle prečke omogućavaju ovakvu vrstu rezilijencije. Kombinirano rezilijentni pričvrstci pružaju neograničene okomite i zglobne pokrete. Ovaj pričvrstak ravnomjerno prenosi okomite dijelove žvačnih sila duž cijelog grebena. Povećava se udio tkivne potpore protezi za vrijeme žvakanja i rasterećuju se potporni implantati za 45-55%. Bez obzira gdje se primijeni žvačno opterećenje, greben prima okomiti dio sile. Prečke s presjekom u obliku jaja su kombinirano rezilijentni pričvrstci. Rotacijski rezilijentni pričvrstci pružaju okomite zglobne i rotacijske pokrete. Koriste se kada želimo da se proteza može pomicati okomito i zglobno te rotirati oko sagitalne ravnine. Oni prenose i okomite i horizontalne dijelove žvačnih sila na zaostatni greben. Pokreti proteze određeni su mjestom, smjerom i veličinom sila koje djeluju na protezu. Obično rasterećuju potporne implantate za 75-85%. Primjeri toga su samostalne nadogradnje. Opće rezilijentni pričvrstci omogućavaju sve pokrete - okomite, zglobne, translacijske i rotacijske. Pružaju otpor samo podizanju proteze,

udaljavanju od tkiva. Oni omogućavaju rasterećenje potpornih implantata za 95%. Kao primjer su magnetni pričvrstci.

Kada se gleda izbor pričvrstka prema stupnju resorpcije, tada su pacijenti s uznapredovalom resorpcijom grebena dobri kandidati za prečke ili teleskopske sustave. Oni pružaju priličnu horizontalnu stabilnost. Pacijenti s neznatnom resorpcijom grebena su dobri kandidati za samostalne nadogradnje ili magnetne sustave. Magneti nude najslabiju retenciju u usporedbi s ostalima. Samostalne nadogradnje su odlične za pacijente s uskim grebenom jer bi u tom slučaju prečka ulazila u jezični prostor.

Ono što je isto bitno napomenuti je da se korištenjem stražnjih produžetaka dobiva velika otpornost na lateralne sile, posebno u donjoj čeljusti, te se mogu zaštititi osjetljiva tkiva od opterećenja. Ne bi ih trebalo produljiti dalje od mjesta prvog pretkutnjaka i svakako ne mogu nadoknaditi kratki središnji dio. Kad se koriste, nestaje učinak povezivanja implantata u svrhu bolje raspodjele sila. U takvoj situaciji, obrasci sila su slični onima s nepovezanim implantatima (73). Usporedivo, prema modelu simulacije, jednokomadna protetska struktura stvara najmanje naprezanja u perimplantatnoj kosti, pa zatim dvokomadna struktura odvojena na središnjoj liniji. Kod višekomadnih struktura naprezanje se smanjuje kad je očnjakom zaštićena okluzija (74).

4. RASPRAVA

Rasprostranjena pojava bezubosti stvara fiziološke i psihološke probleme zbog toga što je bezubi greben nositelja proteza veoma osjetljiv na resorpciju. Posljedično, smanjena stabilnost i retencija proteza vodi smanjenoj funkcionalnoj sposobnosti, posebno u donjoj čeljusti. Već godinama se pokrovne proteze na implantatima koriste u rehabilitaciji donje čeljusti s odličnim rezultatima. Premda ti rezultati mogu biti zasjenjeni u dugoročnim gledanjima trajnom nastavljanjem ali klinički ne veoma značajnom resorpcijom stražnjeg dijela čeljusti. Posljedica toga može biti nagnjanje proteze i nepovoljno opterećenje prednjeg dijela nasuprotne čeljusti, pogotovo ukoliko je na njoj proteza, što uključuje povećanu resorpciju tog područja (75). Izraženija godišnja resorpcija kosti je više uočena u nosilaca potpunih proteza nego u nosilaca pokrovnih proteza na dva implantata (75). U gornjoj čeljusti način resorpcije nakon prve godine nije uvjetovan godinama bezubosti, dok u donjoj čeljusti jest (76). Kost donje čeljusti podložnija je resorpciji od gornje čeljusti zbog nepovoljnog područja koje nosi protezu, usporedivo s tvrdim nepcem koji daje otpornost raznim funkcijskim silama koje se prenose izravno na podlažuća tkiva (75). Prema Carlssonu i sur. kost prednjeg područja gornje čeljusti smanjila se u grupama s ili bez proteze u donjoj čeljusti. Samo kod pokrovnih proteza u donjoj čeljusti na prečki između očnjaka nije bilo resorpcije kod nosilaca potpune proteze u gornjoj čeljusti (77). Ali svakako treba strogo dogovoriti kontrolne preglede (svakih šest mjeseci) (29) koji uključuju podlaganje da se poboljša

raspodjela opterećenja na proteznu bazu i time izbjegne pojačano opterećenje stražnjeg dijela donje čeljusti.

Pokrovna proteza na implantatima vrlo je stabilna, ali sa zahvatom su povezane dodatne komplikacije. Prvenstveno su tu otpuštanje i lom vijka nadogradnje, lom proteze i trošenje zubi. Povećana funkcijska sposobnost koja je povezana s pokrovnom protezom na implantatima vidljiva je po trošenju zubi. Mehaničke posljedice koje su povezane s time su poremećaj predviđenog okluzalnog obrasca što rezultira većim prijeklopom i pojačanim stražnjim zubnim kontaktima. Time nastaju jake kose sile koje nepovoljno djeluju na vijke nadogradnji. Obnova okluzalnih obrazaca i okomite dimenzije okluzije je po iskustvu potrebna svakih tri do pet godina (28). Inače je prosječni životni vijek pokrovne proteze 12 godina, s neophodnim laboratorijskim podlaganjem svake četiri godine (78). Za usporedbu, Dolder i Durrer su pokazali da pokrovna proteza na zubima povezanih prečkom podnosi 30% veće opterećenje u stražnjim bezubim dijelovima kao posljedica povećane stabilnosti prednjeg dijela proteze. Mogla bi se povući sličnost i s implantatima. Jasno, komplikacije sa zubima drugačije su od komplikacija s implantatima i njihovim protetskim sastavnicama (79).

Općenito se za gornju čeljust govorilo da je potrebno najmanje šest implantata za pokrovnu protezu (80), ali studije pokazuju suprotno: uporaba četiri implantata (pogotovo povezanih) nije neravnopravna u odnosu na šest. Preživljavanje implantata je visoko, periimplantatno stanje je zdravo, a

zadovoljstvo pacijenata je jednako visoko (15,41,81-85). Ali je protetski neuspjeh ostao visok - tijekom tri godine čak je devet puta veći nego u donjoj čeljusti (86). Tomu mogu biti uzrok biomehanički čimbenici jer je pokrovna proteza u gornjoj čeljusti počesto izložena nasuprotnoj prirodnoj ozubljenosti, pogotovo u prednjem dijelu. Što se tiče preživljavanja implantata u gornjoj čeljusti, ako se pogleda fiksni rad u odnosu na pokrovnu protezu, tada su stope preživljenja slične usporedivo po kakvoći i količini kosti. Visoka stopa neuspjeha povezana je s teškom atrofijom, slabom kakvoćom kosti i upotrebom kratkih implantata. Svejedno, bilo koja vrsta nadomjestka u gornjoj bezuboj čeljusti ima nižu stopu uspjeha usporedivo s odgovarajućom situacijom u donjoj bezuboj čeljusti (87). Kod planiranja pokrovne proteze na dva implantata u donjoj čeljusti, preporuča se postavljanje implantata u području drugih sjekutića radije nego u području očnjaka. Time se dobiva mehanička prednost koja omogućava bolju stabilnost protezi. Implantati se ponašaju kao uporište za dvije poluge: od uporišta prema straga te od uporišta prema naprijed. Sile na bilo koju polugu proizvest će rotaciju. Međutim, samo ležište proteze će se opirati okluzalnim silama na stražnju polugu, ali sile na prednju polugu, kao pokreti sjekutića, mogu uzrokovati osjetnu rotaciju. Dakle, pomicanjem položaja implantata na mjesto drugih sjekutića učinak prednje poluge je umanjen i time smanjeno prevrtanje proteze (10).

Bitno je i kakvu vrstu pokrovne proteze na implantatima se želi dobiti. Ako se želi potpuno implantološki poduprtu pokrovnu protezu onda trebaju četiri do šest

implantata postavljenih u prednjoj polovici čeljusti i čvrsto povezanih s prečkom. Na ovaj način povećat će se nosivost proteze. Koliko je veća nosivost proteze, ovisit će o broju implantata, kakvoći kosti na mjestu implantacije, dužini produženog visećeg nosača i rasporedu implantata od sprijeda prema straga. Preporuča se za pacijente koji imaju visoka hvatišta mišića, kao nož oštre grebene, oštra milohioidna hvatišta, površinski položaj mentalnog živca, osjetljivu sluznicu koja se lako nadraži pritiskom proteze, prirodne zube u nasuprotnoj čeljusti, izražen podražaj na povraćanje kada ovaj način drži protezu čvrsto na mjestu tijekom funkcije i time smanjuje podržaj (47). Ukoliko je pokrovna proteza poduprta i implantatima i sluznicom, tada je potrebno manje implantata. Kod medicinski ugroženih pacijenata, ukoliko se želi smanjiti rizik povezan s dugim kirurškim postupkom ili općenito anestetikom, poželjno je postavljanje manje implantata. Uvijek su prisutni i novčani čimbenici. Ako je potrebno izbjeći predugački produženi viseći nosač, tada se opterećenje može također prebaciti na sluznicu. To može biti korisno kod nepovoljnih međugrebenskih odnosa s umjerenom do jakom resorpcijom (88).

Kada opteretiti implantate? Mnogi pacijenti doživljavaju razdoblje između gubitka zubi i konačne rehabilitacije traumatičnim i nelagodnim jer privremene proteze uglavnom omogućavaju ograničenu funkciju i estetiku. Stoga skraćivanje tog razdoblja privremene proteze ili trajanja liječenja može donijeti znatne prednosti. Oseintegracija može se postići s ranim i neposrednim protokolom opterećenja ukoliko se mikrokretnje zadrže u preporučenim granicama. Literaturni navodi

nisu zaključni u konačnici oko stope preživljavanja implantata i time protetskog rada, jer ne ovise samo o protokolu opterećenja već i o broju implantata, vrstama pričvrstaka i površini implantata. Premda sva tri protokola opterećenja osiguravaju visoke stope preživljenja, rana i odgođena opterećenja su bolje dokumentirana od neposrednog opterećenja te izgleda da postoji manje neuspjeha implantata nego kod neposrednog opterećenja. Neposredno opterećenje implantata pokrovnom protezom u donjoj čeljusti uspješan je dugoročni zahvat liječenja, posebno ako se radi o četiri implantata poligonalno raspoređenih i povezanih prečkom. Stope preživljenja su slične onima kod odgođenog protokola opterećenja (89-91). Ipak, mora se računati na dodatne troškove zbog ponavljanih podlaganja (90). Neposredno opterećenje jednog implantata kod pokrovnih proteza u donjoj čeljusti pojedini autori ne preporučuju (92), dok drugi imaju dobro iskustvo (93,94). Možda je razlika zbog toga što se pokazalo da je veća stopa neuspjeha kod korištenja implantata strojno obrađene površine, usporedivo s onima koji na neki drugi način imaju izmijenjenu površinu (94). Nepovezani implantati u donjoj čeljusti kod neposrednog ili ranog opterećenja također su uspješna terapija (95-97). Što se tiče gornje čeljusti i pokrovne proteze na njoj, samo je par prikaza slučajeva kod kojih je izvedeno neposredno opterećenje implantata, a korištenje četiri ili više implantata izgleda ima visoku stopu preživljenja (92). Simulacijom su se pokazala slična koštana naprezanja kao kod odgođenog opterećenja (prečkom povezanih implantata)

(98). Za sada ipak još nema potvrde da bi se to moglo preporučiti za svakodnevnu rutinsku upotrebu (90).

4.1. USPOREDBA RETENCIJE VEZA

Implantatima nošene pokrovne proteze terapijski su izbor za one pacijente koji nisu zadovoljni s klasičnim potpunim protezama. Mehanički pričvrstci korišteni na prirodnim zubima da bi se poboljšala retencija i stabilnost pokrovne proteze se koriste već više od stoljeća. Njihova upotreba potječe iz Švicarske oko 1898. godine, a popularizirao ih je Gilmore prije stotinjak godina (5). S napretkom tehnologije i uspješne tehnike za postizanje oseointegracije implantati u bezubim čeljustima postaju ostvariva terapijska mogućnost za pričvršćivanje pokrovne proteze. Također postoji dokaz da je retencija bitna činjenica za zadovoljstvo pacijenata - koristeći križni probni projekt, Burns i sur. uvidjeli su snažnu naklonost pacijenata onim pričvrstcima koji su imali bolju retenciju (7,99). Istodobno gubitak retencije kod pričvrstaka pokrovnih proteza spada među najčešće komplikacije (33%) općenito kod svih vrsta implantoprotetskih zahvata (2). U kliničkim ispitivanjima usporedbom prečke, kugle, ekstrakoronarnih rezilijentnih pričvrstaka i magnetnih sustava, prečke su pokazale najbolju retenciju i najbrže vrijeme otpuštanja kod okomitih i kosih sila (3,4,100). Nasuprot tome, prisutnost sline, sredstva za čišćenje proteza i čestica hrane mogu utjecati na kliničko trošenje pričvrstaka, što je teško oponašati te tako napraviti vjerodostojno *in vitro* istraživanje (7).

Za funkcioniranje s pokrovnim protezama nošenih implantatima dovoljno je da pričvrсни sustav ima snagu retencije od 5 do 7 N (42). Međutim, svakodnevnim

korištenjem protetskog nadomjestka kao i mikrobiološka okolina mogu dovesti do gubitka funkcije protetske sastavnice. Walton i sur. uspoređivali su snagu retencije metalne i polimerne matrice prečke koje su se koristile za pričvršćivanje pokrovnih proteza. Primijetili su 12% smanjenje snage retencije kod metalnih matrica (101). Slične su rezultate dobili Breeding (102) i Epstein (103). Međutim, postoje studije koje pokazuju da se retencijska snaga može povećavati, a ne samo smanjivati. To se događa kod polimernih matrica zbog deformacije polimernih sastavnica, toplinskog širenja (104) te povećanja površinske hrapavosti (105). Kod prečki razlike u snagama retencije vjerojatno su zbog nekih pojedinačnih razlika u izgledu samog sustava kao što su dužina matrice, udaljenost između retentivnih dijelova, promjeru same prečke i debljini retentivnog dijela. Kako raste debljina retentivnog dijela matrica će biti manje elastična i time će retencija biti jača. Što je duži retencijski dio, veće je područje retencije. Kao što su rekli Botega i suradnici: veće trenje, veća retencija (106). Što je manja udaljenost između retentivnih dijelova matrice, to pružaju veću otpornost prolasku same prečke i time povećavaju retentivnu snagu. Sustavima prečki s polimernim matricama pacijenti daju prednost za pokrovne proteze nošene implantatima jer imaju veću retentivnu snagu nego drugi sustavi (4,107). Također je bitno napomenuti da se umetanje matrice u protezu izvodi u ordinaciji jer se postižu bolji rezultati nego u laboratoriju koji je izložen greškama otisnog materijala i sadre (42,106). Smanjuju se i orijentacijske greške (88). Prednost toga je da se matrica postavi u pasivnom, opterećenom stanju (zagriz),

čime se osigurava potpuni dosjed proteze na podlažuća tkiva. Ovaj način je tehnički zahtijevniji, ali omogućava bolje uključivanje matrice u postojeću protezu. Najvažnije je da se zabrtve podminirana mjesta u koja bi mogao ući akrilat i da proteza potpuno sjedne na podlažuća tkiva, da joj pričvrstci ne rade smetnje u dosjedu (108). Kod nekih prečki je pokazano da postoji razlika i ovisno o tome kolika je međuiplantatna udaljenost te je statistički značajno veća retencija ukoliko su matrice međusobno udaljenije (109).

Što se tiče samostalnih pričvrstaka (indirektno ili sekundarno povezanih), kod istraživanja sile razdvajanja polimerne matrice na određen broj skidanja nema statistički značajne razlike na kraju ciklusa skidanja, dok na početku ima. Količina sile potrebna za funkcionalnu retenciju je posebna za svakog pacijenta te se značajno razlikuje, a ovisna je o uvjetima o kojima bi se dalo dodatno raspravljati (103). Također kuglasti ili O-prstenasti pričvrstci na okomite sile razdvajanja prenijeli su najmanje naprezanja na implantate i stvorili manje savijanja nego prečka (6,110). Ti kuglasti pričvrstci su imali pri različitim nagnućima implantata i matrice snagu retencije između 11 i 23 N, što je više od navedenih dovoljnih 5 do 7 N (111).

Nadalje, usporedbom izdržljivosti trošenja polimerne i metalne matrice pričvrstka uvidjela se veća izdržljivost metalne matrice (simulirano do osam godina upotrebe), za razliku od polimerne matrice (do tri godine upotrebe). I prednost izbora bila bi na strani zlatne legure, a ne titanove legure (112). Svi pričvrstci su pokazali trošenje metalne matrice što dugoročno uvelike smanjuje mogućnost

reaktivacije matrice (113). Trošenje same patrice kuglastog pričvrstka glavni je uzrok smanjenja retencije tog pričvrstka, i to nakon samo tri godine kliničkog korištenja (9), od očekivanih 10 godina vijeka trajanja pričvrstaka (7). Također pod prekomjernim opterećenjem, pričvrstni sustav koji se lako odvaja može zaštititi implantate te spoj implantata i kosti od mogućih loših sila. Tako je vrijeme otpuštanja pričvrstka zaštitni mehanizam samog pričvrstka (114). Netočnosti u izlivanju i laboratorijskim postupcima imaju samo ograničeni utjecaj na dosjed pričvrstka (113). Podešavajući sustav pričvrstaka se predlaže da se nadoknadi trošenje i poveća snaga retencije (11).

Ako se pogleda kako se ponašaju samostalni pričvrstci pod žvačnim silama, onda se ipak može primijetiti razlika u vrsti pričvrstka i njegovoj izdržljivosti. Tako se može vidjeti da kuglasti pričvrstak ima slabiju početnu retenciju od lokatora, ali nakon određenog ciklusa opterećenja taj kuglasti pričvrstak ima i dalje skoro istu snagu retencije, dok lokatoru značajno opada snaga retencije 40%, a i više prema drugim autorima (115-118). Žvakanje je tako najveći čimbenik zbog kojega se provodi održavanje za sustav lokatora. Kleis i sur. su nakon samo 12 mjeseci primijetili toliko oštećenje lokatora odnosno samonamještajućih pričvrstaka da su zahtijevali izmjenu zbog gubitka retencije, što kod drugih sustava nije bilo potrebno (117). Nasuprot njima, Cakarer i sur. te Mackie i sur. uvidjeli su učinkovitije kliničke rezultate lokatora (119,120). Kod kuglastih pričvrstaka uvidjelo se da brzina razdvajanja ima utjecaja na silu potrebnu za razdvajanje (121). Kod stanja ranog opterećenja implantata vidio se

veći gubitak kosti kod kuglastih pričvrstaka nego kod lokatora te su imali značajno veću učestalost protetskih komplikacija. Međutim, u svemu tome vjerojatnost preživljenja je opet bila na strani kugle (122).

Sami magnetni pričvrstci su na dnu ljestvice po snazi retencije (4,114,123). Njihova prednost je što tijekom vremena funkcije najmanje gube na snazi retencije i fizičkom propadanju (unatoč koroziji) nego ostali pričvrstci (124,125).

Teleskopski pričvrstci napravljeni od različitih legura (titanij, zlato, kobalt-krom) su u simulaciji dugoročne funkcije pokazali lagano povećanje retentivne sile. Povezali su to s povećanom mehaničkom prilagodbom sastavnica pričvrstaka pod cikličkim opterećenjem, zajedno s nekim promjenama povezanim s razlikama u fizičkim svojstvima samih legura (7). Osim toga, prednost teleskopa kao sekundarno povezanih nosača je da se protetska suprastruktura može napraviti u obliku mosta te se time smanjuju problemi sa sluznicom. A ne dolazi do znatno većeg opterećenja nosača u usporedbi s drugim rezilijentnijim pričvrstcima (33).

Inače, prema nekim autorima nagnutost implantata ne utječe značajno na trošenje pričvrstaka i smanjenje retentivne sile (116,126), dok prema drugima utječe (111,127). Također se primijetilo da pravilna postava implantata smanjuje potrebu održavanja pričvrstnih sustava (119,128), jer okluzalne sile kod nagnutih implantata mogu stvoriti naprezanja koje vijak nadogradnje ne može podnijeti (7). Kako bi se popravila okluzija i izbjegla moguća rotacija oko retentivnih

sastavnica zbog neizbježne trajne resorpcije podlažućeg zaostatnog grebena može biti potrebno stalno podlaganje (129).

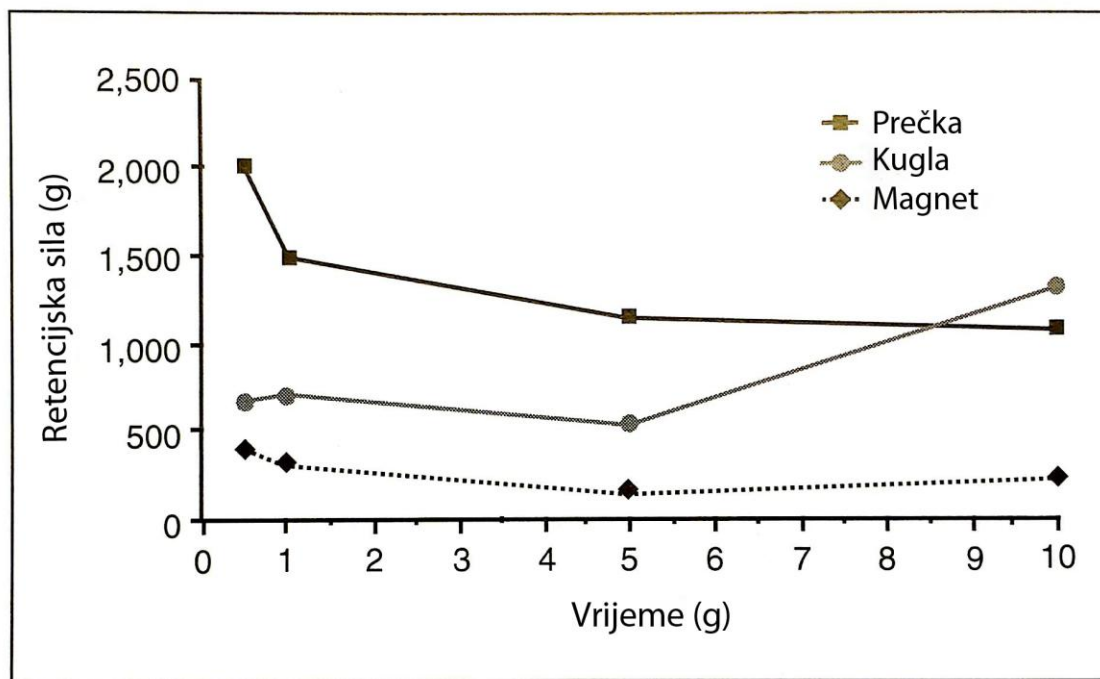
4.2. USPOREDBA SAMOSTALNIH I VEZANIH PRIČVRSTAKA NA IMPLANTATIMA

Proteza nošena implantatima zahtijeva više planiranja nego klasična potpuna proteza. Posebna pozornost pogotovo kod pokrovnih proteza u donjoj čeljusti mora se posvetiti osiguravanju dovoljno prostora protetskim sastavnicama pričvrstnog sustava. Nepovoljan prostor može rezultirati prevelikom protezom, prekomjernom okomitom dimenzijom, lomom zuba koji se naslanjaju na pričvrstak, odvajanjem pričvrstka od protezne baze, lomom proteze i sveukupnim nezadovoljstvom bolesnika. Dakle, analiza protetskog prostora presudna je u planiranju uspješne pokrovne proteze te to mora uzeti u obzir i protetičar i kirurg.

Pokrovne proteze se uglavnom retiniraju prečkama ili samostalnim pričvrstcima. I to je usporedivo u smislu pouzdanosti i učestalosti komplikacija (130). Međutim, prečke kod pokrovnih proteza u donjoj čeljusti otežavaju i poskupljuju izradu proteze. Trebaju dodatne vještine za izradu prečke te općenito zahtijevaju više prostora nego samostalni pričvrstci. Preporuka je da se implantati postavljaju međusobno paralelno i paralelno sa smjerom umetanja proteze, posebno kad se razmišlja o kuglastim (samostalnim) pričvrstcima (131). To svakako nije uvijek lako klinički izvesti. Jedna primijećena prednost prečke je da se može prilagoditi nagnutim implantatima, ali samostalni pričvrstci se također koriste na nagnutim implantatima (132). Samostalni pričvrstci podnose razliku

neparalelnosti od oko 10° , dok više od toga pridonosi pretjeranom trošenju (131,133). Walton i sur. pokazali su da je veći broj popravaka potreban kad su implantati jezično nagnuti više od 6° ili vestibularno nagnuti manje od $6,5^\circ$ (134). Preporuča se da crta koja spaja dva implantata za prečku bude paralelna sa zglobnom osovinom (135), ali to nije jako značajno (136). Dodatno, dugi raspon prečke između dva uža implantata može prenijeti samoj konstrukciji ili implantatima preveliko opterećenje (8). Ovisno o sustavu, razmak između sredina dvaju implantata mora biti između 10 i 15 mm (36,49). Korištenje nagnutih nadogradnji da bi se ispravila nagnutost implantata također se preporuča (137). Ograničenje tih nadogradnji je što imaju preodređen nagib/oblik te dosta koraka se mora izvesti u ordinaciji. Da li prečke zahtijevaju manje održavanja? Pa neke studije ukazuju da je tako (138-140), a druge pokazuju suprotno (141,142), pogotovo ako imaju stražnje viseće noseće produžetke (143). Svakako neovisno o vrsti konstrukcije održavanje i prilagođavanje je veće i češće u prvoj godini korištenja nego u idućim godinama (8,107). Dodatno, održavanje higijene oko prečke je teže nego oko samostalnih pričvrstaka (10). Ako se pogleda povezivanje tri ili četiri implantata u odnosu na dva, onda se može vidjeti da zahtijevaju rjeđe održavanje u smislu aktivacije matrice, ali češće lomove matrice - sveukupno statistički beznačajno (107). Sami opterećeni implantati kod vezanih ili slobodnih pričvrstaka ne pokazuju razliku: nema razlike u gubitku rubne kosti niti u visini pričvrstne gingive. Dakle, vrsta pričvrstka nije utjecala na klinički uspjeh implantata (5,136,144-147).

Možda se može preporučiti povezivanje implantata kod anatomski ugroženih slučajeva s teškom koštanom resorpcijom i/ili slabom kakvoćom kosti, kod kratkih implantata ($\leq 8,5$ mm) i/ili nepovoljnog omjera implantat-kruna (< 1) (49). Premda su pokrovne proteze na prečkama postigle objektivno bolju ocjenu, subjektivna ocjena zadovoljstva ne razlikuje se od samostalnih pričvrstaka (5). U nekim dugogodišnjim praćenjima su kuglasti pričvrstci postigli bolju ocjenu od prečki i daleko bolju od magneta, uzimajući u obzir retenciju proteze u gornjoj i donjoj čeljusti, probleme s mekim tkivima i zadovoljstvo bolesnika. Čak su tijekom vremena postizali povećanje retencijske sposobnosti, dok su je magneti i prečke gubili (Slika 42). Kod samostalnih pričvrstaka najčešći problemi su zamjena matrica (i kod magneta dekubitalni čirevi), a kod vezanih aktivacija matrice i upale sluznice (141).



Slika 42. Prosječna retencijska sila pokrovne proteze kod tri grupe praćenih pacijenata s istim pričvrsnim sustavom od 6 do 120 mjeseci. (preuzeto i prilagođeno iz 141)

5. ZAKLJUČAK

- Zadovoljstvo pacijenta s protezama je pod utjecajem raznih čimbenika, uključujući kakvoću proteze, dostupno ležište proteze, kakvoću komunikacije s doktorom dentalne medicine, prošlo iskustvo s protezama, pacijentovu sposobnost i psihičko blagostanje. Neki pacijenti ne uspijevaju biti spretni sa svojim novim protezama i tako psihički pate zbog smanjenog funkcioniranja, ugodnosti, samodopadnosti i društvene pojavnosti.
- Brojne su prednosti pokrovnih proteza nad konvencionalnim protezama: estetika, govor, žvakanje, uklapanje, retencija, stabilnost i kakvoća života.
- Među razlozima izbora pokrovne proteze na implantatima zbog kojih su pokrovne proteze na implantatima češće izabirane od fiksnog protetskog rada mogu se ubrojiti potpora licu, ispravljanje anomalije prognatije, popravljjanje izgovora, lakši pristup za oralnu higijenu, loša kakvoća kosti, tanki biotip sluznice kod koje prosijava tijelo implantata i teže je oblikovati papilu, visoka linija osmijeha koja je povezana s kratkom usnom i visokim tonusom mišića (nemogućnost postizanja estetskog ishoda), ekstremna atrofija, prevelik nagib implantata, nepovoljan omjer duljine umjetne krune i implantata te financijski razlozi.
- Vrsta pričvrstka ne utječe na klinički ishod implantata - prema gubitku rubne kosti i visini pričvrstne gingive jednako se ponašaju samostalni i povezani implantati. Nakon prve godine koštane prilagodbe poslije

gubitka zuba, gubitak rubne kosti najviše je povezan s lošom oralnom higijenom i pušenjem.

- Prečke održavaju najveću retencijsku sposobnost tijekom vremena, imaju najmanje protetskih komplikacija, ali zahtijevaju više prostora za ugradnju. Češće su prisutne upale i hiperplazije sluznice. Financijski su skuplje. Korištenjem prečki implantati se mogu ranije opteretiti.
- Samostalnim pričvrstcima tijekom vremena se povećavaju protetske komplikacije zbog starenja patrica. Češće se javljaju dekubitalni čirevi, ali je općenito lakše održavanje higijene. Mogu se naknadno ugraditi u postojeće protetske nadomjestke, i to u ordinaciji, čime se zaobilazi laboratorijski rad i time sve dodatno pojeftinjuje, a pacijent se ne mora navikavati na novi rad. Samostalni pričvrstci su za većinu pacijenata terapijski smjer koji pruža najbolji omjer isplativosti i učinkovitosti.
- Zadovoljstvo pacijenata je slično kod svih vrsta pričvrstaka, osim kod magnetnih, zbog smanjene retencije i stabilnosti proteze.

6. SAŽETAK

Uvođenje terapije implantatima poboljšalo je kakvoću života bezubim pacijentima. Terapija je izvorno bila zamišljena kao potpora mostovima na skidanje kod bezubih pacijenata. Međutim, nadomjesne upotrebe su se razvile za liječenje pacijenata s upitnim stanjem kosti i za posebne potrebe. Takva planiranja terapije imaju utjecaja na biomehaniku, održavanje i uspjeh samih implantata. Preoperativno vrednovanje strukture i kakvoće zaostatnih bezubih grebena te međučeljsnih odnosa će nam određivati ograničenja i terapijski put. Estetika, govor, higijena i troškovi će nam također pomoći u razlučivanju pravog puta liječenja. Prikazani trenutno dostupni konfekcijski pričvrtni sustavi za pokrovne proteze na implantatima omogućuju uz točno poznavanje zdravstvene situacije podupiranje liječničke mjere, a da se ne djeluje štetno na zdravlje pacijenta. Također kliničari mogu na istraživanjima i iskustvenim temeljima drugih donositi odluke o izboru pričvrstka ovisno o željenom svojstvu pričvrstka i posebnosti kliničkog slučaja. Terapijski ciljevi moraju se detaljno procijeniti, a prednosti i nedostaci dostupnih terapijskih mogućnosti pažljivo raščlaniti s obzirom na individualni optimum pacijenta. Usprkos raširenom mišljenju da će fiksna implanto-protetska terapija pružiti bolju funkciju i zadovoljstvo pacijenta, implantatima poduprta pokrovna proteza može biti prihvaćena kao jednako dobra zamjena ili u određenim indikacijama čak i prikladniji način liječenja.

7. SUMMARY

Prefabricated attachment systems of implant supported overdentures

The introduction of implant treatment improved the quality of life of edentulous patients. Implant treatment was originally designed as support for removable bridges of edentulous patients. However, a need for replacement appeared in treatment of patients with questionable bone condition and for special needs. Such treatment plans have an impact on biomechanics, maintenance and success of implants themselves. Preoperative evaluation of structure and quality of the residual edentulous ridges and interjaw relationships will determine limitations and treatment plan. Aesthetics, speech, hygiene and costs will also help in determination of the right treatment plan.

The herewith presented currently available prefabricated attachment systems for implant supported overdentures enable, beside accurate knowledge of health status, support of medial measure in the way that is not harmful to patients' health. Furthermore, based on research and experience of others clinicians can make decisions on the choice of attachment depending on the desired attachment quality and special characteristics of the clinical case. Treatment goals should be carefully analyzed with respect to the patient's individual optimum state. Despite the widespread opinion that fixed implant-prosthetic treatment can provide better function and patient satisfaction, implant supported overdenture can be accepted as equally good replacement or for certain indications even as a more appropriate treatment method.

8. LITERATURA

1. Koczorowski R, editor. Patient Adaptation to Complete Removable Dentures [Internet]. Poznań (Poland): Klinika Gerostomatologii, Katedry Protetyki Stomatologicznej, Uniwersytet Medyczny im. Karola Marcinkowskiego w Poznaniu; 2014 [cited 2015 Feb 12]. Available from: <http://gerostomatologia.pl/images/stories/gero/brochure.pdf>.
2. Goodacre CJ, Bernal G, Rungcharassaeng K, Kan JY. Clinical complications with implants and implant prostheses. *J Prosthet Dent*. 2003;90(2):121–32.
3. Petropoulos VC, Smith W, Kousvelari E. Comparison of retention and release periods for implant overdenture attachments. *Int J Oral Maxillofac Implants*. 1997;12(2):176-85.
4. Cune M, van Kampen F, van der Bilt A, Bosman F. Patient satisfaction and preference with magnet, bar-clip, and ball-socket retained mandibular implant overdentures: a cross-over clinical trial. *Int J Prosthodont*. 2005;18(2):99-105.
5. Naert I, Quirynen M, Hooghe M, van Steenberghe D. A comparative prospective study of splinted and unsplinted Brånemark implants in mandibular overdenture therapy: A preliminary report. *J Prosthet Dent*. 1994;71(5):486-92.
6. Tokuhisa M, Matsushita Y, Koyano K. In vitro study of a mandibular implant overdenture retained with ball, magnet, or bar attachments: comparison of load transfer and denture stability. *Int J Prosthodont*. 2003;16(2):128-34.
7. Daou EE. Stud attachments for the mandibular implant-retained overdentures: Prosthetic complications: A literature review. *Saudi Dent J*. 2013;25(2):53-60.

- 8.** Khadivi V. Correcting a nonparallel implant abutment for a mandibular overdenture retained by two implants: a clinical report. *J Prosthet Dent.* 2004;92(3):216-9.
- 9.** Fromentin O, Lassauzay C, Nader SA, Feine J, de Albuquerque RF Jr. Clinical wear of overdenture ball attachments after 1, 3 and 8 years. *Clin Oral Implants Res.* 2011;22(11):1270-4.
- 10.** Lee CK, Agar JR. Surgical and prosthetic planning for a two-implant-retained mandibular overdenture: A clinical report. *J Prosthet Dent.* 2006;95(2):102-5.
- 11.** Bayer S, Keilig L, Kraus D, Grüner M, Stark H, Mues S et al. Influence of the lubricant and the alloy on the wear behaviour of attachments. *Gerodontology.* 2011;28(3):221-6.
- 12.** Feine JS, Carlsson GE, Awad MA, Chehade A, Duncan WJ, Gizani S. The McGill consensus statement on overdentures: Mandibular two-implant overdentures as first choice standard of care for edentulous patients: Montreal, Quebec, May 24-25, 2002. *Int J Oral Maxillofac Implants.* 2002;17(4):601-2.
- 13.** British Society for the Study of Prosthetic Dentistry. The York consensus statement on implant-supported overdentures. *Eur J Prosthodont Restor Dent.* 2009;17(4):164-5.
- 14.** Misch CE. *Contemporary Implant Dentistry.* 2nd ed. St. Louis, Missouri (United States): Mosby, Inc; 1999. 684 p.

- 15.** Raghoobar GM, Meijer HJ, Slot W, Slater JJ, Vissink A. A systematic review of implant-supported overdentures in the edentulous maxilla, compared to the mandible: how many implants? *Eur J Oral Implantol.* 2014;7 Suppl 2:S191-201.
- 16.** Jahangiri L, Devlin H, Ting K, Nishimura I. Current perspectives in residual ridge remodeling and its clinical implications: a review. *J Prosthet Dent.* 1998;80(2):224-37.
- 17.** Barber HD, Scott RF, Maxson BB, Fonseca RJ. Evaluation of anterior maxillary alveolar ridge resorption when opposed by the transmandibular implant. *J Oral Maxillofac Surg.* 1990;48(12):1283-7.
- 18.** Palmqvist S, Carlsson GE, Owall B. The combination syndrome: A literature review. *J Prosthet Dent.* 2003;90(3):270-5.
- 19.** Campbell RL. A comparative study of the resorption of the alveolar ridges in denture-wearers and non-denture-wearers. *J Am Dent Assoc.* 1960;60:143-53.
- 20.** Wyatt CC. The effect of prosthodontic treatment on alveolar bone loss: A review of the literature. *J Prosthet Dent.* 1998;80(3):362-6.
- 21.** Crum RJ, Rooney GE Jr. Alveolar bone loss in overdentures: A 5-year study. *J Prosthet Dent.* 1978;40(6):610-3.
- 22.** Att W, Bernhart J, Strub JR. Fixed Rehabilitation of the Edentulous Maxilla: Possibilities and Clinical Outcome. *J Oral Maxillofac Surg.* 2009;67(11 Suppl):60-73.

- 23.** Jacobs R, Schotte A, van Steenberghe D, Quirynen M, Naert I. Posterior jaw bone resorption in osseointegrated implant-supported overdentures. *Clin Oral Implants Res.* 1992;3(2):63-70.
- 24.** Abrams H, Kopczyk RA, Kaplan AL. Incidence of anterior ridge deformities in partially edentulous patients. *J Prosthet Dent.* 1987;57(2):191-4.
- 25.** Fanghänel J, Proff P, Dietze S, Bayerlein T, Mack F, Gedrange T. The morphological and clinical relevance of mandibular and maxillary bone structures for implantation. *Folia Morphol (Warsz).* 2006;65(1):49-53.
- 26.** Wikipedia [Internet]. San Francisco, California (United States): Wikimedia Foundation, Inc; [year unknown] [cited 2014 July 16]. Available from: <http://en.wikipedia.org/wiki/Edentulism>.
- 27.** Wikipedia [Internet]. San Francisco, California (United States): Wikimedia Foundation, Inc; [year unknown] [cited 2014 July 16]. Available from: http://en.wikipedia.org/wiki/Wolff%27s_law.
- 28.** Cooper LF, Chang KH, De Kok I. Contemporary Treatment of Mandibular Edentulism. *Inside Dentistry* [Internet]. 2006 Nov/Dec [cited 2014 July 16];2(9): [about 21 p.]. Available from: <https://www.dentalaegis.com/id/2006/12/implant-dentistry/contemporary-treatment-of-mandibular-edentulism>.
- 29.** Zitzmann NU, Marinello CP. Treatment outcomes of fixed or removable implant-supported prostheses in the edentulous maxilla: Part II: Clinical findings. *J Prosthet Dent.* 2000;83(4):434-42.

- 30.** Lindquist LW, Carlsson GE, Jemt T. A prospective 15-year follow-up study of mandibular fixed prostheses supported by osseointegrated implants: Clinical results and marginal bone loss. *Clin Oral Implants Res.* 1996;7(4):329-36.
- 31.** Ahlqvist J, Borg K, Gunne J, Nilson H, Olsson M, Astrand P. Osseointegrated implants in edentulous jaws: a 2-year longitudinal study. *Int J Oral Maxillofac Implants.* 1990;5(2):155-63.
- 32.** Quirynen M, Naert I, van Steenberghe D, Teerlinck J, Dekeyser C, Theuniers G. Periodontal aspects of osseointegrated fixtures supporting an overdenture: A 4-year retrospective study. *J Clin Periodontol.* 1991;18(10):719-28.
- 33.** Besimo CE, Rohner HP. Mobilni nadomjestak na implantatima u bezuboj donjoj čeljusti - jednostavan, ali dobar. *Quintessence Int: hrv. izdanje.* 2005;1(10):889-901.
- 34.** Mericske-Stern R. Overdentures with roots or implants for elderly patients: a comparison. *J Prosthet Dent.* 1994;72(5):543-50.
- 35.** Hug S, Mantokoudis D, Mericske-Stern R. Clinical evaluation of 3 overdenture concepts with tooth roots and implants: 2-year results. *Int J Prosthodont.* 2006;19(3):236-43.
- 36.** Zitzmann NU, Marinello CP. Treatment plan for restoring the edentulous maxilla with implant-supported restorations: removable overdenture versus fixed partial denture design. *J Prosthet Dent.* 1999;82(2):188-96.

- 37.** Zitzmann NU, Marinello CP. Treatment outcomes of fixed or removable implant-supported prostheses in the edentulous maxilla: Part I: patients' assessments. *J Prosthet Dent.* 2000;83(4):424-33.
- 38.** Jemt T, Book K, Lindén B, Urde G. Failures and complications in 92 consecutively inserted overdentures supported by Brånemark implants in severely resorbed edentulous maxillae: a study from prosthetic treatment to first annual check-up. *Int J Oral Maxillofac Implants.* 1992;7(2):162-7.
- 39.** Zitzmann NU, Marinello CP. Implant-supported removable overdentures in the edentulous maxilla: clinical and technical aspects. *Int J Prosthodont.* 1999;12(5):385-90.
- 40.** Bedrossian E, Sullivan RM, Fortin Y, Malo P, Indresano T. Fixed-prosthetic implant restoration of the edentulous maxilla: a systematic pretreatment evaluation method. *J Oral Maxillofac Surg.* 2008;66(1):112-22.
- 41.** Jivraj S, Chee W, Corrado P. Treatment planning of the edentulous maxilla. *Br Dent J.* 2006;201(5):261-79.
- 42.** Pigozzo MN, Mesquita MF, Henriques GE, Vaz LG. The service life of implant-retained overdenture attachment systems. *J Prosthet Dent.* 2009;102(2):74-80.
- 43.** Matsuda K, Kurushima Y, Enoki K, Ikebe K, Maeda Y. Replacement of a mandibular implant-fixed prosthesis with an implant-supported overdenture to improve maintenance and care. *J Prosthodont Res.* 2014;58(2):132-6.

- 44.** DeBoer J. Edentulous implants: overdenture versus fixed. *J Prosthet Dent.* 1993;69(4):386-90.
- 45.** Rangert B, Jemt T, Jörneus L. Forces and moments on Branemark implants. *Int J Oral Maxillofac Implants.* 1989;4(3):241-7.
- 46.** Zajc I. Pokrovne proteze. *Sonda.* 2004;6(11):94-6.
- 47.** Wismeijer D, van Waas MA, Kalk W. Factors to consider in selecting an occlusal concept for patients with implants in the edentulous mandible. *J Prosthet Dent.* 1995;74(4):380-4.
- 48.** Vojvodić D, Žabarović D. Retencija donje totalne proteze uporabom mini dentalnih implantata: Prikaz slučaja. *Acta stomatol Croat.* 2008;42(2):178-84.
- 49.** Zitzmann NU, Marinello CP. A review of clinical and technical considerations for fixed and removable implant prostheses in the edentulous mandible. *Int J Prosthodont.* 2002;15(1):65-72.
- 50.** Bešlić A, Radić T, Pelivan I. Pokrovne proteze retinirane prečkama na implantatima - prikaz slučaja. *Sonda.* 2012;13(23):60-5.
- 51.** Takanashi Y, Penrod JR, Chehade A, Klemetti E, Savard A, Lund JP et al. Does a prosthodontist spend more time providing mandibular two-implant overdentures than conventional dentures? *Int J Prosthodont.* 2002;15(4):397-403.
- 52.** Biondić B. Odabir veznih elemenata i oblik suprastrukture za pokrovne proteze sidrene implantatima [diplomski rad]. Zagreb: Stomatološki fakultet; 2013.

- 53.** Knezović Zlatarić D. Lokatori u svakodnevnoj praksi. Vjesnik dentalne medicine [Internet]. 2011 [cited 2014 Sept 8];18(5-6): [about 4 p.]. Available from: http://www.hkdm.hr/pic_news/files/hkdm/VJESNIK/VDM%205-2011/Clanak%204.pdf.
- 54.** Besimo CE, Rohner HP. Removable Restorations Supported on Implants: Interesting facts about attachments [Internet]. Biel/Bienne (Switzerland): Cendres+Métaux SA; [year unknown] [cited 2014 July 13]. Available from: http://www.cmsa.ch/SiteCollectionDocuments/Removable_restorations_en_low.pdf.
- 55.** Bošnjaković T. Dentalni implantati kao sidrišta pokrovnih proteza [diplomski rad]. Zagreb: Stomatološki fakultet; 2005.
- 56.** Dentsply Implants [Internet]. Mölndal (Sweden): Dentsply International Inc; 2014 [cited 2014 Sept 8]. Available from: <http://www.dentsplyimplants.com/Resources/Media-Gallery/Full-gallery>.
- 57.** Krebs M. Prothetische Versorgungsoptionen von zahnlosen Kiefern mit Ankylos Implantaten - eine Übersicht. Praktische Implantologie und Implantatprothetik [Internet]. 2011 [cited 2015 Feb 11];2: [about 84 p.]. Available from: http://www.pipverlag.de/epaper/pip_ePaper_02_2011/flash.html.
- 58.** Straumann [Internet]. Basel (Switzerland): Institut Straumann AG; 2014 [cited 2014 Aug 5]. Available from: <http://www.straumann.us/en/professionals/resource-center/brochures-and-catalogs.html>.

59. Straumann [Internet]. Basel (Switzerland): Institut Straumann AG; 2014 [cited 2014 Aug 5]. Available from: <http://www.straumann.co.uk/en/dental-professionals/straumann-products-and-solutions/implant-borne-prosthetics/edentulous-solutions/cares-bars.html>.

60. Nobel Biocare [Internet]. Zürich-Flughafen (Switzerland): Nobel Biocare Services AG; 2014 [cited 2014 Aug 5]. Available from: <https://www.nobelbiocare.com/uk/en/home/products-and-solutions/library/catalogs.html>.

61. Biomet 3i [Internet]. Palm Beach Gardens, Florida (United States): BIOMET 3i, Inc; 2014 [cited 2014 Aug 11]. Available from: <http://www.biomet3i.com/?page=Dental%20Professionals&cty=US&lang=EN>.

62. Biomet 3i [Internet]. Palm Beach Gardens, Florida (United States): BIOMET 3i, Inc; 2014 [cited 2014 Aug 11]. Available from: <http://www.biomet3i.com/?script=dental%20professionals&sub=producttemplate&pageid=979911685439&title=LOCATOR-Abutments&lang=EN&cty=US&img=images/IMLOA001.png>.

63. Biomet 3i [Internet]. Palm Beach Gardens, Florida (United States): BIOMET 3i, Inc; 2014 [cited 2014 Aug 11]. Available from: <http://biomet3i.com/index.cfm?script=resources&ResourceGroup=Restorative%20Technologies&title=Dental%20Professionals&cty=UNITED%20STATES&lang=EN#tabs-14>.

- 64.** Camlog [Internet]. Basel (Switzerland): CAMLOG Biotechnologies AG; 2014 [cited 2014 Aug 22]. Available from: <http://www.camlog.com/en/media-center/documentations/>.
- 65.** Bredent Medical [Internet]. Senden (Germany): bredent medical GmbH & Co.KG; 2011 [cited 2014 Aug 22]. Available from: <http://www.bredent-medical.com/en/medical/catalog/>.
- 66.** Mis [Internet]. Shlomi (Israel): MIS Implants Technologies Ltd; [year unknown] [cited 2014 Sept 12]. Available from: <http://www.mis-implants.com/Media/Printed-Materials/Users.aspx>.
- 67.** Mis [Internet]. Shlomi (Israel): MIS Implants Technologies Ltd; [year unknown] [cited 2014 Sept 12]. Available from: <http://www.mis-implants.com/windows/winIssuu.aspx>.
- 68.** Zimmer dental [Internet]. Carlsbad, California (United States): Zimmer Dental Inc; 2014 [cited 2014 Sept 15]. Available from: http://www.zimmerdental.com/Library/lib_catalog.aspx.
- 69.** Zimmer dental [Internet]. Carlsbad, California (United States): Zimmer Dental Inc; 2014 [cited 2014 Sept 15]. Available from: http://www.zimmerdental.com/Library/lib_brochures.aspx.
- 70.** Medentis [Internet]. Dernau (Deutschland): medentis medical GmbH; 2014 [cited 2014 Sept 15]. Available from: <http://medentis.de/wp/icx-service/download-1/>.

- 71.** ICX templant [Internet]. Zagreb (Hrvatska): Medika d.d.; [year unknown] [cited 2014 Sept 15]. Available from: <http://icx-implantati.com/icx.php?spec=download>.
- 72.** Dentium [Internet]. Seoul (South Korea): Dentium Co., Ltd.; [year unknown] [cited 2014 Sept 24]. Available from: <http://www.dentium.com/resource/catalog.asp>.
- 73.** Shafie HR. Clinical & Laboratory Manual of Implant Overdentures. Copenhagen (Denmark): Blackwell Munksgaard; 2007. 247 p.
- 74.** Yokoyama S, Wakabayashi N, Shiota M, Ohyama T. Stress analysis in edentulous mandibular bone supporting implant-retained 1-piece or multiple superstructures. *Int J Oral Maxillofac Implants*. 2005;20(4):578-83.
- 75.** Jacobs R, van Steenberghe D, Nys M, Naert I. Maxillary bone resorption in patients with mandibular implant-supported overdentures or fixed prostheses. *J Prosthet Dent*. 1993;70(2):135-40.
- 76.** Tuncay OC, Thomson S, Abadi B, Ellinger C. Cephalometric evaluation of the changes in patients wearing complete dentures: A ten-year longitudinal study. *J Prosthet Dent*. 1984;51(2):169-80.
- 77.** Carlsson GE, Ragnarson N, Astrand P. Changes in height of the alveolar process in edentulous segments: II: A longitudinal clinical and radiographic study over 5 years of full upper denture patients with residual lower anteriors. *Sven Tandlak Tidskr*. 1969;62(3):125-36.

- 78.** Attard NJ, Zarb GA. Long-term treatment outcomes in edentulous patients with implant overdentures: the Toronto study. *Int J Prosthodont.* 2004;17(4):425-33.
- 79.** Schmitt A, Zarb GA. The notion of implant-supported overdentures. *J Prosthet Dent.* 1998;79(1):60-5.
- 80.** Davarpanah M, Cohen E, Fromentin O, Martínez H, Sauvan JL. Liječenje bezubih pacijenata. In: Davarpanah M, Martínez H, Kebir M, Tecucianu JF. *Priručnik dentalne implantologije.* Zagreb: In.Tri d.o.o.; 2006. p. 115-33.
- 81.** Slot W, Raghoobar GM, Vissink A, Meijer HJ. Maxillary overdentures supported by four or six implants in the anterior region; 1-year results from a randomized controlled trial. *J Clin Periodontol.* 2013;40(3):303-10.
- 82.** Calvert G, Lamont T. Four implant bar-connected implants sufficient to support a maxillary overdenture. *Evid Based Dent.* 2013;14(2):49-50.
- 83.** Slot W, Raghoobar GM, Vissink A, Huddleston Slater JJ, Meijer HJ. A systematic review of implant-supported maxillary overdentures after a mean observation period of at least 1 year. *J Clin Periodontol.* 2010;37(1):98-110.
- 84.** Zou D, Wu Y, Huang W, Wang F, Wang S, Zhang Z et al. A 3-year prospective clinical study of telescopic crown, bar, and locator attachments for removable four implant-supported maxillary overdentures. *Int J Prosthodont.* 2013;26(6):566-73.

- 85.** Naert I, Gizani S, van Steenberghe D. Rigidly splinted implants in the resorbed maxilla to retain a hinging overdenture: a series of clinical reports for up to 4 years. *J Prosthet Dent.* 1998;79(2):156-64.
- 86.** Hutton JE, Heath MR, Chai JY, Harnett J, Jemt T, Johns RB et al. Factors related to success and failure rates at 3-year follow-up in a multicenter study of overdentures supported by Brånemark implants. *Int J Oral Maxillofac Implants.* 1995;10(1):33-42.
- 87.** Chan MF, Närhi TO, de Baat C, Kalk W. Treatment of the atrophic edentulous maxilla with implant-supported overdentures: a review of the literature. *Int J Prosthodont.* 1998;11(1):7-15.
- 88.** Sadowsky SJ. The implant-supported prosthesis for the edentulous arch: design considerations. *J Prosthet Dent.* 1997;78(1):28-33.
- 89.** Ghoul WE, Chidiac JJ. Prosthetic requirements for immediate implant loading: a review. *J Prosthodont.* 2012;21(2):141-54.
- 90.** De Bruyn H, Raes S, Ostman PO, Cosyn J. Immediate loading in partially and completely edentulous jaws: a review of the literature with clinical guidelines. *Periodontol 2000.* 2014;66(1):153-87.
- 91.** Chiapasco M, Gatti C. Implant-retained mandibular overdentures with immediate loading: a 3- to 8-year prospective study on 328 implants. *Clin Implant Dent Relat Res.* 2003;5(1):29-38.

- 92.** Schimmel M, Srinivasan M, Herrmann FR, Müller F. Loading protocols for implant-supported overdentures in the edentulous jaw: a systematic review and meta-analysis. *Int J Oral Maxillofac Implants.* 2014;29 Suppl:271-86.
- 93.** Cordioli G, Majzoub Z, Castagna S. Mandibular overdentures anchored to single implants: a five-year prospective study. *J Prosthet Dent.* 1997;78(2):159-65.
- 94.** Liddel GJ, Henry PJ. A prospective study of immediately loaded single implant-retained mandibular overdentures: preliminary one-year results. *J Prosthet Dent.* 2007;97(6 Suppl):S126-37.
- 95.** Mangano C, Mangano FG, Shibli JA, Ricci M, Perrotti V, d'Avila S et al. Immediate loading of mandibular overdentures supported by unsplinted direct laser metal-forming implants: results from a 1-year prospective study. *J Periodontol.* 2012;83(1):70-8.
- 96.** Tawse-Smith A, Payne AG, Kumara R, Thomson WM. Early loading of unsplinted implants supporting mandibular overdentures using a one-stage operative procedure with two different implant systems: a 2-year report. *Clin Implant Dent Relat Res.* 2002;4(1):33-42.
- 97.** Turkyilmaz I, Tozum TF, Fuhrmann DM, Tumer C. Seven-year follow-up results of TiUnite implants supporting mandibular overdentures: early versus delayed loading. *Clin Implant Dent Relat Res.* 2012;14 Suppl 1:e83-90.

- 98.** Akca K, Eser A, Eckert S, Cavusoglu Y, Cehreli MC. Immediate versus conventional loading of implant-supported maxillary overdentures: a finite element stress analysis. *Int J Oral Maxillofac Implants.* 2013;28(2):e57-63.
- 99.** Burns DR, Unger JW, Elswick RK Jr, Giglio JA. Prospective clinical evaluation of mandibular implant overdentures: Part II--Patient satisfaction and preference. *J Prosthet Dent.* 1995;73(4):364-9.
- 100.** Porter JA Jr, Petropoulos VC, Brunski JB. Comparison of load distribution for implant overdenture attachments. *Int J Oral Maxillofac Implants.* 2002;17(5):651-62.
- 101.** Walton JN, Ruse ND. In vitro changes in clips and bars used to retain implant overdentures. *J Prosthet Dent.* 1995;74(5):482-6.
- 102.** Breeding LC, Dixon DL, Schmitt S. The effect of simulated function on the retention of bar-clip retained removable prostheses. *J Prosthet Dent.* 1996;75(5):570-3.
- 103.** Epstein DD, Epstein PL, Cohen BI, Pagnillo MK. Comparison of the retentive properties of six prefabricated post overdenture attachment systems. *J Prosthet Dent.* 1999;82(5):579-84.
- 104.** Gamborena JI, Hazelton LR, NaBadalung D, Brudvik J. Retention of ERA direct overdenture attachments before and after fatigue loading. *Int J Prosthodont.* 1997;10(2):123-30.

- 105.** Setz I, Lee SH, Engel E. Retention of prefabricated attachments for implant stabilized overdentures in the edentulous mandible: an in vitro study. *J Prosthet Dent.* 1998;80(3):323-9.
- 106.** Botega DM, Mesquita MF, Henriques GE, Vaz LG. Retention force and fatigue strength of overdenture attachment systems. *J Oral Rehabil.* 2004;31(9):884-9.
- 107.** Payne AG, Solomons YF. Mandibular implant-supported overdentures: a prospective evaluation of the burden of prosthodontic maintenance with 3 different attachment systems. *Int J Prosthodont.* 2000;13(3):246-53.
- 108.** Vogel RC. Implant Overdentures: A New Standard of Care for Edentulous Patients-Current Concepts and Techniques. *Compendium of Continuing Education in Dentistry [Internet].* 2008 June [cited 2014 Oct 7];29(5): [about 8 p.]. Available from: <http://www.capitolperiodontal.com/docs/ImplantOverdentures.pdf>.
- 109.** Doukas D, Michelinakis G, Smith PW, Barclay CW. The influence of interimplant distance and attachment type on the retention characteristics of mandibular overdentures on 2 implants: 6-month fatigue retention values. *Int J Prosthodont.* 2008;21(2):152-4.
- 110.** Kenney R, Richards MW. Photoelastic stress patterns produced by implant-retained overdentures. *J Prosthet Dent.* 1998;80(5):559-64.

- 111.** Ortegón SM, Thompson GA, Agar JR, Taylor TD, Perdikis D. Retention forces of spherical attachments as a function of implant and matrix angulation in mandibular overdentures: an in vitro study. *J Prosthet Dent.* 2009;101(4):231-8.
- 112.** Branchi R, Vangi D, Virga A, Guertin G, Fazi G. Resistance to wear of four matrices with ball attachments for implant overdentures: a fatigue study. *J Prosthodont.* 2010;19(8):614-9.
- 113.** Hedzelek W, Rzatowski S, Czarnecka B. Evaluation of the retentive characteristics of semi-precision extracoronal attachments. *J Oral Rehabil.* 2011;38(6):462-8.
- 114.** Chung KH, Chung CY, Cagna DR, Cronin RJ Jr. Retention characteristics of attachment systems for implant overdentures. *J Prosthodont.* 2004;13(4):221-6.
- 115.** Abi Nader S, de Souza RF, Fortin D, De Koninck L, Fromentin O, Albuquerque Junior RF. Effect of simulated masticatory loading on the retention of stud attachments for implant overdentures. *J Oral Rehabil.* 2011;38(3):157-64.
- 116.** Kobayashi M, Srinivasan M, Ammann P, Perriard J, Ohkubo C, Müller F et al. Effects of in vitro cyclic dislodging on retentive force and removal torque of three overdenture attachment systems. *Clin Oral Implants Res.* 2014;25(4):426-34.

- 117.** Kleis WK, Kämmerer PW, Hartmann S, Al-Nawas B, Wagner W. A comparison of three different attachment systems for mandibular two-implant overdentures: one-year report. *Clin Implant Dent Relat Res.* 2010;12(3):209-18.
- 118.** Evtimovska E, Masri R, Driscoll CF, Romberg E. The change in retentive values of locator attachments and hader clips over time. *J Prosthodont.* 2009;18(6):479-83.
- 119.** Cakarar S, Can T, Yaltirik M, Keskin C. Complications associated with the ball, bar and Locator attachments for implant-supported overdentures. *Med Oral Patol Oral Cir Bucal.* 2011;16(7):e953-9.
- 120.** Mackie A, Lyons K, Thomson WM, Payne AG. Mandibular two-implant overdentures: three-year prosthodontic maintenance using the locator attachment system. *Int J Prosthodont.* 2011;24(4):328-31.
- 121.** Jefferies SR, Boston DW, Damrow MP, Galbraith CT. Comparison of detachment forces of two implant overdenture attachment types: effect of detachment speed. *Am J Dent.* 2008;21(4):244-50.
- 122.** Akça K, Çavuşoğlu Y, Sağırkaya E, Çehreli MC. Early-loaded one-stage implants retaining mandibular overdentures by two different mechanisms: 5-year results. *Int J Oral Maxillofac Implants.* 2013;28(3):824-30.
- 123.** Svetlize CA, Bodereau EF Jr. Comparative study of retentive anchor systems for overdentures. *Quintessence Int.* 2004;35(6):443-8.

- 124.** Chung KH, Whiting D, Kronstrom M, Chan D, Wataha J. Retentive characteristics of overdenture attachments during repeated dislodging and cyclic loading. *Int J Prosthodont.* 2011;24(2):127-9.
- 125.** Rutkunas V, Mizutani H, Takahashi H. Evaluation of stable retentive properties of overdenture attachments. *Stomatologija.* 2005;7(4):115-20.
- 126.** Stephens GJ, di Vitale N, O'Sullivan E, McDonald A. The influence of interimplant divergence on the retention characteristics of locator attachments, a laboratory study. *J Prosthodont.* 2014;23(6):467-75.
- 127.** Al-Ghafli SA, Michalakis KX, Hirayama H, Kang K. The in vitro effect of different implant angulations and cyclic dislodgement on the retentive properties of an overdenture attachment system. *J Prosthet Dent.* 2009;102(3):140-7.
- 128.** Trakas T, Michalakis K, Kang K, Hirayama H. Attachment systems for implant retained overdentures: a literature review. *Implant Dent.* 2006;15(1):24-34.
- 129.** Polychronakis N, Sotiriou M, Zissis A. A modified method for rebasing implant-retained overdentures. *Int J Prosthodont.* 2010;23(2):152-4.
- 130.** Cehreli MC, Karasoy D, Kokat AM, Akca K, Eckert SE. Systematic review of prosthetic maintenance requirements for implant-supported overdentures. *Int J Oral Maxillofac Implants.* 2010;25(1):163-80.
- 131.** Banton B, Henry MD. Overdenture retention and stabilization with ball-and-socket attachments: principles and technique. *J Dent Technol.* 1997;14(7):14-20.

- 132.** Wiemeyer AS, Agar JR, Kazemi RB. Orientation of retentive matrices on spherical attachments independent of implant parallelism. *J Prosthet Dent.* 2001;86(4):434-7.
- 133.** Preiskel HW. *Overdentures made easy: A guide to implant and root supported prostheses.* London (United Kingdom): Quintessence Publishing Co Ltd; 1996. Chapter 9, Implant systems and techniques; p. 189-232.
- 134.** Walton JN, Huizinga SC, Peck CC. Implant angulation: a measurement technique, implant overdenture maintenance, and the influence of surgical experience. *Int J Prosthodont.* 2001;14(6):523-30.
- 135.** Payne AG, Solomons YF. The prosthodontic maintenance requirements of mandibular mucosa- and implant-supported overdentures: a review of the literature. *Int J Prosthodont.* 2000;13(3):238-43.
- 136.** Oetterli M, Kiener P, Mericske-Stern R. A longitudinal study on mandibular implants supporting an overdenture: the influence of retention mechanism and anatomic-prosthetic variables on periimplant parameters. *Int J Prosthodont.* 2001;14(6):536-42.
- 137.** Dario LJ. A maxillary implant overdenture that utilizes angle-correcting abutments. *J Prosthodont.* 2002;11(1):41-5.
- 138.** van Kampen F, Cune M, van der Bilt A, Bosman F. Retention and postinsertion maintenance of bar-clip, ball and magnet attachments in mandibular implant overdenture treatment: an in vivo comparison after 3 months of function. *Clin Oral Implants Res.* 2003;14(6):720-6.

- 139.** MacEntee MI, Walton JN, Glick N. A clinical trial of patient satisfaction and prosthodontic needs with ball and bar attachments for implant-retained complete overdentures: three-year results. *J Prosthet Dent.* 2005;93(1):28-37.
- 140.** Naert IE, Gizani S, Vuylsteke M, van Steenberghe D. A randomised clinical trial on the influence of splinted and unsplinted oral implants in mandibular overdenture therapy: A 3-year report. *Clin Oral Investig.* 1997;1(2):81-8.
- 141.** Naert I, Alsaadi G, Quirynen M. Prosthetic aspects and patient satisfaction with two-implant-retained mandibular overdentures: a 10-year randomized clinical study. *Int J Prosthodont.* 2004;17(4):401-10.
- 142.** Gotfredsen K, Holm B. Implant-supported mandibular overdentures retained with ball or bar attachments: A randomized prospective 5-year study. *Int J Prosthodont.* 2000;13(2):125-30.
- 143.** Waddell JN, Payne AG, Swain MV. Physical and metallurgical considerations of failures of soldered bars in bar attachment systems for implant overdentures: a review of the literature. *J Prosthet Dent.* 2006;96(4):283-8.
- 144.** Cehreli MC, Karasoy D, Kökat AM, Akça K, Eckert S. A systematic review of marginal bone loss around implants retaining or supporting overdentures. *Int J Oral Maxillofac Implants.* 2010;25(2):266-77.
- 145.** Bergendal T, Engquist B. Implant-supported overdentures: a longitudinal prospective study. *Int J Oral Maxillofac Implants.* 1998;13(2):253-62.
- 146.** Naert I, Alsaadi G, van Steenberghe D, Quirynen M. A 10-year randomized clinical trial on the influence of splinted and unsplinted oral implants retaining

mandibular overdentures: peri-implant outcome. *Int J Oral Maxillofac Implants.* 2004;19(5):695-702.

147. Turkyilmaz I, Tumer C. Early versus late loading of unsplinted TiUnite surface implants supporting mandibular overdentures: a 2-year report from a prospective study. *J Oral Rehabil.* 2007;34(10):773-80.

9. ŽIVOTOPIS

Božo Lončar rođen je u Splitu 12. travnja 1979. godine. Nakon osnovnoškolskog obrazovanja pohađa Prirodoslovno-matematičku gimnaziju u Splitu od 1993. do 1997. godine. Za to vrijeme kao član veslačkog kluba Mornar sudjelovao je na regionalnim, državnim i međudržavnim natjecanjima te postigao značajne uspjehe. Stomatološki fakultet Sveučilišta u Zagrebu upisuje 1997. godine, apsolvira 2002. godine te diplomira 2004. godine. Radno iskustvo stječe u privatnim ordinacijama dentalne medicine dok se nije zaposlio u Stomatološkoj poliklinici u Splitu, gdje radi na Odjelu oralne kirurgije i Odjelu dječje dentalne medicine. U sklopu toga bio je dio tima za opću anesteziju bolesnika s posebnim potrebama, surađuje i radi u KBC Split za visokorizične bolesnike te surađuje sa Zatvorom u Splitu. Bio je stručni suradnik u izradi i prezentaciji edukativnih emisija o prevenciji i sanaciji u dentalnoj medicini u programu županijske televizije Jadran. Na Stomatološkom fakultetu Sveučilišta u Zagrebu 2012. godine počinje specijalizaciju iz područja stomatološke protetike, na kojem usporedno završava i Poslijediplomski specijalistički studij dentalne medicine. Na 3. kongresu Hrvatskog društva za stomatološku protetiku Hrvatskog liječničkog zbora s međunarodnim sudjelovanjem dobio je nagradu za poster prezentaciju. Odlično se koristi informacijskim tehnologijama. Oženjen je i otac jednog djeteta.