

Upotreba poliamida u izradi privremenih proteza tijekom oseintegracijskog perioda

Dropuljić, Ivana

Professional thesis / Završni specijalistički

2019

Degree Grantor / Ustanova koja je dodijelila akademski / stručni stupanj: **University of Zagreb, School of Dental Medicine / Sveučilište u Zagrebu, Stomatološki fakultet**

Permanent link / Trajna poveznica: <https://um.nsk.hr/um:nbn:hr:127:737024>

Rights / Prava: [Attribution-NonCommercial 3.0 Unported](#) / [Imenovanje-Nekomercijalno 3.0](#)

Download date / Datum preuzimanja: **2025-01-28**



Repository / Repozitorij:

[University of Zagreb School of Dental Medicine Repository](#)





Sveučilište u Zagrebu

Stomatološki fakultet

Ivana Dropuljić

**UPOTREBA POLIAMIDA U IZRADI
PRIVREMENIH PROTEZA TIJEKOM
OSEOINTEGRACIJSKOG PERIODA**

POSLIJEDIPLOMSKI SPECIJALISTIČKI RAD

Zagreb, 2019.

Rad je ostvaren na Zavodu za mobilnu protetiku Stomatološkog fakulteta Sveučilišta u Zagrebu.

Naziv poslijediplomskog specijalističkog studija: Dentalna implantologija

Mentor rada: Doc.dr.sc. Samir Čimić dr.med.dent., Zavod za mobilnu protetiku Stomatološkog fakulteta Sveučilišta u Zagrebu

Lektorica hrvatskog jezika: Vesna Orešković, prof. hrvatskog jezika i književnosti

Lektorica engleskog jezika: Mia Vrbanac Užarević, prof. njemačkog i engleskog jezika i književnosti

Sastav Povjerenstva za ocjenu poslijediplomskog specijalističkog rada:

1. Prof.dr.sc. Ketij Mehulić, predsjednica
2. Doc.dr.sc. Dragana Gabrić, član
3. Doc.dr.sc. Samir Čimić, član

Sastav povjerenstva za obranu poslijediplomskog specijalističkog rada:

1. Prof.dr.sc. Ketij Mehulić, predsjednica
2. Doc.dr.sc. Dragana Gabrić, član
3. Doc.dr.sc. Samir Čimić, član
4. Doc.dr.sc. Slađana Milardović Ortolan, zamjena

Datum obrane rada: 12. 06. 2019. godine

Rad sadrži: 53 stranice

17 slika

1 CD

Rad je vlastito autorsko djelo, koje je u potpunosti samostalno napisano uz naznaku izvora drugih autora i dokumenata korištenih u radu. Osim ako nije drukčije navedeno, sve ilustracije (tablice, slike i dr.) u radu su izvorni doprinos autora poslijediplomskog specijalističkog rada. Autor je odgovoran za pribavljanje dopuštenja za korištenje ilustracija koje nisu njegov izvorni doprinos, kao i za sve eventualne posljedice koje mogu nastati zbog nedopuštenog preuzimanja ilustracija odnosno propusta u navođenju njihovog podrijetla.

Zahvala

Zahvaljujem se mentoru doc.dr.sc. Samir Čimić dr.med.dent. na nemjerljivoj ljudskosti, nesebičnoj pomoći i korisnim savjetima tijekom pisanja ovog rada.

Zahvaljujem se svojoj obitelji na podršci, razumijevanju, strpljenju i ljubavi.

Sažetak

UPOTREBA POLIAMIDA U IZRADI PRIVREMENIH PROTEZA TIJEKOM OSEOINTEGRACIJSKOG PERIODA

Poliamidni materijali se u stomatološkoj protetici koriste za izradu različitih vrsta privremenih i trajnih nadomjestaka. U implantoprotetici se najčešće koriste tijekom pripreme za ugradnju implantata ili nakon njihove ugradnje u fazi cijeljenja. Poliamidne materijale karakterizira visoka elastičnost, te čvrstoća i tvrdoća koje su manje od metala. Prednosti su im stabilnost oblika, manji umor materijala u odnosu na konvencionalne akrilate, otpornost na vlačno opterećenje, sposobnost prigušenja vibracija, lomna žilavost, dobra kemijska otpornost, niska toplinska ekspanzija, te dobre optičke karakteristike i izbor boja na tržištu. Razlozi rjeđe uporabe ovih materijala su hidrofilnost i površinska hrapavost s posljedičnom degradacijom i diskoloracijom površine materijala nakon određenog vremena u funkciji, te relativno skuplja tehnologija izrade u odnosu na konvencionalne akrilate.

Ključne riječi: poliamidni materijali; najlon; privremena proteza

Summary

USE OF POLYAMIDE MATERIALS IN TEMPORARY DENTURES FABRICATION DURING OSSEOINTEGRATION PERIOD

Polyamide materials are used in prosthetic dentistry for construction of different types of provisional and permanent restorations. In implant prosthetic dentistry are usually used during preparation time for implant insertion or after implant insertion, during healing period. Polyamide materials show high elasticity and have strength and hardness lower than metal. Their advantages are shape stability, lower fatigue than conventional acrylics, tensile strength, suppression of vibrations, high fracture toughness, good chemical resistance, low thermal expansion, good optical properties and coloration options. The reasons of their infrequent use are water sorption and surface roughness with resulting discolorations and surface degradation after certain period in function and relatively more expensive fabrication technology compared to acrylic materials.

Keywords: polyamide materials, nylon, temporary dentures

SADRŽAJ

1. UVOD	1
2. SVRHA RADA	4
3. POLIAMIDI	6
3.1 Mehanička svojstva poliamida	9
4. PLANIRANJE IMPLANTOPROTETSKE TERAPIJE	12
4.1. Klasifikacija djelomične bezubosti	13
4.2. Anamneza.....	14
4.3. Klinički pregled.....	15
4.4. Radiološka dijagnostika	16
4.5. Analiza dijagnostičkih modela u artikulatu.	17
5. TIJEK IZRADE PROTEZE	19
5.1 Planiranje i oblikovanje proteze	20
5.2. Izrada skeleta proteze i retencijskih elemenata	21
5.3. Određivanje međučeljusnih odnosa	26
5.4. Odabir oblika i boje zuba	27
5.5. Postava zuba.....	28
5.6. Završavanje privremene proteze	29
5.7. Predaja proteze pacijentu	31
6. FAZA CIJELJENJA.....	33
6.1. Cijeljenje kosti i oseointegracija	34
6.2. Cijeljenje mekih tkiva	35
7. RASPRAVA.....	36
8. ZAKLJUČAK	43
9. LITERATURA.....	45
10. ŽIVOTOPIS	52

Popis skraćenica

CH₂- metilenska skupina

RTG- radiografija

2D- dvodimenzionalni

3D- trodimenzionalni

CBCT- cone beam računalna tomografija

M- srednji

L- veliki

XL- jako veliki

MPa- mega Pascal

1. UVOD

Napretkom tehnologije u svim područjima dentalne medicine, pogotovo u implantologiji i implantoprotetici, omogućeno je pouzdano i kvalitetno zbrinjavanje djelomične i potpune bezubosti protetskim radovima nošenim implantatima. Pacijenti sve češće zahtijevaju da su tijekom svih faza izrade implantoprotetskog rada opskrbljeni privremenim radom, koji svojom estetikom podsjeća na konačni protetski rad.

Posebno osjetljiva za pacijenta je faza zarastanja tvrdih i mekih tkiva nakon ugradnje implantata ili pripreme za ugradnju implantata, radi mogućeg dužeg perioda djelomične/potpune bezubosti. Faza privremene bezubosti određenog područja usne šupljine je ograničavajuća za pacijenta funkcijski, estetski, fonetski i psihološki. Uporabom odgovarajućih privremenih nadomjestaka u tom razdoblju omogućeno je normalno funkcioniranje pacijenta.

Ovisno o situaciji u ustima tijekom implantoprotetske terapije moguće je izraditi različite vrste privremenih fiksnih ili mobilnih protetskih nadomjestaka. Dok se kod potpune bezubosti najčešće izrađuju potpune akrilatne proteze, kod većeg raspona djelomične bezubosti se upotrebljavaju različite vrste djelomičnih proteza. Na tržištu se može pronaći široki spektar različitih materijala za njihovu izradu. Upotrebljavaju se ovisno o indikacijama i očekivanjima pacijenata, prvenstveno u pogledu estetike.

Danas sve češća vrsta materijala za sanaciju djelomične bezubosti su poliamidi. Iz poliamida je moguće izraditi različite vrste trajnih i privremenih mobilnih protetskih nadomjestaka. To uključuje djelomične proteze u kombinaciji s metalom ili bez njega, potpune proteze, teleskopske proteze, te proteze na implantatima za obje čeljusti. Moguća je i izrada stabilizacijskih udlaga iz poliamida nakon završetka implantoprotetske terapije. Isto tako se upotrebljavaju i u drugim disciplinama, kao što su ortodoncija, parodontologija i pedodoncija, za izradu reteinera, splintova i držača prostora (1).

Poliamidi se koriste u implantoprotetskoj terapiji uglavnom za izradu privremenih proteza u fazi cijeljenja tkiva, nakon ugradnje dentalnih implantata ili pripreme za ugradnju implantata. Pacijent ih nosi do izrade definitivnog protetskog rada nošenog implantatima.

Period cijeljenja je posebno osjetljivo razdoblje u terapijskom postupku. Stoga je nadoknada izgubljenih zuba, kojima se vraća funkcija i estetika, od iznimne važnosti. Izbjegavanjem perioda bezubosti, promjene u fizionomiji, estetici, funkciji, fonaciji i čeljusnim zglobovima

se svode na minimum, te se utječe na psihološko zdravlje pacijenata (2).

2. SVRHA RADA

Svrha ovog rada je prikazati različite mogućnosti primjene poliamidnih djelomičnih proteza, kao mogućih privremenih rješenja u implantoprotetskoj terapiji.

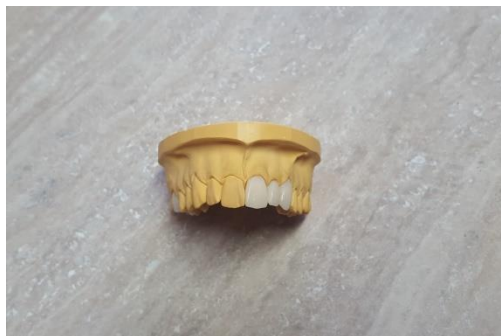3. POLIAMIDI

Poliamidi su skupina sintetičkih materijala koji obuhvaćaju određene tipove termoplastičnih polimera, generičkog naziva najlon (eng. *nylon*) (3). Ubrajaju se u skupinu elastičnih termoplastičnih materijala (4). Dobivaju se kondenzacijskim reakcijama između diamina i dibazične kiseline. Svojstva ovih materijala su određena brojem CH_2 grupa u diaminskom lancu i brojem ugljika u lancu dibazične kiseline, koji zajedno određuju prefiks najlona. Sastavljeni su uglavnom od vlakana, koja se mogu podijeliti na alifatska, cikloalifatska i aromatska (3).

Najlon je razvio Wallace Carothers zajedno sa suradnicima iz Du Pont Chemical Co, tridesetih godina 20. stoljeća. Kao materijal koji se koristi u stomatološkoj protetici spominje se 50-ih godina prošlog stoljeća, kada su napravljene prve protezne baze iz najlona. Zbog brojnih nedostataka nije naišao na široku primjenu sve do 1970-ih godina (5,6). Danas je primjena poliamida u stomatologiji učestala (Slika 1. i 2.). Oni koji se koriste u stomatološkoj protetici moraju imati vrlo specifične mehaničke karakteristike (4).



Slika 1. Poliamidna privremena proteza



Slika 2. Privremene poliamidne krunice

Materijali koji se koriste za izradu proteza moraju biti otporni na frakture tijekom ponavljajućih žvačnih sila, te dovoljno rigidni da raspodjeljuju te sile ravnomjerno, a da pritom čuvaju potporna tkiva od oštećenja i održavaju stabilnu okluziju. Dimenzijska stabilnost, otpornost na abrazijsko trošenje i eroziju, te što čvršća veza s umjetnim zubima, osiguravaju postojanost i cjelovitost protetskih nadomjestaka. Da bi zadovoljili visoke estetske zahtjeve pacijenata materijali koji se koriste moraju osigurati optimalnu estetiku. Pri tome moraju biti stabilni kako se protetski rad ne bi estetski narušio diskoloracijama. Najčešće zbog djelovanja žvačnih sila (ali i nekih drugih čimbenika) može doći do loma proteze. Važno svojstvo materijala je vidljivost na RTG-u, ako se neki dijelovi proteze slučajno progutaju ili aspiriraju. Pored toga, jednostavnost izrade, nošenja i popravka nadomjestaka su bitni iz financijskih i praktičnih razloga (7).

Potreba za materijalom koji ne dovodi do alergija i ne oštećuje tkiva usne šupljine s kojima je u kontaktu, te s kojima je biokompatibilan, dovela je do uporabe poliamida u stomatološkoj mobilnoj protetici. Na taj način su se željele izbjeći alergijske reakcije na monomer iz akrilata i metale koji se koriste za izradu konvencionalnih mobilnih proteza (8).

Zbog svojih svojstava poliamidni materijali su indicirani za izradu djelomičnih i potpunih proteza. Koriste se u slučajevima kod kojih se ne mogu izbjeći jako podminirana tvrda i meka tkiva, kod pacijenata kod kojih se ponavljaju lomovi proteze bez nekog opravdanog razloga, kod alergija na druge materijale za protezne baze, kod mikrostromije, nakon velikih oralno-kirurških zahvata i kod pacijenata koji žele odličnu estetiku proteza (9).

Iz poliamidnih materijala se mogu napraviti bezmetalne proteze i proteze ojačane metalom. Bezmetalne konstrukcije su uglavnom indicirane kod gubitka nekoliko prednjih zuba s postojećom okluzijom, te kod pacijenata koji ne pristaju na brušenje zuba nosača. Kontraindicirane su kod pacijenata kod kojih više nema stabilne okluzije. Povećana opasnost od rotacija, neželjenog slijeganja protezne baze i dodatnih promjena u okluziji, rezultira prekomjernom koncentracijom sila u retencijskim elementima, koji mogu puknuti uslijed deformacije. Broj, položaj i stanje susjednih zubi i antagonista je od iznimne važnosti, stoga se kod pacijenata kod kojih ne postoji stabilna okluzija poduprta kutnjacima i gdje postoji loša poduprtost mukozom rezidualnog grebena u bezubom području ovakve proteze moraju ojačati metalom (10).

3.1 Mehanička svojstva poliamida

Od 50-ih godina, od kada su poliamidi na tržištu, konstantno se unapređuju njihova mehanička svojstva. Mehanička svojstva variraju ovisno o vrsti materijala unutar skupine poliamida (11). Općenito, poliamidi imaju nisku savojnu čvrstoću i visoku fleksibilnost, te pokazuju zadovoljavajuću tvrdoću i lomnu žilavost. Dobro podnose opterećenja tijekom deformacije visokog stupnja. To svojstvo predstavlja pogodnost za izradu bezmetalnih kvačica proteze, koje osiguravaju retenciju, te korištenje retentivnih podminiranih mjesta preostalih zuba (12). Kod starijih generacija ovih materijala se spominje dimenzijska nestabilnost uslijed navlačenja vode u strukturu materijala. Za to su odgovorne amidne grupe, pa se preporuča smanjenje njihovog broja u strukturi (12). Hidrofilna svojstva ovih materijala (13) kao i povećana hrapavost površine su odgovorni za pojavu diskoloracija, nakon određenog vremena uporabe.

Površina poliamidnih proteznih baza je hrapavija nego kod konvencionalnih akrilata, što može dovesti do nelagodnog osjećaja u pacijentovim ustima. Odgovorna je i za povećanu kolonizaciju mikroorganizama i nakupljanje biofilma (14).

Na tržištu postoje brojni poliamidni materijali koji su u uporabi.

Valplast (Valplast International Corp., New York, USA)

Valplast je poliamid razvijen iz „nylona 12“. On je mekan, elastičan i lako se deformira. Zbog svoje fleksibilnosti otporan je na lomove. Njegove protezne baze su tanje i lakše od akrilatnih, stoga može biti ugodniji za nošenje. Otporan je na kiseline i lužine i ne uzrokuje alergijske reakcije. Zbog svoje fleksibilnosti je pogodan za izradu baza dentalnih proteza u jako podminiranim područjima grebena. Nedostatak mu je izražena površinska hrapavost, koja i kod pravilno ispoliranih proteza tijekom uporabe nastupa vrlo brzo. Indiciran je kod defekata umjerene veličine, u prednjem i stražnjem području usne šupljine (15).

Lucitone FRS (Dentsply Sirona, York, USA)

Sirovina za dobivanje ovog poliamida je Trogamid CX7323. Ovaj materijal karakterizira prihvatljiva estetika i mekoća, koja omogućava odličnu adaptaciju baze na podležee strukture. Tvrdi je i postojaniji od Valplasta. Otporan je na abrazijsko trošenje i diskoloracije, lako se polira i manje je pogodan za adherenciju mikroorganizama. Nedostatak stabilne retencije nakon nekog vremena zbog opuštanja materijala, može se izbjeći upotrebom metalnih ojačanja. Umjetni zubi se moraju mehanički sidriti u bazu proteze. Popravak je otežan radi njegove kemijske inertnosti prema autopolimerizirajućim materijalima. Indiciran je kod malih gubitaka zuba u estetskom području, u kojem su žvačne sile male (16).

Ultimate (Ultimate, Memphis, USA)

Ima slične karakteristike kao Valplast i Lucitone FRS. Karakterizira ga mekoća i niski modul elastičnosti. Upotrebljava se za sanaciju manjih područja bezubosti. Reparature proteze su teško izvedive (17).

Vertex ThermoSens (Vertex-Dental, Zeist, Nizozemska)

Vertex ThermoSens je termoplastični materijal temeljen na mješavini poliamida i pigmentata. Može se upotrebljavati za izradu potpunih i djelomičnih proteza, udlaga, teleskopskih konstrukcija, te privremenih krunica i mostova. Protetski nadomjesci se izrađuju injekcijskom tehnikom. Pigmenti se ugrađuju u sirovi materijal u samom procesu izrade, tako da su jednoliko raspoređeni. Materijal ima veliku čvrstoću pa su protezne baze rigidne i otporne na frakture. Na tržište dolazi u petnaest boja (18).

Deflex (Deflex Global S.L., Barcelona, Španjolska)

Deflex je termo-injekcijski poliamid čija svojstva variraju od fleksibilnih karakteristika do krutosti, ovisno o namjeni i vrsti mobilnog protetskog rada koji se želi napraviti. Vrlo je otporan, biokompatibilan i ima elastičnu memoriju. Ima dobra estetska svojstva, otporan je na frakture i omogućava izradu tanjih proteznih baza, koje su zbog toga lagane. Fleksibilnost koju dozvoljava ovaj materijal čuva zube nosače od preopterećenosti, a istodobna rigidnost

ravnomjerno prenosi i raspodjeljuje žvačne sile (19). Na tržištu nalazimo četiri vrste ovog materijala za različitu primjenu. (20).

4. PLANIRANJE IMPLANTOPROTETSKE TERAPIJE

Gubitak zuba se ubraja u traumatične događaje i samim tim zahtijeva društvenu i psihološku prilagodbu pacijenta (21). Time je u manjoj ili većoj mjeri narušena funkcija stomatognatog sustava, koja se odražava u promjenama njegovih komponenti. Posljedice se mogu očitovati na alveolnom nastavku, preostalim zubima, međučeljusnim odnosima, visini međučeljusnog prostora, okluziji, artikulaciji, fizionomiji, žvakanju, gutanju, fonaciji i temporomandibularnim zglobovima (22).

Djelomična bezubost se uspješno liječi ugradnjom implantata i izradom fiksnih protetskih nadomjestaka. Konačan cilj, odnosno uspješan ishod implantoprotetske terapije moguće je postići isključivo uz detaljan plan liječenja. Klinički i laboratorijski postupci su precizno određeni i moraju se poštivati (23).

4.1. Klasifikacija djelomične bezubosti

U cilju kvalitetnijeg liječenja i predvidljivosti same terapije postoje brojne klasifikacije djelomične bezubosti, npr. Kennedy, 1925., Wild, 1950., Steinhart, 1951. i Eichner, 1962. Prema Mischu u implantologiji postoji pet mogućih protetskih tipova situacija. Prve tri se odnose na fiksne proteze, krunice i mostove (FP-1, FP-2, FP-3), kojima se nadomješta djelomična i potpuna bezubost, a pričvršćuju se vijcima ili cementiranjem. Preostala dva tipa čine mobilne proteze (MP-4 i MP-5), u pravilu u potpuno bezuboj čeljusti. MP-4 se odnosi na situaciju u kojoj se primjenjuje više implantata, pri čemu se žvačno opterećenje potpuno prenosi na čeljusni greben preko implantata, a protezu pacijent sam skida i namješta. MP-5 podrazumijeva prijenos žvačnog opterećenja preko manjeg broja implantata i mukoperiosta (24).

Klasifikacija bezube kosti koja je uključena u područje implantacije se na temelju preostale mineralizirane kosti očituje u pet skupina. U skupinama A i B postoji značajna količina alveolnog nastavka, dok u skupinama C, D i E postoje minimalni ostaci alveolnog nastavka.

Kvaliteta kosti bezubih mjesta se može promatrati kroz klase. Kod klasa 1 i 2 postoje debeli zidovi kortikalne ploče s malim volumenom koštane srži, dok su klase 3 i 4 karakterizirane velikom količinom spongioze koja je ograničena relativno tankim kortikalnim pločama (25).

Američka škola protetičara je napravila klasifikacijski sustav djelomične bezubosti temeljen na dijagnostičkim nalazima. Obuhvaća kriterije koji se odnose na lokaciju i opseg bezubih područja, stanje preostalih zuba, okluziju i stanje rezidualnih grebena. Razlikuju se četiri klase. Klasa I je karakterizirana minimalno ugroženim zubima i potpornim anatomskim strukturama, uz sve povoljne kriterije. Klasa II je karakterizirana umjereno ugroženim zubima i potpornim anatomskim strukturama, gdje postoji fizička degradacija nekih kriterija. Klasu III karakterizira ugroženost zuba i potpornih anatomskih struktura. Zahtijeva ponovno uspostavljanje cijele okluzijske sheme bez promjene vertikalne dimenzije okluzije, sa ili bez dodatne lokalne terapije. Klasa IV je karakterizirana teško ugroženim zubima i potpornim anatomskim strukturama koje zahtijevaju ponovno uspostavljanje cijele okluzijske sheme s promjenom vertikalne dimenzije okluzije (26).

4.2. Anamneza

Temelj planiranja tijeka i ishoda implantoprotetske terapije je iscrpna anamneza. Obuhvaća medicinsku i stomatološku anamnezu, upoznavanje s pacijentovim navikama i motivacijom, njegovom spremnošću na kvalitetnu suradnju i u konačnici pacijentova očekivanja (25).

Medicinska anamneza donosi podatke o bolestima i stanjima koja negativno utječu na cijeljenje rane. Procjenjuje zdravlje pacijenta, dosadašnja liječenja i uzimanje lijekova. Važno je poznavati utjecaj sistemskih bolesti na dijelove stomatognatog sustava u cilju postizanja uspješne implantološke terapije. Stanja kao što su kemoterapija i radijacijska terapija za liječenje neoplazmi, uzimanje nekih lijekova kao što su bifosfonati, kortikosteroidi i imunosupresivi, nekontrolirani dijabetes, ozbiljno ugrožena kardiovaskularna funkcija, poremećaji zgrušavanja, psihijatrijski poremećaji, aktivna ovisnost o drogama i alkoholu, te teško pušenje nikotina, smatraju se u određenoj mjeri kontraindikacijama za terapiju implantatima. Akutne upalne bolesti i infektivna stanja, kao i trudnoća, se ubrajaju u privremene kontraindikacije (27).

Stomatološka anamneza uključuje procjenu prethodne stomatološke skrbi, odnosno profilaksu i održavanje zdravlja usne šupljine. Informacije o razlogu gubitka zuba, procjena oralne higijene, te njegove subjektivne potrebe za nadomještanjem zuba daju uvid u pacijentov stav naspram kompleksne terapije koja ga očekuje (25). Terapija implantatima je indicirana u

slučajevima bezube gornje i/ili donje čeljusti, djelomične bezubosti, nedostatka jednog zuba, nedostatka zametka, te u slučaju obzirnog terapijskog postupka (pacijent ne želi brušenje zuba) (27). Očekivanja pacijenta su bitan faktor u postizanju uspješnog ishoda terapije. Optimalni rezultati zahvata se postižu samo u slučajevima kad zahtjevi i očekivanja pacijenta ne premašuju realni ishod terapije, temeljen na iscrpnoj kliničkoj procjeni (25).

4.3. Klinički pregled

Kliničkim nalazom praktičar dobiva uvid u stanje i funkciju struktura stomatognatog sustava. On obuhvaća pregled zuba i parodontnih tkiva, područje bezubih grebena, čeljusnih zglobova, žvačnih mišića, usnica, obraza i jezika, te stupanj oralne higijene. Pregled započinje od ekstraoralnih zapažanja koja se odnose na konstituciju pacijenta, način držanja tijela i kretanje. Tijekom razgovora s pacijentom obraća se pozornost na mimiku lica i područje donje trećine lica tijekom govora. U prvom redu to su karakteristike bitne za izgled konačnog rada, a obuhvaćaju liniju osmjeha, liniju usnica, linije gingive, te facijalnu i dentalnu središnju liniju. Potrebno je procijeniti amplitudu otvaranja mandibule (25).

Intraoralni pregled se sastoji od inspekcije, palpacije i perkusije struktura usne šupljine. Detektiraju se stanja koja ograničavaju ili onemogućavaju ugradnju dentalnih implantata. Ta stanja uključuju nepovoljne anatomske odnose između gornje i donje čeljusti, narušene okluzijske i funkcijske odnose, patološke promjene u čeljusnim kostima, stanja nakon radioterapije u području čeljusti, patološke promjene na mekim tkivima usne šupljine, kserostomiju, makroglosiju, nesanimirano zubalo i lošu oralnu higijenu. Također se određuje statički i dinamički aspekt pacijentove okluzije (23).

U implantološkoj terapiji je od posebne važnosti procjena mekih tkiva. Gingivni fenotip je jedan od najvažnijih prognostičkih faktora za predvidljivost estetskih, parodontnih plastičnih i implantoloških kirurških zahvata (28). Razlikuju se dva osnovna fenotipa: debeli fenotip ravnijeg tijeka sa širim pojasom pričvrzne gingive i tanki, strmiji gingivni fenotip s izraženijim girlandiformnim tijekom tanke i ranjive gingive, karakteriziran užim pojasom pričvrzne gingive. Pacijenti s tanjim fenotipom imaju povećanu sklonost pojave dehiscijencija i fenestracija, što je nepovoljno za oralno kirurške zahvate (25).

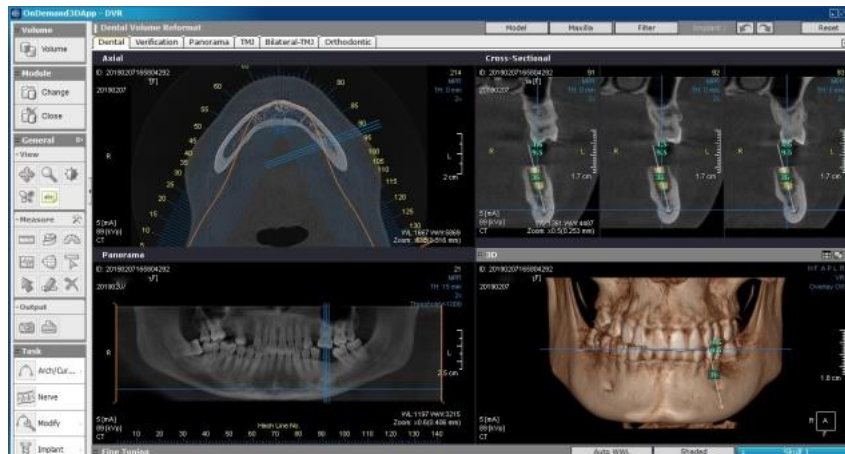Širina pričvrstne gingive veća od 2 mm nije preduvjet za parodontno zdravlje, iako u kirurškim zahvatima ima terapijske i estetske prednosti, budući da osigurava kontinuitet površinskog sloja usne šupljine, a time i barijeru za prodor mikroorganizama u dublje slojeve parodonta (29).

4.4. Radiološka dijagnostika

Radiološka dijagnostika se svakako ubraja u neizostavne dijagnostičke postupke. Obuhvaća predprotetsko, kirurško i interventno te postprotetsko snimanje (23). Uključuje 2D snimku i 3D snimku „*Cone Beam Computed Tomography*“ (CBCT).

Ortopantomogram je dijagnostičko sredstvo potrebno za planiranje svake implantoprotetske terapije. U modernoj implantologiji postao je više orijentacijska metoda, zbog toga što daje prikaz samo jednog sloja, strukture su transverzalno razvučene i uvećane, a detalji nisu dovoljno precizni. Moderniji digitalni sustavi imaju bolju kvalitetu slike i manju dozu zračenja, te su praktični za kontrolne snimke nakon implantološkog liječenja.

3D dijagnostika se danas nameće kao osnovno dijagnostičko sredstvo zbog širokog spektra prednosti i mogućnosti. CBCT analiza omogućuje prikaze u više ravnina i slojeva, što daje bolji pregled anatomskih struktura i precizniji rad (Slika 3.). Iako je ova metoda relativno skuplja za pacijenta i zračenje je veće, postala je nezaobilazna radi širokog raspona mogućnosti koje nudi. Metoda daje precizne informacije o visini, širini i debljini kosti, te važnim strukturama kao što su maksilarni sinus i mandibularni kanal (30). Smatra se da je to najbolja metoda izbora dijagnostike u predimplantacijskom postupku zbog toga što daje prikaz snimanog područja u više ravnina, omogućava mjerenje dimenzija u omjeru 1:1, te klasifikaciju i analizu kosti (31, 32).



Slika 3. „Cone Beam Computed Tomography“ radiološka dijagnostika

Program koji prati CBCT uređaj omogućuje virtualno postavljanje implantata, planiranje i izradu kirurške vodilice za implantaciju. Vitalne strukture stomatognatog sustava se vizualno istaknu bojama i na taj način čuvaju od oštećenja. Sigurna zona oko implantata iznosi 2 mm, ugrađena je u računalni softver i pomaže sprječavanju ulaska implantata tijekom ugradnje u neželjene strukture, kao što su maksilarni sinus, nosna šupljina i mandibularni kanal (31, 32).

4.5. Analiza dijagnostičkih modela u artikulatu

Kako bi se odredila preciznu procjenu prostora u čeljusti za implantaciju i okolnih struktura potrebno je uzeti otiske i izliti situacijske modele. Izliveni dijagnostički modeli se postavljaju u artikulatur (Slika 4.) pomoću obraznog luka i interokluzijskog registrata. Na taj način je dostupan uvid u brojne odnose koji određuju ishod terapije. Potrebno je provjeriti okluziju u položaju centrične relacije, odnos bezubog grebena prema susjednim zubima i zubima u suprotnoj čeljusti, položaj prirodnih zuba i njihovu morfologiju, pravac djelovanja sila na mjestima budućih implantata, postojeću okluziju, meka tkiva, veličinu međučeljusnog prostora, zakrivljenost krivulja, odnos između lukova čeljusti, broj izgubljenih zuba, oblik i simetriju zubnih lukova (23).



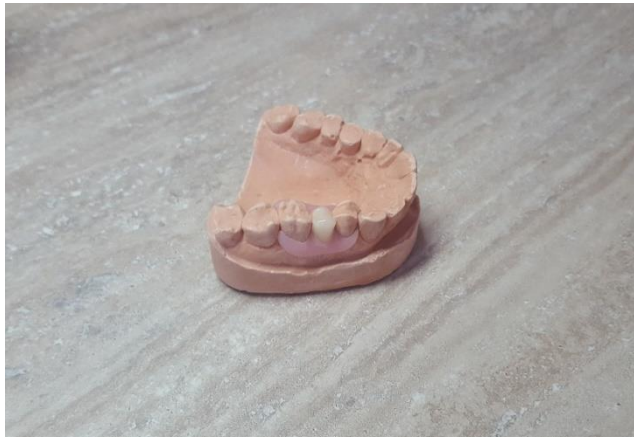Slika 4. Artikulator

5. TIJEK IZRADE PROTEZE

5.1 Planiranje i oblikovanje proteze

Svrha privremene proteze je opskrbiti pacijenta protetskim radom u periodu cijeljenja tvrdih i mekih tkiva kako bi se osiguralo njegovo lakše funkcioniranje. Privremenu protezu pacijent nosi do izrade konačnog protetskog rada. Stoga je planiranje izrade ovog nadomjeska iznimno važno. Doprinosi zaštiti tkiva i preostalih zuba, bržem i boljem zacjeljivanju rana, omogućuje bolje žvakanje i govor, te osigurava estetiku. Također može imati ulogu u pronalaženju, ispravljanju i očuvanju međučeljusnih odnosa, kao što olakšava privikavanje na novi protetski rad.

Planiranje privremene proteze se ne razlikuje od planiranja trajne proteze, budući da ona mora tijekom određenog vremenskog perioda osigurati pacijentu funkciju i estetiku. Pritom se razlikuje statika proteze koja se odnosi na njezin stabilan položaj, te dinamika i kinetika koje su određene pomacima proteze pod djelovanjem sila (23). Planiranje konstrukcije proteze mora biti usmjereno na očuvanje potpornih tkiva u fiziološkom stanju. U protivnom nejednaka i neprikladna distribucija normalnih žvačnih sila mogu dovesti oralne strukture u patološko stanje (33).



Slika 5. Privremena poliamidna proteza za jedan zub („žabica“)

Oblikovanje proteze ovisi o poziciji i veličini sedla. Kod manjih umetnutih sedala se radi privremena proteza bez velike spojke („žabica“) (Slika 5.), dok se kod većih umetnutih i produženih sedala radi privremena proteza s velikom spojkom s lingvalne strane donjih zubi ili preko nepca kod gornjih zubi.

Potrebno je uzeti anatomske otiske ireverzibilnim hidrokoloidom, kako bi se izlili situacijski modeli. Oni služe za početno planiranje i izradu individualne žlice. Idealno je da se privremena poliamidna proteza radi na radnim modelima dobivenim funkcijskim otiskom s individualnom žlicom. Zbog privremenog karaktera proteze i operaciju ugradnje implantata, većina kliničara radi privremene proteze samo s prvim otiskom. S obzirom na postavljene šavove najbolje je prvi otisak uzeti pomoću ireverzibilnog hidrokoloida.

Nakon izlivanja radnog modela pristupa se planiranju same proteze. Zubni tehničar najprije djelomično blokira voskom podminirana mjesta preostalih zuba i čeljusnog grebena, a zatim se takav model dublira uglavnom putem silikona, u svrhu dobivanja dubliranog modela (dublirani model se radi iz sadre).

5.2. Izrada skeleta proteze i retencijskih elemenata

Na dubliranom modelu se planiraju i ucrtavaju svi sastavni dijelovi buduće proteze, odnosno baza proteze s retencijskim elementima (23). Obuhvaća područja čeljusnog grebena najpogodnija za opterećenje. Primarna potporna područja uključuju dijelove bezubih lukova s

obilnim slojem kortikalne kosti i čvrste mukoze. Tu se u prvom redu misli na tvrdo nepce i bukalnu kost mandibule (bukalni žlijeb), koje su relativno otporne na pokrete baze proteze, traume mekih tkiva i dugoročne resorptivne promjene. Ostala područja su sekundarna zbog svoje smanjene sposobnosti održavanja funkcionalnog opterećenja usmjerenog na njih, uslijed tanke kortikalne ploče pokrivene mekim tkivom (34).

Kod djelomičnih proteza iz poliamida specifičan oblik retencijskih elemenata ujedno ima i stabilizacijsku ulogu. Stariji oblik kvačica je imao tendenciju gingivno-parodontnog opterećenja (1). Baza proteze s kvačicama se modelira iz voska na dubliranom modelu. Pritom se na bazi najprije napravi silikonski stoper na mjestu ugradnje implantata. To je važno iz razloga čuvanja mekih i tvrdih tkiva na području operacijskog polja. Ukoliko se ne oslobodi to područje, baza proteze može svojim pritiskom uzrokovati oštećenje tkiva, otežati i poremetiti cijeljenje, te kompromitirati implantološku terapiju .

Kvačice se modeliraju na način da pokrivaju donju trećinu krune zuba, te se retencija djelomično nastavlja na marginalnu gingivu (35). Isto tako, moraju biti dovoljno široke kako se ne bi savijale u funkciji (36). Baza proteze je skeletirana (poliamid). Kod starijih generacija materijala se navodi da su ove proteze napravljene iz monobloka poliamidnog materijala (3). Današnja tehnologija izrade podrazumijeva zasebnu izradu skeleta s retencijskim elementima u boji zuba (mogu biti i prozirni ili u boji gingive), a zatim izradu imitacije grebena u boji gingive s pripadajućim umjetnim zubima (akrilatni, kompozitni, ili iz drugog materijala). Izmodelirani skelet u vosku se zajedno s dubliranim modelom ulaže u specijalne kivete za tu namjenu (Slika 6.). Kivete se najprije moraju zaštititi od oštećenja silikonskim sprejem, nakon čega se djelomično ispune sadrom u koji se uloži dublirani model. Rubovi sadre oko modela se zaglade i pričekaju se stvrdnjavanje. Da bi se osiguralo jednoliko uklanjanje voska, a kasnije i jednolično injektiranje poliamidnog materijala, potrebno je izmodelirati injekcijske kanale u vosku promjera 4.5 mm za bočne i 9.5 mm za glavni kanal (18). Tada se sadra premaže izolacijskom tekućinom koja omogućava kasnije razdvajanje kivete.



Slika 6. Kiveta za injekcijsku polimerizaciju

Kiveta se zatvori i do kraja ispuni sadrom. Nakon stvrdnjavanja se stavlja u vodu na 70 °C tijekom 7 minuta. Modelacijski vosak je tada dovoljno plastičan i kivete se mogu otvoriti, te se vosak ukloni.

Pripreme se kartuše s poliamidnim materijalom i prije stavljanja u injekcijski uređaj se premažu silikonskim sprejem (Slika 7.). Materijal dolazi na tržište u obliku granula obrađenih toplinom kako bi se u njih inkorporirale boje. Pakiran je u kartuše veličina M, L i XL. Veličina kartuše određuje duljinu zagrijavanja. Veličine M i L se zagrijavaju 18 minuta, a XL 20 minuta. Sve se zagrijavaju na temperaturi od 290 °C i 6,5 bara.



Slika 7. Poliamidni materijal i kartuša

U isto vrijeme se zagrijavaju i kivete tijekom 15 minuta u vodi na temperaturi od 90 °C, iz koje se vade 2 minute prije injekcije. Potrebno ih je osušiti i sadru premazati izolacijskim sredstvom prikladnim za injekcijsku tehniku. Ne smije se koristiti lak na bazi alginata jer on tijekom injekcijskog procesa sagorijeva, što ima negativni učinak na krajnji rezultat.

Kivete se pozicioniraju i fiksiraju u prikladan uređaj (ovisno o proizvođaču i vrsti poliamidnog materijala), nakon čega slijedi injekcija termoplastičnog materijala (Slika 8.).



Slika 8. Uređaj za injekcijsku polimerizaciju

Hlađenje materijala se odvija u kivetama, postepeno. Tijekom 30 minuta se hlade na zraku, da bi se zatim hladile 20 minuta pod vodom. Proces se ne smije požurivati da se ne potkradu greške. Skelet proteze se odvaja od sadre i obrađuje (Slika 9).



Slika 9. Skelet proteze (poliamid)

5.3. Određivanje međučeljusnih odnosa

Međučeljusni odnosi obuhvaćaju odnose gornje čeljusti prema kostima glave i trodimenzionalni odnos mandibule prema maksili (23). Određuju se pomoću nagriznih bedema, koji su smješteni na gotovom skeletu poliamidne proteze. Ukoliko se radi o privremenoj protezi bez velike spojke („žabica“) faza određivanja međučeljusnih odnosa (i proba postave) se uglavnom preskače tj odredi se prilikom uzimanja otiska prikladnim materijalom.

Okluzija zuba je dinamički odnos između tkivnih sustava koji su u neprestanoj modelaciji i remodelaciji i predstavlja funkcijski odnos između komponenata žvačnog sustava u koje se ubrajaju zubi, parodont, neuromuskularni sustav, čeljusni zglobovi i kraniofacijalni skelet (37, 38). Svaki klinički rad i protetska situacija zahtijevaju postizanje ravnoteže između maksimalne simetrične raspodjele centričnih kontakata u centralnoj okluziji i položaja centrične relacije na razini čeljusnih zglobova. Također je težište na ostvarenju osovinskog opterećenja zuba, prihvatljive okluzijske ravnine, nesmetanih kretnji mandibule, prihvatljive vertikalne dimenzije okluzije i slobodnog interokluzijskog prostora (39, 40).

Ako pacijent ima definiranu i prihvatljivu maksimalnu interkuspidaciju, okluzija se ne mijenja s privremenim protezama – međučeljusni odnosi se zabilježe u položaju maksimalne interkuspidacije. Ukoliko pacijent nema definiranu okluziju, tijekom određivanja međučeljusnih odnosa je potrebno odrediti položaj centrične relacije.

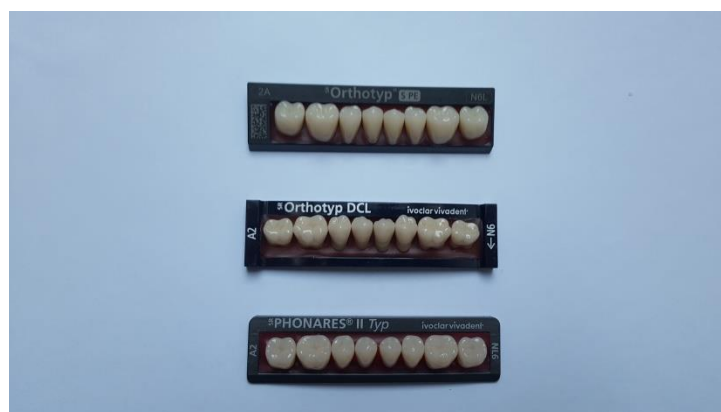Da bi se registrirani odnosi zabilježili, radni model gornje čeljusti se obraznim lukom (Slika 10.) prenese u artikulatork, a model donje čeljusti se priključuje pomoću okluzijskog registrata.



Slika 10. Obrazni luk

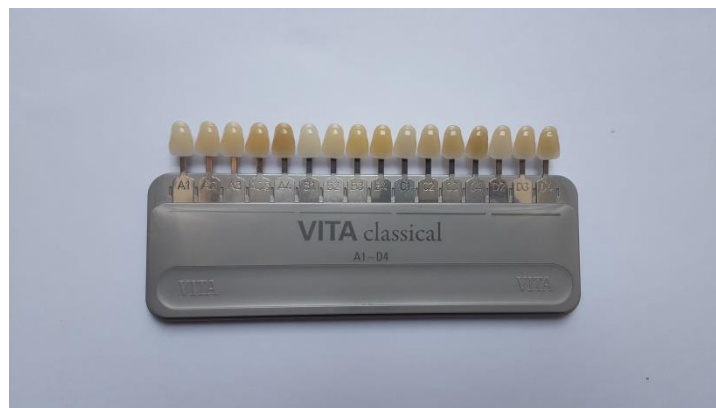5.4. Odabir oblika i boje zuba

Umjetni zubi svojim oblikom i bojom moraju odgovarati preostalim zubima u cilju postizanja funkcijske i estetske harmonije (Slika 11.). Oblik i veličina zuba moraju biti u skladu s oblikom lica i konstitucijom pacijenta. S obzirom na oblik razlikuju se četvrtasti, trokutasti i ovalni zubi, što se prvenstveno reflektira na odabiru prednjih zuba (41). Munsell analizira boju na temelju triju različitih dimenzija: nijanse, svjetline i kromatografske vrijednosti (42).



Slika 11. Prefabricirani zubi

U odabiru boje zuba veliku ulogu imaju boja kože, prirodne kose, boja očiju i dob pacijenta (43, 44). Boja se može odrediti vizualno i instrumentalno. U praksi se najčešće koristi vizualna metoda određivanja boje temeljena na ključevima boja. Ova metoda je subjektivna i ovisna o ograničenjima samog ključa boja (45). Pod utjecajem je čimbenika kao što su dob i spol pacijenta, iskustvo kliničara u sposobnosti razlikovanja boja (46), površinska struktura zuba i osvjetljenje (47). Najčešće korišteni ključ boja je Vita Classical (Vita Zahfabrik, Bad Sackingen, Njemačka), koji razvrstava 16 boja prema nijansi, svjetlini i zasićenosti (Slika 12.).



Slika 12. Ključ boja

Instrumentalno određivanje boje se smatra pouzdanom i ponovljivom metodom, zbog eliminacije subjektivnosti. Najčešće se koriste kolorimetri koji su podešeni prema standardnoj krivulji promatrača i spektrofotometri koji mjere promjene u refleksiji, transmisiji ili zračenju u intervalima, duž valnih dužina vidljivog dijela spektra (48).

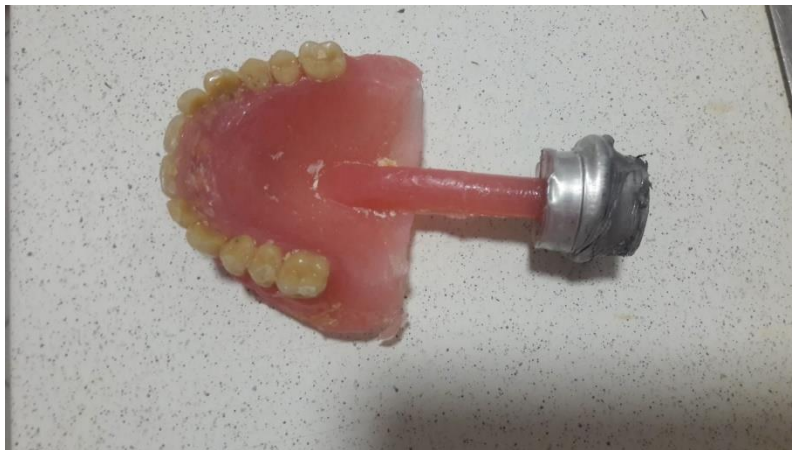5.5. Postava zuba

Ograničenja postave zuba su uglavnom usmjerena na problematiku zadržavanja ili mijenjanja postojeće okluzije, u cilju postizanja funkcije, statike i estetike privremene proteze. Umjetne zube je potrebno inkorporirati u harmoničan odnos s preostalim zubima u obje čeljusti tijekom funkcijskih i parafuncijskih kretnji mandibule.

Ukoliko okluzijska ravnina nije narušena, prednji i bočni zubi se postavljaju u skladu s njom. Tijek i način postave umjetnih zuba kod djelomično bezubih pacijenata su određeni veličinom bezubih prostora i odnosom prema suprotnoj čeljusti. Smještaj zubi u neutralni prostor, poštivanje pravila statike, stabilizacije i interkuspidacije, te prilagodba morfologije okluzijskih površina umjetnih zuba, osiguravaju uspješan ishod (23).

5.6. Završavanje privremene proteze

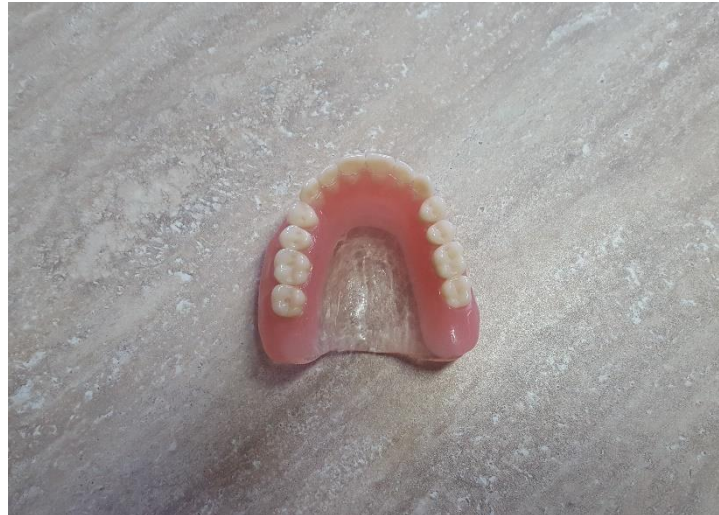Nakon što se u vosku izmodelira gingiva ponavlja se postupak ulaganja modela u kivetu. Na opisani način se izradi imitacija gingive od poliamida s pripadajućim (prefabriciranim) zubima (Slika 13.).



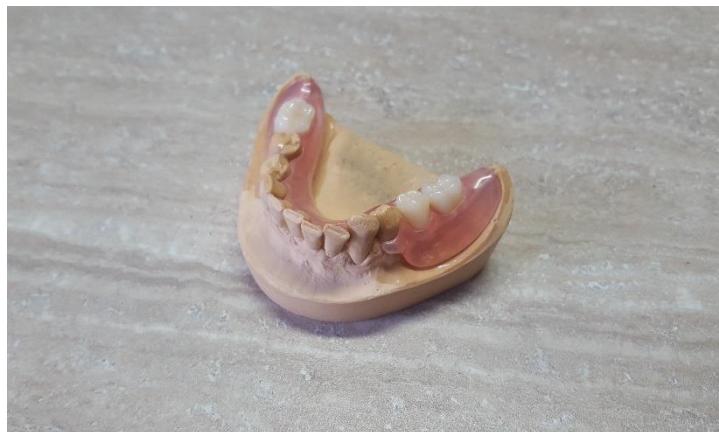Slika 13. Neobrađena gornja potpuna poliamidna proteza

Privremena proteza se obrađuje i polira do visokog sjaja. Tijekom obrade je nužan niski broj okreta polirnih sredstava i lagani pritisak da se ne ošteti površinska struktura. Najprije se koriste freze i kamenčići, a zatim polirne gumice i fine četke. Kako bi se postigao visoki sjaj koristi se fina polirna pasta (Slike 14. i 15.). Potrebno je napomenuti da su moguće razne kombinacije materijala i načina izrade poliamidne proteze, što dijelom ovisi i o proizvođaču. Poliamidni skelet se može kombinirati s akrilatom. Završavanje proteze s akrilatom ima svoje prednosti i nedostatke. Prednost je olakšano podlaganje (ukoliko se ukaže potreba) i

postojanija veza s umjetnim zubima. S druge strane, s obzirom na kombinaciju elastičnog (poliamid) i rigidnog (akrilat) materijala mogući su lomovi akrilatnih dijelova.



Slika 14. Ispolirana gornja potpuna poliamidna proteza s prozirnim nepčanim baznim dijelom



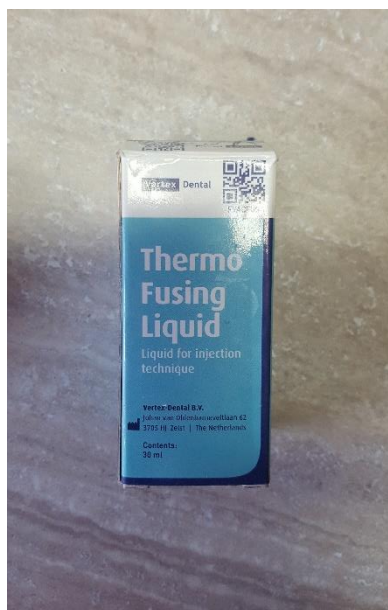Slika 15. Završena donja djelomična poliamidna proteza

5.7. Predaja proteze pacijentu

Pacijent dobiva prethodno dezinficiranu protezu. Baza proteze je napravljena na način da ne pritišće na tkiva u području ugradnje implantata i na taj način ne ometa pravilno cijeljenje struktura. Potrebno je uputiti pacijenta u pravila kojih se mora držati tijekom perioda cijeljenja. Ukazuje se na važnost oralne higijene te higijene same proteze (49).

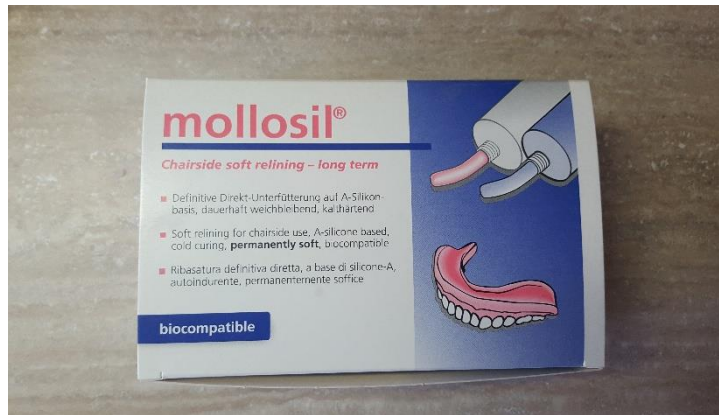
Poliamidne proteze se ne smiju tretirati kemijskim sredstvima za čišćenje poput tableta za otklanjanje naslaga na akrilatnim protezama, jer nagrizzaju površinu poliamida i uzrokuju oštećenja i diskoloracije. S druge strane, sredstva za čišćenje poliamida su dostatna i za čišćenje akrilatnih proteza. Preporuča se koristiti isključivo sredstva za čišćenje termoplastike (50), kao npr. Val-Clean (Valplast International Corp., New York, USA) ili Vertex Proclean (Vertex-Dental, Zeist, Nizozemska). Protezu je potrebno ostaviti sat do dva u otopini, isprati pod mlazom hladne vode i četkati super mekanom četkicom (17).

S obzirom na privremeni karakter protetskog rada tijekom perioda cijeljenja tvrdih i mekih tkiva, podlaganje privremene poliamidne proteze nije uobičajeno. Ipak, ukoliko se ukaže potreba za podlaganjem, protezu je moguće podložiti poliamidnim materijalom (indirektno) ili silikonom (direktno i indirektno) (51). Termofuzijska tekućina otapa gornji sloj poliamidnog materijala i omogućuje vezanje za druge materijale (Slika 16.).



Slika 16. Termofuzijska tekućina

Najčešće se podlaže silikonima, mekanim materijalima koji djeluju poput amortizera između tvrde protezne baze i sluznice (Slika 17.). Oni pritom pomažu u raspodjeli žvačnih sila na podležća tkiva, te ih djelomično apsorbiraju, pružajući pacijentu ugodniji osjećaj tijekom nošenja proteze (52).



Slika 17. Silikon za podlaganje

6. FAZA CIJELJENJA

Uspješnost faze cijeljenja nakon ugradnje dentalnih implantata ovisi o kvalitetnom cijeljenju tvrdih i mekih tkiva u operacijskom području. Uključuje dva glavna procesa: cijeljenje kosti i oseointegraciju implantata, te cijeljenje mekih tkiva.

6.1. Cijeljenje kosti i oseointegracija

Oseointegracija se definira kao izravna strukturna i funkcijska veza kosti i opterećene površine dentalnog implantata, odnosno kao biološki proces gdje se klinički asimptomatska rigidna fiksacija aloplastičnog materijala postiže i održava u kosti tijekom funkcijskog opterećenja (27, 53). Strukturno i morfološki predstavlja kvalitetu kontakta između kosti i površine ugrađenog implantata i ovisna je čimbenicima vezanim uz implantat, domaćina i kliničara (54). Za uspjeh implantoprotetske terapije nužno je osigurati primarnu i sekundarnu stabilnost implantata.

Primarna stabilnost je određena mehaničkim svojstvima čeljusne kosti, kirurškom tehnikom, oblikom implantata i njegovom površinom (54). Što je kost kompaktnija primarna stabilnost je veća. Poštujući pravilo minimalno traumatičnog kirurškog zahvata ugradnje implantata stvara se manja ozljeda na mjestu implantacije, a time i prilika za brži proces oblikovanja nove kosti i mekih tkiva. Budući da je promjer implantata širi od promjera isprepariranog kanala, mineralizirano tkivo na periferiji implantata zajedno s kolabiranim krvnim žilama sudjeluje u početnom upalnom odgovoru, koji rezultira cijeljenjem rane (25). Titanski implantati vijčanog oblika i hrapave površine djeluju oseostimulirajuće i ubrzavaju vrijeme oseointegracije (55). Sekundarna stabilnost nastupa nakon primarnog cijeljenja i ovisna je o biološkom odgovoru na kiruršku traumu, stupnju cijeljenja i materijalu implantata (54).

Postizanje stabilnosti vremenski odgovara fazi modelacije koja je rana faza stvaranja vlaknaste kosti i fazi remodelacije tijekom koje se vlaknasta kost zamjenjuje lakunarnom (56). Smatra se da je period od šest mjeseci u maksili i četiri mjeseca u mandibuli prikladan za postizanje oseointegracije (55). Albrektsonovi kriteriji uspješnosti implantološke terapije se primjenjuju i danas. Uključuju odsutnost kliničke pomičnosti, bolova, neuropatija, ozljede živaca i rendgenske prozračnosti oko implantata, te prosječnu resorpciju kosti manju od 0,2 mm godišnje (56).

6.2. Cijeljenje mekih tkiva

Proces cijeljenja mekih tkiva je od iznimne važnosti za postizanje dobre oseintegracije. Naime, novostvorena zdrava periimplantna mukoza zajedno s transmukoznim pričvrstkom osigurava zaštitu veze implantata i kosti, tako što sprečava prodor tvari i mikroorganizama iz usne šupljine do kosti. Vanjska površina periimplantne mukoze je prekrivena keratiniziranim oralnim epitelom koji se sastoji od nekoliko slojeva stanica, završava oko 2 mm apikalno od ruba mekog tkiva i u svojem marginalnom kraju se spaja s epitelom usmjerenim prema nadogradnji implantata (25).

Titan-oksadni sloj implantata je u izravnom dodiru s vezivnim tkivom. Postupak cijeljenja oštećenog veziva započinje u apikalnom dijelu nadogradnje. Različiti implantološki sustavi ne utječu na osobine transmukoznog pričvrstka. Njegova kvaliteta je uvjetovana materijalom od kojeg je napravljena nadogradnja. Veza implantata i epitelnih stanica se ostvaruje hemidezmosomima. Periimplantna mukoza sadrži veću količinu kolagena tipa V i ima obilježja ožiljkastog tkiva kod kojeg su pričvrstna vlakna paralelna s implantatom i oko njega tvore prsten. Budući da ne postoji parodontni ligament, ne postoji ni njegov vaskularni pleksus. Stoga su meka tkiva slabije prokrvljena jer se opskrbljuju jedino iz završnih ogranaka suprapariostalne krvne žile izvan alveolnog grebena i to ih čini osjetljivijim tkivima. Da bi epitel bio formiran u punoj debljini, potrebno je šest tjedana. Taj proces je određen prvenstveno migracijom neutrofila koji razgrađuju ugrušak između implantata i postojeće mukoze. Na taj način se stvara prostor za urastanje fibrinskih vlakana i proliferaciju epitela. Proces cijeljenja je period u kojem se događa interakcija različitih procesa koji, ukoliko nisu poremećeni, osiguravaju stvaranje pričvrstka mekog tkiva nakon nekoliko tjedana od kirurškog zahvata, a time i uspješnu oseintegraciju implantata (25, 57).

7. RASPRAVA

Planiranje i provedba potrebnih postupaka čini implantoprotetsku terapiju kompleksnom i zahtjevnom rehabilitacijom. Zahtijeva odlično poznavanje svih specijalističkih disciplina dentalne medicine, gradivnih materijala te razumijevanje tehnologija i laboratorijskih postupaka izrade. Ovakva vrsta terapije predstavlja izazov za kliničara koji balansira između želja, očekivanja i financijskih mogućnosti pacijenta, laboratorijskih mogućnosti i vlastitih kvalifikacija. U današnje vrijeme se dentalni implantati nameću kao opće prihvaćeno sredstvo za sanaciju djelomične bezubosti (58). Brojna istraživanja dovela su do napretka tehnologije i izvedbe postupaka u implantoprotetskoj terapiji, pružajući široki spektar mogućnosti i rješenja (59).

Pacijenti kod kojih se dogodio gubitak zuba prolaze razdoblje društvene i psihološke prilagodbe na postojeće neželjeno stanje, karakterizirano zdravstvenim i socijalnim poteškoćama. Gubitak funkcije i estetike posebno su traumatični budući da zubi i osmijeh imaju važnu ulogu u održavanju pozitivne slike vlastite osobnosti (21, 58, 60). Stoga je vrlo važno osigurati nesmetanu životnu aktivnost pacijenta u cijelom terapijskom postupku.

Najpopularniji materijal za izradu dentalnih proteza je metil-metakrilat, još od svojeg predstavljanja 1937. godine. Taj materijal ima brojne dobre karakteristike kao što su slabo upijanje i slaba topivost u vodi, dovoljna čvrstoća, jednostavna tehnika izrade i popravak nadomjeska. Problem s polimerizacijskom kontrakcijom, slaba fleksibilnost i mala čvrstoća nisu naštetili njegovoj raširenoj uporabi. (61-64).

Kako bi se izbjegle alergijske reakcije na monomer iz akrilata i na metale koji se koriste s njim u kombinaciji, istraživali su se brojni drugi materijali (8, 15). 50-tih godina prošlog stoljeća na tržištu je predstavljena skupina termoplastičnih materijala pod nazivom poliamidi (3). Različite vrste poliamida su objedinjene pod nazivom najlon („nylon“), a prvi koji su opisani u literaturi bili su „nyloni 66, 610, 11, 12“ i njihove inačice (5). 1971. godine Hargreavesovo istraživanje je rezultiralo smjernicama za optimalnu aplikaciju najlona kao materijala za protezne baze. Te smjernice su imitirane u proizvodnji modernih poliamidnih sustava, koristeći specijaliziranu laboratorijsku opremu (3). Međutim, nepovoljna svojstva prvih materijala kao što su visoki stupanj skupljanja tijekom izrade i apsorpcija vode koja je dovodila do ubrzane diskoloracije, gubitka površinske strukture, bubrenja i omekšavanja, rezultirale su izbjegavanjem ovih materijala u dentalnoj medicini u to vrijeme (6, 65, 66).

Upornim i kontinuiranim unapređivanjem svojstava i tehnologije izrade ovih materijala tijekom proteklih desetljeća, oni polako zauzimaju svoje mjesto u dentalnoj mobilnoj

protetici. Poliamidne djelomične proteze se ubrajaju u skupinu tzv. fleksibilnih proteza, zbog toga što su izrazito fleksibilne prirode, pa se stoga koriste i kod brojnih stanja ograničenog otvaranja usta, olakšavajući pacijentu stavljanje i vađenje (5).

Poliamidne gingivno-parodontno poduprte proteze imaju jednostavan oblik, zato što se retencija postiže ekstenzijom bazne ploče oko podminiranih mjesta potpornih zuba (5). Kaplan je u svojem članku 2008. godine dao smjernice za oblik proteze čije kvačice cirkumferentno prekrivaju cervikalni dio zuba nosača. Na taj način se izbjegava izrada metalnih kvačica koje nisu estetske i s tog gledišta nisu prihvatljive pacijentima (35). Tu se nameće problem distribucije žvačnih sila zbog toga što ovi materijali nisu rigidni, kao i problem planiranja samih proteza - bilo kakve promjene oblika protezne baze, zbog svojstva fleksibilnosti mogu dovesti do nepovoljnog kontakta zuba i protezne baze. Ako je protezna baza rigidna pod okluzijskim opterećenjem sile se raspodjeljuju jednoliko kroz materijal, no povećana fleksibilnost rezultira smanjenim brojem balansiranih sila i nejednakom distribucijom sila na sva tkiva pokrivena protezom (5).

Velika prednost poliamidnih proteza je njihova fleksibilnost. Kod uvijek mogućih padova proteza, poliamidne će se teže oštetiti u usporedbi s akrilatnim protezama. Ipak, njihova fleksibilnost ima nedostatak prilikom funkcioniranja u ustima. S obzirom da se od poliamida ne rade upirači koji su neophodni za stabilnost protezne baze i ravnomjerno minimalno slijeganje proteze postoji opasnost od gingivnih recesija, kliničkog gubitka pričvrstka, te drugih oštećenja parodonta (67). Proizvođači novijih vrsta poliamidnih materijala navode mogućnost izrade okluzijskih upirača, no potreban je izvjestan period vremena u kojem će se kroz znanstvena istraživanja proučiti njihova učinkovitost. Također, kako bi se očuvala adekvatna funkcija, spojni dijelovi i kvačice proteze moraju biti dovoljno široki. Ti dijelovi pokrivaju veliko područje gingive, što zabrinjava u pogledu kontrole plaka i upale parodonta (68).

Neki istraživači navode da je tolerancija mekih tkiva gotovo podjednaka kod fleksibilnih i rigidnih proteza, budući da se veći dio žvačnog opterećenja apsorbira baznim materijalom. U svojim rezultatima ocjenjuju da je gingivno i parodontno zdravlje u obje skupine jednako (1).

Fueki zajedno sa suradnicima u svojem istraživanju ukazuje na važnost anatomskih faktora. Naime, oblik kvačice i njezina površina su određeni oblikom krune zuba nosača i oblikom alveolnog grebena. Oblikovanje kvačice i izrada retencijskih elemenata prikladnog oblika i širine je otežana kod niskih kliničkih kruna i nedovoljne vestibulo-oralne dimenzije zuba, s

jako podminiranim dijelovima alveolnog grebena. Takve kvačice imaju manji retencijski kapacitet i snagu, pa je potreban oprez. Autori naglašavaju da je kod osoba s lošijom higijenom kontraindicirana izrada ovakvih proteza upravo zbog njihovog oblika i velikog broja oralnih struktura koje obuhvaćaju. Naglasak je na adekvatnoj kontroli plaka i češćim kontrolama u cilju sprečavanja nastanka karijesa i parodontne bolesti (10).

Brojni istraživači su se bavili mehaničkim svojstvima poliamida nastojeći odrediti njihove prednosti i nedostatke u odnosu na druge materijale prisutne na tržištu sa sličnom namjenom (u prvom redu često korištene konvencionalne akrilate) (11, 12, 19), u cilju da poliamidi postanu bolje alternativno rješenje. Mehanička svojstva poliamida variraju ovisno o materijalu koji se promatra, što je važno u kliničkom radu (11). Usporedbe radi, najlon 12 i najlon PACM12 imaju različiti stupanj otpornosti na lom; pritom je najlon PACM12 mnogo otporniji od najlona 12 (11). Soygun i suradnici (69) proučavali su lomnu žilavost uspoređujući poliamide s konvencionalnim akrilatima i vlaknima ojačanim akrilatima. Poliamidni uzorci nisu pokazivali frakture za razliku od ostalih promatranih materijala, što govori u prilog dobre otpornosti materijala koja dobro apsorbira sile (69). Upravo zbog tog svojstva kao i dobre čvrstoće, poliamidi podnose deformaciju visokog stupnja, te su pogodni za izradu retencijskih elemenata bezmetalnih proteza (12).

Većina istraživanja je dokazala da poliamidi imaju najniži modul elastičnosti, a time i najveću fleksibilnost od promatranih materijala (11, 12) što se klinički često može gledati kao nedostatak. Naime, velika spojka mora biti dovoljno rigidna da raspodijeli sile usmjerene na protezu (70,71). Wadachi i suradnici smatraju da je potrebno pojačanje materijala metalnim okvirom (72). Neki autori navode inkorporiranje staklenih vlakana u strukturu materijala kao moguće rješenje za poboljšanje čvrstoće, a pritom je važan njihov promjer i broj. Vlakna moraju činiti više od 50% mase baze proteze da bi se poboljšala fizička svojstva (73). Druga istraživanja navode da se kod određenih poliamida čvrstoća ne razlikuje od konvencionalnih akrilata (19).

Poliamidi nisu otporni na visoku temperaturu, koja znatno utječe na njihovu čvrstoću, elastičnost i lomnu žilavost. Takahashi je dokazao da termički šok kod nekih vrsta ovih materijala pojačava, dok kod drugih smanjuje ova svojstva (74). Yunus i suradnici 2005. godine su proučavali savitljivost najlonskih baza proteza. Došli su do zaključka da najlon ima najniži modul elastičnosti od 1714 MPa, i to kad nije dezinficiran. Veće vrijednosti (1937 MPa) imaju uzorci dezinficirani sredstvima koja otpuštaju kisik (75).

Većina poliamida su izrazito hidrofilni materijali. To svojstvo se pripisuje većoj koncentraciji amidnih grupa. Stoga je za postizanje dimenzijske stabilnosti preporučeno smanjenje njihovog broja. Primjer toga je usporedba triju poliamidnih materijala (Valplast, Flexit Supreme i Lucitone FRS) u Takabayasijevom istraživanju iz 2004. godine, u kojem se zaključilo da Lucitone FRS ima najveću sposobnost upijanja vode (12). Do sličnog rezultata su došli i Lai i suradnici (76). S druge strane Shah i suradnici zaključili su da je apsorpcija vode veća kod svjetlosno i toplo polimerizirajućih akrilata, zbog određene količine rezidualnog monomera (79). Pavrizi je, uspoređujući poliamide s akrilatima stirenima, zaključio da se poliamidi kontrahiraju čak 2.8 puta više od ostalih materijala. Potrebno je naglasiti razlike u samom načinu testiranja i upotrebe različitih materijala, koje su dovele do ovih oprečnih rezultata (78).

Površinska tvrdoća, određena manjom poprečnom povezanošću komponenti, je kod poliamida manja nego kod konvencionalnih materijala (19). Ona je djelomično odgovorna za karakteristike vezane uz postojanost boje i otpornost na diskoloracije. Poliamidi se boje u različitim otopinama kao što su kava, čaj, *curry*, crno vino i Coca Cola (12, 77, 79). Dokazano je da poliamidne proteze imaju veću površinsku hrapavost od akrilatnih. Takva površina je ne samo osjetno neugodna za pacijenta, nego predstavlja i estetski problem, budući da određeni stupanj dezintegracije površine dovodi do nastanka diskoloracija i pogoduje kolonizaciji mikroorganizama, od kojih su najčešći *Candida albicans* i *Staphylococcus aureus* (80, 81). Adhezija gljivica predstavlja važan čimbenik koji kompromitira učinkovitost materijala i narušava zdravstveno stanje pacijenta. Kawara i suradnici su utvrdili da je površina poliamidnih uzoraka lagano oštećena u odnosu na akrilate (81).

Kako bi se reducirao broj kolonija mikroorganizama, potrebno je pacijenta uputiti u pravilnu higijenu usne šupljine i održavanje nadomjeska. Sve studije koje su proučavale tu tematiku se slažu da *Candida albicans* brže i lakše naseljava i razmnožava svoje kolonije na poliamidima nego na konvencionalnim akrilatima, a razlog tome navode veću površinsku hrapavost. Kod akrilata adherenciju, kolonizaciju i rast *Candide albicans* onemogućuje određena koncentracija rezidualnog monomera na površini. Sredstva za čišćenje sa i bez enzima, koja su korištena u istraživanju De Freitas Fernandes i suradnika, pokazala su se u jednakoj mjeri učinkovita kod poliamida i polimetil-metakrilata (82). S druge strane, novija istraživanja dokazuju da glavne skupine sredstava za čišćenje, a to su alkalni peroksidi (perkarbonati i perborati) i alkalni hipokloriti, sa i bez organskih i anorganskih kiselina i enzima (83, 84),

oštećuju površinu poliamida, dok površina akrilata ostaje nepromijenjena (85-87). Tripathi i suradnici navode da se oštećenja površine povećavaju proporcionalno s duljinom izlaganja sredstvu. Razlog pronalaze u niskoj temperaturi taljenja i sporom hlađenju materijala zbog čega se površina teže obrađuje i polira (50).

Biokompatibilnost i neškodljivost su temeljna svojstva svakog materijala koji se primjenjuje u usnoj šupljini. Uzun i suradnici su proučavali razliku u dugoročnom citotoksičnom odgovoru kod poliamida i akrilata. Zaključili su da oba materijala imaju sličan toksični učinak u kratkom vremenskom periodu i da dosežu toksični maksimum nakon osam tjedana (88).

Neki od uzroka dezintegracije materijala mogu biti i greške u nepoštivanju uputa o rukovanju poliamidima. Oni su jako osjetljivi na bilo kakve nepravilnosti tijekom laboratorijske izrade (78). Do gubitka dijelova baze proteze i retencijskih elemenata, te skupljanja poliamidnog materijala može doći uslijed niske temperature injekcije, nedovoljnog tlaka i pretanke modelacije u vosku. Stavljanje debelog sloja silikona za zaštitu zuba kod kivetiranja može rezultirati nepravilnostima u okluziji. Nedovoljno velike retencije na akrilatnim zubima i rezidualni vosak u utorima, mogu dovesti do pomicanja i ispadanja umjetnih zuba. Da bi se spriječilo lijepljenje sadre za poliamid potrebno je izabrati odgovarajuću vrstu sadre za modele, ukloniti oštre rubove i kontrolirati izolaciju sredstvom za izolaciju. Diskoloracije i krhkost materijala mogu nastati zbog predugog zagrijavanja materijala i previsoke injekcijske temperature (18).

Velika prednost akrilatnih proteza je mogućnost jednostavnih reparatura (u ordinaciji ili putem laboratorija). Popravak puknutih dijelova poliamidne proteze je otežan kod materijala starije generacije. Poliamidi su kemijski inertni materijali zbog svoje kristalinične strukture, te se ne vežu dobro za autopolimerizirajuće materijale koji se koriste u reparaciji odlomljenih dijelova proteze (89). Teško reagiraju s materijalima za jetkanje i primerima, a veza je gotovo nemoguća ukoliko su polirani. Za akrilatne zube u protezi se vežu mehaničkom retencijom. Vezna čvrstoća se može poboljšati kemijskim tretmanom dodirnih površina (90). Kod novijih generacija poliamidnih materijala olakšano je popravljjanje, ali i podlaganje proteza. Pritom se koristi termofuzijska tekućina koja otapa gornji sloj poliamida i olakšava vezanje za poliamid ili silikon.

Sila zagriža predstavlja važan čimbenik u istraživanju oralne funkcije (91). Maksimalna zagrižna sila direktno utječe na prehranu, koja ima važnu ulogu u zadržavanju žvačne funkcije (92). Fayad i suradnici u svojem istraživanju iznose podatak da se maksimalna zagrižna sila

kod pacijenata s poliamidnim protezama povećava proporcionalno s vremenom nošenja proteza, za razliku od akrilatnih (93). Budući da je potrebno najmanje pet mjeseci nošenja proteze da bi se procijenila pacijentova adaptacija i funkcijski kapacitet (94), mjerenja koja su napravljena nakon šest mjeseci nošenja proteza pokazala su veću žvačnu funkciju pacijenata s poliamidnim protezama (93).

Poliamidi se ubrajaju u visoko estetske materijale, zbog dobrih optičkih svojstava i velikog izbora nijansi boja na tržištu. Svojstvo translucencije im omogućava da poprime boju podležćih tkiva (1). Budući da imaju niži modul elastičnosti i mekši su od konvencionalnih akrilata ugodniji su za nošenje, te se pacijenti na njih lako priviknu.

8. ZAKLJUČAK

Stručna literatura daje uvid u prednosti i nedostatke poliamidnih materijala koji se koriste u stomatološkoj mobilnoj protetici. U nizu različitih nadomjestaka potrebnih za zbrinjavanje privremene bezubosti tijekom perioda cijeljenja operacijskog područja u implantoprotetici, nameću se kao jedno od mogućih rješenja. Iako su već dugi niz godina na tržištu, ovi materijali još uvijek nisu uporabno dominantni nad akrilatnim materijalima. Međutim, potrebno je istaknuti njihove dobre strane koje ih u određenim kliničkim situacijama svrstavaju na prvo mjesto izbora materijala za izradu privremenih proteza. To su estetika i fleksibilnost (u usporedbi s konvencionalnim polimetil-metakrilatom). Isto tako, njihova fleksibilnost može djelovati negativno prilikom raspodjele žvačnih sila u ustima pacijenta. Negativne strane su i manja površinska tvrdoća, veća površinska hrapavost i otežane reparature (u usporedbi s polimetil-metakrilatom). Sustavno i konstantno unapređivanje poliamida i korekciju njihovih loših svojstava je potrebno dokazati i potkrijepiti budućim znanstvenim istraživanjima.

9. LITERATURA

1. Hundal CM, Madan BR. Comparative clinical evaluation of removable partial dentures made of two different materials in Kennedy Applegate class II partially edentulous situation. *Med J Armed Forces India*. 2015; 71:306-12.
2. Kraljević K. *Potpune proteze*. Zagreb: Areagrafika; 2001. p. 47-8.
3. Hargreaves AS. Nylon as a denture-base material. *Dent Pract Dent Rec*. 1971; 22(4):122-8.
4. Niedzielska I, Fakhari R, Czerniecki P. Wspolczesne systemy wykonywania protez elastycznych w praktyce. *Czesc I. As Stomatol*. 2006; 3-4: 36-40.
5. Rickman LJ, Padipatvuthikul P, Satterthwaite JD. Contemporary denture base resins: Part 2. *Dent Update*. 2012; 39(3):176-87.
6. Watt DM. Clinical assessment of nylon as a partial denture base material. *Br Dent J*. 1955; 98:238-44.
7. Rickman LJ, Padipatvuthikul P, Satterthwaite JD. Contemporary denture base resins: part I. *Dent Update*. 2012; 39(1):25-8.
8. Stafford GD, Huggett R, MacGregor AR, Graham J. The use of nylon as a denture-base material. *J Dent*. 1986; 14(1):18-22.
9. Vojdani M, Giti R. Polyamide as a Denture Base Material: A Literature Review. *J Dent*. 2015; 16:1-9.
10. Fueki K, Ohkubo C, Yatabe M, Arakawa I, et al. Clinical application of removable partial dentures using thermoplastic resin-Part I: Definition and indication of non-metal clasp dentures. *J Prosthodont Res*. 2014; 58(1):3-10.
11. Hamanaka I, Takahashi Y, Shimizu H. Mechanical properties of injection-molded thermoplastic denture base resins. *Acta Odontol Scand*. 2011; 69(2):75-9.
12. Takabayashi Y. Characteristics of denture thermoplastic resins for non-metal clasp dentures. *Dent Mater J*. 2010; 29(4):353-61.
13. Ferracane JL. Hygroscopic and hydrolytic effect in dental polymer networks. *Dent Mater*. 2006; 22(3):211-22.
14. Abuzar MA, Bellur S, Duong N, Kim BB, et al. Evaluating surface roughness of a polyamide denture base material in comparison with poly (methyl methacrylate). *J Oral Sci*. 2010; 52(4):577-81.
15. Kuwahara K, Nagahama F, Kitahara K, Wada M, et al. A case of using non-metal clasp partial denture for the patient with metal allergy. *Nihon University J Oral Sci*. 2004; 30:134-9.
16. Taguchi Y, Shimamura I, Sakurai K. Effect of buccal part designs of polyamide resin partial removable dental prosthesis on retentive force. *J Prosthodont Res*. 2011; 55(1):44-7.

17. Fueki K, Ohkubo C, Yatabe M, Arakawa I, et al. Clinical application of removable partial dentures using thermoplastic resin. Part II: Material properties and clinical features of non-metal clasp dentures. *J Prosthodont Res.* 2014; 58(2):71-84.
18. www.vertexthermosens.com [Internet, cited 2019 Mar 01].
19. Ucar Y, Akova T, Aysan I. Mechanical properties of polyamide versus different PMMA denture base materials. *J Prosthodont.* 2012; 21(3):173-6.
20. www.deflexglobal.com [Internet, cited 2019 Mar 02].
21. Fiske J, Davis DM, Frances C, Gelbier S. The emotional effects of tooth loss in edentulous people. *Br Dent J.* 1998; 184(2):90–3.
22. Suvin M. Biološki temelji protetike – totalna proteza. 6. prošireno izd. Zagreb: Školska knjiga; 1984. p. 111-20.
23. Kraljević K, Kraljević Šimunković S. Djelomične proteze. Zagreb: In-tri; 2012. p. 74, 153, 161-5, 265, 271-5, 277-82.
24. Misch CE. *Contemporary Implant Dentistry.* St Louis: Mosby; 1999.
25. Lindhe J, Lang NP. *Klinička parodontologija i dentalna implantologija.* 5. izd. Zagreb: Nakladni zavod Globus; 2010. p. 53, 69-83, 99-100, 590-2.
26. McGarry TJ, Nimmo A, Skiba JF, Ahlstrom RH, et al. Classification system for partial edentulism. *J Prosthodont.* 2002; 11(3):181-93.
27. Knežević G. *Osnovne dentalne implantologije.* Zagreb: Školska knjiga; 2002. p. 26, 34-35.
28. Zuhr O, Hurzeler M. *Estetska parodontna plastična i implantološka kirurgija.* Zagreb: Media ogled; 2012. p. 30-2.
29. Wolf HF, Rateitschak – Plüss EM, Rateitschak KH. *Parodontologija stomatološki atlas.* Zagreb: Naklada Slap; 2009. p. 8-9.
30. Krolo I, Simeon P. Mjerni parametri u implantologijskom postupku. In: Krolo I, Zdravec D. *Dentalna radiologija.* Zagreb: Medicinska naklada; 2016. p. 197-212.
31. Zdravec D. Indikacije i primjena CBCT-a u dentalnoj medicini. In: Krolo I, Zdravec D. *Dentalna radiologija.* Zagreb: Medicinska naklada; 2016. p. 270-86
32. Medojević D, Granić M, Katanec D. Cone beam kompjutorizirana tomografija. *Sonda.* 2010; 20:66-8.
33. Kayser AF. Shortened dental arches and oral function. *J Oral Rehab.* 1981; 8(5):457-62.
34. Jacobson TE, Krol AJ. A contemporary review of factors involved in complete dentures. Part III: Support. *J Prosthet Dent.* 1983; 49(3):306-13.

35. Kaplan P. Flexible removable partial dentures: design and clasp concepts. *Dent Today*. 2008; 27(12):120-3.
36. Orr S, Linden GJ, Newman NH. The effect of partial denture connectors on gingival health. *J Clin Periodontol*. 1992; 19(8):589–94.
37. McNeil C. Fundamental treatment goals. In: *Science and Practice of Occlusion*. Chicago: Quintessence Publishing; 1997. p. 306-22.
38. Knezović Zlatarić D, Čelić R. Konceptije okluzije. *Sonda*. 2002; 6:62-4.
39. Ash MM, Ramfjord SP. *Occlusion*. Philadelphia: WB Saunders; 1995. p. 164-6, 188-218.
40. Pullinger AG, Seligman DA. Quantification and validation of predictive values of occlusal variables in temporomandibular disorders using a multifactorial analysis. *J Prosthet Dent*. 2000; 83(1):66-75.
41. Williams JL. Esthetics and anatomical basis of dental prosthesis. *Dent Cosmos*. 1911; 53:11-16.
42. Munsell AH. *A grammar of color*. New York: Van Nostrand Dreinhold; 1969. p. 23.
43. Demirel MG, Tuncdemir MT. Influence of age, gender, and educational background on tooth color. *Niger J Clin Pract*. 2019; 22(2):162-6.
44. Sabherwal RS, Gonzalez J, Naini FB. Assessing the influence of skin color and tooth shade value on perceived smile attractiveness. *J Am Dent Assoc*. 2009; 140(6):696-705.
45. Okubo SR, Kanawati A, Richards MW, Childress S. Evaluation of visual and instrument shade matching. *J Prosthet Dent*. 1998; 80(6):642-8.
46. Brewer JD, Wee A, Seghi R. Advances in color matching. *Dent Clin North Am*. 2004; 48(2):341-58.
47. Paravina RD. Evaluation of a newly developed visual shade-matching apparatus. *Int J Prosthodont*. 2002; 15(6):528-34.
48. Milardović Ortolan S, Bergman L, Viskić J, Mehulić K, et al. Određivanje boje zubi u okviru fiksnoprotetske terapije. *Sonda*. 2012; 13:84-7.
49. Budtz-Jorgensen E. *Prosthodontics for the Elderly: Diagnosis and Treatment*. Chicago: Quintessence Publishing; 1999. p. 208-10.
50. Tripathi P, Phukela SS, Yadav B, Malhotra P. An in vitro study to evaluate and compare the surface roughness in heat-cured denture-based resin and injection-molded resin system as affected by two commercially available denture cleansers. *J Indian Prosthodont Soc*. 2018; 18(4):291-8.
51. Gjengedal H, Berg E, Gronningsaeter AG, Dahl L, Malde MK, et al. The influence of relining or implant retaining existing mandibular dentures on health-related quality of life: a

- 2-year randomized study of dissatisfied edentulous patients. *Int J Prosthodont.* 2013; 26(1):68-78.
52. McCabe JF, Carrick TE, Kamohara H. Adhesive bond strength and compliance for denture soft lining materials. *Biomaterials.* 2002; 23(5):1347-52.
53. Zarb G. Osseointegration: a requiem for the periodontal ligament? *Int J Period Rest Dent.* 1991; 11:88-91.
54. Pallaci P. *Esthetic Implant Dentistry: Soft and Hard Tissue Management.* Chicago: Quintessence Publishing; 2001.
55. Granić M, Katanec D. Praćenje cijeljenja dentalnih implantata. *Sonda.* 2007; 14:72-4.
56. Albrektson T, Zarb G, Worlington P, Erikson AR. The long term efficacy of currently used dental implants: a review and proposed criteria for succes. *Int J Oral Maxillofac Implants.* 1986; 1(1):11-25.
57. Silva E, Felix S, Rodriguez-Archilla A, Oliveira P, et al. Revisiting peri-implantitis soft tissue – histopathological study of the peri-implant soft tissue. *Int J Clin Exp Pathol.* 2014; 7(2):611-8.
58. Gbadebo OS, Lawal FB, Sulaiman AO, Ajayi DM. Dental implant as an option for tooth replacement: the awareness of patients at a tertiary hospital in a developing country. *Contemp Clin Dent.* 2014; 5(3):302-6.
59. Grogono AL, Lancaster DM, Finger IM. Dental implants: a survey of patients' attitudes. *J Prosthet Dent.* 1989; 62(5):573–6.
60. Omar R, Tashkandi E, Abduljabbar T, Abdullah M, et al. Sentiments expressed in relation to tooth loss: a qualitative study among edentulous. *Saudis Int J Prosthodont.* 2003; 16(5):515-20.
61. Craig RG, Powers JM. *Restorative Dental Materials.* 11th ed. St Louis: Mosby; 2002. p. 636-89.
62. Ali IL, Yunus N, Abu-Hassan MI. Hardness, flexural strength, and flexural modulus comparison of three differently cured denture base systems. *J Prosthodont.* 2008; 17(7):545-9.
63. Athar Z, Juszczak As, Radford DR, Clark RK. Effect of curing cycles on the mechanical properties of heat cured acrylic resins. *Eur J Prosthodont Restor Dent.* 2009; 17(2):58-60.
64. O'Brien WJ. *Dental Material and their selection.* 4th ed. Chicago: Quintessence Publishing; 2008. p. 75-90, 91-113.
65. Matthews E, Smith DC. Nylon as a denture base material. *Br Dent J.* 1955; 98:231–7.
66. Munns D. Nylon as a denture base material. *Dent Pract Dent Rec.* 1962; 13:142–6.

67. MacGregor AR, Miller TPG, Farah JW. Stress analysis of mandibular partial dentures with bounded free-end saddles. *J Dent.* 1980; 8(1):27–34.
68. Orr S, Linden GJ, Newman NH. The effect of partial denture connectors on gingival health. *J Clin Periodontol.* 1992; 19(8):589–94.
69. Soygun K, Bolayir G, Boztug A. Mechanical and thermal properties of polyamid versus reinforced PMMA denture base materials. *J Adv Prosthodont.* 2013; 5(2):153-60.
70. Ben-Ur Z, Matalon S, Aviv I, Cardash HS. Rigidity of major connectors when subjected to bending and torsion forces. *J Prosthet Dent.* 1989; 62(5):557-62.
71. Dogan OM, Bolayir G, Keskin S, Dogan A, et al. The evaluation of some flexural properties of a denture base resin reinforced with various aesthetic fibers. *J Mater Sci Mater Med.* 2008; 19(6):2343-9.
72. Wadachi J, Sato M, Igarashi Y. Evaluation of the rigidity of dentures made of injection-molded materials. *Dent Mater J.* 2013; 32(3):508-11.
73. Nagakura M, Tanimoto Y, Nishiyama N. Fabrication and physical properties of glass-fiber-reinforced thermoplastics for non-metal-clasp dentures. *J Biomed Mater Res B Appl Biomater.* 2017; 105(8):2254-60.
74. Takahashi Y, Hamanaka I, Shimizu H. Effect of thermal shock on mechanical properties of injection-molded thermoplastic denture base resins. *Acta Odontol Scand.* 2012; 70(4):297-302.
75. Yunus N, Rashid AA, Azmi LL, Abu-Hassan MI. Some flexural properties of a nylon denture base polymer. *J Oral Rehabil.* 2005; 32(1):65-71.
76. Lai YL, Lui HF, Lee SY. In vitro color stability, stain resistance, and water sorption of four removable gingival flange materials. *J Prosthet Dent.* 2003; 90(3):293-300.
77. Shah J, Bulbule N, Kulkarni S, Shah R, et al. Comparative Evaluation of Sorption, Solubility and Microhardness of Heat Cure Polymethylmethacrylate Denture Base Resin & Flexible Denture Base Resin. *J Clin Diagn Res.* 2014; 8(8):ZF01–4.
78. Parvizi A, Lindquist T, Schneider R, Williamson D, et al. Comparison of the dimensional accuracy of injection-molded denture base materials to that of conventional pressure-pack acrylic resin. *J Prosthodont.* 2004; 13(2):83–9.
79. Sepúlveda-Navarro WF, Arana-Correa BE, Borges CP, Jorge JH, et al. Color stability of resins and nylon as denture base material in beverages. *J Prosthodont.* 2011; 20(8):632-8.
80. Abuzar MA, Bellur S, Duong N, Kim BB, et al. Evaluating surface roughness of a polyamide denture base material in comparison with poly (methyl methacrylate). *J Oral Sci.* 2010; 52(4):577-81.

81. Kawara M, Iwata Y, Iwasaki M, Komoda Y, et al. Scratch test of thermoplastic denture base resins for non-metal clasp dentures. *J Prosthodont Res.* 2014; 58(1):35-40.
82. De Freitas Fernandes FS, Pereira-Cenci T, da Silva WJ, Filho AP, et al. Efficacy of denture cleaners on *Candida* spp. Biofilm formed on polyamide and polymethyl methacrylate resins. *J Prosthet Dent.* 2011; 105(1):51-8.
83. Augsburger RH, Elahi JM. Evaluation of seven proprietary denture cleansers. *J Prosthet Dent.* 1982; 47(4):356-9.
84. Rudd RW, Senia ES, McCleskey FK, Adams ED Jr. Sterilization of complete dentures with sodium hypochlorite. *J Prosthet Dent.* 1984; 51(3):318-21.
85. Vojdani M, Kohanteb J, Negabat N. Comparison of the effect of three denture cleansers on prosthetic microorganisms. *J Dent (Shiraz).* 2002; 3(3):61-9.
86. Polychronakis NC, Polyzois GL, Lagouvardos PE, Papadopoulos TD. Effects of cleansing methods on 3-D surface roughness, gloss and color of a polyamide denture base material. *Acta Odontol Scand.* 2015; 73(5):353-63.
87. Durkan R, Ayaz EA, Bagis B, Gurbuz A, et al. Comparative effects of denture cleansers on physical properties of polyamide and polymethyl methacrylate base polymers. *Dent Mater J.* 2013; 32(3):367-75.
88. Uzun IH, Tatar A, Hacimuftuoglu A, Saruhan F, et al. In vitro evaluation of long-term cytotoxic response of injection-molded polyamide and polymethyl methacrylate denture base materials on primary fibroblast cell culture. *Acta Odontol Scand.* 2013; 71(5):1267-72.
89. Katsumata Y, Hojo S, Hamano N, Watanabe T, et al. Bonding strength of autopolymerizing resin to nylon denture base polymer. *Dent Mater J.* 2009; 28(4):409-18.
90. Vojdani M, Bagheri R, Khaledi AA. Effects of aluminum oxide addition on the flexural strength, surface hardness, and roughness of heat-polymerized acrylic resin. *J Dent Sci.* 2012; 7(3):238-44.
91. Rosa LB, Bataglioni C, Siéssere S, Palinkas M, et al. Bite force and masticatory efficiency in individuals with different oral rehabilitations. *Open J Stomatol.* 2012; 2:21-6.
92. Borie E, Orsi IA, Fuentes R, Beltrán V, et al. Maximum bite force in elderly indigenous and non-indigenous denture wearers. *Acta Odontol Latinoam.* 2014; 27(3):115-9.
93. Fayad MI, Alruwaili HHT, Khan MS, Baig MN. Bite Force Evaluation in Complete Denture Wearer with Different Denture Base Materials: A Randomized Controlled Clinical Trial. *J Int Soc Prev Community Dent.* 2018; 8(5):416-9.
94. Goiato MC, Garcia AR, Dos Santos DM, Zuim PR. Analysis of masticatory cycle efficiency in complete denture wearers. *J Prosthodont.* 2010; 19(1):10-3.

10. ŽIVOTOPIS

Ivana Dropuljić je rođena u Zagrebu 1982. Završila je srednju zubotehničku školu. Stomatološki fakultet Sveučilišta u Zagrebu je završila 2007. godine.