

Patogeneza i terapija periimplantatnih bolesti

Tomić, Goran

Master's thesis / Diplomski rad

2019

Degree Grantor / Ustanova koja je dodijelila akademski / stručni stupanj: **University of Zagreb, School of Dental Medicine / Sveučilište u Zagrebu, Stomatološki fakultet**

Permanent link / Trajna poveznica: <https://um.nsk.hr/um:nbn:hr:127:585136>

Rights / Prava: [Attribution-NonCommercial 3.0 Unported / Imenovanje-Nekomercijalno 3.0](#)

Download date / Datum preuzimanja: **2024-08-11**



Repository / Repozitorij:

[University of Zagreb School of Dental Medicine
Repository](#)





Sveučilište u Zagrebu

Stomatološki fakultet

Goran Tomić

**PATOGENEZA I TERAPIJA
PERIIMPLANTATNIH BOLESTI**

DIPLOMSKI RAD

Zagreb, 2019

Rad je ostvaren u: Stomatološki fakultet Sveučilišta u Zagrebu; Zavod za parodontologiju

Mentor rada: doc. dr. sc. Domagoj Vražić, Zavod za parodontologiju, Stomatološki fakultet Sveučilišta u Zagrebu

Lektor hrvatskog jezika: Zinka Joh, prof.

Lektor engleskog jezika: Zorana Stanko

Sastav povjerenstva za obranu diplomskog rada:

1. _____
2. _____
3. _____

Datum obrane rada: _____

Rad sadržava: 43 stranice

3 tablice

2 slike

1 CD

Rad je vlastito autorsko djelo, koje je u cijelosti samostalno napisano uz navođenje izvora drugih autora i dokumenata upotrijebljenih u radu. Osim ako nije drukčije navedeno, sve ilustracije (tablice, slike i dr.) u radu izvorni su doprinos autora diplomskog rada. Autor je odgovoran za pribavljanje dopuštenja za uporabu ilustracija koje nisu njegov izvorni doprinos, kao i za sve eventualne posljedice koje mogu nastati zbog nedopuštenog preuzimanja ilustracija odnosno propusta u navođenju njihova podrijetla.

Zahvala

Ovaj rad posvećujem svojim roditeljima i bratu kao znak zahvalnosti za neopisivu potporu koju su mi pružali ne samo tijekom studija stomatologije nego tijekom cijelog mojeg školovanja.

Velika hvala mojem mentoru doc. dr. sc. Domagoju Vražiću na strpljenju i stručnoj pomoći tijekom izrade ovog rada.

PATOGENEZA I TERAPIJA PERIIMPLANTATNIH BOLESTI

Sažetak

Periimplantatne bolesti su bolesti infektivne prirode koje zahvaćaju tkiva u okolici dentalnog implantata u funkciji. Iako patogenetski dijele mnogo sličnosti s parodontnim bolestima, postoje i znatne razlike, pogotovo u njihovu terapijskom zbrinjavanju. Etiologija periimplantatnih bolesti povezana je s prisutnošću mikrobnog biofilma na površini implantata, u čijem se sastavu nalazi specifična parodontopatogena mikrobna flora, te s postojanjem određenih čimbenika rizika povezanih sa samim pacijentom.

Ovisno o tome koja su tkiva zahvaćena upalnim procesom, periimplantatne bolesti klasificiramo na periimplantatni mukozitis, kod kojeg je upalom zahvaćeno samo meko tkivo oko implantata, te periimplantitis, kod kojeg upalni proces prodire dublje u vezivno tkivo i dovodi do resorpcije kosti, što rezultira gubitkom oseintegracije implantata. Koja su tkiva zahvaćena upalnim procesom procjenjujemo na temelju određenih kliničkih dijagnostičkih parametara.

Bez terapijskog postupka periimplantatna lezija će progredirati duboko u koštano tkivo i s vremenom rezultirati gubitkom implantata. Terapija periimplantatnih bolesti može biti nekirurška ili kirurška, a odabir metode ovisi o težini i uznapredovalosti lezije. U svakom slučaju, najvažniji su koraci terapije mehanička instrumentacija površine implantata i njezina dekontaminacija, upute o oralnoj higijeni, te uključivanje pacijenta u program potporne terapije u kojem se prilikom svakog kontrolnog pregleda procjenjuje stanje periimplantatnih tkiva te, ovisno o nalazu, provode određeni protokoli terapijskih postupaka. S obzirom na to da suvremena stomatologija pruža učinkovite metode za zaustavljanje ovih bolesti i sprječavanje nepotrebnog gubitka implantata, iznimno je važno na vrijeme prepoznati patološki proces i uputiti pacijenta na daljnju obradbu.

Ključne riječi: mikrobni biofilm; periimplantatni mukozitis; periimplantitis; oseintegracija; mehanička instrumentacija

PATHOGENESIS AND THERAPY OF PERI-IMPLANT DISEASES

Summary

Peri-implant diseases are diseases of infectious nature that affect the tissues surrounding a dental implant in function. Although periodontal and peri-implant diseases share many similarities there are also significant differences, especially regarding their treatment. The etiology of peri-implant diseases is closely related to the presence of a microbial biofilm on an implant surface, which consists of various bacterial species including specific periodontal pathogens, and to the existence of certain risk factors tied to the patient himself.

Depending on which tissues are affected by the inflammatory process, peri-implant diseases are classified into peri-implant mucositis, in which the inflammatory process affects only the soft tissue surrounding an implant, and peri-implantitis, in which the process extends deeper into the connective tissue and leads to bone loss, compromising the osseointegration of an implant. Which tissues are affected by the inflammatory process is assessed during clinical examination, based on certain clinical diagnostic parameters.

Without treatment, a peri-implant lesion will progress deep into the supporting bone and eventually result in implant loss. Treatment of peri-implant diseases can be non-surgical or surgical, depending on the severity and stage of the disease. In both cases, the most important steps of the treatment plan are: mechanical debridement of the implant surface and its decontamination, instructions on oral hygiene measures given to the patient and inclusion of the patient into a support therapy programme in which, during each recall, the state of the peri-implant tissues is evaluated and appropriate treatment protocols utilised. Given that modern dentistry offers many effective methods for dealing with peri-implant diseases, their early recognition is vital to stop the progression of the disease and prevent unnecessary implant loss.

Key words: microbial biofilm; peri-implant mucositis; peri-implantitis; osseointegration; mechanical debridement

SADRŽAJ

1. UVOD.....	1
1.1. Parodontne bolesti.....	2
1.1.1. Gingivitis	3
1.1.2. Parodontitis	3
2. ANATOMIJA I FIZIOLOGIJA PERIIMPLANTATNIH TKIVA	5
2.1. Oseintegracija	6
2.1.1. Cijeljenje koštanog tkiva	6
2.2. Periimplantatna mukoza.....	7
3. ETIOLOGIJA PERIIMPLANTATNIH BOLESTI.....	9
3.1. Formiranje biofilma na površini implantata	10
3.2. Mikrobiološka flora periimplantatnih bolesti	10
3.3. Rizični pacijenti za razvoj periimplantatnih infekcija.....	11
3.3.1. Čimbenici rizika.....	11
4. PERIIMPLANTATNA PATOLOGIJA.....	13
4.1. Klasifikacija periimplantatnih bolesti	14
4.2. Prevalencija periimplantatnih bolesti	14
4.3. Patogeneza periimplantatnih bolesti	15
4.3.1. Periimplantatni mukozitis	16
4.3.2. Periimplantitis	17
5. TERAPIJA PERIIMPLANTATNIH BOLESTI	19
5.1. Odabir terapijskog postupka.....	20
5.1.1. Dijagnostički parametri	20
5.2. Nekirurška terapija.....	21
5.3. Kirurška terapija	22
5.3.1. Resektivna kirurgija	23
5.3.2. Regenerativna kirurgija	24
5.3.3. Reoseintegracija	26
5.4. Kumulativna interceptivna potporna terapija (CIST).....	26
5.5 Lokalna antimikrobna terapija.....	29
5.5.1. Antiseptici.....	29

5.5.2. Antibiotici.....	30
5.5.3 Antimikrobna fotodinamička terapija	30
5.6. Klinički ishodi terapije periimplantitisa.....	30
6. RASPRAVA	32
7. ZAKLJUČAK	36
8. POPIS LITERATURE.....	38
9. ŽIVOTOPIS.....	42

Popis skraćenica

A. actinomycetemcomitans – *Actinobacillus actinomycetemcomitans*

P. gingivalis – *Porphyromonas gingivalis*

T. forsythensis – *Tannerella forsythensis*

T. denticola – *Treponema denticola*

LAD – *leukocyte adhesion deficiency*

PMN granulociti – polimorfonuklearni granulociti

S. sanguinis – *Streptococcus sanguinis*

BoP – *bleeding on probing*

PD – *probing depth*

LPS – lipopolisaharid

MMP – matrične metaloproteinaze

GBR – *guided bone regeneration*

FDBA – *freeze dried bone allograft*

DFDBA – *demineralized freeze dried bone allograft*

CIST – *cumulative interceptive support therapy*

ePTFE – ekspanzirani politetrafluoretilen

CHX – klorheksidin

EDTA – etilendiaminotetraoctena kiselina

aPDT – antimikrobna fotodinamička terapija

DNA – deoksiribonukleinska kiselina

Implantoprotetska rehabilitacija pacijenta jedno je od najvećih i tehnički najnaprednijih dostignuća suvremene stomatologije. Implantologija kao grana moderne stomatologije ne samo da pruža mogućnost nadomjestka pojedinih izgubljenih zubi, nego i mogućnost potpune rehabilitacije stomatognatog sustava u slučajevima potpune bezubosti. Suvremena dentalna implantologija zasniva se na načelu oseintegracije, fenomenu za čije je otkriće zaslužan anatom Per-Ingvar Brånemark, a definira ga kao „svjetlosnomikroskopski dokazano izravno funkcionalno i strukturno povezivanje između žive kosti i površine aloplastičnog materijala“. Godine 1965. njegovi implantati, izrađeni od čistog titana bez površinskih modifikacija, počinju se ugrađivati pacijentima u kliničkoj praksi (1). Od tada se na tržištu pojavljuju implantati izrađeni od različitih materijala, te različitih oblika i površinskih modifikacija što je omogućilo razvoj implantologije do današnjih razmjera. Indikacije za uporabu dentalnih implantata u rehabilitaciji pacijenta danas su široke, te se stomatolozi u svakodnevnoj praksi često susreću s pacijentima koji su ili kandidati za implantološku terapiju ili su već rehabilitirani implanto-protetskim nadomjeskom. S obzirom na to da, kao i potporni sustav oko zuba, i periimplantatno tkivo može biti zahvaćeno bolešću, bilo je nužno istražiti patogenetske mehanizme razvoja takvih bolesti, te razviti terapijske postupke za njihovo zaustavljanje i korekciju defekata tkiva zaostalih nakon zaustavljanja bolesti. Iznimno je važno za svakog stomatologa da je upoznat s mehanizmima razvoja bolesti oko implantata i mogućnostima njihova liječenja kako bi mogao pravovremeno prepoznati bolest te uputiti pacijenta specijalistu koji će zaustaviti patološki upalni proces i spriječiti ispadanje implantata. Zbog toga je svrha ovog rada detaljnije istražiti nastanak periimplantatnih bolesti i mogućnosti njihove terapije koje pruža suvremena stomatologija.

1.1. Parodontne bolesti

Parodont zuba čine tkiva koja okružuju zub i čvrsto ga sidre u kosti alveolarnog grebena. Sastoji se od četiriju glavnih komponenti: gingive, parodontnog ligamenta, cementa korijena i alveolarne kosti. Osnovna je funkcija parodonta pričvršćivanje zuba, odnosno površine korijena za koštano tkivo alveole te održavanje integriteta mastikatorne sluznice usne šupljine. Parodontno tkivo može, kao posljedica promjene određenih uvjeta u usnoj šupljini, također biti

podvrgnuto morfološkim i funkcionalnim promjenama (2, 3). Pri tome treba istaknuti dvije bolesti koje su globalno raširene i u cjelokupnom svjetskom stanovništvu predstavljaju prilično velik javnozdravstveni problem: gingivitis i parodontitis.

1.1.1. Gingivitis

Gingivitis je upalna bolest parodonta koja zahvaća supraalveolarna, marginalna meka tkiva, a uzrokovana je ponajprije plakom do čijeg ekscesivnog nakupljanja dolazi u slučaju neodgovarajućeg provođenja oralne higijene (2). Glavno mu je obilježje upala papila i marginalnog ruba gingive što rezultira određenim kliničkim simptomima: krvarenjem pri sondiranju te crvenilom gingive sa ili bez oticanja. Dublje strukture parodonta kod gingivitisa nikad nisu zahvaćene, ali u određenim uvjetima gingivitis se može razviti u parodontitis.

1.1.2. Parodontitis

U prisutnosti određenih uvjeta i čimbenika rizika, gingivitis može progredirati u parodontitis. Upalni proces, koji u početnom stadiju zahvaća samo gingivu, tada se širi na dublje strukture pričvrstnog aparata zuba, gdje dovodi do dezintegracije kolagena parodontnog ligamenta, resorpcije alveolarne kosti te, posljedično, do gubitka pričvrstka. Na taj način oko zuba nastaje parodontni džep, koji pogoduje daljnjem nakupljanju parodontopatogenih bakterija te dovodi do egzacerbacije parodontitisa i napredovanja bolesti. Klinički, osim obilježja koja karakteriziraju i gingivitis, kod parodontitisa nalazimo i gubitak pričvrstka, što ustanovljujemo povećanom dubinom sondiranja, a na RTG snimci nalazimo gubitak razine alveolarne kosti, što je posebice izraženo u području interdentalnih papila.

Gingivitis i parodontitis bolesti su u čijoj patogenezi najvažniju ulogu ima zubni plak, odnosno prisutnost određenih virulentnih bakterija u zubnom plaku koje se nazivaju parodontopatogenim mikroorganizmima. Gingivitis nastaje kao odgovor na nespecifičnu floru zubnog plaka, dok se za razvoj parodontitisa najvažnijima smatraju određene bakterijske vrste kao što su *A. Actinomycetemcomitans*, *P. gingivalis*, *T. forsythensis* i *T. denticola*, te se upravo te

vrste nazivaju parodontopatogenima. Prisutnost tih mikroorganizama u zubnom plaku preduvjet je za razvoj parodontitisa, ali nije samostalno odgovorna za razvoj bolesti. Važnu ulogu u patogenezi parodontitisa imaju i čimbenici povezani s domaćinom, kao što su genetički defekti, polimorfizmi, sistemske bolesti (npr. LAD tipa I, šećerna bolest, kronična granulomatoza), te velik broj dodatnih, promjenjivih čimbenika rizika koji domaćina čine podložnim za razvoj ili mijenjaju tijek bolesti (pušenje, stres, lijekovi, stil života, količina i sastav sline, okluzalna trauma, bruksizam) (4).

Početak bolesti posljedica je pokretanja imunosne reakcije na bakterijske metabolite plaka. Ti metaboliti potiču spojni epitel i makrofage na izlučivanje medijatora upale koji stvaraju kemotaktički koncentracijski gradijent prema kojem se orijentiraju imunosne stanice, ponajprije polimorfonuklearni (PMN) granulociti, dio nespecifične imunosti, koji predstavljaju prvu i najvažniju akutnu obranu spojnog epitela i sulkusa. Njihovim raspadom oslobađaju se lizosomalni enzimi koji doprinose oštećenju tkiva. Istovremeno, kao odgovor na medijatore upale, dolazi do vazodilatacije postkapilarnih venula, posljedica čega je edem i pojačana eksudacija iz sulkusa. Subepitelno se pojavljuje limfocitni infiltrat. Spojni epitel počinje proliferirati prema lateralno, te se s vremenom sulkus proširuje i nastaje pseudodžep koji pogoduje nakupljanju gram-negativnih anaerobnih bakterija. U tom stadiju još nema gubitka vezivotkivnog pričvrstka. Razvoj gingivitisa u parodontitis uvjetovan je promjenom patogenog potencijala plaka, koji se sada nalazi subgingivno, te neodgovarajućim imunosnim odgovorom domaćina i postojanjem drugih čimbenika rizika (4). Dolazi do apikalne proliferacije spojnog epitela i nastanka pravog parodontnog džepa, koji omogućuje razvoj anaerobne, parodontopatogene flore. Do destrukcije vezivnog i koštanog tkiva dolazi zbog aktivacije makrofaga bakterijskim metabolitima koji putem medijatora upale aktiviraju fibroblaste i osteoklaste, te ih potiču na izlučivanje sekundarnih medijatora i enzima odgovornih za destrukciju tkiva. Pri tome spojni epitel proliferira sve apikalnije i posljedično se parodontni džep sve više produbljuje, a bolest progredira do naprednijih stadija (4).

2. ANATOMIJA I FIZIOLOGIJA PERIIMPLANTATNIH TKIVA

2.1. Oseointegracija

Oseointegracija je termin koji je prvi predložio anatom Per-Ingvar Brånemark, a Tomas Albrektsson definira ju kao „direktnu funkcionalnu i strukturnu vezu između žive kosti i površine opterećenog implantata“ (5). S obzirom na to da koštani kanal koji se preparira za prihvat dentalnog implantata predstavlja ozljedu koštanog tkiva, oseointegracija se smatra procesom cijeljenja kosti oko inertnog aloplastičnog materijala koji ne izaziva biološki odgovor domaćina.

2.1.1. Cijeljenje koštanog tkiva

Dva su procesa kojima se može opisati cijeljenje nekog tkiva nakon ozljede: reparacija i regeneracija. Ako cijeljenjem tkiva dolazi do formiranja tkiva koje se morfološki i funkcionalno razlikuje od početnog stanja, tj. tkiva koje je postojalo prije ozljede, onda se taj proces cijeljenja naziva reparacija. S druge strane, pojmom regeneracije opisujemo proces cijeljenja koji rezultira formiranjem tkiva morfološki i funkcionalno identičnog tkivu koje je postojalo prije ozljede. Ovisno o prirodi ozljede, cijeljenje koštanog tkiva može uključivati oba procesa – i reparaciju i regeneraciju (6).

Prilikom ozljede kosti odmah se pokreće kompleksan, višefazni proces cijeljenja čiji je osnovni cilj potaknuti reparaciju ozlijeđenog koštanog tkiva. Taj proces karakteriziran je proliferacijom reparatornih stanica i tkiva, reguliranom čimbenicima rasta, citokinima i signalnim molekulama te se, iako je to kontinuirani proces, može podijeliti u tri faze: inflamatorna faza, reparatorna faza i remodelacija (6, 7).

Inflamatorna faza započinje odmah nakon ozljede, a traje oko dva tjedna. Ta faza karakterizirana je formiranjem krvnog ugruška na mjestu ozljede, pri čemu oštećene stanice oslobađaju citokine koji potiču migraciju upalnih stanica na mjesto ozljede. Glavnu ulogu među tim stanicama imaju makrofazi i osteoklasti koji fagocitiraju oštećeno tkivo i stanice, odnosno resorbiraju oštećenu kost. Istovremeno, dolazi do diferencijacije prekursorskih stanica u osteoblaste i hondroblaste. U reparatornoj fazi osteoblasti i hondroblasti formiraju novu koštanu matricu – kalus, koja se u početku sastoji od reparatornog hrskavičnog tkiva, a kasnije

mineralizira čime nastaje tvrdi koštani kalus građen od nezrele, nelamelarne kosti. Taj proces traje šest do dvanaest tjedana nakon ozljede (6). Do sazrijevanja kosti dolazi u završnoj fazi cijeljenja koja se naziva remodelacija. Dolazi do pretvaranja koštanog kalusa u zrele kosti lamelarne građe u procesu koji se normalno zbiva i u zdravom koštanom tkivu, a reguliran je zajedničkim djelovanjem osteoblasta i osteoklasta. Vrijeme trajanja procesa remodelacije varira, ali obično je za njegov završetak potrebno nekoliko mjeseci, nakon čega se taj proces nastavlja kao dio normalne fiziologije koštanog tkiva. Poznavanje opisanih procesa nužno je za razumijevanje procesa oseointegracije, na kojem se temelji suvremena dentalna implantologija.

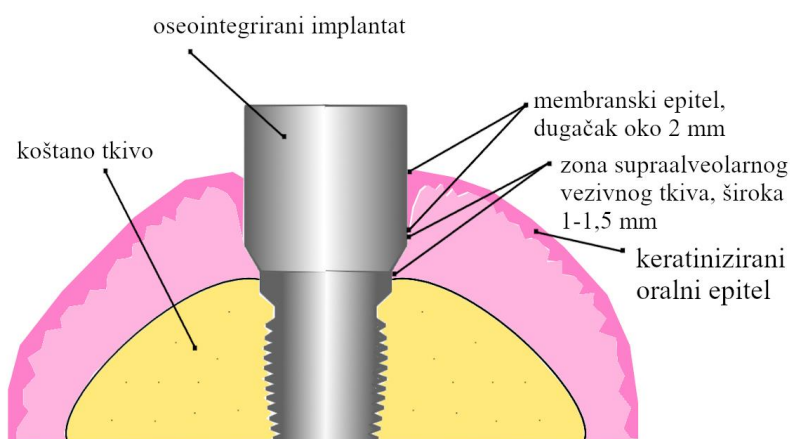
U početnoj fazi oseointegracije koštani kanal u koji je ugrađen implantat ispunjava krvni ugrušak. Uraštanjem krvnih žila i migracijom upalnih i mezenhimnih stanica na mjesto ozljede postupno dolazi do zamjene krvnog ugruška granulacijskim tkivom, koje sadržava brojne mezenhimne stanice, komponente koštane matrice i novostvorene krvne žile. Ubrzo se broj imunskih stanica smanjuje te granulacijsko tkivo biva zamijenjeno vezivnom osnovom za stvaranje nove kosti. Već tijekom prvog tjedna cijeljenja mogu se zamijetiti formacije novostvorene kosti u obliku nezrele, nelamelarne kosti na zidovima koštanog kanala u koji je implantat ugrađen, ali i na površini implantata. Nakon šest do dvanaest tjedana najveći dio koštanog kanala ispunjava mineralizirano koštano tkivo nelamelarne građe (5). U idućih nekoliko mjeseci slijedi faza remodelacije uz koju novostvoreno koštano tkivo sazrijeva i poprima normalnu lamelarnu građu, te se time proces oseointegracije smatra završenim.

2.2. Periimplantatna mukoza

Periimplantatnom mukozom naziva se meko tkivo koje okružuje dentalni implantat. Kod ugradnje jednofaznih implantata, karakteristike periimplantatne mukoze formiraju se cijeljenjem tkiva nakon zatvaranja mukoperiostalnog režnja. Zbog toga, nakon završetka zahvata, rub implantata mora biti nešto iznad kosti i vidjeti se kroz otvor u gingivi nakon šivanja režnja. Kod dvofaznog implantata karakteristike periimplantatne mukoze formiraju se nakon postavljanja suprastrukture u implantat (1, 8). Cijeljenjem mekog tkiva oko implantata nakon zahvata, formira se mekotkivni pričvrstak koji se naziva transmukozni pričvrstak. Njegova je glavna

uloga izolacija koštanog tkiva oko implantata od infektivnih čimbenika iz usne šupljine, čime omogućuje oseointegraciju, odnosno sprječava razvoj periimplantitisa oko oseointegriranog implantata. Periimplantatna mukoza i gingiva koja okružuje zub imaju nekoliko zajedničkih kliničkih i histoloških značajki. Kao i gingiva, periimplantatna mukoza na svojoj je oralnoj površini prekrivena keratiniziranim epitelom koji na marginalnom dijelu prelazi u nekeratinizirani membranski epitel (sličan spojnom epitelu kod zuba) (9). Membranski epitel je hemidezmosomima povezan s površinom implantata, te je korono-apikalno dugačak oko 2 mm. Zona supraalveolarnog vezivnog tkiva pruža se oko 1 – 1,5 mm iznad hrpta alveolarne kosti (slika 1). Pričvrtna vlakna (glavna vlakna), kakva povezuju gingivu i cement korijena zuba, tu potječu iz alveolarne kosti, te se pružaju paralelno s površinom implantata i za nju se ne pričvršćuju. Pričvrstak mekog tkiva za površinu implantata formira se nekoliko tjedana nakon zahvata ugradnje, odnosno postavljanja suprastrukture u implantat (8).

Glavne anatomske i histološke razlike između vezivnog tkiva koje okružuje zub i tkiva koje okružuje implantat proizlaze iz činjenice da je korijen zuba prekriven cementom te su u njega uložena dentogingivna i dentoalveolarna kolagena vlakna koja čine pričvrstak vezivnog tkiva za površinu zuba. Kolagena vlakna vezivnog tkiva oko implantata uložena su u alveolarnu kost te se pružaju paralelno s površinom implantata, pri čemu nedostaje pričvrstak vezivnog tkiva (8, 9).



Slika 1. Implantat u funkciji i periimplantatna tkiva

3. ETIOLOGIJA PERIIMPLANTATNIH BOLESTI

3.1. Formiranje biofilma na površini implantata

Kod ugrađenog dentalnog implantata razlikujemo njegov endosealni i transmukozni dio. Kod idealno ugrađenog implantata njegov endosealni dio okružen je košću i nije izložen oralnoj sredini. S druge strane, transmukozni dio implantata izložen je oralnoj sredini te njegova površina ubrzo biva kolonizirana mikroorganizmima. Kao i u početnoj fazi formiranja dentalnog plaka, površinu implantata prekriva pelikula koja se sastoji od salivarnih proteina i peptida. Ona pruža receptore za adhezine prisutne na staničnoj stijenci svih oralnih bakterijskih vrsta te tako omogućuje njihovu adheziju na površinu implantata (10). Iako postoje određene razlike u sastavu pelikule koja nastaje na površini cakline i pelikule na površini implantata, one nemaju znatniji utjecaj na bakterijski sastav plaka koji nastaje u idućim fazama formiranja biofilma (11). U početnoj fazi nastanka biofilma na pelikulu adheriraju prvi kolonizatori kao što su *S. sanguinis* i bakterije roda *Actinomyces* (10, 11). Ti prvi kolonizatori razmnožavaju se, rastu i mijenjaju mikrosredinu ranog plaka na način koji pogoduje adheziji sekundarnih kolonizatora. S vremenom nastaje mikrosredina bogata raznovrsnim mikroorganizmima uloženi u matricu sastavljenu ponajprije od proizvoda njihova metabolizma, te kompleksne strukture koja pruža zaštitu od obrambenih čimbenika usne šupljine, ali i mijenja uvjete unutar biofilma, koji sve više naginju prema anaerobnim. Postoje određeni čimbenici koji mogu utjecati na mikrobnu kolonizaciju površine implantata. Oni uključuju površinske karakteristike implantata, lokalne uvjete u usnoj šupljini, sastav oralne mikroflore te dizajn protetskog nadomjeska koji se sidri na implantatu, odnosno mogućnost provođenja oralne higijene u njegovoj okolini (10).

3.2. Mikrobiološka flora periimplantatnih bolesti

Iako je manji broj mikrobioloških istraživanja periimplantatnih infekcija pronašao neke mikroorganizme koji se uobičajeno ne povezuju s nastankom parodontnih bolesti (kao što su gljivice i neke bakterije koje se povezuju s ekstraoralnim infekcijama), opće je prihvaćeno da je sastav submukozne mikrobne flore kod periimplantitisa sličan onome kod parodontitisa (12). Također, mikrobna flora koja prevladava kod periimplantatnog mukozitisa slična je onoj kod periimplantitisa, iz čega se može zaključiti da formiranje supramukoznog plaka i razvoj

mukozitisa prethode periimplantitisu, tj. da perzistirajući mukozitis s vremenom progredira u periimplantitis (10).

3.3. Rizični pacijenti za razvoj periimplantatnih infekcija

S obzirom na to da parodontne i periimplantatne infekcije dijele zajedničke čimbenike rizika za njihov razvoj, nastanku periimplantitisa najpodložniji su pacijenti u čijoj anamnezi nalazimo podatke o liječenoj ili neliječenoj parodontnoj bolesti (13). Ta je činjenica poduprta istraživanjima koja su pokazala da parodontopatogene bakterije perzistiraju u usnoj šupljini pacijenata s parodontnom bolešću i nakon ekstrakcije svih zubi i ugradnje implantata (14). Iako ekstrakcija parodontno kompromitiranih zubi rezultira znatnim smanjenjem broja tih bakterija, one ne mogu biti potpuno eliminirane iz usne šupljine te mogu rapidno kolonizirati biofilm na površini implantata u slučaju nedovoljne higijene u njegovoj okolini. Zbog toga terapeut mora informirati pacijente s parodontnom bolešću o njihovu povećanom riziku za razvoj periimplantitisa te o važnosti provođenja optimalne higijene u okolini implantata.

3.3.1. Čimbenici rizika

Općenito, najvažniji čimbenici rizika za razvoj parodontnih/periimplantatnih infekcija mogu se podijeliti na nepromjenjive i promjenjive, te su navedeni u tablici 1.

Tablica 1. Najvažniji čimbenici rizika za razvoj parodontnih/periimplantatnih infekcija

NEPROMJENJIVI ČIMBENICI	PROMJENJIVI ČIMBENICI
dob	specifična mikrobna flora
spol	pušenje
etnička pripadnost	sustavne bolesti (osobito <i>diabetes mellitus</i> , osteoporozna, HIV infekcija)
genski polimorfizmi	psihosocijalni stres

Osim tih, uglavnom općih čimbenika rizika, postoje još neki lokalni čimbenici koji mogu modificirati tijek bolesti: količina i sastav sline, egzogeni mehanički, kemijski ili termički podražaji, funkcijske abnormalnosti (okluzalna trauma), bruksizam te neke parafunkcije povezane s profesijom (4).

Čimbenici povezani sa samim implantatom također mogu biti presudni za nastanak i progresiju periimplantitisa. Najviše se to odnosi na dizajn suprastrukture, odnosno protetskog nadomjestka na implantatu, koji mora biti takav da pacijentu omogućuje kontrolu plaka u okolici implantata. Loš dizajn suprastrukture može biti odlučujući čimbenik za razvoj bolesti periimplantatnih tkiva. Površinske karakteristike implantata također mogu utjecati na progresiju periimplantitisa. Istraživanja su pokazala da povećanje površinske hrapavosti implantata rezultira većom adhezijom bakterija i akumulacijom biofilma (15). U istraživanju koje su proveli Baelum i Ellegaard 2004. godine na 108 pacijenata opskrbljenih implantoprotetskim nadomjeskom zaključeno je da pacijenti opskrbljeni implantatima s hrapavom površinom imaju veću pojavnost gubitka implantata nakon pet i deset godina u odnosu na pacijente opskrbljene implantatima s umjereno hrapavom površinom (16). No, smatraju da površinske karakteristike implantata nemaju utjecaj na sam nastanak bolesti nego na brzinu njezine progresije.

4. PERIIMPLANTATNA PATOLOGIJA

4.1. Klasifikacija periimplantatnih bolesti

Periimplantatna bolest upalni je proces koji zahvaća tkivo koje okružuje dentalni implantat u funkciji. U okolici implantata nalaze se dva morfološki i funkcionalno različita tkiva: meko tkivo pod nazivom periimplantatna mukoza i koštano tkivo koje okružuje implantat te mu pruža funkcionalnu stabilnost. Klasifikacija periimplantatnih bolesti temelji se na zahvaćenosti pojedinih tkiva u okolici implantata upalnim procesom. Reverzibilni upalni proces koji je ograničen na periimplantatnu mukozu naziva se periimplantatni mukozitis, a u slučaju da je upalni proces karakteriziran i gubitkom koštanog tkiva u okolici implantata, takvo stanje naziva se periimplantitisom i predstavlja ireverzibilan, napredniji stadij bolesti u odnosu na mukozitis (17).

4.2. Prevalencija periimplantatnih bolesti

Prevalenciju parodontnih i periimplantatnih infekcija teško je procijeniti zbog različitih kriterija za definiciju i dijagnozu tih bolesti u različitim studijama. Viši prag kriterija za dijagnozu periimplantatne infekcije rezultirat će nižom prevalencijom i obrnuto. Najvažniji su parametri za dijagnozu periimplantatne bolesti krvarenje nakon sondiranja (BoP) i dubina sondiranja (PD) (18). Roos-Jansåker i suradnici u svojem su presječnom istraživanju iz 2006. godine kao dijagnostičke kriterije za periimplantatni mukozitis uzeli pozitivan BoP i $PD \geq 4$ mm te izvješćuju da je 48 % pacijenata i 16 % implantata imalo mukozitis, zaključujući da su periimplantatne lezije nakon deset godina bez potporne terapije učestali nalaz (18, 19). Za dijagnozu periimplantitisa, uz pozitivan BoP i povećan PD, kriterij bi trebao biti i radiološki dokazan gubitak kosti. Varijabilan je čimbenik u različitim istraživanjima količina gubitka kosti koja dopušta dijagnozu periimplantitisa. Jedno takvo istraživanje prevalencije periimplantitisa, koje su proveli Fransson i suradnici 2005. godine, kao prag kriterija za dijagnozu periimplantitisa uzima gubitak kosti koji zahvaća ≥ 3 navoja implantata. Istraživanje je provedeno na implantatima koji su u funkciji 5 – 20 godina. U rezultatu istraživanja nađen je progresivan gubitak kosti u 27,8 % od 662 ispitanih pacijenata, odnosno kod 12,4 % od 3413 ispitanih implantata (20).

4.3. Patogeneza periimplantatnih bolesti

Prisutnost biofilma na površini implantata tijekom duljeg razdoblja pokreće imunosni odgovor domaćina koji rezultira uspostavom upalne lezije u periimplantatnom mekom tkivu, koja je ekvivalentna leziji koja nastaje u gingivi nakon dugotrajnog nakupljanja plaka te s njom dijeli mnogo sličnosti. Lezija u početku zahvaća vezivno tkivo periimplantatne mukoze, lateralno od membranskog epitela. U slučaju perzistiranja submukoznog plaka, lezija koja je u početku zahvaćala samo marginalno meko tkivo može se proširiti u apikalnom smjeru te zahvatiti tvrdo koštano tkivo i tako kompromitirati oseointegraciju implantata, što s vremenom dovodi do njegova ispadanja (18).

Upalni proces u periimplantatnom mekom tkivu ima zaštitnu ulogu protiv lokalnog mikrobnog napada te prevenira invaziju mikroorganizama i njihovih enzima i metabolita u okolno tkivo. Međutim, imunosna reakcija domaćina može i potencijalno biti štetna prema tkivu samog domaćina te upalni proces koji seže dublje u vezivno tkivo može pridonijeti oštećenju stanica i ostalih komponenta vezivnog tkiva mukoze. Patogenost mikroorganizama koji uzrokuju periimplantanu infekciju ovisi o sposobnostima imunosnog sustava domaćina jednako kao i o njihovoj virulenciji (21).

Periimplantatnu bolest pokreće i podupire više tvari koje potječu od bakterija biofilma. Neke od tih tvari izravno oštećuju stanice i tkivo domaćina, dok ostale djeluju antigeno te aktiviraju celularnu i humoralnu imunost koje onda pridonose oštećenju tkiva. Mikroorganizmi izlučuju različite enzime koji razgrađuju ekstracelularnu matricu tkiva domaćina kako bi dobili nutrijente za njihov rast i razvoj. Među njima su najvažnije bakterijske proteaze koje razgrađuju kolagen ekstracelularne matrice čime izravno pridonose oštećenju tkiva domaćina. Od tvari koje djeluju antigeno najvažniji su lipopolisaharidi (LPS) – endotoksini koje proizvode gram-negativne bakterije. Njihov učinak očituje se u aktivaciji imunosnih stanica, ponajprije makrofaga, koje onda izlučuju citokine i ostale medijatore upale te stvaraju kemotaktički koncentracijski gradijent niz koji migriraju dodatne imunosne stanice. One se akumuliraju na mjestu upalnog procesa i pridonose njegovoj progresiji (21, 22).

S obzirom na to da je periimplantatna bolest karakterizirana destrukcijom i razgradnjom tkiva, proteaze su enzimi koji imaju središnju ulogu u njezinoj patogenezi. Osim bakterijskih proteaza postoje i različite tkivne proteaze koje potječu od domaćina (kolagenaze, elastaze, triptaze), a nazivaju se matričnim metaloproteinazama (MMP). One hidroliziraju peptidne veze i razgrađuju proteine tkivne matrice te je njihova aktivnost fiziološki prisutna tijekom normalnog tkivnog *turn-overa*. Tijekom upalnog procesa, međutim, aktivirane tkivne i imunosne stanice ih pojačano izlučuju, njihova koncentracija patološki se poveća te dolazi do disbalansa na štetu tkiva domaćina (21).

4.3.1. Periimplantatni mukozitis

Kako se plak nakuplja na površini implantata, periimplantatna mukoza počinje pokazivati znakove upale. Dolazi do dilatacije arteriola, kapilara i venula te do povećanja njihove permeabilnosti, što rezultira eksudacijom u okolno vezivno tkivo i nastankom edema. To povećanje eksudacije ima zaštitni učinak jer se time povećava protok sulkusne tekućine te se otplavljaju mikroorganizmi i razrjeđuje koncentracija njihovih metabolita u tkivu domaćina (21). U toj početnoj fazi upalne reakcije glavnu ulogu imaju PMN granulociti koji migriraju na mjesto mikrobne invazije vođeni kemotaktičkim koncentracijskim gradijentom bakterijskih toksina i metabolita (22). PMN granulociti migriraju u sulkus te fagocitozom mikroorganizama i njihovih metabolita pokušavaju kontrolirati bakterijsku invaziju, dok se istovremeno u vezivnom tkivu počinje formirati limfocitni infiltrat (slika 2). Perzistiranjem takva stanja, nakon nekoliko dana akumulacije plaka upalni proces dalje progredira. Otvaraju se do tada inaktivne kapilarne anastomoze povećavajući sveukupni protok krvi kroz tkivo, što rezultira klinički vidljivim crvenilom mukoze. Limfociti i PMN granulociti dominantne su imunosne stanice u toj fazi upale, ali se pojavljuje i manji broj plazma-stanica koje izlučuju imunoglobuline. Dolazi do degeneracije fibroblasta i kolagena vezivnog tkiva kako bi se stvorio prostor za infiltrat upalnih stanica. Membranski epitel prolifera lateralno u pokušaju stvaranja barijere između bakterija biofilma i vezivnog tkiva mukoze. Sulkus se proširuje te omogućuje nastanak submukoznog biofilma. U toj, naprednijoj fazi periimplantatne infekcije u upalnom infiltratu dominiraju plazma-stanice. Daljnjom progresijom prema apikalno nastaje periimplantatni džep koji

omogućuje apikalnu kolonizaciju površine implantata i razvoj anaerobne flore (21). Upalni proces sada duboko zahvaća vezivno tkivo mukoze, neposredno iznad periimplantatnog koštanog tkiva te, ako mu se dopusti da dalje progredira, može zahvatiti i koštano tkivo i dovesti do resorpcije kosti.

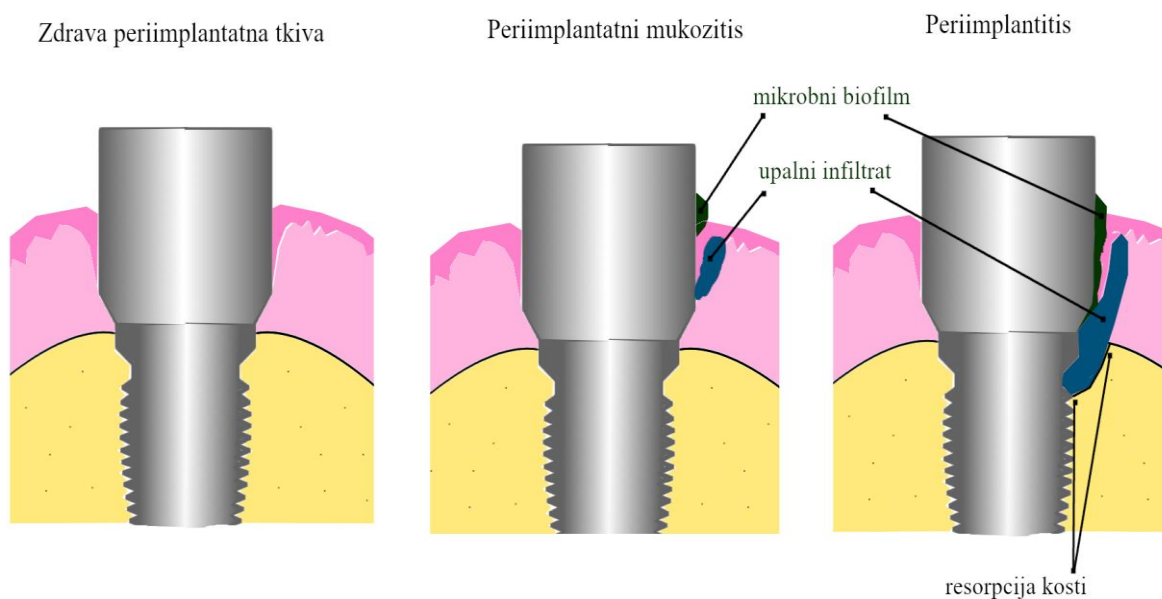
Glavni su klinički znakovi periimplantatnog mukozitisa crvenilo i oticanje periimplantatne mukoze, prisutnost krvarenja nakon sondiranja te povećanje dubine sondiranja pri čemu, za dijagnozu mukozitisa, PD ne bi smio biti veći od 5 mm. Radiološki nema znakova resorpcije kosti.

4.3.2. Periimplantitis

Periimplantitis je karakteriziran resorpcijom i gubitkom visine kosti oko oseointegriranog implantata. Do resorpcije kosti dolazi širenjem upalnog infiltrata u vezivno tkivo u njezinoj neposrednoj blizini, a za nju su odgovorni osteoklasti (slika 2). Osteoklasti su multinuklearne stanice koje imaju sposobnost razgradnje organskih i anorganskih sastojaka koštanog tkiva. U normalnim, fiziološkim uvjetima aktivnost osteoklasta u ravnoteži je s aktivnošću osteoblasta, no u patološki promijenjenom tkivu oni reagiraju na signalne molekule koje izlučuju upalne stanice, njihova aktivnost se povećava te dolazi do poremećaja te ravnoteže. Različiti medijatori upale koje izlučuju imunosne stanice, kao što su interleukini, prostaglandini i čimbenici nekroze tumora, potiču osteoklaste na aktivnost, ali i diferencijaciju progenitornih stanica osteoklasta u aktivne osteoklaste. Njihova pojačana aktivnost dovodi do resorpcije kosti, što predstavlja pokušaj da se osigura „sigurnosna udaljenost“ koštanog tkiva od upalnog infiltrata. Bez terapijskog postupka resorpcija kosti napreduje te s vremenom kompromitira oseointegraciju implantata, što rezultira njegovim ispadanjem. Gubitak kosti u okolini implantata napreduje u simetričnom obrascu, s podjednakom resorpcijom na mezijalnoj, distalnoj, bukalnoj i lingvalnoj strani (21). Međutim, defekt može manifestirati različitu morfologiju ovisno o buko-lingvalnoj dimenziji alveolarnog grebena. Na područjima gdje je doseg periimplantatne lezije veći od debljine alveolarnog grebena doći će do resorpcije bukalne i/ili lingvalne stijenke i nastanka fenestracije (18).

Glavni su klinički znakovi periimplantitisa, uz simptome periimplantatnog mukozitisa, povećana dubina sondiranja, pri čemu je PD >5 mm, supuracija te radiološki dokazan angularni koštani defekt oko implantata.

Iako parodontne i periimplantatne infekcije imaju zajedničke etiološke čimbenike i dijele mnogo sličnosti u mehanizmima njihova nastanka, postoje znatne razlike u obrascu njihova širenja koje proizlaze ponajprije iz razlika u njihovoj anatomskoj i histološkoj građi. To se ponajprije odnosi na veličinu upalne lezije i njezinu lokaciju u zahvaćenom tkivu. Plakom inducirana parodontna lezija od alveolarne kosti odijeljena je oko milimetar širokim dijelom neinflamiranog vezivnog tkiva, a lezija u periimplantatnom tkivu u većini slučajeva seže do kosti. Također, parodontna lezija odijeljena je od mikrobnog biofilma epitelnom membranom (epitel džepa) koja kod periimplantitisa nedostaje. Prema tome, zbog lošije organiziranosti periimplantatnih tkiva upalna lezija slabo je ograničena i rapidnije progredira (18, 23).



Slika 2. Nastanak i progresija periimplantatnih bolesti

5. TERAPIJA PERIIMPLANTATNIH BOLESTI

Inflamatorna lezija u tkivima oko implantata bez terapijskog postupka progredirat će duboko u potpornu kost i s vremenom rezultirati gubitkom implantata. Zbog toga terapeut mora pacijentima s implantoprotetskim nadomjestkom u usnoj šupljini naglasiti važnost redovitih kontrola kako bi se eventualne komplikacije na vrijeme prepoznale te provela njihova terapija u ranom stadiju.

5.1. Odabir terapijskog postupka

Odabir terapijskog postupka u liječenju periimplantatnog mukozitisa i periimplantitisa temelji se na težini i uznapređovalosti periimplantatne lezije, što se procjenjuje na temelju određenih dijagnostičkih parametara. Terapija periimplantatnog mukozitisa zahtijevat će manje agresivne nekirurške postupke za razliku od lezije koja je progredirala u periimplantitis koja će, pogotovo ako je riječ o uznapređovalom stadiju, možda zahtijevati i kirurški zahvat (24). Zajedničko je svakom slučaju periimplantatne bolesti, u kojem god stadiju bio, to da terapija mora uključivati dekontaminaciju površine implantata mehaničkim uklanjanjem bakterijskih naslaga i upute o provođenju oralne higijene koje terapeut daje pacijentu.

5.1.1. Dijagnostički parametri

Osnovni su dijagnostički parametri na temelju kojih se procjenjuje stupanj uznapređovalosti periimplantatne bolesti krvarenje nakon sondiranja (BoP) i dubina sondiranja (PD). BoP je parametar koji ima dvije vrijednosti – pozitivnu i negativnu, što se ustanovljuje jednostavnim postupkom u kojem se parodontna sonda podvuče pod marginalni rub periimplantatne mukoze te lagano provuče u mezijalnom ili distalnom smjeru. U slučaju vidljivog krvarenja iz mukoze BoP je pozitivan, te upozorava da se nalazi u upaljenom stanju. Međutim, pri utvrđivanju zahvaćenosti koštanog tkiva upalnim procesom BoP nije od velike pomoći, s obzirom na to da će biti pozitivan i u slučaju mukozitisa i u slučaju periimplantitisa. Zato se taj postupak nadopunjuje postupkom određivanja dubine sondiranja. PD je, za razliku od BoP-a, numerička vrijednost koja se određuje također uz pomoć parodontne sonde, točnije uz pomoć numeričke ljestvice ucrtane ili ugravirane na njezinu radnom dijelu. Sonda se unese u

defekt oko implantata do njegova dna uz lagani pritisak (oko 0,2 N) zatim se na ljestvici očita njegova dubina u milimetrima. Normalan PD kod klinički zdrave periimplantatne mukoze iznosi 2 – 3 mm. Kao važan dijagnostički postupak treba spomenuti i RTG snimku, na kojoj se može vidjeti zahvaćenost kosti upalnim procesom nalazom angularnih koštanih defekata oko implantata, koji su karakteristični za periimplantitis. Prisutnost supuracije također je važan dijagnostički kriterij koji upućuje na akutnu egzacerbaciju periimplantatne infekcije. Mobilnost implantata nije ključni kriterij za određivanje uznapredovalosti bolesti jer stabilnost implantata obično ostaje očuvana do terminalnih stadija periimplantitisa. Međutim, gubitak stabilnosti upozorava na potpuni gubitak oseointegracije implantata.

5.2. Nekirurška terapija

Kao i u slučaju parodontne bolesti, glavni je cilj terapije periimplantatnih bolesti dekontaminacija površine implantata mehaničkim čišćenjem. Bitnu razliku predstavljaju poteškoće pri instrumentaciji površine implantata ispod marginalnog ruba periimplantatne mukoze. Geometrija površine implantata i njegov dizajn mogu onemogućiti terapeutu detekciju kamenca i naslaga i njihovo odgovarajuće uklanjanje. Zato se tehnika zatvorene instrumentacije površine implantata ne preporučuje u slučaju većeg gubitka kosti (radiološki dokazan gubitak koštanog tkiva veći od 2 mm), nego je nekirurške metode potrebno ograničiti na dio implantata koji se nalazi koronarno ili u razini marginalnog ruba periimplantatne mukoze. Pri tome treba paziti da se ne ošteti površina implantata, pa se u te svrhe upotrebljava poseban instrumentarij koji čine kirete izrađene od karbonskih vlakana ili presvučene titanskim slojem, te ultrazvučni instrumenti s nemetalnim nastavkom, nakon čega se za uklanjanje plaka i završno poliranje upotrebljavaju gumice na rotirajućem instrumentu i pasta za poliranje (24). U studiji koju su proveli Heitz-Mayfield i suradnici 2011. godine u kojoj su istraživali ishod nekirurške terapije periimplantatnog mukozitisa zaključeno je da je takva terapija u kombinaciji s mjerama oralne higijene učinkovita, te da dodatna uporaba klorheksidinskog gela nije poboljšala ishod terapije. Međutim, u slučaju umjerenog i uznapredovalog periimplantitisa s većim gubitkom koštanog potpornog tkiva nekirurška instrumentacija površine implantata nije učinkovita terapija, niti

samostalno niti u kombinaciji s topikalnim antibioticima ili laserom, te se preporučuje kirurški pristup (25).

5.3. Kirurška terapija

U slučaju nalaza uznapređovalog stadija bolesti (pozitivan BoP, PD \geq 6 mm, nalaz supuracije, radiološki dokazan koštani defekt oko implantata) postavlja se indikacija za kirurški zahvat. Indikacija za kirurški zahvat postavlja se i ako se tijekom reevaluacije nekirurškog postupka utvrdi da nije došlo do eliminacije infekcije, jer u tom je slučaju potreba dodatna terapija (24, 26). Glavni su znakovi perzistentne infekcije pozitivan BoP te izostanak smanjenja dubine sondiranja.

Prilikom postavljanja indikacije za kirurški zahvat treba uzeti u obzir određene čimbenike povezane s pacijentom. To se ponajprije odnosi na mjere oralne higijene koje provodi pacijent, jer da bi kirurški zahvat bio uspješan, higijena mora biti optimalna. U protivnom kirurškim se zahvatom dugoročno neće ništa postići. Zbog toga je za ishod kirurškog zahvata ključno da pacijent pokazuje dobru motiviranost i suradnju te da prihvaća i provodi upute koje mu pruža terapeut.

Glavni je cilj kirurškog zahvata u liječenju periimplantitisa osigurati dobru vidljivost i izravan pristup površini implantata kako bi se mogla pod kontrolom oka odgovarajuće instrumentirati i očistiti od kamenca i plaka, jer kod dubljih džepova zatvorenom tehnikom instrumentacije to je vrlo teško postići (26, 27).

Nekoliko je kirurških tehnika za zbrinjavanje defekata periimplantatnih tkiva, ali određeni postupci ostaju konstanta koju god tehniku da izaberemo. Ti postupci uključuju odizanje mukoperiostalnog reznja i prikazivanje defekta, uklanjanje granulacijskog i inflamiranog tkiva iz defekta te instrumentaciju i dekontaminaciju površine implantata prethodno spomenutim instrumentarijem. U daljnjem postupku odlučuje se između resektivnih ili regenerativnih zahvata, što ovisi o morfologiji defekta te o aktivnosti bolesti jer ti se postupci planiraju tek nakon smirivanja kliničkih znakova upale.

Tijekom napredovanja periimplantitisa dolazi do gubitka koštanog tkiva koje implantatu pruža stabilnost, što iza sebe ostavlja koštane defekte različite morfologije. Kakvu će morfologiju manifestirati defekt ovisi o buko-lingvalnoj dimenziji alveolarnog grebena te o položaju implantata unutar grebena. Na mjestima gdje je širina grebena veća od dosega periimplantatne lezije, bukalna i lingvalna koštana stijenka ostat će očuvane te će se formirati defekt u obliku kratera oko implantata (dvozdni i trozdni defekti). S druge strane, na mjestima s malom širinom grebena doći će do resorpcije bukalne i lingvalne koštane stijenke i nastanka jednozidnog defekta. Jednozidni defekti pokazuju vrlo mali potencijal za uspjeh regenerativnih kirurških zahvata te se u njihovu slučaju preporučuje resektivni zahvat na koštanom tkivu. Defekti u obliku cirkumferentnih koštanih kratera oko implantata pokazuju veći potencijal za oporavak te se takvi defekti mogu razmotriti za regenerativni terapijski postupak (24).

5.3.1. Resektivna kirurgija

Resektivne kirurške metode indicirane su kad je morfologija defekta takva da je nepovoljna za retenciju koštanih nadomjesnih materijala i membrana za vođenu regeneraciju kosti (GBR), te kod kojih ne možemo očekivati popunjavanje defekta novim koštanim tkivom. To je slučaj kod jednozidnih koštanih defekata te kod vodoravnih obrazaca resorpcije kosti (24). Glavni je cilj resektivnih kirurških metoda eliminacija džepova mekog i tvrdog tkiva koji pogoduju retenciji plaka i razvoju parodontopatogene anaerobne flore te na taj način podupiru upalu. Resektivni kirurški zahvat može, dakle, uključivati zahvate na tvrdim i mekim tkivima periimplantatnog defekta, ali i na samom implantatu. Zahvat na tvrdom koštanom tkivu ima za cilj rekonturiranje kosti kako bi se postigao normalan, fiziološki oblik koštanog ruba, bez čega nije moguće optimalno prekrivanje mekim tkivom, te kako bi se eliminirali angularni defekti kosti i koštani krateri. Taj zahvat kombinira se s apikalnim pomicanjem mukoperiostalnog reznja kako bi se eliminirao džep u mekom tkivu. Krajnji je rezultat operativnog zahvata eliminacija periimplantatnog defekta (džepa) i smanjenje dubine sondiranja, s time da se postoperativno marginalni rub periimplantatne mukoze nalazi apikalnije u odnosu na stanje prije operacije, što može imati neestetski ishod. Na dijelu implantata koji se postoperativno nalazi iznad marginalnog ruba mukoze učini se zahvat koji se naziva implantoplastika. Njegov je cilj

eliminacija hrapave, plak-retentivne površine implantata poliranjem dijamantnim brusnim sredstvima na rotirajućem instrumentu što rezultira glatkom površinom implantata koja olakšava provođenje oralne higijene.

5.3.2. Regenerativna kirurgija

Regenerativne kirurške metode indicirane su kod cirkumferentnih koštanih defekata u obliku koštanih kratera. Takvi defekti pogodni su za retenciju koštanih nadomjesnih materijala i membrana za vođenu regeneraciju kosti te se kod njih može očekivati popunjavanje defekta novim koštanim tkivom.

Nekoliko je metoda za zbrinjavanje periimplantatnih defekata regenerativnim postupcima: postavljanje koštanih transplantata ili materijala za implantaciju u koštane defekte, uporaba membrana za GBR, primjena proteina matrice i čimbenika rasta i diferencijacije, kombinacija tih metoda ili regeneracija kosti nakon mehaničke instrumentacije, bez primjene dodatnih postupaka (28).

Materijali za transplantaciju i implantaciju mogu se svrstati u četiri kategorije navedene u tablici 2.

Tablica 2. Materijali za transplantaciju i implantaciju

1. Autogeni transplantati	transplantati koji se unutar iste jedinke prenose s jednog mjesta na drugo, obuhvaćaju kortikalis ili spužvastu kost srži
2. Alotransplantati	transplantati koji se prenose između genski nejednakih pripadnika iste vrste
3. Ksenotransplantati	transplantati uzeti od davatelja neke druge vrste
4. Aloplastični materijali	inertni materijali za implantaciju u koštani defekt

Osnovno je načelo uporabe koštanih transplantata i aloplastičnih materijala pretpostavka da materijal ima jednu od ovih značajki:

1. da je osteogen, jer sadržava stanice koje stvaraju novu kost,
2. da osteokondukcijom potiče stvaranje nove kosti,
3. da sadržava tvari koje induciraju rast kosti – da je osteoinduktivan (29).

Autogeni koštani transplantat pokazao se optimalnim za transplantaciju jer pokazuje svojstvo osteoindukcije te osigurava poticanje stvaranja nove kosti. Donorska mjesta za uzimanje koštanog transplantata najčešće su intraoralni bezubi segmenti donje čeljusti, tuber te kost brade (28). Autogena kost može se unijeti u defekt i u obliku koštane kaše, odnosno koštanog koaguluma tako da se čestice koštanog tkiva („chipsi“) sakupljaju pomoću filtra tijekom resektivnog zahvata na tvrdim tkivima i pomiješaju s krvlju donora čime se dobije koštani koagulum koji se unosi u defekt u regenerativnom postupku (29).

Alogeni transplantati, za razliku od autogene kosti koja se mora uzeti s donorskog mjesta, komercijalno su dostupni materijali u neograničenim količinama. Primjenjuju se u dva oblika: mineralizirani transplantati suho smrznute kosti (FDBA) i dekalificirani suho smrznuti koštani transplantat (DFDBA). Ti su materijali osteokonduktivni i osteoinduktivni i klinički obećavajući (28, 29).

Od ksenotransplantata primjenjuje se goveđa kost iz koje su odstranjeni svi organski sastojci te ostaje samo anorganski dio koštane matrice (npr. Bio-Oss®, Endobone®). Ti su materijali samo osteokonduktivni i, premda mogu pridonijeti smanjenju dubine sondiranja, smatra se da se jednak rezultat može postići i samo optimalnom mehaničkom instrumentacijom (28, 29).

Četiri su vrste aloplastičnih materijala koji se primjenjuju u regenerativnoj kirurgiji: hidroksiapatit, beta-trikalcijev fosfat, polimeri i bioaktivna stakla. Ti su materijali također samo osteokonduktivni i djeluju kao sredstva koja samo ispunjavaju defekt te stabiliziraju krvni ugrušak i membranu ako se primjenjuju u kombinaciji s GBR-om (29).

GBR je regenerativna metoda kojom se uz pomoć membrana pokušava spriječiti interpozicija vezivnog tkiva periimplantatne mukoze između koštane stijenke defekta i površine implantata kako bi se osigurao prostor za neometani rast novoga koštanog tkiva. Membrane za GBR mogu se svrstati u dvije skupine: neresorptivne i resorptivne. U neresorptivne pripadaju

Gore-Tex membrane koje se sastoje od ekspaniranog politetrafluoretilena (ePTFE). Taj materijal relativno je krut i najčešće se ne mora kombinirati s ispunjavanjem defekta nadomjesnim materijalom. S obzirom na to da je neresorptivna, Gore-Tex membrana se mora nakon četiri do šest tjedana ukloniti u drugoj operaciji. Resorptivne membrane (npr. Vicryl) relativno su mekane i pokazuju tendenciju kolabiranja u prazninu defekta. Zbog toga se te membrane moraju kombinirati s koštanim nadomjesnim materijalima koji ispunjavaju defekt i tako stabiliziraju membranu. S obzirom na to da su resorptivne, kod uporabe ovih membrana nije potrebna druga operacija uklanjanja membrane (28).

5.3.3. Reoseintegracija

Regeneracija i stvaranje novog koštanog tkiva u okolini implantata, što se naziva reoseintegracijom, glavni je cilj regenerativnih postupaka u liječenju periimplantatnih defekata. Regeneracija tkiva u terapiji parodontnih i periimplantatnih bolesti dugo je bila predmet brojnih istraživanja i rasprava jer su mnogi kliničari bili skeptični prema mogućnosti povratka pripadajućih tkiva na stanje koje je bilo prije bolesti. Nedavna istraživanja pokazala su da ponovno stvaranje novog koštanog tkiva i reoseintegracija implantata ne samo da je moguć ishod terapije nego i vrlo predvidiv ako su zadovoljeni određeni preduvjeti povezani s defektom i implantatom (morfologija defekta mora biti prigodna da bi imao potencijal popunjavanja novim koštanim tkivom te površina implantata mora biti dekontaminirana). Međutim, reoseintegracija je ograničenog dosega i događa se samo u apikalnim područjima defekta (30, 31).

5.4. Kumulativna interceptivna potporna terapija (CIST)

Kako bi se prevenirao ili na vrijeme zaustavio nastanak periimplantatnih lezija razvijeni su protokoli za preventivne i terapijske mjere koji se provode ovisno o rezultatima dijagnostičkih postupaka tijekom kliničkog pregleda pacijenata s ugrađenim dentalnim implantatima. Taj sustav potporne terapije uključuje četiri procedure koje se ne primjenjuju zasebno nego se, ovisno o nalazu uznapređovalosti bolesti, jedna procedura nadopunjuje sljedećom, pri čemu svaka iduća

procedura ima veći antiinfektivni potencijal. Protokoli su označeni slovima A-D, a koju ćemo kombinaciju protokola primijeniti u terapiji ovisi o ovim dijagnostičkim parametrima:

1. prisutnosti plaka,
2. BoP-u,
3. prisutnosti ili odsutnosti supuracije,
4. povećanom PD-u,
5. radiološki dokazanom gubitku kosti (26).

Implantati bez prisutnog plaka, okruženi mukozom koja, prema prethodno navedenim parametarima ne pokazuje znakove bolesti klinički se smatraju stabilnima te nikakve terapijske mjere u tom slučaju nisu potrebne. U slučaju znakova bolesti, a ovisno o težini kliničkih simptoma provode se protokoli navedeni u tablici 3.

Tablica 3. CIST protokoli

PROTOKOL	KLINIČKI NALAZ	TERAPIJA
Mehanička instrumentacija (CIST protokol A)	<ul style="list-style-type: none"> - prisutnost plaka i kamenca na površini implantata - pozitivan BoP, bez gnojne sekrecije - PD ≤ 4 mm 	<ul style="list-style-type: none"> - mehanička instrumentacija
Antiseptička terapija (CIST protokol B)	<ul style="list-style-type: none"> - prisutnost plaka i kamenca - pozitivan BoP, sa ili bez supuracije - povećana dubina sondiranja, PD = 4 – 5 mm 	<ul style="list-style-type: none"> - mehanička instrumentacija nadopunjuje se antiseptičkom terapijom - dnevno ispiranje 0,2 postotnom otopinom klorheksidina tijekom 3 – 4 tjedna
Antibiotska terapija (CIST protokol C)	<ul style="list-style-type: none"> - plak/kamenac - pozitivan BoP, sa ili bez supuracije - duboki džepovi, PD ≥ 6 mm - radiološki znakovi gubitka kosti 	<ul style="list-style-type: none"> - uz prethodne protokole uvodi se antibiotska terapija tijekom zadnjih 10 dana antiseptičke terapije - antibiotik izbora je metronidazol
Regenerativna/resektivna terapija (CIST protokol D)	<ul style="list-style-type: none"> - regenerativna/resektivna terapija se planira tek nakon smirivanja upale 	<ul style="list-style-type: none"> - ovisno o morfologiji defekta i gubitku kosti

Za optimalne rezultate prevencije periimplantatnih bolesti, takav protokol dijagnostičkih i terapijskih postupaka trebali bi imati svi pacijenti opskrbljeni implantoprotetskim nadomjestkom prilikom svakog kontrolnog pregleda.

Ako je na temelju kliničkog nalaza indiciran CIST protokol C ili D, antiinfektivne mjere moraju, uz mehaničku instrumentaciju i antiseptičku terapiju iz prethodnih protokola, uključivati i primjenu antibiotika kako bi se smanjila patogena flora u dubini periimplantatnog džepa. Antibiotik se uključuje u terapiju zadnjih deset dana antiseptičke terapije (koja traje tri do četiri tjedna), a podrazumijeva primjenu antibiotika čiji je spektar usmjeren prema anaerobnim bakterijama (26). Prema tome, antibiotik izbora u suzbijanju periimplantatne infekcije jest metronidazol (npr. Medazol tbl., 3 puta na dan po 400 mg). S obzirom na to da metronidazol slabo djeluje na *A. actinomycetemcomitans*, bakterijsku vrstu koja se smatra jednim od glavnih uzročnika parodontnih i periimplantatnih infekcija, najbolje je primijeniti kombinaciju metronidazola i amoksicilina (npr. Klavocin, 2 puta na dan po 1 g) (32).

5.5. Lokalna antimikrobna terapija

Mehanička instrumentacija površine implantata uvijek se upotpunjuje irigacijom nekim lokalnim antimikrobnim sredstvom radi što učinkovitije dekontaminacije, te njihovom primjenom u džep tijekom nekoliko dana nakon terapije. Najčešće se primjenjuju antiseptici, antibiotici za lokalnu primjenu, a u novije doba i antimikrobna fotodinamička terapija (aPDT).

5.5.1. Antiseptici

Među antiseptičkim sredstvima koja se upotrebljavaju za dodatnu dekontaminaciju površine implantata zlatni je standard klorheksidin (CHX). CHX je kationski antiseptik iz skupine bisbigvanida koji djeluje baktericidno i ima širok antimikrobni spektar. Osim toga, pokazuje visok afinitet prema oralnim strukturama te zbog toga ima produljeno djelovanje što ga, osim za dekontaminaciju površine implantata, čini pogodnim i za kontrolu plaka nakon provedene periimplantatne terapije. Osim njega upotrebljavaju se i neki drugi preparati, kao što

su vodikov peroksid (H_2O_2), etilendiaminotetraoctena kiselina (EDTA) i citrična kiselina, no oni imaju inferiorniji učinak (31).

5.5.2. Antibiotici

Osim sustavne primjene, razvijeni su sustavi za lokalnu primjenu antibiotika koji osiguravaju djelotvornu koncentraciju antibiotika u parodontnom/periimplantatnom džepu tijekom nekoliko dana. Međutim, klinička ispitivanja nisu uspjela dokazati veću djelotvornost lokalnih antibiotika u odnosu na sustavnu primjenu. Zato se primjenjuju uglavnom u pacijenata sa stabilnom bolešću koji imaju jedan ili dva džepa koji ne reagiraju na terapiju (33).

5.5.3. Antimikrobna fotodinamička terapija (aPDT)

Antimikrobna fotodinamička terapija relativno je nedavno uvedena u kliničku praksu, ne samo u parodontologiji već u svim granama stomatologije i medicine, te pokazuje izvrsne rezultate antimikrobnog djelovanja. Mehanizam njezina djelovanja zasniva se na interakciji fotosenzitivnih boja (kao što su toluidinsko ili metilensko modriilo) i laserske zrake određene valne duljine pri čemu se u prisutnosti kisika oslobađaju slobodni kisikovi radikali koji oštećuju staničnu stijenku bakterija i njihov DNA. Mnoge studije potvrdile su da je *P. gingivalis*, jedan od glavnih parodontopatogena, vrlo osjetljiv na fotodinamičku terapiju (34).

5.6. Klinički ishodi terapije periimplantitisa

Implantologija, ali i parodontologija općenito, grane su stomatologije koje su tek u novije doba doživjele eksplozivni razvoj i napredak. Zbog toga se još uvijek provode istraživanja o učinkovitosti parodontoloških i periimplantatnih terapijskih metoda. Iako je iz kliničkih situacija očigledno da terapijski postupci periimplantatnih bolesti imaju učinka, svaka terapijska metoda mora biti znanstveno poduprta egzaktnim kliničkim i statističkim istraživanjima. Rocuzzo, Layton i Heitz-Mayfield 2018. godine u sustavnom preglednom članku iznijeli su kliničke ishode liječenja periimplantitisa u pacijenata s ugrađenim implantatima koji su barem tri godine bili

podvrgnuti potpornoj periimplantatnoj terapiji. Pronašli su 5,761 studiju koje zadovoljavaju njihove kriterije, te su proučavanjem njihovih rezultata došli do zaključka da terapija periimplantitisa praćena redovitom potpornom terapijom dugoročno rezultira opstankom implantata u visokom postotku (81,73 % – 100 % nakon tri godine, 74,09 % – 100 % nakon četiri godine, 76,03 % – 100 % nakon pet godina te 69,63 % – 98,72 % nakon sedam godina) s time da veliki naglasak stavljaju na potrebu za redovitim kontrolnim pregledima (35).

Sve je veći broj pacijenata koji gubitak zuba, bilo da je riječ o jednom zubu ili općenitoj narušenosti stomatognatog sustava, odlučuju nadomjestiti ugradnjom dentalnih implantata. Kako je takvih pacijenata koji prihvaćaju implantološku terapiju sve više, nekadašnji strah i skepticizam prema „ušarafljivanju metala u kost“ danas je znatno manji. Međutim, kako pacijenti često nisu svjesni postojanja periimplantatnih bolesti ili nisu upoznati s njihovim simptomima, s povećanjem broja implantoprotetski rehabilitiranih pacijenata povećali su se i zahtjevi za razvojem preventivnih i terapijskih mjera za zbrinjavanje patoloških promjena u periimplantatnom tkivu.

Etiologija periimplantatnih infekcija usko je povezana s prisutnošću mikrobnog biofilma na površini implantata te je ta činjenica glavna poveznica između ove skupine bolesti i parodontnih bolesti jer se na njoj temelje i patogenetski mehanizmi i terapijski ciljevi za njihovo zbrinjavanje. Premda je prisutnost mikrobnog biofilma preduvjet za razvoj periimplantatnih i parodontnih bolesti, sama nije odgovorna za njihov nastanak. Do patoloških promjena dolazi u prisutnosti određenih čimbenika rizika povezanih sa pacijentom. S obzirom na to da parodontno kompromitirani pacijenti pokazuju povećan rizik za razvoj periimplantatnih bolesti, može se zaključiti da dijele i zajedničke čimbenike rizika. Prema tome, već proučavajući samu etiologiju ovih bolesti se može uočiti da dijele mnogo zajedničkih značajki. Treba, međutim, napomenuti da je dentalni implantat uvijek opskrbljen suprastruktururom i protetskim nadomjestkom te da njihov dizajn i odnos prema periimplantatnim tkivima mogu biti odlučujući čimbenik za nastanak i progresiju bolesti.

Premda dijele zajedničku etiologiju, u patogenezi i obrascu progresije parodontnih i periimplantatnih bolesti postoje znatne razlike koje najvećim dijelom proizlaze iz razlika u anatomskoj i histološkoj građi parodontnih i periimplantatnih tkiva, ali i iz značajki samog implantata. Kako u periimplantatnim tkivima nema vezivnotkivnog pričvrstka za površinu implantata te su kolagena vlakna usmjerena paralelno s njom, upalni proces se, u odnosu na parodontnu bolest brže širi u dublje strukture koje implantatu pružaju potporu. Zbog toga su za periimplantitis karakteristični angularni koštani defekti na RTG snimci. Osim toga, iako se pokazalo da površinske karakteristike implantata nemaju znatan utjecaj na sam nastanak bolesti, mogu utjecati na brzinu njezine progresije jer hrapava površina endosealnog dijela implantata

brže biva kolonizirana bakterijama. Ove činjenice vrlo su važne jer upućuju na potrebu za redovitim kontrolnim pregledima pacijenata s implantoprotetskim nadomjestkom u usnoj šupljini te pravovremenom dijagnozom patoloških promjena kako bi se što ranije započela njihova terapija i zaustavila njihova progresija.

S obzirom na to da periimplantitis može rapidno progredirati te da su njegovi simptomi najčešće pacijentu prilično suptilni, za prevenciju infekcije i gubitka implantata iznimno je važno svakog pacijenta s ugrađenim dentalnim implantatom uključiti u program potporne terapije, osobito one koji su već liječeni od periimplantatne bolesti. To podrazumijeva redovite kontrolne preglede (*recall*) tijekom kojih se procjenjuje stanje periimplantatnih tkiva i provode odgovarajući terapijski protokoli.

Razvoj implantologije i parodontologije rezultirao je pronalaskom vrlo učinkovitih terapijskih metoda za zbrinjavanje periimplantatnih bolesti i zaustavljanje njihove progresije, što je potkrijepljeno istraživanjem koje su autori Rocuzzo, Layton i Heitz-Mayfield iznijeli u svom sustavnom preglednom članku iz 2018. godine (35). Međutim, Heitz-Mayfield i Mombelli također su u sustavnom preglednom članku iz 2014. godine istraživali uspjeh terapije periimplantitisa 12 mjeseci nakon inicijalne terapije te su došli do zaključka da, iako terapija ima pozitivne kratkoročne učinke, moguće je i da ne dovede do izlječenja i da dođe do progresije bolesti (36). Velik naglasak stavlja se na ulogu potporne terapije u stabilizaciji periimplantatne bolesti te autori Rocuzzo, Layton i Heitz-Mayfield zaključuju da potporna terapija znatno utječe na ishod implantata općenito, a pogotovo u onih pacijenata koji su liječeni od periimplantatne bolesti, što je poduprto istraživanjem Monje i suradnika iz 2016. godine. Oni su istraživali rezultate 13 studija na temelju kojih su povezali povećanu incidenciju periimplantitisa s neredovitom potpornom terapijom (37). Važnost potporne terapije naglašena je i na 11. Europskoj radionici iz parodontologije 2015. godine, ističući potrebu za pronalaskom učinkovitih protokola za prevenciju i terapiju periimplantitisa (38). Iz navedenog se može zaključiti da terapija periimplantatnih bolesti kratkoročno rezultira visokim postotkom uspješnosti, no konačan, dugoročan ishod terapije umnogome ovisi o motiviranosti pacijenta, te njegovoj volji za suradnjom sa svojim terapeutom.

Suvremena stomatologija pruža terapijske metode koje u najvećem broju slučajeva dovode do zaustavljanja periimplantatnih bolesti te u znatnom broju slučajeva čak i do određenog stupnja regeneracije tkiva. Međutim, s obzirom na to da se destrukcija kosti kod periimplantitisa ipak smatra ireverzibilnim procesom, prevencija bi trebala zauzeti središnje mjesto u dugoročnom planu implantološke terapije. Kako bi se to postiglo najvažnije je da terapeut dobro informira svakog pacijenta s ugrađenim dentalnim implantatom o prirodi periimplantatnih tkiva, njihovoj sposobnosti reakcije na prisutnost plaka, o prisutnosti periimplantatnih bolesti, o važnosti provođenja higijenskih mjera i dolazaka na redovite kontrolne preglede te da pacijent pokazuje dobru motiviranost i suradnju.

Kako su istraživanja prevalencije pokazala da je učestalost periimplantatnih bolesti relativno visoka, a pacijenata s ugrađenim implantatima ima sve više, svaki stomatolog trebao bi biti upoznat s dijagnostičkim kriterijima za njihovu dijagnozu, s protokolima za njihovu prevenciju i mogućnostima njihove terapije.

Već pri prvim znakovima rane upale mekog tkiva oko implantata treba reagirati, te postoje postupci koje i stomatolog opće prakse može provesti u svojoj ordinaciji. Kao prvo, kako bi te znakove uopće prepoznao, mora pratiti stanje pacijentovih periimplantatnih tkiva, ali i oralnog zdravlja općenito, uz redovite kontrolne preglede koji su temelj programa potporne terapije. U slučaju nalaza znakova patoloških promjena ograničenih na periimplantatnu mukozu, svaki stomatolog može provesti zahvat nekirurške mehaničke instrumentacije površine implantata ako za to ima odgovarajući instrumentarij (npr. nemetalne nastavke za ultrazvučne instrumente). Te metode pokazale su se vrlo učinkovitima za terapiju periimplantatnog mukozitisa, te gotovo u svim slučajevima dovode do zaustavljanja bolesti i smirivanja kliničkih znakova upale.

Iako je implantoprotetska terapija općenito dugoročno rješenje nedostatka zubi u zubnom luku, takvu izjavu treba uzeti s dozom opreza, osobito kada je terapeut upućuje pacijentu pri opisu implantološke terapije. Da bi se ta izjava realizirala, pacijent mora biti dobro informiran o mjerama koje treba provoditi kod kuće, o znakovima koji mogu upućivati na patološke promjene te je ključno da pokazuje volju za provođenjem tih mjera i brigu za svoje oralno zdravlje. Pritom je iznimno važna pacijentova motiviranost te ju, iako najvećim dijelom ovisi o pacijentu, i stomatolog može uz razgovor pojačati.

8. POPIS LITERATURE

1. Knežević G i sur. Osnove dentalne implantologije. Zagreb: Školska knjiga, 2002; 9-18.
2. Wolf HF, Rateitschak-Plüss EM, Rateitschak KH. Parodontologija – Stomatološki atlas, 3. Prerađeno i prošireno izdanje. Jastrebarsko: Naklada slap, 2009; 1-17.
3. Lindhe J, Lang NP. Clinical Periodontology and Implant Dentistry, 6th edition. Oxford: Wiley Blackwell, 2015; 3-4.
4. Wolf HF, Rateitschak-Plüss EM, Rateitschak KH. Parodontologija – Stomatološki atlas, 3. Prerađeno i prošireno izdanje. Jastrebarsko: Naklada slap, 2009; 39-65
5. Lindhe J, Lang NP. Clinical Periodontology and Implant Dentistry, 6th edition. Oxford: Wiley Blackwell, 2015; 100-11.
6. Lindhe J, Lang NP. Clinical Periodontology and Implant Dentistry, 6th edition. Oxford: Wiley Blackwell, 2015; 57-8.
7. Fazzalari NL. Bone fracture and bone fracture repair. Osteoporos Int 2011;22(6): 2003-6.
8. Lindhe J, Lang NP. Clinical Periodontology and Implant Dentistry, 6th edition. Oxford: Wiley Blackwell, 2015; 85-9.
9. Berglundh T, Lindhe J, Ericsson I, Marinello CP, Liljenberg B, Thomsen P. The soft tissue barrier at implants and teeth. Clin Oral Implants Res. 1991;2(2): 81-90.
10. Lindhe J, Lang NP. Clinical Periodontology and Implant Dentistry, 6th edition. Oxford: Wiley Blackwell, 2015; 222-34.
11. Leonardt Å, Olsson J, Dahlén G. Bacterial Colonization on Titanium, Hydroxyapatite, and Amalgam Surfaces *in vivo*. J Dent Res 1995;74(9): 1607-12.
12. Salvi GE, Fürst MM, Lang NP, Persson GR. One-year bacterial colonization patterns of Staphylococcus aureus and other bacteria at implants and adjacent teeth. Clin Oral Implants Res. 2008;19(3): 242-8.
13. Hardt CRE, Gröndahl K, Lekholm U, Wennström JL. Outcome of implant therapy in relation to experienced loss of periodontal bone support. Clin Oral Implants Res. 2002;13(5): 488-94.
14. Quirynen M, Assche N. Microbial changes after full-mouth tooth extraction followed by 2-stage implant placement. J Clin Periodontol. 2011;38(6): 581.
15. Teughels W, Assche N, Sliepen I, Quirynen M. Effect of material characteristics and/or surface topography on biofilm development. Clin. Oral Impl. Res. 2006;17(2): 68-81.

16. Baelum V, Ellegaard B. Implant Survival in Periodontally Compromised Patients. *J Periodontol.* 2004;75(10): 1404-12.
17. Lindhe J, Lang NP. *Clinical Periodontology and Implant Dentistry*, 5th edition. Oxford: Blackwell Munksgaard, 2008; 529-38.
18. Lindhe J, Lang NP. *Clinical Periodontology and Implant Dentistry*, 6th edition. Oxford: Wiley Blackwell, 2015; 505-17.
19. Roos-Jansåker AM, Lindahl Ch, Renvert L, Renvert S. Nine- to fourteen-year follow-up of implant treatment. Part II: presence of peri-implant lesions. *J Clin Periodontol.* 2006;33(4): 290-5.
20. Fransson Ch, Lekholm U, Jemt T, Berglundh T. Prevalence of subjects with progressive bone loss at implants. *Clin. Oral Impl. Res.* 2005;16(4): 440-6.
21. Lindhe J, Lang NP. *Clinical Periodontology and Implant Dentistry*, 5th edition. Oxford: Blackwell Munksgaard, 2008; 285-99.
22. Darveau RP. The Oral Microbial Consortium's Interaction with the Periodontal Innate Defense System. *DNA Cell Biol.* 2009;28(8): 389-95.
23. Lindhe J, Berglundh T, Ericsson I, Liljenberg B, Marinello C. Experimental breakdown of peri-implant and periodontal tissues. A study in the beagle dog. *Clin. Oral Impl. Res.* 1992;3(1): 9-16.
24. Lindhe J, Lang NP. *Clinical Periodontology and Implant Dentistry*, 6th edition. Oxford: Wiley Blackwell, 2015; 861-9.
25. Heitz-Mayfield LJA, Salvi GE, Botticelli D, Mombelli A, Faddy M, Lang NP. Anti-infective treatment of peri-implant mucositis: a randomised controlled clinical trial. *Clin. Oral Impl. Res.* 2011;22(3): 237-41.
26. Lindhe J, Lang NP. *Clinical Periodontology and Implant Dentistry*, 5th edition. Oxford: Blackwell Munksgaard, 2008; 875-81.
27. Lindhe J, Meyle J. Peri-implant diseases: Consensus Report of the Sixth European Workshop on Periodontology. *J Clin Periodontol.* 2008;35(8): 282-5.
28. Wolf HF, Rateitschak-Plüss EM, Rateitschak KH. *Parodontologija – Stomatološki atlas*, 3. Prerađeno i prošireno izdanje. Jastrebarsko: Naklada slap, 2009; 323-40.

29. Lindhe J, Karring T, Lang NP. Klinička parodontologija i dentalna implantologija, 4. Izdanje. Zagreb: Nakladni zavod Globus, 2004; 650-95.
30. Kolonidis SG, Hämmelerle CHF, Renvert S, Lang NP. Osseointegration on implant surfaces previously contaminated with plaque. An experimental study in the dog. *Clin Oral Implants Res.* 2003;14(4): 373-80.
31. Lindhe J, Lang NP. *Clinical Periodontology and Implant Dentistry*, 5th edition. Oxford: Blackwell Munksgaard, 2008; 1045-50.
32. Lindhe J, Karring T, Lang NP. Klinička parodontologija i dentalna implantologija, 4. Izdanje. Zagreb: Nakladni zavod Globus 2004; 494-508.
33. Lindhe J, Lang NP. *Clinical Periodontology and Implant Dentistry*, 6th edition. Oxford: Wiley Blackwell, 2015; 870-84.
34. Oruba Z, Łabuz P, Macyk W, Chomyszyn-Gajewska M. Antimicrobial photodynamic therapy—A discovery originating from the pre-antibiotic era in a novel periodontal therapy. *Photodiagnosis and Photodyn Ther.* 2015;12(4): 612-8.
35. Rocuzzo M, Layton DM, Rocuzzo A, Heitz-Mayfield LJ. Clinical outcomes of peri-implantitis treatment and supportive care: A systematic review. *Clin Oral Implants Res.* 2018;29(16): 331-50.
36. Heitz-Mayfield LJ, Mombelli A. The therapy of peri-implantitis: a systematic review. *Int J Oral Maxillofac Implants.* 2014;29 Suppl: 325-45.
37. Monje A, Aranda L, Diaz KT, Alarcón MA, Bagramian RA, Wang HL, Catena A. Impact of Maintenance Therapy for the Prevention of Peri-implant Diseases: A Systematic Review and Meta-analysis. *J Dent Res.* 2016;95(4): 372-9.
38. Tonetti MS, Chapple ILC, Jepsen S, Sanz M. Primary and secondary prevention of periodontal and peri-implant diseases: Introduction to, and objectives of the 11th European Workshop on Periodontology consensus conference. *J Clin Periodontol.* 2015;42(S16): p S1-4.

Goran Tomić rođen je 1. kolovoza 1993. u Zagrebu. Tri godine poslije seli se s obitelji u Ivanec, gdje upisuje Osnovnu školu „Ivan Kukuljević Sakcinski“. U Ivancu provodi deset godina svojeg djetinjstva, nakon čega se seli natrag u Zagreb gdje završava Osnovnu školu „Vjenceslav Novak“ te upisuje opći smjer u XV. gimnaziji u Zagrebu. Godine 2012. upisuje Stomatološki fakultet u Zagrebu. Za vrijeme studija bio je demonstrator na Katedri za histologiju s embriologijom. Zadnji semestar odslušao je 2019. godine.