

# Kirurško liječenje kroničnog rinosinuitisa

---

**Drobec, Iva**

**Master's thesis / Diplomski rad**

**2015**

*Degree Grantor / Ustanova koja je dodijelila akademski / stručni stupanj:* **University of Zagreb, School of Dental Medicine / Sveučilište u Zagrebu, Stomatološki fakultet**

*Permanent link / Trajna poveznica:* <https://um.nsk.hr/um:nbn:hr:127:896274>

*Rights / Prava:* [Attribution-NonCommercial-NoDerivs 3.0 Unported / Imenovanje-Nekomercijalno-Bez prerada 3.0](#)

*Download date / Datum preuzimanja:* **2024-09-22**



*Repository / Repozitorij:*

[University of Zagreb School of Dental Medicine Repository](#)



SVEUČILIŠTE U ZAGREBU  
STOMATOLOŠKI FAKULTET

Iva Drobec

**KIRURŠKO LIJEČENJE KRONIČNOG  
RINOSINUSITISA**

DIPLOMSKI RAD

Zagreb, srpanj 2015.

Diplomski rad je izrađen na Klinici za otorinolaringologiju i kirurgiju glave i vrata  
Stomatološkog fakulteta u Zagrebu.

Voditelj rada: dr. sc. Goran Geber

Lektor hrvatskog jezika: Vanja Nekich, prof.

Lektor engleskog jezika: Michael Nekich, dipl. ing. el.

Rad sadrži: 50 stranica

3 slike

1 CD

Zahvaljujem se dr. sc. Goranu Geberu na susretljivosti, ljubaznosti i stručnim savjetima tijekom izrade ovog rada.

Zahvaljujem roditeljima na podršci i razumijevanju tijekom cijelog školovanja.

## SADRŽAJ

1. UVOD .....	1
2. ANATOMIJA NOSA I SINUSNOG PROSTORA .....	2
2.1. Nasus, nos.....	2
2.2. Cavitis nasi, nosna šupljina .....	3
2.3. Sinus paranasales, paranazalni sinusi .....	6
3. HISTOLOGIJA NOSNE ŠUPLJINE I SINUSNIH PROSTORA .....	8
3.1. Predvorje .....	9
3.2. Nosne šupljine .....	9
3.3. Njuh.....	9
3.4. Respiratorni epitel .....	10
3.5. Paranazalni sinusi .....	11
4. DEFINICIJA, PODJELA I DIJAGNOSTIKA RINOSINUSITISA.....	11
4.1. Definicija .....	11
4.2. Podjela .....	12
4.2.1. Gljivični sinusitisi .....	13
4.2.2. Polipozni sinusitis .....	14
4.2.3. Rinosinusna polipoza.....	15
4.3. Podjela rinosinusitisa prema etiologiji .....	16
4.4. Predisponirajući čimbenici .....	16

5. PATOHISTOLOŠKA SLIKA KRONIČNOG RINOSINUSITISA .....	19
6. DIJAGNOSTIKA KRONIČNOG RINOSINUSITISA.....	19
6.1. Klinička slika.....	19
6.2. Kliničke pretrage .....	20
6.2.1. Prednja rinoskopija .....	20
6.2.2. Endoskopija nosa .....	20
6.2.3. Citologija, biopsija i mikrobiologija nosa .....	21
6.2.4. Radiološke pretrage .....	21
6.2.5. Procjena funkcije mukocilijarnog transporta.....	22
7. KIRURŠKO LIJEČENJE KRONIČNOG RINOSINUSITISA .....	22
7.1. Funkcijska endoskopska sinusna kirurgija (FESS) .....	23
7.1.1. Infundibulotomija .....	25
7.1.2. Bulektomija.....	26
7.1.3. Prednja etmoidektomija .....	26
7.1.4. Stražnja etmoidektomija .....	27
7.1.5. Antrostomija .....	28
7.1.6. Sfenoidektomija.....	29
7.1.7. Komplikacije FESS-a .....	30
7.2. Otvoreni kirurški pristup paranazalnim sinusima .....	30
7.2.1. Operacija čeljusnog sinusa po Caldwell-Lucu.....	30

7.2.2. Osteoplastična operacija čeljusnog sinusa po Kortekangasu.....	32
7.2.3. Kombinirana operacija čeljusnog sinusa .....	33
7.2.4. Operacije frontalnog sinusa .....	34
7.2.5. Operacija sfenoidnog sinusa .....	36
8. RASPRAVA .....	37
9. ZAKLJUČAK .....	38
10. SAŽETAK .....	40
10. SUMMARY .....	42
11. LITERATURA.....	44
12. ŽIVOTOPIS .....	50

## POPIS SKRAĆENICA I AKRONIMA

EAACI Europska akademija za alergologiju i kliničku imunologiju

EPOS European position paper on rhinosinusitis and nasal polyps

ATP adenzin trifosfat

VAS vizualna analogna skala

RTG rendgenska snimka

CT kompjuterizirana tomografija

MR magnetska rezonanca

FESS funkcijska endoskopska sinusna kirurgija



## 1. UVOD

Nove smjernice Europske akademije za alergologiju i kliničku imunologiju „EAACI“ koje su sadržane u dokumentu EPOS-a (European Position Paper on Rhinosinusitis and Nasal Polyps) kronični rinosinusitis definiraju prisutnošću dvaju ili više simptoma od kojih je jedan nazalna opstrukcija/blokada/kongestija ili nazalna sekrecija (prednja ili postnazalna), a od ostalih simptoma može biti prisutna lična bol ili pritisak te smanjen ili potpuni gubitak osjeta njuha uz uvjet da simptomi traju dulje od dvanaest tjedana. (1)

Rinosinusitis je značajan zdravstveni problem, ne samo zbog relativno visoke učestalosti nego i zbog znatnog učinka na kvalitetu života, koja je usporediva s kvalitetom bolesnika s koronarnom bolešću. Najveća prevalencija procijenjena je telefonskim anketiranjem temeljem simptoma i iznosila je 15% (Sjedinjene Američke Države), dok je od strane liječnika iznosila 2%. U Europi prevalencija je najveća u Belgiji (do 22%). Bez obzira na razliku između te dvije brojke i dalje se radi o velikom uzorku ljudi koji pati od kroničnih sinusnih problema. Isto tako zahvaljujući njegovom kroničnom tijeku, uzrokuje velike izdatke za troškove liječenja kao i značajne komplikacije. Komplikacije se javljaju u subpopulaciji s uznapredovalom bolešću, rekurentnom polipozom, posebice kad postoji povezanost kroničnog rinosinusitisa i nosne polipoze s opstruktivnim bolestima u donjim dišnim putovima. (2)

## 2. ANATOMIJA NOSA I SINUSNOG PROSTORA

### 2.1. Nasus, nos

Nos je početni dio dišnog sustava. Dijelimo ga na vanjski, *nasus externus*, nosnu šupljinu, *cavitas nasi* te paranazalne sinuse, *sinus paranasales*. Vanjski nos je oblika trostrane piramide s bazom, *radix nasi*, koja leži na licu i prelazi na obraze. Vrh nosa, *apex nasi*, je slobodan i okrenut je naprijed i prema dolje. Na donjoj strani nosa nalaze se dva jajolika otvora koja nazivamo nosnicama, *nares*, međusobno odijeljena pokretnim djelom nosne pregrade, *pars mobiles septi nasi*. (3)

Lateralna strana nosa je nosno krilo, *ala nasi*, a mjesto gdje nos prelazi u čelo nazivamo, *radix nasi*. Od nosnog korijena do vrha proteže se nosni hrbat, *dorsum nasi*. (3)

Autorice (3) opisuju da je podloga vanjskog nosa sastavljena od kosti i hrskavica na kojemu leže mimični mišići, potkožno tkivo i koža. Koštani dio nosa građen je od nastavka gornje čeljusti, *processus frontalis maxillae*, i nosne kosti, *ossa nasalia*. Hrskavični dio izgrađuju nosne hrskavice, *cartilago nasi*, koje omogućuju nosnicama da budu pomične i u isto vrijeme otvorene.

Prema autoricama Krmpotić-Nemanić, Marušić (3) hrskavice dijelimo na:

- Postrana nosna hrskavica, *cartilago nasi lateralis*, oblika je trokutaste ploče, nastavak hrskavičnog dijela nosne pregrade. Gore i straga veže se za nosnu kost i čeonu nastavak gornje čeljusti. Sprijeda prelazi u hrskavični dio nosne pregrade, *cartilago septi nasi*. Prema dolje je u vezi

s velikim hrskavicama, cartilago alares majores. Donji rub postranih hrskavica odgovara grebenu, limen nasi;

- Velika nosna hrskavica, cartilago alaris major, ima dva kraka: medijalni, curs mediale, i lateralni, curs laterale. Lateralni sudjeluje u oblikovanju nosnih krila, a medijalni čini pomični dio nosne pregrade, pars mobiles septi nasi;
- Male nosne hrskavice, cartilagine alares minores, hrskavične pločice smještene u nosnom krilu iza lateralnog kraka velike nosne hrskavice;
- Pomične nosne hrskavice, cartilagine nasales accessoriae, smještene između lateralne i velike nosne hrskavice. (3)

## **2.2. Cavitis nasi, nosna šupljina**

Nosna šupljina nosnom pregradom, septum nasi, podijeljena je u dva prostora. Kroz nosnice, nares, nos komunicira s vanjskim svijetom, koji je ujedno i početni dio respiratornog sustava, a straga je preko, choanae, povezan s nosnim dijelom ždrijela.

Vestibulum nasi, nosno predvorje, prednji je i donji dio nosne šupljine. Od nosne šupljine ga u užem smislu odvaja greben, limen nasi. Prema naprijed se nosna šupljina produljuje u nosni vrh. Predvorje je obloženo kožom koja s nosnih krila prelazi preko nosnih rubova. U koži se nalaze dlake, vibressae, koje štite ulaz u nosnu šupljinu.

Dno nosne šupljine je ravno, a koštana osnova mu je tvrdo nepce: sprijeda nepčani nastavak gornje čeljusti, processus palatinus maxillae, a straga vodoravna ploča nepčane kosti, lamina horizontalis ossis palatini. Tvrdo nepce je presvučeno sluznicom. (3)

Krmpotić-Nemanić i Marušić (3) opisuju krov nosne šupljine kao neravan. Koštanu podlogu od sprijeda prema straga tvore:

- 1) stražnja strana nosne kosti, os nasale;
- 2) nosni dio čeone kosti, pars nasalis ossis frontalis;
- 3) šupljikava ploča rešetnice, lamina cribrosa ossis ethmoidalis;
- 4) tijelo klinaste kosti, corpus ossis sphenoidalis.

Najviše područja krova tvori šupljikava ploča rešetnice. Prema naprijed se visina krova nosa spušta blago, a prema natrag strmo.

Prema autoricama Krmpotić-Nemanić i Marušić (3) medijalnu stijenku nosne šupljine tvori nosna pregrada, septum nasi, koja je građena od koštanog dijela, pars ossea, hrskavičnog dijela, pars cartilaginea, i membranoznog dijela, pars membranacea.

- Koštani dio nosne pregrade izgrađen je od više kostiju, christa sphenoidalis, i rostrum sphenoidale, volmer, lamina perpendicularis ossis ethmoidalis i christa nasalis ossis palatini et maxillae.
- Hrkavični dio nosne pregrade tvori hrskavica, cartilago nasi septi. Smještena je u kutu koji zatvaraju volmer i lamina perpendicularis ossis ethmoidalis. Prednji i donji rub hrskavice su slobodni.
- Membranozni dio oblikuju medijalni krakovi velike nosne hrskavice, crura medialis, dio pregradne hrskavice, cartilago nasi septi. Nosnu

pregradu u nosnom predvorju, vestibulum nasi, prekriva koža, a ostali dio sluznica.

Lateralna stijenka nosne šupljine složene je građe. Koštana podloga građena je od: medijalne strane trupa gornje čeljusti, *facies nasalis maxillae*; okomite ploče nepčane kosti, *lamina perpendicularis ossis palatini*; rešetnica, *os ethmoidale*; tijela klinaste kosti, *corpus ossis sphenoidalis*; donje nosne školjke, *concha nasalis inferior*; suzne kosti, *os lacrimale*; čeone kosti, *os frontale*; nosne kosti *os nasale*. (3)

Prednji dio lateralne stijenke klinički, *carina nasi*, je gladak. Nalazi se ispred nosnih školjki, a između nosnog grebena, *limen nasi*, i krova. Sasvim sprijeda na lateralnoj stijenci se nalazi njušni žlijeb, *sulcus olfactorius*, koji pri njušenju usmjerava struju zraka prema njušnom aparatu. Ispred srednjeg nosnog hodnika je udubljenje, *atrium meatus medii*. (3)

U stražnjem dijelu lateralne stijenke nosa nalaze se nosni hodnici i nosne školjke. Gornja i srednja nosna školjka, *concha nasalis superior et media*, dijelovi su rešetnice. Kraće su i smještene su koso odozgo prema naprijed. Donja nosna školjka, *concha nasalis inferior*, samostalna je kost koja se sprijeda veže za nosni nastavak gornje čeljusti, *processus frontalis maxillae*, a straga za nepčanu kost, *os palatinum*. Donja nosna školjka je najdulja i postavljena je usporedno s dnom usne šupljine. Ponekad možemo naći i četvrtu nosnu školjku, *concha nasi suprema*, koja je također u sastavu rešetnice. Između nosnih školjki i nosne pregrade je zajednički nosni hodnik, *meatus nasi communis*. (3)

Između nosnih školjki i lateralne stijenke nosne šupljine nalaze se nosni hodnici. Gornji nosni hodnik, meatus nasi superior, nalazi se ispod gornje nosne školjke. U gornji nosni hodnik izljevaju se etmoidalne zračne komore, cellulae ethmoidales posteriores. (3)

Srednji nosni hodnik, meatus nasi medius, nalazi se ispod srednje nosne školjke te vodi zrak prema koanama. U srednji nosni hodnik izljevaju se maksilarni sinus, hiatus semilunaris kojeg sa medijalne i donje strane omeđuje procesus uncinatus. To je koštani izdanak koji polazi s nosnog grebena ager nasi te može pokazivati velike varijacije. U srednji nosni hodnik se izljevaju prednje etmoidalne komore, cellulae ethmoidales anteriores, i čeonni sinus, sinus frontalis. (4)

Donji nosni hodnik, meatus nasi inferior, smješten ispod donje nosne školjke, kao i srednji nosni hodnik otvara se u koane. U donjem nosnom hodniku nalazi se ušće nazolakrimalne cijevi, apertura ductus nasolacrimalis. (4)

Funkcionalno nosnu školjku dijelimo na dva dijela: njušni dio, regio olfactoria, i dišni dio, regio respiratoria. Njušni dio zauzima gornju nosnu školjku, gornji nosni hodnik i mali dio medijalne strane srednje nosne školjke te odgovarajući dio nosne pregrade. (3)

### **2.3. Sinus paranasales, paranazalni sinusi**

Autorice Krmpotić-Nemanić i Marušić (3) opisuju kako je nosnoj šupljini pridruženo i niz zračnih prostora u okolnim kostima, paranazalnim sinusima: sinus sphenoidalis, sinus frontalis, sinus maxilaris, sinus ethmoidalis.

- Sinus sphenoidalis, sfenoidni sinus

Nalazi se na tijelu klinaste kosti. Veličina mu varira, a otvara se u nosnu šupljinu kroz otvor, apertura sinus sphenoidalis. Nastaje urastanjem stražnjih etmoidalnih zračnih komora u sfenoidnu kost.

- Sinus frontalis, čeonni sinus

Nalazi se u čeonoj kosti, iznad supercilijarnih lukova. Njegov otvor nalazimo na dnu sinusa i izljeva se preko ljevkastog kanala, ductus nasofrontalis, u prednji dio procijepa, hiatus semilunaris, u srednji nosni hodnik.

- Sinus maxilaris, maksilarni sinus

Najveći je sinus i nalazi se u tijelu kosti gornje čeljusti. Ulaz u sinus, hiatus maxillaris, velik je na izoliranoj kosti, ali u živog čovjeka je manji jer ga sužavaju druge kosti i sluznica.

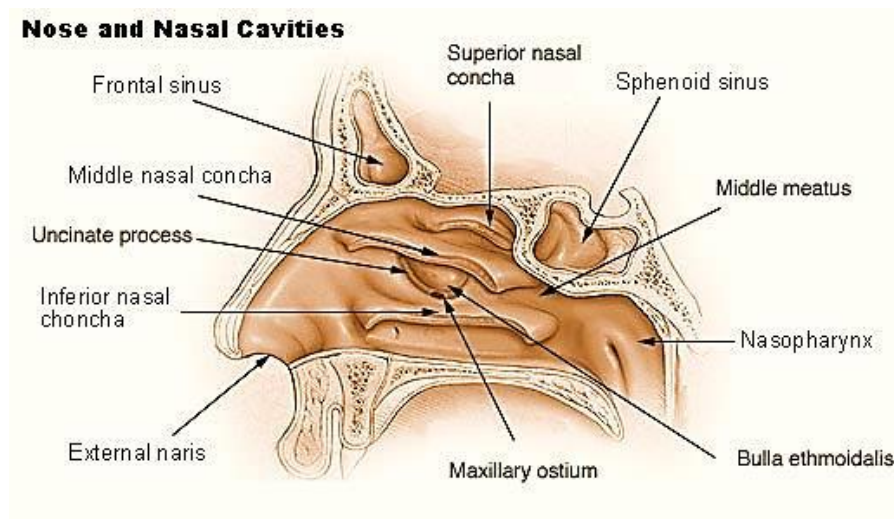
Tri kosti sudjeluju u sužavanju ulaza u čeljusnu šupljinu. Donja nosna školjka, concha nasi inferior, nepčana kost, os palatinum te dijelovi rešetnice.

- Sinus ethmoidalis, etmoidni sinus

Sinus ethmoidalis sastoji se od nekoliko skupina zračnih komora koje u rešetnici tvore labyrinthus ethmoidalis. Labirint se nalazi između nosne šupljine i orbite, a sastoji se od triju skupina zračnih komora: cellule ethmoidales anteriores, mediae et posteriores. Prednje se etmoidalne komore izljevaju ispod srednje nosne školjke, a najveća stanica prednjih etmoidalnih komora je bulla ethmoidalis koja je sa stražnje strane omeđena infundibulumom. Infundibulum pripada prednjem etmoidu. S medijalne strane ga omeđuje procesus uncinatus,

lateralno lamina papiracea i dio frontalnog nastavka maksile te vrlo rijetko lakrimalna kost. Sa stražnje ga strane omeđuje bula etmoidalis. U horizontalnim presjecima je jasno vidljivo da je infundibulum slijepi ljevčasti kanal koji prema naprijed završava i ima oblika slova „V“. (4)

Srednje nosne komore, *cellulae ethmoidales mediae*, vide se kao izbočenja, a izljevaju se s više otvora u srednji nosni hodnik. Stražnje se komore, *cellulae ethmoidales posteriores*, otvaraju ispod gornje nosne školjke. (3)



Slika 1. Nos i nosna šupljina. Preuzeto: (53)

### 3. HISTOLOGIJA NOSNE ŠUPLJINE I SINUSNIH PROSTORA

Nosnu šupljinu histološko i anatomske dijelimo na vanjsko predvorje i unutrašnje, nosnu šupljinu. (5)



### **3.1. Predvorje**

Prema autorima Junqueira i Carnerio (5) predvorje, vestibulum nasi, prednji je, prošireni dio nosne šupljine. Koža s vanjske strane nosa ulazi u nosnice i oblaže prednji dio predvorja. Na unutrašnjoj površini nosnica nalazimo žlijezde lojnice i znojnice te debele i kratke dlake, vibresse Njihova je zadaća zaustavljanje prodora velikih čestica u dišni sustav iz udisanog zraka. U predvorju epitel gubi svoj oroženi sloj i na prijelazu u nosnu šupljinu prelazi u respiratorni epitel.

### **3.2. Nosne šupljine**

Srednja i donja nosna školjka pokrivene su respiracijskim epitelom, a gornju nosnu školjku oblaže njušni epitel. Uski prolaz ispod nosnih školjki poboljšava kondicioniranje udahnutog zraka, jer povećava površinu prekrivenu respiracijskim epitelom i stvara vrtloge pri protoku zraka, čime povećava dodirnu površinu s udahnutim zrakom.

U lamini propriji nosnih školjki nalazimo velike spletove vena koje služe za zagrijevanje zraka koji udišemo, a još ih zovemo spužvastim tijelom. Svakih 20 - 30 minuta napuni se spužvasto tijelo jedne strane nosne šupljine kroz koju se smanji protok, a veći dio protoka se preusmjeri na drugu stranu, kroz drugu nosnu šupljinu.

(5)

### **3.3. Njuh**

Njušni receptori se nalaze u njušnom, olfaktornom, epitelu koji pokriva specijalizirani dio gornje nosne školjke u krovu nosne šupljine. U tom predjelu nalazi se višeredni cilindrični epitel s više vrsta sljedećih stanica:

- Potporne stanice, u gornjem dijelu su široke cilindrične, a prema dolje se sužavaju. Na površini imaju mikrovile uronjene u tekući sloj, a međusobno su povezane susjednim njušnim stanicama;
- Bazalne stanice, male okrugle stanice koje se nalaze u bazalnom dijelu epitela i tvore jedan sloj;
- Njušne stanice, bipolarni neuroni kojima jezgre leže niže od potpornih stanica. Apikalni kraj im je zadebljan u kojem se nalaze dugi i nepokretni receptori koji stvaraju potencijal na određene mirisne podražaje, cilije;
- Bowmanove žlijezde, nalaze se u lamini proprijii ispod njušnog epitela čiji sekret čisti cilije. (5)

### **3.4. Respiratorni epitel**

Respiratorni epitel sastavljen je od višerednog cilindričnog epitela. Tipični respiratorni epitel sastavljen je od pet vrsta stanica:

- Cilindrične stanice s trepetljikama, svaka od njih na svojoj apikalnoj površini ima 300 trepetljika ispod kojih su smješteni mitohondriji koji im daju energiju u obliku adenozin trifosfata (ATP) za njihovo pokretanje;
- Vrčaste stanice, njihova je zadaća izlučivanje sluzi. U apikalnom dijelu nalaze se sluzave kapljice bogate glikoproteinima;
- Četkaste stanice, na bazalnoj površini imaju aferentne živčane završetke koje smatramo osjetnim receptorima;
- Bazalne stanice, nalaze se u bazalnom dijelu, male su i okrugle. Ne protežu se do luminarne površine epitela. Smatramo ih matičnim stanicama koje se dijele i diferenciraju u druge stanice;

- Male zrnate stanice, slične su bazalnim stanicama, ispunjene su brojnim zncima s gustim središtem te pripadaju difuznom neuroendokrinom sustavu. (5)

### **3.5. Paranasalni sinusi**

Paranasalni sinusi su obloženi respiracijskim epitelom s malo vrčastih stanica. Lamina proprija sadržava samo malo malih žlijezda i neposredno prelazi u pokosnicu. Mali otvori povezuju sinuse s nosnom šupljinom. Sluz izlučena u sinuse otječe u nosne hodnike djelovanjem trepetljika na epitelnim stanicama. (5)

## **4. DEFINICIJA, PODJELA I DIJAGNOSTIKA RINOSINUSITISA**

### **4.1. Definicija**

Prema Bumber i sur. sinusitis predstavlja značajan zdravstveni problem kako zbog razmjerno velike prevalencije i značajnih komplikacija, tako i zbog nepobitne povezanosti kroničnog sinusitisa i kronične upale u donjim dišnim putevima. Samo 10% sinusitisa nije rinogeno, a ti su u pravilu odontogeni. (6)

Rinosinusitis je opisan kao upalu jedne ili više paranasalnih šupljina, a kronični rinosinusitis predstavlja jednu od najčešćih kroničnih bolesti odrasle populacije s trendom porasta prevalencije. (7) U Sjedinjenim Američkim Državama bolest je za čije se liječenje propisuje najviše antibiotika te kao takva predstavlja veliki javnozdravstveni problem budući da između 10 i 30% odrasle populacije boluje od kroničnog rinosinusitisa. (8)

EPOS definira kronični rinosinusitis prisutnošću dvaju ili više simptoma od kojih je jedan nazalna opstrukcija/blokada/kongestija ili nazalna sekrecija (prednja ili postnazalna), a od ostalih simptoma može biti prisutna lična bol ili pritisak te smanjen ili potpuni gubitak osjeta njuha uz uvjet da simptomi traju dulje od dvanaest tjedana. (1)

#### 4.2. Podjela

Rinosinusitis se prema široko prihvaćenim smjernicama, koje su pokrenuli Američka akademija za otorinolaringologiju i Američko torakalno društvo, dijeli na **akutni, subakutni i kronični oblik.** (6)

Bumber i suradnici **akutnim** sinusitisom nazivaju infekciju paranazalnih sinusa koja traje do jedan mjesec. **Subakutnim sinusitisom** onu sinusnu upalu koja traje do tri mjeseca, a ako su simptomi izraženi dulje od tri mjeseca tada ga nazivaju **kroničnim.** (6)

Kroničnu upalu susrećemo razmjerno često, ali još češće ostaje neprepoznata. Razlog tome što je ta bolest često asimptomatska, obično je oblika polagano tinjajućeg patološkog procesa. Na standardnim rendgenskim snimkama radiolog teško očitava znakove upale. Međutim, sa sigurnošću ju možemo ustvrditi kombinacijom dviju pretraga: patohistološkim nalazom i funkcijom mukocilijarnog transporta. (6)

Postoji više vrsta kroničnih rinosinusitisa: gljivični sinusitisi (kronično invazivni, micetom/gljivična lopta „fungal ball“, alergijski gljivični sinusitis), polipozni sinusitis i rinosinusna polipoza. (9)

#### **4.2.1. Gljivični sinusitisi**

Najčešće ih uzrokuju sojevi *aspergilusa*, mukormikoze i kandidate. Za razliku od kroničnog invazivnog gljivičnog sinusitisa, micetom i alergijski gljivični sinusitis su neinvazivni. (6)

##### **Kronično invazivni gljivični sinusitis**

Nastaje kada gljivice prodru u tkivo. Susrećemo ga u imunokompromitiranih pacijenta koji dulje vrijeme pate od rinosinusitisa, dijabetičara, bolesnika s imunodeficijencijom, pacijenata podvrgnutih kemoterapijskom liječenju i leukemijama. Obično se bolest razvija sporo, tvoreći kroničnu granulomatoznu upalu koja prodire u stijenke sinusa. Liječimo je kirurški, radikalnim odstranjivanjem gljivičnih masa i invadirane kosti. Ponekada se može pojaviti recidiv, ali je prognoza znatno bolja. (6)

##### **Micetom/gljivična lopta „fungal ball“**

Oblik kroničnog neinvazivnog sinusitisa nekada se nazivao i aspergilomom. Gotovo uvijek je uzrokovan *Aspergillus fumigatusom*. Najčešće se pojavljuje u imunokompromitiranih pacijenta koji nisu atopičari. Prema autorima Katić, Prgomet i sur. obično se lokalizira u maksilarnom sinusu, ali može biti i u ostalim paranazalnim sinusima. Klinička slika počinje blago, bez ikakvih simptoma ili se pacijenti žale na neuobičajene simptome, primjerice slab osjećaj pritiska u području koji odgovara bolesnom sinusu. Gljivična lopta nikada ne dovodi do invazije u sluznicu ili koštanog razaranja. (9) Liječenje je kirurško, provodi se odstranjivanjem gljivičnih masa bolesne sluznice i kosti te uspostavom dobre ventilacije i aerizacije zahvaćenog sinusa. (6)

### **Alergijski gljivični sinusitis**

Patogeneza bolesti još nije jasna. Pretpostavlja se kako bolest nastaje nastanjivanjem i rastom gljivica u sinusnim regijama alergičnog pojedinca uz postojanje ostiomentalnog kompleksa, izrazito zadebljala sluznica ili poremećaj mukocilirajnog transporta. Stvara se imunizacija na antigene tih gljivica i razvija se IgE imunološka reakcija (tip I). Neka istraživanja pokazuju da je riječ o alergijskoj reakciji vezanoj uz IgG odnosno (tip III). Bolesnici koji boluju od tog sinusitisa imaju opetovane sinusitise, rinosinusnu polipozu, a često su već ranije operirali paranazalne šupljine. Rinoskopski uočavamo nosnu polipozu i sekret karakteristične žutozelene boje. Kriterij za postavljanje ove dijagnoze su: tip I preosjetljivosti, nosna polipoza, tipični nalaz kompjuteriziranom tomografijom, eozinofilija u sekretu, pozitivan bris na gljivice. Ova vrsta kroničnog rinosinusitisa liječi se endoskopskom kirurškom metodom (FESS), a poslije operacije se lokalno primjenjuju kortikosteroidi i antimikotici. Unatoč uspješnom zahvatu česti su recidivi. (6)

#### **4.2.2. Polipozni sinusitis**

Prema autorima Bumber i suradnicima polipozni sinusitis je vrsta kroničnog rinosinusitisa kojeg osim zadebljanja sluznice prate i polipozne promjene na sluznicama. Najčešće se javlja u prednjim stanicama etmoidalnih sinusa, odnosno području ostiomeatalnoga kompleksa. Često su zahvaćeni i maksilarni sinusi. Time je moguće objasniti zašto je taj oblik sinusitisa praćen nosnom polipozom, jer su ta dva područja najčešće ishodište nosnih polipa. Etiologija polipoznog sinusitisa je neadekvatna aerizacija sinusa i mukocilijarnog transporta kao rezultat opstrukcije ušća sinusa. Uz ta dva čimbenika važnu ulogu imaju i bakterije. Ta vrsta sinusitisa često je vezana za atopičare, tako da zaključujemo da neki od alergijskih

mehanizama sudjeluju u nastanku i razvijanju bolesti. Dijagnoza se postavlja na temelju rendgenske obrade. (6)

Liječenje može biti konzervativno kortikosteroidima te antibioticima, ali je najbolja metoda funkcijska endoskopska sinusna kirurgija (FESS). (9)

#### **4.2.3. Rinosinusna polipoza**

Rinosinusna polipoza je bolest sluznice i paranazalnih šupljina s lokaliziranim stvaranjem dobroćudnih, najčešće peteljkastih izraslina na sluznici-polipa. Učestala bolest s prevalencijom od 1 - 4% u sveukupnoj populaciji.

Ova vrsta bolesti je u porastu zbog dva čimbenika:

- 1) napretka dijagnostike,
- 2) porasta učestalosti kroničnih bolesti respiratornog sustava kojemu je rinosinusna polipoza često pridružena.

U kliničkoj slici javljaju se slijedeći simptomi: začepjenost nosa, epifora, sekrecija iz nosa, paranazalna sekrecija, glavobolje, hrkanje i rinolalija klauza. Etiopatogeneza ove bolesti nije u potpunosti jasna. Ulogu mogu imati alergije, infektivni podražaji ili serozni podražaji sluznice i nosa. Ključnu ulogu u stvaranju polipa imaju eozinofili. Oni u tkivu nosnih polipa otpuštaju proupalne citokine koje omogućuju aktivnost i preživljavanje polipa. Prema statističkim podacima 15% bolesnika s rinositisnom polipozom ima astmu, a 30 - 70% astmatičara ima kronični rinosinitis s polipozom. Taj podatak je važan kod planiranja kirurškog liječenja. Ciljevi liječenja su ukloniti ili smanjiti veličinu nosnih polipa te uspostaviti dobru prohodnost i ventilaciju. Danas lokalno konzervativno liječenje kortikosteroidima ima prednost nad kirurškim. Ukoliko konzervativno liječenje ne poluči željene rezultate, tada pacijenta podvrgavamo kirurškom zahvatu uklanjanja polipa. (6)

Rinosinusitis je najčešće bolest infektivnog ili hiperreaktivnog (alergijskog) podrijetla, a poseban oblik predstavlja rekurirajući sinusitis. To je oblik bolesti koji se javlja više od tri puta godišnje u obliku akutnog rinosinusitisa. (6)

Nove smjernice Europske akademije za alergologiju i kliničku imunologiju „Position paper on sinusitis and polyposis (EPOS)“ preimenovala su akutni sinusitis u akutni/intermitentni rinosinusitis koji uključuje i rekurentni subakutni oblik te kronični-perzistentni rinosinusitis. (10)

#### **4.3. Podjela rinosinusitisa prema etiologiji**

Glücklich i Metson ističu da rinosinusitis dijelimo na **rinogene** (rinosinusitis, više od 90%) i **odontogene**, a prema uzročniku na bakterijske i mikotične, dok je virusna i parazitna etiologija u razvijenim zemljama bez značaja. (11)

#### **4.4. Predisponirajući čimbenici**

##### **Mikroorganizmi**

Zdrave paranazalne šupljine su sterilne. (12) Uzročnici akutnog sinusitisa su najčešće virusi. Istraživanja su pokazala da kod običnog virusnog rinitisa u 87% bolesnika dolazi i do upale paranazalnih sinusa. (13) Najčešće bakterije koje uzrokuju akutni sinusitis jesu *Streptococcus pneumoniae*, *Haemophilus influenzae* i *Moraxella catarrhalis*. Kod 10% bolesnika nađe se miješana bakterijska flora s anaerobnom infekcijom. Infekcija gram negativnim uzročnicima ukazuje na vjerojatnu imunodeficijenciju ili nosokomijalnu infekciju. (14) Etiologija kroničnog sinusitisa često je nejasna. Najčešće izolirana bakterija kod kroničnog sinusitisa je *Staphylococcus aureus* i to koagulaza negativni tip bakterije. Nije poznat točan patogenetski utjecaj ove bakterije. Jedna od hipoteza pokušala je objasniti ulogu i čestu prisutnost zlatnog stafilokoka u aspiratu sinusa, pri čemu je bolest posljedica



imunološkog odgovora sluznice sinusa na toksine zlatnog stafilokoka.(15,16) Pretpostavlja se da je utjecaj anaeroba kod kroničnog sinusitisa veći nego kod akutnog. Često se u mikrobiološkim brisovima izolira polimikrobna flora s predominacijom anaeroba, pa se proučavanjem njihove uloge nastoji utvrditi etiologija kroničnog sinusitisa. Pojam „Fungalna revolucija“ nova je aktualna „gljivična“ hipoteza prema kojoj je kronični rinosinusitis uzrokovan gljivicama. Istraživanja su pokazala da se u 90% bolesnika s kroničnim sinusitisom u ispirku sinusa nađu gljivice. Gljivice poput saprofita na sluznici sinusa dovode do lokalnog imunološkog poremećaja, prepoznaju se kao „imunointruderi“ zbog kojih se pokreće upalna reakcija, primarno aktivacijom eozinofila koji se degranuliraju i otpuštaju toksine s ciljem uništenja hifa. Toksini neselektivno oštećuju sluznice sinusa i pritom se razvija kronični sinusitis. (17)

### **Anatomska deformacija**

Iako su nekada deformacija konha buloza i opstrukcija ostiomeatalnog kompleksa smatrani značajnim čimbenikom za razvoj kroničnog rinosinusitisa, jedina deformacija za koju je nađena povezanost s kroničnim rinosinusitisom je deformacija nosnog septuma s odmakom septuma više od 3 mm od medijalne linije. (18) Novije studije demantiraju ovo donedavno opće prihvaćeno mišljenje jer nisu našle značajnu statističku povezanost između anatomskih deformacija i kroničnog rinosinusitisa. (19)

### **Alergija**

Važnu ulogu u razvoju kroničnog sinusitisa imaju alergije i nosna hiperreaktivnost. Alergijski rinitis produžuje oteklinu sluznice u području ušća paranazalnih sinusa, smanjuje se otvor i prolaz zraka unutar paranazalnih sinusa, što

pogoduje razvoju sinusitisa. (20) Brojne studije ukazuju na veću učestalost alergije kod bolesnika s kroničnim rinosinusitisom nego kod opće populacije. U Benningerovu istraživanju pozitivni „prik-test“ nađen je kod 54% bolesnika s kroničnim rinosinusitisom. (21)

### **Imunokompromitirani pacijenti**

Rinosinusitis je učestaliji kod pacijenata s imunodeficijencijom. Kod prirođenih imunodeficijencija kronični rinosinusitis se javlja već u dječjoj dobi. Kod težih kroničnih rinosinusitisa često se pokaže i poremećaj imunološkog sustava. (22)

### **Trudnoća i hormonski status**

Kod trudnica zamjećujemo začepljenost nosa u koincidenciji od 20%, što je rezultat utjecaja estrogena, progesterona i hormona rasta. Sama začepljenost nosa i razvoj kroničnog rinosinusitisa u trudnica nije dokazana. (23)

### **Čimbenici iz okoline i genetski čimbenici**

Neke studije, ovisno o geografskom mjestu izvođenja studija, pokazale su povezanost pušenja s pojavom kroničnog rinosinusitisa. (24)

Iako se rinosinusitis javlja često unutar jedne obitelji, nije znanstveno dokazana genetska povezanost.

### **Poremećaj mukocilijarnog transporta**

Značajnu ulogu u čišćenju sluznice ima mukocilijarni transport koji sprječava razvoj kronične upale. Kod pacijenata s Kartagenerovim sindromom (tijas: sinusitis, bronhiektazije, sinus viiscerum inversus) mukocilijarni transport je trajno oštećen i kod tih se pacijenata kronični rinosinusitis javlja znatno češće nego kod ostale populacije. Oštećenje cilija može biti sekundarno kao posljedica virusne ili

bakterijske upale. Poremećaj mukocilijarnog transporta pogoduje stagnaciji sekreta i bakterija u nosu, pogodujući pogoršanju upale i daljnjem oštećenju cilija. (25)

## **5. PATOHISTOLOŠKA SLIKA KRONIČNOG RINOSINUSITISA**

U analizi sekreta iz sinusa koji je uzet tijekom operacije paranazalnih sinusa najčešće se od upalnih stanica nalaze neutrofili dok se eozinofili, mastociti i bazofili nalaze rjeđe. (26,27) Histološka slika kroničnog rinosinusitisa pokazuje karakteristično zadebljanje bazalne membrane, hiperplaziju vrčastih stanica, edem strome s proširenim krvnim žilama i infiltraciju mononuklearima i često eozinofilima. (28)

## **6. DIJAGNOSTIKA KRONIČNOG RINOSINUSITISA**

Dijagnostiku kroničnog rinosinusitisa postavljamo prema više parametara, anamnezom, kliničkom slikom samog pacijenta i kliničkim pretragama. Kliničke pretrage sastoje se od: prednje rinoskopije, endoskopije nosa, citologije, biopsije, mikrobiologije nosa, radiološke pretrage, procjene funkcije mukocilijarnog transporta. Na temelju istih možemo postaviti dijagnozu i odrediti terapiju.

### **6.1. Klinička slika**

„Četiri su glavna lokalna simptoma kroničnog rinosinusitisa: nosna opstrukcija s kongestijom i osjećaj punoće nosa, nazalni sekret ili postnazalni iscjedak (koji je često gnojni), bol ili pritisak u licu praćen glavoboljom te smanjenje ili potpuni gubitak njuha“. (29)

Uz lokalne simptome često pronalazimo i udaljene kao što su: faringealni, laringealni i trahealni simptomi, disfonija, kašalj te opće znakove upale kao što su tresavica, temperatura i malaksalost. (30)

Kako bi dijagnosticirali kronični rinosinitis, potrebna su dva ili više simptoma koja perzistiraju dulje od tri mjeseca. (31)

Subjektivna procjena težine bolesti određuje se prema jačini i trajanju simptoma. Za podređivanje jačine simptoma služe nam razne metode. Najjednostavnija je određivanje pomoću skale simptoma gdje se koristi termin teški, srednje jaki, blagi simptomi i/ili bez tegoba. Postoji i mogućnost određivanja intenziteta simptoma vizualno analognom skalom (VAS) od 0 do 10 cm. (32,33)

## **6.2. Kliničke pretrage**

### **6.2.1. Prednja rinoskopija**

To je prva pretraga koju radimo kod sumnje na kronični rinosinitis, međutim, sama nije dovoljna za postavljanje dijagnoze. (34) Prednjom rinoskopijom opisuje se morfološki nalaz na nosnom septumu i nosnim školjkama, izgled sluznice te potencijalni patološki sekret. (4)

### **6.2.2. Endoskopija nosa**

Endoskopija nosa nam je osnovna pretraga jer pomoću nje možemo procijeniti stanje sluznice, sekreta, anatomske strukture u nose i prisutnost polipa. (32) Prije svake endoskopije potrebna je lokalna površinska anestezija. Preporučuje se upotreba 5%-tne otopine kokaina u raspršivaču. Endoskopski pregled započinje pasažom endoskopa duž nosnog dna, optikom od 0 ili 30 stupnjeva. Pregledom septuma, donje nosne školjke, srednje nosne školjke, dna ostimeatalnog kompleksa stižemo do

najdubljih dijelova nosa, područja sfenoetmoidalnoga recessusa, a u rijetkim prilikama moguće je čak i endoskopirati sfenoidni sinus. (4)

### **6.2.3. Citologija, biopsija i mikrobiologija nosa**

Bris nosa je jeftina i jednostavna pretraga. Ukoliko je pozitivan otkrivamo uzročnika, a samim time i način liječenja. Međutim, ukoliko je negativan ne isključuje bakterijskog uzročnika. (35,36) Isto vrijedi i za citološku pretragu. Nalaz eozinofila u brisu ukazuje na etiologiju bolesti, dok negativni nalaz nije siguran znak odsutnosti alergije.

Biopsiju sluznice kao pretragu ćemo koristiti kako bi isključili prisutnost tumora ili vaskulitisa. (10,37)

### **6.2.4. Radiološke pretrage**

U dijagnostici kroničnog rinosinuitisa koristimo više vrsta radioloških pretraga: rendgenološka snimka (RTG) sinusa, kompjutorizirana tomografija sinusa, magnetska rezonancija sinusa i ultrazvuk sinusa. (4)

Klasični RTG sinusa omogućuje nam procjenu stanja u čeljusnim i čeonim sinusima, dok je za druge sinuse to nedostatna pretraga zbog velikog broja lažno pozitivnih i lažno negativnih rezultata koja su uzrokovana mnogim preklapanjima tvorbi koje snima (38,39,40) Isto tako te snimke nemaju nikakvog značenja u okvirima funkcijske endoskopske kirurgije. Sama metoda zahtijeva dubinski slojevni i precizni pregled u sinuse koji nam ovom snimkom nije omogućen. (4)

Danas kompjuterizirana tomografija (CT) sinusa predstavlja „zlatni standard“ u radiološkoj dijagnostici kroničnog rinosinuitisa svih sinusa. Preporuča se prije izvođenja endoskopske sinusne kirurgije. (41,42)

CT snimkom paranasalnih sinusa uočavamo sve anatomske varijacije, koje se ne mogu primijetiti rutinskim prijeoperativnim endoskopskim pregledom. Najviše se koriste snimke u koronarnoj ravnini, međutim aksijalne snimke kroz sfenoidni sinus omogućuju nam procjenu dubine, pneumatizaciju i odnos s karotidnom arterijom i optičkim živcem. (9)

Magnetsku rezonancu (MR) primjenjujemo kod sumnje na tumore ili komplikacije rinosinusitisa jer nam ta metoda najbolje prikazuje meke česti u sinusima. (10)

Ultrazvuk sinusa je orijentacijska pretraga koja se koristi najčešće kod djece i može pokazati izljev u čeljusnim i čeonim sinusima te jako zadebljanje sluznice prednje stijenke navedenih sinusa. (43)

#### **6.2.5. Procjena funkcije mukocilijarnog transporta**

Navedena metoda primjenjuje se za prepoznavanje ranog poremećaja rinosinusoalne ravnoteže. (44) Izvodi se pomoću saharinskog testa koji nam omogućuje procjenu funkcije, ali nam ništa ne govori o razlozima poremećaja. (45) Mjerenjem nitričnog oksida može se također procijeniti cilijarna disfunkcija, kao i prisutnost infekcije. Za mjerenje cilijarne aktivnosti može se koristiti i fazni mikroskop s fotometričnim stanicama ili elektronski mikroskop. (46)

### **7. KIRURŠKO LIJEČENJE KRONIČNOG RINOSINUSITISA**

Liječenje kroničnog sinusitisa možemo podijeliti na dva načina: terapija lijekovima (konzervativna) i kirurška terapija. Današnje je mišljenje da se kod liječenja kroničnog sinusitisa najprije treba započeti s konzervativnom terapijom.

Ukoliko konzervativna terapija nije uspješna, treba se okrenuti kirurškom pristupu liječenja. Jedina iznimka je u slučaju komplikacija kroničnog rinosinitisa, kada se pristupa izravno na kiruršku terapiju. (10,47)

### **7.1. Funkcijska endoskopska sinusna kirurgija (FESS)**

Razvojem endoskopske sinusne kirurgije omogućen nam je pristup i vizualizacija sinusnih zrakopraznih prostora bez oštećenja drugih mekotvrdih tkiva. Samim time metoda se definira kao minimalno invazivna te omogućuje uspostavljanje normalne ventilacije i funkcije sinusa. (9)

Endoskopska sinusna kirurgija uključuje upotrebu malih teleskopa (nazalnih endoskopa) koji se uvode kroz nosnice kako bismo prikazali nosnu šupljinu i sinuse. Cilj operativne metode je prikazati zakrivljene kanale koji povezuju sinusne s nosnom šupljinom, uvećati ulaze i kanale te poboljšati drenažu sinusa u nos. Uspostavom uredne aerizacije i ventilacije omogućuje se normalno funkcioniranje paranazalnih sinusa, upravo zbog tog razloga dobila je naziv funkcionalna. (9)

U svjetskoj literaturi kao najvažnije indikacije za FESS kirurgiju navode se: kronični sinusitis u svim formama, diskretne sluznične promjene u pojedinim dijelovima sinusna sustava, rinogene glavobolje uzrokovane kontaktnim plohamo unutar nosne šupljine, strano tijelo sinusnog sustava, polipoza, anatomske aberacije stražnje polovice donje nosne školjke, intraorbitalni i periorbitalni apsces, otežano nosno disanje, anosomija, mukokela bilo kojeg sinusa. Dok se pod kontraindikacije spominje nespremnost i nepoznavanje glavnih postavki koncepta i tehnike FESS te svi invazivni tumorozni procesi sinusnog područja (osobito ako su u bliskom odnosu s lubanjskom bazom). Ne preporučuju se pokušaji operiranja meningokela i

meningoencefalokela zbog osrednje uspješnosti. Kada postoje dokazi osteitisa ili osteomijelitisa čeone kosti praćene sekvestracijama, velike koštane mase poput ovećih osteoma također se smatraju kontraindikacijama. Pod relativne kontraindikacije često se u literaturi spominje recidivna polipoza. (4)

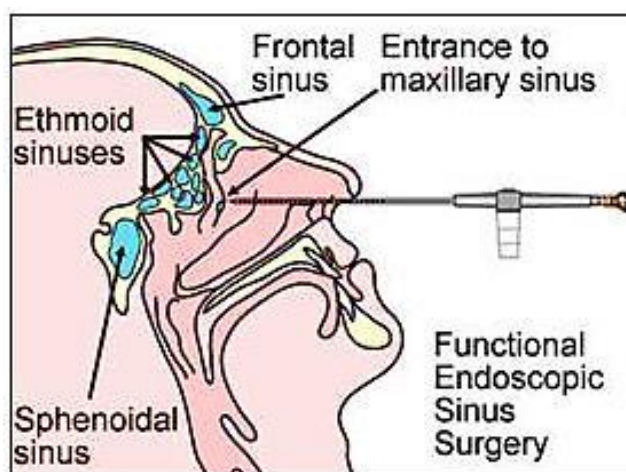
Prije samog operacijskog zahvata potrebno je uspostaviti potpunu bezbolnost operacijskog područja. To se postiže dvjema vrstama anestezije: lokalnom potenciranom i općom. Današnji medicinski standardi podrazumijevaju operaciju u općoj anesteziji (48), premda doc. Mladina navodi primjenu lokalne anestezije iz nekoliko važnih razloga. (4) Prvi od presudih uvjeta je kooperabilnost pacijenta i mogućnost pacijentovog upozoravanja na oštru bol u oku ukoliko se kirurg suviše približi orbiti. Osim toga, lokalnom potenciranom anestezijom uspostavljamo „suho“ operacijsko polje. Kao epimukozna anestezija koristi se kombinacija 5%-tne otopine kokaina i 1:1000 otopine adrenalina u odnosu 4-5:1 u korist kokaina. Prije same lokalne infiltracijske anestezije postavljaju se u nos krpice gaze namočene u anestetik, ostavljajući ih 10 minuta prije i vraćajući ih nakon infiltracijske anestezije 2%-tnom otopinom lidokaina na uobičajena mjesta. Također se i u općoj anesteziji primjenjuje lokalni dekongestiv i vazokonstriktor. Upotrebom kokaina (1%-tna otopina) dobiva se jaće vazokonstriktivno djelovanje od 1 - 2% efedina u otopini. Opća anestezija mora biti neurolept-analgezija. Upotreba halotana je kontraindicirana zbog vazodilatacije u nosnoj sluznici, posljedično uzrokujući krvarenje. (4,49)

Nakon postignute bezbolnosti i vazokonstrikcije u operacijskom području može se pristupiti samom zahvatu. Pri tome se koriste rigidni endoskopi s različitim kutom pogleda. Najčešće se upotrebljavaju teleskopi s kutom od 30° (50). Optika s



kutom od 70° posebno je korisna za rad u frontoetmoidnom recessusu (50), a samom početniku preporuča se vježba optikom 0°. (4) Koju god optiku operater koristio, potrebno je dobro poznavanje kao i svjesnost njenih mogućnosti i ograničenja. (50)

Sama operacija ovisi o opsegu i lokalizaciji bolesti te je individualno prilagođena svakom pacijentu.



Slika 2. Funkcijska endoskopska sinusna kirurgija. Preuzeto: (54)

U temeljne operacijske postupke u FESS-u svrstavamo: infundibulotomiju, bulektomiju, prednju etmoidektomiju, stražnju etmoidektomiju, antrostomiju i sfenoidektomiju. (4)

### 7.1.1. Infundibulotomija

Infundibulotomija je zahvat pri kojem se otvara prednja stijenka infundibuluma. Oblika je poput slova „V“, s vrškom prema naprijed, slijepo završavajući zbog hvatišta prednjeg ruba procesus uncinatusa za ager nasi i dijelove

lateralne nosne stjenke, a kliničkog izgleda poput plitkog žlijeba. Upravo tu se učini incizija srpolikim nožićem. Incizija se nastavlja prema smjeru donje nosne školjke, prateći pri tome konveksitet prednjeg ruba procesusa uncinatusa. Potrebno je presjeći sve veze procesusa s hrptom donje nosne školjke. Nakon toga se pomoću male ravne hvataljke, po Blekesleyu, prihvati gornji dio odmaknutog procesusa uncinatusa, učini se torzija ulijevo ukoliko se operira lijevi infundibulum, obratno za desni. Na taj se način odijeli gornji dio procesusa uncinatusa od sveze s agerom nasi. (4) Odstranjivanjem procesusa otkriva se etmoidalna bula i semilunarni hiatus u koji se dreniraju frontalni i maksilarni sinus. (9) Na kraju je potrebno poravnati sluznične rubove kako bi se smanjila učestalost priraslica te postaviti mali modificirani Mikuliczev tampon premazan s geokortonom ili sličnom masti. Tampon je smješten u etmoidu i ne ometa mehanički disanje na nos, niti uzrokuje bol zbog pritiska na okolne strukture. Proveden na rub nosnog krila lako se odstranjuje nakon 7 - 12 dana jednostavnim povlačenjem. (4)

### **7.1.2. Bulektomija**

Primjenjuje se kod povećane bule etmoidalis koja je zbog toga stiješnjena između srednje školjke i lateralne nosne stjenke. Potrebno je napraviti infundibulotomiju, a zatim odstraniti prednju stjenku bule etmoidalis. Tamponiramo na isti način kao kod infundibulotomije. (4)

### **7.1.3. Prednja etmoidektomija**

Pri ovom zahvatu potrebno je izvršiti infundibulotomiju, bulektomiju i proširivanje puta do prirodnog ušća maksilarnog sinusa. (4) Otvaranjem prednjih etmoida omogućuje se ventilacija frontalnih i maksilarnih sinusa, svakako čuvajući

kost prekrivenu sluznicom. (9) Lokalizacija ušća maksilarnog sinusa izvršava se palpacijom zavinutom sondom ili zavinutom sisaljkom manjeg promjera. Pritom treba biti vrlo oprezan zbog mogućnosti penetriranja u orbitu kroz njen donji zid. To je moguće izbjeći zakretanjem vrška sonde prema projekciji maksilarnog sinusa. Samim zahvatom odstranjuju se sve stijenke bule etmoidalis poštedejući sluznicu maksilarnog sinusa što je više moguće. U protivnom prijeti opasnost od pojave sinehija i stenozе ušća. (4) U slučajevima zatvorenog ušća potrebno je napraviti antrostomu. Minimalno invazivni zahvat u većini slučajeva omogućuje poboljšanje funkcije ostimeatalnog kompleksa. (9) Tamponada je ista. (4)

#### **7.1.4. Stražnja etmoidektomija**

Ukoliko je patološki proces proširen, indicirano je proširenje prednje etmoidektomije na stražnju etmoidektomiju. Perforacija, u što nižem području uzlaznog dijela grund lamele srednje nosne školjke, vrši se tupim instrumentom, najčešće vrškom ravne sisaljke. Nakon identifikacije grund lamele endoskop se usmjeri prema lubanjskoj bazi. Na taj način nam je prikazan poprečni nabor koji predstavlja etmoidalis anterior. U ovom području potreban je izuzetan oprez zbog mogućnosti ozljede same arterije i nastanka obilnog krvarenja. Prolaskom endoskopa i ravne hvataljke, po Blekesleyu, u područje stražnjih etmoidalnih stanca može se početi s čišćenjem patološkog procesa uz uvjet konstantnog viđenja baze lubanje. U iznimnim situacijama kada je potrebno ukloniti i najmanje etmoidalne stanice, osobito one vezane uz lubanjsku bazu, preporuča se otvoriti široki put ventilacije kako bi same spontano regredirale. Opreznim vraćanjem korak po korak može se proširiti prolaz prema stražnjem etmoidu, stalno imajući na umu arteriju etmoidalis

anterior. U slučajevima uznapredovalih polipoza potrebno je ukloniti i donji stražnji dio etmoida. Ukoliko promjene nisu zahvatile ovaj dio, ne preporuča se uklanjanje jer nam on služi kao glavni fiksator položaja srednje nosne školjke. (4)

Napredovanjem u istom smjeru stiže se u sfenoidni sinus.

Tamponada je ista kao i u prethodnim slučajevima. (4)

### **7.1.5. Antrostomija**

U slučajevima hiperplastične sluznice, polipoidno promijenjene sluznice ili nespretnih anatomskih uvjeta dolazi do ometanja drenaže iz maksilarnog sinusa. Jedna od mogućnosti liječenja je zahvat antrostomija. (4)

Temeljno je načelo proširiti prirodno ušće maksilarnog sinusa. To je mjesto najčešće u visini srednje trećine srednje nosne školjke, oko 3 - 5 milimetara kranijalno od njezinog ruba. (4)

Antrostomija se radi tako da se prije svega načini infundibulotomija, zatim bulektomija i potom vrškom sonde ili zakrivljene sisaljke lociramo ušće. Penetrira se kroz ušće, kontrolirano lacerira sluznica, odstranjuju komadići rastrgane sluznice. Nakon toga se formiraju rubovi; najprije gornji, zatim prednji i na kraju donji. Prilikom formiranja prednjeg ruba ne smije se pretjerivati zbog blizine lakrimalnog kanala. Sigurnije je širiti antrostomu prema natrag dok se ne dosegne stražnja stjenka maksilarnog sinusa. (4)

Ponekad, za vrijeme formiranja antrostome, moguće je naići na izrazito teške patomorfološke sluznične promjene u maksilarnom sinusu. Kirurgu se ostavlja na izbor hoće li odstraniti dio bolesne sluznice i ostaviti ostatak da spontano zacijeli ili

uopće ne dirati cijelu promjenu i prepustiti prirodi daljnji tijek. Jedan od izbora je kombinirani zahvat; endoskopska etmoidektomija i antrostomija s osteoplastičkim zahvatom na maksilarnom sinusu po Kortekangasu. (4)

#### **7.1.6. Sfenoidektomija**

Prilikom operiranja stražnjeg etmoida moguće je perforirati koštanu stjenku i naći se u sfenoidnom sinusu. Sfenoidektomiju valja učiniti što niže i medijalnije kako bi se izbjegla opasnost ozljede važnih anatomskih struktura, prije svega optičkog živca i unutarnje karotidne arterije. Otvaranjem prednje stijenke i proširenjem inicijalnog otvora bez suvišnog devastiranja okolnog tkiva omogućuje se ventilacija i drenaža sfenoidnog sinusa. Tijekom FESS-a, postoji mogućnost zamjene velike posteriorne etmoidne stanice, Onodi stanica, za sfenoidni sinus. Zbog toga kirurški pristup tom sinusu i danas ostaje veliki izazov. (4)

Glavni razlog za sfenoidektomiju u svakodnevnoj kirurško-endoskopskoj praksi je naglašena postnazalna sekrecija. Lokalna primjena kortikosteroida na sluznicu čeljusnog sinusa pokazuje dobre rezultate u smislu smanjenja količine sekrecije i ublažavanja simptoma. Per analogiam pokušava se uspostaviti tehnika lokalne aplikacije kortikosteroida u sfenoidni sinus nakon punkcije pod kontrolom endoskopa i irigacije, kroz iglu se uvodi polietilenska plastična cjevčica i fiksira izvana na nosu. Nakon takvog zahvata moguće su svakodnevne toalete sfenoidnog sinusa bez ikakvih neugodnosti za bolesnika. (4)

### **7.1.7. Komplikacije FESS-a**

Pod komplikacije spominje se kao najčešće poslijeoperativno stvaranje sinehija. (9) Razlog njihova nastanka je blizina između školjki i stijenke, ozljedom dviju stijenki dolazi do međusobnog sraščivanja. (4) U ostale komplikacije ubrajaju se krvarenje (često kao intraoperativna komplikacija), hiposmija i anosmija, epistaksa te orbitalne komplikacije u vidu hematoma pri oštećenju orbitalne ili etmoidalne arterije. Moguća je i penetracija orbite s posljedičnim dvoslikama, rinolikvoreja i meningitis, moždani apsces i intrakranijalno krvarenje. (9)

## **7.2. Otvoreni kirurški pristup paranazalnim sinusima**

U prošlosti su često izvođene operacije s pristupom na prednju stjenku sinusa, uključujući i dno ili bez njega, međutim danas su većinom potisnute. Razlog toga je njihov pristup samoj sinusnoj šupljini te poslijeoperativni estetski rezultati. Razvojem endoskopske sinusne kirurgije bitno im je smanjen broj indikacija. No, kadšto endoskopskim putem ne možemo riješiti cjelokupni patološki problem te pribjegavamo otvaranju sinusa izvana. (9)

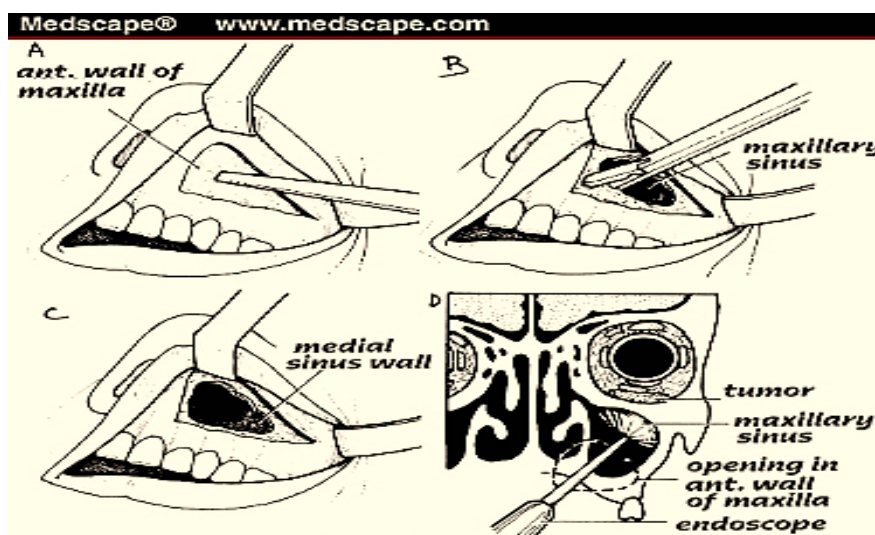
Neke metode bit će opisane u daljnjem tekstu.

### **7.2.1. Operacija čeljusnog sinusa po Caldwell-Lucu**

Metoda predstavlja pristup maksilarnom sinusu kroz gornji usni forniks na fosu kaninu, u svrhu liječenja kroničnog maksilarnog sinusitisa. Pritom se odstranjivala bolesna sluznica maksilarnog sinusa te formirala antrostoma u području donjeg nosnog hodnika. Upravo ta antrostoma, prema vjerovanju autora, George Caldwell i

Henry Luc, omogućavala je dugotrajnu sinusnu drenažu. (9) Međutim, ovakav pristup je kritiziran zbog dodatno utrošenog operacijskog vremena i rane, ranog gubitka otvora i rizika od ozljede nazolakrimalnog duktusa. (51) Dodatno, studije pokazuju kako mukocilijarni transport fiziološki uvijek tjera sluz prema prirodnom ušću usprkos kirurški napravljenoj alteraciji. Zbog svega toga potreba za formiranjem antrostome u području donjeg nosnog hodnika smatra se kontraverzom. (52)

Neuspjehom ove operacije smatrao se upad submukoznog tkiva obraza, stvarajući čvrste sinehije, često, u veoma kratkom vremenu, uzrokujući opstrukciju gotovo čitavog sinusa. Takav slijed događaja kompromitirao je cjelokupno liječenje. Poslijeoperativnom radiološkom kontrolom operirani sinus prikazivao je zamućenje, koje je neupućenima ostavljalo dojam recidiva. (9)



Slika 3. Caldwell-Luc operacija. Preuzeto: (55)

### **7.2.2. Osteoplastična operacija čeljusnog sinusa po Kortekangasu**

Isto tako primjenjivana metoda za liječenje maksilarnog sinusa, indicirana je kod bolesti maksilarnog sinusa refraktornog na prethodno učinjenu endoskopsku operaciju, stranih tijela maksilarnog sinusa (duboki položaj frakturiranog zuba), micetomi koje je nemoguće u potpunosti ukloniti endoskopskom metodom te benigni tumori, megaciste i sl. Caldwell-Lucova i Kortekangasova operacija kontraindicirane su kod djece zbog opasnosti ozljeđivanja središta za rast čeljusti i/ili trajnih zubnih zametaka. Jedina razlika od Caldwell-Lucove operacije je zatvaranje otvora na prednjoj stjenci maksilarnog sinusa čime se izbjegava mogućnost propadanja submukoznog obraznog tkiva u sam sinus. (9)

Prvi postupak izvođenja tehnike Kortekangasove osteoplastične operacije prema Katić, Prgomet i suradnicima je infiltracija gingivobukalnog forniksa lokalnim anestetikom s epinefrinom i dekongestija nosne sluznice krpicama namočenim u 5%-tnu otopinu kokain-hidroklorida. Zatim slijedi incizija gingivobukalnog forniksa od lateralnog sjekutića do prvog ili drugog kutnjaka (potrebno je ostaviti dovoljno sluznice kranijalno i kaudalno od incizije radi lakšeg šivanja i pravilnog zatvaranja operativne rane). Nakon toga, incizija periosta i odizanje mekih tkiva koja prekrivaju prednju stjenku čeljusnog sinusa radi prikazivanja fose kanine, prikazivanja i očuvanja n. infraorbitalis na mjestu njegova izlaska iz istoimenoga kanala. Formira se zarez na kosti u obliku velikog slova „U“ i to tako da u sredini odmah iznad rašlji slova „U“ stoji infraorbitalni živac. Usto, taj se dio operacijskog polja nikad ne oslobađa od periosta jer on služi kao svojevrsna šarka preko koje se netom izrezani koštani poklopčić na prednjoj sinusnoj stjenci otvara prema gore poput vrata. Slijedi



odstranjivanje bolesne sluznice, tumora, polipa ili ciste. Potreban je oprez pri odstranjivanju patološkog supstrata s tanke stražnje stjenke sinusa, zbog opasnosti od ozljede arteriae maxillaris. Oprezno treba pristupiti i odstranjivanju patološkog procesa na gornjoj sinusnoj stijenci jer tamo postoji opasnost od ozljede dna orbite i infraorbitalnog živca. Formira se nazoantralni otvor ispod donje nosne školjke i širi ravnom i „back-biting“ hvataljkom. Sinusnu šupljinu možemo ispuniti trakom gaze natopljene antibiotikom te je provesti kroz novoformirani nazoantralni otvor u nosnoj šupljini. Nakon nekoliko dana traku izvlačimo kroz nos, katkada cjelokupnu duljinu u cijelome aktu, a kada očekujemo krvarenje, onda izvlačimo sekvencijski, dan za danom tijekom tri dana. Na kraju je potrebno vratiti koštani poklopčić na mjesto i zašiti rubove incidiranog i podminiranog periosta načelom „end to end“ te zašiti samu inciziju. (9)

### **7.2.3. Kombinirana operacija čeljusnog sinusa**

Ukoliko cijelu patološku promjenu nije moguće ukloniti endoskopskim putem, pribjegava se otvaranju fose kanine po Kortekangasu, zatim se odstrani patologija u cijelosti, zatvara se otvor u fosi kanini te se vraća na endoskopsku tehniku u cilju proširenja prirodnog sinusnog ušća. Razlog neizvođenja operacije antrostome u donjem nosnom hodniku je vrlo jednostavan. (9)

Mukocilijarni transport sav sekret iz sinusa vodi u zadanom smjeru. Artificijelno učinjenom antrostomom pokušalo se gravitacijskim utjecajem pogodovati istjecanju sekreta. Međutim, istraživanja su dokazala da i dalje mukocilijarni transport usmjerava na prirodno sinusno ušće, a ne na dodatne komunikacijske otvore. (4)

U novije vrijeme Rettinger je publicirao novu metodu za ovakvu kombiniranu tehniku. Umjesto pristupa preko fose kanine, osteoplastički režanj radi u prednjem dijelu donjeg nosnog hodnika, a baza mu je na njegovu dnu. Razlika između tih dviju metoda je u tome što Kortekangasova metoda podrazumijeva makroskopski pristup, a Rettingerova endoskopski. (4)

#### **7.2.4. Operacije frontalnog sinusa**

Postoje brojne metode operacija frontalnih sinusa od čega je većina nazvana po svojim autorima. Neke pripadaju povijesti poput operacije po Lynchu i Riedelu koje su između ostalog imale loše estetske rezultate. (9)

Osteoplastična operacija čeonog sinusa po Tatou načelno je slična kao osteoplastična operacija čeljusnog sinusa, formira se koštani poklopčić. Za razliku od prijašnjih operacija moguće su i kasnije revizije, a deformacije lica i postoperativni morbiditet su rijetkost. Ovim zahvatom uspostavljamo adekvatnu drenažu frontalnog sinusa u nosnu šupljinu ili se sinus može u potpunosti ispuniti masnim tkivom. Zadnji slučaj je moguć jedino pod uvjetom da je iz sinusa odstranjena doslovno sva sluznica, a u protivnom postoji opasnost razvitka mukokele ili mukopiokele. (9)

Tehnika izvođenja operacije čeonog sinusa po Tatou prema autorima Katić, Prgomet i suradnicima podrazumijeva izrezivanje predloška sinusa s rendgenske snimke po Watersu ili posteroanteriornoj snimci. Predložak je prije uporabe potrebno sterilizirati u autoklavu. Preporuča se ipsilateralna tarzorafija (privremeno prišivanje gornje i donje vjeđe) u svrhu zaštite očiju od slučajnih ozljeda tijekom zahvata. Zatim slijedi incizija iznad gornjeg ruba obrva do periosta, hemostaza i postavljanje pridržnih šavova između gornjeg ruba operativne rane i kompresa te što šire i što

bolje prikazivanje periosta. Incidiramo periost od gore prema dolje i lateralno, 5 - 7 milimetara dalje od po sinusnom predlošku zacrtanog ruba. Donji se rub ostavlja intaktnim (on će služiti kao „šarka“). Potom slijedi samo podizanje periosta i provjera mjesta na kojem će se bušilicom raditi sitni otvori prema sinusu, i to strogo slijedeći veličinu i oblik obrisa sa sinusnog predloška. Preporučuje se radije načiniti otvore bliže medijalnoj liniji nego na samom zacrtanom rubu kako bi se izbjegla mogućnost da nas rendgenski film navodi previše periferno, pa naše bušenje prouzroči komunikaciju s endokranijem umjesto sinusom. Pri bušenju rupica treba oštricu instrumenta nakositi tako da tvori kut prema čeonj kosti od oko 30 stupnjeva. Kada je poklopčić dovoljno izrezan, pristupa se lomljenju prema dolje kako bi se poklopčić otvorio. To najčešće radimo pomoću dviju finih poluga, svaka sa svoje strane sinusa. Kao navedene dvije poluge uobičajeno se rabe tupi podizači po Freeru. Istim se instrumentom potom podigne bolesna sluznica, a pomoću Blakesleyeve hvataljke u cijelosti se odstrani. Sinus se ogoli do kortikalisa. Potrebno je obliterirati sinus masnim tkivom koje se najčešće uzima iz donjeg lijevog kvadranta abdominalnom incizijom da bi se u kasnijem životu izbjegle zabuna i zamjena s ožiljkom nakon apendektomije. Neki autori preferiraju uzimanje masnog tkiva iz područja pupka, prije svega zato što je ožiljak neusporedivo manji, a količina masnog tkiva koja se ovdje može dobiti apsolutno je zadovoljavajuća i pri obliteriraju većih čeonih sinusa. Na kraju je potrebno zatvaranje režnjem (vraćanje poklopčića na mjesto) i zatvaranje preostale incizije resorptivnim koncem 3-0 ili 4-0, što ovisi o procijenjenoj čvrstoći periosta. Šivanje rane izvodi se u 3 sloja (mišićni sloj, potkožje i koža). (9)

### **7.2.5. Operacija sfenoidnog sinusa**

Vanjska sfenoetmoidektomija u današnje vrijeme izvodi se većinom samo kod onkoloških bolesnika, dok je za ostale patološke promjene indicirana endonazalna endoskopska operacija. (9)

## 8. RASPRAVA

Količina znanja i objava vezanih uz kronični rinosinusitis konstantno raste. Usprkos tome, kronični rinosinusitis još je uvijek velika nepoznanica. Ni danas ne možemo sa sigurnošću ustvrditi točnu etiologiju, a samim time ni način liječenja. Sve dok se u cijelosti ne odgonetne zagonetka vezana uz nastanak kroničnog rinosinusitisa, neće biti moguća etiološka terapija niti prevencija ove bolesti. Terapija uznapređovalog kroničnog rinosinusitisa otpornog na medikamentoznu terapiju ostaje dakle kirurško liječenje. Pitanje rezultata je uvijek vezano uz liječenje, odnosno postojanje prognostičkih čimbenika za ishod liječenja. Pri tome možemo se koristiti objektivno ocjenom koja se temelji na procjeni liječnika i subjektivnom procjenom od strane pacijenta. Simptomi poput začepljenja nosa i poremećaja njuha, glavobolje, kihanja, curenja sekreta iz nosa i kašlja u najvećoj su mjeri doveli pacijenta kod liječnika. Kirurškim pristupom velik dio tih simptoma je nestao ili je u najvećoj mjeri smanjen.

Međutim, sklonost recidiviranju nije rijetkost. Svakog pacijenta bi se trebalo upozoriti na tu mogućnost koja se ne smatra pogreškom kirurškog liječenja već se pripisuje samoj naravi bolesti.

## 9. ZAKLJUČAK

Kronični rinosinusitis definira se prisustvom nosne opstrukcije i barem jednim od preostalih nazalnih simptoma (rinoreja, postnazalna sekrecija, glavobolja, pritisak u licu, kašalj) koji traju dulje od dvanaest tjedana, uz patološki i rinoskopski ili endoskopski nalaz. Kod kroničnog sinusitisa bol nije toliko intenzivna, ali je glavobolja često prisutna. Isto tako često je prisutno jutarnje iskašljavanje sekreta.

Potrebno je naglasiti da je subjektivni intenzitet simptoma u slaboj korelaciji s CT procjenom stupnja sinusitisa pa je katkad i uredan CT nalaz praćen vrlo jasnim subjektivnim i endoskopskim promjenama. Usprkos činjenici da subjektivni i objektivni znaci sinusitisa ne koreliraju, lošiji stupanj rinosinusitisa CT dijagnostikom uglavnom ima lošiju prognozu.

Nakon procjenjivanja subjektivnih tegoba i objektivne procjene stupnja sinusitisa radiološkim pretragama, potrebna je klinička obrada pacijenta. Potpuna klinička obrada uključuje endoskopsku procjenu anatomskih deformacija nosnog septuma, nosnih školjki i nosnog hodnika, prisutnost endonazalnih masa, bakteriološke brisove, alergološku obradu te isključenje predispozicijskih sustavnih bolesti, astme.

Na temelju pravilno postavljene dijagnoze pristupa se liječenju. Samo ime bolesti, kronični rinosinusitis, upućuje da bolest nije moguće izliječiti. Prvi odabir u liječenju je antibiotska terapija, po mogućnosti na temelju antibiograma. Ukoliko medikamentozna terapija ne „urodi plodom“ pristupa se kirurškom liječenju. Treba biti svjestan da operacija ne predstavlja etiološko liječenje kroničnog rinosinusitisa te

da se ne može očekivati izlječenje nakon operacije. Svrha operacije je ispravljanje anatomske predisponirajućih faktora (deformacija septuma, bulozne srednje nosne školjke, polipi) te proširenje ušća sinusa u svrhu bolje ventilacije i drenaže sinusa.

Zahvaljujući gore navedenim postupcima uklanjaju se predisponirajući čimbenici upale, olakšava se liječenje sljedećih egzacerbacija i smanjuje mogućnost komplikacija. Prvi izbor kirurškog pristupa čini funkcionalna endoskopska sinusna kirurgija (FESS). Minimalno invazivnom tehnikom izbjegava se pretjerana agresivnost uz maksimalno očuvanje sluznice i anatomske strukture u nosu. Ranije primjenjivan preagresivni kirurški pristup kojim se odstranjivala nosna školjka i sva „bolesna“ sluznica nosa i sinusa rezultirao je sindromom „praznog nosa“. Novostvoreni prostor nije imao nikakvu funkciju kondicioniranja udahnutog zraka, a bolesnici su imali smetnje nerijetko neugodnije od same bolesti.

## 10. SAŽETAK

Nove smjernice Europske akademije za alergologiju i kliničku imunologiju „EAACI“ koje su sadržane u dokumentu EPOS-a (European Position Paper on Rhinosinusitis and Nasal Polyps) kronični rinosinusitis definiraju prisutnošću dvaju ili više simptoma od kojih je jedan nazalna opstrukcija/blokada/kongestija ili nazalna sekrecija (prednja ili postnazalna), a od ostalih simptoma može biti prisutna lična bol ili pritisak te smanjen ili potpuni gubitak osjeta njuha uz uvjet da simptomi traju dulje od dvanaest tjedana.

Dijagnoza se postavlja na temelju anamneze dopunjene kliničkim pregledom. Od kliničkog pregleda važna je rinoskopija i endoskopija nosa kako bismo procijenili stanje sluznice, sekreta, anatomske strukture i prisutnost polipa. Brisom nosa dokazujemo uzročnike te se primjenjuje antibiotik u fazi egzacerbacije. Ukoliko je indicirano kirurško liječenje, potrebno je učiniti CT paranazalnih sinusa. CT snimkom uočavamo anatomske varijacije koje se smatraju predisponirajućim čimbenikom uz alergije, imunodeficijenciju, mikroorganizme te poremećaj mukocilijarnog transporta.

Kirurško liječenje indicirano je kod neodgovarajućeg učinka medikamentozne terapije. Operacijom se mogu ispraviti anatomske predisponirajuće faktori te proširiti ušća sinusa radi bolje ventilacije i drenaže sinusa. Prvi odabir operacijske tehnike je funkcionalna endoskopska kirurgija (FESS). Operacija je obično fokusirana na ostiomeatalni kompleks – područje srednjeg nosnog hodnika u koje se otvaraju prednji etmoidi, maksilarni i frontalni sinus. Obično se učini i etmoidektomija koja podrazumijeva uklanjanje interetmoidnih koštanih septa, također radi bolje



ventilacije sinusa. Ukoliko se endoskopskim putem ne može ukloniti cjelokupni patološki problem, indiciran je otvoreni kirurški pristup paranazalnim sinusima.

## **10. SUMMARY**

The new guidelines of the European Academy of Allergy and Clinical Immunology (EAACI) contained in the document European Position Paper on Rhinosinusitis and Nasal Polyps (EPOS) define chronic rhinosinusitis as the presence of two or more symptoms one of which is nasal obstruction/blockage/congestion or nasal secretion (frontal or postnatal), while other symptoms may include the presence of facial pain or pressure, or reduced or complete loss of the sense of smell provided that the symptoms last longer than twelve weeks.

The diagnosis is based on a history of a supplemented clinical examination. Importantly, the clinical examination should include a rhinoscopy and endoscopy of the nose in order to assess the condition of mucosal secretions, the anatomical structure and the presence of polyps. Nasal swabs reveal causes and is followed by the administering of antibiotics in the exacerbation phase. If surgical treatment is indicated, a CT scan of the paranasal sinuses is to be conducted. CT scans reveal anatomical variations that are considered a predisposing factor along with allergies, immunodeficiency, microorganisms and a disorder in mucociliary transport.

Surgical treatment is indicated if drug therapy is inadequate. Surgery can correct anatomical predisposing factors and expand the opening of the sinuses for their better ventilation and drainage. The first choice of surgical techniques is functional endoscopic surgery (FESS). The operation is usually focused on the ostiomeatal complex – an area of the meatus nasalis medius in which the front ethmoid, maxillary and frontal sinus are opened up. Ordinarily, a ethmoidectomy is carried out which involves removing the interetmoidal bone septa, also for better

ventilation of the sinuses. If an endoscopy cannot remove the entire pathological problem, an open surgical approach is indicated for the paranasal sinuses.

## 11. LITERATURA

1. Fokkens WJ, Lund VJ, Mullol J, Bachert C, Alobid I, Baroody F, et al. European Position Paper on Rhinosinusitis and Nasal Polyps 2012. *Rhino Sinopl.* 2012;3(23):1-298.
2. Rudmik L. Chronic rhinosinusitis: an under-researched epidemic. *J Otolaryngol Head Neck Surg.* 2015;44:11.
3. Krmpotić-Nemanić J, Marušić A. Anatomija čovjeka. Medicinska naklada. Zagreb, 2004.
4. Mladina R. Temelji funkcijske endoskopske sinusne kirurgije. Školska knjiga. Zagreb, 1994.
5. Junqueira LC, Carneiro J. Osnove histologije. Školska knjiga. Zagreb, 2005.
6. Bumber Ž, Katić V. i sur. Otorinolaringologija. Naklada Ljevak. Zagreb, 2004.
7. Dykewicz MS, Hamilos DL. Rhinitis and sinusitis. *J Allergy Clin Immunol.* 2010;125(1):103-15.
8. Sokol W. Epidemiology of sinusitis in the primary care setting: results from the 1999.-2000. respiratory surveillance programs. *Am J Med.* 2001;17(9):19-24.
9. Prgomet D, Katić V i sur. Otorinolaringologija i kirurgija glave i vrata. Naklada Ljevak. Zagreb, 2009.
10. Kalogjera L. Acute rhinosinusitis. *Medicus.* 2005;14(3):63-70.
11. Glücklich RE, Metson R. Techniques for outcomes research in chronic sinusitis. *Laryngoscope.* 1995;105(8):387-90.

12. Busquet J, Van Cauwenberge P, Khaltew N. Allergic rhinosinusitis and his impact on asthma. *J Allergy Clin Immunol.* 2001;108(5):147-334.
13. Poole MD, Portugal LG. Treatment of rhinosinusitis in the outpatient setting. *Am J Med.* 2005;118(7):45-50.
14. Benniger MS, Sedory Holzer SE, Lau J. Diagnosis and treatment of uncomplicated acute bacterial rhinosinusitis summary of the Agency for health care policy and research evidence-based report. *Otolaryngol Head Neck Surg.* 2000;122(3):1-7.
15. Hadley JA. The microbiology and management of acute and chronic rhinosinusitis. *Infect Dis Resp.* 2001;3(4):209-16.
16. Maj PT, Capt SJ, William K, Col Royce LT, Astorga A, Maj Ramakota BA, et al. Pseudo-outbreak of methicillin-resistant *Staphylococcus aureus*. *Mayo Clin Proc.* 1999;74(6):885-89.
17. Koufman JA. Laryngopharyngeal reflux 2002: A new paradigma of airway disease. *ENT Ear Nose Throat J.* 2004;5(1):0209.
18. Calhoun KH, Waggenspack GA, Simpson CB, Hokanson JA, Bailey BJ. CT evaluation of the paranasal sinuses in symptomatic and asymptomatic populations. *Otolaryngol Head Neck Surg.* 1991;104(4):480-83.
19. Willner A, Choi SS, Vezina LG, Lazar RH. Intranasal anatomic variations in pediatric sinusitis. *Am J Rhinol.* 1997;11(5):355-60.

20. Lanza DC, Kennedy DW. Adult rhinosinusitis defined. *Otolaryngol Head Neck Surg.* 1997;117(7):1-7.
21. Beninger M. Rhinitis, sinusitis and their relationship to allergies. *Am J Rhinol.* 1992;6(3):37-43.
22. Chee L, Graham SM, Carothers DG, Ballas ZK. Immune dysfunction in refractory sinusitis in a tertiary care setting. *Laryngoscope.* 2001;111(2):233- 35.
23. Ellegard EK. The etiology and management of pregnancy rhinitis. *Am J Respir Med.* 2003;2(6):469-75.
24. Greisner WA, Settipane GA. Hereditary factor for nasal polyps. *Allergy Asthma proc.* 1996;17(5):283-86.
25. Al-Rawi MM, Eledestein DR, Erlandson RA. Changes in nasal epithelium in patients with severe chronic sinusitis: a clinicopathologic and electron microscopic study. *Laryngoscope.*1998;108(12):1816-23.
26. Stierna P, Carlos B. Histopathological observations in chronic maxillary sinusitis. *Acta Otolaryngol.* 1990;110(6):450-58.
27. Georgitis JW, Matthews BL, Stone B. Chronic sinusitis: characterization of cellular influx and inflammatory mediators in sinus lavage fluid. *Int Arch Allergy Immunol.* 1995;106(4):416-21.
28. Rosai J. Ackerman, s *Surgical pathology.* 9 izd. St.Louis: Moesby, 2004;305-310.

29. Bennigerr MS, Berylin J, Ferguson J, Hadley A, Hamilos DL, Jacobs M, et al. Adult chronic rhinosinusitis: Definitions, diagnosis, epidemiology, and patophysiology. *Otorinolog Head Neck Surg.* 2003;129(2):1-32.
30. Dykewicz MS. Rhinitis and sinusitis. *J Allergy Clin Immunol.* 2003;111:520- 29.
31. Bhattacharyya N. Clinical and symptom criteria for the accurate diagnosis of chronic rhinosinusitis. *Laryngoscope.* 2006;116(7 Pt 2 Suppl 110):1-22.
32. Engels EA, Terrin N, Barza M, Lau J. Meta-analysis of diagnostic tests for acute sinusitis. *J Clin Epidemiol.* 2000;53(8):852-62.
33. Lim M, Lew-Gor S, Darby Y, Brookes N, Scadding G, Lund V. The relationship between subjective assessment instruments in chronic rhinosinusitis. *Rhinology.* 2007;45(2):144-47.
34. Fokkens WJ, Lund VJ, Bachert C, Clement P, Hellings P, Holmstrom M, et al. EAACI Position paper on rhinosinusitis and nasal polyps *Allergy.* 2005;60(s80):583-601.
35. Klossek JM, Dubreuil L, Richet H, Richet B, Sedallian A, Beutter P. Bacteriology of the adult middle meatus. *J Laryngol Otol.* 1996;110(6):847-9.
36. Gold SM, Tami TA. Role middle meatus aspiration culture in the diagnosis of chronic sinusitis. *Laryngoscope.* 1997;107(6):1586-89.
37. Kalogjera L, Vagic D, Baudoin T. Effect of endosinusal treatment on cellular markers in mild and moderate asthmatics. *Acta Otolaryngol.* 2003;123(2):310-3.

38. Jonas I, Mann W. Misleading x-ray diagnosis due to maxillary sinus asymmetries. *Laryngol Rhinol Otol.* 1976;55(5):905-13.
39. Linuma T, Hirota Y, Kase Y. Radioopacity of the paranasal sinuses. Conventional views and CT. *Rhinol.* 1994;32(10):134-6.
40. Mudgil SP, Wise SW, Hopper KD, Kasales CJ, Mauger D, Fornadley JA. Correlation between presumed sinusitis-induced pain and paranasal sinus computed tomographic findings. *Ann Allergy Asthma Immunol.* 2002;88(2):223-36.
41. Bhattacharyya N. The role of CT and MRI in the diagnosis of chronic rhinosinusitis. *Curr. Allergy Asthma Rep.* 2010;10(3):171-4.
42. Browne J, Hopkins J, Hopkins C, Slack R, van der Meulen J, Lund V, et al. The national comparative audit of surgery for nasal polyposis and chronic rhinosinusitis. Royal College of Surgeons of England. 2003.
43. Varonen H, Savolainen S, Kunnamo I, Heikkinen R, Revonta M. Acute rhinosinusitis in primary care: a comparison of symptoms, signs, ultrasound, and radiography. *Rhinolog.* 2003;41(1):37-43.
44. Puchelle E, Aug F, Pham QT, Bertrand A. Comparison of three methods for measuring nasal mucociliary clearance in man. *Acta otorlaryngol.* 1981;9(3-4):297-303.
45. Passali D, Ferri R, Becchini G, Passali GC, Bellussi L. Alterations of nasal mucociliary transport in patients with hypertrophy of the inferior turbinates,



deviations of the nasal septum and chronic sinusitis. *Eur Arch Otorhinolaryngol.* 1999;256(5):335-7.

46. Colantonio D, Brouillette L, Parikh A, Scadding GK. Paradoxical low nasal nitric oxide in nasal polyposis. *Clin Exp Allergy.* 2002;32:698-701.

47. Ragab SM, Lund VJ, Scadding G. Evaluation of the medical and surgical treatment of chronic rhinosinusitis: a prospective, randomized, controlled trial. *Laryngoscope.* 2004;114(5):923-30.

48. Danielsen A, Gravningsbraten R, Olofsson J. Anaesthesia in endoscopic sinus surgery. *Eur Arch Otorhinolaryngol.* 2003;260(9):481-6.

49. Yang JJ, Li WY, Jil Q i sur. Local anesthesia for functional endoscopic sinus surgery employing small volumes of epinephrine-containing solutions of lidocaine produces profound hypotension. *Acta Anaesthesiol Scand* 2005; 49(10):1471-6.

50. Kang SK, White PS, Cain A. A comparative study of the optical characteristics of commonly used sinoscopes: do you know where you are looking? *Clin Otolaryngol Allied Sci* 2003;28(3):14-7.

51. Settipane GA. Nasal polyps: epidemiology, pathology, immunology and treatment. *Am J Rhinol* 1987;1(2):119-26.

52. Shatkin JS, Delsupehe KG, Thisted RA, Corey JP. Mucosal allergy in the absence of systemic allergy in nasal polyposis and rhinitis; a meta analysis. *Otolaryngol Head Neck Surg* 1994;111(5):553-6.

53. Preuzeto sa:

<http://training.seer.cancer.gov/anatomy/respiratory/passages/nose.html>, (20.6.2015.)

54. Preuzeto sa: [http://entcancercare.com/nasal\\_&\\_sinus\\_disease.php](http://entcancercare.com/nasal_&_sinus_disease.php), (20.6.2015.)

55. Preuzeto sa: [http://www.medscape.com/viewarticle/405713\\_4](http://www.medscape.com/viewarticle/405713_4), (20.6.2015.)

## 12. ŽIVOTOPIS

Iva Drobec rođena je 20. lipnja 1988. godine u Zagrebu. Osnovnu školu i Opću gimnaziju završila je u Zagrebu. Maturirala je s odličnim uspjehom 2007. godine nakon čega iste godine upisuje studij dentalne medicine na Stomatološkom fakultetu Sveučilišta u Zagrebu. Tijekom studija objavila je članak u studentskom časopisu Sonda, sudjeluje na raznim kongresima te kontinuirano volontira u stomatološkoj ordinaciji. Aktivno govori engleski i njemački.

