

Suvremeni postupci u dentalnoj implantologiji

Babić, Sanja

Master's thesis / Diplomski rad

2020

Degree Grantor / Ustanova koja je dodijelila akademski / stručni stupanj: **University of Zagreb, School of Dental Medicine / Sveučilište u Zagrebu, Stomatološki fakultet**

Permanent link / Trajna poveznica: <https://um.nsk.hr/um:nbn:hr:127:395911>

Rights / Prava: [Attribution-NonCommercial 4.0 International/Imenovanje-Nekomercijalno 4.0 međunarodna](#)

Download date / Datum preuzimanja: **2025-01-23**



Repository / Repozitorij:

[University of Zagreb School of Dental Medicine Repository](#)





Sveučilište u Zagrebu

Stomatološki fakultet

Sanja Babić

SUVREMENI POSTUPCI U DENTALNOJ IMPLANTOLOGIJI

DIPLOMSKI RAD

Zagreb, 2020.

Rad je ostvaren na Zavodu za oralnu kirurgiju Stomatološkog fakulteta Sveučilišta u Zagrebu.

Mentor rada: dr. sc. Ivan Zajc, doc., Zavod za oralnu kirurgiju Stomatološkog fakulteta
Sveučilišta u Zagrebu

Lektor hrvatskog jezika: Matea Pelikan, mag. educ. philol. croat. et mag. educ. philol. angl.

Lektor engleskog jezika: Matea Pelikan, mag. educ. philol. croat. et mag. educ. philol. angl.

Sastav Povjerenstva za obranu diplomskog rada:

1. _____
2. _____
3. _____

Datum obrane rada: _____

Rad sadrži: 50 stranica

0 tablica

4 slike

1 CD

Osim ako nije drukčije navedeno, sve ilustracije (tablice, slike i dr.) u radu izvorni su doprinos autora diplomskog rada. Autor je odgovoran za pribavljanje dopuštenja za korištenje ilustracija koje nisu njegov izvorni doprinos, kao i za sve eventualne posljedice koje mogu nastati zbog nedopuštenog preuzimanja ilustracija, odnosno propusta u navođenju njihova podrijetla.

Zahvala

Od srca zahvaljujem svom mentoru dr. sc. Ivanu Zajcu, doc. na pristupačnosti, ljubaznosti, strpljivosti, pomoći i savjetima tijekom pisanja diplomskog rada.

Zahvaljujem svima koji su me svojom dobrotom, podrškom i ljubavlju pratili na putu prema ostvarenju ovog cilja i uvijek bili uz mene, a osobito Marijani, Mirjam, Antoneli i Glo koje su na poseban način obilježile moj život i studentske dane.

Hvala mojoj braći Dini i Valentinu što su mi omogućili predivno i zanimljivo odrastanje, na našoj bratsko-sestrinskoj ljubavi koja život znači te, zajedno s njima, njihovim obiteljima na svakom (o)smijehu, na podršci i zajedništvu.

Najveća hvala mojim roditeljima Tomislavu i Anki na neizmjerne i bezuvjetnoj ljubavi, vjeri, potpori, razumijevanju i svemu što mi pružaju. Ovaj diplomski rad posvećujem njima.

SUVREMENI POSTUPCI U DENTALNOJ IMPLANTOLOGIJI

Sažetak

Dentalna implantologija grana je dentalne medicine koja obuhvaća znanja iz područja oralne kirurgije, parodontologije i stomatološke protetike. Zauzima značajno mjesto u suvremenoj dentalnoj medicini. Naime, dentalni implantati sve češće su terapija izbora za nadoknadu izgubljenih zuba kod djelomično i potpuno bezubih pacijenata, ali i kod onih sa značajnim gubitkom koštanog tkiva zahvaljujući mogućnosti augmentacije kosti i regeneracije mekih tkiva. Cilj je implantoprotetske terapije nadomjestiti zube koji nedostaju sa svrhom uspostavljanja oralne funkcije i estetike. Preoperativna dijagnostika, planiranje terapije i operativni postupci u suvremenoj dentalnoj implantoprotetici povezani su s napretkom tehnologije. Digitalno trodimenzionalno CT/CBCT snimanje i upotreba CAD/CAM sustava naslijedili su analognu dvodimenzionalnu dijagnostiku te omogućili bolje razumijevanje složene prirode implantološke kirurgije i protetike. Postoji nekoliko tehnika ugradnje dentalnih implantata. Najzastupljenija je konvencionalna (tzv. *free-hand*) metoda. Razvojem računalne tehnologije u kliničku uporabu uvode se statička i navigacijski vođena (dinamička) tehnika postavljanja dentalnih implantata. Uspjeh implantološke terapije definiran je postignutom oseintegracijom, ispunjenim funkcionalnim i estetskim zahtjevima, izostankom intraoperativnih (ozljeda donjeg alveolarnog živca, perforacija dna nosne šupljine ili maksilarnog sinusa, kompresijska nekroza, krvarenje) i postoperativnih komplikacija (resorpcija marginalne kosti, lom dentalnog implantata, periimplantitis). To se ostvaruje detaljnim razmatranjem položaja suprastrukture tijekom preoperativnog planiranja i postizanjem preciznog postoperativnog položaja tijela dentalnog implantata. Nakon postavljanja dentalnog implantata potrebno je registrirati i analizirati njegov planirani i ostvareni položaj te kvantificirati postojeću pogrešku. Suvremeni postupci u dentalnoj implantologiji imaju svoje prednosti u usporedbi s konvencionalnom metodom, ali postoje i određeni nedostaci koji ukazuju na potrebu za njihovim razvojem kako bi se implementirali u širu kliničku praksu.

Ključne riječi: dentalna implantologija; dentalni implantati; konvencionalna tehnika; statička tehnika; dinamička navigacija; preciznost.

MODERN PROCEDURES IN DENTAL IMPLANTOLOGY

Summary

Dental implantology is a branch of dental medicine that includes knowledge in the field of oral surgery, periodontology and dental prosthetics. It holds a significant place in modern dentistry. Dental implants have become a treatment option widely used for the replacement of lost teeth for partially and completely edentulous patients, but also in patients with severe bone loss due to the possibility of bone augmentation and soft tissue regeneration procedures. The goal of dental implant surgery is to replace missing teeth for the purpose of establishing oral function and aesthetics. Preoperative diagnostics, therapy planning, and surgical procedures in modern dental implant surgery are associated with advances in technology. Digital three-dimensional (3D) imaging using CT/CBCT and the use of CAD/CAM systems have inherited analog two-dimensional diagnostics and provided a better understanding of the complex nature of implant surgery and prosthetics. There are several techniques for implantation of dental implants. The most common of these is the conventional (free-hand) method. With the development of computer technology, static and navigation-guided (dynamic) implant placement techniques are being introduced into clinical use. The success of implant therapy is defined by the achieved osseointegration, functional and aesthetic requirements, absence of intraoperative (inferior alveolar nerve injury, perforation of the nasal cavity or the floor of the maxillary sinus, compression necrosis, bleeding) and postoperative complications (bone marrow resorption, dental implant fracture, periimplantitis). This is accomplished by detailed consideration of the position of the suprastructure during preoperative planning and by achieving a precise postoperative position of the dental implant fixture. After placing the dental implant, it is necessary to register and analyze its planned and achieved position and quantify the error. Modern procedures in dental implantology have their advantages compared to the conventional method. Nevertheless, there are certain disadvantages that indicate the need for their development in order for them to be implemented in wider clinical practice.

Keywords: dental implantology; dental implants; free-hand technique; static technique; dynamic navigation; accuracy.

SADRŽAJ

1. UVOD	1
2. SUVREMENI POSTUPCI U DENTALNOJ IMPLANTOLOGIJI	4
2.1. Izbor pacijenata i inicijalna dijagnostika.....	5
2.2. Planiranje implantološke terapije i tehnike snimanja.....	6
2.2.1. Preimplantatno kirurško planiranje: upravljanje podacima	6
2.2.1.1. Načelo orijentacije i poprečni presjek	6
2.2.1.2. Panoramske rekonstrukcije	7
2.2.1.3. Volumetrijska analiza i alati za segmentaciju struktura.....	8
2.2.1.4. Alati za prikaz živaca	8
2.2.2. Kirurško planiranje pozicioniranja dentalnih implantata	9
2.2.2.1. Anatomska razmatranja tijekom planiranja implantološke terapije.....	10
2.2.2.2. Optičko skeniranje.....	11
2.3. Restaurativni kriteriji tijekom planiranja implantološke terapije pomoću CBCT-a	11
2.4. Statička tehnika računalno vođene implantacije	12
2.5. Dinamička tehnika računalno vođene implantacije	16
2.5.1. Kirurški protokol.....	17
2.5.1.1. Trodimenzionalno skeniranje, virtualno planiranje i fiducijalni markeri	17
2.5.1.2. Kalibracija instrumenata i registracija.....	20
2.5.1.3. Intraoperativni postupak.....	22
2.5.2. Prednosti i nedostatci	24
2.6. Registracija i analiza položaja dentalnih implantata	26
2.7. Pogreške i kvantifikacija pogrešaka.....	30
3. USPOREDBA KONVENCIONALNIH I SUVREMENIH POSTUPAKA.....	32
4. BUDUĆNOST RAČUNALNO VOĐENE DENTALNE IMPLANTOLOGIJE	34
5. RASPRAVA.....	36
6. ZAKLJUČAK	39
7. LITERATURA.....	41
8. ŽIVOTOPIS	49

Popis skraćenica

AI – umjetna inteligencija, *Artificial Intelligence*

AL – prednja petlja, *Anterior Loop*

CAD/CAM – *Computer Aided Design/ Computer Aided Manufacturing*

CAS – računalno potpomognuti sustav, *Computer Assisted System*

CBCT - kompjutorizirana tomografija na bazi stožaste zrake, *Cone Beam Computed Tomography*

CGIP – računalno vođeno postavljanje implantata, *Computer Guided Implant Placement*

CT – kompjutorizirana tomografija, *Computed Tomography*

DICOM – *Digital Imaging and Communication in Medicine*

DN – dinamička navigacija, *Dynamic Navigation*

FG – potpuno vođena, *Fully Guided*

FH – manualna tehnika, *Free-Hand*

FLE – pogreška fiducijalne lokalizacije, *Fiducial Localization Error*

FOV – vidno polje, *Field Of View*

FRE – pogreška fiducijalne registracije, *Fiducial Registration Error*

HbA1c – glikozilirani hemoglobin

IOS – intraoralni skener, *Intraoral Scanner*

MAR – smanjenje metalnih artefakata, *Metal Artefact Reduction*

MSCT – višeslojna kompjutorizirana tomografija, *Multi Slice Computed Tomography*

PG – djelomično vođena, *Partially Guided*

STL – *Standard Tessellation Language*

TRE – pogreška u registraciji cilja, *Target Registration Error*

Cilj dentalne implantologije nadoknada je jednog ili više zuba koji nedostaju sa svrhom uspostavljanja oralne funkcije i estetike (1). Preduvjet zadovoljavajućih postoperativnih rezultata jest intraoperativna zaštita anatomskih struktura uz ostvarenje optimalnog položaja dentalnog implantata. Uspješna implantacija definirana je postignutom oseintegracijom, dugotrajnim stabilnim sidrenjem dentalnog implantata unutar kosti, izostankom periimplantitisa te ispunjavanjem funkcionalnih i estetskih zahtjeva protetskog rada. Stoga pri postavljanju dentalnih implantata treba voditi računa o njihovom pravilnom pozicioniranju u odnosu prema susjednim i antagonističkim zubima, količini i kvaliteti kosti te o očuvanju okolnih anatomskih struktura. Takav pristup implantaciji naziva se *protetički vođeno postavljanje implantata* (1, 2).

U suvremenoj dentalnoj medicini dentalni implantati često su korišteni za oralnu rehabilitaciju. Njihovom uporabom postižu se zadovoljavajući rezultati i u kliničkim slučajevima u kojima je bilo vrlo teško provesti kompletnu oralnu rekonstrukciju drugim tradicionalno dostupnim metodama (3, 4). Prisutnost anatomskih struktura poput maksilarnog sinusa i donjeg alveolarnog živca (*nervus alveolaris inferior*) zahtijeva odgovarajuće preoperativno planiranje položaja dentalnih implantata s ciljem ostvarenja uspjeha terapije jednako kao i reduciranja mogućnosti pojave intraoperativnih i postoperativnih komplikacija (5).

Nekoliko istraživanja pokazalo je da točnost dvodimenzionalnih slikovnih prikaza nije zadovoljavajuća te da ne pruža dovoljno informacija potrebnih za sigurnu i predvidljivu implantaciju (6). Suprotno tome, kompjutorizirana tomografija na bazi stožaste zrake (*Cone Beam Computed Tomography*, CBCT) pruža sve potrebne podatke u različitim ravninama i trodimenzionalnom prikazu. Stoga je CBCT posljednjih godina u širokoj uporabi u operativnim postupcima u dentalnoj implantologiji (7). Nakon što se dobiju precizne snimke mjesta implantacije u maksili ili mandibuli, specijaliziranim softverima moguće je provesti njihovu analizu kako bi se utvrdio ciljani položaj dentalnog implantata i postigli željeni rezultati (8).

Zahvaljujući brzom razvoju računalne tehnologije i poboljšanju modaliteta snimanja, računalno potpomognuti sustavi (*computer-assisted system*, CAS) doživjeli su velik napredak u kliničkoj primjeni. Unutar CAS-a postoje dvije glavne tehnike postavljanja dentalnih implantata: statička i navigacijski vođena (dinamička) tehnika implantacije (9).

Korištenjem kirurške šablone kod statičkog CAS-a postiže se visoka razina točnosti i smatra se pouzdanom metodom za usmjeravanje postavljanja dentalnog implantata kod pacijenata s djelomičnom bezubosti (10). Budući da se informacije prenose samo putem kirurškog predloška, statička metoda manje je fleksibilna u pogledu intraoperativne promjene plana terapije. Bez obzira na navedenu činjenicu, aktivno se provodi u kliničkoj praksi jer ne zahtijeva dodatne skupe uređaje i komplicirani softver, a nema vremenskih ni prostornih ograničenja. Neovisno o prednostima, tehničke pogreške (problemi prostorne rezolucije kod CBCT-a, pogreške pri skeniranju, pogreške u izradi predložaka, neadekvatna stabilnost kirurške šablone) mogu uzrokovati ozbiljne probleme u kliničkoj primjeni (11).

Za razliku od upotrebe kirurškog predloška navigacijska tehnika implantacije dinamički je sustav usmjeravanja pri čemu se cjelokupni postupak može vizualno nadzirati i prilagoditi planu. Primjenjuje se rutinski u složenim kraniomaksilofacijalnim operacijama kao vrlo korisna metoda u planiranju, liječenju i izbjegavanju ozljeda važnih anatomskih struktura (10). Dinamički CAS nudi slobodnu, rukom operatera upravljaju intraoperativnu navigaciju u stvarnom vremenu potpomognutu vrlo preciznom tehnologijom praćenja položaja kirurških instrumenata kao i pacijenta tijekom cijele operacije. Predstavljaju pomoćni sustav za implantaciju koji integrira kirurške instrumente, medicinske snimke i uređaje za optičko pozicioniranje sa softverom za preoperativno planiranje. Koristeći ovaj sustav, doktori dentalne medicine mogu izraditi precizan plan terapije povećavajući tako točnost implantacije i smanjujući rizik od neuspjeha (5).

Najznačajniji je problem u CAS-u „odstupanje“ između planiranog i stvarnog, postoperativnog položaja dentalnog implantata (13). Procjena točnosti položaja može se provesti u pretkliničkoj (in vitro, kadaver) ili u kliničkoj (in vivo) fazi pri čemu je potrebno imati informacije o oba položaja (14, 15).

Svrha ovog diplomskog rada jest prikazati kirurški protokol suvremenih postupaka u dentalnoj implantologiji koji uključuju statičku i dinamičku tehniku implantacije, analizirati njihovu točnost i preciznost te ih usporediti s klasičnim, tzv. *free-hand* (FH) postupkom implantacije.

2. SUVREMENI POSTUPCI U DENTALNOJ IMPLANTOLOGIJI

2.1. Izbor pacijenata i inicijalna dijagnostika

Za uspješan ishod terapije u oralnoj rehabilitaciji pomoću dentalnih implantata izuzetno su važni temeljita preoperativna anamneza, dijagnostika i planiranje (16). Postoje određeni čimbenici i stanja koji predstavljaju kontraindikacije za implantološku terapiju te ih treba imati na umu prilikom odabira pacijenata. Neki od njih su: dob (mlađi od 18 godina), aktivna parodontalna bolest, uporaba bisfosfonatnih lijekova, trudnoća, kronične infektivne bolesti (hepatitis, HIV), nekontrolirani dijabetes (HbA1c mora biti manji od 6,7 %) (17). Kod tradicionalnih kirurških protokola prekirurško planiranje uključuje radiografsku procjenu položaja anatomskih struktura i dostupnog volumena kosti koji se u većini slučajeva određuju periapikalnim i panoramskim snimkama. Pozicioniranje dentalnog implantata određuje se kombinacijom procjene volumena kosti na radiografskim snimkama, vizualnog i palpacijskog pregleda alveolarnog grebena u usnoj šupljini te analize sadrenih modela (16).

Za razliku od tradicionalnog pristupa u suvremenoj dentalnoj medicini računalno vođeno pozicioniranje i ugradnja dentalnih implantata (*Computer Guided Implant Placement, CGIP*) moraju biti uključeni u opće planiranje terapije koja je temeljena na kliničkom pregledu pacijenta i radiografskoj (2D i 3D) analizi. Inicijalna dijagnostika i plan terapije utječu na sve korake koji ih slijede i dovode do uspješne implantološke terapije. Kronološki gledajući, terapijski plan sastoji se od sedam koraka. Primarno, mora biti određen konačni, željeni protetski rezultat prilikom čega je potrebno uzeti u obzir nekoliko važnih čimbenika kao što su: pacijentove želje i potrebe, odluka hoće li rad biti mobilni ili fiksni, broj potrebnih dentalnih implantata, potreba za mekotkivnom ili koštanom augmentacijom, potreba za izradom radiografske šablone, vrsta kirurške šablone koja će biti korištena tijekom kirurškog zahvata (statička tehnika), mogućnost izvođenja operacije bez odizanja pristupnog reznja, mogućnost imedijatnog opterećenja dentalnog implantata. Odgovori na navedena pitanja zajedno s kliničkim pregledom, dvodimenzionalnom i trodimenzionalnom radiografskom dijagnostikom, izradom studijskih modela, endodontski, parodontalno i restaurativno zbrinutim pacijentom, izradom privremenih protetskih nadomjestaka te dijagnostičkim *wax-up*-om, ubrajaju se u prvi korak kirurškog protokola statičke tehnike računalno vođene implantacije i navigacijski vođenog postavljanja dentalnih implantata (18).

2.2. Planiranje implantološke terapije i tehnike snimanja

2.2.1. Preimplantatno kirurško planiranje: upravljanje podacima

Kod snimanja CBCT-om postoje posebni principi koji se moraju slijediti kako bi se osiguralo da su slikovni prikazi korišteni za planiranje kirurškog zahvata učinjeni u skladu s kliničkim protokolom. Većina CBCT softvera nudi brojne opcije te krajnjem korisniku omogućuje fleksibilno upravljanje snimkama što je izuzetno važno jer istovremeno pruža mogućnost za kreativnost i detaljnu analizu, ali može dovesti i do višestrukih grešaka u rekonstrukciji slike ako važni parametri nisu standardizirani. To se primarno odnosi na presjeka slika i podatke o obujmu. Ukoliko se navedeno učini pogrešno, utoliko će rezultat biti snimke koje postoperativno mogu dovesti do nezadovoljavajućih estetskih rezultata, ali i velikih razlika u mjerenju između položaja planiranog i postavljenog dentalnog implantata (19).

2.2.1.1. Načelo orijentacije i poprečni presjek

Kritično načelo prije planiranja implantološke terapije postavljanje je ispravne orijentacije volumetrijskih podataka o pacijentu. Kod većine softvera za planiranje postavljanja dentalnih implantata ključna je karakteristika sposobnost njihova preusmjerenja jer se te pogreške prenose na slike poprečnog presjeka što u konačnici rezultira pogrešnom anatomskom lokalizacijom planiranog dentalnog implantata i pogrešnim prikazom interesnog područja. Da bi se razumjela pacijentova ispravna orijentacija, položaj kranijuma definiran je iz aksijalne, sagitalne i koronarne perspektive. Najvažniji među njima sagitalni je nagib jer na poprečnom presjeku zubnih lukova utječe na njihovu visinu (19).

U trenutku kada se postavi ispravna orijentacija pacijenta, sve snimke spremne su za prikaz. CBCT omogućava vizualizaciju podataka iz različitih perspektiva. Najvažnija vještina pri korištenju bilo kojeg CBCT softvera jest znati kako stvoriti točne presjeke. Osnovni je princip da poprečni presjeci lokalizacije dentalnog implantata moraju biti okomiti na krivulju zubnog luka i izravnati s putanjom dentalnog implantata ili okluzalnom ravninom. To načelo osigurava mogućnost preciznih mjerenja potrebnih za procjenu vestibulooralne širine i vertikalne dimenzije (19).

Pomoću softvera za obradu slike moguće je stvoriti dijagnostički neadekvatne presjeke što može dovesti do pogrešaka u mjerenju. Čest je slučaj naglo presijecanje vestibulooralne dimenzije dentalnog implantata čime se gubi uvid u velik dio anatomije područja potrebnog za implantaciju. Nepreciznosti u orijentaciji pacijenta, primarno sagitalnog nagiba, također mogu dovesti do grešaka u presjecima. Ako je kranijum nagnut (brada prema gore ili dolje), presjeci mogu prekomjerno koso presjeći vertikalnu dimenziju što ponovno dovodi do pogrešaka mjerenja. To može biti osobito opasno pri određivanju duljine dentalnog implantata i posljedično dovesti do nepredviđenih kliničkih komplikacija (npr. oštećenje živca, perforacija u maksilarni sinus) (19).

2.2.1.2. Panoramske rekonstrukcije

Panoramske (2D) rekonstrukcije slike su koje pokušavaju reproducirati tradicionalne panoramske radiografske snimke. One se mogu stvoriti u svim dostupnim softverskim paketima. Ipak uvijek treba imati na umu da panoramske rekonstrukcije na bazi CBCT-a sadrže iste dimenzijske pogreške kao i tradicionalni panoramski slikovni prikazi iako se određenim alatima mogu ograničiti. Dimenzijske distorzije i samim time pogreške mjerenja uvijek su donekle prisutne jer je ipak riječ o dvodimenzionalnom prikazu zakrivljenih trodimenzionalnih struktura. One se mogu koristiti u vizualnom planiranju implantoprotetske terapije, ali ne i pri procjeni vertikalne raspoloživosti kosti, meziodistalne interdentalne udaljenosti u bezubom prostoru, razine alveolarne kosti i drugih parametara za koje su potrebne precizne vrijednosti mjerenja (19).

Analiza specifičnih presjeka i mjesta implantacije kod bezubih pacijenata započinje snimanjem radiografskom šablonom koja sadrži radiografske markere. Radioopakni markeri važni su kako bi se utvrdio položaj dentalnog implantata u odnosu na presjek alveolarne kosti. Za većinu softverskih programa radiografske šablone sastoje se od kombinacije akrilne smole i barijeva sulfata. Važno je da su vodiči prilikom snimanja postavljeni pravilno u potpuno stabilnom položaju (19).

2.2.1.3. Volumetrijska analiza i alati za segmentaciju struktura

Digitalna volumetrijska analiza uvelike može pomoći u trodimenzionalnoj vizualizaciji mjesta implantacije, angulacije implantata te u procjeni položaja dentalnog implantata u okviru protetskih razmatranja. Glavni je nedostatak tog alata smanjena sposobnost točnog prikaza unutarnje anatomije te ih stoga treba koristiti samo s istodobnom analizom poprečnog presjeka ili nakon nje. Također, površinska morfologija volumetrijskog prikaza ne predstavlja potpuno točno pacijentovu anatomiju. Zato je važno upamtiti da se trodimenzionalni modeli uvijek koriste kao dodatak inicijalnoj dijagnostici i procesu planiranja implantološke terapije. Oni mogu ponuditi široku sliku cjelokupne anatomije poput oštih koštanih rubova, promjena na kosti uzrokovanih njezinom atrofijom ili cijeljenjem, promjena na vanjskoj površini korijena i dr. Konačno, prikazivanje volumena može poslužiti kao obrazovni alat kojim se studentima i pacijentima može objasniti kako cjelokupni proces funkcionira i omogućiti njegovo razumijevanje. Neki softverski programi omogućuju upravljanje i obradu 3D snimaka te stvaranje modela visoke razlučivosti korištenjem naprednih alata za segmentaciju čime se određene anatomske strukture mogu uključiti, isključiti, odvojiti i obojiti olakšavajući razumijevanje njihove morfologije. Alati za prozirnost omogućuju korisniku da ispod semitrSPARENTNE maksilarne ili mandibularne kosti vidi neprozirne strukture (19).

2.2.1.4. Alati za prikaz živaca

Budući da je mandibularni kanal jedna od struktura na koje treba paziti prilikom postavljanja dentalnih implantata, obavezno je znati njegovu putanju kroz mandibulu. Većina softverskih paketa za planiranje implantacije nudi alate za obilježavanje kanala s donjim alveolarnim živcem. Na temelju algoritama koji uspoređuju razinu gustoće tkiva (sive vrijednosti), programi poluautomatski prate kanal. Procjena se ostvaruje crtanjem referentnih točaka na njegovoj putanji i pomicanjem panoramskih i aksijalnih slika i poprečnih presjeka. Međutim, taj korak treba biti izuzetno pažljivo napravljen zato što položaj kanala nije isti na linguli i mentalnom otvoru. Ako je pacijent osteopeničan ili postoje artefakti prilikom snimanja zbog pomicanja pacijenta, rubovi kanala ne mogu se lako vizualizirati (19).

2.2.2. Kirurško planiranje pozicioniranja dentalnih implantata

Analiza CBCT podataka, osim pravilnog korištenja softverskih alata, također uključuje odgovarajuće kvalitativne i kvantitativne procjene svih relevantnih anatomskih struktura i graničnih odnosa (19).

Granični uvjet definira se kao bilo koja anatomsko zona koja može utjecati na ugradnju dentalnih implantata i ograničiti postavljanje završne restauracije. Postoje višestruki granični uvjeti koji su zajednički za maksilarni i mandibularni zubni luk. Primarno je to vestibulooralna širina alveolarne kosti na alveolarnom grebenu. Ona se nastavlja do bazalne kosti, a samim time predstavlja i vertikalno ograničenje. Posebnu pozornost treba usmjeriti na alveolarni greben kako bi se osiguralo da adekvatna količina kosti okružuje koronarni dio dentalnog implantata, kao i njegov apikalni dio s ciljem sprječavanja narušavanja bilo koje strukture ili granice. Softverski alati mogu upozoriti korisnika kada su ugrožene kritične granice ili anatomske prostori. Važno je utvrditi postojanje vestibularnih ili oralnih konkaviteti na mjestu postavljanja dentalnog implantata te procijeniti konturu i kvalitetu kosti. Vizualizacija prostora i mjerenje trebaju se odvijati i u vestibulooralnoj i u meziodistalnoj dimenziji jer je moguće da ne postoji dostatan volumen kosti za ugradnju dentalnog implantata (npr. u slučaju mezijalizacije distalnog zuba u prostor gdje se planira ugradnja). Također, potrebno je procijeniti blizinu susjednih dentalnih implantata i/ili korijena zuba. Koristan je alat za tu svrhu paraleliziranje koje može pomoći s planiranjem postavljanja dentalnih implantata što je moguće više paralelno sa susjednim zubima ili dentalnim implantatima. Nakon što su učinjena mjerenja na svim poprečnim presjecima, doktor dentalne medicine virtualno odabire i postavlja dentalne implantate. Većina softverskih paketa sadrži digitalnu arhivu dentalnih implantata dostupnih na tržištu sa svim kompatibilnim suprastrukturama. Potom se na nadogradnje stavljaju virtualni oblici zuba za simulaciju konačne krunice čija se veličina može mijenjati i individualizirati ovisno o restaurativnim potrebama na mjestu nadoknade izgubljenog zuba (19).

2.2.2.1. Anatomska razmatranja tijekom planiranja implantološke terapije

Uz one već spomenute u prethodnom ulomku, postavljanje dentalnih implantata u maksili ima i specifične granične uvjete. Za nadoknadu izgubljenih zuba dentalnim implantatima u prednjoj regiji treba odrediti točan položaj i veličinu nazopalatinalnog kanala i istoimenog foramena, dok za one udaljene od središnje linije treba procijeniti lokalizaciju, granicu i morfologiju dna maksilarnog sinusa. Dno nosne šupljine najčešće ograničava vertikalnu dimenziju dentalnih implantata u prednjoj regiji, a ponekad je moguće da se maksilarni sinus proširi na područje niže od nosne šupljine (19).

Mandibularni implantati također imaju specifične granične uvjete koje treba precizno definirati zato što njihovo oštećenje može dovesti do ozbiljnih i trajnih komplikacija. Najznačajniji su neposredna blizina neuralnih i vaskularnih kanala. Mandibularni kanal s donjim alveolarnim živcem ograničava visinu alveolarne kosti dostupne za smještaj posteriornih dentalnih implantata. Ozljede mogu dovesti do trajne parestezije usnica, zuba i čeljusti ipsilateralno (19). Također su moguće anomalije poput dvostrukih kanala koji dodatno mogu ograničiti potencijal postavljanja dentalnih implantata. Potrebno je identificirati izlaznu točku mentalnog otvora i pažljivo procijeniti putanju prednje petlje (*anterior loop*, AL). Naime, prisutnost AL-a donjeg alveolarnog živca anatomska je varijacija značajna u dentalnoj implantologiji zbog mogućnosti ozljede koja može nastati kao posljedica slučajne invazije u ovo područje tijekom osteotomije. Istraživanja su pokazala bitne razlike u njihovoj zastupljenosti. Prevalencija je između 28 % i 94 % iako se najčešće navode nalazi između 83 % i 88 %. Simetrija prednjih petlji uobičajena je pojava (u 76,2 % slučajeva pronađena je bilateralna petlja). Izvješća su također pokazala značajnu razliku u duljini mezijalnog produženja AL-a u rasponu od 1,2 mm do 6,95 mm (20). Mogu biti prisutne i incizivne grane nervusa alveolarisa inferiora. U navedenim slučajevima funkcionalne posljedice mogu uključivati paresteziju prednjih mandibularnih zubi ako postoje. Drugi kanal koji treba uzeti u obzir u području mandibule jest medijalni lingvalni vaskularni kanal smješten u središnjoj liniji na jezičnoj strani donje čeljusti. Njegovom ozljedom može se izazvati ozbiljno krvarenje, a u krajnjim slučajevima i fatalan ishod (21). Budući da se taj kanal često previdi, a komplikacije uglavnom nisu poznate, potreban je kritički pristup i pažnja za svaki slučaj postavljanja dentalnih implantata u blizini medijalne linije mandibule (19).

2.2.2.2. Optičko skeniranje

CBCT snimka tvrdih tkiva vrlo je točna, ali zbog loše kontrastne razlučivosti te tehnologije, podatci za mekotkivne strukture nisu precizni. Upravo zbog tog razloga sve je popularnija tehnologija optičkog skeniranja koja je ugrađena u softverske pakete za planiranje implantološke terapije. Kada se koristi, potrebna su dva skeniranja od kojih se tijekom jednog koristi radiografska šablona, a tijekom drugog skenira se sadreni model ili se provodi intraoralno skeniranje. Sve te informacije spremaju se u STL (*Standard Tessellation Language*) datoteku koje se pak poluautomatski spajaju u softveru za planiranje. Koriste se za definiranje struktura mekog tkiva, kontura zuba te za izradu stereolitografskih modela i kirurških šablona. Na temelju svih tih podataka o mekim i tvrdim tkivima može se izvršiti preoperativno planiranje položaja dentalnog implantata i njegovih suprastruktura (22).

2.3. Restaurativni kriteriji tijekom planiranja implantološke terapije pomoću CBCT-a

Uvijek treba imati na umu da je krajnji cilj postavljanja dentalnih implantata protetska rehabilitacija. Pacijenti žele zube, njihovu funkcionalnu i estetsku vrijednost. Stoga tijekom planiranja terapije uvijek treba razmišljati o restauraciji kao onome što je pacijentima najvažnije. Kako bi se omogućilo adekvatno planiranje, u vidnom polju (*Field Of View*, FOV) treba biti i antagonistički zubni luk. Ako se krunica dentalnog implantata postavi u supraokluziji, posljedica će biti nepovoljna raspodjela sile te neuspjeh terapije jednako kao i oštećenje potpornih struktura zuba s kojima je u kontaktu u suprotnoj čeljusti (23). Česta je pojava supraerupcije antagonističkog zuba u bezubi prostor što otežava restaurativni dio terapije. Mezioidistalna udaljenost između susjednih zubi i/ili drugih dentalnih implantata također može ograničiti ili onemogućiti ugradnju dentalnih implantata. Jedan od koraka izrade proteza nošenih implantatima važan za restaurativni aspekt terapije jest skeniranje tijekom kojega pacijent nosi radioopaknu šablonu kako bi se utvrdile mekotkivne granice i prikazali zubi. Upravo je to postupak koji olakšava planiranje položaja i putanje dentalnog implantata unutar predložene proteze (19).

2.4. Statička tehnika računalno vođene implantacije

Statička je tehnika metoda računalno vođene dentalne implantologije koja uključuje korištenje kirurške šablone (23). Kirurška šablona može biti izrađena tradicionalnom metodom modifikacijom radiografske šablone ili glodanjem pomoću CAD/CAM (*Computer Aided Design/Computer Aided Manufacturing*) tehnologije, a ima integrirane cilindre od titana koji služe kao vodilice za određivanje smjera i dubine preparirane kosti (24). Kao što je navedeno u uvodu, ispravno postavljeni dentalni implantati preduvjet su za kvalitetnu protetsku rehabilitaciju. Tijekom postavljanja dijagnoze i planiranja liječenja, uz pronalaženje područja s odgovarajućom količinom i kvalitetom kosti za sigurno postavljanje dentalnih implantata, kirurg mora osigurati da njihov položaj olakšava estetski i funkcionalno prihvatljivu protetsku rehabilitaciju te omogućava jednostavnu i učinkovitu oralnu higijenu. Razvojem CT-a i njegovim digitalnim usavršavanjem, a zatim i sve većom popularnošću CBCT-a, omogućena je detaljna i ispravna procjena koštane anatomije u svim trima dimenzijama. Tradicionalnim metodama nije moguće postići istovremenu dijagnostiku te planiranje kirurških i protetskih rezultata zato što ne postoji mehanizam za unošenje protetskih informacija u skup CT/CBCT podataka. Reprodukcijski položaja, smjera i dubine dentalnog implantata predstavlja najveći problem za liječnika. Upravo s ciljem poboljšanja predvidljivosti rezultata implantološke terapije razvijena je uporaba kirurških šablona u dentalnoj implantologiji. One služe kao pomoćno sredstvo za postavljanje dentalnih implantata omogućujući usmjeravanje implantoloških svrdala tijekom preparacije ležišta i osiguravanja planiranog smještaja. Razvojem računalne tehnologije, uz konvencionalno izrađene kirurške šablone, pojavile su se i one čija je izrada računalno vođena što rezultira preciznijim ostvarenjem plana terapije i točnijim postavljanjem dentalnih implantata uz korištenje trodimenzionalnog interaktivnog softvera za snimanje. Softver omogućuje izravnu vezu između kirurškog i protetskog planiranja i precizne kirurške izvedbe. Osteotomija se izvodi kompjutoriziranim digitalnim postupcima, a kirurške šablone koje se koriste specifične su za svakog pacijenta i izrađene s ciljem ostvarenja optimalnog rezultata ugradnje dentalnih implantata u unaprijed određene i protetski prihvatljive položaje (17).

Kirurški protokol statičke tehnike računalno vođene dentalne implantologije uključuje sedam koraka. Prvi korak odnosi se na dijagnostiku i izradu plana terapije koji uključuju klinički pregled, dvodimenzionalnu radiografsku dijagnostiku, izradu studijskih modela, provedene

potrebne parodontalne, endodontske i restaurativne zahvate, izradu privremenih protetskih nadomjestaka i dijagnostički *wax-up*. Zatim, ako je potrebna, slijedi izrada radiografske šablone (korak 2) koja je važna za CT/CBCT skeniranje pacijenta, a tako dobiveni digitalni podatci konvertiraju se i unose u softverski program (korak 3). To omogućuje trodimenzionalnu dijagnostiku i izradu virtualnog plana terapije pomoću virtualnih zuba i tijela dentalnih implantata (korak 4) na temelju kojega se bira vrsta kirurške šablone nakon čega se ona izrađuje (korak 5). Potom se pristupa ugradnji dentalnih implantata pomoću kirurške šablone i postavljanju privremenog protetičkog rada ako se provodi imedijatno opterećenje (korak 6). Na kraju, nakon cijeljenja i postignute oseintegracije, postavlja se konačni protetski nadomjestak i daju upute za održavanje oralne higijene i postoperativne kontrole (korak 7) (17).

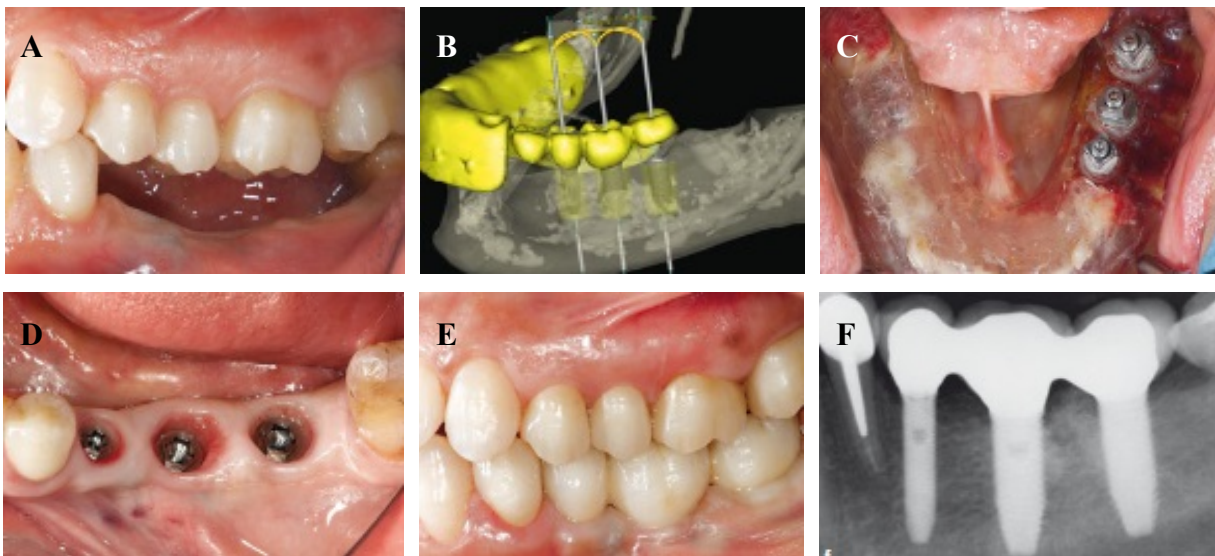
Nakon početne dijagnostike za postavljanje dentalnih implantata uzimaju se otisci obiju čeljusti i izrađuju se studijski modeli. Na njima se izrađuje voštani model (dijagnostički *wax-up*). Preko voštanog modela izrađuje se radiološka šablona koja je građena od akrilne smole i barijeva sulfata zahvaljujući kojemu je radioopakna. Ona ima ugrađene radiografski vidljive referentne točke koje se podudaraju s referentnim točkama na *wax-up*-u na kojemu su izrađene. Izuzetno je važno da je osiguran stabilan položaj radiografske šablone uz savršeno prilijevanje na sluznicu (bezubi pacijenti) ili na preostale zube i sluznicu (djelomično bezubi pacijenti). Pravilno izrađena radiografska šablona preduvjet je za uspješnost svih terapijskih koraka koji slijede (25, 26). Postupkom dvostrukog skeniranja (*double scan* protokol), najprije radiografske šablone koja se zatim stavlja u pacijentova usta pa se vrši ponovno skeniranje, dobivaju se snimke koje se prevode u informacije koje prepoznaje CBCT-ov softver i obrađuje u DICOM (*Digital Imaging and Communication in Medicine*) formatu. Softverskom obradom tih podataka omogućuje se virtualno planiranje izgleda kirurške šablone s integriranim cilindrima koji su osnova pravilnog položaja svrdala za osteotomiju. Nakon toga se isplanirana kirurška šablona printa CAD/CAM tehnikom i dobiva se konačna stereolitografska kirurška šablona visoke preciznosti (27, 28). Druga tehnika izrade kirurških šablona ne uključuje uzimanje klasičnih otisaka i izradu sadrenih modela te nema koraka u kojemu se izrađuje radiološka šablona. Naime, sve navedeno zamijenjeno je skeniranjem intraoralnim skenerom (*Intraoral Scanner, IOS*). Pritom, važno je skenirati i ozubljene i neozubljene dijelove čeljusti jednako kao i antagonistički zubni luk kako bi se dobio uvid u međučeljusne odnose. Tako dobiveni podatci pohranjuju se u STL formatu.

Postoje dvije vrste softvera za njihovu obradu. To su protetički i kirurški CAD. Protetički CAD koristi se za virtualni *wax-up* i planiranje izrade kirurške šablone prema njemu, susjednim i antagonističkim zubima (29). Kirurški CAD služi za 3D postavljanje dentalnih implantata i oblikovanje kirurške šablone. Preklapanjem podataka u STL formatu s CBCT snimkom provjerava se točnost podudaranja referentnih točaka što je izuzetno važno jer svaka pogreška nastala u ovoj fazi utječe na stabilnost i dosjed kirurške šablone, a samim time i na intraoperativni tijek zahvata, ali i na postoperativne rezultate. Potom slijedi planiranje postavljanja dentalnih implantata prema svim pravilima pretprotetskog planiranja pozicioniranja navedenih u prethodnim potpoglavljima. Dužina dentalnog implantata zajedno s dužinom cilindra i udaljenosti dna cilindra od ramena dentalnog implantata daju točnu dužinu svrdla koje se koristi pri preparaciji kosti (18).

Kirurške šablone kombinacija su cilindričnih vodilica za navođenje svrdala i površine koja priliježe na okolnu sluznicu/kost i zube ako postoje te osigurava postavljanje i stabilizaciju na planiranom mjestu pozicioniranja dentalnog implantata. Izrađuju se od tvrdog materijala i moraju biti stabilne. Preporučuje se da budu prozirne da bi se što bolje vidjele anatomske strukture koje ih podupiru (18). Razlikuju se dentalno (djelomično bezubi pacijenti), mukozno i alveolarno (potpuno bezubi pacijenti) poduprte kirurške šablone (17). Dentalno poduprte oslanjaju se na labijalne i palatinalne/lingvalne plohe postojećih prednjih zuba te na okluzalne plohe stražnjih zuba. Mukozno poduprte moraju imati što veću površinu koja je u kontaktu s gingivom te vestibularne ekstenzije kroz koje prolaze fiksacijski elementi za dodatnu stabilizaciju. To mogu biti fiksacijski pinovi ili vijci te miniimplantati. Kirurška šablona mora biti što tanja da bi se mogla lagano stavljati u usta i iz njih vaditi, ali pritom se ne smije stanjivati do mjere u kojoj gubi čvrstoću i stabilnost da bi se kompenzirala eventualna smanjena međučeljusna udaljenost (27).

U ordinaciji doktor dentalne medicine u pacijentovim ustima isprobava kiruršku šablonu prethodno dezinficiranu klorheksidinom ili povidon-jodidom. Provjerava se njezin dosjed i stabilnost. Dopuštene su minimalne korekcije. U slučaju potrebe za većom korekcijom preporučuje se klasična, FH implantacija (18, 25). Liječnik mora osigurati da sva svrdla nesmetano prolaze kroz metalne cilindrične vodilice (30). Kirurški postupak razlikuje se ovisno o vrsti korištene kirurške šablone. Naime, za razliku od mukozno i dentalno poduprtih, pri

korištenju šablona s alveolarnim podupiranjem, potrebno je odizanje režnja. Kada se dentalni implantati ugrađuju u distalne segmente zubnih lukova, potrebno je provjeriti dostupan interokluzijski razmak za smješaj svrdala jer su ona 5 – 10 mm dulja od onih korištenih u tradicionalnim metodama. Redoslijed promjera korištenih svrdala isti je kod statičke i konvencionalne tehnike. Pritom povećanje promjera intraoperativno korištenih svrdala može biti praćeno većim brojem kirurških šablona koje se razlikuju samo po širini metalne vodilice ili izradom jedne kirurške šablone čije cilindrične vodilice odgovaraju najvećem potrebnom promjeru svrdla. Tijekom operacije posebnu pozornost treba obratiti na hlađenje mjesta preparacije obilnom i kontinuiranom irigacijom fiziološkom otopinom čija je temperatura niža od sobne. Smatra se da dulja svrdla mogu povećati mogućnost termičke ozljede. Unatoč tome što je kod statičke metode računalno vođene implantacije preparacija ležišta za dentalni implantat unaprijed određena, potrebna je kontinuirana intraoperativna vizualna provjera točnosti, osobito u ranim fazama osteotomije (17).



Slika 1. Klinički prikaz protokola terapije pomoću statičke tehnike računalno vođene dentalne implantologije. Preuzeto s dopuštenjem izdavača: (31). *a) djelomična bezubost u distalnom području mandibule; b) računalno planiranje položaja dentalnih implantata; c) CAD/CAM kirurška šablona; d) cijeljenje i prikaz udaljenosti između dentalnih implantata međusobno i susjednih zuba; e) završni rezultat; f) periapikalni radiogram nakon jedne godine.*

Kao i svaka tehnika, tako i ova ima svoje prednosti i nedostatke. Prednosti korištenja statičkog pristupa CGIP-a detaljne su informacije o širini, visini i gustoći kosti, precizna analiza koštane topografije, izbjegavanje i očuvanje anatomskih struktura (maksilarni sinus, donji alveolarni živac), poboljšana preciznost u postavljanju dentalnih implantata, manje invazivna tehnika bez odizanja režnja čime je omogućena brža revaskularizacija u području implantacije, prozirnost materijala od kojega je kirurška šablona izrađena te manji postoperativni stres za pacijenta. Nedostatci su smanjena izravna vizualizacija, nedostatak taktilne kontrole tijekom zahvata, smanjena mogućnost manipulacije kirurškom šablonom uslijed nemogućnosti dostatnog otvaranja usta te prisutan rizik od oštećenja anatomskih struktura zbog nedostatnog hlađenja (28).

2.5. Dinamička tehnika računalno vođene implantacije

Dinamička navigacija (*dynamic navigation*, DN) predstavlja koordinaciju liječnikovih ruku i očiju u stvarnom vremenu pomoću digitalne trodimenzionalne (3D) vizualizacije operativnog polja i susjednih anatomskih struktura s velikim uvećanjima (32). Povijesno gledajući, dinamička navigacija primarno je korištena u oralnoj i maksilofacijalnoj kirurgiji za kraniomaksilofacijalne operacije poput ortognatske kirurgije, trauma, rekonstruktivnih zahvata i lociranja stranih tijela unutar glave i vrata (33).

Razlikujemo djelomično i potpuno vođen navigacijski sustav. Djelomično vođeni (*partially guided*, PG) označava one zahvate kada se operacija izvodi pomoću navigacijskog sustava, ali najmanje 50 % preparacije ležišta za dentalni implantat obavlja se ručno. To se izvodi kada okretni moment koji generira dentalni implantat prekorači zakretni moment dostupan iz sustava instrumenata za postavljanje dentalnih implantata ili kada kirurg procijeni da je potrebna izravna vizualizacija. Potpuno vođeni (*fully guided*, FG) opisuje upotrebu navigacijskog sustava za postavljanje dentalnog implantata na njegovu konačnu i planiranu dubinu (32).

Dinamička navigacija poboljšala je preciznost postavljanja dentalnih implantata (33). Istraživanja na tržištu dostupnih dinamičkih sustava u dentalnoj implantologiji započinju s hipotezom da navigacijski sustavi prihvaćeni i korišteni u kliničkoj praksi imaju visoku preciznost te da su bolji od tradicionalnih, konvencionalnih, tzv. *free-hand* (FH) metoda postavljanja implantata (32).

Problem otklona optimalne angulacije dentalnog implantata najznačajnije je poboljšanje koje dinamička navigacija nudi u usporedbi s klasičnom manualnom tehnikom ugradnje dentalnih implantata.

Postupak DN-a poboljšan je pružanjem mogućnosti navigacije u stvarnom vremenu za povećanje točnosti postavljanja dentalnih implantata (33). Dakle, ako je potrebno, promjene u planu terapije vrše se u stvarnom vremenu tijekom operacije uključujući dužinu, širinu, oblik i položaj dentalnog implantata koji je potreban da bi se postigao terapijski uspjeh. Točnost i preciznost mora biti uspostavljena sa svim navigacijskim sustavima (32).

2.5.1. Kirurški protokol

Proces rada dinamičkog navigacijskog sustava uključuje:

1. trodimenzionalno (3D) skeniranje s čvrstim, stabilnim i preciznim sustavima fiducijalnog označavanja
2. virtualno planiranje operativnog zahvata
3. kalibraciju i registraciju fiducijalnih markera, operaciju i preparaciju ležišta dentalnog implantata s učvršćenim nizovima za praćenje
4. osteotomiju i ugradnju dentalnog implantata u skladu s trodimenzionalnom slikom na navigacijskom ekranu (33).

2.5.1.1. Trodimenzionalno skeniranje, virtualno planiranje i fiducijalni markeri

Vidno polje dobiveno CBCT-om ili CT-om treba uključivati kirurško polje i sve fiducijalne markere. Odvajanje mekih tkiva tijekom snimanja CBCT-om izuzetno je važno iako često zanemareno. Stoga se, za potrebe planiranja terapije dentalnim implantatima, između zubnih lukova i sluznice vestibularne zone smještaju vaterolice ili radiolucentni materijal s ciljem stvaranja zone kontrasta zraka. To omogućava vidljivost mekotkivnih struktura na CBCT-u u području slobodnog gingivalnog ruba (33).

Druga je mogućnost upotreba intraoralnog skenera. IOS pruža trodimenzionalnu sliku pacijentove denticije i okluzije. To nisu volumetrijske slike, već samo površinske. One imaju visok stupanj točnosti za pojedinačne otiske. Kada se skeniraju kompletni zubni lukovi, točnost se smanjuje (34). Ako se dentalnim implantatom nadoknađuje zub koji je potrebno prethodno ekstrahirati, poželjno je napraviti snimke IOS-om prije njegova vađenja. Ako okluzija neće biti promijenjena, one se mogu spremiti za kasniju upotrebu za planiranje idealnog položaja dentalnog implantata i izradu privremenog rada (33).

Kada se na jedan od dvaju navedenih načina dobiju potrebne snimke, one se učitavaju u softver za planiranje terapije. Postoje brojni softverski paketi na tržištu i svi u pravilu sadrže neke važne karakteristike potrebne za analizu i obradu snimaka. Softver bi trebao imati mogućnost unosa i izvoda generičkih formata datoteka (.dicom i .stl), superponiranja trodimenzionalnih datoteka s tim da se svaka od njih može raspoznati, izvođenja .dicom datoteka nakon dvostrukog skeniranja i pojedinačnih ili spojenih slika u zajednički koordinatni sustav. Kada se .stl slike preklapaju na CBCT podacima, njihova kombinacija i precizna vidljivost mekotkivnih i koštanih struktura zajedno sa zubima i pacijentovom okluzijom omogućuju doktoru dentalne medicine planiranje položaja dentalnih implantata (33).

Planiranje implantološke terapije treba biti vođeno restaurativnim kriterijima. Pod tim se podrazumijeva analiza postojeće okluzije i postavljanje virtualnih zuba u pravilan okluzijski položaj. To se može učiniti na dva načina. Jedan je korištenje virtualnih implantatnih krunica dostupnih u DN softveru. Druga je mogućnost korištenje posebnog protetskog softvera za planiranje restauracija. Nakon toga virtualni dentalni implantati trebaju se pravilno postaviti ispod virtualnih krunica da bi se omogućio njihov idealan prihvat protetskih radova. Softver DN-a pruža mogućnost dizajniranja promjera cervikalnog i apikalnog dijela dentalnog implantata, njegove dužine te visine i angulacije suprastrukture. Dodatni alati omogućuju zrcaljenje i paralelizaciju te su važni za pravilno postavljanje dentalnog implantata u zubni luk i njihov odnos prema susjednim zubima/dentalnim implantatima (33).

Sustavi fiducijalnog označavanja razlikuju se kod ozubljenih i bezubih pacijenata (33).

Kod djelomično bezubih pacijenata izuzetno je važno da se skeniranje CT-om izvrši odgovarajućim klipom koji stabilno stoji u pacijentovim ustima bez ikakvog pomicanja. Fiducijalna kopča mora biti postavljena na zubni luk u koji liječnik postavlja dentalne implantate, ali da pritom ne ometa njihovu ugradnju. Osim toga, treba je postaviti tako da kirurški instrumenti ili ruke članova tima ne interferiraju s optičkim sustavom. Trebaju se izbjeći zubi koji su pomični, služe kao nosači na mostu ili imaju ortodonske žice. Fiducijalna kopča postavlja se na zubni luk osiguravajući jednaku udaljenost na bukalnoj i oralnoj strani s tim da je ručica tragača smještena na strani usne šupljine. Vertikalni pritisak vrši se sve dok se plastična površina ne može dalje potisnuti. Nakon što se stvori odgovarajući otisak, uklanja se bez suvišnih pokreta i zatim se stavlja u hladnu vodu. Potom se ponovno provjerava u pacijentovim ustima da bi se utvrdila točnost i da se osigura da nema potiskivanja mekog tkiva. Fiducijalna kopča ne smije biti mobilna dok stoji u usnoj šupljini. Ako postoje kratke kliničke krune, može se dodati kompozit na okluzalnu površinu povezanih zuba da bi se omogućila nepomičnost. Ako se u usta stavi više sličnih kopči zbog dodatne preciznosti, one se ne smiju dodirivati (33).

Kod bezubih pacijenata fiducijalne kopče (mali vijci) postavljaju se u pacijentovu kost da bi se olakšala registracija tijekom skeniranja CBCT-om. Fiducijali se mogu smjestiti kroz meko tkivo pacijenta malim ubodnim incizijama apikalno od mukogingivalnog spoja ili izravno u izloženoj kosti nakon odizanja režnja. Liječnik mora biti pažljiv prilikom planiranja njihova postavljanja (33).

Fiducijalni vijci za bezube pacijente također se koriste u preoperativnom procesu za kalibraciju instrumenata i njihovo povezivanje sa softverom. U mandibulu se postavljaju kratki vijci da bi se izbjeglo oštećenje donjeg alveolarnog živca. Oni su promjera 1,5 mm, dužine 4 ili 5 mm i niskog profila. U maksilarnom području preporučuje se vijak dužine 5 mm i više. Oni moraju biti smješteni u zubnom luku u području postavljanja implantata. Ako plan terapije uključuje dentalne implantate u gornjoj i donjoj čeljusti, tada se vijci moraju postaviti u oba luka. Ako se predviđa vertikalna resorpcija kosti, vijci se moraju smjestiti apikalnije od tog područja. Prilikom zahvata moraju se uzeti u obzir i izbjegavati nazopalatinalni, infraorbitalni i donji alveolarni živac (33).

2.5.1.2. Kalibracija instrumenata i registracija

Instrumenti koje navigacijski sustav prati tijekom operacije moraju biti kalibrirani. U tu skupinu ubrajaju se kolječnik, nasadnik i navigacijska sonda. Oni se postavljaju ispred stereokamere da bi softver mogao definirati njihovu geometriju. DN sustav također mora „naučiti“ geometriju matrice za praćenje pacijenta u odnosu na fiducijalne markere i prema tome planirane dentalne implantate. Kalibracija instrumenata provodi se na udaljenosti 60 – 80 cm od skenera. Oni su usmjereni tako da kamera na njima može locirati i identificirati uzorke za praćenje. Kada se taj postupak završi, DN sustavom odredi se dubina preparacije. Ako registracija mjerenja duljine ne uspije, ponovno se vrši početno konfiguriranje ručnih instrumenata. Fiducijalni markeri važni su jer se njihovom registracijom i praćenjem odnosa prema položaju svrdla provjerava točnost usmjerenja. Prije početka operacije i nakon svake promjene svrdla slijedi „provjera sustava“ koju provodi liječnik. Taj korak osigurava kalibraciju instrumenata i pravilno povezivanje pacijenta sa sustavom (33).

Za operaciju koja se vodi slikovnim prikazom potreban je precizan prijenos informacija sa slike na tijelo pacijenta. Utvrđivanje odnosa između podataka na slici i tijela naziva se registracijom i kritičan je korak u operaciji temeljenoj na navigaciji. Registracija uspostavlja odnos između virtualnog koordinatnog sustava i kirurškog polja (pacijentovog koordinatnog sustava). Nakon obavljene registracije navigacijski sustav može raditi prevođenjem iz bilo koje točke na pacijentu u istu točku na slici (35).

Trenutno su dostupne tri vrste registracije: registracija uparenih točaka, registracija anatomskih orijentacijskih točaka i registracija temeljena na konturi (36).

Registracija temeljena na anatomskim referentnim točkama s odstupanjima od 2 do 5 mm nije dovoljno precizna jer pacijenti bez zuba ili oni s pomičnim zubima nemaju stabilnu točku za registraciju (37). Registracija površine kože temeljena na konturi postala je prilagodljiva i uporabljiva u kliničkoj praksi. Međutim, ta tehnika bez markera zahtijeva poseban laserski uređaj za skeniranje i njegova je pouzdanost smanjena za kliničku primjenu (38). U kirurškoj navigaciji najčešće se koristi registracija uparenih točaka. Iako je metoda koja se temelji na fiducijalnim

markerima invazivnija, ona pomaže u smanjenju pogrešaka povezanih s identifikacijom anatomskih orijentacijskih točaka i stoga teži poboljšanju točnosti registracije. Liječnik pacijentu postavlja fiducijalne markere i zatim dobiva slikovne podatke. Tijekom tog postupka mogu se pojaviti neke pogreške. Glavni izvori pogrešaka su greška fiducijalne lokalizacije (*fiducial localization error*, FLE), pogreške u fiducijalnoj registraciji (*fiducial registration error*, FRE) i pogreške u registraciji cilja (*target registration error*, TRE) (37, 39).

FLE-i su analizirane prema netočnosti identifikacije fiducijalnog markera računalnim softverom što ovisi o veličini vokselu slike i veličini fiducijalnih markera. FRE je povezana s točnošću registracije (35). TRE se odnosi na odstupanje između koordinate kirurškog navigacijskog instrumenta i odgovarajuće koordinate kirurškog cilja što je od vitalne važnosti za sigurno i precizno izvođenje operacije (39).

Metoda upotrebe implantiranih vijaka sidrenih u kosti kao fiducijalnih markera pokazala je visoku preciznost i smatra se zlatnim standardom registracije. Određivanje lokalizacije fiducijalnih markera ovisi o preostaloj količini kosti i njezinoj gustoći. Njihova raspodjela ima važniju ulogu od broja, a najveća točnost s obzirom na TRE postignuta je raspodjelom fiducijalnih markera u obliku poligona (40).

Općenito, kirurška navigacija sastoji se od triju komponenti: infracrvenih kamera (pasivna detekcija), zaslona sa slikama pacijenta i položajem instrumenata te računala za usklađivanje triju koordinatnih sustava (pacijent, kirurški instrumenti i slikovni prikaz na zaslonu) (35).

Infracrvena kamera djeluje kao optički sustav praćenja pacijenta, kirurških instrumenata i računala. Tijekom operacije temeljene na navigaciji, obično se koriste tri instrumenta za navigaciju u kirurškom polju: (1) slušalice s refleksijom s označenim sferama u referentnom polju; (2) navigacijska sonda i (3) referentni niz s reflektirajućim, označenim sferama pričvršćenim na nasadniku. Referentni niz funkcionira tako da registrira pacijenta na temelju CT ili CBCT podataka. Sve dok se slušalice ne pomiču u odnosu na pacijenta, navigacija je točna. Stoga se slušalice moraju pričvrstiti na pacijenta čvrstom fiksacijom (35).

Navigacijsku sondu daje proizvođač navigacijskog sustava koji kirurg koristi za registraciju. Nakon registracije intraoralnih uparenih točaka s fiducijalnim markerima uspostavlja se veza virtualnog koordinatnog sustava i kirurškog polja (35).

Nakon provedenih postupaka kalibracije i registracije slijedi prikaz slika na ekranu u sagitalnoj, koronarnoj i aksijalnoj dimenziji te trodimenzionalnih rekonstrukcija, a stalna vizualizacija rada može se prikazati u stvarnom vremenu. Točan položaj vrška svrdla može se procijeniti i prikazati na ekranu što znači da se mogu locirati ulazna točka i smjer rada. Također, stalno se može prikazivati udaljenost između izlazne točke i vrha svrdla, tako da liječnici znaju kada se približavaju izlaznoj točki (35).

Kako bi se os kirurškog svrdla kalibrirala, ono se umetne u prefabriciranu aksijalnu rupu tako da se može dobiti vektor smjera svrdla u odnosu na koordinatni sustav referentnog okvira. Ručni instrument intraoperativno se mora kalibrirati prilikom svake promjene svrdla da bi se smanjila mogućnost pogreške (35).

Ako se tijekom operacije ne može postići dovoljna razina sidrišta dentalnog implantata ili stabilnost, provodi se odgođeno opterećenje. Ono se također izvodi kada su u pitanju pacijenti s parafunkcijskom aktivnošću. Ako se provodi imedijatno opterećenje, na dentalne implantate pričvršćena je privremena, prefabricirana krunica ili akrilna proteza s metalom (35).

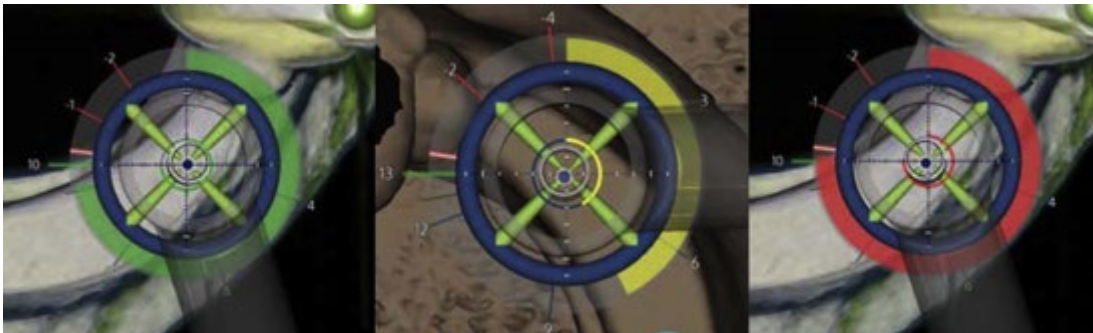
2.5.1.3. Intraoperativni postupak

U navigacijskoj kirurgiji praćenje je metoda dinamičkog slijeđenja kretnji instrumenta u prostoru, izračunavanja njegova položaja u odnosu na pacijenta i projiciranja lokalizacije kroz slikovni prikaz. Trenutno su dostupna dva sustava za praćenje – optički i elektromagnetski. Oba su vrlo precizna (41). Elektromagnetsko praćenje može biti osjetljivo i interferirati s metalnim instrumentima unutar kirurškog polja ili metalnog operacijskog stola. Trenutno optički sustavi čine većinu komercijalno dostupnih navigacijskih sustava koji se primjenjuju u dentalnoj kirurgiji (35).

Postoje dvije vrste optičkih sustava za praćenje kretanja: aktivni i pasivni. Aktivni nizovi sustava praćenja emitiraju infracrveno svjetlo koje se prati na infracrvenim stereo kamerama. Njima se otkriva svjetlo na kirurškom instrumentu i slušalicama na pacijentu. Pasivni nizovi sustava za praćenje koriste reflektirajuće sfere (infracrvene bljeskove koje proizvodi kamera) za reflektiranje infracrvene svjetlosti emitirane iz izvora svjetlosti natrag u kameru. Upotreba reflektirajućih sfera umjesto uređaja za svjetlo čini ručne instrumente lakšim. Trenutno je najčešće korištena tehnologija DN-a pasivna. Svjetlost se projicira iz diodnog izvora svjetlosti iznad pacijenta i to prema pacijentu i kirurškom polju. Odbija se od nizova za praćenje (pasivni uzorci s matricama) pričvršćenim na pacijenta i kirurškog instrumenta koji se prati. Reflektirana svjetlost odbija se do stereokamera visoke razlučivosti iznad pacijenta. Snimljena odbijena svjetlost prenosi se na navigacijsko računalo specifično za sustav kako bi se stvorila dinamička prezentacija u stvarnom vremenu. DN sustav tada izračunava položaj pacijenta i instrumenata u odnosu na plan operacije. To se vrši u stvarnom vremenu ili dinamično. Virtualna slika tada se projicira na monitor za liječnika i osoblje. Taj uređaj virtualne stvarnosti omogućuje doktoru dentalne medicine da dinamično radi na pacijentu i izvršava planiranu operaciju (33). Nedostatak pasivnih sustava je što izvori svjetlosti mogu ometati praćenje (41). Tijekom navigacijske operacije potreban je čist put između uređaja za praćenje i kamere kako bi se izbjegao nastanak prepreka za vid (35).

Izuzetno je važno uvijek potvrđivati točnost sustava praćenja izvođenjem čestih provjera. Anatomske orijentacijske točke na pacijentu dodiruju se instrumentima. Zatim liječnik vizualno potvrđuje da radiografske orijentacije prikazane na zaslonu odgovaraju onima na pacijentu. Optimalne referentne točke najčešće su susjedni zubi ili koštane strukture u neposrednoj blizini planiranog dentalnog implantata ili fiducijalni markeri na bezubim pacijentima. Doktor dentalne medicine na zaslonu prati položaj instrumenata u kirurškom polju. Zaslom navigacijskog sustava omogućuje gledanje virtualnog instrumenta s prikazom dubine u desetinkama milimetra i kutnog odstupanja radne od planirane osi dentalnog implantata u desetinkama stupnjeva u stvarnom vremenu. Vrh instrumenta označen je plavom točkom te je smješten iznad cilja kako bi se označio idealni planirani položaj dentalnog implantata. Okružuje ga mali krug koji je indikator idealnog planiranog kuta. Dubina je označena zelenom, žutom i crvenom bojom. Kirurški asistent ima važnu ulogu jer je, osim za sukciju, zadužen i za pregledavanje kirurškog polja da bi

obavijestio kirurga o nepravilnostima u radu kao što su nedostatno ispiranje ili pogrešan položaj svrdla. Intraoperativnim napredovanjem indikator dubine mijenja boju iz zelene u žutu kada je svrdlo udaljeno 0,5 mm od konačne planirane dubine. Žuta boja mijenja se u crvenu koja označava položaj u kojem treba zaustaviti postupak osteotomije (slika 2). Tijekom operacije dužina, širina, vrsta i položaj dentalnog implantata mogu se prilagoditi na temelju intraoperativnih faktora važnih za postizanje željenih postoperativnih rezultata, stabilnu implantaciju i mogućnost adekvatne restaurativne opskrbe (33).



Slika 2. Promjena boje indikatora dubine ovisno o udaljenosti od konačne planirane dubine postavljanja dentalnog implantata. Preuzeto s dopuštenjem izdavača: (33).

2.5.2. Prednosti i nedostaci

Brojna istraživanja ispitivala su i potvrdila hipotezu da je prednost dinamičke navigacije poboljšanje točnosti i preciznosti u usporedbi s FH metodama (32). Neprecizno postavljanje dentalnih implantata tradicionalnom, FH tehnikom, dokumentirano je u stomatološkoj literaturi (33). Upotreba DN-a ima dodatne koristi za liječnika i pacijenta (32). Doktori dentalne medicine mogu provesti inicijalnu dijagnostiku, skenirati pacijenta, napraviti plan terapije i izvršiti operacijski postupak u jednom danu, bez odgađanja ili troška izrade statičke kirurške šablone. Ova tehnologija također omogućuje liječniku da intraoperativno, u stvarnom vremenu, promijeni operativni plan kad kliničke okolnosti to zahtijevaju. DN omogućava sigurno i predvidljivo postavljanje dentalnih implantata bez potrebe za odizanjem režnja čime se smanjuje trauma za pacijenta. Glavna je prednost mogućnost provjere točnosti u svakom trenutku operacije za razliku

od statičke tehnike kod koje može doći do značajne pogreške ako šablona nije pravilno postavljena i fiksirana. Također, DN omogućava liječniku da gleda u zaslon više nego unutar usne šupljine smanjujući potrebu za neergonomskim radom. Osim toga, DN omogućuje provođenje osteotomije i postavljanje dentalnih implantata u slučajevima s ograničenom izravnom vizualizacijom u ustima (npr. pacijenti s ograničenom sposobnošću otvaranja usta ili ugradnja dentalnih implantata u distalnoj regiji). Nadalje, omogućuje usmjeravanje postavljanja dentalnih implantata kada interdentalni prostori predstavljaju prepreku za vođenje sa statičkim šablonama (npr. u području mandibularnih sjekutića) (33). Unutar DN-a postoje alati za paralelizaciju koji pomažu kliničaru u virtualnom postavljanju implantata. Smanjen je broj incizija jednako kao i potreba za odizanjem režnja. Nema potrebe za ekspozicijom velike površine kosti u operativnom području. Kod navigacijski vođene dentalne implantologije očekuje se manji broj komplikacija koje uključuju povredu donjeg alveolarnog živca ili korijena susjednih zuba. Za dinamičke navigacijske sustave nije potreban poseban sustav svrdala za razliku od statičke tehnike kod koje unutar šablone postoje cilindri te samim time zahtijevaju i posebna svrdla (32).

Osim navedenih prednosti, dinamički navigacijski sustavi imaju i određene nedostatke. Korištenje DN-a zahtijeva značajna financijska ulaganja. Osim CBCT-a i IOS-a, postoje i troškovi koji uključuju izradu fiducijalnih markera i ploča za svaki klinički slučaj. Doktori dentalne medicine s ograničenim iskustvom u korištenju tehnologije i obradi virtualnih slika teško prihvaćaju takav način rada (33). Krivulja učenja procijenjena je za jedan dinamički sustav. Prema tom istraživanju kirurg postaje statistički relevantan nakon 10 do 20 postavljenih dentalnih implantata (32). Nedostatak je i taj što postojeći FDA odobreni sustavi za bezube pacijente zahtijevaju dodatnu operaciju postavljanja fiducijalnih vijaka i ploča za praćenje. Ta prepreka uskoro će se zamijeniti slobodnom metodom. Umjesto vijaka ključnu ulogu imat će pacijentove anatomske strukture. Liječnik će tijekom planiranja odabrati referentne točke na CBCT-u. Nakon postavljanja ploča za praćenje pacijent će biti registriran povezivanjem točaka kalibriranom sondom. Razvijanjem hardvera i softvera DN sustava, nedostaci će se smanjivati (33).

2.6. Registracija i analiza položaja dentalnih implantata

Postavljanje dentalnih implantata u idealni položaj izuzetno je važno zato što će posljedično postupak restauracije biti jednostavniji i manje potrebit za kompliciranim protetskim rješenjima. Svako odstupanje od idealnog položaja može rezultirati dodatnim troškovima i vremenom utrošenim za prilagođavanje nadomjestaka i uspostavljanje funkcijske okluzije. Konvencionalni kirurški postupci (FH) i statička tehnika implantacije rezultiraju zadovoljavajućim postoperativnim rezultatima (42 – 45), no neki autori navode da je FH pristup manje precizan u usporedbi s navigacijski vođenom dentalnom implantologijom (42 – 44).

Preduvjet za široku uporabu CAS u dentalnoj implantologiji jednaka je ili veća preciznost ugradnje dentalnih implantata. Prema tome, u navigacijskoj metodi moraju se primijeniti poboljšanja u preciznosti i učinkovitosti uključujući vrijeme operacije, troškove i ergonomiju da bi ih liječnici učestalije koristili kod implantoprotetskih pacijenata (32).

Točnost računalno vođenog implantološkog postupka definira se kao odstupanje u lokalizaciji ili kutu između položaja planiranog i postavljenog dentalnog implantata. Pogreške mogu nastati u bilo kojem koraku od preoperativnog planiranja do kirurškog zahvata (47). Smanjena preciznost može biti povezana s pogreškama sustava koje se odnose na specifične sistematične karakteristike kao što su prostorna rezolucija CT/CBCT slike, tehnika fuzije u CT-u, stabilnost kirurške šablone, točnost registracije, vrsta softvera koji se koristi, preciznost uređaja za optičko praćenje, preciznost izrade i kalibracije referentnog okvira i kirurških instrumenata koji se primjenjuju tijekom operacije. Najučinkovitiji način provjere točnosti navigacijskog sustava jest usporedba plana terapije i postoperativnih kirurških rezultata. Tijekom in vivo operacije nekoliko je čimbenika koji mogu kompromitirati uspješan prijenos plana terapije na kirurško polje rada. To su različita gustoća koštane strukture duž puta preparacije, atipična morfologija koštane površine, deformacija kirurških instrumenata, ograničena intraoperativna vidljivost te pomicanje ili odvajanje fiducijalnih markera tijekom operacija s odignutim pristupnim režnjem. Ti faktori se, za razliku od prethodno navedenih, ubrajaju u kategoriju nesistematičnih pogrešaka, a odstupanja se svaki put mogu značajno razlikovati ovisno o in vivo uvjetima (10). Usporedba dvaju položaja određuje se fuzijom slika nastalih preoperativno i postoperativno snimanjem

CBCT-om ili MSCT-om (48). Uvijek postoji određeno odstupanje između virtualnog planiranja i stvarnog in vivo položaja dentalnog implantata (49). Klinička procjena točnosti ključna je za utvrđivanje jesu li postoperativne netočnosti klinički prihvatljive (2). Budući da se dentalni implantati često nalaze u neposrednoj blizini vitalnih struktura poput krvnih žila i živaca, preciznost njihova postavljanja od izuzetne je važnosti. U literaturi se navode ozbiljne, a ponekad i fatalne posljedice povezane s nepreciznim postavljanjem dentalnih implantata (50).

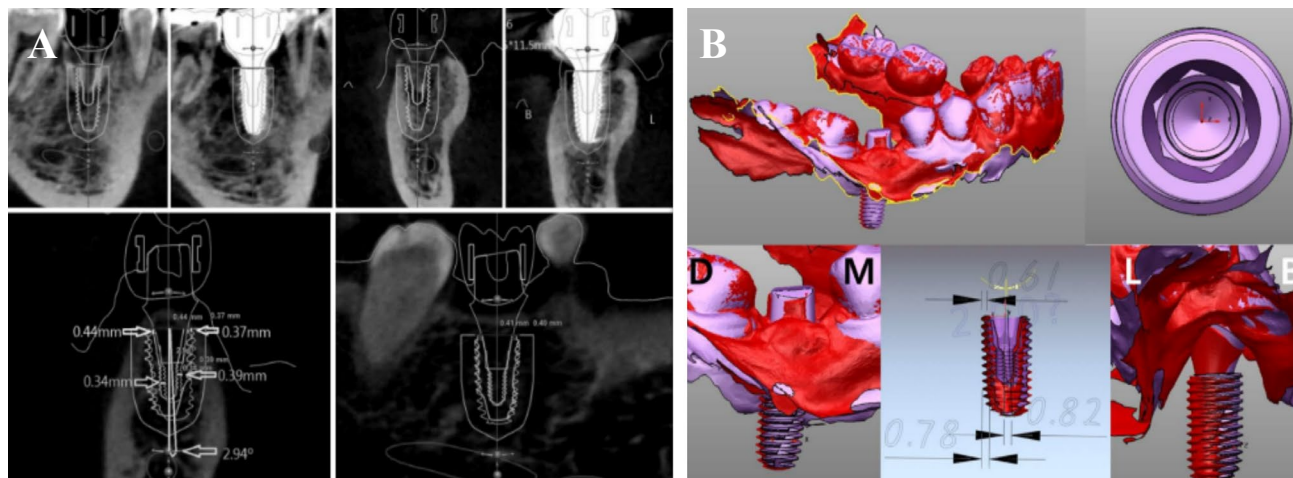
Istraživanja su pokazala da neki kliničari prednost u radu daju računalno vođenoj implantaciji, dok velik broj njih još uvijek sumnja u korisnost tehnike, ali i u njezinu točnost (47). Kao što je prethodno navedeno, brojni su faktori koji mogu utjecati na preciznost. Jedan od njih je i vrsta kirurške šablone korištene u statičkoj tehnici. Ovisno o autorima, neki tvrde da se veća preciznost postiže šablonama koje su dentalno poduprte, dok drugi bolje rezultate postižu onima s mukoznim podupiranjem. Ostali čimbenici koji po nekima utječu na točnost jesu iskustvo liječnika, korištenje splinta nakon osteotomije kod djelomično vođene implantacije, ali i vrsta studije. Naime, in vitro studije trebale bi imati veću točnost od studija in vivo zbog boljeg pristupa, bolje vizualizacije osi osteotomije, izostanka pacijentova kretanja te sline i krvi (51).

Postoji nekoliko metoda procjene točnosti trodimenzionalnog računalno vođenog postavljanja dentalnih implantata. Položaj postavljenog dentalnog implantata može se dobiti dvjema metodama. Prva je upotreba postoperativnih CT slika nastalih snimanjem pacijenta nakon operacije. Druga je metoda neizravno procjenjivanje postoperativnog položaja na otisku (52) ili skeniranjem suprastruktura (53) spojenih na postavljene dentalne implantate. Uz dobivene podatke o stvarnom položaju postavljenog dentalnog implantata mjerenje pomaka pomoću različitih referentnih točaka obično se koristi za kvantificiranje razlike između plana terapije i rezultata dobivenih operacijom (13).

U izravnoj metodi CT slika snima se prije i nakon operacije kako bi se radiografski potvrdio trodimenzionalni položaj dentalnog implantata (slika 3). Njezina je prednost mogućnost potvrde položaja odmah nakon operacije. No artefakti koji nastaju zbog materijala od kojih su dentalni implantati izrađeni (titan ili cirkon), mogu uzrokovati dvoznačnost radiografskog obrisa dentalnog implantata. Ta dvosmislenost generira ukupno povećanje konture dentalnog implantata

što rezultira potvrdom točnog položaja samo procjenom (2). Preciznost i oštrina slike mogu se poboljšati korištenjem metode smanjenja metalnih artefakata (*Metal Artefact Reduction, MAR*) (55). Da bi se precizno usporedile preoperativne i postoperativne CT snimke, potrebno je njihovo superponiranje na temelju identičnih referentnih točaka. Za točnu usporedbu potrebni su korištenje identičnih softverskih sustava te superponiranje s najmanje tri fiksne referentne točke. Kod djelomično bezubih pacijenata zubi se koriste kao referentne točke. Najčešće se odabiru tri različita zuba, jedan u anteriornom i dva u posteriornom segmentu. Za još točnije superponiranje CT snimke mogu se izraditi pomoću radiografskih indeksa s trima radioopaknim markerima koji se koriste kao referentne točke za trodimenzionalno preklapanje. To se najčešće upotrebljava kod bezubih pacijenata kod kojih na CT snimkama nisu vidljive anatomske strukture koje bi se mogle koristiti kao referentne točke. Informacije o snimljenim slikama važne su za stvaranje virtualnih trodimenzionalnih modela čiji se relativni položaji mogu usporediti analizom 3D modela. Analiza trodimenzionalnog modeliranja iz CT podataka konstruira virtualni model i određuje položaj izolacijom dentalnog implantata. To se može lako učiniti jer titan ima veću gustoću u usporedbi s kosti. Međutim, artefakti sprječavaju točno određivanje obrisa, a razlučivost slike može dodatno utjecati na točnost. Snimka se ne može upotrijebiti ako je jasnoća njezina prikaza smanjena uslijed pacijentova pokretanja tijekom snimanja. Slijedom toga, 3D model planiranog dentalnog implantata izvorni je virtualni model s jasnim konturama, ali model postavljenog dentalnog implantata ima nejasne obrise što otežava usporedbu tih dvaju modela (2).

Indirektna metoda određuje položaj dentalnog implantata uzimanjem otiska, skeniranjem njegove kopije ili skeniranjem suprastrukture povezane na dentalni implantat (slika 3). Kopija otiska koristi se za dobivanje analognog otiska sa silikonskim materijalima, dok se skeniranje suprastrukture provodi intraoralnim skenerom s ciljem dobivanja digitalnog otiska. Ova metoda koristi isti princip kao i postupak uzimanja otiska za konačnu izradu proteza na dentalnim implantatima. Stoga nije potreban dodatni postoperativni CT snimak. Međutim, ako kopirani otisak ili skenirana suprastruktura nisu ispravno povezani s dentalnim implantatom, može doći do kritične pogreške u procjeni njegova položaja (2).



Slika 3. Registracija i analiza položaja dentalnih implantata. Preuzeto s dopuštenjem izdavača:

(2). *a) direktna (izravna) metoda procjene točnosti trodimenzionalnog računalno vođenog postavljanja dentalnih implantata; b) indirektna (neizravna) metoda.*

Konačni otisak uzima se nakon postignute oseointegracije. Izlijevanje sadrenog modela i njegova analiza omogućuju određivanje položaja dentalnog implantata. Radni model sadrži analoge dentalnih implantata u koje se postave nadogradnje te se one nakon skeniranja mogu digitalno analizirati (2).

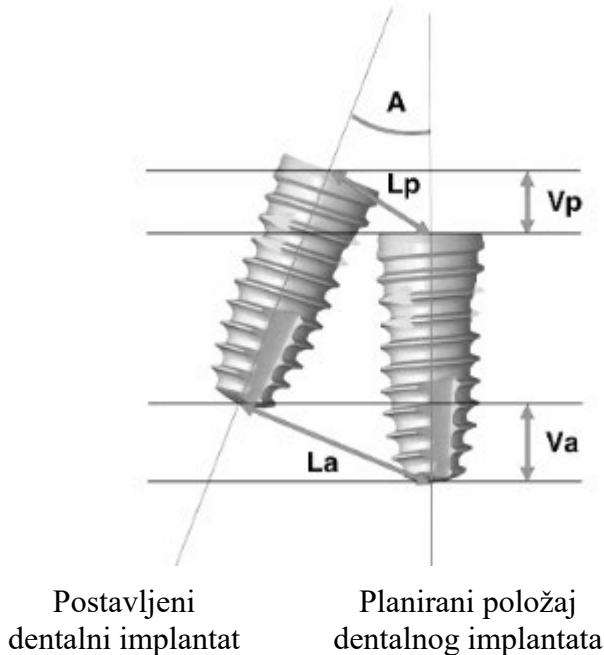
Umjesto uzimanja kopije otiska za određivanje položaja može se koristiti *scan body* na intraoralnom skeneru te se skeniranjem dentalnog implantata sadreni model zamjenjuje digitalnim. Tom metodom se indirektno, virtualnim spajanjem potvrđuje položaj postavljenog dentalnog implantata podudaranjem *scan body* kontura s oseointegriranim implantatom. S obzirom na činjenicu da se ovaj postupak izvodi manualno, položaj dentalnog implantata može se značajno izmijeniti čak i uz minimalnu pogrešku. Nakon što se utvrdi lokalizacija *scan bodyja*, položaj dentalnog implantata određuje se povezivanjem s bazom podataka u kojoj se virtualno kombiniraju jedan i drugi položaj. Korištenjem intraoralnog skenera i te metode u registraciji postoperativnih položaja dentalnih implantata proces je postao jednostavniji, brži i predvidljiviji (2).

2.7. Pogreške i kvantifikacija pogrešaka

Preoperativne i postoperativne CBCT snimke imaju važnu ulogu u utvrđivanju točnosti postavljanja dentalnih implantata. One se zajedno s virtualnim planom terapije stvorenim u navigacijskom sustavu prenose na računalo s ciljem provođenja detaljne analize. Virtualni plan superponira se s CBCT snimkom nastalom nakon provedene operacije. Matematički algoritam povezan je s CBCT snimkama. Koristi se u preoperativnom planiranju jednako kao i u postoperativnoj analizi kada virtualni dentalni implantat prekriva ugrađeni. On u trodimenzionalnom prikazu izračunava odstupanja pozicije i kuta između planiranih i stvarnih položaja dentalnih implantata (32). Nakon što se ta dva položaja usporede izravnom ili neizravnom metodom, iznos pogreške može se analizirati mjerenjem pomaka. Da bi se odredio pomak, potrebni su standardni parametri za izračunavanje/kvantificiranje položaja dentalnih implantata (2).

Najčešća srednja standardna odstupanja od virtualnog plana koja se računaju i analiziraju u procjeni točnosti jesu (slika 4):

1. kutno odstupanje: najveći kut između središnjih osi planiranog i postavljenog dentalnog implantata u trodimenzionalnom prostoru
2. vertikalno odstupanje platforme dentalnog implantata (mm): ukupno odstupanje planiranog od postavljenog dentalnog implantata u cervikalnom dijelu (uzima u obzir kut, dubinu i položaj)
3. vertikalno apikalno odstupanje (mm): ukupno odstupanje planiranog od postavljenog dentalnog implantata u apikalnom dijelu (uzima u obzir kut, dubinu i položaj)
4. odstupanje dubine (mm): razlika u dubini (z-os) planiranog od postavljenog dentalnog implantata
5. lateralno odstupanje platforme dentalnog implantata (mm): razlika u lateralnom položaju ulaza planiranog od postavljenog dentalnog implantata
6. lateralno apikalno odstupanje (mm): razlika u lateralnom apikalnom položaju planiranog od postavljenog dentalnog implantata (32).



Lp: lateralno odstupanje platforme

La: lateralno apikalno odstupanje

A: angularna devijacija

Vp: vertikalno odstupanje platforme

Va: vertikalno apikalno odstupanje

Slika 4. Standardni parametri za analizu položaja dentalnih implantata i procjenu točnosti njihova postavljanja. Preuzeto s dopuštenjem izdavača: (2).

Da bi se procijenila pogreška, položaji planiranih i postavljenih dentalnih implantata trebaju se analizirati u istom prostoru. Drugim riječima, dvije skupine trodimenzionalnih informacija trebaju se postaviti u jednu identičnu ravninu. Preklapanje dviju ravnina zahtijeva tri ili više različitih referentnih točaka koje nisu u ravnoj liniji. Kao što je navedeno, kod djelomično bezubih pacijenata snimke se mogu superponirati i analizirati na temelju orijentacijskih točaka kao što su tri udaljena zuba. Međutim, kod bezubih pacijenata, za takav postupak potrebne su posebne referentne točke za superponiranje (2).

Jedna od indikacija za uporabu CGIP-a jesu klinički slučajevi u kojima su kritične anatomske strukture u neposrednoj blizini operativnog polja (npr. postava dentalnih implantata u blizini donjeg alveolarnog živca). Istraživanja su pokazala da su u većini mjerenja točnosti i preciznosti ostvareni bolji prosječni rezultati korištenjem navigacijskog sustava (FG i PG) u usporedbi s konvencionalnom (FH) metodom (32), ali, ipak, preciznost koja se postiže FH metodom dostatna je za većinu kliničkih slučajeva i zadovoljavajuće rezultate terapije (56).

3. USPOREDBA KONVENCIONALNIH I SUVREMENIH POSTUPAKA

Bez obzira na prednosti koje se pripisuju računalno potpomognutoj ugradnji dentalnih implantata, većina ih se i dalje postavlja tzv. *free-hand* tehnikom, bez sudjelovanja računalnog trodimenzionalnog planiranja. Liječnik planira terapiju i provodi osteotomiju koristeći samo susjedne i antagonističke zube kao referentne točke. Prilikom postavljanja dentalnih implantata za nadoknadu većeg broja zuba koji nedostaju, često se koriste parodontne sonde kako bi se osigurao odgovarajući meziodistalni razmak. Intraoperativni radiogrami za analizu osteotomije i položaja dentalnog implantata mogu se učiniti, ali i ne moraju. Najznačajnije je postići klinički ispravno postavljen dentalni implantat koji se nalazi u restaurativno prihvatljivom položaju. On se, zajedno s kutom, može procijeniti pomoću indikatora usmjerenja, ali konačnu poziciju utvrđuje liječnik završetkom operativnog postupka. Postavljanje dentalnih implantata FH tehnikom povezano je s brojnim komplikacijama koje mogu biti posljedica netočnog pozicioniranja. To uključuje: oštećenje donjeg alveolarnog živca, hematom dna usne šupljine, oštećenje korijena susjednih zuba, sinusitis kao posljedicu perforacije dna maksilarnog sinusa, frakturu dentalnog implantata uslijed prijenosa opterećenja izvan aksijalne osi, periimplantitis, lošu estetiku zbog tanke vestibularne kosti i mekotkivnih struktura, interproksimalni gubitak kosti koji nastaje uslijed postavljanja dentalnih implantata u neposrednu blizinu susjednih zuba. Poteškoće u vizualizaciji idealnog položaja kod klasične metode zajedno s mogućnošću intraoperativnog donošenja odluka i predvidljivošću rezultata kod CAS-a usmjerili su doktore dentalne medicine prema korištenju naprednijih tehnika u planiranju pozicioniranja i postavljanju dentalnih implantata (33).

Upotreba digitalnih trodimenzionalnih dijagnostičkih i terapijskih modaliteta omogućava kirurškom timu da uoči nedostatke klasične operacije. CAS omogućava nadvladavanje ograničenja ljudskog vida i povećava intraoperativnu preciznost i točnost zahvaljujući upotrebi CBCT-a, preciznoj izradi kirurške šablone i adekvatnom tkivnom, mukoznom ili dentalnom podupiranju, korištenju potpuno ili djelomično vođene tehnike uz odgovarajuće liječničko iskustvo. Statistički podatci pokazuju da svi ti čimbenici, čak i uz veliko iskustvo, dovode do manjih odstupanja pri korištenju računalno vođenog nego klasičnog pristupa (32). Dokazana efikasnost i fleksibilnost omogućavaju korištenje CAS-a pri postavljanju dentalnih implantata kod svakog pacijenta (33).

4. BUDUĆNOST RAČUNALNO VOĐENE DENTALNE IMPLANTOLOGIJE

Važan dio svake implantacije, pa tako i računalno vođene ugradnje dentalnih implantata, jest procjena točnosti postoperativnog položaja. U tom postupku postoje određena tehnička ograničenja zbog kojih se preporučuje koristiti i izravne i neizravne metode za definiranje preciznosti. Međutim, očekuje se da će se u bliskoj budućnosti razviti optimizacijski algoritam koji može automatski prepoznati i točno izdvojiti konture dentalnog implantata s CT snimke. Djelovanje tog algoritma zahtijeva pomoć umjetne inteligencije (*artificial intelligence*, AI) zato što se iskustvo korištenja dviju postojećih metoda mora kontinuirano akumulirati. AI će moći automatski „ekstrahirati“ granice dentalnih implantata, ali i superponirati preoperativne i postoperativne informacije. Tako dobivene informacije o položaju dentalnog implantata ekvivalentne su uzimanju njegova konačnog otiska. Dakle, postoperativni CT može se upotrijebiti kao otisak i za procjenu točnosti. Alati koji koriste AI eliminirat će proces snimanja. Odsustvo postupka otiskivanja istovremeno dovodi do automatizacije procesa izrade zubnih nadomjestaka, a klasično sudjelovanje dentalnih tehničara u cjelokupnom procesu bit će smanjeno. Tijekom vremena razvila se tehnika implantacijske navigacije za koju se smatra da će u potpunosti zamijeniti statičku tehniku računalno vođene implantacije zbog brojnih prednosti, ali primarno zbog korištenja podataka o položaju dentalnih implantata u stvarnom vremenu. Očekuje se da će navigacijsku operaciju naslijediti robotska, a to bi smanjilo intraoperativni utjecaj stomatologa. Međutim, razvojem tehnologije, temelji i znanje postaju važniji. Kirurške tehnike implantacije danas su zanimljive doktorima dentalne medicine. U budućnosti će ipak konceptualni faktori liječenja dentalnim implantatima biti važniji od tehničkih. Upravo stoga kliničari moraju, između ostalog, znati indikacije implantološke terapije i kriterije za njihovo postavljanje (2). Zbog tehnološkog razvoja proširene stvarnosti (*augmented reality*, AR), interaktivnog iskustva iz stvarnog svijeta, liječnici mogu izravno vizualizirati preoperativno planirane podatke (57). Istraživanja su pokazala da operacija koja se temelji na navigaciji oduzima 25 % više vremena od konvencionalnog pristupa te taj nedostatak treba unaprijediti (39). Iako se neke mogu izbjeći ili umanjiti, intraoperativne pogreške povezane s doktorom dentalne medicine, unatoč tome što su obično zanemarive, nemoguće je ukloniti. Jedan je od ciljeva suvremenog razvoja medicinske tehnologije ljudsku pogrešku smanjiti na minimum pa je nekoliko istraživačkih skupina razvijalo kirurške robote koji su bili uspješni te su postigli zahtjeve za kliničkom preciznošću u oralnokirurškim operacijama (58, 59).

Većina dentalnih implantata postavlja se konvencionalnim, *free-hand* postupkom s ili bez laboratorijski izrađene kirurške šablone. To ponekad dovodi do nepreciznosti u postavljanju implantata, oštećenja susjednih anatomskih struktura, periimplantitisa, nezadovoljavajuće estetike i funkcije te, samim time, neuspjeha implantoprotetske terapije (60). Razvojem tehnika implantacije povećani su zahtjevi pacijenata za visokom estetikom i mogućnošću održavanja adekvatne higijene. Idealno pozicioniranje tijela dentalnog implantata pomoću protetički vođenog planiranja od presudne je važnosti za postizanje tog cilja. Upotreba računalno potpomognute kirurgije povećava točnost postavljanja dentalnih implantata (43, 44). Farley i suradnici uspoređivali su točnost konvencionalno proizvedenih kirurških šablona sa statičkim CAD/CAM te su zaključili da potonje imaju poboljšanu preciznost u svim izmjerenim dimenzijama (45). Slijepa klinička komparativna studija Arishana i sur. koja je istraživala FH metodu s konvencionalno proizvedenim predloškom i usporedila sa statičkom šablonom izrađenom CAD/CAM-om otkrila je povećanu učestalost pogrešaka, nedovoljnu interproksimalnu udaljenost i nepravilan paralelizam kod FH postupka. Poboljšana preciznost statičkih CAD/CAM šablona povećava predvidljivost postavljanja dentalnih implantata i omogućuje protetičku opskrbu u skladu s restaurativnim kriterijima (62). CAS sustavi omogućuju korištenje minimalnih incizija za pristup operativnom polju smanjujući time morbiditet povezan s podizanjem mukoperiostalnog režnja i postavljanjem implantata općenito. Upotreba CAS-a ograničena je troškovima i složenošću statičkog ili dinamičkog navođenja. S druge strane, prednosti njihove uporabe uključuju mogućnost pregleda pacijenta i provedbu operativnog plana u istom danu bez potrebe za laboratorijskom izradom kirurške šablone te izravno promatranje operacijskog polja tijekom zahvata. Kliničke indikacije dinamički vođenih sustava uključuju ograničeno otvaranje usta, uske interdentalne prostore koji onemogućavaju upotrebu vodilica u kirurškim šablonama, dentalne implantate u distalnoj regiji (drugi molari) i nemogućnost uzimanja otiska zbog izraženog refleksa na povraćanje. Studije točnosti računalno vođene implantologije općenito se dijele na studije temeljene na modelima ili kliničkim ispitivanjima. Studije temeljene na modelima idealne su za procjenu razlika između navigacijskih sustava. One ne uključuju mnoge faktore povezane s liječenjem pacijenata (in vivo studije) poput promjena u gustoći kostiju i kretanja pacijenta kao ni varijable povezane s ograničenjima snimanja. Na predviđanje dubine u kliničkim ispitivanjima značajno utječe nemogućnost slikanja/vizualizacije tanke bukalne kosti. Prisutnost nezrele kosti nakon profilaktičke upotrebe koštanih graftova također sprječava

vizualizaciju kosti. U kliničkim ispitivanjima Junga i sur. te Tahmaseba i sur. anatomske varijabilnosti rezultirale su velikim odstupanjima postoperativne dubine od planirane (43, 44). Prema navedenom, studije temeljene na modelima omogućavaju precizniju usporedbu točnosti navigacije različitih sustava (63).

Trodimenzionalne slike imaju ključnu ulogu u dentalnim navigacijskim sustavima. Konvencionalne radiografske snimke, primarno ortopantomogrami, i dalje se često koriste pri planiranju implantoprotetske terapije. Međutim, u usporedbi s CT-om (CBCT), ti su pregledi manje učinkoviti zato što proizvode distorzije i uvećanja koja mogu zavarati liječnika u preoperativnom planiranju liječenja (64). Studije su pokazale učinkovitost MSCT-a tijekom planiranja različitih stomatoloških tretmana uključujući postavljanje dentalnih implantata (65). Međutim, Kobayashi i sur. istraživali su i usporedili točnost mjerenja temeljenih na MSCT slikama u odnosu na one snimljene CBCT-om te sugerirali da je CBCT poželjnija opcija zbog visoke preciznosti i jasnoće slike (66). Mogućnost izvođenja individualiziranih presjeka omogućava njegovu upotrebu za promatranje različitih položaja i identificiranje mogućih anatomskih odstupanja relevantnih za kirurško planiranje (67). Hardy i sur. izvijestili su da promjene položaja pacijenta tijekom snimanja stvaraju dimenzijske varijacije u slikama. Loše pozicioniranje pacijenta također može pogoršati strukturne distorzije i uvećanja što ometa proces planiranja terapije (68). Stoga i statička i dinamička tehnika računalno vođene implantologije zahtijevaju sveobuhvatno preoperativno planiranje i visokokvalitetne digitalne snimke (51). Točnost postavljanja dentalnih implantata ključna je za uspjeh implantoprotetske terapije. Ako implantat nije točno postavljen, i dalje je moguće ostvariti njegovu funkcionalnu i estetsku vrijednost, ali to zahtijeva dodatnu protetičku manipulaciju primjenom prilagođenih suprastruktura, vijaka, dublju granicu cementa, produženo vrijeme boravka u ordinaciji i dodatne troškove za liječnika i pacijenta. Napredak u dinamičkoj kirurgiji omogućio je razumijevanje različitih razina vođenja (FG, PG i FH), a koriste se ovisno o kliničkoj intraoperativnoj situaciji. Postavljanje dentalnih implantata FG metodom pokazalo je najmanje odstupanje od virtualnog plana u usporedbi s preostalim dvjema metodama. U situaciji u kojoj je pripremljeno mjesto implantacije, ali je više od polovice duljine implantata postavljeno bez navigacijskog navođenja (PG), točnost se smanjila. To je vjerojatno rezultat skretanja svrdala prema manjem otporu unutar kosti u područjima s povećanom gustoćom. FH metoda pokazala je najmanju preciznost (32).

Dentalni je implantat protetski nadomjestak korijena zuba izrađen od aloplastičnog materijala. On se kirurški ugrađuje u čeljust te služi kao retencija i potpora fiksnom ili mobilnom protetskom nadomjestku. Cilj implantoprotetske terapije jest nadomjestiti zube koji nedostaju te uspostaviti harmoničan i stabilan žvačni sustav koji omogućuje pravilnu funkciju i estetiku. To se može postići konvencionalnom, *free-hand* metodom ili suvremenim postupcima u dentalnoj implantologiji u koje se ubrajaju dvije tehnike računalno potpomognute ugradnje dentalnih implantata – statička i dinamička. Primjena obiju metoda uključuje kliničke slučajeve kada postoji indikacija za operaciju bez odizanja mukoperiostalnog reznja, kod otežane izravne vizualizacije te za predvidljivije i sigurnije postavljanje dentalnih implantata u područja koja graniče s kritičnim anatomskim strukturama. Za konačni terapijski uspjeh dentalne implantate potrebno je postaviti u planirani položaj ili bar položaj jednak maksimalnoj devijaciji planiranog.

Međutim, implantacija pomoću CAS-a sklona je pogreškama jer kirurški protokol uključuje mnogo koraka. Procjena točnosti položaja dentalnih implantata postavljenih statičkom ili dinamičkom tehnikom provodi se procjenom položaja postavljenog implantata, superpozicijom položaja planiranog i postavljenog dentalnog implantata te kvantifikacijom pogrešaka. Unatoč prednostima korištenja CAS-a, znatna financijska ulaganja, ali i istraživanja koja su pokazala da još uvijek nema dokaza koji bi potvrdili da je računalno vođena ugradnja dentalnih implantata superiorna u odnosu na konvencionalnu metodu, čine FH tehniku i dalje najčešće korištenom metodom u suvremenoj dentalnoj medicini. Preciznost i sigurnost koja se postiže konvencionalnom tehnikom ugradnje dentalnih implantata dostatna je za većinu kliničkih situacija. CGIP se primarno koristi u kritičnim situacijama u kojima pozicioniranje dentalnih implantata mora biti izvedeno precizno s optimalnim korištenjem dostupne kosti.

1. Park C, Raigrodski AJ, Rosen J, Spiekerman C, London RM. Accuracy of implant placement using precision surgical guides with varying occlusogingival heights: an in vitro study. *J Prosthet Dent.* 2009;101(6):372-81.
2. Pyo SW, Lim YJ, Koo KT, Lee J. Methods Used to Assess the 3D Accuracy of Dental Implant Positions in Computer-Guided Implant Placement: A Review. *J Clin Med.* 2019;8(1):54.
3. Kennedy BD, Collins TA Jr, Kline PC. Simplified guide for precise implant placement: a technical note. *Int J Oral Maxillofac Implants.* 1998;13(5):684-8.
4. Kopp KC, Koslow AH, Abdo OS. Predictable implant placement with a diagnostic/surgical template and advanced radiographic imaging. *J Prosthet Dent.* 2003;89(6):611-5.
5. Sun TM, Lan TH, Pan CY, Lee HE. Dental implant navigation system guide the surgery future. *Kaohsiung J Med Sci.* 2018;34(1):56-64.
6. Reddy MS, Mayfield-Donahoo T, Vanderven FJ, Jeffcoat MK. A comparison of the diagnostic advantages of panoramic radiography and computed tomography scanning for placement of root form dental implants. *Clin Oral Implants Res.* 1994;5(4):229-38.
7. Dula K, Mini R, van der Stelt PF, Buser D. The radiographic assessment of implant patients: decision-making criteria. *Int J Oral Maxillofac Implants.* 2001;16(1):80-9.
8. Lal K, White GS, Morea DN, Wright RF. Use of stereolithographic templates for surgical and prosthodontic implant planning and placement. Part I. The concept. *J Prosthodont.* 2006;15(1):51-8.
9. D'haese J, Ackhurst J, Wismeijer D, De Bruyn H, Tahmaseb A. Current state of the art of computer-guided implant surgery. *Periodontol 2000.* 2017;73(1):121-33.
10. Wu Y, Wang F, Huang W, Fan S. Real-Time Navigation in Zygomatic Implant Placement: Workflow. *Oral Maxillofac Surg Clin North Am.* 2019;31(3):357-67.
11. Vercruyssen M, Fortin T, Widmann G, Jacobs R, Quirynen M. Different techniques of static/dynamic guided implant surgery: modalities and indications. *Periodontol 2000.* 2014;66(1):214-27.
12. Behneke A, Burwinkel M, Behneke N. Factors influencing transfer accuracy of cone beam CT-derived template-based implant placement. *Clin Oral Implants Res.* 2012;23(4):416-23.

13. Vieira DM, Sotto-Maior BS, Barros CA, Reis ES, Francischone CE. Clinical accuracy of flapless computer-guided surgery for implant placement in edentulous arches. *Int J Oral Maxillofac Implants*. 2013;28(5):1347-51.
14. Tahmaseb A, van de Weijden JJ, Mercelis P, De Clerck R, Wismeijer D. Parameters of passive fit using a new technique to mill implant-supported superstructures: an in vitro study of a novel three-dimensional force measurement-misfit method. *Int J Oral Maxillofac Implants*. 2010;25(2):247-57.
15. Hultin M, Svensson KG, Trulsson M. Clinical advantages of computer-guided implant placement: a systematic review. *Clin Oral Implants Res*. 2012; 23 Suppl 6:124-35.
16. Schnutenhaus S, Edelmann C, Rudolph H, Dreyhaupt J, Luthardt RG. 3D accuracy of implant positions in template-guided implant placement as a function of the remaining teeth and the surgical procedure: a retrospective study. *Clin Oral Investig*. 2018; 22(6):2363-72.
17. Parashis A, Diamatopoulos P. *Clinical Application of Computer-Guided Implant Surgery*. Boca Raton etc.: CRC Press; 2013. 176 p.
18. Mora MA, Chenin DL, Arce RM. Software tools and surgical guides in dental-implant-guided surgery. *Dent Clin North Am*. 2014;58(3):597-626.
19. Neiva RF, Gapski R, Wang HL. Morphometric analysis of implant-related anatomy in Caucasian skulls. *J Periodontol*. 2004; 5(8):1061-7.
20. Longoni S, Sartori M, Braun M, et al. Lingual vascular canals of the mandible: the risk of bleeding complications during implant procedures. *Implant Dent*. 2007;16(2):131-8.
21. Ritter L, Reiz SD, Rothamel D, et al. Registration accuracy of three-dimensional surface and cone beam computed tomography data for virtual implant planning. *Clin Oral Implants Res*. 2012; 23(4):447-52.
22. Tagger Green N, Machtei EE, Horwitz J, Peled M. Fracture of dental implants: literature review and report of a case. *Implant Dent*. 2002;11(2):137-43.
23. Anssari Moin D, Derksen W, Waars H, Hassan B, Wismeijer D. Computer-assisted template-guided custom-designed 3D-printed implant placement with custom-designed 3D-printed surgical tooling: an in-vitro proof of a novel concept. *Clin Oral Implants Res*. 2017; 28(5):582-5.

24. DE Vico G, Ferraris F, Arcuri L, Guzzo F, Spinelli D. A novel workflow for computer-guided implant surgery matching digital dental casts and CBCT scan. *Oral Implantol (Rome)*. 2016; 9(1):33-48.
25. Chen X, Xu L, Yang Y, Egger J. A semi-automatic computer-aided method for surgical template design. *Sci Rep*. 2016;4(6):20-8.
26. Pinto A, Raffone C. Postextraction computer-guided implant surgery in partially edentate patients with metal restorations: a case report. *Oral Implantol (Rome)*. 2017 Jan-Mar;10(1):71-7.
27. Stumpel LJ. A simple, safe and affordable cast-based guided implant placement system. *J Calif Dent Assoc*. 2015 Mar;43(3):143-9.
28. Pozzi A, Polizzi G, Moy PK. Guided surgery with tooth-supported templates for single missing teeth: A critical review. *Eur J Oral Implantol*. 2016;9 Suppl 1:S135-53.
29. Arcuri L, Lorenzi C, Cecchetti F, Germano F, Spuntarelli M, Barlattani A. Full digital workflow for implant-prosthetic rehabilitations: a case report. *Oral Implantol (Rome)*. 2016;8(4):114-21.
30. Kola MZ, Shah AH, Khalil HS, Rabah AM, Harby NM, Sabra SA, Raghav D. Surgical templates for dental implant positioning; current knowledge and clinical perspectives. *Niger J Surg*. 2015;21(1):1-5.
31. Pozzi A, Tallarico M, Marchetti M, Scarfò B, Esposito M. Computer-guided versus free-hand placement of immediately loaded dental implants: 1-year post-loading results of a multicentre randomised controlled trial. *Eur J Oral Implantol*. 2014;7(3):229-42.
32. Block MS, Emery RW, Cullum DR, Sheikh A. Implant Placement Is More Accurate Using Dynamic Navigation. *J Oral Maxillofac Surg*. 2017;75(7):1377-86.
33. Panchal N, Mahmood L, Retana A, Emery R 3rd. Dynamic Navigation for Dental Implant Surgery. *Oral Maxillofac Surg Clin North Am*. 2019;31(4):539-47.
34. Kernen F, Benic GI, Payer M, et al. Accuracy of Three-Dimensional Printed Templates for Guided Implant Placement Based on Matching a Surface Scan with CBCT. *Clin Implant Dent Relat Res*. 2016;18(4):762-8.
35. Soteriou E, Grauvogel J, Laszig R, Grauvogel TD. Prospects and limitations of different registration modalities in electromagnetic ENT navigation. *Eur Arch Otorhinolaryngol*. 2016;273(11):3979-86.

36. Chen XY, Ye M, Lin YP, et al. Image Guided Oral Implantology and its Application in the Placement of Zygoma Implants. *Comput Methods Programs Biomed.* 2009;93(2):162–73.
37. Troitzsch D, Hoffmann J, Dammann F, Bartz D, Reinert S. Registrierung mit dreidimensionaler Oberflächen-Laserscanner-Technik zur Navigation in der Mund-, Kiefer- und Gesichtschirurgie [Registration using three-dimensional laser surface scanning for navigation in oral and craniomaxillofacial surgery]. *Zentralbl Chir.* 2003;128(7):551-6.
38. Heinz TL, Felix M, Wolfgang Z, et al. Registration for computer-navigated surgery in edentulous patients: a problem-based decision concept. *J Oral Maxillofac Surg.* 2011;39:453–8.
39. Fan S, Hung K, Bornstein MM, Huang W, Wang F, Wu Y. The effect of the configurations of fiducial markers on accuracy of surgical navigation in zygomatic implant placement: An in vitro study. *Int J Oral Maxillofac Implants.* 2019;34(1):85–90.
40. Seeberger R, Kane G, Hoffmann J, Eggers G. Accuracy assessment for navigated maxillo-facial surgery using an electromagnetic tracking device. *J Craniomaxillofac Surg.* 2012;40(2):156-61.
41. Bobek SL. Applications of navigation for orthognathic surgery. *Oral Maxillofac Surg Clin North Am.* 2014;26(4):587-98.
42. Block MS, Emery RW, Lank K, Ryan J. Implant Placement Accuracy Using Dynamic Navigation. *Int J Oral Maxillofac Implants.* 2017;32(1):92-9.
43. Tahmaseb A, Wismeijer D, Coucke W, Derksen W. Computer technology applications in surgical implant dentistry: a systematic review. *Int J Oral Maxillofac Implants.* 2014;29 Suppl:25-42.
44. Jung RE, Schneider D, Ganeles J, et al. Computer technology applications in surgical implant dentistry: a systematic review. *Int J Oral Maxillofac Implants.* 2009;24 Suppl:92-109.
45. Farley NE, Kennedy K, McGlumphy EA, Clelland NL. Split-mouth comparison of the accuracy of computer-generated and conventional surgical guides. *Int J Oral Maxillofac Implants.* 2013;28(2):563-72.

46. Widmann G, Bale RJ. Accuracy in computer-aided implant surgery--a review. *Int J Oral Maxillofac Implants.* 2006;21(2):305-13.
47. Rungcharassaeng K, Caruso JM, Kan JY, Schutyser F, Boumans T. Accuracy of computer-guided surgery: A comparison of operator experience. *J Prosthet Dent.* 2015;114(3):407-13.
48. Van Assche N, Vercruyssen M, Coucke W, Teughels W, Jacobs R, Quirynen M. Accuracy of computer-aided implant placement. *Clin Oral Implants Res.* 2012;23 Suppl 6:112-23.
49. D'haese J, Van De Velde T, Elaut L, De Bruyn H. A prospective study on the accuracy of mucosally supported stereolithographic surgical guides in fully edentulous maxillae. *Clin Implant Dent Relat Res.* 2012;14(2):293-303.
50. Valente F, Schirotti G, Sbrenna A. Accuracy of computer-aided oral implant surgery: a clinical and radiographic study. *Int J Oral Maxillofac Implants.* 2009;24(2):234-42.
51. Bover-Ramos F, Viña-Almunia J, Cervera-Ballester J, Peñarrocha-Diago M, García-Mira B. Accuracy of Implant Placement with Computer-Guided Surgery: A Systematic Review and Meta-Analysis Comparing Cadaver, Clinical, and In Vitro Studies. *Int J Oral Maxillofac Implants.* 2018;33(1):101–15.
52. Platzer S, Bertha G, Heschl A, Wegscheider WA, Lorenzoni M. Three-dimensional accuracy of guided implant placement: indirect assessment of clinical outcomes. *Clin Implant Dent Relat Res.* 2013;15(5):724-34.
53. Cristache CM, Gurbanescu S. Accuracy Evaluation of a Stereolithographic Surgical Template for Dental Implant Insertion Using 3D Superimposition Protocol. *Int J Dent.* 2017;4(2):20-8.
54. Sun Y, Luebbers HT, Agbaje JO, et al. Accuracy of Dental Implant Placement Using CBCT-Derived Mucosa-Supported Stereolithographic Template. *Clin Implant Dent Relat Res.* 2015;17(5):862-70.
55. Ruth V, Kolditz D, Steiding C, Kalender WA. Metal Artifact Reduction in X-ray Computed Tomography Using Computer-Aided Design Data of Implants as Prior Information. *Invest Radiol.* 2017;52(6):349-59.

56. Brief J, Edinger D, Hassfeld S, Eggers G. The accuracy of two commercially available systems for image-guided dental implant insertion based on infrared tracking cameras was compared with manual implantation. *Clin Oral Implants Res.* 2005;16(4):495-501.
57. Edwards PJ, King AP, Hawkes DJ, et al. Stereo augmented reality in the surgical microscope. *Stud Health Technol Inform.* 1999;62:102-8.
58. Sun X, McKenzie FD, Bawab S, Li J, Yoon Y, Huang JK. Automated dental implantation using image-guided robotics: registration results. *Int J Comput Assist Radiol Surg.* 2011;6(5):627-34.
59. Boesecke R, Brief J, Raczkowsky J, et al. Robot assistant for dental implantology. *Proceedings of the 4th International Conference on Medical Image Computing and Computer-Assisted Intervention.* 2001;14(7):1302-3.
60. McDermott N, Chuang S, Woo VV, Dodson TB. Complication of dental implants: identification, frequency, and associated risk factors. *Int J Oral Maxillofac Implants.* 2003;18:848-55.
61. Somogyi-Ganss E. Evaluation of the Accuracy of NaviDent, a Novel Dynamic Computer-Guided Navigation System for Placing Dental Implants [master's thesis]. Toronto, Canada: Graduate Department of Prosthodontics, University of Toronto; 2013.
62. Arishan V, Zarabuda C, Mumcu E, Ozdemir T. Implant positioning errors in freehand and computer-aided placement methods: a single-blind clinical comparative study. *Int J Oral Maxillofac Implants.* 2013;28:190-204.
63. Emery RW, Merritt SA, Lank K, Gibbs JD. Accuracy of Dynamic Navigation for Dental Implant Placement-Model-Based Evaluation. *J Oral Implantol.* 2016;42(5):399-405.
64. Nishikawa K, Suehiro A, Sekine H, Kousuge Y, Wakoh M, Sano T. Is linear distance measured by panoramic radiography reliable. *Oral Radiol.* 2010;43:102-6.
65. Scher EL. Risk management when operating in the posterior mandible. *Implant Dent.* 2002;11:67-72.
66. Kobayashi K, Shimoda S, Nakagawa Y, Yamamoto A. Accuracy in measurement of distance using limited cone-beam computerized tomography. *Int J Oral Maxillofac Implants.* 2004;19:228-31.

67. Lund H, Grondahl K, Grondahl HG. Accuracy and precision of linear measurements in cone beam computed tomography Accuitomo tomograms obtained with different reconstruction techniques. *Dentomaxillofac Radiol.* 2009;38:379-86.
68. Hardy TC, Suri L, Stark P. Influence of patient head positioning on measured axial tooth inclination in panoramic radiography. *J Orthod.* 2009;36:103-10.

Sanja Babić rođena je 7. rujna 1993. godine u Zadru gdje je pohađala osnovnu i srednju školu. U Gimnaziji Franje Petrića (MIOC) maturirala je 2012. te iste godine upisala Stomatološki fakultet Sveučilišta u Zagrebu. U akademskoj godini 2016./17. bila je demonstrator na Zavodu za dentalnu antropologiju.