

# Suvremeni terapijski postupci kod zbrinjavanja složenih trauma usne šupljine

---

Kračun, Ana

Master's thesis / Diplomski rad

2020

Degree Grantor / Ustanova koja je dodijelila akademski / stručni stupanj: **University of Zagreb, School of Dental Medicine / Sveučilište u Zagrebu, Stomatološki fakultet**

Permanent link / Trajna poveznica: <https://um.nsk.hr/um:nbn:hr:127:473691>

Rights / Prava: [Attribution-NonCommercial 4.0 International/Imenovanje-Nekomercijalno 4.0 međunarodna](#)

Download date / Datum preuzimanja: **2025-02-07**



Repository / Repozitorij:

[University of Zagreb School of Dental Medicine Repository](#)





Sveučilište u Zagrebu

Stomatološki fakultet

Ana Kračun

**SUVREMENI TERAPIJSKI POSTUPCI KOD  
ZBRINJAVANJA SLOŽENIH TRAUMA  
USNE ŠUPLJINE**

DIPLOMSKI RAD

Zagreb, 2020.

Rad je ostvaren u: Zavod za endodonciju i restaurativnu stomatologiju Stomatološkog fakulteta Sveučilišta u Zagrebu

Mentor rada: Prof. dr.sc. Božidar Pavelić, Zavod za endodonciju i restaurativnu stomatologiju Stomatološkog fakulteta Sveučilišta u Zagrebu

Lektorica hrvatskog jezika: Višnja Novosel, prof. hrv. jez. i knjiž.

Lektorica engleskog jezika: Matea Košutić, mag. philol. angl./mag. philol. russ.

Sastav Povjerenstva za obranu diplomskog rada:

1. \_\_\_\_\_
2. \_\_\_\_\_
3. \_\_\_\_\_

Datum obrane rada: \_\_\_\_\_

Rad sadrži: 49 stranica

10 slika

CD

Rad je vlastito autorsko djelo, koje je u potpunosti samostalno napisano, uz naznaku izvora drugih autora i dokumenata korištenih u radu. Osim ako nije drukčije navedeno, sve ilustracije (tablice, slike i dr.) u radu su izvorni doprinos autora diplomskog rada. Autor je odgovoran za pribavljanje dopuštenja za korištenje ilustracija koje nisu njegov izvorni doprinos, kao i za sve eventualne posljedice koje mogu nastati zbog nedopuštenog preuzimanja ilustracija odnosno propusta u navođenju njihova podrijetla.

## **Zahvala**

Želim zahvaliti obitelji na neizmjerneoj ljubavi i potpori tijekom svih godina školovanja. Bez njih, njihovog odricanja i vjere u mene, danas ne bih bila ovo što jesam.

Zahvaljujem zaručniku koji je uvijek imao strpljenja i ljubavi za mene te mi savjetima i potporom pomogao da brže i lakše ostvarim svoj cilj.

Hvala i mojim kolegama, budućim doktorima, na svim lijepim i teškim trenutcima koje smo zajedno proživjeli.

Velika hvala mentoru, prof. dr.sc. Božidaru Paveliću, na predanosti i pomoći prilikom izrade ovog rada. Veliko mu hvala na pruženom znanju i brojnim korisnim savjetima koje je nesebično dijelio s nama tokom svih godina studiranja.

# SUVREMENI TERAPIJSKI POSTUPCI KOD ZBRINJAVANJA SLOŽENIH TRAUMA USNE ŠUPLJINE

## Sažetak

Trauma dentoalveolarnog područja može rezultirati lomom, promjenom fiziološkog anatomskog položaja ili potpunim gubitkom određenog zuba, lomom alveolarnog nastavka i okolne kosti te razderotinama i nagnječenjima okolnog mekog tkiva. Porastom incidencije te utjecajem na kvalitetu života pacijenata, traume usne šupljine predstavljaju sve veći javno-zdravstveni problem. Ozljede zuba mogu nastati kao posljedica pada i udarca o tvrdu površinu, kao posljedica sportskih aktivnosti, kao ozljeda u prometnoj nezgodi, ali i uslijed fizičkog zlostavljanja, na što treba obratiti posebnu pozornost. Na temelju posljednjih smjernica *International Association of Dental Traumatology* (IADT) i brojnih stručnih radova, u ovom diplomskom radu opisani su dijagnostički i suvremeni terapijski postupci kod zbrinjavanja ozljeda usne šupljine. Standardizirana dokumentacija, detaljna anamneza, klinički pregled te rendgenska analiza od velike su važnosti u postavljanju točne dijagnoze i provođenja određenog terapijskog postupka. Terapijski pristup ovisi o vrsti ozljede, odnosno pravilno postavljenoj dijagnozi. Razvoj suvremenih dijagnostičkih postupaka kao što je kompjuterizirana tomografija te primjena ozona i hladne atmosfere plazme uz primjenu vlaknima ojačanih kompozitnih materijala uvelike je povećala uspješnost restaurativnog terapijskog postupka u zbrinjavanju trauma. Uz odgovarajuće znanje i kontinuiranu edukaciju stomatologa u ovom području, značajnu ulogu u cijeljenju trauma ima i sam pacijent. Pridržavanjem smjernica, dobivenih od nadležnog stomatologa, može bitno utjecati na ishod terapije.

**Ključne riječi:** dentoalveolarna trauma; hladna atmosfere plazma; kompjuterizirana tomografija; vlaknima ojačani kompozitni materijali

# MODERN THERAPEUTIC PROCEDURES IN THE MANAGEMENT OF COMPLEX ORAL TRAUMA

## **Summary**

Trauma to the dentoalveolar area can result in a fracture, change in physiological anatomical position or complete loss of a particular tooth, a fracture of the alveolar process and surrounding bone as well as lacerations and concussion of the surrounding soft tissue. With the increase of its incidence and the impact it has on the quality of life of the patient, trauma to the oral cavity is an increasing public health problem. Tooth injuries can occur as a result of a patient falling and hitting a hard surface, as a result of sports activities, as an injury sustained in a car accident, but also as a result of physical abuse, to which special attention should be paid. Based on the latest guidelines from the International Association of Dental Traumatology (IADT) and numerous professional papers, this thesis describes diagnostic and modern therapeutic procedures in the management of oral injuries. Standardized documentation, detailed anamnesis, clinical examination and X-ray analysis are of great importance when it comes to making an accurate diagnosis and carrying out a specific therapeutic procedure. The therapeutic approach depends on the type of injury, i.e. on the correctly made diagnosis. The development of modern diagnostic procedures, such as computed tomography and the use of ozone and cold atmospheric plasma as well as the use of fibre-reinforced composite materials, has greatly increased the effectiveness of the restorative therapeutic procedure in the management of trauma. In addition to adequate knowledge and continuous education of dentists in this area, patients themselves have a significant role in the healing of a trauma. Adherence to the guidelines obtained from a competent dentist can significantly affect the outcome of the therapy.

**Keywords:** dentoalveolar trauma; cold atmospheric plasma; computed tomography; fibre-reinforced composite materials

## SADRŽAJ

1. UVOD .....	1
1.1. Epidemiologija.....	2
1.1.1. Incidencija i prevalencija .....	2
1.1.2. Etiologija .....	3
1.1.3. Spol, dob i druge osobitosti.....	3
1.1.4. Vrste ozljeda i zahvaćenost zubi .....	4
1.2. Klasifikacija dentalnih trauma.....	4
2. DIJAGNOSTIČKI POSTUPCI .....	6
2.1. Anamneza .....	7
2.2. Klinički pregled .....	8
2.3. Klinički testovi .....	9
2.3.1. Test pomičnosti .....	9
2.3.2. Test perkusije .....	10
2.4. Procjena stanja pulpe .....	10
2.4.1. Test senzibiliteta.....	10
2.4.2. Test vitaliteta .....	11
2.5. Boja krune zuba .....	12
2.6. Radiografska dijagnostika .....	13
2.7. Fotografska dokumentacija.....	16
3. TERAPIJSKI POSTUPCI.....	17
3.1. Postupak kod fraktura i luksacije.....	18
3.2. Postupak kod avulzije.....	26
3.3. Imobilizacija .....	29
3.4. Primjena antibiotika.....	31
3.5. Endodontski postupak.....	32
3.5.1. Trajni zubi sa završenim rastom i razvojem korijena.....	32

3.5.2.	Trajni zubi s nezavršenim rastom i razvojem korijena .....	32
3.6.	Upute pacijentu.....	33
4.	SUVREMENI TERAPIJSKI POSTUPCI .....	34
4.1.	Primjena CBCT-a .....	35
4.2.	Primjena hladne atmosferske plazme .....	36
4.3.	Primjena vlakana u terapijskom postupku zbrinjavanja trauma usne šupljine .....	38
5.	RASPRAVA .....	40
6.	ZAKLJUČAK .....	43
7.	LITERATURA .....	45
8.	ŽIVOTOPIS .....	48



## **Popis skraćenica**

CBCT (engl. *Cone Beam Computer Tomography*) - kompjuterizirana tomografija s konusnim snopom zraka

CT (engl. *Computed tomography*)– kompjuterizirana tomografija

FOV (engl. *Field Of View*) – područje gledanja

HBSS (engl. *Hank's Balanced Salt Solution*) – Hankova izbalansirana otopina soli

IADT (engl. *International Association of Dental Traumatology*) – Međunarodno udruženje za dentalnu traumatologiju

LDF – engl. *laser doppler flowmetry*

MR – magnetska rezonanca

SZO – Svjetska zdravstvena organizacija

TTS – titanium trauma splint



Ozljede zubi nastaju njihovim izlaganjem djelovanju određene sile koja u konačnici dovodi njihovog loma ili skupne ozljede tvrdog i mekog tkiva usne šupljine. Sila koja uzrokuje traumu može biti direktna, indirektna ili kombinirana. Direktna ozljeda nastaje neposrednim kontaktom čvrstog predmeta i zuba (pad pri kojem zub udara direktno u tlo). Indirektna ozljeda nastaje pri udarcu u bradu ili pada kad zubi donje čeljusti udare o zube gornje čeljusti (1). Ozljede su najčešće iznenadne i neočekivane te kao takve iziskuju hitni dijagnostičko-terapijski postupak doktora dentalne medicine. Djeca su sklonija ozljedama mekih i tvrdih tkiva usne šupljine, no one se mogu dogoditi i kod ostalih starosnih skupina. Fizičke ozljede, uključujući i ozljede usne šupljine, predstavljaju sve veći javnozdravstveni problem. Porastom dinamike svakodnevnih životnih obaveza, povećanom učestalosti upravljanja prijevoznim sredstvima (bicikl, motor, automobil), sudjelovanjem u sportskim aktivnostima dolazi do povećane učestalosti nastanka ozljeda u području usne šupljine (2).

Zbrinjavanje nastalih ozljeda predstavlja poseban problem u svakodnevnom kliničkom radu s obzirom da se trauma ne može predvidjeti, a iziskuje potrebu za pružanjem hitnog terapijskog postupka. Svaki terapeut mora biti spreman pružiti odgovarajući hitni terapijski postupak kao i naknadni endodontsko-restaurativni odnosno protetsko-rehabilitacijski postupak. Nedostatne teoretske osnove kao i nepoznavanje provođenja određenog kliničkog postupka za sobom povlači rizik neadekvatnog ili nepravovremenog zbrinjavanja ozlijeđenih zuba te veću mogućnost razvoja post-traumatskih komplikacija (1,2).

## **1.1. Epidemiologija**

Epidemiologija dentalnih trauma se dijeli na nekoliko područja, a ona su: incidencija i prevalencija, etiologija, spol, dob i druge osobitosti te vrste ozljeda i zahvaćenost zubi.

### **1.1.1. Incidencija i prevalencija**

Incidencija se temelji na učestalosti novih slučajeva koji su prijavljeni u populaciji u određenom vremenskom periodu. Prevalencija se odnosi na ukupan broj slučajeva prijavljenih u populaciji do određene točke vremena. Stope prevalencije su kumulativne i retrospektivne te su uvijek više od stopa incidencije (2). Postoji velika varijabilnost stopa incidencije među istraživanjima. Ona varira od 1 do 44 novih slučajeva na 1000 stanovnika u godini dana (do 4.5 % ukupne populacije) (2). Usprkos brojnim teškoćama, poput uključivanja i privatnih ordinacija u istraživanja uz javno zdravstvene ustanove, tu su još i nedostatak odgovarajućeg uzorka,

usmjerenost na samo jednu subpopulaciju, nedostatak vremena i sredstava te brojne druge, incidencija dentalnih trauma na globalnoj razini ne prelazi 5 % ukupne populacije (2).

Prevalencija dentalnih trauma također varira od 6 do 59 %, ovisno o istraživanju. Ta varijabilnost naglašava potrebu za standardiziranom dokumentacijom i klasifikacijom u svrhu izrade epidemioloških istraživanja (2). Unatoč tim varijacijama, postoji opći trend koji ukazuje da je jedna trećina svih predškolaca (mliječna denticija) te jedna četvrtina adolescenata i odraslih (trajna denticija) barem jednom doživjela dentalnu traumu za vrijeme života. To se može smatrati značajnim jer na usnu šupljinu otpada otprilike 1 % ukupne tjelesne površine (3).

### **1.1.2. Etiologija**

Unatoč lokalnim i metodološkim razlikama među istraživanjima čini se da postoji konzistentan uzorak pojavnosti traume. Dom pacijenta se konzistentno navodi kao glavna lokacija dentalne traume kako u mliječnoj, tako i u trajnoj denticiji. Iduća najčešća lokacija dentalnih trauma su obrazovne ustanove. Unatoč tome, sportske arene, igrališta i ceste su u većini studija sadržane u različitim omjerima (2).

Najčešći uzrok traume u mliječnoj denticiji su padovi, dok u trajnoj denticiji, većinu ozljeda, uz padove, uključuje bavljenje sportskim aktivnostima. 'Slučajni pad' ili 'nepoznat uzrok ozljede' često se koriste kao izgovor kod djece žrtava nasilja i u tom su slučaju anamnestički podaci često neodređeni i nejasni. Prilikom razgovora s pacijentom i roditeljima potrebno je detaljno uzeti anamnestičke podatke kako bi etiološke čimbenike svrstali u različite skupine – pad nastao slučajno zbog spoticanja (nenamjerna ozljeda) ili pad koji je nastao zbog guranja (namjerna ozljeda) (1).

Novu kategoriju ozljeda zuba čine ozljede nastale kao posljedica piercinga u usnoj šupljini. Najčešće komplikacije su frakture zuba, zubnih ispuna i protetskih radova, napuknuća na zubima ("*cracked tooth syndrome*"), abrazija zuba i bolne senzacije (1).

### **1.1.3. Spol, dob i druge osobitosti**

U trajnoj denticiji učestalost trauma je veća u muškaraca nego li u žena. Razlog tome je to što su muškarci skloniji kontaktnim sportovima, nasilnom ponašanju i često objesniji od suprotnog spola. U mliječnoj denticiji te razlike nisu toliko značajne niti uočljive. Kako su padovi u mliječnoj denticiji nekontrolirani, a uzimajući u obzir da je bavljenje sportom stvar izbora, spol je kao rizični faktor primarno povezan s poduzetim aktivnostima (2). Ozljede mliječnih zuba najčešće su u razdoblju između 18 i 30 mjeseci kad dijete razvija motoričku koordinaciju i počinje se samostalno kretati. Ozljede trajnih zuba najčešće se događaju između

8. i 12. godine kad djeca više vremena provode igrajući se i baveći se sportskim aktivnostima (1). Druge osobitosti uključuju dentalne faktore (povećan prijeklop, klasa II s protruzijom gornjih sjekutića i kratka gornja usna koja nepotpuno prekriva gornje zube), pretilost i rasu/etničku pripadnost (2). Obilan karijes aproksimalnih površina te bolesti koje su praćene strukturalnim anomalijama zuba kao rahitis, lues, *amelogenesis imperfecta* i *dentinogenesis imperfecta* isto su tako važan čimbenik zbog promjena na tvrdim zubnim tkivima (1).

#### **1.1.4. Vrste ozljeda i zahvaćenost zubi**

Luksacijske ozljede su najčešće dentalne traume u mliječnoj denticiji. Razlog tome je povećana rezilijencija potpornih struktura kao rezultat smanjene mineralizacije alveolarne kosti. U trajnoj denticiji najčešće traume su nekomplikirane frakture krune. Avulzija kao trauma prevladava u studijama koje su usredotočene na određenu subpopulaciju (2). Warren i sur. (4) u svojoj studiji ukazuju na veću incidenciju avulzija u kasnijim satima, tj. nakon radnog vremena.

Većina dentalnih trauma u mliječnoj, ali i trajnoj denticiji, zahvaća prednje zube. Najčešće traumatizirani zubi su gornji središnji i lateralni sjekutići. U većini slučajeva, zahvaćen je samo jedan zub, dok je kod pojedinih aktivnosti, kao što su sport, nasilje ili automobilske nesreće, uključeno više zubi (2).

### **1.2. Klasifikacija dentalnih trauma**

Sistemskih pregledom literature, Feliciano i Caldas (5) pronašli su preko 50 klasifikacijskih sistema za dentalne traume. Također, utvrdili su da najčešće korišteni sistem je bio Andreasenov (32 %), zatim Ellisov (14 %) pa Garcia-Godoy sistem (6 %). Indikacija značajne varijabilnosti u korištenju klasifikacijskih sustava je bila to što je na kategoriju 'ostalo' otpalo 40 %.

Kao što je i navedeno, danas je najčešće korištena klasifikacija upravo Andreasenova modifikacija koju je prihvatila SZO. Klasifikacija uključuje ozljede zuba, potpornih struktura, gingive i oralne sluznice i uzima u obzir anatomiju, načine liječenja i prognozu. Može se primijeniti na mliječnu i trajnu denticiju.

Prema zahvaćenosti tkiva usne šupljine ozljede se mogu podijeliti na (6):

#### **1. Ozljede tvrdih zubnih tkiva i pulpe**

- Infrakcija cakline

- Fraktura cakline
  - Fraktura cakline i dentina (nekomplikirana fraktura krune)
  - Fraktura cakline i dentina (komplikirana fraktura krune)
2. Ozljede tvrdih zubnih tkiva, pulpe i alveolarnog nastavka
- Fraktura krune i korijena
  - Fraktura korijena
  - Fraktura stjenke alveole gornje ili donje čeljusti
  - Fraktura alveolarnog nastavka gornje ili donje čeljusti
3. Ozljede parodontnih tkiva
- Kontuzija
  - Subluksacija
  - Ekstruzijska luksacija
  - Lateralna luksacija
  - Intruzijska luksacija
  - Izbijanje (avulzija)
4. Ozljede gingive ili oralne sluznice
- Laceracija gingive ili oralne sluznice
  - Kontuzija gingive ili oralne sluznice
  - Abrazija gingive ili oralne sluznice

Svrha ovog rada jest dati prikaz dijagnostičko-restaurativnog postupka važnog u zbrinjavanju nastalih ozljeda u području stomatognatog sustava. Točno postavljena dijagnoza preduvjet je uspješnoj terapiji koja se provodi primjenom konvencionalnih i suvremenih metoda liječenja.

## 2. **DIJAGNOSTIČKI POSTUPCI**

Svaki pacijent s ozljedom zuba, osobito kad postoji krvarenje, hitan je slučaj i mora se zbrinuti odmah po dolasku u ordinaciju. Hitan prijem, smiren i siguran pristup terapeuta smiruje ozlijeđenog i njegove pratitelje, naročito ako se radi o maloj djeci (1). Bitno je naglasiti važnost standardizirane dokumentacije u dijagnostici dentalne traume. Standardizirani upitnici, klinički pregled i klinički testovi su važni za registraciju svih bitnih podataka u vrijeme ozljede, na taj način osiguravajući postavljanje ispravne dijagnoze, utvrđivanje opsežnosti traume te odabir ispravnog plana terapije (7).

## 2.1. Anamneza

Kod hitnih stanja uzimanje prvih podataka za anamnezu svodi se na osnovne podatke jer kod nekih ozljeda zuba uspjeh terapije izravno ovisi o brzini zbrinjavanja (1). Pitanja koja se postavljaju su sljedeća (6):

- **Kad se ozljeda dogodila?**

Upućuje na vremenski čimbenik, koji je ključan u kliničkim slučajevima avulzije ili pomaka zuba i može utjecati na izbor liječenja.

- **Gdje se ozljeda dogodila?**

Upućuje na kontaminiranost rana.

- **Kako se ozljeda dogodila?**

Upućuje na moguća područja ozljede. Bilo kakve nepodudarnosti između ozljeda pronađenih kod djeteta i dobivene anamneze može se posumnjati na zlostavljanje djeteta i zahtijevati angažiranje drugih medicinskih specijalnosti.

- **Je li nakon ozljede došlo do gubitka svijesti?**

Ako da, koliko dugo? Je li prisutna glavobolja? Amnezija? Mučnina? Povraćanje? To su sve znakovi potresa mozga i zahtijevaju ozbiljniji medicinski pristup.

- **Jesu li postojale prijašnje traume zuba?**

Odgovori mogu objasniti nejasnoće vezane uz nalaz rendgenske snimke, kao što su obliteracija pulpnog kanala i nezavršen rast i razvoj korijena zuba u denticiji s inače završenim razvojem korijena.

- **Je li poremećen zagriz?**

Pozitivan odgovor upućuje na luksacijsku traumu, lom alveolarnog nastavka, lom čeljusti, luksaciju ili frakturu temporomandibularnog zgloba.

- **Postoji li preosjetljivost zuba na hladno i/ili toplo?**



Pozitivan odgovor upućuje na izloženost pulpodentinskog kompleksa i potrebu za terapijskim postupkom.

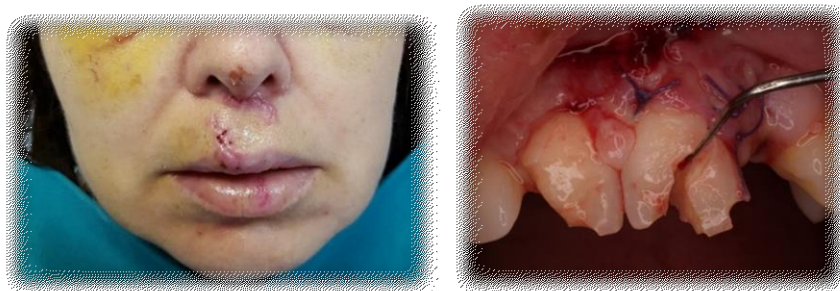- **Medicinska anamneza**

Radi otkrivanja eventualnih drugih bolesti uz pitanje kada je bilo zadnje cijepljenje protiv tetanusa.

## 2.2. Klinički pregled

Svaki pregled i procjena pacijenta s traumom prvo treba započeti ABC - postupkom (*airway* - dišni put, *breathing* - disanje, *circulation* - cirkulacija). Aspiracija zuba može zahtijevati hitnu rigidnu bronhoskopiju s uklanjanjem stranog tijela (8). Prije daljnjeg pregleda, preporučljivo je temeljito ukloniti sve nečistoće (vodom ili blagim sapunom) i strane tvari. U tijeku toga moguće je dobiti početni dojam o opsegu ozljede (Slika 1.a). Također treba kontrolirati aktivno krvarenje. Krvarenje iz razderotina se može zaustaviti primjenom pritiska na ozlijeđeno područje. Krvarenje iz gingivalnog tkiva može biti stavljeno pod kontrolu tako da repozicioniramo tkiva i držimo ih u tom položaju par minuta (9).

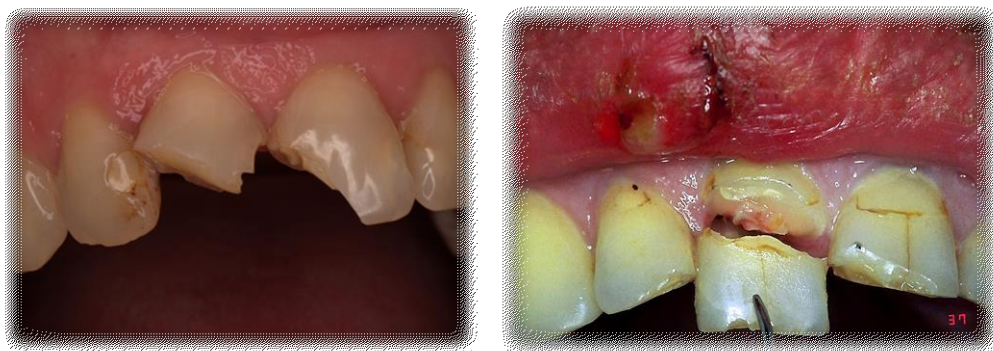Nadalje, treba provesti temeljiti pregled kako bi se isključila prisutnost pridruženih lomova gornje i donje čeljusti. Pregled intraoralnog mekog tkiva uključuje procjenu prisutnosti razderotina sluznice usana, jezika, nepca, dna usne šupljine, bukalne sluznice i sluznice vestibuluma. Gingivalne razderotine obično su povezane s pomakom zuba uslijed traume. Krvarenje duž gingivalnog sulkusa i marginalne gingive ukazuju na oštećenje parodontnog ligamenta. Svi zubi trebaju biti pregledani (Slika 1.b), a svi fragmenti zuba koji nisu uočeni tijekom kliničkog pregleda trebali bi se smatrati aspiriranim ili potisnutim u alveolarni nastavak i/ili okolno meko tkivo. Radiografska procjena glave, vrata, prsa i trbuha izvodi se kako bi eliminirali sumnju na dislokaciju fragmenata zuba u ova područja. Prijelomi koji uključuju alveolarni nastavak koji strši preko priliježeće sluznice obično se vide sami po sebi. Krepitacije i pokretljivost alveolarnih fragmenata na palpaciju mogu ukazivati na podliježeću frakturu (8).



Slika 1. Opsežna trauma u području lica (a) te tvrdih i mekih tkiva gornje čeljusti (b).

Ljubaznošću Prof.dr.sc. Božidara Pavelića.

Nakon uklanjanja krhotina i krvi s površine zuba provodi se temeljito ispitivanje površinskog izgleda i građe strukture zuba. Sve infrakcije ili frakture na površini zuba moraju biti zabilježene. Dijagnostiku infrakcija olakšava usmjeravanje zrake svjetlosti paralelno s dužinskom osi zuba. Daljnjim pregledom treba utvrditi opsežnost frakture, tj. proteže li se frakturna linija kroz dentin, pulpu ili druga tkiva (Slika 2.a i 2.b). Promjena boje zuba ili translucencija ukazuje na izloženost pulpe. Važno je otkriti prateće luksacijske ozljede zbog njihovog negativnog utjecaja na dugotrajnu prognozu s obzirom na cijeljenje pulpe. Neizravni prijelomi korijena i krune u jednom kvadrantu obično su popraćeni sličnim prijelomima i u ipsilateralnoj čeljusti (8).



Slika 2. Trauma u području prednjih zubi: nekomplikirana – lom tvrdih zubnih tkiva gdje nije došlo do otvaranja pulpne komorice (a), komplikirana gdje došlo do loma tvrdih zubnih tkiva i otvaranja pulpne komorice (b). Ljubaznošću Prof.dr.sc. Božidara Pavelića.

### 2.3. Klinički testovi

U svrhu postavljanja dijagnoze nužno je provesti određene kliničke testove. Testovi koje provodimo su test pomičnosti i test perkusije.

#### 2.3.1. Test pomičnosti

Ispitivanje pomičnosti treba provoditi u vodoravnom i aksijalnom smjeru, palpacijom. Obavlja se pažljivo, lagano bez pretjeranog pritiska (1). Ako zub ima povećanu pomičnost, ali nije dislociran, sumnja se na prijelom korijena. Kada više zubi alveolarnog segmenta imaju povećanu pokretljivost, sumnja se na lom alveolarnog nastavka (8).

Pomičnost zuba se određuje na skali od 0 do 3 (0 = nema pomičnosti, 1 = vestibulooralna i/ili meziodistalna pomičnost manja od 1mm, 2 = vestibulooralna i/ili meziodistalna pomičnost veća od 1mm i 3 = vestibulooralna i/ili meziodistalna zajedno s aksijalnom pomičnošću). Nedostatak ovog mjerenja je nulta vrijednost. Ona označava fiziološku pomičnost, ali može

također značiti „zaključan u kosti“, bilo u vrijeme ozljede (npr. intruzijska ili lateralna luksacija) ili prilikom sljedećih posjeta (nadmjesna resorpcija / ankiloza). Ukoliko se uz nultu vrijednost pomičnosti istovremeno pojavljuje perkutorni visoki, metalni zvuk, takav nalaz upućuje na ankilozu zuba (7).

### **2.3.2. Test perkusije**

Osjetljivost na perkusiju se provodi nježno, blagim udarcem drške instrumenta na incizalni brid/okluzalnu površinu zuba. Pozitivan nalaz u trenutku ozljede upućuje na oštećenje parodontnog ligamenta i/ili drugih potpornih struktura. Kontinuirana osjetljivost na perkusiju u narednom razdoblju kontrolnih pregleda je značajno povezana s nekrozom pulpe (7).

Perkutorni zvuk se procjenjuje 'kuckanjem' na incizalni brid i/ili labijalnu plohu zuba u horizontalnom smjeru. Visok, metalan ton znači da je ozlijeđeni zub ukliješten u kosti (kao kod lateralne luksacije i intruzije). Ako se takav ton pojavi tijekom razdoblja praćenja, riječ je o ankilozi (6,7).

## **2.4. Procjena stanja pulpe**

Nakon akutne traume zuba i okolnog parodonta neurovaskularna opskrba zuba može biti narušena. Ona može biti prekinuta uslijed subluksacije ili kontuzije ili može doći do ruptуре krvnih žila (uslijed ekstruzije ili lateralne luksacije). Navedene nastale promjene dovode do promjene odgovora na testove procjene vitaliteta i testove osjetljivosti (7). U ovakvom slučaju tek kroz period od 10 do 14 dana možemo očekivati povrat pozitivnog odgovora pulpe na određeni podražaj. U slučaju težih dislokacija, praćenih rupturom neurovaskularne opskrbe, za povrat pozitivnog odgovora potrebno je i do 3 mjeseca kod mladih trajnih, pa čak i do godinu dana kod trajnih zubi sa zatvorenim apeksom (7). Iako ćemo ovakav nalaz očekivati nakon akutne traume, prava vrijednost testova je u kasnijem periodu praćenja gdje negativan nalaz može upućivati na razvoj neke od komplikacija traume.

### **2.4.1. Test senzibiliteta**

Test senzibiliteta se često pogrešno naziva i test vitaliteta pulpe. Test senzibiliteta se odnosi samo na procjenu mogućnosti živčanih ogranaka pulpe da odgovore na određeni stimulans, bilo električni ili termički. Ovo bi testiranje moglo biti nepouzdana zbog prolaznog nedostatka neuronskog odgovora ili nediferenciranja A-delta živčanih vlakana u mladim trajnim zubima (7,10).

- **Termička testiranja**

Termička testiranja se najčešće provode smrznutim štapićima CO<sub>2</sub> snijega (-78°C) ili malim smotuljkom vate na koji je prethodno pošprican difluordiklormetan (-50°C). Zub se pripremi tako da se stave vaterolice i posuši te se na njega prisloni štapić leda ili vatica s naspreganim difluordiklormetanom (7,11).

- **Električno testiranje pulpe**

Električnim testiranjem provodi se direktna stimulacija živčanih ogranaka pulpe. U tu svrhu koriste se uređaji, vitalometri koji stvaraju struju visoke frekvencije. Prije korištenja električnih testera potrebno je očistiti, osušiti i izolirati zube. Utvrđeno je da će se najvjerodostojniji rezultati dobiti ako se elektroda postavi na incizalni brid. Zatvaranje strujnog kruga postiže se tako da se druga elektroda postavi na pacijentovu usnu ili ju pacijent drži u ruci. Brojčane vrijednosti trebale bi biti izmjerene za svaki zub. Važno je napomenuti da mladi trajni zubi s još nerazvijenim korijenom ne pokazuju prave vrijednosti testa osjetljivosti na višim pragovima podražaja u usporedbi s zubima s razvijenom korijenom (7,11).

Bastos i sur. (12) su svojim istraživanjem utvrdili da najbolje rezultate u testiranju trajnih zubi daje električno testiranje senzibiliteta, dok je za mlade trajne s otvorenim apeksom i dalje preporuka "hladno" termičko testiranje.

#### **2.4.2. Test vitaliteta**

Testovi vitaliteta pružaju pravi uvid u protok krvi pulpe. U usporedbi s testovima senzibiliteta, rezultati testova vitaliteta su pouzdaniji jer se ne oslanjaju na subjektivne reakcije pacijenta (13).

- **Pulsna oksimetrija**

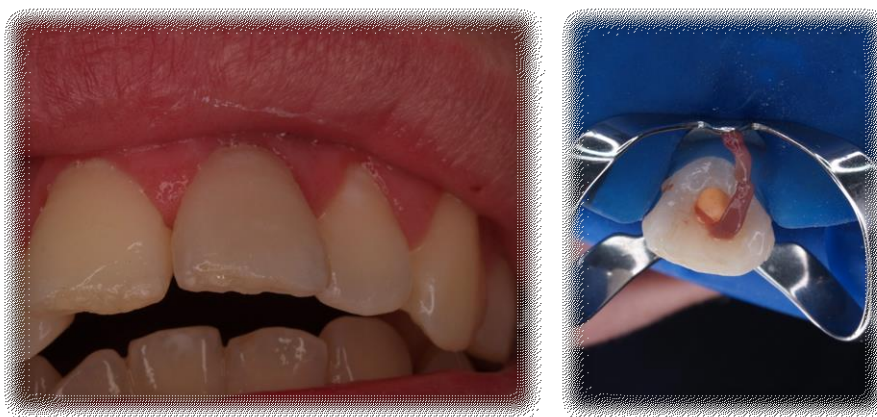Upotreba pulsne oksimetrije pokazala se kao pouzdana, neinvazivna metoda u svrhu utvrđivanja protoka krvi pulpe (14). Međutim, trenutna uporaba pulsne oksimetrije ograničena je zbog nedostatka senzora posebno dizajniranih da odgovaraju dimenzijama zubi i zbog nedostatka snage da se probije kroz tvrda zubna tkiva (10).

- **Laser doppler flowmetrija (LDF)**

LDF je obećavajuća tehnologija za nadzor protoka krvi u pulpi. Uređaj radi na temelju interferiranja laserske zrake s crvenim krvnim stanicama koja se gibaju, zrake se odbijaju od njih i detektiraju u sondi te procesuiraju kao signal. Termička i električna testiranja pulpe procjenjuju samo živčanu opskrbu pulpe, dok LDF procjenjuje postojanost funkcionalnog protoka krvi pulpe i najvažniji je pokazatelj kod revaskularizacijskih procesa (1).

## 2.5. Boja krune zuba

Nakon ozljede ili na kasnijim kontrolnim pregledima često je vidljiva promjena boje krune ozlijeđenog zuba (Slika 3.a i 3.b). Ona može biti reverzibilna ili ireverzibilna. Promjena boje ili diskoloracija se može lakše vizualizirati korištenjem uređaja za transiluminaciju. Iako diskoloracija najčešće zahvaća cijelu krunu ozlijeđenog zuba, ponekad može biti detektirana samo s oralnog aspekta gdje promjene mogu biti ograničene samo na cingulum (7). Tipovi diskoloracije koje najčešće nalazimo su: roza ili ljubičasta, siva, tamnosiva ili smeđa i žuta diskoloracija. Roza ili ljubičasta diskoloracija nastaje kao posljedica krvarenja unutar pulpne komore ili je znak unutarnje resorpcije. U većini slučajeva, ako je posljedica krvarenja, takva promjena spontano regradirana. Siva diskoloracija nastaje nakupljanjem raspadnih produkata crvenih krvnih stanica ili je znak nekroze pulpe. Također, tamnosiva ili smeđa diskoloracija upućuje na razvoj nekroze pulpe (9).



Slika 3. Promjena boje zuba sedam dana nakon traume (a) i nalaz pulpe koja više nije pokazivala znakove vitaliteta (b). Ljubaznošću prof. dr.sc. Božidara Pavelića.

Promjena boje nije patognomoničan znak za razvoj i nastanak nekroze pulpe (9). Za konačnu potvrdu nekroze moraju biti prisutni neki od idućih znakova: zub koji je simptomatski, negativan nalaz testova senzibiliteta i/ili vitaliteta, razvoj sinus trakta ili fistule, na rendgenskoj snimci vidljiva periapikalna radiolucencija i/ili nalaz upalne resorpcije korijena. Žuta diskoloracija je znak obliteracije pulpnog kanala i postupno nastaje u kasnijem periodu cijeljenja (9).

Malmgren i Hübel (15) 2012. objavljuju rad u kojem su izvijestili o prolaznoj diskoloraciji krune u zubi s frakturom korijena gdje je takva promjena nestala kroz 4 tjedna do 6 mjeseci. U vrijeme traume, gubitak senzibiliteta je bio praćen i diskoloracijom krune, dok je povratak senzibiliteta zubi bio prethođen gubitkom te iste diskoloracije.

## **2.6. Radiografska dijagnostika**

Svaki klinički slučaj trebao bi se zasebno procijeniti te odrediti koja rendgenska snimka će biti potrebna. Odabrana snimka mora pružiti informacije važne kako za postavljanje same dijagnoze tako i za provođenje terapijskog postupka. Preporučuje se upotreba standardiziranih nosača filmova te izrada reproducibilnih radioloških nalaza važnih za praćenje i procjenu terapijskog postupka (7).

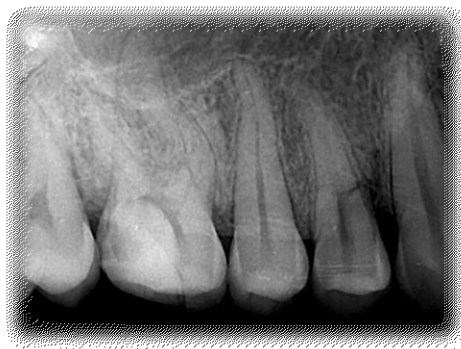### **• Konvencionalna radiološka snimka**

Prema zadnjim smjernicama IADT, preporučuje se u određenim slučajevima nekoliko konvencionalnih dvodimenzionalnih projekcija (Slika 4.). Budući da su središnji sjekutići gornje čeljusti najčešće zahvaćeni zubi, niže su navedene rendgenske snimke koje se preporučuju za temeljiti pregled ozlijeđenog područja (10):

- jedna retroalveolarna snimka gdje je zraka usmjerena kroz središnju liniju da prikaže oba središnja sjekutića gornje čeljusti,
- jedna retroalveolarna snimka gdje je zraka usmjerena na desni lateralni sjekutić gornje čeljusti (također bi trebala pokazati i desni očnjak i središnji sjekutić),
- jedna retroalveolarna snimka gdje je zraka usmjerena na lijevi bočni sjekutić gornje čeljusti (također bi trebala pokazati i lijevi očnjak i središnji sjekutić),
- jedan okluzalna snimka gornje čeljusti,
- najmanje jednu retroalveolarnu snimku donjih sjekutića sa zrakom usmjerenom na središnje sjekutiće donje čeljusti. Međutim, mogu se navesti i druge snimke ako

postoje očigledne ozljede zuba donje čeljusti (npr. slične retroalveolarne snimke kao gore navedene za zube gornje čeljusti, okluzalna snimka donje čeljusti).

Okluzalna snimka daje vertikalni prikaz ozlijeđenih zuba i okolnih tkiva, što je posebno korisno u dijagnosticiranju lateralnih luksacija, prijeloma korijena i prijeloma alveolarne kosti (10). Gore navedena serija rendgenskih snimaka služi kao primjer. Ako su ozlijeđeni drugi zubi, onda se serija može modificirati tako da se fokusira na relevantni zub/zube. Jednostavne ozljede, poput infrakcije cakline, nekomplikirani prijelomi krune i složeni prijelomi krune, možda neće trebati sve ove rendgenske snimke (10).



Slika 4. Radiološki vidljiva trauma korijena zuba 14. Ljubaznošću prof. dr.sc. Božidara Pavelića.

Rendgenske snimke su neophodne za postavljanje temeljite dijagnoze dentalnih trauma. Na primjer, frakture korijena zuba ili okolne kosti se mogu pojaviti bez ikakvih kliničkih znakova ili simptoma i često se ne dijagnosticiraju kada se koristi samo jedna rendgenska snimka. Uz to, pacijenti ponekad potraže pomoć i nekoliko tjedana nakon traume kad karakteristični klinički znakovi traume više nisu prisutni. Stoga bi svaki liječnik dentalne medicine trebao koristiti svoju osobnu kliničku procjenu i odvagati prednosti i nedostatke pojedinih radiografskih tehnika i snimaka (10).

- **Ograničenja dvodimenzijalnih snimaka**

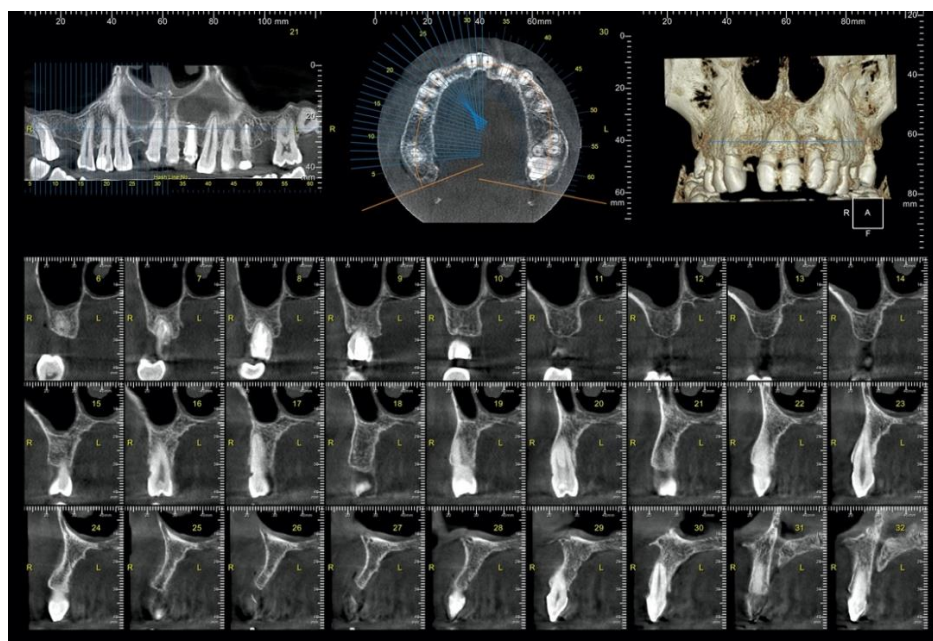
Konvencionalne slike komprimiraju trodimenzionalnu anatomiju u dvodimenzionalnu sliku odnosno rendgensku snimku. Brynolfove klasične studije otkrile su da snimanje rendgenskih snimaka iz različitih kutova rezultira boljom percepcijom dubine i prostornog odnosa povezanih periapikalnih radiolucencija s vrhom korijena zuba (16). Dijagnostičke

informacije u nedostatku „treće dimenzije“ su posebno relevantne kod trauma gdje se nagib korijena prema kortikalnoj ploči, debljina kortikalne ploče i odnos korijena prema ključnim susjednim anatomskim strukturama kao što su *nervus alveolaris inferior*, *foramen mentale* ili maksilarni sinus, trebaju jasno prikazati. Preklapanje anatomskih struktura rezultira poteškoćama u tumačenju rendgenske slike. Tom se učinku daje termin 'anatomski, strukturalni ili pozadinski šum'. Povećanom vrijednosti pozadinskog šuma, smanjuje se kontrast struktura na snimci što rezultira neadekvatnom i otežanom analizom snimaka (16). Vrh korijena maksilarnog sjekutića, područje najčešće podložno ozljedama, leži vrlo blizu susjedne kortikalne ploče, tako da je pozadinski šum manji faktor, iako mora i dalje biti uzet u obzir.

Unatoč njihovim ograničenjima, retroalveolarne snimke kombinirane s kliničkim pregledom i dalje ostaju standard zbrinjavanja i uvijek ih treba razmotriti tijekom početne procjene traume (16).

- **Trodimenzijske snimke**

Trodimenzionalno snimanje uključuje širok raspon tehnika, uključujući kompjuteriziranu tomografiju (CT), magnetsku rezonancu (MR) i kompjuteriziranu tomografiju s konusnim snopom zraka (CBCT). Vrijednosti CT-a i MR-e od velike su važnosti kod većih maksilofacijalnih ozljeda, u patologiji te rekonstruktivnoj kirurgiji, dok je CBCT (Slika 5.) postao preporučena tehnologija u dijagnostici dentalnih trauma zbog nižih doza zračenja, visoke rezolucije, promjenjivosti u veličini radnog polja i manjem trošku opreme (16)



Slika 5. CBCT. Ljubaznošću prof. dr.sc. Božidara Pavelića.



## **2.7. Fotografska dokumentacija**

Za početnu dokumentaciju traume i kod kontrolnih pregleda IADT preporučuje i izradu kliničkih fotografija. Fotografska dokumentacija omogućava kontrolu cijeljenja mekog tkiva, procjenu promjene boje zuba, kontrolu re-erupciju intrudiranih zuba i razvoj infrapozicije ankiloziranog zuba. Uz to, fotografije pružaju medicinsko-pravnu dokumentaciju koja se može koristiti u sudskim postupcima (10).

### **3. TERAPIJSKI POSTUPCI**

Ovisno o intenzitetu traume može doći do komplicirane ili nekomplicirane ozljede tvrdih zubnih tkiva kao i ozljede parodontnog tkiva. Prema intenzitetu dijele se i terapijski postupci. Redoviti kontrolni pregledi značajni su u ranoj prevenciji komplikacija te pridonose boljem ishodu cijeljenja ozlijeđenog tkiva. Opisani terapijski postupci u skladu su sa zadnjim smjernicama IADT iz 2020.godine (10).

### **3.1. Postupak kod fraktura i luksacije**

#### **a) Infrakcija cakline**

Infrakcija je lom caklinskih prizama bez gubitka zubnog tkiva koji se širi kroz cijelu caklinu do caklinsko-dentinskog spojišta. Terapijski postupak kod infrakcije cakline je:

- kod opsežnijih slučajeva, da bi se prevenirala diskoloracija i kontaminacija bakterijama, terapija izbora je jetkanje i brtvljenje linija infrakcije suvremenim adhezijskim sustavima,
- u suprotnom, terapijski postupak nije potreban.

Ukoliko je jedina trauma bila infrakcija, kontrolni pregled nije potreban. A ukoliko je infrakcija udružena s drugom ozljedom, poput luksacijske ozljede, potrebno je pratiti smjernice za tu vrstu ozljede.

#### **b) Nekomplicirana fraktura krune (samo caklina)**

Fraktura s gubitkom tkiva ograničenim samo na caklinu. Terapijski postupak kod ove ozljede je:

- ukoliko je koronarni segment pronađen, može se pokušati ponovno vezati na zub uporabom suvremenih adhezijskih sustava i kompozitnih materijala,
- ovisno o opsežnosti i lokaciji frakture, rubovi frakturne linije se mogu selektivno ubrusiti ili kompozitnim materijalima nadoknaditi izgubljeno zubno tkivo.

Klinička i radiografska procjena radi se u određenim vremenskim sljedovima: nakon 6 – 8 tjedana te nakon godinu dana od ozljede. Ukoliko je ozljeda udružena s luksacijom ili frakturom korijena, ili sumnjamo na luksacijsku ozljedu, potrebno je pratiti smjernice za tu vrstu ozljeda.

### **c) Nekomplicirana fraktura krune (caklina i dentin)**

Fraktura s gubitkom zubnog tkiva ograničenim na caklinu i dentin, bez izloženosti pulpe.

Terapijski postupak kod ove vrste ozljeda je:

- ukoliko je koronarni segment pronađen, može se pokušati ponovno vezati na zub uporabom suvremenih adhezijskih sustava i kompozitnih materijala. Ukoliko je fragment isušen, mora se rehidrirati stavljanjem u odgovarajući medij (fiziološka otopina ili slina) kroz 20 minuta,
- hitni postupak u cilju prekrivanja eksponiranih dentinskih tubulusa sastoji se od primjene privremenog zavoja od staklenoionomernog cementa i/ili kompozitnog materijala
- kad je površina eksponiranog dentina udaljena 0.5 mm od pulpe zuba (crveno prosijavanje bez krvarenja), za indirektno prekrivanje pulpe se koristi kalcij hidroksid i zavoj od staklenoionomernog cementa,
- privremeni zavoj je potrebno zamijeniti trajnim restaurativnim materijalom.

Klinička i radiografska procjena radi se u određenim vremenskim sljedovima: nakon 6 – 8 tjedana te nakon godinu dana od ozljede. Ukoliko je ozljeda udružena s luksacijom ili frakturom korijena, ili sumnjamo na lukacijsku ozljedu, potrebno je pratiti smjernice za tu vrstu ozljeda.

### **d) Komplicirana fraktura krune**

Fraktura koja uključuje caklinu i dentin uz izloženost pulpe. Terapijski postupak kod ove vrste ozljeda je:

- kod mladih trajnih zubi indicirana je djelomična pulpotomija ili direktno prekrivanje pulpe kako bi bio osiguran daljnji rast i razvoj korijena zuba,
- djelomična pulpotomija je također indicirana kod trajnih zubi sa završenim rastom i razvojem korijena,
- jednokomponentni (nestvrđavajući) kalcij hidroksid ili kalcijev silikat koji ne boji tvrda zubna tkiva su materijali izbora u postupku direktnog prekrivanja pulpe,
- ukoliko je potrebna izrada intrakanalnih kolčića u svrhu nadoknade tvrdog zubnog tkiva krune, endodontski tretman je zahvat izbora kod trajnih zuba sa završenim rastom i razvojem korijena,
- nakon prekrivanja izložene pulpe, ukoliko je fragment krune pronađen, i po potrebi rehidriran u fiziološkoj otopini ili slini, može se pokušati ponovno vezati na zub,

- ukoliko fragment krune nije pronađen, nakon prekrivanja izložene pulpe eksponirane dentinske tubuluse potrebno je prekriti zavojem od staklenoionomernog cementa i/ili kompozitnog materijala,
- privremeni zavoj je potrebno u što kraćem roku nadomjestiti odgovarajućim restaurativnim materijalom.

Klinička i radiografska procjena radi se u određenim vremenskim sljedovima: nakon 6 - 8 tjedana, 3 mjeseca, 6 mjeseci te godinu dana od ozljede. Ukoliko je ozljeda udružena s luksacijom ili frakturom korijena, ili sumnjamo na lukacijsku ozljedu, potrebno je pratiti smjernice za tu vrstu ozljeda.

#### e) **Nekomplicirana fraktura krune i korijena**

Fraktura koja uključuje caklinu, dentin i cement, bez izloženosti pulpe. Terapijski postupak kod ove vrste ozljeda je:

- privremena stabilizacija odlomljenog fragmenta za intaktno tkivo zahvaćenog zuba ili za susjedni zub/zube postupak je izbora dok se ne dovrši plan liječenja,
- ukoliko pulpa nije izložena, uklanjanje koronarnog ili mobilnog fragmenta treba uzeti u obzir,
- eksponirane dentinske tubuluse potrebno je prekriti zavojem od staklenoionomernog cementa i/ili kompozitnog materijala.

Daljnje mogućnosti liječenja su:

- ortodonska ekstruzija (često uz gingivektomiju),
- kirurška ekstruzija,
- endodontski tretman sa restaurativnim zahvatom ukoliko pulpa postane nekrotična,
- odstranjivanje krune zuba i zadržavanje korijena ispod nivoa gingive (*Root submergence*),
- ekstrakcija,
- autotransplantacija.

Klinička i radiografska procjena radi se u određenim vremenskim sljedovima: nakon prvog tjedna, 6 - 8 tjedana, 3 mjeseca, 6 mjeseci, jedne godine te jednom godišnje idućih 5 godina.

### **f) Komplicirana fraktura krune i korijena**

Fraktura koja uključuje caklinu, dentin i cement, uz izloženost pulpe. Terapijski postupak kod ove vrste ozljeda je:

- privremena stabilizacija odlomljenog fragmenta za intaktno tkivo zahvaćenog zuba ili za susjedni zub/zube postupak je izbora dok se ne dovrši plan liječenja,
- kod mladih trajnih zubi s nezavršenim rastom i razvojem korijena:
  - kako bi sačuvali tkivo pulpe zahvat izbora je djelomična pulpotomija
  - izolacija gumenom plahticom je zahtjevna, ali ju svakako treba pokušati
  - jednokomponentni (nestvrđavajući) kalcij hidroksid ili kalcij silikat koji ne boji tvrda zubna tkiva su materijali izbora za prekrivanja pulpe,
- kod trajnih zubi sa završenim rastom i razvojem korijena:
  - endodontski tretman je najčešće indiciran,
  - eksponirane dentinske tubuluse potrebno je prekriti zavojem od staklenoionomernog cementa i/ili kompozitnog materijala.

Daljnje mogućnosti liječenja su:

- nastavak endodontskog zahvata s konačnom restauracijom,
- ortodontska ekstruzija (često uz gingivektomiju),
- kirurška ekstruzija,
- odstranjivanje krune zuba i zadržavanje korijena ispod nivoa gingive (*Root submergence*),
- ekstrakcija,
- autotransplantacija.

Klinička i radiografska procjena radi se u određenim vremenskim sljedovima: nakon prvog tjedna, 6 – 8 tjedana, 3 mjeseca, 6 mjeseci, jedne godine te jednom godišnje idućih 5 godina.

### **g) Fraktura korijena**

Fraktura koja uključuje dentin, cement i pulpu. Frakturna linija može biti vodoravna, kosa ili kombinacija. Terapijski postupak kod ove vrste ozljeda je:

- ukoliko je koronarni fragment pomaknut treba ga reponirati u što kraćem roku,
- adekvatna repozicija se mora potvrditi rendgenskim nalazom,

- mobilni koronarni fragment potrebno je stabilizirati pasivnim i fleksibilnim splintom. Ako je frakturna linija u srednjoj ili apikalnoj trećini, splint se uklanja nakon 4 tjedna. Ako je frakturna linija u cervikalnoj trećini, stabilizacija splintom traje dulje, do 4 mjeseca,
- cervikalne frakture imaju veliki potencijal cijeljenja. Stoga se koronarni fragment, naročito ako nije pomičan, ne smije ukloniti pri prvom pregledu,
- također, nije indicirano započeti endodontski tretman pri prvom pregledu,
- prvih godinu dana potrebno je pratiti cijeljenje na frakturnoj liniji uz provođenje testova osjetljivosti pulpe,
- nekroza pulpe i kontaminacija bakterijama događa se u kasnijem tijeku cijeljenja. Najčešće zahvaća samo koronarni fragment, stoga je i endodontski zahvat indiciran samo u koronarnom segmentu. Kose frakturne linije su otežavajući faktor za određivanje radne dužine korijenskog kanala. Apikalni segment je rijetko zahvaćen patološkim promjenama koje bi zahtijevale odgovarajući terapijski postupak,
- kod trajnih zubi sa završenim rastom i razvojem korijena gdje se cervikalna frakturna linija proteže iznad alveolarnog grebena, a koronarni fragment je jako pomičan, preporuka je ukloniti koronarni fragment. Zatim slijedi endodontski zahvat uz izradu intrakanalnog kolčića te konačnu restauraciju koronarnog segmenta odabranim materijalom. U budućem terapijskom planu, ortodontska ili kirurška ekstruzija, zahvat produljenja krune ili čak ekstrakcija, mogu biti razmotrene.

Klinička i radiografska procjena radi se u određenim vremenskim sljedovima: nakon 4 tjedna (uz uklanjanje splinta ukoliko je frakturna linija u srednjoj ili apikalnoj trećini), 6 – 8 tjedana, 4 mjeseca (uz uklanjanje splinta ukoliko je frakturna linija u cervikalnoj trećini), 6 mjeseci, jedne godine te jednom godišnje idućih 5 godina,

#### **h) Lom alveolarnog nastavka**

Fraktura alveolarnog nastavka s proširenjem na okolnu kost. Terapijski postupak kod ove vrste ozljeda je:

- potrebno je reponirati sve dislocirane fragmente,
- slomljeni fragment se imobilizira pasivnim i fleksibilnim splintom. Splint se uklanja nakon 4 tjedna,
- ukoliko su prisutne, kirurški se zbrinjavaju gingivalne razderotine,

- endodontski zahvat je kontraindiciran pri prvom kliničkom pregledu,
- tijekom idućih kontrolnih pregleda, potrebno je pratiti stanje pulpe svih zubi frakturiranog dijela alveole kako bi na vrijeme uočili potrebu za endodontskim zahvatom.

Klinička i radiografska procjena radi se u određenim vremenskim sljedovima: nakon 4 tjedna (uz uklanjanje splinta), 6 - 8 tjedana, 4 mjeseca, 6 mjeseci, jedne godine te jednom godišnje idućih 5 godina. Obavezna je kontrola cijeljenja kosti i okolnog mekog tkiva.

#### **i) Kontuzija**

Ozljeda potpornih struktura bez patološke pomičnosti ili pomaka zuba, ali s pozitivnom reakcijom na perkusiju. Terapijski postupak kod ove vrste ozljeda nije indiciran. Klinička i radiografska procjena radi se u određenim vremenskim sljedovima: nakon 4 tjedna i jedne godine od ozljede, ali poželjno je i dulje praćenje.

#### **j) Subluksacija**

Ozljeda potpornih struktura zuba s patološkom pomičnošću, ali bez pomaka zuba. Terapijski postupak kod ove vrste ozljeda je:

- najčešće nikakav zahvat nije potreban,
- kod povećane pomičnosti ili nelagode prilikom žvakanja, a radi pacijentove udobnosti, zub se imobilizira pasivnim i fleksibilnim splintom. Splint se uklanja nakon 2 tjedna.

Klinička i radiografska procjena radi se u određenim vremenskim sljedovima: nakon 2 tjedna (uz uklanjanje splinta), 12 tjedana, 6 mjeseci te godinu dana, ali poželjno je i dulje praćenje.

#### **k) Ekstruzijska luksacija**

Ozljeda u kojoj je zub aksijalno pomaknut iz svoje alveole. Zub se doima dužim u odnosu na susjedne zube. Terapijski postupak kod ove vrste ozljeda je:

- ekstrudirani zub treba pažljivo, nježnim aksijalnim pritiskom, reponirati u alveolu. Taj postupak se provodi pod lokalnom anestezijom,
- zub se imobilizira pasivnim i fleksibilnim splintom kroz 2 tjedna. Ako je došlo do loma u dijelu alveolarnog nastavka, splint se produljuje za dodatna 4 tjedna,



- na kontrolnim pregledima obavezno pratiti stanje pulpe provođenjem testova senzibiliteta i vitaliteta,
- endodontski postupak, koji odgovara fazi rasta i razvoja korijena zuba, je indiciran ukoliko pulpa postane nekrotična i kontaminirana bakterijama.

Klinička i radiografska procjena radi se u određenim vremenskim sljedovima: nakon 2 tjedna (uz uklanjanje splinta), 4 tjedna, 8 tjedana, 12 tjedana, 6 mjeseci, jedne godine te jednom godišnje idućih 5 godina.

### **l) Lateralna luksacija**

Pomak zuba u smjeru različitom od aksijalnog. Vrlo je slična ekstruzijskoj luksaciji, međutim dodatno je komplicira fraktura labijalnog zida alveole i zona kompresije u cervikalnom palatinalnom području. Terapijski postupak kod ove vrste ozljeda je:

- reponiranje zuba se provodi prstima. Svrha reponiranja je oslobađanje iz njegova uklještenja u kosti. Zahvat se provodi pod lokalnom anestezijom,
- metoda: Palpacijom gingive se odredi točan položaj vrha korijena zuba. Pritiskom na vrh korijena u incizalnom smjeru zub se lagano ekstrudira i oslobodi iz uklještenja, a zatim pritiskom u apikalnom smjeru repositionira u alveolu,
- zub se stabilizira pasivnim i fleksibilnom splintom. Splint se uklanja nakon 4 tjedna. Ako je došlo do loma u dijelu alveolarnog nastavka, splint se produljuje za dodatna 4 tjedna,
- na kontrolnim pregledima obavezno se prati stanje pulpe provođenjem testova senzibiliteta i vitaliteta.

Dva tjedna nakon ozljede, potrebno je provesti procjenu stanja pulpe zuba te provesti daljnji postupak u skladu s dobivenim nalazom:

- ❖ kod zubi s nezavršenim rastom i razvojem korijena:
  - moguća je spontana revaskularizacija,
  - ukoliko pulpa postane nekrotična ili su prisutni znakovi upalne resorpcije, u što kraćem vremenskom roku je potrebno započeti endodontski postupak,
  - trebala bi se provesti terapija u skladu s nezavršenim rastom korijena.
- ❖ Kod zubi sa završenim rastom i razvojem korijena:

- velika je vjerojatnost nekroze pulpe,
- endodontski postupak treba započeti korištenjem kortikosteroidno-antibiotske paste ili kalcij hidroksida kao intrakanalnog medikamenta. Navedeni medikamenti se koriste u svrhu prevencije upalne resorpcije.

Klinička i radiografska procjena radi se u određenim vremenskim sljedovima: nakon 2 tjedna, 4 tjedna (uz uklanjanje splinta), 8 tjedana, 12 tjedana, 6 mjeseci, jedne godine te jednom godišnje idućih 5 godina.

### **m) Intruzijska luksacija**

Tip je luksacijske ozljede kad je zub prisilno uguran unutar svoje alveole. Dolazi do prekida marginalne gingive, PDL-a, cementa, neurovaskularne opskrbe te kontuzije kosti alveolarnog nastavka. Terapijski postupak kod ove vrste ozljeda je:

- kod zubi s nezavršenim rastom i razvojem korijena:
  - neovisno o stupnju intruzije, ne provodi se nikakva intervencija već zub pustimo da spontano re-eruptira,
  - ukoliko kroz 8 tjedana ne dođe do re-erupcije, ortodonska ekstruzija je tretman izbora,
  - na kontrolnim pregledima obavezno se prati stanje pulpe,
  - kod zubi s nezavršenim rastom i razvojem korijena moguća je spontana revaskularizacija pulpe,
  - ukoliko na kontrolnim pregledima zub pokazuje znakove nekroze ili upalne resorpcije, indicirano je započeti endodontski tretman,
  - s endodontskim postupkom se započinje kada je pozicija zuba u alveoli odgovarajuća,
  - trebala bi se provesti terapija u skladu s nezavršenim rastom korijena,
  - roditeljima/skrbnicima treba naglasiti važnost i obavezu dolazaka na kontrolne preglede.
- Kod zubi sa završenim rastom i razvojem korijena:
  - ukoliko je zub intrudiran manje od 3 mm, treba mu dozvoliti spontanu re-erupciju. Ako kroz 8 tjedana ne dođe do re-erupcije, kirurška ekstruzija i izrada i postava splinta na 2 tjedna su zahvati izbora. Alternativa je ortodonska ekstruzija prije nego se razvije ankiloza zuba,
  - ukoliko je zub intrudiran 3 – 7 mm, indicirana je kirurška ekstruzija (primarno) ili ortodonska ekstruzija,

- ukoliko je zub intrudiran više od 7 mm, indicirana je kirurška ekstruzija,
- gotovo uvijek, kao komplikacija ove ozljede, dolazi do nekroze pulpe. U tom slučaju indicirano je započeti endodontski postupak, 2 tjedna od ozljede ili čim položaj zuba u alveoli to dozvoljava,
- endodontski postupak treba započeti korištenjem kortikosteroidno-antibiotske paste ili kalcij hidroksida kao intrakanalnog medikamenta. Navedeni medikamenti se koriste u svrhu prevencije upalne resorpcije.

Klinička i radiografska procjena radi se u određenim vremenskim sljedovima: nakon 2 tjedna, 4 tjedna (uz uklanjanje splinta), 8 tjedana, 12 tjedana, 6 mjeseci, jedne godine te jednom godišnje idućih 5 godina.

### **3.2. Postupak kod avulzije**

Avulzija ili eksartikulacija je potpuno izbijanje zuba iz alveole. Incidencija ove ozljede u trajnoj denticiji iznosi 0.5 – 16 %. Avulzija trajnog zuba predstavlja akutno stanje te zahtijeva hitnu intervenciju. Ishodi i prognoza ozlijeđenog zuba izravno ovise o vremenu u kojem je pružena prva pomoć. Najbolji terapijski odabir je uvijek replantacija (17). Izuzetak su mliječni zubi. Njih se nikada ne vraća u alveolu iz tri razloga (18):

1. prilikom replantacije može doći do ozljeđivanja zametka trajnog zuba,
2. replantirani mliječni zubi vrlo često razvijaju nekrozu pulpe,
3. ankiloza mliječnog zuba uzrokuje ometanje rasta alveolarnog grebena.

Klinički i radiografski vidimo praznu alveolu. Rendgenskom slikom možemo diferencijalno dijagnostički utvrditi da nije došlo do intruzije zuba skroz u alveolu.

Ekstraalveolarno vrijeme i transportni medij čimbenici su koji najviše utječu na ishod same terapije. Kako bi se skratilo ekstraalveolarno vrijeme, najbolje je replantirati zub na mjestu ozljede. U slučaju vidljive kontaminacije površine zuba, zub ispiremo u mlijeku, fiziološkoj otopini ili slini, cijelo vrijeme držeći zub za krunu (nikada ne pridržavati za korijen zuba). Ako trenutna replantacija nije moguća, potrebno je zub pohraniti u transportni medij i što prije otići do stomatologa. Najbolji izbori za transport su mlijeko, *Hank's Balanced Salt Solution* (HBSS otopina), slina (prikupljena u npr. čašu) ili fiziološka otopina. Suhi medij (npr. čuvanje zuba u maramici) i obična voda smatraju se najlošijim izborom za očuvanje stanica na površini korijena. Ukoliko nemamo drugu opciju, pohrana zuba u običnoj vodi je svakako bolja nego pohrana u suhom mediju (17).

Terapijski postupak s obzirom na ekstraalveolarno vrijeme izbijenog zuba i završen razvoj korijena (17):

a) replantacija prije pacijentova dolaska u ordinaciju, terapijski postupak:

- mjesto ozljede se ispiri fiziološkom otopinom ili otopinom klorhesidina,
- klinički i radiografski se potvrdi ispravni položaj repositioniranog zuba,
- ako je potrebno, aplicira se lokalna anestezija (preporuka: bez vazokonstriktora),
- ako je zub repositioniran pogrešno ili rotiran, potrebno je ispraviti njegov položaj do 48 sati nakon ozljede,
- zub se stabilizira 2 tjedna pasivnim i fleksibilnim splintom. Ukoliko je alvuzija udružena s lomom alveolarnog nastavka stabilizacija se provodi rigidnijim splintom kroz iduća 4 tjedna,
- ako su prisutne, kirurški se zbrinjavaju sve gingivalne razderotine,
- kod trajnih zubi sa završenim rastom i razvojem korijena: 2 tjedna nakon replantacije započinje se endodontski postupak,
- kod trajnih zubi s nezavršenim rastom i razvojem korijena: do daljnjeg se odgađa endodontski zahvat. Očekuje se nastanak spontane revaskularizacije pulpe koja će osigurati daljnji rast i razvoj korijena. Tek ako revaskularizacija nije ostvarena, a nalazimo pozitivne znakove nekroze pulpe ili upalne resorpcije korijena (kod djece jako progresivna), započinje se s nekim od endodontskih postupaka. Ti postupci su: apeksifikacija, terapijski postupak revaskularizacije ili potpuni endodontski postupak,
- ordiniraju se sistemski antibiotici,
- cijepljenje protiv tetanusa se preporuča ako je prošlo više od 5 godina od zadnjeg cijepljenja,
- pacijentu se daju upute o održavanju oralne higijene,
- pacijenta se naručuje na iduću kontrolu.

b) Replantacija unutar 60 minuta nakon avulzije zuba, terapijski postupak:

- kontaminirana površina zuba se ispiri fiziološkom otopinom ili otopinom medija za transport,
- za vrijeme uzimanja medicinske anamneze, kliničkog i radiografskog pregleda te pripreme za replantaciju, zub se čuva u mediju za pohranu,
- aplicira se lokalna anestezija (preporuka: bez vazokonstriktora),

- alveola se ispiri fiziološkom otopinom. Uklanjanje ugruška rezultira boljom repozicijom ozlijeđenog zuba,
  - klinički se provjerava alveola. Ukoliko je uz avulziju pridružen lom alveolarnog nastavka, potrebno ga je prikladnim instrumentom repozicionirati,
  - zub se pažljivo reponira u alveolu. Mjesto repozicije se provjerava klinički i radiografski,
  - zub se stabilizira 2 tjedna pasivnim i fleksibilnim splintom. Ukoliko je avulzija udružena s lomom alveolarnog nastavka stabilizacija se provodi rigidnijim splintom kroz iduća 4 tjedna,
  - ako su prisutne, kirurški se zbrinjavaju sve gingivalne razderotine,
  - kod trajnih zubi sa završenim rastom i razvojem korijena: 2 tjedna nakon replantacije započinje se endodontski postupak,
  - kod trajnih zubi s nezavršenim rastom i razvojem korijena: do daljnjeg se odgađa endodontski zahvat. Očekuje se nastanak spontane revaskularizacije pulpe koja će osigurati daljnji rast i razvoj korijena. Tek ako revaskularizacija nije ostvarena, a nalazimo pozitivne znakove nekroze pulpe ili upalne resorpcije korijena (kod djece jako progresivna), započinje se s nekim od endodontskih postupaka. Ti postupci su: apeksifikacija, terapijski postupak revaskularizacije ili potpuni endodontski postupak,
  - ordiniraju se sistemski antibiotici,
  - cijepljenje protiv tetanusa se preporuča ako je prošlo više od 5 godina od zadnjeg cijepljenja,
  - pacijentu se daju upute o održavanju oralne higijene,
  - pacijenta se naručuje na iduću kontrolu.
- c) Replantacija nakon 60 minuta od avulzije zuba, terapijski postupak:
- kontaminirana površina zuba se ispiri fiziološkom otopinom ili otopinom medija za transport,
  - za vrijeme uzimanja medicinske anamneze, kliničkog i radiografskog pregleda te pripreme za replantaciju, zub se čuva u mediju za pohranu,
  - aplicira se lokalna anestezija (preporuka: bez vazokonstriktora),
  - alveola se ispiri fiziološkom otopinom. Uklanjanje ugruška rezultira boljom repozicijom ozlijeđenog zuba,
  - klinički se provjerava alveola. Ukoliko je uz avulziju pridružen lom alveolarnog nastavka, potrebno ga je prikladnim instrumentom repozicionirati,

- zub se pažljivo reponira u alveolu. Mjesto repozicije se provjerava klinički i radiografski,
- zub se stabilizira 2 tjedna pasivnim i fleksibilnim splintom. Ukoliko je alvuzija udružena s lomom alveolarnog nastavka stabilizacija se provodi rigidnijim splintom kroz iduća 4 tjedna,
- ako su prisutne, kirurški se zbrinjavaju sve gingivalne razderotine,
- kod trajnih zubi sa završenim rastom i razvojem korijena: 2 tjedna nakon replantacije započinje se endodontski postupak,
- kod trajnih zubi s nezavršenim rastom i razvojem korijena: do daljnjeg se odgađa endodontski zahvat. Očekuje se nastanak spontane revaskularizacije pulpe koja će osigurati daljnji rast i razvoj korijena. Tek ako revaskularizacija nije ostvarena, a nalazimo pozitivne znakove nekroze pulpe ili upalne resorpcije korijena (kod djece jako progresivna), započinje se s nekim od endodontskih postupaka. Ti postupci su: apeksifikacija, terapijski postupak revaskularizacije ili potpuni endodontski postupak,
- ordiniraju se sistemski antibiotici,
- cijepljenje protiv tetanusa se preporuča ako je prošlo više od 5 godina od zadnjeg cijepljenja,
- pacijentu se daju upute o održavanju oralne higijene,
- pacijenta se naručuje na iduću kontrolu.

Odgođena replantacija ima lošu prognozu. Šezdeset minuta ekstraoralnog vremena rezultira potpunom smrću stanica parodontnog ligamenta (PDL-a). PDL postane nekrotičan i gubi svoju regenerativnu sposobnost. Očekivani ishod je ankiloza tj. nadomjesna resorpcija. Cilj ove replantacije je privremena restauracija, očuvanje estetike i funkcije uz očuvanje visine i širine alveolarne kosti. Stoga je odluka o replantaciji ozlijeđenog zuba 60 minuta nakon traume uvijek ispravna odluka i propisana smjernicama IADT. Replantacijom zuba buduće mogućnosti liječenja ostaju „otvorene“ (17).

### **3.3. Imobilizacija**

Imobilizacija zuba je postupak povezivanja mobilnog zuba zajedno s ostalim zubima u čeljusti u fiksnu jedinicu koju nazivamo splint. Imobilizacijom zuba sprečava se štetno djelovanje horizontalnih i kosih sila, a omogućava preuzimanje vertikalnih sila koje imaju funkciju fiziološke stimulacije parodonta (19).

Karakteristike optimalnog splinta su (20):

- primjenjuje se direktno, intraoralno, korištenjem materijala dostupnih u ordinaciji,
- omogućuje stabilizaciju ozlijeđenog zuba/zubi,
- štiti ozlijeđeni zub/zube od daljnje traume u periodu cijeljenja,
- pasivan je,
- omogućuje fiziološki pomak zuba,
- omogućuje održavanje oralne higijene,
- ne utječe na govor,
- nema smetnji u kontaktu tijekom žvačne funkcije,
- atraumatičan je za okolno meko tkivo,
- lako se uklanja, ne uzrokujući trajno oštećenje tvrdih zubnih tkiva,
- udoban je i estetski.

U literaturi se može naći velik broj metoda izrade splinta. Najčešće korišteni i izrađivani je žičano-kompozitni splint. Druge metode koje se koriste su: kompozitni splint, vlaknima ojačani kompozitni splint, TTS (titanium trauma splint), ortodonski splint, umjetna vlakna, ortodonske gumice te mobilni splintovi (20).

Prema zadnjim smjernicama IADT, ozlijeđene zube preporučeno je stabilizirati pasivnim i fleksibilnim splintom. Primjeri fleksibilnog splinta su: žičano-kompozitni splint sa žicom promjera da 0,4 mm, TTS, umjetna vlakna i ortodonske gumice (20). Izrada fleksibilnog splinta pokazala se ključnom u stvaranju optimalnih uvjeta za reparaciju ozlijeđenog parodontnog ligamenta i pulpe. Takav splint dozvoljava blage i kontrolirane pokrete imobiliziranog zuba. Suprotno tome, rigidna imobilizacija, ima negativan utjecaj, ne samo na reparaciju parodontnog ligamenta i pulpe, već i na daljnji razvoj korijena mladih trajnih zubi (20).

Prilikom izrade splinta, izuzetno je važno obratiti pažnju na njegov izgled. Splint, sa svim svojim sastavnicama, mora biti udaljen od gingive i aproksimalnih područja kako bi se izbjegla retencija plaka i posljedična sekundarna infekcija (10). Održavanje oralne higijene je, također, važan faktor u procesu cijeljenja. Pacijentima se naglašava važnost pravilnog održavanja oralne higijene i propisuje neka od antiseptičkih otopina za ispiranje usne šupljine, kao što je 0.12 % otopina klorheksidin glukonata (10).

Vrijeme imobilizacije ovisi o vrsti ozljede zuba. Prema zadnjim smjernicama IADT (10,17) preporučeno vrijeme imobilizacije je:

- 2 tjedna – uslijed subluksacije, ekstruzijske luksacije ili avulzije,
- 4 tjedna – uslijed lateralne luksacije, intruzije, loma korijena zuba (apikalna ili srednja trećina) ili loma alveolarnog nastavka,
- 4 mjeseca – uslijed loma korijena zuba (cervikalna trećina).

### **3.4. Primjena antibiotika**

Primjena i učinak antibiotika na cijeljenje pulpe i zaustavljanje ili usporavanje resorpcije korijena nakon traume, još su uvijek predmet kliničkih istraživanja. Antibiotici se mogu primijeniti lokalno i sistemski.

- **Lokalna primjena**

Eksperimentalnim istraživanjima na životinjama dokazano je da topikalna primjena antibiotika povećava vjerojatnost revaskularizacije pulpe. Međutim, isto nije potvrđeno kliničkim istraživanjima na ljudima. Prema zadnjim smjernicama IADT, učinak lokalne primjene na cijeljenje pulpe još se mora istražiti (17).

- **Sistemska primjena**

Ograničen broj kliničkih istraživanja opravdava sistemsku primjenu antibiotika u terapiji luksacijskih ozljeda, dok niti jedno nije potvrdilo učinkovitost te primjene u terapiji frakture korijena zuba (10). Iako vrijednost sistemske primjene još uvijek nije potvrđena, parodontni ligament zuba koji je u potpunosti izbijen iz alveole (avulzija), često je i kontaminiran bakterijama iz usne šupljine, medija za pohranu ili okoliša. Stoga, sistemska primjena antibiotika nakon avulzije i replantacije preporučuje IADT kako bi se smanjila pojavnost upalne resorpcije korijena i s infekcijom povezanih komplikacija (17). Medicinski status pacijenta također može biti indikacija za sistemsku primjenu antibiotika. Amoksicilin i penicilin su antibiotici izbora. Njihov spektar djelovanja učinkovito pokriva floru usne šupljine, a stope incidencije nuspojava su vrlo niske (17). Ispitivanjem na životinjama, tetraciklin je pokazao visoku učinkovitost u prevenciji razvoja komplikacija. Točnije, doksiciklin je zbog antimikrobnog, protuupalnog i antiresorptivnog učinka lijek izbora iz tetraciklinske grupe antibiotika. Zbog obojenja tvrdih zubnih tkiva, tetraciklin ili doksiciklin su kontraindicirani za primjenu kod pacijenata mlađih od 12 godina (17).



### **3.5. Endodontski postupak**

Ukoliko je endodontski postupak indiciran, uvijek ga treba započeti uz izolaciju gumenom plahticom. Da bi izbjegli dodatnu traumu ozlijeđenog zuba, gumena plahtica može retinirati na susjednim zubima. Umjesto metalnih kvačica može se koristiti zubna svila ili druga pomoćna sredstva za retenciju (10). Odabir endodontskog postupak i vrijeme kada ćemo ga započeti, ovisi o rastu i razvoju korijena i vrsti traume zuba.

#### **3.5.1. Trajni zubi sa završenim rastom i razvojem korijena**

Kod težih ozljeda, kao što su intruzija, veći stupanj ekstruzije, lateralna luksacija ili avulzija, indicirano je započeti endodontski postupak 2 tjedna nakon imobilizacije. Kod drugih ozljeda, može se dati vremena pulpi da se oporavi, uz redovite kontrole i praćenje stanja pulpe testovima senzibiliteta i/ili vitaliteta. Endodontski postupak se započinje postavljanjem intrakanalnih medikamenata. Oni mogu biti: kalcij hidroksid ili kortikosteroidna-antibiotska pasta. Kalcij hidroksid se aplicira u kanal od 1 do 2 tjedna nakon traume, ostavi da djeluje do 30 dana, i tada zamjeni konačnim intrakanalnim punjenjem. Kortikosteroidna-antibiotska pasta se aplicira u kanal odmah nakon traume i ostavi da djeluje 6 tjedana, nakon čega se zamjeni konačnim intrakanalnim punjenjem. Njeno protuupalno i anti-resorptivno djelovanje se pokazalo uspješnim u prevenciji upalne resorpcije korijena (10).

Aplikacija medikamenata se provodi pažljivo i direktno u korijenski kanal. Ostatci medikamenta u koronarnom kavitetu mogu uzrokovati diskoloraciju krune zuba (10).

#### **3.5.2. Trajni zubi s nezavršenim rastom i razvojem korijena**

Kod trajnih zubi s nezavršenim rastom i razvojem korijena do daljnjeg se odgađa endodontski zahvat. Očekuje se nastanak spontane revaskularizacije pulpe koja će osigurati daljnji rast i razvoj korijena. Tek ako revaskularizacija nije ostvarena, a nalazimo pozitivne znakove nekroze pulpe ili upalne resorpcije korijena (kod djece jako progresivna), započinje se s nekim od endodontskih postupaka. Ti postupci su: apeksifikacija, terapijski postupak revaskularizacije ili potpuni endodontski postupak (17). Izuzetak su kombinirane ozljede tj. intruzija uz frakturu krune gdje postoji visoki rizik od nekroze i/ili upalne resorpcije. Kod te vrste ozljeda treba razmotriti rani početak endodontskog postupka (10).

### **3.6. Upute pacijentu**

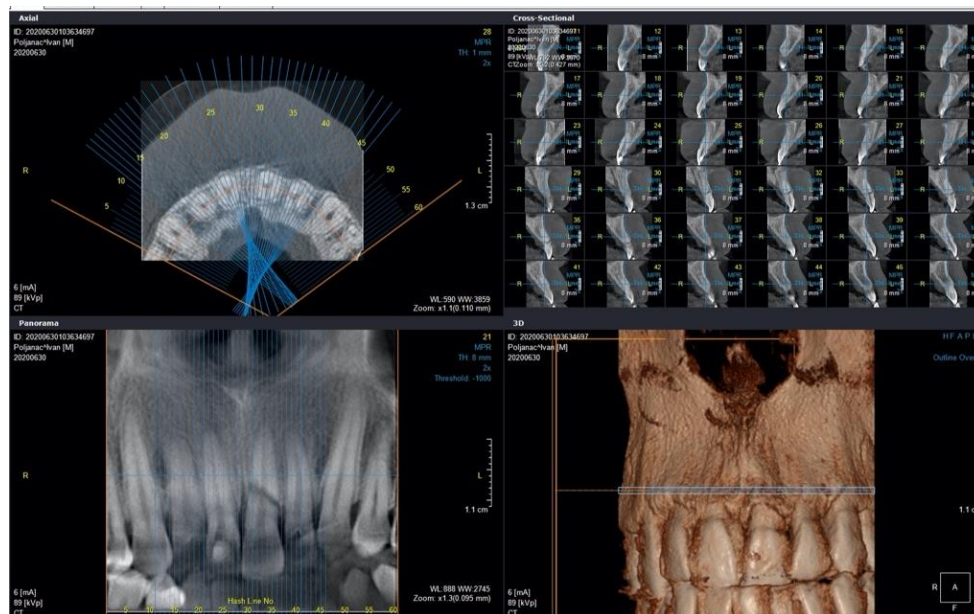
Upute pacijentu nakon ozljede su (17):

- izbjegavati sve vrste kontaktnih sportova,
- mekana hrana tijekom 2 tjedna,
- održavanje optimalne oralne higijene (korištenje mekane četkice poslije svakog jela),
- ispiranje usne šupljine 0,12 % otopinom klorheksidina, 2 puta dnevno tijekom 2 tjedna,
- objasniti važnost redovitih kontrolnih pregleda

#### **4. SUVREMENI TERAPIJSKI POSTUPCI**

#### 4.1. Primjena CBCT-a

CBCT se sastoji od izvora divergentnog, konusnog snopa rendgenskih zraka i detektora koji je dvodimenzijski i fiksiran za pokretno postolje. Oko pacijentove glave rotira prsten velikog radijusa koji sadrži rendgensku cijev s detektorima. Za kvalitetnu sliku vrlo je bitno stabilizirati pacijentovu glavu. CBCT omogućuje točnu vizualizaciju zubnih struktura u njihovom stvarnom prostornom prikazu 1:1. Snimanje je ugodno za pacijenta jer sjedi ili stoji, a vrijeme snimanja traje manje od 30 sekundi koliko je dovoljno za prikupljanje svih podataka potrebnih za stvaranje trodimenzionalne slike (21). CBCT (Slika 6.) omogućava poboljšanu vizualizaciju dentalnih trauma, posebno frakture korijena, frakture krune i korijena i lateralnih luksacija. Međutim, prema zadnjim smjernicama IADT iz 2020. i dalje ostaje preporuka da CBCT, kao odabranu tehniku, treba razmotriti uslijed kompliciranijih dentalnih i maksilofacijalnih ozljeda. Svakako treba izbjegavati izlaganje pacijenta nepotrebnim dozama ionizirajućeg zračenja (10,16)



Slika 6. CBCT nalaz traume u području prednjih zubi. Ljubaznošću prof. dr.sc. Božidara Pavelića.


#### 4.2. Primjena hladne atmosferske plazme

U terapijskome postupku zbrinjavanja komplikacija trauma usne šupljine može se rabiti uređaj za stvaranja induciranog plazma polja hladne atmosferske plazme pomoću dielektričnog barijernog izboja *Plasma One* (*Plasma Medical System, Bad Ems, Njemačka*) (Slika 7.). Sustav se sastoji od osnovne jedinice na kojoj se nalazi kontrolna ploča te dva nastavka - prvi, nosač staklenih elektroda i drugi, metalni nastav uzemljenja kojega pacijent drži u ruci (slika). Uz uređaj dolazi i set staklenih elektroda koje se međusobno razlikuju prema obliku s obzirom na njihovu namjenu u terapijskoj primjeni.



Slika 7. Uređaj *Plasma One* (*Plasma Medical System, Bad Ems, Njemačka*). Ljubaznošću prof. dr.sc. Božidara Pavelića, Stomatološki fakultet, Zagreb.

Tijekom dielektričnog barijernog izboja dolazi do stvaranja karakterističnog elektromagnetskog polja čija energija dovodi do promjena na molekularnom nivou unutar sastavnica zraka (kisik, dušik). Na takav način dolazi do stvaranja kisikovih radikala i ozona čime se pospješuje antimikrobni učinak i cijeljenje ozlijeđenih mekih tkiva usne šupljine. Osim navedenog, prisutan je i učinak ostalih prisutnih komponenti kao što su električno i magnetsko polje te prisutnost određenog dijela ultraljubičastog i infracrvenog zračenja. Kod primjene navedenog sustava uočeni su pozitivni učinci na zaustavljanje krvarenja, na smanjivanje upale te smanjivanje osjećaja boli. Uporaba uređaja i provođenje terapijskog postupka je jednostavno i prihvatljivo za svakodnevnu kliničku primjenu (Slika 8.).

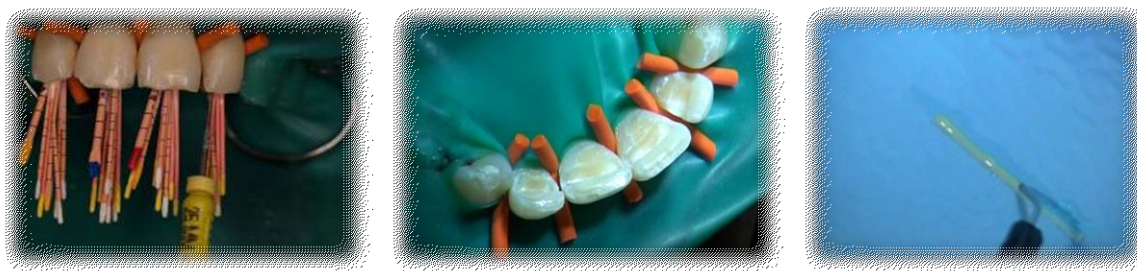

Slika 8. Primjena hladne atmosferske plazme u endodontskoj terapiji. Ljubaznošću prof. dr.sc. Božidara Pavelića, Stomatološki fakultet, Zagreb.

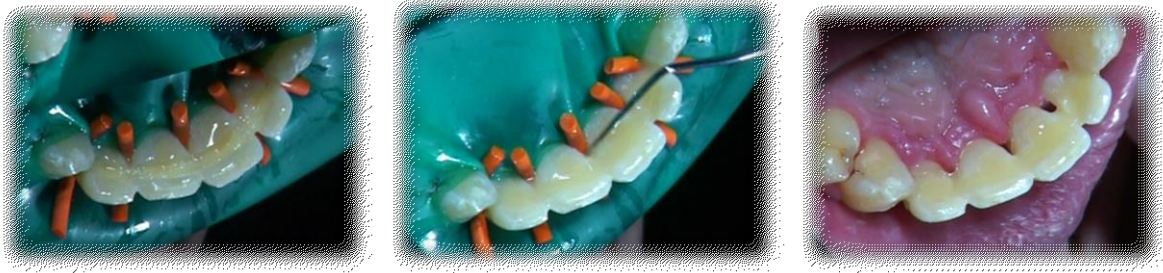#### 4.3. Primjena vlakana u terapijskom postupku zbrinjavanja trauma usne šupljine

Prema kemijskom sastavu osnove od koje su izrađena, vlakna se mogu podijeliti na staklena, polietilenska, aramidna i karbonska. Polietilenska neimpregnirana te staklena vlakna tvornički impregnirana smolastom matricom danas se najčešće rabe u svakodnevnom kliničkom radu. Staklena i polietilenska vlakna imaju bolje estetske karakteristike te pokazuju kvalitetnu sljubljujivost s organskom matricom i restaurativnim kompozitnim materijalom. Kemijski sastav, oblik i dužina vlakana određuju indikacijsko područje odnosno način njihove kliničke primjene. Za dugotrajnost izrađenog nadomjestka, bez obzira radi li se o splintu ili rekonstrukciji jedne ili više žvačnih jedinica, važna je međusobna veza između uporabljenih vlakana i kompozitnog materijala.

Izrada trajnog splinta kod kompliciranih trauma uz prisutnu avulziju i/ili lom alveolarnog nastavka zahtjeva opsežan terapijski pristup. Nakon odstranjivanja privremenog splinta potrebno je provesti endodontsku terapiju (Slika 9.a) te žvačne jedinice pripremiti za izradu trajnoga splinta. Nakon izolacije terapijskog polja pomoću koferdama pristupa se izradi kaviteta za splint pri čemu je potrebno osigurati dostatni prostor za vlakno i kompozitni materijal. Preporučena prosječna dubina preparacije iznosi 2,5 do 3 mm. Kavitet se priprema za vlakno uobičajenim restaurativnim postupkom (jetkanje, ispiranje, sušenje, nanošenje adhezijskog sustava, polimerizacija) (Slika 9.b). Na vlakno se nanese tanki sloj adhezijskog sustava i tekućeg kompozita (Slika 9.c) te se postavi u kavitet i polimerizira (Slika 10.a).



Slika 9. Terapijski postupak izrade trajnog splinta: provođenje endodontske terapije (a), izrada preparacije za postavljanje vlakna (b), postavljanje adhezijskog sustava i tekućeg kompozita na vlakno (c). Ljubaznošću prof. dr.sc. Božidara Pavelića.



Slika 10. Terapijski postupak izrade trajnog splinta: postavljanje vlakna u ispreparirani kavitet (a), prekrivanje postavljenog vlakna s kompozitnim materijalom (b), završni izgled nakon odstranjenog koferdama i završne obrade i poliranja (c). Ljubaznošću prof. dr.sc. Božidara Pavelića.

Preostali dio kaviteta ispuni se kompozitnim materijalom (Slika 10.b) i polimerizira. Nakon odstranjivanja koferdama pristupa se završnoj obradi i poliranju izrađenog splinta (Slika 10.c). Od velike je važnosti uskladiti međučeljusne odnose te posebnu pažnju obratiti na završnu obradu i čišćenje interdentalnih prostora koji moraju biti dostupni održavanju oralne higijene.





Zbrinjavanje ozljeda nastalih u području stomatognatog sustava iziskuje poznavanje anatomske-morfoloških karakteristika zahvaćenog područja kao i provođenje određenog plana terapije s ciljem obnove oštećenih tvrdih i mekih tkiva usne šupljine. Cilj idealnog terapijskog postupka jest povrat fiziološko-morfoloških i funkcijskih obilježja oštećenoga tkiva. Razvojem suvremenih materijala i postupaka te provođenjem kvalitetnijih dijagnostičkih metoda povećana je uspješnost provođenja same terapije.

Primjena CBCT-a omogućila je jasniji prikaz oštećenih tvrdih tkiva usne šupljine (korijen zuba, alveolarni nastavak) koja nisu vidljiva uobičajenim kliničkim pregledom. Nalaz CBCT-a omogućuje dobivanje trodimenzijske slike oštećenog područja pri čemu se ono može promatrati u sva tri smjera (vestibulo-oralni, incizo-apikalni i mezio-distalni) dok se kod snimke standardne male retroalveolne slike i/ili snimke ortopana vidi samo projekcija dobivena u vestibulo-oralnom smjeru (21). Dobivanje jasne i pregledne slike oštećenog područja omogućuje postavljanje ispravne dijagnoze te omogućuje kvalitetniju procjenu provođenja određenog terapijskog postupka naročito u slučajevima višestrukih lomova gdje je došlo i do pomaka polomljenih dijelova zuba (krune i korijena) i/ili okolnog koštanog tkiva. Nedostatak CBCT-a u odnosu na konvencionalne dvodimenzijske projekcije je veća doza zračenja. Ukoliko postoji indikacija za CBCT snimku, kliničar mora odabrati najmanje polje gledanja (FOV) potrebno za prikaz ozlijeđenog područja. Manji FOV rezultira većom rezolucijom snimke te manjom dozom zračenja (16).

Primjena ozona i hladne atmosferske plazme omogućuje, s jedne strane određeni antimikrobni učinak na području zahvaćenom traumom, dok s druge strane djeluje na ubrzavanje procesa cijeljenja mekih tkiva usne šupljine. Zahvati su bezbolni, što je naročito važno kod provođenja terapijskih postupaka kod djece. U kliničkoj primjeni danas se nalaze tzv. otvoreni i zatvoreni sustavi za stvaranje ozona. Kod otvorenih sustava ozon se stvara u generatoru te se sustavom cijevi dovodi na mjesto primjene i ispuhuje dok se kod zatvorenih sustava ozon stvara u generatoru te putem cijevi dovodi na mjesto primjene i nakon toga ponovo vraća u generator tako da ozon ne izlazi u okolinu. S obzirom na navedenu specifičnost stvaranja ozona i mogućnost kliničke primjene, otvoreni sustavi su pogodniji kod terapijskih postupaka u zbrinjavanju trauma u području usne šupljine. Primjenom hladne atmosferske plazme, dobivene dielektričnim barijernim izbojem, također se postiže antimikrobni učinak te učinak na brže cijeljenje okolnog oštećenog mekog tkiva (22). Način primjene je jednostavan i bezbolan što ga čini pogodnim za primjenu u terapiji trauma usne šupljine. Osim primjene u terapiji trauma usne šupljine, širokim spektrom djelovanja hladna atmosferska plazma svoju

primjenu je našla i u brojnim drugim granama stomatologije. Primjenjuje se u terapiji karijesa, u cilju postizanja remineralizacije tvrdog zubnog tkiva, u restaurativnim postupcima za povećanje snage sveze između restaurativnog materijala i tvrdog zubnog tkiva, u terapiji parodontnih bolesti, u implantologiji, u endodontskoj terapiji te primjenu nalazi i u postupcima izbjeljivanja zubi (22,23).

U svakodnevnom kliničkom radu rabe se uglavnom polietilenska i staklena vlakna. Prema izgledu i načinu izrade vlakna mogu biti pletena, tkana i jednosmjerna, dok s obzirom na prisutnost smole mogu biti impregnirana i neimpregnirana. U terapijskim postupcima zbrinjavanja trauma rabe se u svrhu izrade splintova ili izrade završnih restaurativno-protetskih radova. Prednosti splinta od umjetnih vlakana su: laka izvedivost, primjerena veličina, lako se uklanja, ne lomi se te pruža estetiku na željenom nivou (24). Kod primjene vlakana važno je, bez obzira na kemijski sastav, da vlakna u potpunosti budu uronjena u kompozitni materijal. I polietilenska i staklena vlakna pokazuju visoki stupanj estetske prilagodljivosti te doslovno postaju nevidljiva u izrađenoj estetskoj rekonstrukciji tvrdih zubnih tkiva (20). Terapijski postupak iziskuje određenu spretnost terapeuta i pomoćnog osoblja pri čemu je izrazito važno pridržavati se protokola izrade bilo splinta bilo određene estetske rekonstrukcije.

Gotovo svakodnevno uvođenje novih materijala i postupaka u mnogome olakšava provođenje terapijskih zahvata te postizanje boljih rezultata u zbrinjavanju trauma mekih i tvrdih tkiva usne šupljine. Pri tome je od velike važnosti da se i terapeut i pacijent pridržavaju predviđenog protokola jer je jedino na taj način moguće postići željene rezultate.



Vrsta i način provođenja terapijskog postupka kod trauma u području usne šupljine određen je oštećenjem nastalim u području tvrdih i mekih tkiva usne šupljine. Kod nekompliciranih trauma pojedinih žvačnih jedinica dovoljan će biti samo konzervativni restaurativni postupak dok će kod kompliciranih trauma gdje je došlo do ozljede pulpe zuba, uz restaurativni zahvat, biti potrebno napraviti i endodontsku terapiju u određenom opsegu. Kod složenih trauma gdje je došlo do loma korijena i/ili gubitka određene žvačne jedinice te djelomičnog ili potpunog loma alveolnog nastavka bit će potrebno provesti određeni kirurško-protetski rehabilitacijski postupak. Primjena CBCT-a, ozona, hladne atmosferske plazme i vlakana može uvelike utjecati na kvalitetu provođenja kao i na krajnji rezultat terapijskog postupka. *Conditio sine qua non* svakog terapijskog postupka jest primjena teoretskih osnova kao i pridržavanje predviđenog protokola za provođenje određenog zahvata.



1. Jurić H. Dječja dentalna medicina. Zagreb: Naklada Slap; 2015.
2. Lam R. Epidemiology and outcomes of traumatic dental injuries: A review of the literature. *Aust Dent J.* 2016;61:4–20.
3. Andersson L. Epidemiology of traumatic dental injuries. *Pediatr Dent.* 2013;35(2):102–5.
4. Warren M, Widmer R, Arora M, Hibbert S. After hours presentation of traumatic dental injuries to a major paediatric teaching hospital. *Aust Dent J.* 2014;59(2):172–9.
5. Feliciano KMPDC, Caldas ADF. A systematic review of the diagnostic classifications of traumatic dental injuries. *Dent Traumatol.* 2006;22(2):71–6.
6. Andreasen JO, Andreasen FM, Bakland LK, Flores MT. Traumatske ozljede zubi. 2. izd. Jastrebarsko: Naklada Slap; 2008.
7. Andreasen FM, Kahler B. Diagnosis of acute dental trauma: The importance of standardized documentation: A review. *Dent Traumatol.* 2015;31(5):340–9.
8. Reddy L V., Bhattacharjee R, Misch E, Sokoya M, Ducic Y. Dental Injuries and Management. *Facial Plast Surg.* 2019;35(6):607–13.
9. Moule A, Cohenca N. Emergency assessment and treatment planning for traumatic dental injuries. *Aust Dent J.* 2016;61:21–38.
10. Bourguignon C, Cohenca N, Lauridsen E, Flores MT, O’Connell AC, Day PF, et al. International Association of Dental Traumatology guidelines for the management of traumatic dental injuries: 1. Fractures and luxations. *Dent Traumatol.* 2020;36(4):314–30.
11. Walton R, Torabinejad M. Endodoncija - Načela i praksa. Zagreb: Naklada Slap; 2009.
12. Bastos JV, Goulart MA, Ilma M. Pulpal response to sensibility tests after traumatic dental injuries in permanent teeth. 2014;1:188–92.
13. Mainkar A, Kim SG. Diagnostic Accuracy of 5 Dental Pulp Tests: A Systematic Review and Meta-analysis. *J Endod.* 2018;44(5):694–702.

14. Sadique M, Ravi S V, Thomas K, Dhanapal P, Simon EP, Shaheen M. Evaluation of efficacy of a pulse oximeter to assess pulp vitality. *J Int Oral Heal*. 2014;6(3):70–2.
15. Malmgren B, Hübel S. Transient discoloration of the coronal fragment in intra-alveolar root fractures. *Dent Traumatol*. 2012;28(3):200–4.
16. Cohenca N, Silberman A. Contemporary imaging for the diagnosis and treatment of traumatic dental injuries: A review. *Dent Traumatol*. 2017;33(5):321–8.
17. Fouad AF, Abbott P V., Tsilingaridis G, Cohenca N, Lauridsen E, Bourguignon C, et al. International Association of Dental Traumatology guidelines for the management of traumatic dental injuries: 2. Avulsion of permanent teeth. *Dent Traumatol*. 2020;36(4):331–42.
18. Andreasen JO, Andreasen FM, Andersson L. Textbook and color atlas of traumatic injuries to the teeth. 4th ed. Oxford: Blackwell /Munksgaard; 2007.
19. Veras SR de A, Bem JSP, Almeida ECB de, Lins CC dos SA. Dental Splints: Types and Time of Immobilization Post Tooth Avulsion. *J Istanbul Univ Fac Dent*. 2017;51(0):69–75.
20. Sobczak-Zagalska H, Emerich K. Best splinting methods in case of dental injury-a literature review. *J Clin Pediatr Dent*. 2020;44(2):71–8.
21. Whites C, Pharoah M. Oral radiology: Principles and Interpretation. St Louis: Mosby; 2004.
22. Hui WL, Perrotti V, Iaculli F, Piattelli A, Quaranta A. The emerging role of cold atmospheric plasma in implantology: A review of the literature. *Nanomaterials*. 2020;10(8):1–23.
23. Pavelić B, Zaher Švarc M, Šegović S, Bago I. Cold atmospheric plasma for bleaching endodontically treated tooth: a new clinical approach. *Quintessence Int*. 2020;51(5):364–71.
24. Jamal S, Motiwala MA, Ghafoor R. Conventional and contemporary approaches of splinting traumatized teeth: A review article. *J Pak Med Assoc*. 2020;70(2):53–9.





Ana Kračun rođena je 3. studenog 1994. godine u Zagrebu. Nakon završene osnovne škole, 2009. upisala je Zdravstveno učilište, smjer farmaceutski tehničar. Studij na Stomatološkom fakultetu Sveučilišta u Zagrebu upisala je 2014. godine.