

Nadoknada maksilarnog inciziva protetski vođenom implantologijom s unaprijed izrađenim privremenim nadomjestkom - prikaz slučaja

Vučinić, Davor

Professional thesis / Završni specijalistički

2021

Degree Grantor / Ustanova koja je dodijelila akademski / stručni stupanj: **University of Zagreb, School of Dental Medicine / Sveučilište u Zagrebu, Stomatološki fakultet**

Permanent link / Trajna poveznica: <https://um.nsk.hr/um:nbn:hr:127:221781>

Rights / Prava: [Attribution-NonCommercial 4.0 International](#)/[Imenovanje-Nekomercijalno 4.0 međunarodna](#)

Download date / Datum preuzimanja: **2024-09-25**



Repository / Repozitorij:

[University of Zagreb School of Dental Medicine Repository](#)





Sveučilište u Zagrebu

Stomatološki fakultet

Davor Vučinić

**NADOKNADA MAKSILARNOG INCIZIVA
PROTETSKI VOĐENOM
IMPLANTOLOGIJOM S UNAPRIJED IZRAĐENIM
PRIVREMENIM NADOMJESTKOM
– PRIKAZ SLUČAJA**

POSLIJEDIPLOMSKI SPECIJALISTIČKI RAD

Zagreb, 2021.

Rad je ostvaren u: Zavod za parodontologiju, Stomatološki fakultet Sveučilišta u Zagrebu

Naziv poslijediplomskog specijalističkog studija: Dentalna implantologija

Mentor rada: doc. dr. sc. Domagoj Vražić, Zavod za parodontologiju, Stomatološki fakultet Sveučilišta u Zagrebu

Lektor: Martina Matijašević prof. hrvatskog i engleskog jezika i književnosti

Sastav Povjerenstva za ocjenu poslijediplomskog specijalističkog rada:

1. _____

2. _____

3. _____

Sastav Povjerenstva za obranu poslijediplomskog specijalističkog rada:

1. _____

2. _____

3. _____

Datum obrane rada:

Rad sadrži:

64 stranica,

42 slike,

2 CD.

Rad je vlastito autorsko djelo koje je u potpunosti samostalno napisano uz naznaku izvora drugih autora i dokumenata upotrijebljenih u radu. Osim ako nije drukčije navedeno, sve ilustracije (tablice, slike i dr.) u radu izvorni su doprinos autora poslijediplomskoga specijalističkog rada. Autor je odgovoran za pribavljanje dopuštenja za uporabu ilustracija koje nisu njegov izvorni doprinos kao i za sve moguće posljedice koje mogu nastati zbog nedopuštenoga preuzimanja ilustracija, odnosno propusta u navođenju njihova podrijetla.

ZAHVALA

Zahvaljujem mentoru doc.dr.sc. Domagoju Vražiću na nesebičnom trudu i potpori za vrijeme pisanja ovog specijalističkog rada. Hvala na nesebičnom dijeljenju znanja i svim sugestijama tijekom pisanja ovog rada.

Veliko hvala mojoj obitelji na kontinuiranoj potpori i strpljenju.

Sažetak

NADOKANDA MAKSILARNOG INCIZIVA PROTETSKI VOĐENOM IMPLANTOLOGIJOM S UNAPRIJED IZRAĐENIM PRIVREMENIM NADOMJESTKOM – PRIKAZ SLUČAJA

Implantoprotetska terapija u estetskoj zoni složen je i dugotrajan terapijski proces koji zahtijeva multidisciplinarni pristup u analizi, dijagnostici, izradi plana terapije i njenom provođenju. Kombinacijom znanja protetičara i oralnog kirurga u suradnji s dentalnim tehničarom postiže se estetski i funkcionalno optimalni rezultat.

Postoji više mogućnosti opterećivanja implantata: imedijatno, rano i odgođeno. Imedijatno opterećenje podrazumijeva postavljanje protetskog rada neposredno po ugradnji implantata. Kako bi se to uspješno izvelo, koriste se kirurške vodilice koje omogućavaju navođenu ugradnju implantata i mogućnost izrade privremenog protetskog nadomjestka prije ugradnje implantata. Prednost ovakvog jednofaznog postupka je kraće ukupno vrijeme potrebno za implantoprotetsku rehabilitaciju. Imedijatno postavljanje privremenog protetskog nadomjestka rezultira pozitivnim psihološkim i socijalnim učincima kod pacijenta.

Prikaz slučaja predstavlja postupak izrade računalno navođene ugradnje implantata i izrade privremenog nadomjestka kroz sve faze terapije: od planiranja, laboratorijske izrade privremenog nadomjestka, kirurškog postupka do laboratorijske izrade definitivnog nadomjestka.

Kako bi se postigao optimalni izlazni profil, potrebna je pažljiva i detaljno planirana izrada privremenog nadomjestka neposredno nakon ugradnje implantata, a ponekad je potrebna i dodatna augmentacija volumena mekih tkiva tehnikama mekotkivnih transplantata ili njihovim nadomjestcima.

Ključne riječi: dentalni implantati, izlazni profil, kirurška vodilica, privremeni protetski nadomjestak, računalno vođena postava implantata.

Summary

SUPPLEMENTATION OF A MAXILAR INCISIVE PROSTHETICALLY GUIDED IMPLANTOLOGY WITH PRELIMINARY TEMPORARY SUBSTITUTION - CASE REPORT

Implant prosthetic therapy in the aesthetic zone is a complex and long-lasting therapeutic process that requires a multidisciplinary approach in the analysis, diagnosis, development of a treatment plan and its implementation. By combining the knowledge of a prosthetist and an oral surgeon in collaboration with a dental technician, an aesthetically and functionally satisfactory result is achieved.

There are several possibilities for implant loading: immediate, early and delayed. Immediate loading means placing prosthetic work on the patient immediately after implant placement, and in order to perform this, surgical guides are needed, which enable the guided implant placement and the possibility of making a temporary prosthetic replacement before implant placement. The advantage of this method of implant prosthesis is that there is only one procedure and the duration is the same with the placement of a temporary prosthetic replacement, which results in positive psychological and sociological effects on the patient.

The case report presents the process of making a computer-guided implant placement and making a temporary replacement through all phases of therapy from planning, laboratory making and surgical procedure.

Choosing between a mobile or fixed temporary replacement in practice has shown that there are minimal differences between them. When satisfactory conditions exist, a fixed temporary replacement is recommended for easier oral hygiene, prosthetic replacement repairs, and the ability to control and model the output profile upon initiation of therapy.

In order to achieve the optimal output profile, careful and detailed planning of temporary replacement immediately after implant placement is required, and sometimes additional soft tissue volume augmentation by soft tissue transplant techniques or their replacements.

Key words: dental implants, emergence profile, surgical guide, temporary prosthetic replacement, computer-guided implant placement.

SADRŽAJ

1. UVOD	1
2. RAČUNALNO VOĐENO POSTAVLJANJE IMPLANTATA.....	3
2.1. Planiranje i pravilno pozicioniranje implantata	4
2.1.1. Meziokoronarna pozicija.....	5
2.1.2. Apikokoronarna pozicija	6
2.1.3. Orofacijalna pozicija.....	6
2.2. Računalno vođena implantologija	7
2.2.1. Podjela kirurških vodilica	7
2.2.2. CAD/CAM planiranje kirurške vodilice.....	8
2.2.3. Materijali i tehnike za izradu kirurških vodilica.....	10
2.3. Privremeni protetski nadomjestci	14
2.3.1. Privremeni nadomjestak prije postavljanja implantata.....	15
2.3.2. Privremeni nadomjestak nakon postavljanja implantata	16
2.3.3. Imedijatno opterećenje	16
3. PRIKAZ SLUČAJA	18
3.1. Plan terapije	21
3.1.1. Faza I.....	22
3.1.2. Faza II	23
3.1.3. Faza III	27
3.1.4. Faza IV	36
4. RASPRAVA.....	47
5. ZAKLJUČAK	50
6. LITERATURA.....	52
7. ŽIVOTOPIS	56

POPIS SKRAĆENICA

CGIP (*eng. computer-guided implant placement*) - računalno vođeno postavljanje implantata

CAD/CAM (*eng. computer-aided design and manufacturing*) - računalno potpomognuti dizajn i proizvodnja

CBCT (*eng. cone-beam computed tomography*) - računalna tomografija koničnim izvorom zračenja

STL. (*eng. standard triangle language datoteka*) - trokutni prikaz 3D objekta

RTG – rentgenska snimanja

SLA (*eng. sevice-level agreement*)– stereolitografija

FDM (*eng. fused deposition modeling*) - Modeliranje taloženog taloženja

1. UVOD

Estetska zona je dentoalveolarni segment vidljiv pri punom osmjehu. Obzirom da je navedeno područje najizloženije i najvidljivije, suvremena dentalna medicina nudi brojne terapijske mogućnosti u rješavanju nedostatka zuba u estetskoj zoni (1).

Gubitak zuba može biti posljedica ekstrakcije, traume ili hipodoncije. U određenim kliničkim situacijama gubitak zuba prate promjene na mekim tkivima i koštanim strukturama bezubog područja što otežava estetski kvalitetnu protetsku opskrbu (2).

Uvjet uspješne implantoprotetske terapije je postavljanje implantata u optimalni položaj koji će omogućiti izradu estetski i funkcionalno punovrijednog protetskog nadomjestka.

Upravo radi navedenog, pri donošenju odluke o implantoprotetskoj ili konvencionalnoj fiksno-protetskoj terapiji potrebno je detaljno provesti klinički pregled i analizu slikovnih prikaza (1).

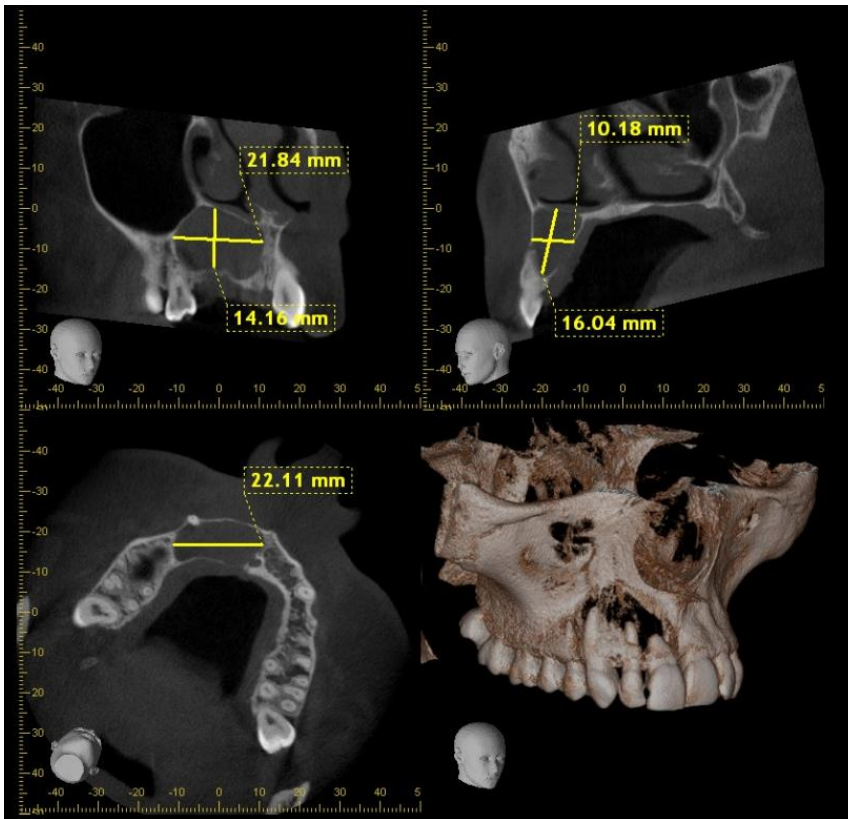
Kompleksnost implantoprotetske sanacije u estetskoj zoni veliki je izazov jer bilo koja pogreška, kirurška ili protetska, rezultira estetskim neuspjehom. Kako bi se smanjila mogućnost pogreške, sve više se u praksi koristi računalna tehnologija za izradu kirurških predložaka (kirurške vodilice) koji imaju brojne prednosti pri ugradnji implantata, omogućuju imedijatno opterećenje implantata i izradu privremenog nadomjestka (3).

Svrha ovog rada jest prikazati prednosti računalno vođenog planiranja implantoprotetske terapije, tehnike izrade kirurške vodilice i izrade privremenog nadomjestka. Dodatno, namjera je istaknuti sve elemente plana terapije s ciljem izrade funkcionalno i estetski optimalnog nadomjestka.

2. RAČUNALNO VOĐENO POSTAVLJANJE IMPLANTATA

2.1. Planiranje i pravilno pozicioniranje implantata

Prije početka implantološke terapije potrebno je provesti dijagnostiku te precizno isplanirati i procijeniti estetski rizik. U svrhu navedenog koriste se brojne dijagnostičke metode među kojima je najvažnija radiološka. Standardne RTG (rentgenska snimanja) snimke mogu pomoći u dijagnostici i planiranju, no s obzirom na njihovu dvodimenzionalnost ne daju dovoljno informacija o anatomskim strukturama. Za kvalitetnu i pravilnu izradu plana terapije potrebno je snimiti i CBCT (Cone Beam Computed Tomography) koji omogućuje prikaz anatomskih struktura u svim dimenzijama jer omogućava trodimenzionalni prikaz željenog područja (Slika 1.).



Slika 1. CBCT snimak. Vidljive su mjere alveolarnog grebena u svim trima dimenzijama.

Anatomske strukture se prikazuju u četiri projekcije:

- sagitalnu,
- frontalnu,
- aksijalnu i
- 3D projekciju.

Svaka od navedenih projekcija služi za određivanje kvalitete i kvantitete, visine i širine koštanog tkiva, debljine kortikalne kosti te položaja anatomskih struktura i susjednih zuba (4 - 7). CBCT snimak omogućuje mjerenje do desetinke milimetra te mu daje prednost u definiranju mjesta planirane implantacije i informaciju o potrebi za koštanom augmentacijom.

Računalni program omogućuje vizualizaciju i virtualni pregled implantoprotetske terapije u procesu planiranja (prikaz izlaznog profila i parametara budućeg implantata) te stvara preduvjete u postizanju idealnog estetskog i funkcionalnog rezultata (8, 9).

Pravilno pozicioniranje implantata ostvaruje se u trima dimenzijama:

- meziodistalnoj,
- apikokoronarnoj,
- orofacijalnoj.

Implantat treba gledati kao apikalni produžetak protetskog nadomjestka te bi stoga odabrani oblik nadomjestka trebao biti vodilja kirurškom postavljanju. Protetski vođena implantologija usmjerava kirurški postupak kako bi se implantat pozicionirao na protetski optimalno mjesto. U slučaju nedostatka kosti ili mekog tkiva provodi se augmentacija kako bi se stvorili optimalni uvjeti za ugradnju implantata. Sam uspjeh implantoprotetske terapije ovisi o trima gore navedenim parametrima/dimenzijama.

2.1.1. Meziodistalna pozicija

Kako bi pozicioniranje implantata u meziodistalnom prostoru bilo odgovarajuće, potrebno je pažljivo izmjeriti prostor između dvaju susjednih zuba, odabrati implantat odgovarajuće dimenzije te pozicionirati implantat u bezubom prostoru u odnosu na susjedne zube s ciljem očuvanja interproksimalne kosti i interdentalne papile. Kako ne bi došlo do resorpcije kosti i gubitka intradentalne papile, minimalna udaljenost između implantata i susjednog zuba mora biti od 1,5 do 2 mm.

U slučaju nedostatka gornjeg centralnog sjekutića bilo bi idealno postaviti implantat nešto distalnije čime se oponaša prirodni izgled i postiže skladnost mekog tkiva i postojećih zuba (1, 10). Distalno postavljanje implantata veže se sa zenitom gingive jer je isti najčešće kod prirodnih zuba smješten distalno od uzdužne linije koja se spušta sredinom kliničke krune zuba.

2.1.2. Apikokoronarna pozicija

Radi se o dubinskoj poziciji implantata u apikokoronarnom smjeru.

Apikokoronarna pozicija implantata treba osigurati balans između potpornih tkiva i estetike. Ako se implantat pozicionira apikalnije, tada protetski rad vizualno izgleda ljepše, ali se ugrožava zdravlje mekih tkiva. Što je implantat postavljen dublje, dolazi do većeg horizontalnog gubitka krestalne kosti i naknadne recesije gingive. Suprotno navedenom, plitko postavljen implantat može dovesti do vidljivih kovinskih rubova i prosijavanja kroz gingivu te time ugroziti prirodni estetski izgled protetskog nadomjestka.

Sama dubina pozicije implantata trebala bi biti od 1 do 2 mm u jednofaznoj ugradnji, odnosno 2 do 3 mm od razine ruba bukalne kosti kod dvofazne tehnike ugradnje implantata. U idealnim uvjetima, kada pacijent nema koštanih defekata niti paradontne bolesti susjednih zuba, referentna točka za poziciju ruba implantata je caklinsko-cementni spoj susjednih zuba, točnije 2 mm apikalno od sredine gingivnog ruba susjednih zubi (1, 11).

2.1.3. Orofacijalna pozicija

U prednjem djelu maksile implantat mora biti pozicioniran u bukooralnoj dimenziji na način da je naslonjen na palatinalnu stjenku stvarajući razmak od minimalno 2 mm između implantata i bukalne stijenke. Rub implantata mora biti u sigurnosnoj zoni (minimalno 2 mm debeli sloj kosti bukalno i palatinalno od implantata) i mora pratiti oblik alveolarnog grebena.

Radi navedenog, izrađena je formula pomoću koje se računa potreban promjer implantata u odnosu na postojeću debljinu grebena:

$d + 2 \text{ mm}$, pri čemu je „d“ promjer implantata.

Iz toga proizlazi procjena da širina grebena dozvoljava 2 mm prema susjednim zubima, a minimalnu debljinu čeljusnog grebena 2 mm debeli sloj kosti bukalno i palatinalno od implantata.

2.2. Računalno vođena implantologija

Napretkom tehnologije u dentalnu medicinu uvedeni su računalno vođeni sustavi (computer-guided implant placement, CGIP) koji omogućavaju postavljanje implantata u biološki, funkcionalno i estetski optimalni položaj čime se osigurava precizna provedba plana terapije. Računalno vođeni sustavi koriste trodimenzionalni interaktivni računalni program za snimanje koji omogućava vizualizaciju anatomskih struktura, a to, pak, olakšava protetsko i kirurško planiranje zahvata i njegovu provedbu. Digitalni plan terapije omogućuje preparaciju kosti u odnosu na optimalni položaj, kut i dubinu ugradnje implantata, a kirurške vodilice se individualiziraju za svakog pacijenta kako bi smještaj implantata bio idealan u odnosu na unaprijed planirani protetski položaj (12, 13).

Kako bi kirurška vodilica ostvarila svoju funkciju, mora ispuniti određene standarde, prije svega mora biti stabilna prilikom postavljanja na izabrano uporište i mora biti mehanički otporna. Ista mora zadovoljiti određene parametre kao što su transparentnost zbog bolje vidljivosti i kontrole, ne smije biti glomazna i teška radi lakšeg manipuliranja prilikom operativnog zahvata te mora imati mogućnost sterilizacije kako se kirurško radno polje ne bi kontaminiralo prilikom zahvata (14).

2.2.1. Podjela kirurških vodilica

Kirurške vodilice su pomoćno sredstvo u dentalnoj implantologiji koje služe za precizno prenošenje plana terapije na operativno polje (14). Podjela vodilica ovisno o vrsti podupiranja u usnoj šupljini:

- dentalno podupiranje,
- mukozno podupiranje,
- alveolarno podupiranje (12).

U slučajevima nedostatka jednog zuba ili djelomične bezubosti koriste se kirurške vodilice s dentalnim podupiranjem jer omogućuju minimalno invazivan pristup, čvrsta stabilizacija kirurške vodilice omogućava zahvat bez odizanja mukoperijostalnog reznja, mogućnost pogreške smanjena je na minimum što rezultira poboljšanim estetskim rezultatom. Prednost nad ostalim načinama podupiranja jest u dobroj kontroli i stabilnosti vodilice u radnom polju.

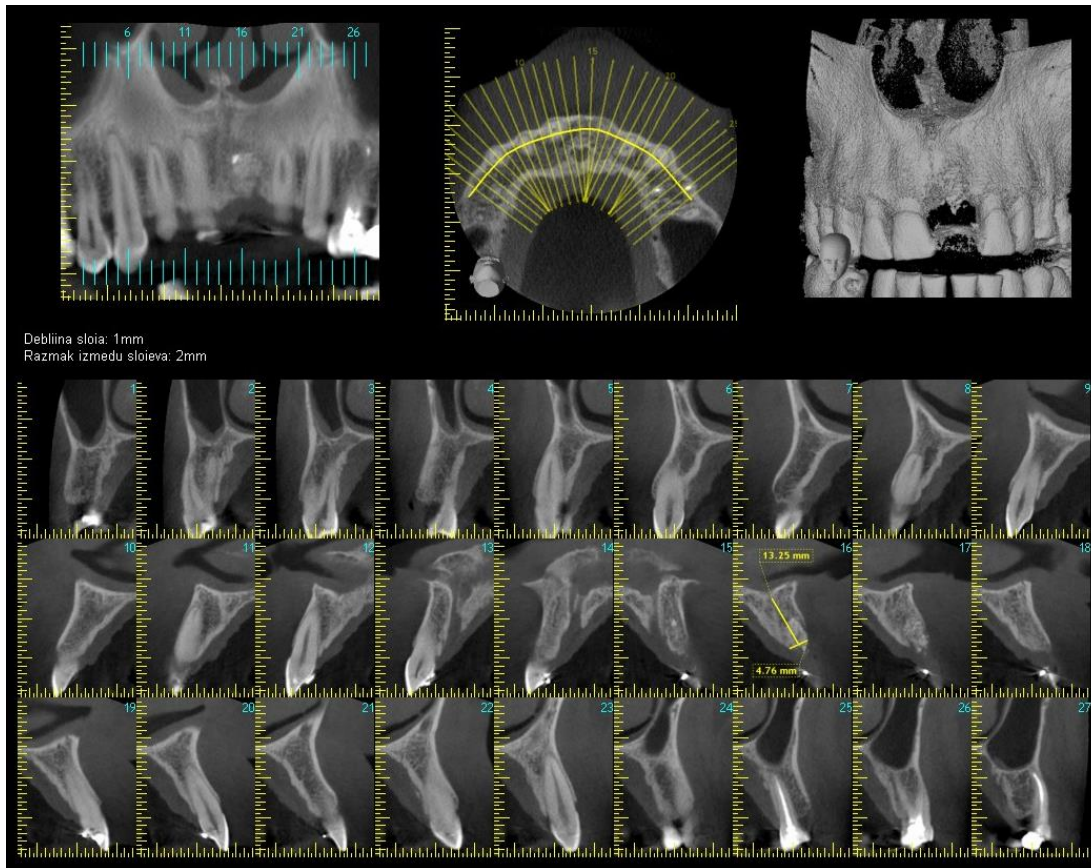
U slučajevima bezubih pacijenata koriste se mukozno poduprte kirurške vodilice koje priliježu na površinu mekog tkiva. Prednost ovih vodilica jest očuvanje mekih tkiva radi zatvorenog pristupa bez podizanja režnja. Takav pristup rezultira smanjenim postoperativnim komplikacijama i nelagodama, sam kirurški postupak je kraći, jednostavniji i manje invazivan. Kod kirurških vodilica koje su poduprte sluznicom mora se osigurati da su iste čvrsto postavljene na predviđeno mjesto jer zbog pomičnosti sluznice može doći do pomaka kirurške vodilice i postavljanja implantata na nepredviđeno mjesto. Kako bi se navedeno izbjeglo, kirurške vodilice se fiksiraju retencijskim vijcima u trima točkama s vestibularne strane.

U slučaju djelomične ili potpune bezubosti, ukoliko je potrebna alveoplastika ili augmentacija koštanog tkiva, koriste se kirurške vodilice s alveolarnim (koštanim) podupiranjem. Razlika između kirurške vodilice poduprte kosti i mukozno poduprtom jest u tome što je vodilica poduprta kost stabilnija u svom ležištu te je potrebno podizati mukoperiostalni režanj kako bi se osigurala adekvatna vidljivost radnog polja. Nedostatak jest duže trajanje zahvata i produljen oporavak pacijenta.

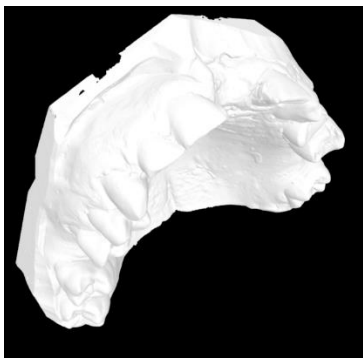2.2.2. CAD/CAM planiranje kirurške vodilice

Korištenjem računalno vođenog sustava planira se buduća pozicija implantata pomoću trodimenzionalnog računalnog programa za snimanje. Kirurška vodilica u cijelosti se dizajnira i izrađuje korištenjem računalne tehnologije.

Prvi korak u izradi vodilice jest CBCT snimak područja u kojem se želi pozicionirati implantat i uzimanje anatomskog otiska iz kojeg će se izraditi model koji će se digitalizirati (Slika 2.). Zatim se u sustav importira ekstraoralni digitalni prikaz anatomskog modela čeljusti koji će se u programu preklopiti s CBCT snimkom (Slika 3.). Nakon toga se u sustavu pojavljuje vjerni virtualni model u kojem se može egzaktno predvidjeti položaj, veličina i oblik gotovog budućeg protetskog nadomjestka.

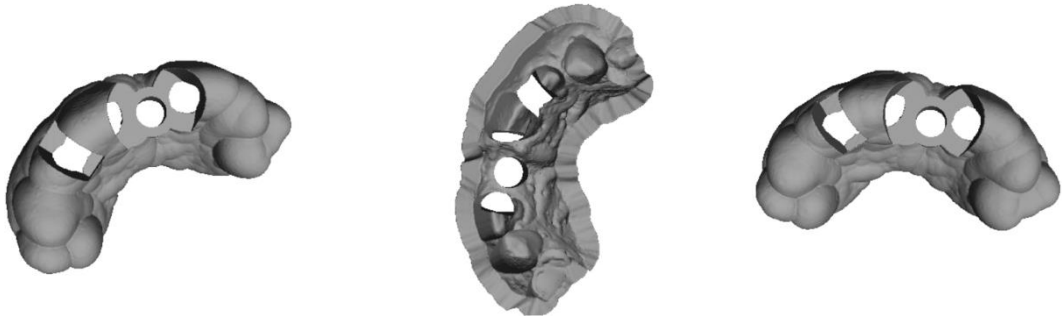

Slika 2. CBCT snimak potreban za izradu kirurškog predloška.



Slika 3. Ekstraoralni digitalni prikaz anatomskog modela čeljusti.

Nakon računalnog planiranja postave implantata slijedi izrada kirurške vodilice na način da računalni program stvara digitalnu kopiju iste koju u elektroničkom obliku šalje na izradu (Slika 4.).



Slika 4. Prikaz gotove kirurške vodilice.

2.2.3. Materijali i tehnike za izradu kirurških vodilica

Kirurške vodilice se putem STL. datoteka (Standard Triangle Language) šalju u uređaje za izradu, a izraditi se mogu putem:

- tehnike glodanja,
- SLA 3D izrade i
- FDM (fused deposition modeling) 3D izrade.

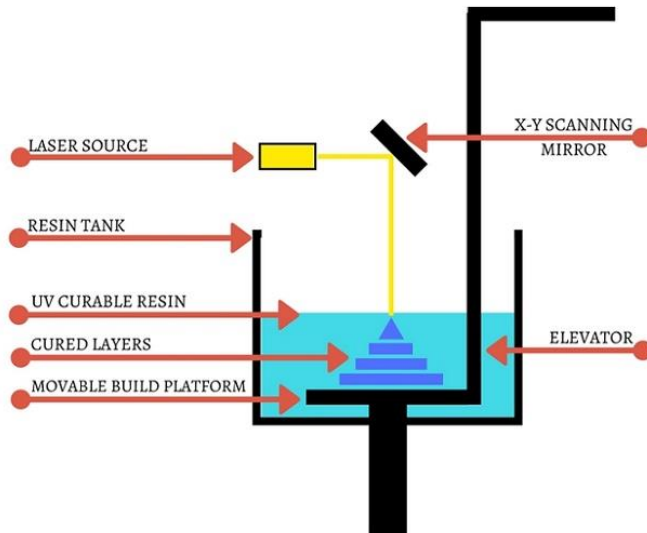
Tehnika glodanja je metoda izrade kirurške vodilice od transparentnog polimetilmetaakrilata (PMMA) koja koristi supstrakcijsku tehnologiju glodanja iz čvrstih blokova u obliku diska. Izrada se vrši putem suhog ili mokrog glodanja dok broj osi koji se koriste diktira oblik nadomjestka (strojevi s trima, četirima ili pet osi za okretanje) (15).

Stereolitografska metoda 3D izrade (SLA) je metoda koja koristi UV laser i UV fotopolimer smolu za gradnju modela sloj po sloj. Pisači koriste izvor svjetlosti koji je najčešće UV laser kako bi polimerizirali smolu i stvorili čvrsti 3D objekt (15).

Uređaji koji koriste ovu tehnologiju sastoje se od četiriju osnovnih dijelova: računala za obradu podataka i kreiranje slojeva temeljem CAD modela, kontrolno računalo koje nadzire sve procese, prostor za odvijanje modeliranja i laserske jedinice.

Računalo za kreiranje slojeva čita CAD model koje kontrolno računalo pomoću laserske jedinice nanosi na potporni sloj. Materijal za izradu jest polimerna smola koja se polijeva po potpornoj konstrukciji u tankom sloju, UV zračenjem laserske jedinice sloj tekućine pretvara se u čvrstu tvar. Nakon izrađenog prvog sloja isti se spušta po vertikalnoj osi i nanosi se sljedeći

sloj. Zbog adhezivnog svojstva materijala slojevi se odmah spajaju i formiraju gotov trodimenzionalni objekt (Slika 5.) (15).




Slika 5. Prikaz komponenti SLA 3D pisača. Preuzeto s:

<https://manufactur3dmag.com/stereolithography-sla-3d-printing-works/>.

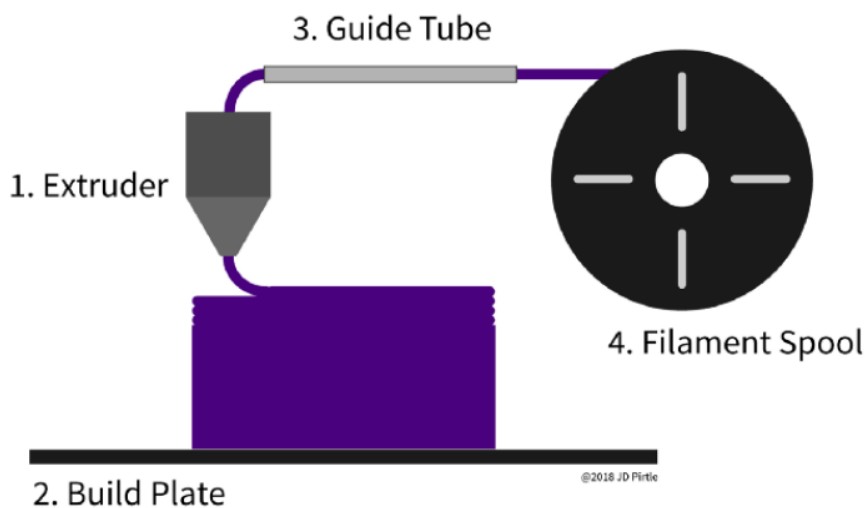
Materijali koji se koriste za izradu kirurških vodilica su transparentni, visoke dimenzionalne stabilnosti i idealni za rad u usnoj šupljini jer nemaju citotoksična i genotoksična svojstva. Najčešće su u obliku tekućine koja ima svojstvo fotopolimerizacije u kontaktu s laserom.

Takav stereolitografski način izrade kirurških vodilica odlikuju točnost i pouzdanost te je zbog toga najčešće korišten način izrade kirurških vodilica.

FDM izrada je metoda pri kojoj se koristi plastični materijal koji dolazi namotan na kolut. 3D pisar pomoću specijalne nazubljene osovine povlači filament (plastični materijal) do grijača koji topi plastiku. Omekšana plastika izlazi kroz glavu pisača pomoću mlaznice koja se nalazi nadomak radnoj podlozi (Slika 6.). Kako se glava pisača pomiče, tako omekšana plastika međusobno prijanja, sloj po sloj, do gotovog proizvoda (Slika 7.) (15).



Slika 6. Komponente FDM 3D pisača. Preuzeto s: <http://my3dconcepts.com/explore/main-components-of-desktop-3d-printers/>.

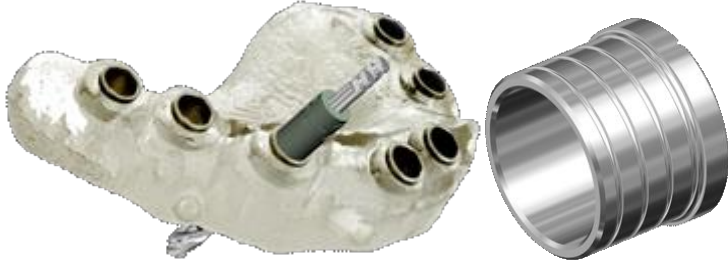

Slika 7. Slikovni prikaz FDM 3D ispisa. Preuzeto s: <http://my3dconcepts.com/explore/main-components-of-desktop-3d-printers/>.

Nakon izrade kirurških vodilica jednom od gore navedenih metoda, u istu se, po potrebi, mogu postaviti metalni prstenovi/cilindri koji sprječavaju nepovoljne pomake svrdala pri kirurškom postupku (Slika 8.).

Kirurške vodilice imaju cilindrične metalne prstenove dimenzija koje odgovaraju promjeru implantata, a služe sprječavanju nepoželjnih pomaka svrdala te tako osiguravaju reprodukciju

planiranog položaja u svim trima dimenzijama. Slijedi sterilizacija kirurške vodilice nakon koje je ista spremna za upotrebu.



Slika 8. Cilindrični metalni prstenovi u kirurškoj vodilici, slika preuzeta s Blue Sky Bio službenih stranica, <https://blueskybio.com.au/pages/surgical-guide-tubes>.

2.3. Privremeni protetski nadomjestci

Privremeni nadomjestci postali su sastavni dio implantoprotetske terapije u estetskoj zoni. Osim estetskog značaja za pacijenta, služe kao polazna točka u komunikaciji između terapeuta, pacijenta i dentalnog tehničara.

Osim navedenog, najvažnija funkcija nadomjestka jest štititi tkivo tijekom cijeljenja i osiguravati njegovo oblikovanje te modelaciju izlaznog profila bez obzira radi li se o rani nakon ekstrakcije ili imedijatnom privremenom nadomjestku na već postavljen implantat (16).

Privremeni nadomjestci se u frontalnom sektoru mogu nositi duže vrijeme sve dok se ne postigne željeni izlazni profil dok je sama duljina vremena za uzimanje otiska za izradu definitivnog rada odluka terapeuta. Preporuča se uzimanje otiska za izradu definitivnog rada šest mjeseci nakon postavljanja implantata jer se smatra kako su u tom razdoblju meka tkiva dosegla potrebnu stabilnost (17, 18).

Ovisno o vremenu primjene razlikuju se:

- privremeni nadomjestak prije postavljanja implantata
- privremeni nadomjestak nakon postavljanja implantata.

2.3.1. Privremeni nadomjestak prije postavljanja implantata

Nadomjestci koji se postavljaju nakon ekstrakcije mogu se podijeliti u dvije skupine:

- fiksni nadomjestci
- mobilni nadomjestci.

U estetskoj zoni preferiraju se fiksni privremeni nadomjestci čime se izbjegava prejak pritisak na meka tkiva koji bi mogao kompromitirati uspješnost budućeg protetskog rada.

Kod gubitka jednog zuba u estetskoj zoni i intaktnih susjednih zuba najprikladniji su fiksni nadomjestci tzv. Maryland mostovi koji se adhezivno pričvršćuju na susjedne nebrušene zube kompozitnim ljepilom ili trakama od ojačanih staklenih vlakana.

Postoji mogućnost postavljanja ortodonskih bravica u segment od zuba 13 do 23 gdje se u bezubi prostor smješta akrilatni zub koji je fiksiran na ortodonsku žicu.

Klasični mostovi dolaze u obzir samo ako su susjedni zubi već izbrušeni ili su u planu za opskrbu krunicama zbog neodgovarajuće estetike ili opsežnih ispuna.

Mobilni privremeni nadomjestci u estetskoj zoni primjenjuju se u situaciji kada je izgubljen veći broj zuba. U takvim slučajevima izrađuju se akrilatne djelomične proteze sa žičanim kvačicama. Postoji i mogućnost izrade udloga od prozirnih folija debljine 1 mm u koje se ugrađuju akrilatni zubi u pozicijama na kojima nedostaju zubi.

2.3.2. Privremeni nadomjestak nakon postavljanja implantata

Privremeni nadomjestci nakon postavljanja implantata mogu biti istovrsni onima koji se izrađuju prije postavljanja implantata.

Važan čimbenik za izradu privremenog nadomjestka nakon postavljanja implantata jest modelacija izlaznog profila mekih tkiva. Radi se o graduiranom pritisku nadomjestka na okolna meka tkiva kako bi se dobio odgovarajući oblik izlaznog profila u skladu s visinom i razinom gingive susjednih zuba. Provedbom modelacije mekih tkiva isti se pripremaju za budući definitivni protetski rad kako bi se dobila odgovarajuća kontaktna točka između protetskog nadomjestka i prirodnog zuba (19, 20).

2.3.3. Imedijatno opterećenje

Najzahtjevnije situacije su one koje se nalaze u estetskom području (boja prirodnog zuba, bezubi prostor, crveno-bijela estetika) kada je potrebno pomno oblikovati meka tkiva kako bi se dobio kvalitetan definitivni rad (17, 21).

Crveno-bijela estetika:

- crvena estetika vezana je uz oblikovanje izlaznog profila, točnije na oblikovanje mekih tkiva;
- bijela estetika vezana je uz vizualna obilježja nadomjestka, skladnost s postojećim zubima (boja, oblik i veličina) te s mekim tkivima oko implantata kako bi se simulirao prirodni izgled zuba.

U takvom postupku prvo se postavlja privremeni nadomjestak nošen prirodnim zubima u obliku Maryland mosta koji se najčešće primjenjuje nakon ekstrakcije zuba na čije mjesto se u budućnosti planira ugraditi implantat čime se omogućava što bolje očuvanje alveole i mekog tkiva od vremena ekstrakcije zuba do ugradnje implantata. Na ovaj način se također osigurava grubo oblikovanje mekih tkiva.

Kako bi se imedijatno postavio privremeni nadomjestak, u fazi implantacije moraju se zadovoljiti određeni kriteriji, a jedan od najvažnijih je neophodna primarna stabilnost implantata u kosti. Štoviše, takav način izrade privremenog rada koji u startu služi za

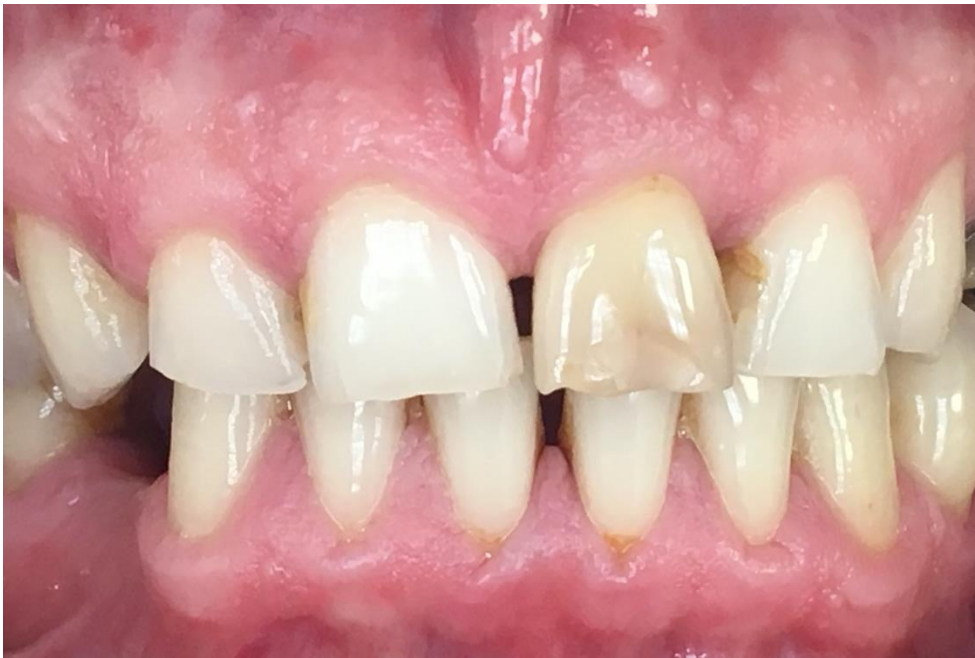modelaciju mekih tkiva preferira se u estetskoj zoni zbog slabih žvačnih sila pa time nije ugrožena osteointegracija ni primarna stabilnost implantata (22).

Za uspješan ishod ovakvog plana implantoprotetske terapije potrebno je zadovoljiti nekoliko uvjeta:

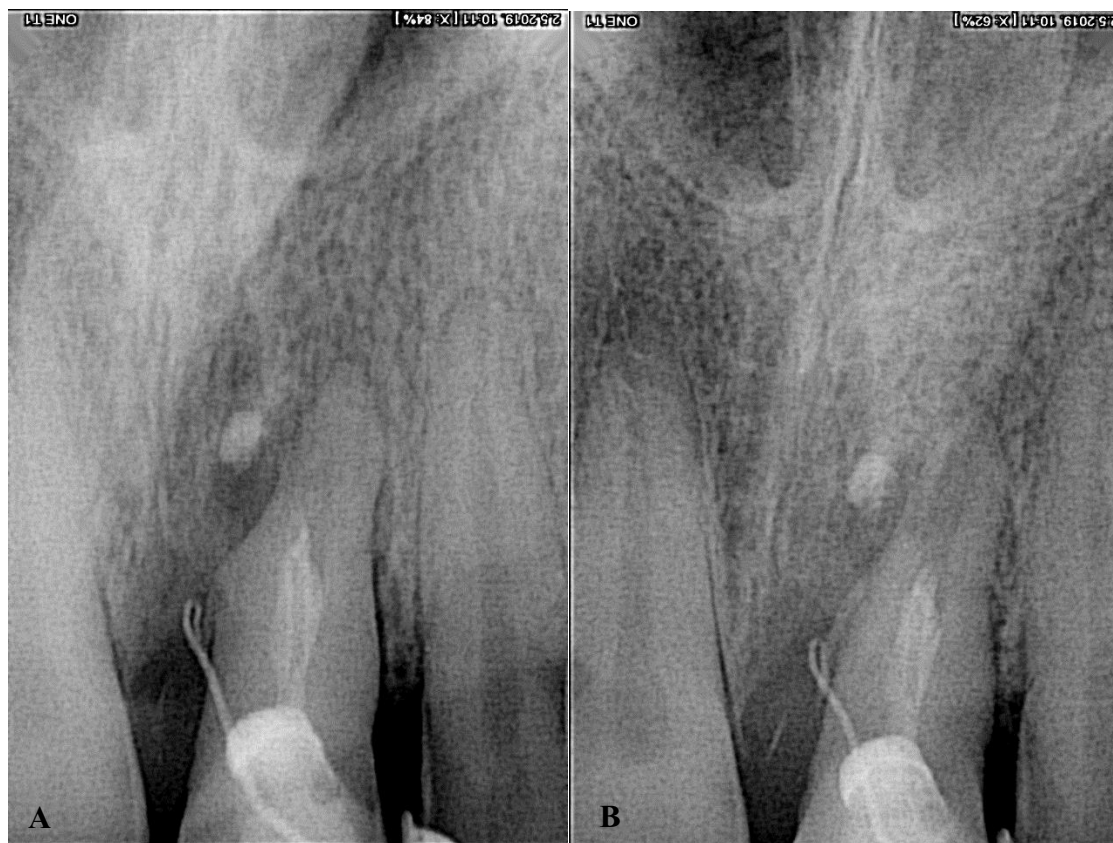- implantat mora imati primarnu stabilnost od najmanje 35 Ncm,
- implantat mora biti odgovarajućih dimenzija, dužine veće od 8 mm i širine od najmanje 3,75 mm,
- idealni koštani volumen – debljina bukalne stijenke mora biti veća od 1 mm,
- sam privremeni nadomjestak ne smije biti u okluzalnom kontaktu u maksimalnoj inkerkupidaciji te ne smije imati kontakte pri izvođenju lateralnih i protruzijskih kretnji,
- privremeni nadomjestak bi trebao biti retiniran vijkom kako bi se izbjegla upala koja može kompromitirati cijeljenje, a česta je pojava u slučaju izrade nadomjestka koji se cementira,
- digitalno se planira budući protetski nadomjestak koji određuje poziciju postavljanja implantata,
- protetski nadomjestak se ne bi smio skidati tijekom prvih šest tjedana (22, 23).

3. PRIKAZ SLUČAJA

Pacijent dolazi u ordinaciju zbog bolova na području zuba 21. Nakon detaljne anamneze provodi se klinički pregled tijekom kojeg se uočava visokopozicionirana fistula u području apeksa zuba 21, promjena boje zuba 21 i pomičnost zuba stupnja 2 po Hemptu (Slika 9.). Analizom dentoalveolarne snimke utvrđuje se da je zub 21 prethodno endodonski liječen (Slika 10.). Radi svega navedenog, pacijent se upućuje kod specijalista dentalne patologije i endodoncije.



Slika 9. Početno stanje u usnoj šupljini.



Slika 10. A, B. RTG snimak početnog stanja iz dviju projekcija.

Nakon specijalističkog pregleda ustanovljena je vertikalna fraktura zuba 21 i aktivna visoka fistula te je utvrđeno da je prisutan i mezijalni paradontni aktivni džep povezan s frakturom.

3.1. Plan terapije

Pacijentu je preporučena ekstrakcija zuba i predloženo više protetskih opcija – izrada fiksnog metalkeramičkog mosta 11, 21, 22, izrada bezmetalnog keramičkog mosta 11, 21, 22, izrada djelomične proteze s lijevanom bazom, izrada implantata s krunicom na vijak (odgovor mekih tkiva je bolji i sigurniji nego kada se koriste cementirani nadomjestci kod kojih se zbog zaostalog cementa mogu pojaviti upale tkiva koje uzrokuju periimplantitis). Pacijent se odlučio za opciju sanacije dentalnim implantatom ne želeći kompromitirati susjedne zube ostalim ponuđenim opcijama.

Plan terapije:

- unaprijed izraditi privremeni nadomjestak po digitalnom planiranju.
- postaviti implantat uz imedijatnu fiksaciju privremenog nadomjestka

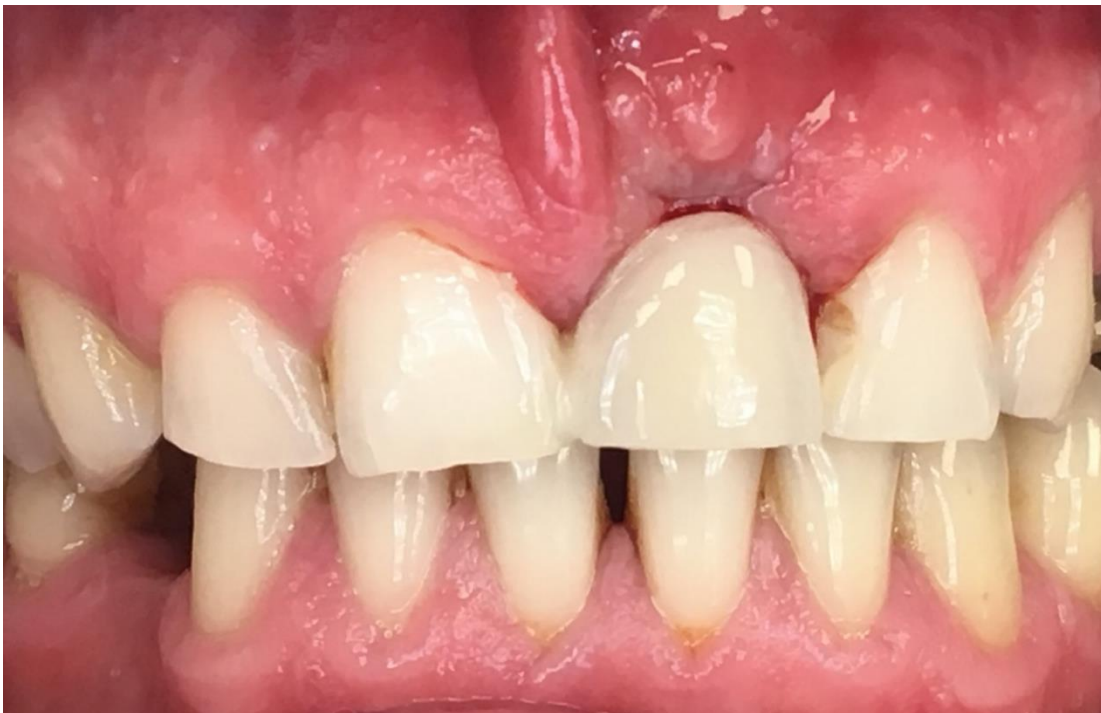Faze terapije:

1. faza: Ekstrakcija zuba 21, temeljito čišćenje alveole, augmentacija osteoBiolom mp3 + Botis Dental Jason membrana 15x20 mm, postavljanje privremenog nadomjestka (Maryland most)
2. faza: Izrada kirurške vodilice, planiranje izgleda budućeg nadomjestka, planiranje položaja i dimenzije implantata
3. faza: Priprema i laboratorijska izrada privremenog nadomjestka
4. faza: Kirurško postavljanje implantata i fiksiranje privremenog nadomjestka, izrada definitivnog nadomjestka

3.1.1. Faza I

U prvoj fazi terapije izveli su se sljedeći terapijski postupci: ekstrakcija zuba 21 s augmentacijom koštanim nadomjesnim materijalom mp3 (OsteoBiol®) uz postavu okluzivne bioresorbirajuće Jason membrane (Botiss Dental®, Botiss Biomaterials GmbH) i izradom Maryland mosta kao privremenog rješenja (Slika 11.). Zbog augmentacije i adekvatnog cijeljenja nakon ovog zahvata čeka se šest mjeseci na nastavak liječenja.

Augmentacija umjetnom kosti bila je indicirana zbog prisutnosti povećeg koštanog defekta alveole kako bi se stvorili uvjeti za optimalni smještaj implantata. Navedeni defekt je onemogućio imedijatno postavljanje implantata te je odlučeno da se implantacija odgodi. Maryland most je omogućio grubu modelaciju mekih tkiva uz zadovoljenje estetskih potreba pacijenta.



Slika 11. Prikaz postekstrakcijske rane s izrađenim fiksnim privremenim nadomjestkom (Maryland most).

3.1.2. Faza II

Nakon razdoblja od šest mjeseci učinjen je CBCT (Slika 12.). Uzet je anatomski otisak koji je zatim u dentalnom laboratoriju odliven i izrađen model koji je nakon digitaliziranja prebačen u STL oblik (Slika 13.).

Potom su se sve datoteke (CBCT i STL) prebacile u posebni dentalni računalni program za planiranje i dizajn za izradu kirurških predložaka.

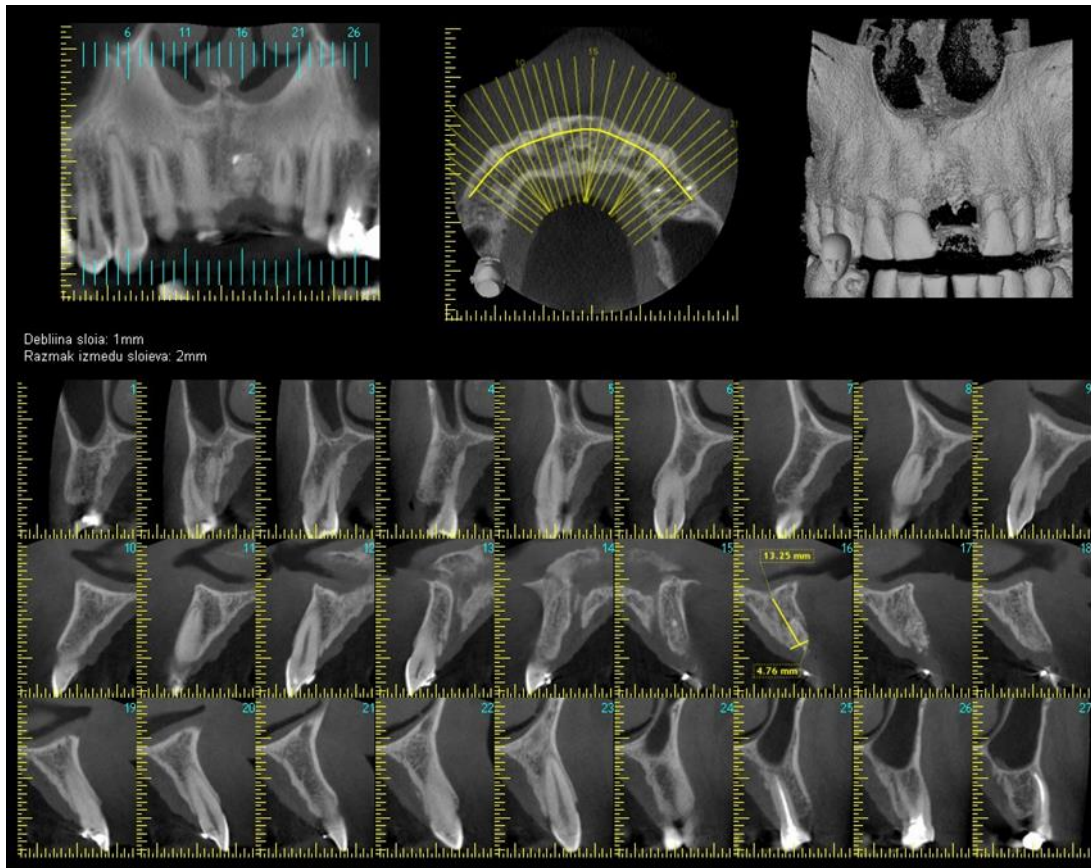
Korišten je računalni program za izradu kirurških šablona (Blue Sky Plan) koji omogućuje virtualno planiranje u trima dimenzijama, pozicioniranje implantata, prikazuje kirurški protokol (program nudi odabir veličine implantata i potrebnih kirurških svrdala) i prikazuje anatomske strukture (živci, krvne žile, sinusi, susjedni zubi) te se time smanjuje rizik od ozljede istih pri provođenju terapije.

Program je korišten radi preciznosti i pouzdanosti (točnost u prikazu od 0,1 mm u odnosu na CBCT i digitalni prikaz anatomskega modela), zbog mogućnosti izbora različitih vrsta implantata, jednostavnog korisničkog sučelja za izradu vodilice te radi jednostavnije mogućnosti dijagnostike, planiranja i komunikacije s pacijentom.

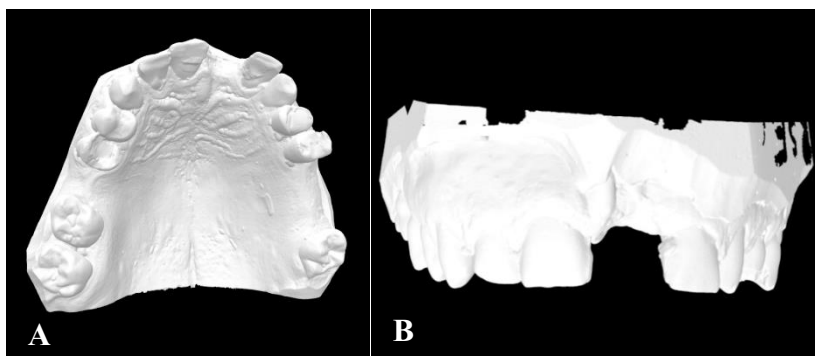
Program uključuje:

- uvoz i analizu digitalnog CT-a,
- uvoz i poravnavanje 3D modela,
- alate za analizu udaljenosti, gustoće kosti i sl.,
- izradu plana liječenja,
- uređivanje i oblikovanje površina,
- izvoz datoteka u STL formatu potrebnom za ispis.

Idealno postavljanje implantata planira se na temelju analize količine i kvalitete kosti, kritičnih anatomskih struktura i protetskih potreba pacijenta. Program upozorava terapeuta ukoliko se implantat postavlja preblizu živcu ili korijenu zuba.

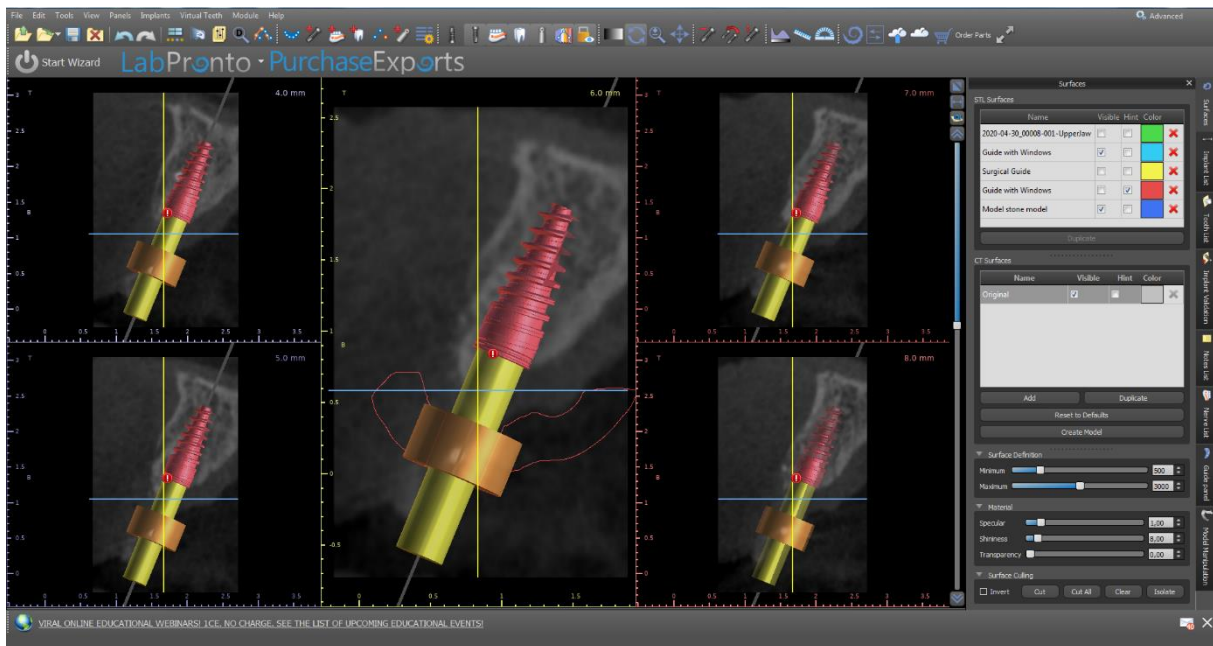
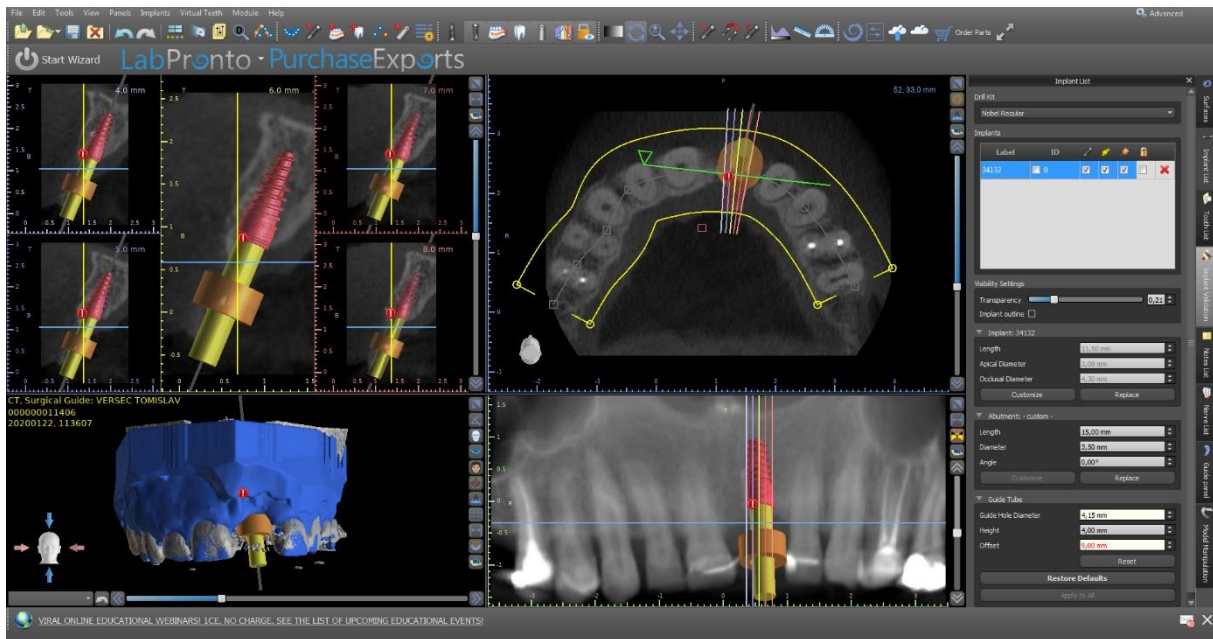


Slika 12. CBCT snimke šest mjeseci nakon ekstrakcije – sagitalni presjeci (na sličici REZU 18. vidljive su mjere bezubog grebena).

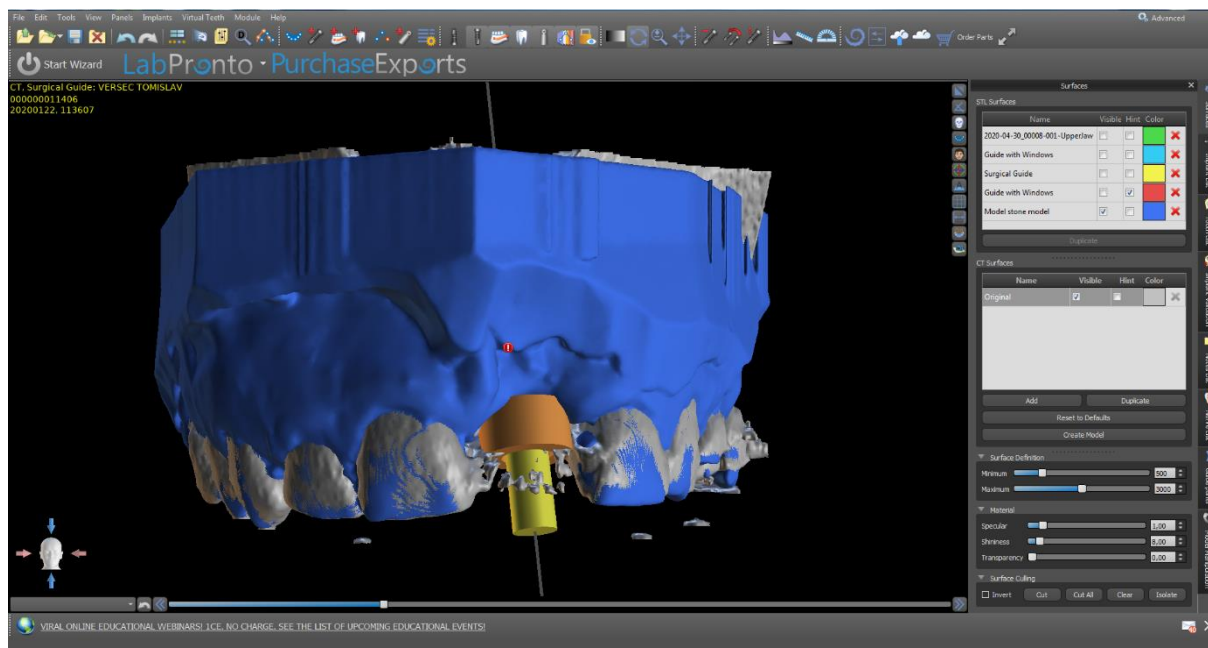


Slika 13. A, B. STL digitalni format anatomskog modela.

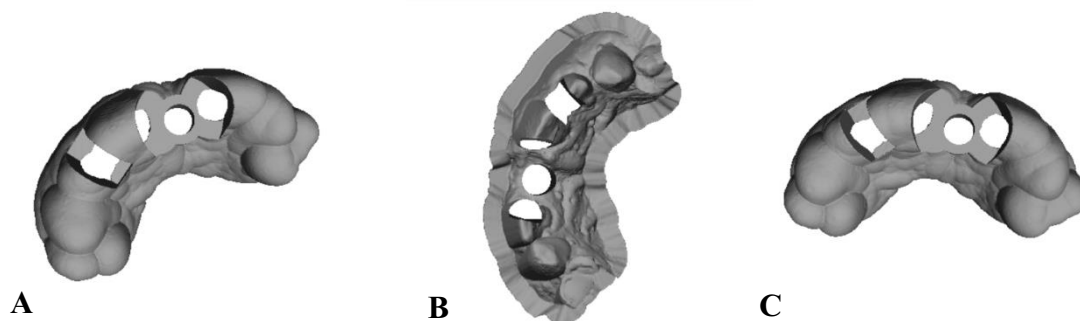
Nakon što se CBCT snimke i digitalni prikaz anatomskog modela u programu „preklope“, kreće se u planiranje pozicije implantata u čeljusti. Analizom programa te iskustvom i znanjem terapeuta u sustavu se određuje idealna pozicija za postavljanje implantata. Po definiranju pozicije implantata (Slika 14. i 15.) izrađuje se kirurška vodilica (Slika 16. i 17.). U programu se definira oblik, veličina vodilice te promjer otvora za kirurško vođenje postavljanja implantata.



Slika 14. i 15. Odabir veličine i širine dentalnog implantata.



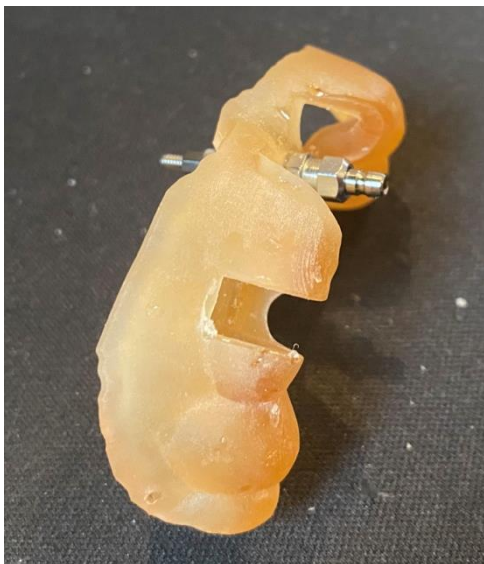Slika 16. Dizajn izrade i planiranje kirurške vodilice u programu.



Slika 17. A, B, C. Izgled kirurške vodilice prije slanja na izradu. Vidljivi su otvori koji se „naslanjaju“ na susjedne zube i cilindrični otvor za prolaz svrdla i postavu implantata.

Nakon modeliranja kirurške vodilice u računalnom programu generira se STL datoteka potrebna za izradu vodilice u 3D pisaču. Vodilica je izrađena u (FormLab Form 2) pisaču stereolitografskom metodom 3D izrade (metoda prethodno detaljno pojašnjena u poglavlju 4.3.).

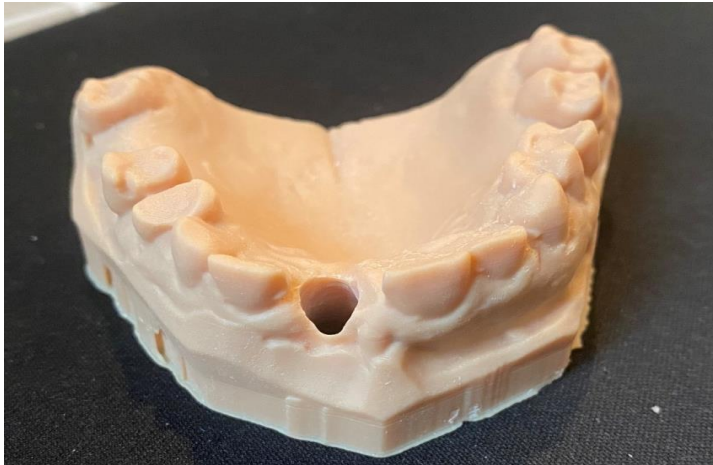Poslije 3D izrade, vodilica se postavlja u posudu s izopropilnim alkoholom kako bi se uklonile sve nečistoće nastale tijekom izrade. Protekom 20 minuta, vodilica se vadi iz tekućine, ispiru vodom i suši. Zatim se uklanja višak materijala i vodilica stavlja u uređaj za svjetlosnu polimerizaciju po preporukama proizvođača materijala (Slika 18.).




Slika 18. Izgled gotove kirurške vodilice.

3.1.3. Faza III – priprema i laboratorijska izrada privremenog nadomjestka

Prema STL datoteci anatomske otiske izrađen je printani model u 3D pisaču (FormLab Form 2) od materijala za izradu radnih modela (NextDent 5100) (Slika 19.). Na njemu je isprobana kirurška vodilica. Zatim slijedi izrada privremenog nadomjestka koji će imati osnovni zadatak modelirati i oblikovati meka tkiva po samoj implantaciji, a bit će retiniran vijkom. Zbog jednostavnijeg namještanja privremenog nadomjestka, u slučaju odstupanja od planiranog položaja pri postavljanju implantata izrađuje se privremeni nadomjestak bez unutarnje konekcije (Slika 20.).

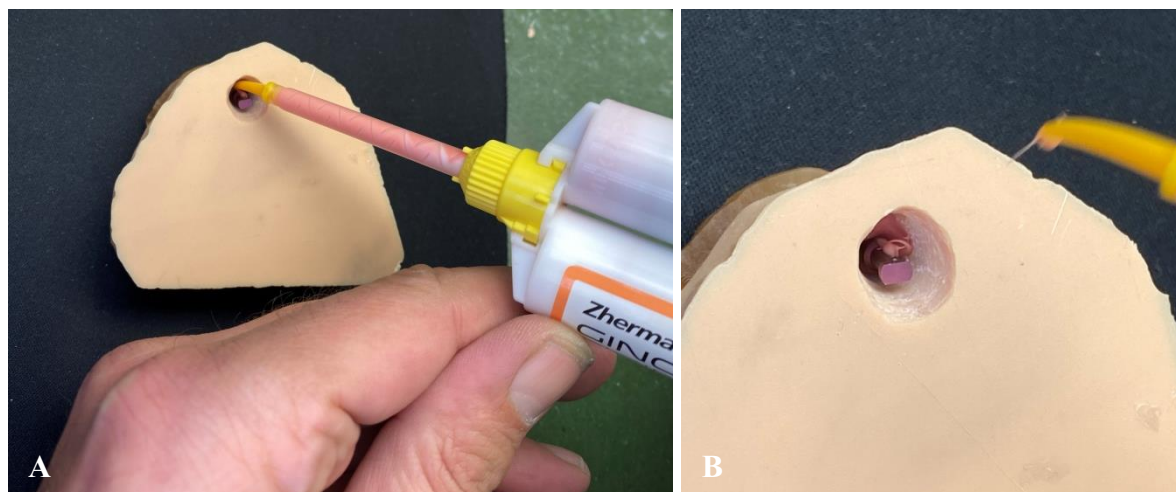


Slika 19. Izrađeni model s prostorom za fiksaciju laboratorijskog analoga.

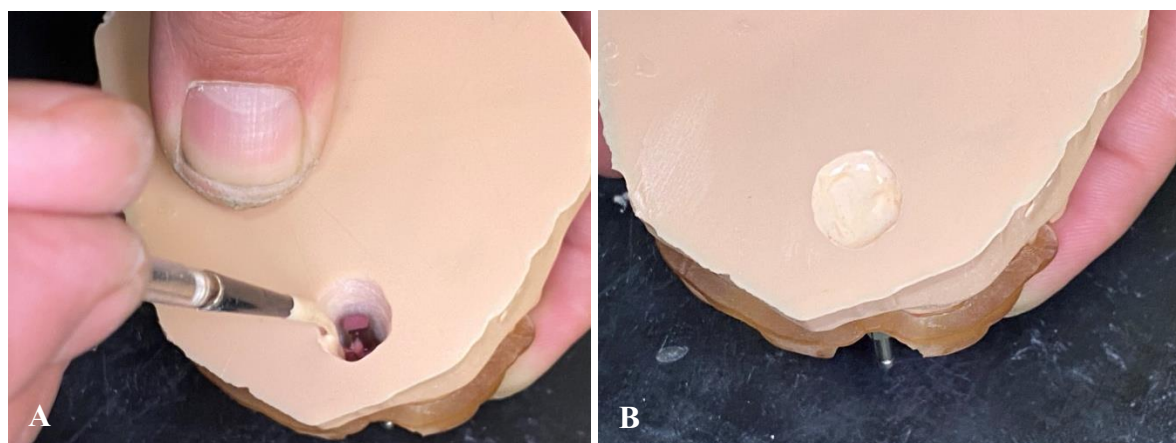


Slika 20. A, B, C. Privremena nadogradnja bez unutarnje konekcije; kirurška vodilica s nosačem i laboratorijskim implantatom; kirurška vodilica na modelu.

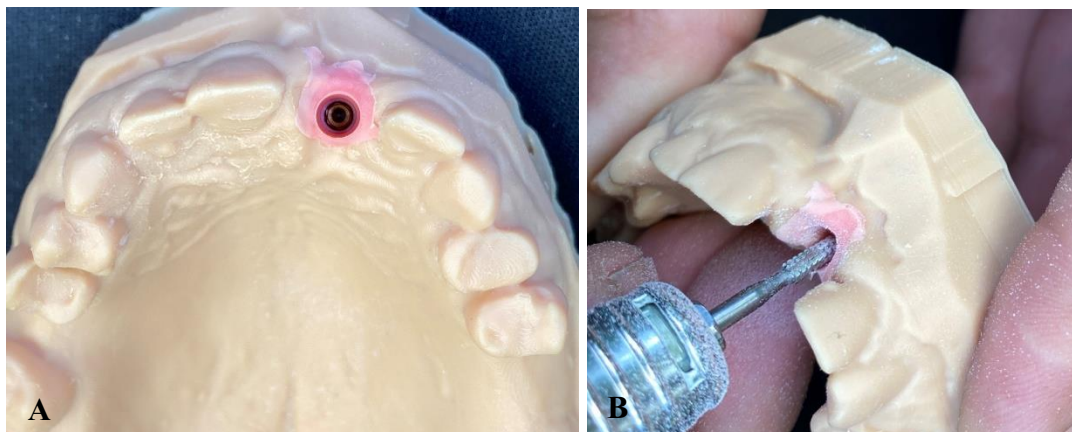
Na radni model se postavlja kirurška vodilica na koju je postavljena privremena nadogradnja s laboratorijskim analogom te se laboratorijski analog fiksira materijalom za umjetnu gingivu, potom supertvrdom gipsom (Slika 21. i 22.). Materijal za umjetnu gingivu postavlja se iz razloga kako bi se na postojećem modelu u laboratoriju mogao oblikovati budući izlazni profil (Slika 23.).



Slika 21. A, B. Fiksiranje laboratorijskog analoga u printani model – prvi dio, izrada umjetne gingive.

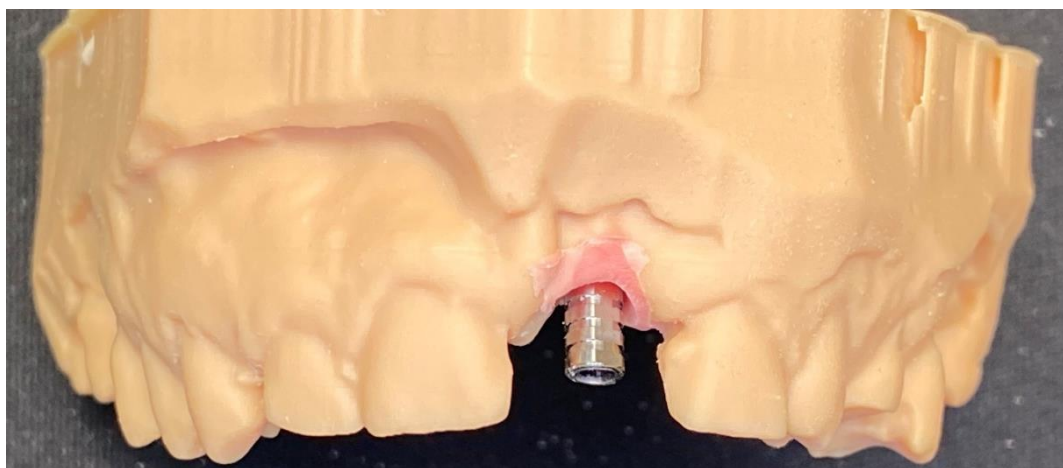

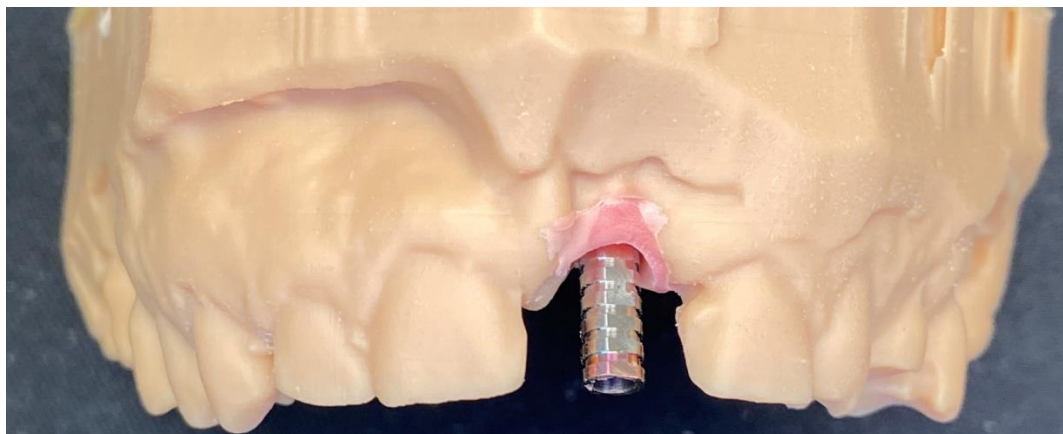


Slika 22. A, B. Fiksiranje laboratorijskog analoga u printani model – drugi dio, konačno fiksiranje supertvrdim gipsom.



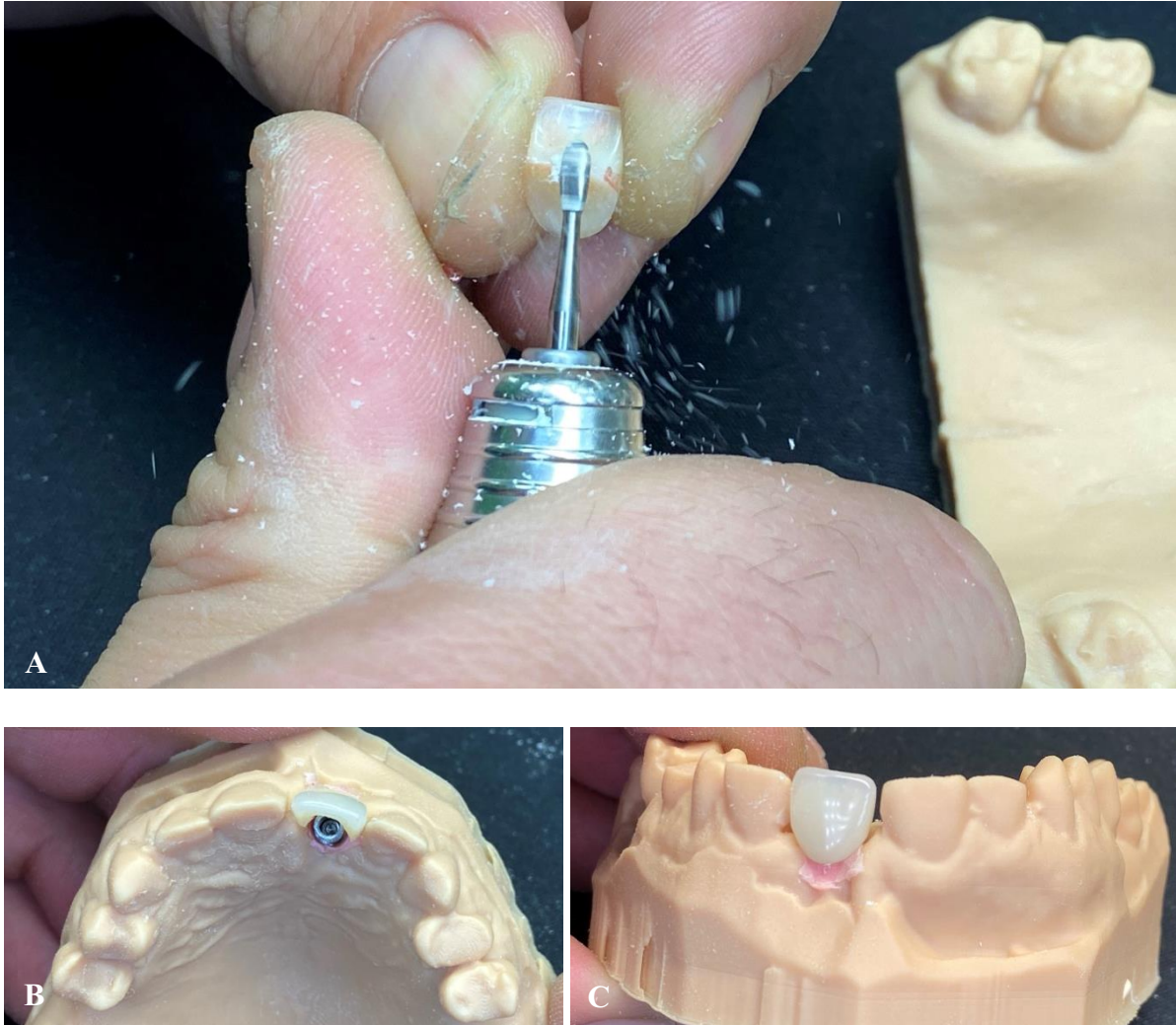
Slika 23. A, B. Modeliranje izlaznog profila na modelu.

Poslije fiksacije laboratorijskog analoga pristupa se izradi privremenog nadomjestka koji će se izraditi od akrilatnog proteznog zuba i fiksirati na privremenu nadogradnju uz pomoć akrilata. Privremena nadogradnja se pomoću brusnih alata prilagođava kako bi se dobio potrební prostor za ugradnju akrilatnog zuba (Slika 24., 25. i 26.).

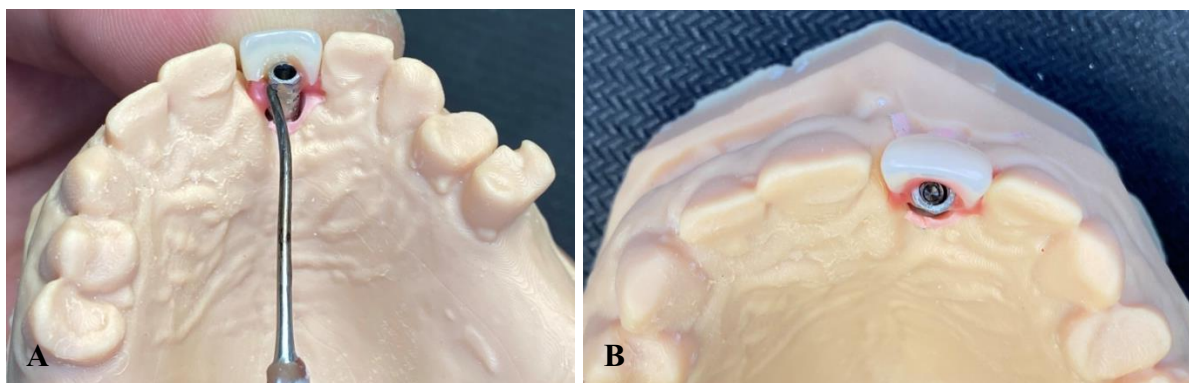


Slika 24., 25., 26. Postavljanje privremene nadogradnje i prilagodba.

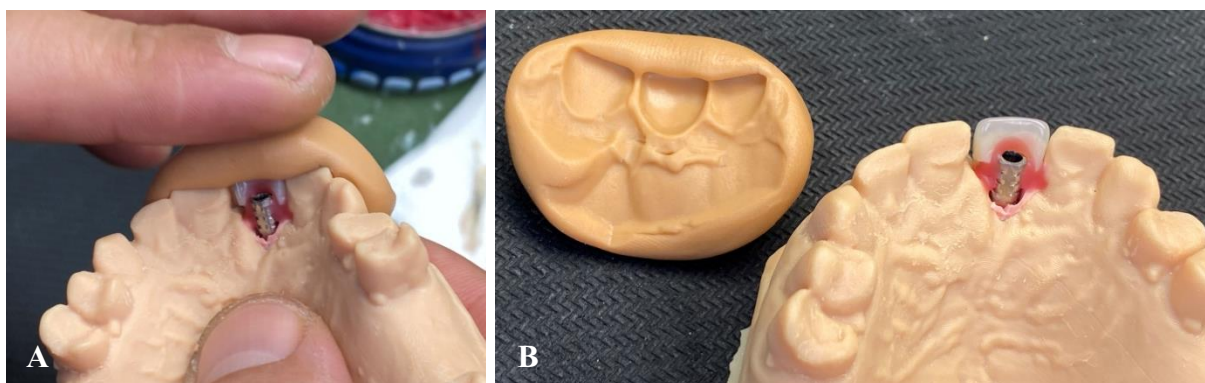
Na privremenu nadogradnju prilagođava se protezni akrilatni zub koji se brusnim sredstvima obrađuje s palatinalne plohe oblikujući udubljenje kako bi se prilagodio u željeni prostor (Slika 27.). Potom se fiksira tvrdim voskom kako bi se zadržala pozicija zuba za vrijeme izrade silikonskog ključa (Slika 28.). Kako bi akrilatni zub zadržao stabilan položaj za vrijeme vezivanja za nadogradnju, izrađuje se silikonski ključ (Slika 29.).



Slika 27. A, B, C. Prilagodba akrilatnog zuba na model.

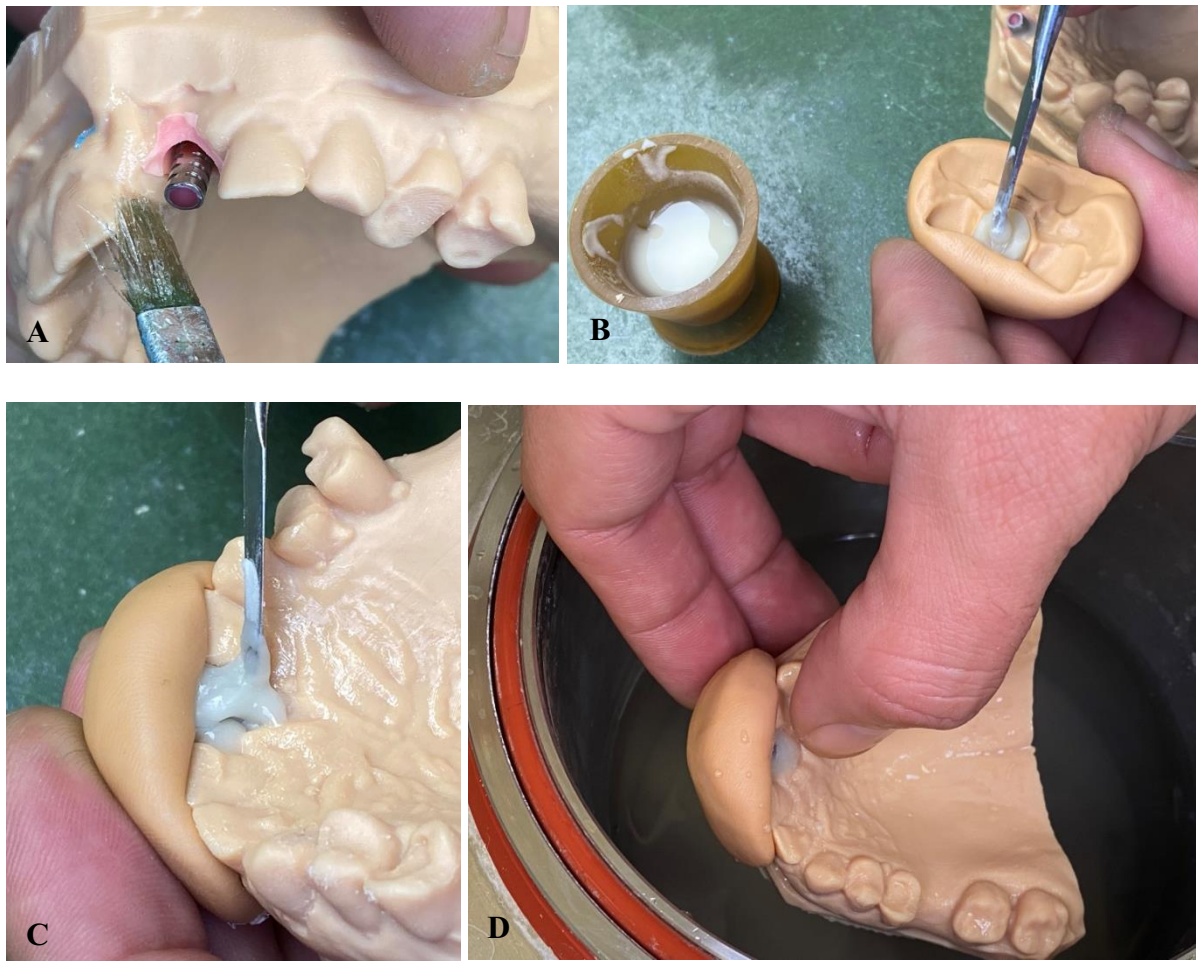

Slika 28. A, B. Fiksiranje zuba voskom.



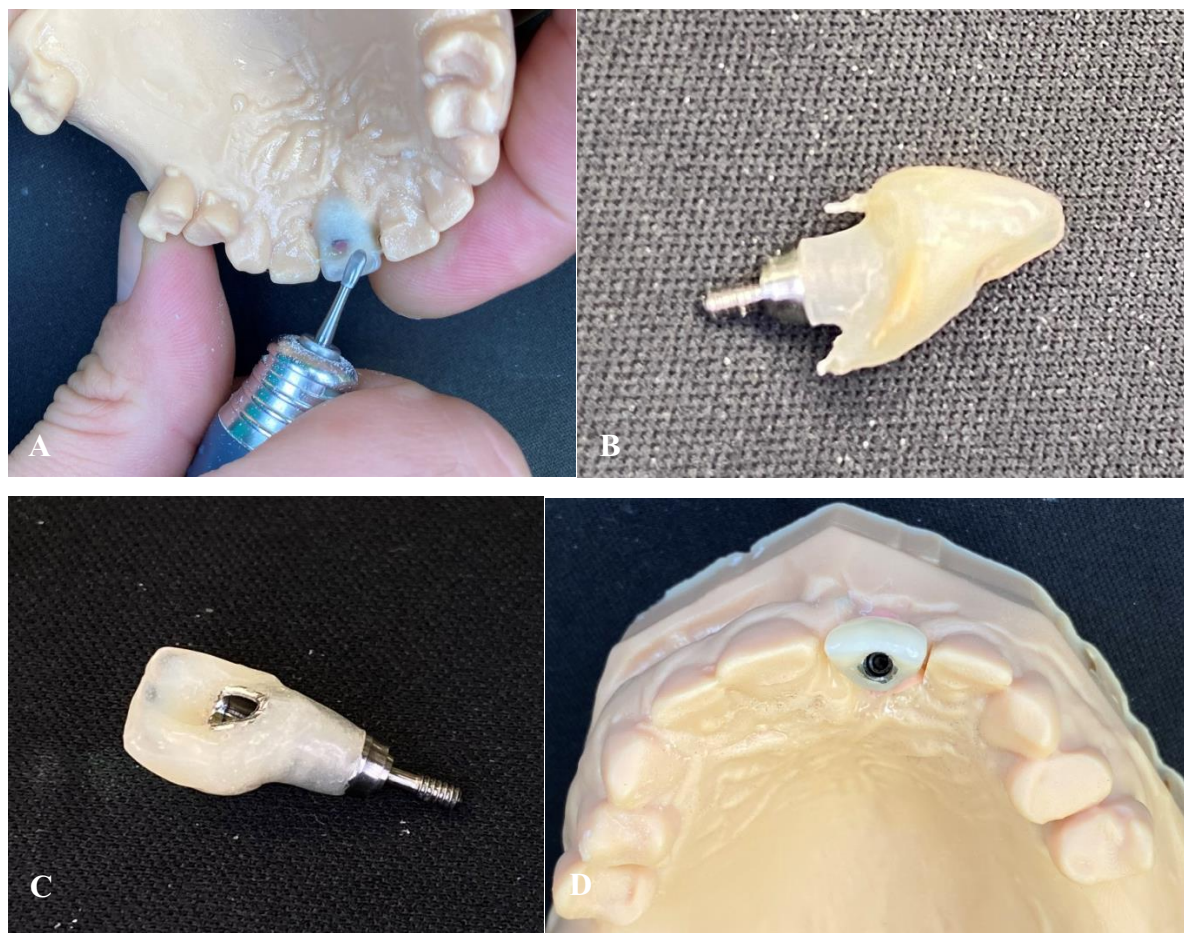
Slika 29. Izrada silikonskog ključa.

Privremena nadogradnja i akrilatni zub spajaju se toplopolimerizirajućim akrilatnom u boji zuba. Zatim se sve postavlja u aparat za polimerizaciju na 6 bara, 5 minuta i 55° C (Slika 30.).



Slika 30. A, B, C, D. Fiksiranje akrilatnog zuba na privremenu nadogradnju.

Po završetku polimerizacije privremeni nadomjestak obrađuje se brusnim alatima od grubih prema finim, modelira se izlazni profil i poliraju se svi rubovi i neravnine kako bi se smanjila mogućnost nastanka plaka i izbjegla upala mekih tkiva (periimplantitne mukoze) (Slika 31.).



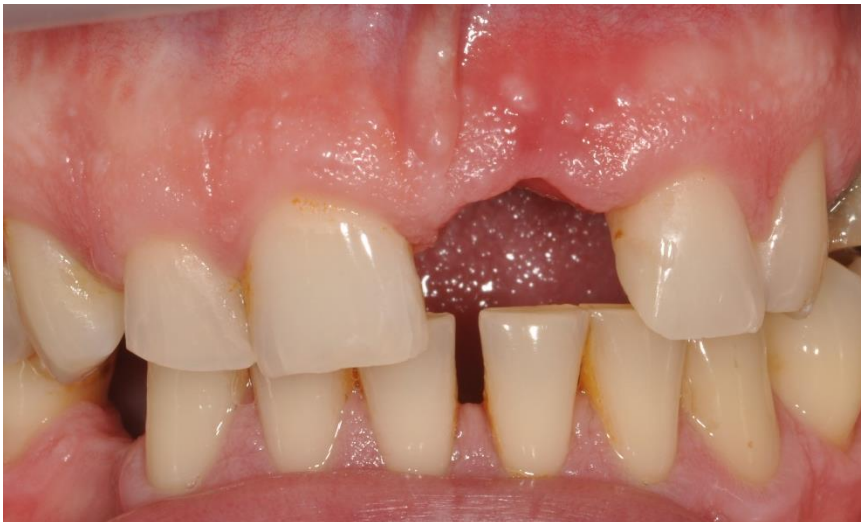Slika 31. A, B, C, D. Završna obrada privremenog nadomjestka.

3.4.4. Faza IV – kirurško postavljanje implantata i fiksiranje privremenog nadomjestka, izrada definitivnog nadomjestka

U četvrtoj fazi odlučeno je da će se postaviti implantat manje invazivnom tehnikom bez podizanja mukoperiostalnog režnja kako bi se trajanje zahvata maksimalno skratilo te kako bi se smanjila postoperativna bol i otok.

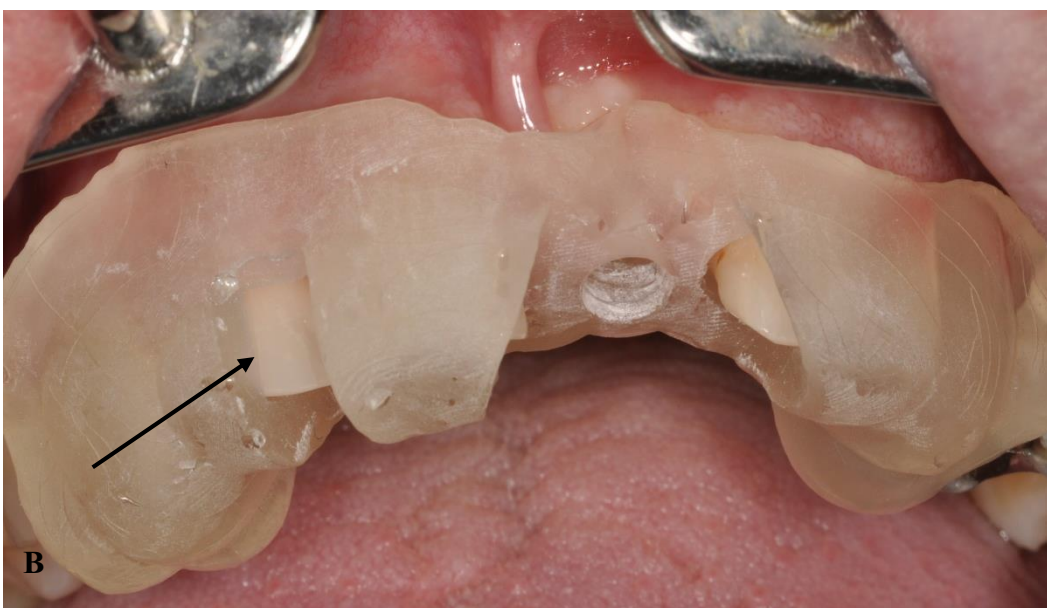
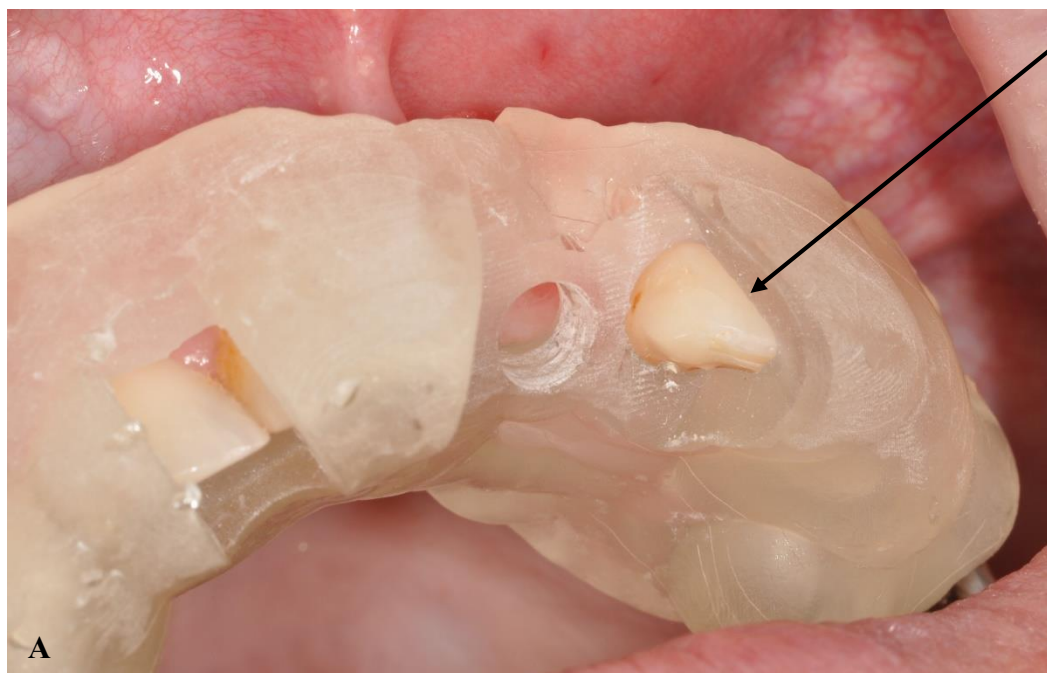Postavit će se unaprijed izrađeni privremeni protetski nadomjestak na poziciju 21 (Slika 32.) koji će u startu oblikovati željeni izlazni profil kako bi se u budućnosti mogao dobiti definitivni protetski nadomjestak koji će izgledati prirodno kao da izrasta iz mekog tkiva koje ga okružuje.

Kirurška vodilica je sterilizirana u sterilizatoru 15 minuta na 121 °C.



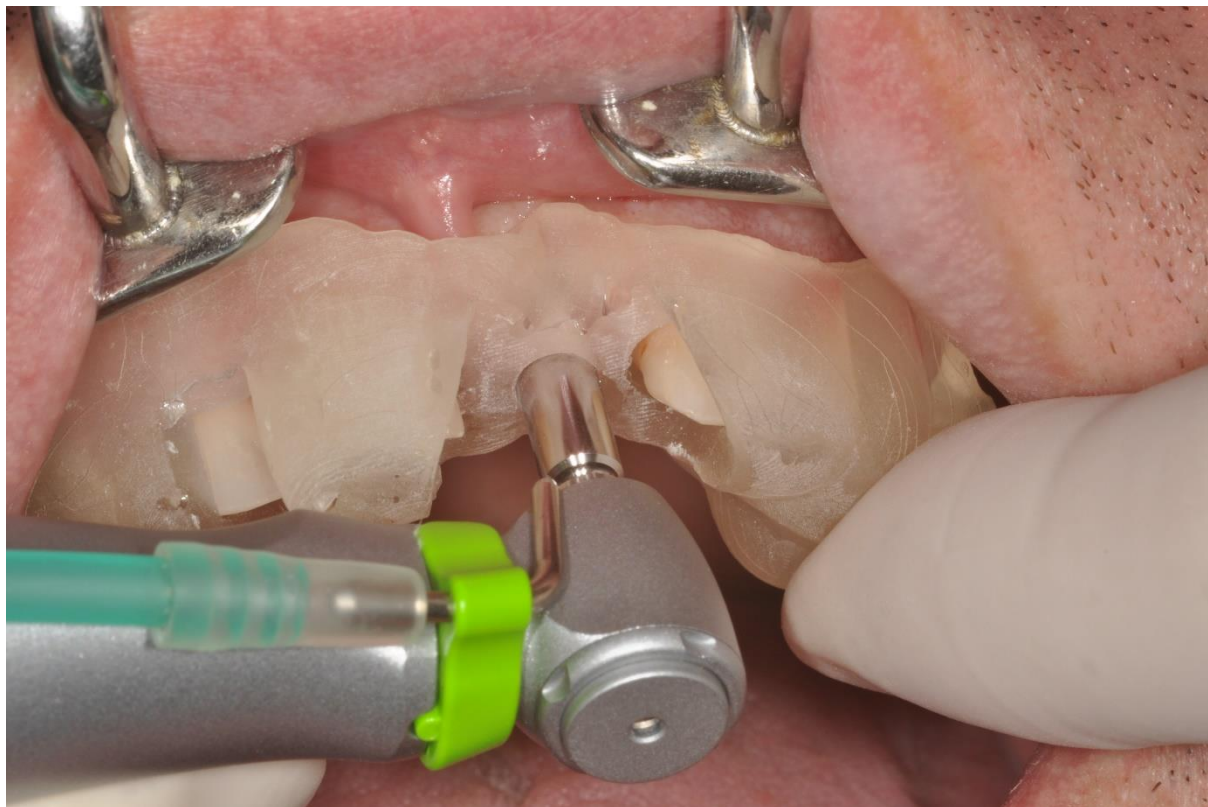Slika 32. Situacija prije postavljanja implantata.

Na početku zahvata provjerava se dosjed kirurške vodilice koji se kontrolira otvorima na određenim pozicijama zuba (Slika 33.).

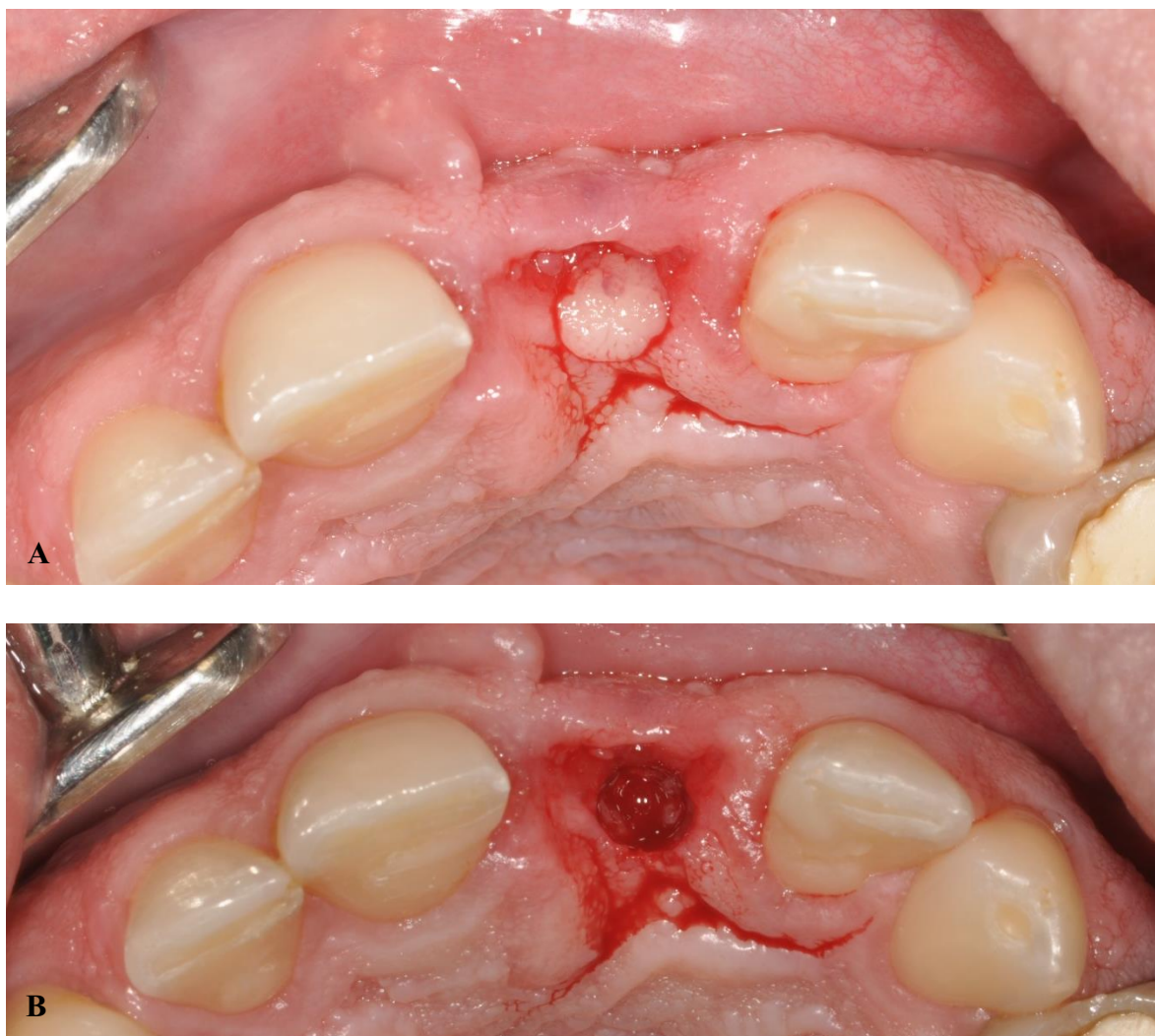


Slika 33. A, B. Proba kirurške vodilice i kontrola dosjeda.

Kirurški postupak započinje otvaranjem mekih tkiva *punch* tehnikom. Uklanjanje/redukcija mekih tkiva mora se provoditi minimalno traumatski (Slika 34. i 35.)

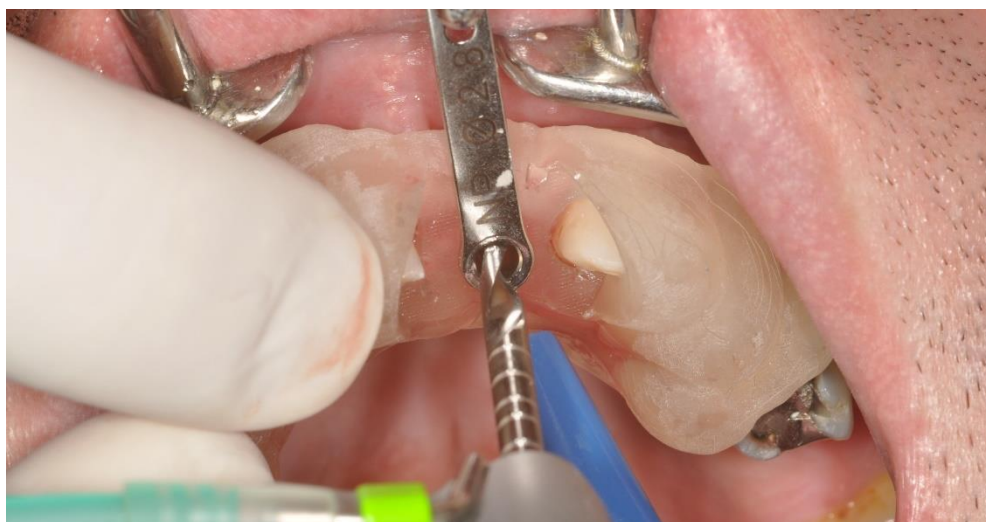
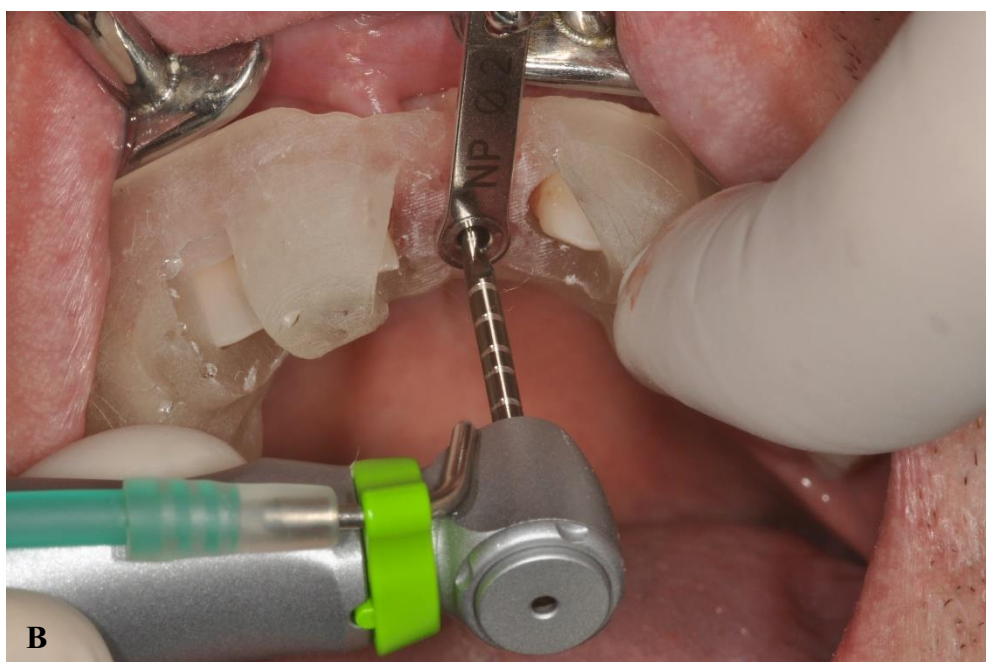
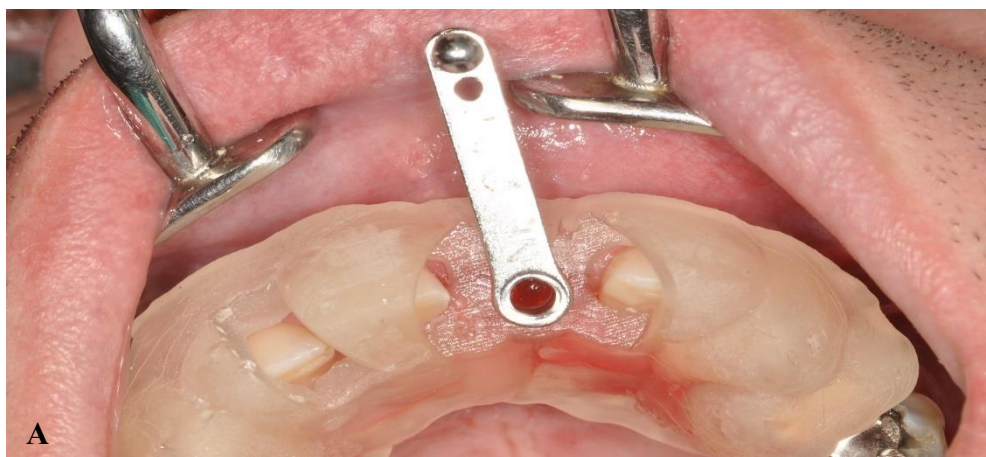Slika 34. Otvaranje gingive punch tehnikom.



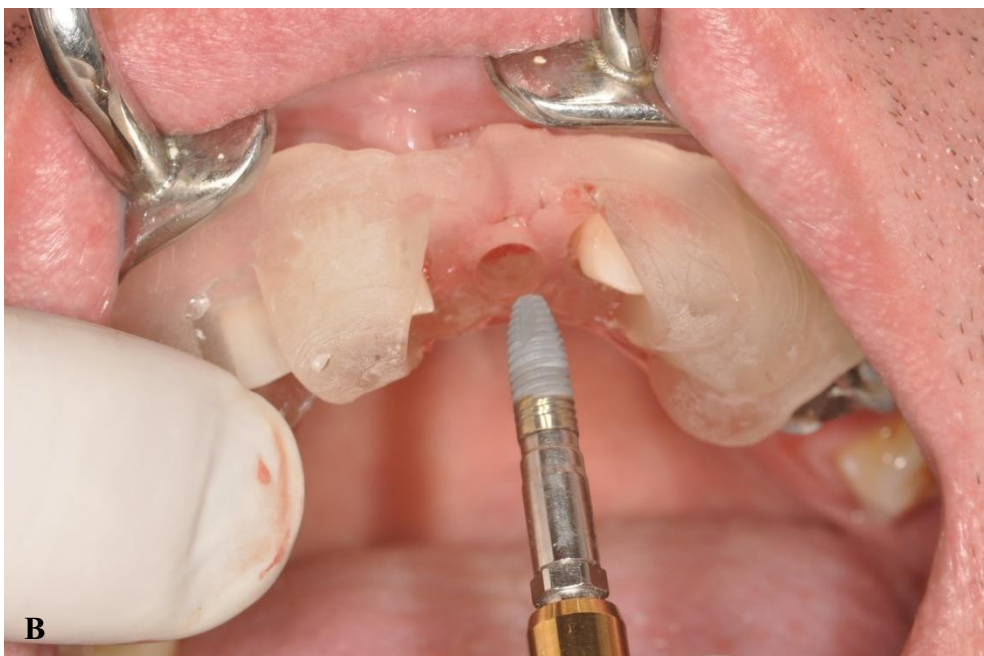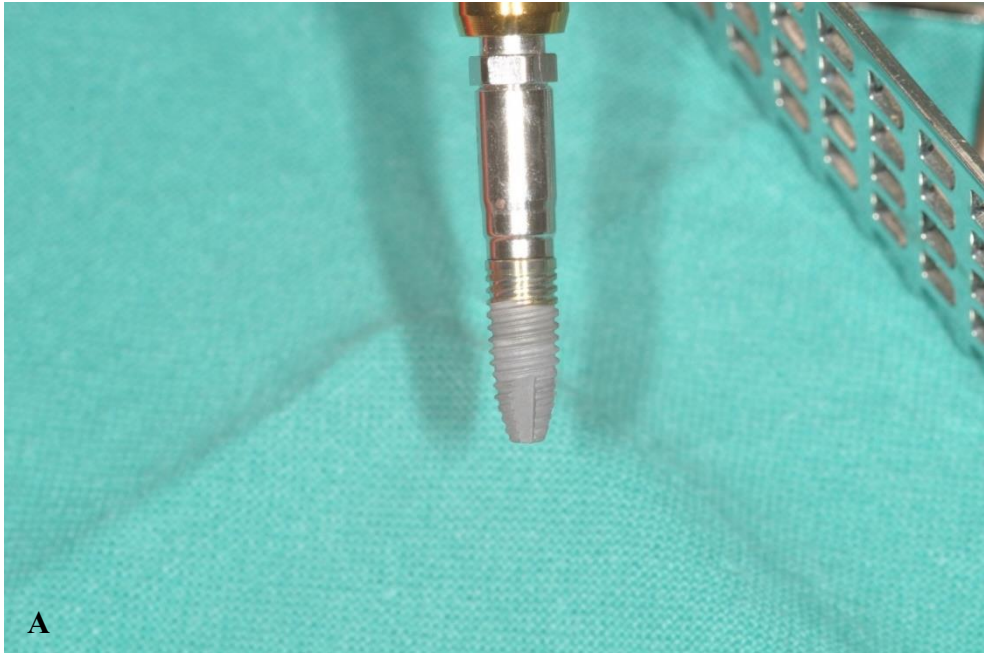
Slika 35. A, B. Odstranjivanje mekog tkiva oštrim nožićem (punchem).

Preparacija ležišta implantata vrši se svrdlima koja prolaze kroz metalni kalibracijski ključ za svrdla (ovisno o promjeru svrdla) koji se postavlja u otvor na kirurškoj vodilici za svako svrdlo do konačne širine preparacije ležišta (Slika 36.).

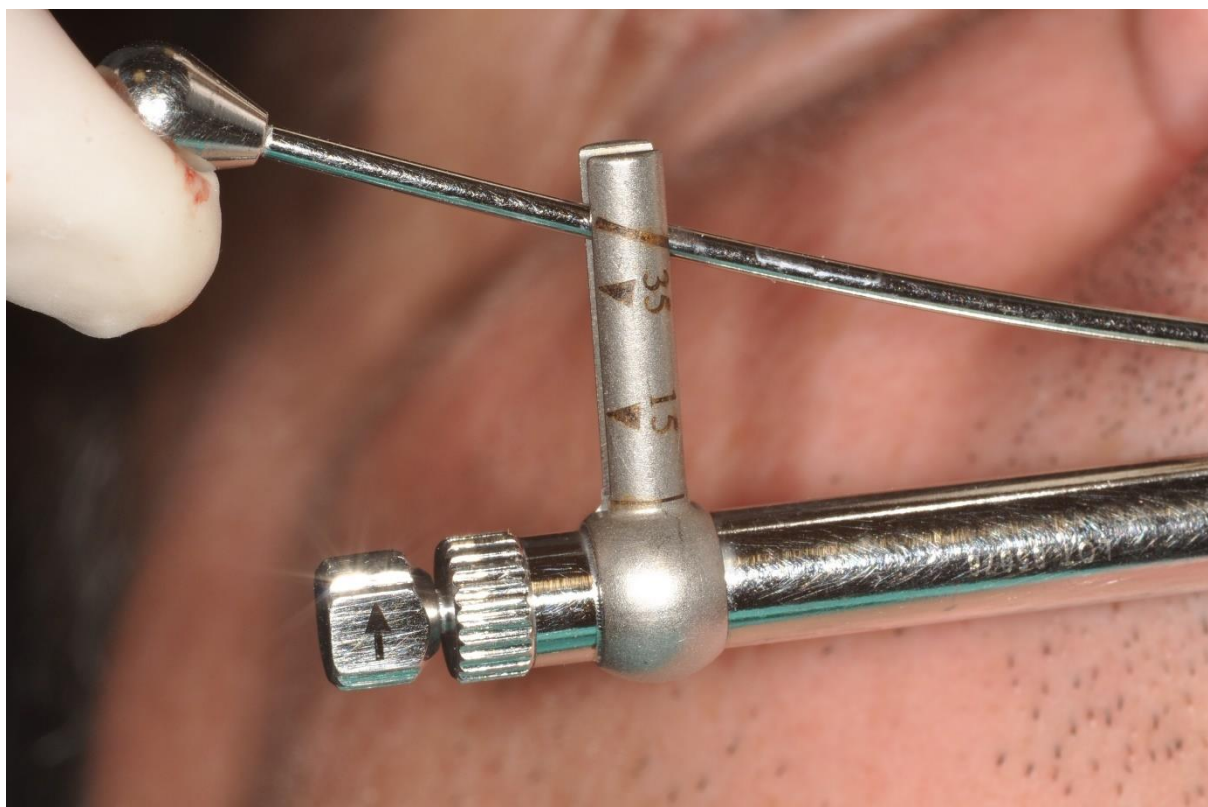


C
Slika 36. A, B, C. Preparacija ležišta implantata kroz vodilicu.

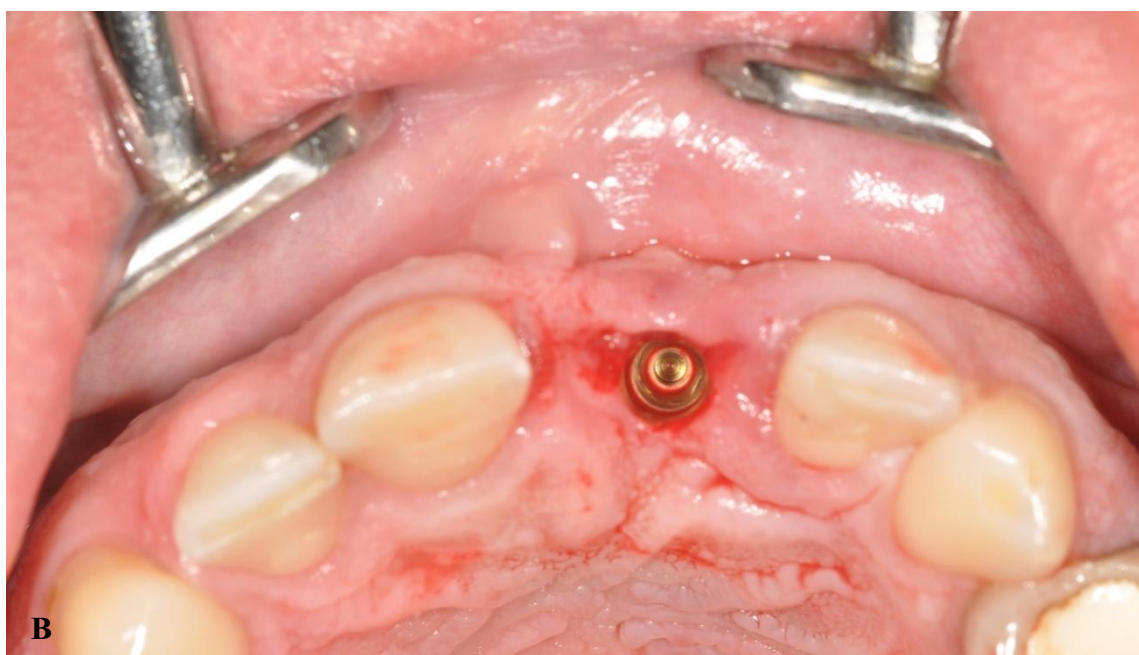
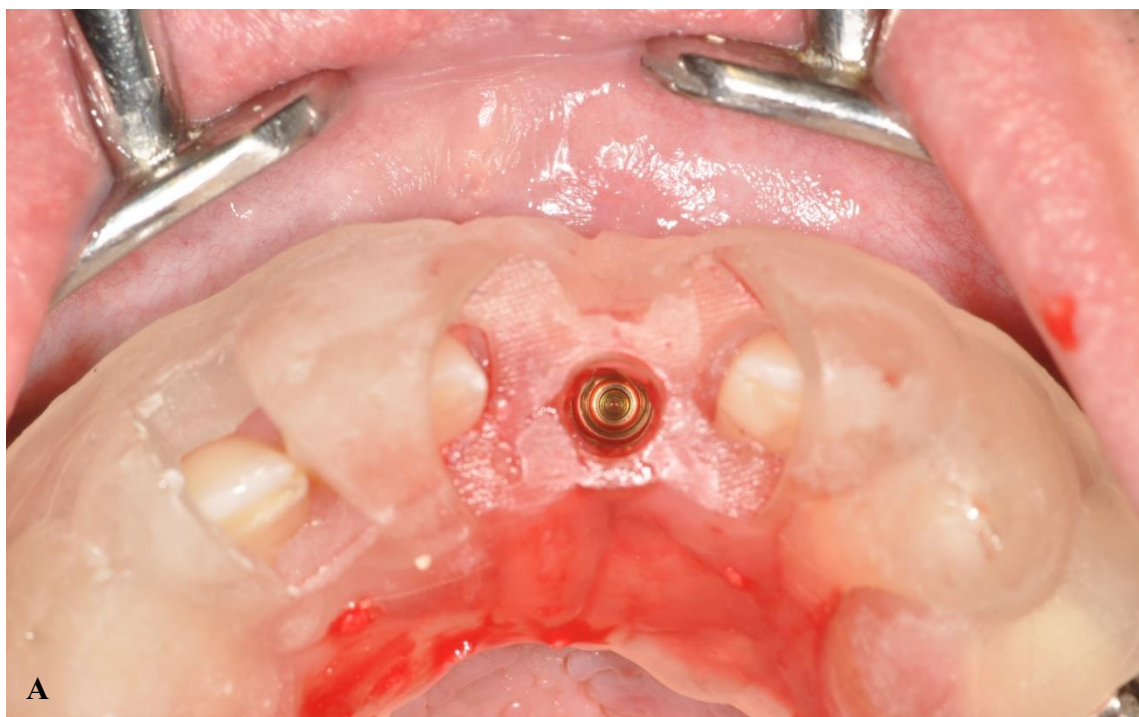
Nakon preparacije ležišta strojno se postavlja implantat. Pri postavljanju uređaj ima sposobnost mjeriti mehaničku stabilnost implantata u kosti. Po postavljanju, dodatno se ručno kontrolira mehanička stabilnost implantata od 35 Ncm pomoću ručnog ključa predviđenog za navedeno (Slika 37. i 38.). Implantat je postavljen na željenu poziciju (Slika 39.).



Slika 37. A, B. Strojno postavljanje implantata Nobel Parallel dimenzija 3,75 x 10 mm kroz vodilicu.

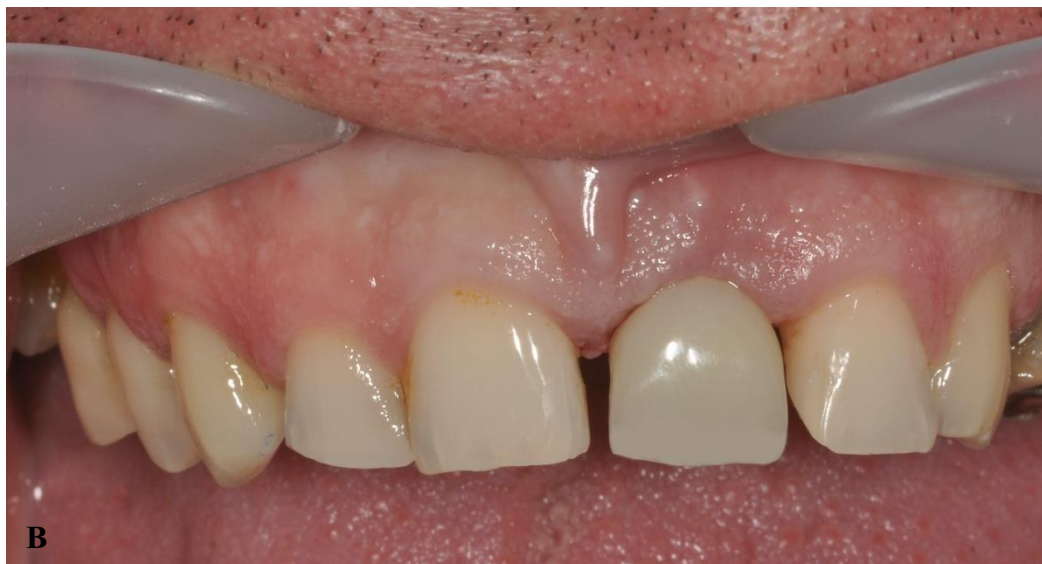
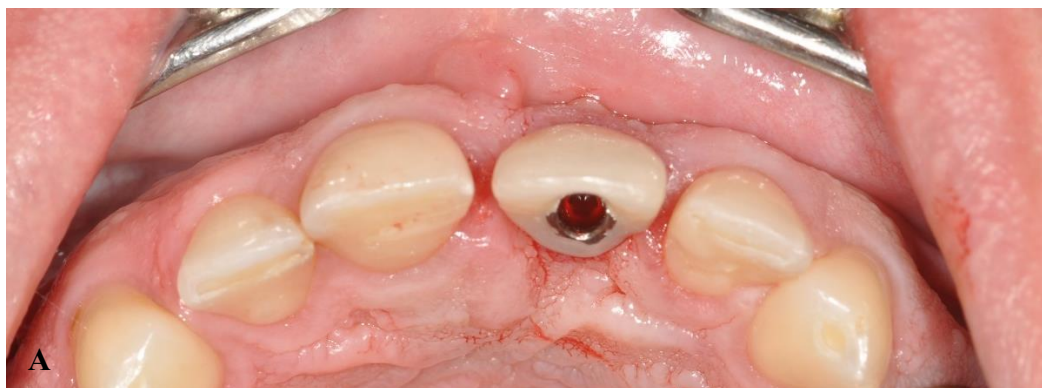
Slika 38. Kontrola primarne stabilnosti.



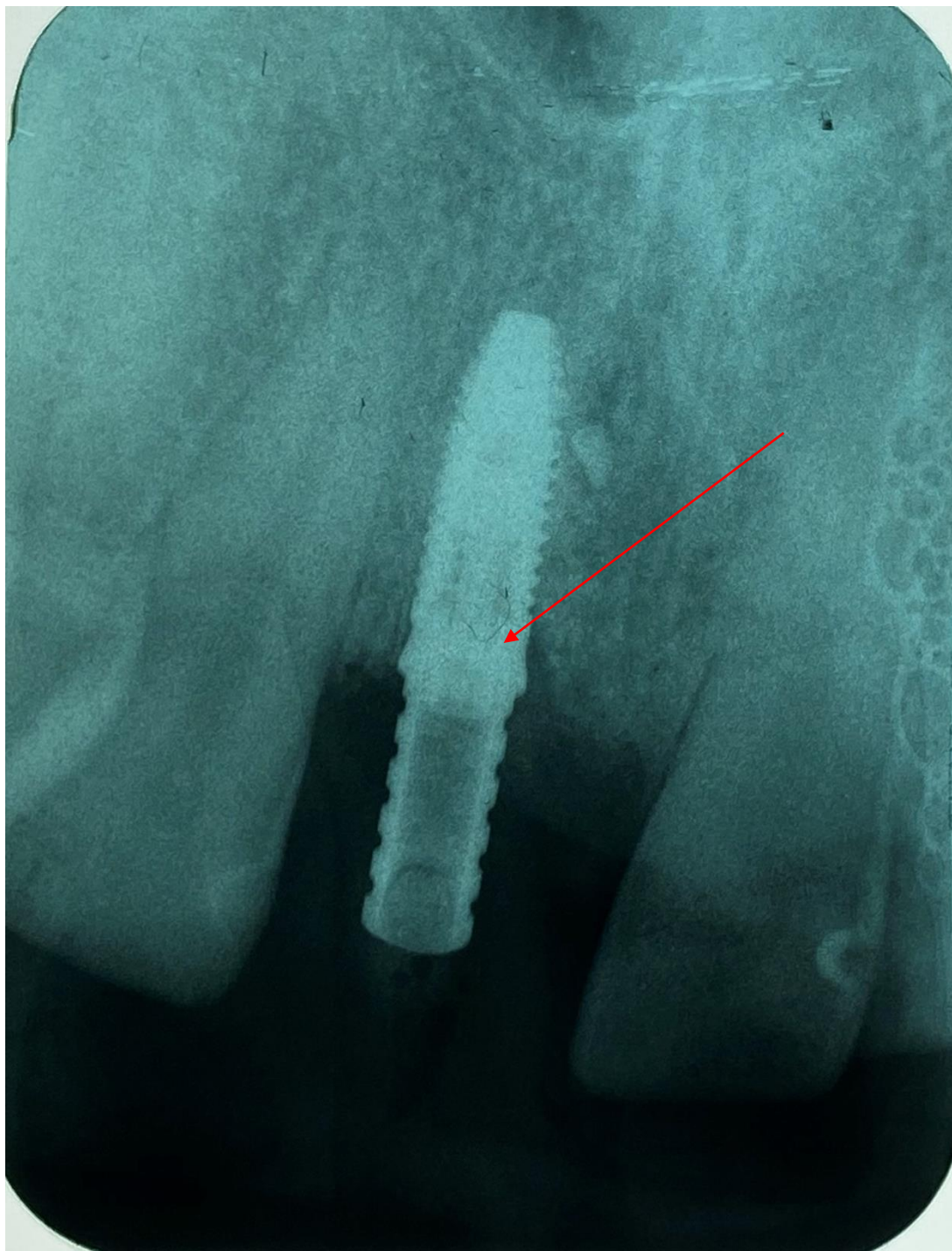
Slika 39. A, B. Prikaz pozicije implantata.

Nakon postavljanja implantata postavlja se privremena krunica koja se retinira vijkom u sam implantat. Otvor na privremenoj krunici zatvara se teflonskom trakom i kompozitnim materijalom (Slika 40.).



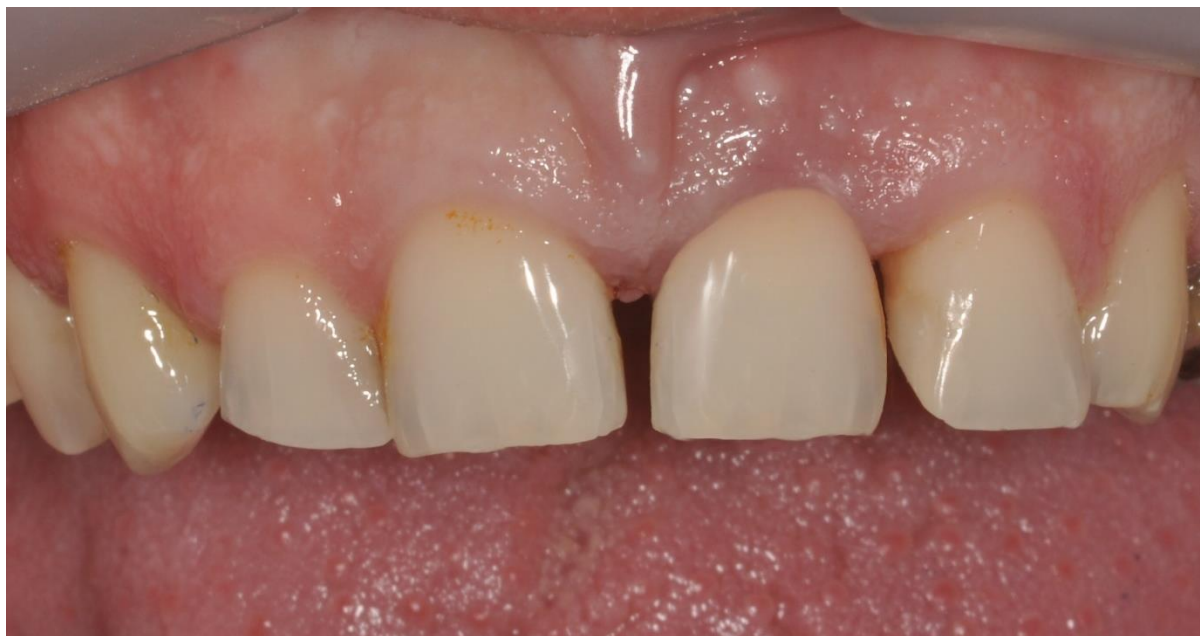Slika 40. A, B. Postavljanje privremenog nadomjestka fiksiranog vijkom.

Po završetku terapije potrebno je učiniti RTG snimak kako bi se kontrolirala pozicija implantata i dosjed privremenog nadomjestka na sam implantat (Slika 41.).



Slika 41. Kontrolni, postoperativni RTG i kontrola dosjeda privremene nadogradnje na sam implantat.

Nakon šest mjeseci postavljena je bezmetalna keramička krunica na vijak, otvor zatvoren teflonskom trakom i kompozitnim materijalom (Slika 42.)



Slika 42. Završna slika definitivne krunice.

4. RASPRAVA

Estetska zona je individualno vrlo zahtjevan segment zubnog niza zbog svoje anatomske i morfološke specifičnosti. Zbog navedenog provedba terapije u tom području zahtijeva iskusnog i preciznog terapeuta s poznavanjem područja protetike i implantologije koji je u mogućnosti u planu terapije u obzir uzeti sve dijagnostičke i terapijske parametre neophodne za postizanje kako estetskog tako i funkcionalnog rezultata. Kako bi se postigao što bolji estetski rezultat za implantoprotetsku terapiju prednjeg segmenta, potrebno je voditi računa o postizanju crveno-bijele estetike na koju utječu brojni elementi koji variraju kod svakog pacijenta, stoga je individualni pristup ključ uspjeha terapije. Današnji slobodan pristup mnoštvu informacija i terapijske mogućnosti povećavaju zahtjeve tržišta, pacijenti očekuju kvalitetnu, brzu i prirodnu rehabilitaciju. Neprirodna boja i položaj zuba, promjene položaja mekih tkiva, defekti bukalnog volumena tkiva na mjestu gdje nedostaje zub – sve su to problemi s kojima se doktori dentalne medicine moraju učinkovito „boriti“. Pri izradi terapijskog plana potrebno je provesti preciznu dijagnostiku koja, prije svega, uključuje klinički pregled i trodimenzionalnu radiološku analizu područja u kojem će se vršiti terapija.

Kako bi se postiglo što pravilnije i preciznije pozicioniranje implantata u prednjem segmentu i postigao prirodni izgled budućeg nadomjestka i njegove pripadajuće mukoze, preporuča se postavljanje implantata pomoću kirurške vodilice kojom se postiže što idealnije i sigurnije postavljanje implantata sukladno planu terapije.

S ciljem redukcije kirurške pogreške na minimum umjesto konvencionalne metode manualne ugradnje implantata, u praksi su se u posljednjih nekoliko godina sve češće počele koristiti kirurške vodilice. Uz navedeno, neke od prednosti korištenja kirurške vodilice jesu smanjenje operativnog vremena koje rezultira minimalnim postoperativnim stresom za pacijenta (bol, krvarenje i oteklina) (24, 25).

Razvoj računalne tehnologije znatno je unaprijedio procese dijagnostike, planiranja i saniranja raznih stanja u dentalnoj medicini. Upotrebom CBCT uređaja i razvojem računalne tehnologije stvorili su se temelji dijagnostike u dentalnoj implantologiji koji omogućavaju trodimenzionalni prikaz ležišta i virtualno planiranje postavljanja implantata (26). Računalni programi omogućuju virtualno planiranje položaja implantata i izradu kirurške vodilice koji znatno doprinose uspješnosti implantoprotetske terapije.

Uz navedeno, jedna od najvećih prednosti računalno vođene terapije za pacijenta i terapeuta jest mogućnost izrade privremenog nadomjestka prije samog zahvata što omogućuje smanjeno vrijeme liječenja dok je pacijent estetski privremeno zbrinut.

Digitalne metode su izrazito precizne i značajno smanjuju mogućnost pogreške tijekom provođenja određenih implantoloških i protetskih postupaka te su, shodno tome, postale vrlo privlačne i popularne. Upravo zbog navedenih razloga i brojnih prednosti za pacijenta ovakav pristup sve je prihvaćeniji i među terapeutima.

Jedan od najvažnijih termina korištenih posljednjeg desetljeća u estetici implantoprotetskih nadomjestaka je izlazni profil (dentogingivni kompleks koji se proteže od baze sulkusa do slobodne granice gingive). Kako bi se postigao optimalan izlazni profil, potrebna je pažljiva i detaljno planirana izrada privremenog nadomjestka neposredno nakon ugradnje implantata, a ponekad i dodatna augmentacija volumena mekih tkiva tehnikama mekotkivnih transplantata ili njihovim nadomjestcima.

Jedan od dodatnih zahtjeva posljednjih desetak godina je i imedijatno opterećenje. Obzirom na malo žvačno opterećenje prisutno u ovoj regiji ono je često moguće, a to podrazumijeva da se unutar 48 sati od postavljanja implantata na isti postavi privremeni nadomjestak (22, 27). Ovim pristupom od početka provedbe terapije oblikuje se izlazni profil te se pacijentu osigurava prikladan estetski izgled cijelo vrijeme provedbe terapije.

Kroz sve češću uporabu računalno vođenih ugradnji implantata uočene su i neke komplikacije koje su vezane uz nedostatak kliničkog iskustva i nedostatak računalnog i digitalnog znanja terapeuta, intraoperativne lomove kirurških vodilica, neprecizno postavljanje kirurške vodilice u operativno područje, pogreške pri dizajnu kirurške vodilice i rani gubitak implantata zbog nedostatka primarne stabilnosti (28). U literaturi se također navodi povećana incidencija komplikacija u slučajevima imedijatno opterećenih implantata s fiksnim nadomjestkom (29).

Današnja istraživanja pokazuju visoku estetsku i funkcionalnu uspješnost same terapije ukoliko se vodi računa o navedenim elementima bez obzira na vrijeme postavljanja implantata (30). Kroz literaturu je dokazano da se bez odizanja režnja kod ugradnje implantata može postići predvidljiv rezultat ukoliko se poštuju strogi parametri kod odabira pacijenata i kirurškog postupka (31).

5. ZAKLJUČAK

Implantoprotetska terapija u estetskoj zoni, zbog vrlo složenog, dugotrajnog i izuzetno osjetljivog tijeka, predstavlja izazov za doktora dentalne medicine jer zahtijeva veliko iskustvo, znanje te potrebne vještine u svrhu postizanja optimalnih estetskih i funkcionalnih rezultata.

Zbog činjenice da je estetska zona dominantan čimbenik koji određuje osobnost pacijentova osmijeha, cjelokupna terapija potiče multidisciplinarni pristup stručnjaka različitih područja dentalne medicine, među kojima su primarno specijalist stomatološke protetike, oralni kirurg, ali i visokoeduciran dentalni tehničar.

Neobično važnu ulogu u cijelom procesu imaju očekivanja pacijenta jer konačni rezultat terapije mora rezultirati obostranim zadovoljstvom doktora i pacijenta.

Kako bi cjelokupna terapija bila pomno planirana, precizna i uspješna, koriste se suvremene tehnologije kao što su: CBCT trodimenzionalni prikaz, CAD/CAM sustav i računalni programi koji omogućavaju detaljnu analizu početne situacije i razradu cjelokupnog plana terapije pomoću kojih se dizajniraju i izrađuju kirurške vodilice koje se preporučuju u vrlo teškim anatomskim situacijama gdje samo pozicioniranje implantata mora biti izvedeno vrlo precizno.

Temeljem svega do sad obrazloženog te temeljem podataka iz literature može se zaključiti da primjena računalno izrađenih kirurških vodilica i unaprijed izrađeni privremeni protetski nadomjestci trebaju postati zlatni standard u implantoprotetici.

6. LITERATURA

1. Martin W, Chappuis V. ITI Treatment Guide: implant therapy in the esthetic zone. Vol. 10. Berlin: Quintessence Publishing; 2017. 444 p.
2. Sethi A, Kaus T. Practical Implant Dentistry: the Science and Art. 2nd ed. United Kingdom: Quintessence Publishing; 2012. 408 p.
3. Miranda ME, Olivieri KA, Rigolin FJF, et al. Esthetic challenges in rehabilitating the anterior maxilla: a case report. *Oper Dent*. 2016;41(1):2-7.
4. Ganz SD. Three-dimensional imaging and guided surgery for dental implants. *Dent Clin North Am*. 2015 Apr;59(2):265-90.
5. Whitley D, Edison SR, Rudek I, Bencharit S. In-office fabrication of dental implant surgical guide using desktop stereolithographic printing and implant treatment planning software: a clinic report. *J Prosthet Dent*. 2017;118 (3):256-63
6. Oh JH, An X, Jeong SM, Choi BH. Digital Workflow for Computer-guided implant surgery in edentulous patients: a case report. *J Oral Maxillofac Surg*. 2017;75(12):2541-9
7. Greenberg AM. Digital technologies for dental implant treatment planning and guided surgery. *Oral Maxillofacial surg Clin North Am*. 2015;27(2):319-40
8. Harris D, Horner K, Gröndahl K, Jacobs R, Helmrot E, Benic GI et al. E.A.O. guidelines for the use of diagnostic imaging in implant dentistry 2011. a consensus workshop organized by the European Association for Osseointegration at the Medical University of Warsaw. *Clin Oral Implants Res*. 2012;23(11):1243-53.
9. Sahota J, Bhatia A, Gupta M, et al. Reliability of orthopantomography and cone-beam computed tomography in presurgical implant planning: a clinical study. *J Contemp Dent Pract*. 2017;18(8):665-669.
10. Tarnow Dp, Cho SC, Wallace SS. The effect of inter.implant distance on the height of interim implant bone crest. *J Periodontol*. 2007;71(4):546-9.
11. Bhola M, Cabanilla Jacobs L, Kolhatkar S. Immediate implants for aesthetic success: new guidelines. *J Int Clin Dent Res Organ*. 2015;7 (3):138-47.
12. Parashis A, Diamatopoulos P. Clinical application of computer-guided implant surgery. Boca Raton: CRC Press; 2013. 176 p.

13. Kim-Cuong TN, Pacheco-Pereira C, Kaipatur NR, et al. Comparison of ultrasound imaging and cone-beam computed tomography for eximination of the alveolar bone level: a systematic review. PLoS One. (Internet). 2018; (cited 2018 april 1.) 13(10). Available from: <https://www.ncbi.nlm.nih.gov/pmc/articles/PMC6169851/>
14. Kola MZ, Shah AH, Khalil HS, Rabah AM, Harby NMH, Sabra SA, et al. Surgical templates for dental implant positioning; current knowledge and clinical perspectives. Niger J Surg. 2015;21(1):1-5.
15. PDF, 3D ispisne tehnologije, Digitani akademski arhiv i reprozorij [Internet]. Zagreb: Sveučilište Josipa Jurja Strossmayera u Osijeku Fakultet elektrotehnike, računarstva i informacijskih tehnologija Osijek ; c2017 [cited 2020 Nov 21]. Available form: <https://repozitorij.etfos.hr/islandora/object/etfos%3A1346/datastream/PDF/view>
16. Siadat H, Alikhasi M, Beyabanaki E. Interim Prosthesis Options for Dental Implants. J Prosthodont. 2017;26(4):331-338.
17. Wolfart S. Implantoprotetika: Koncept usmjeren na pacijenta. 1 izd. Zagreb: Media ogled d.o.o. ; 2015. 752 p.
18. Passoni BB, Marques de Castro DS, Araújo MAR, et al. Influence of immediate/delayed implant placement and implant platform on the periimplant bone formation. Clin Oral Implants Res. 2016;27(11):1376-1383.
19. Lops D, Stellini E, Sbricoli L, et al. Influence of abutment material on peri-implant soft tissues in anterior areas with thin gingival biotype: a multicentric prospective study. Clin Oral Implants Res. 2017;28(10):1263-1268.
20. Wittneben JG, Buser D, Belser UC, Bragger U. Peri-implant soft tissue conditioning with provisional restorations in the esthetic zone: the dynamic compression technique. Int J Periodontics Restorative Dent. 2013;33(4):447-55.
21. Rosa A, da Rosa J, Dias Pereira LA, et al. Guidelines for selecting the implant diameter during immediate implant placement of a fresh extraction socket: a case series. Int J Periodontics Restorative Dent. 2016;36(3):401-7.
22. Zhang S, Wang S, Song Y. Immediate loading for implant restoration compared with early or conventional loading: a meta-analysis. J Craniomaxillofac Surg. 2017;45(6):793-803.

23. Van Nimwegen WG, Goené RJ, Van Daelen AC, Stellingsma K, Raghoobar GM, Meijer HJ. Immediate implant placement and provisionalisation in the aesthetic zone. *J Oral Rehabil.* 2016;43(10):745-52.
24. Ramasamy M, Giri, Raja R, Subramonian, Karthik, Narendrakumar R. Implant surgical guides: from the past to the present. *J Pharm Bioallied Sci.* 2013;5 Suppl 1:98-102.
25. Slagter KW, den Hartog L, Bakker NA, Vissink A, Meijer HJ, Raghoobar GM. Immediate placement of dental implants in esthetic zone: a systematic review and pooled analysis. *J Periodontol.* 2014;85(7):241-250.
26. Arai Y, Tammisalo E, Iwai K, Hashimoto K, Shinoda K. Development of a compact computed tomographic apparatus for dental use. *Dentomaxillofac Radiol.* 1999;28:245-8.
27. Slagter KW, den Hartog L, Bakker NA, Vissink A, Meijer HJ, Raghoobar GM. Immediate placement of dental implants in esthetic zone: a systematic review and pooled analysis. *J Periodontol.* 2014;85(7):241-250.
28. Michael SB. *Implants for the maxillary edentulous patient.* 4th Edition, St. Louis: Saunders; 2014. 116-161 p.
29. D'Haese J, Ackhurst J, Wismeijer D, De Bruyn H, Tahmaseb A. Current state of the art of computer-guided implant surgery. *Periodontol 2000.* 2017;73:121-33.
30. Moon SY, Lee KR, Kim SG, Son MK. Clinical problems of computer-guided implant surgery. *Maxillofac Plast Reconstr Surg.* 2016;38(1):15.
31. Campelo LD, Camara JR. Flapless implant surgery: a 10 year clinical retrospective analysis. *Int J Oral Maxillofac Implants.* 2002;17:271-6.

7. ŽIVOTOPIS

DAVOR VUČINIĆ, dr. med. dent.

Diplomirao je 2013. godine na Medicinskom fakultetu Sveučilišta u Rijeci i stekao titulu doktora dentalne medicine. U akademskoj godini 2011/12, 2012/13 radio je kao demonstrator na Katedri za stomatološku protetiku. Vodio je studentsko istraživanje s grupom studenata na temu „Utjecaj pušenja duhana na stanje usne šupljine“.

Nakon zaposlenja počinje se baviti svim područjima dentalne medicine, a kao područje od posebnog interesa izdvaja CAD/CAM tehnologiju, estetsku dentalnu medicinu, implantologiju i stomatološku protetiku

Autor je nekoliko stručnih radova i gost predavač tvrtke Densply Implant na seminarima vezanim za WeldOne koncept. Prvi je autor rada „WeldOne – intraoralno zavarivanje titanske konstrukcije“ na međunarodnom implantološkom kongresu Vodice 2015. godine.

U 2016. godini izabran je za suradnika u suradničkom zvanju naslovni asistent u znanstvenom području biomedicina i zdravstvo, znanstveno polje dentalna medicina, znanstvena grana protetika dentalne medicine.

Godine 2016. upisuje Doktorski studij dentalne medicine na Stomatološkom fakultetu Sveučilišta u Zagrebu. Godine 2018. započinje specijalizaciju iz stomatološke protetike u KBC-u Rijeka. Godine 2019. završava poslijediplomski specijalistički studij Dentalna implantologija na Stomatološkom fakultetu Sveučilišta u Zagrebu.

U studenom 2019. godine završava stručni trening u sjedištu poduzeća DMG (Hamburg) i trenutno je demonstrator za navedenu tvrtku i predstavljanje njihovih proizvoda na području Hrvatske.