

# Povezanost nedostatka glenohumeralne unutarnje rotacije (GIRD) s povećanim rizikom od ozljeda rotatorne manšete

---

Šumandi, Jan

Undergraduate thesis / Završni rad

2021

Degree Grantor / Ustanova koja je dodijelila akademski / stručni stupanj: **University North / Sveučilište Sjever**

Permanent link / Trajna poveznica: <https://um.nsk.hr/um:nbn:hr:122:674263>

Rights / Prava: [In copyright](#) / [Zaštićeno autorskim pravom.](#)

Download date / Datum preuzimanja: **2025-01-01**



Repository / Repozitorij:

[University North Digital Repository](#)





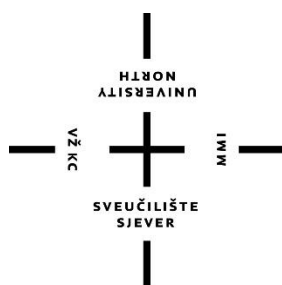
**Sveučilište  
Sjever**

**Završni rad br. 007/FIZ/2021**

**Povezanost nedostatka glenohumeralne unutarnje rotacije  
(GIRD) s povećanim rizikom od ozljeda rotatorne manšete**

**Jan Šumandl, 3238/336**

Varaždin, lipanj 2021. godine



**Sveučilište  
Sjever**  
Odjel Fizioterapija

Završni rad br. 007/FIZ/2021

**Povezanost nedostatka glenohumeralne unutarnje rotacije  
(GIRD) s povećanim rizikom od ozljeda rotatorne manšete**

**Student**

Jan Šumandl, 3238/336

**Mentor**

Nikolina Zaplatić Degač, mag. physioth

Varaždin, lipanj 2021. godine

# Prijava završnog rada

## Definiranje teme završnog rada i povjerenstva

ODJEL Odjel za fizioterapiju

STUDIJ preddiplomski stručni studij Fizioterapija

PRISTUPNIK Jan Šumandl

JMBAG 0313011841

DATUM 30.06.2021

KOLEGIJ Fizioterapija u traumatologiji

NASLOV RADA Povezanost nedostatka glenohumeralne unutarnje rotacije (GIRD) s povećanim rizikom od ozljeda rotatorne manšete

NASLOV RADA NA ENGL. JEZIKU Association of glenohumeral internal rotation deficiency (GIRD) with increased risk of rotator cuff injuries

MENTOR Nikolina Zaplatić Degač, mag.physioth.

ZVANJE predavač

ČLANOVI POVJERENSTVA

1. dr.sc. Pavao Vlahek, v.pred., predsjednik
2. Nikolina Zaplatić Degač, mag.physioth, pred., mentor
3. Anica Kuzmić, mag.physioth, pred., član
4. doc.dr.sc. Manuela Filipec, zamjenski član
- 5.

## Zadatak završnog rada

BROJ 007/FIZ/2021

OPIS

Rameni zglob, radi svoje pokretljivosti nam omogućuje pokrete rukom u svim smjerovima, što nam omogućuje da radimo razne stvari i bavimo se raznim aktivnostima. Tek kada se nešto ozbiljno desi, onda shvatimo koliko nam je rame ustvari bitno dok je zdravo. Ozljede ramena su vrlo česte radi nestabilnosti samog zgloba. Sportaši koji se bave bacačkim sportovima, dodatno opterećuju već nestabilno rame, nekada čak idu i do nekih granica, a tu je velika mogućnost ozljeđivanja. Rukomet je dinamičan sport gdje ima puno kontakata i grube igre. Bez bacanja lopte se ne može igrati rukomet, a upravo kod bacanja lopte najviše stradava rame. Kod ponavljajućeg pokreta bacanja, dolazi do opterećenja vanjskih rotatora, koji se jačaju i izdužuju, a unutarnji rotatori oslabe i skrate se. Sam sportaš to ne osjeti, ali nakon dužeg vremena s takvim stanjem dolazi do GIRD – a, nesrazmjera u vanjskoj i unutarnjoj rotaciji. GIRD nije uzrok bolesti nego posljedica, a te posljedice se najviše vide na oštećenju rotatorne manšete. Bitnu ulogu u svemu tome ima program prevencije, gdje prvo treba na vrijeme uočiti problem, zatim dijagnosticiranjem potvrdimo jesmo li u pravu ili ne i onda tek možemo krenuti u intervenciju. Multidisciplinarni pristup cijelom procesu je izrazito važan, radi širine specijalnosti i samim time različitog mišljenja na isti problem, a u sredini nam se nalazi pojedinac, kojeg nikako ne smijemo držati po strani nego mora biti upoznat sa svime što radimo i planiramo.

ZADATAK URUČEN 02. 07. 2021.



POTPIS MENTORA

N. Degač

## **Predgovor**

Ovaj rad je napravljen za sve koje zanima problematika ozljeda u sportu. Ono što me potaknulo na odabir ove teme jest slaba i nedovoljna informiranost sportske populacije o ovom fenomenu. Gledano s edukacijske strane, tražeći slične radove po internetu i knjigama, pronađen je mali broj radova i članaka vezan na tu temu. Ovaj će rad prikazati što je sam fenomen, kako dolazi do njega i koje mogu biti posljedice njegovog ne liječenja. Također ću prikazati primjer prevencije kako bi se to sve spriječilo.

Želim posebno zahvaliti Nikolini Zaplatić Degač, koja je bila moja mentorica pri izradi ovog rada i puno mi je pomogla kako bi me usmjerila na pravi put i da napravim što bolji rad.

## **POPIS KRATICA KORIŠTENIH U RADU**

GIRD – *Glenohumeral internal rotation deficit*

lig. – *ligamentum*

m. – *musculum*

DASH – *Disabilities of the Arm , Shoulder and Hand*

SPADI – *The Shoulder Pain and Disability Index*

## **Sažetak**

Rameni zglob, radi svoje pokretljivosti nam omogućuje pokrete rukom u svim smjerovima, što nam omogućuje da radimo razne stvari i bavimo se raznim aktivnostima. Tek kada se nešto ozbiljno desi, onda shvatimo koliko nam je rame ustvari bitno dok je zdravo. Ozljede ramena su vrlo česte radi nestabilnosti samog zgloba. Sportaši koji se bave bacačkim sportovima, dodatno opterećuju već nestabilno rame, nekada čak idu i do nekih granica, a tu je velika mogućnost ozljeđivanja. Rukomet je dinamičan sport gdje ima puno kontakata i grube igre. Bez bacanja lopte se ne može igrati rukomet, a upravo kod bacanja lopte najviše stradava rame. Kod ponavljajućeg pokreta bacanja, dolazi do opterećenja vanjskih rotatora, koji se jačaju i izdužuju, a unutarnji rotatori oslabe i skrate se. Sam sportaš to ne osjeti, ali nakon dužeg vremena s takvim stanjem dolazi do GIRD – a, nesrazmjera u vanjskoj i unutarnjoj rotaciji. GIRD nije uzrok bolesti nego posljedica, a te posljedice se najviše vide na oštećenju rotatorne manšete. Bitnu ulogu u svemu tome ima program prevencije, gdje prvo treba na vrijeme uočiti problem, zatim dijagnosticiranjem potvrdimo jesmo li u pravu ili ne i onda tek možemo krenuti u intervenciju. Multidisciplinarni pristup cijelom procesu je izrazito važan, radi širine specijalnosti i samim time različitog mišljenja na isti problem, a u sredini nam se nalazi pojedinac, kojeg nikako ne smijemo držati po strani nego mora biti upoznat sa svime što radimo i planiramo.

**Ključne riječi:** rame, rukomet, GIRD, prevencija

## Summary

Because of their agility, shoulder joints are offering us movement in all directions which gives us the opportunity to do a number of different activities. Just when something seriously goes wrong, we can comprehend the importance of a healthy shoulder. The shoulder injuries happen most often because of the joint instability. Throwing sports additionally pressure the already unstable joint which improves the possibility of injury. Handball is a dynamic sport with a lot of harsh contact. Playing handball without throwing the ball is not a possibility, however the movement of throwing the ball is the most common cause of injury. With repeated movement of throwing, the outside rotators are under a lot of pressure, which are stretching and becoming stronger, while inside rotators are becoming weaker and shorter. The person cannot feel that, but with the longer period of repeating this movement, the GRID happens, defined as difference between interior and exterior rotation. GRID is not the cause of illness, it is its result, which can mostly be seen on the damaged rotator cuff. Big role in all of this has the notion of prevention, with most important point being the realisation of problem, and then by diagnosing deciding if it is needed to start intervention. Multidisciplinary approach towards whole process is incredibly important, because of the width of the specialisation it is possible to get a number of different opinions on the same issue with the person being in the middle of focus with the highlighted importance of keeping the patient informed on everything that is going on.

**Key words:** shoulder, handball, GRID, prevention



# SADRŽAJ

<b>1. UVOD</b> .....	1
1.1. Anatomija ramena .....	1
1.2. Biomehanika ramena.....	3
1.2.1. Osnovni pokreti u ramenu.....	4
<b>2. NAJČEŠĆE OZLJEDE RAMENA U RUKOMETAŠA</b> .....	8
2.1. Rukomet .....	8
2.2. Najčešće ozljede ramena u rukometaša.....	9
<b>3. GIRD</b> .....	11
3.1. Uzroci gubitka unutarnje rotacije .....	11
3.2. Simptomi GIRD – a.....	12
3.3. Dijagnostički postupci kod GIRD – a .....	13
3.3.1. Lift – off test .....	16
3.3.2. Bear hug test .....	17
3.3.3. Znak zaostajanja vanjske rotacije .....	18
3.3.4. Empty can test.....	19
3.3.5. Test padajuće ruke .....	19
3.3.6. Neerov znak .....	21
3.3.7. Hornblowerov znak.....	21
3.3.8. Specifični upitnici o funkciji ramenog zgloba .....	22
<b>4. PREVENTIVNI PROGRAM VJEŽBI S CILJEM MANJE POJAVNOSTI GIRD- a U SPORTSKOJ POPULACIJI</b> .....	24
<b>5. ZAKLJUČAK</b> .....	33
<b>6. LITERATURA</b> .....	34
<b>7. PRILOZI</b> .....	35
7.1. DASH upitnik.....	35
7.2. QuickDASH upitnik .....	39
7.3. SPADI upitnik .....	41

## 1. UVOD

Rame je kao jedan od najkompleksnijih i najpokretljivijih zglobova u ljudskom tijelu odgovorno za uzgobljivanje gornjih ekstremiteta s trupom. Ključna uloga ramena se očituje kod funkcioniranja ruke, gdje dobivamo kompleksne i dinamične pokrete. Zbog raznih prepreka kojima rame izlažemo tokom dana postaje podložno mišićno-koštanim i ligamentarnim patologijama. Razumijevanje anatomije i načina funkcioniranja ramenog zgloba neophodno je da bi se znalo raspoznati normalno stanje od patološkoga. Uz pregled je neizostavan dio odraditi određene kliničke testove kako bi se dijagnoza upotpunila. Ozljeđe gornjih ekstremiteta, u što spada rame, prevladavaju u bacačkim sportovima kao što su: rukomet, odbojka, vaterpolo i bejzbol. Ponavljajući pokreti iznad glave kod nedovoljno razvijenih sportaša u početku dovode do koštanih prilagodbi, ali sa zrelošću kostura, sila i okretni moment koji prolaze kroz rame s vremenom dovode do promjena u opsegu pokreta, specifično u povećanju vanjske rotacije i smanjenju unutarnje, što može dovesti do glenohumeralnog deficita unutarnje rotacije. Sportaši koji koriste pokrete bacanja i pokrete s rukom iznad glave razvijaju prilagodbe na svom dominantnom ramenu koje zahvaća njihov pasivni opseg pokreta. Istraživanjima je dokazano da je dominantno rame sportaša, u usporedbi s ne dominantnim ramenom, razvija smanjenu unutarnju rotaciju, poznato kao glenohumeralni deficit unutarnje rotacije (GIRD). GIRD se definira kao gubitak unutarnje rotacije koji iznosi  $15^{\circ}$ - $20^{\circ}$  ili više u ramenu sa kojim se baca u usporedbi sa ramenom koje se ne koristi za tu svrhu. Dokazano je da sportaši kod kojih se pojavio GIRD imaju dvostruko veću šansu za ozljeđivanje od onih bez GIRD-a. Studije vjeruju da je GIRD neprilagođena anatomska promjena koja uzrokuje promijenjenu glenohumeralnu kinematiku i pokret bacanja. Nadalje, kroz razna istraživanja dokumentiran je štetni ishod kod sportaša s GIRD-om. Trenutačna percepcija uz GIRD je ta da dovodi do kroničnih prilagodbi koje dovode do povećanja rizika patoloških stanja u dominantnom ekstremitetu, posebice ramenu i laktu [1].

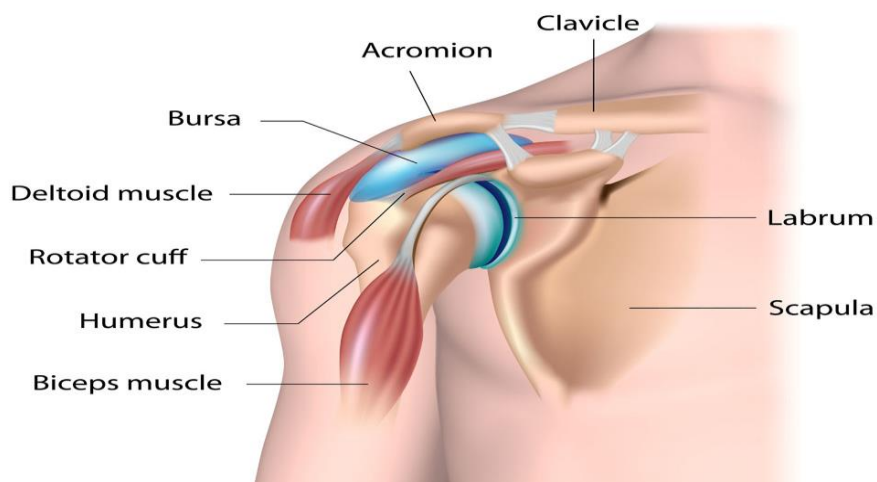
### 1.1. Anatomija ramena

Rameni zglob ima najveću pokretljivost od svih zglobova. S jedne strane, ova mobilnost moguća je zbog male koštane podudarnosti zglobnih površina. Zglobovi u ramenu moraju se oslanjati na susjedne ligamente i mišiće da bi osigurali stabilnost, te je zato rame jako podložno ozljeđivanju.

Kao svaki zglob u tijelu i rame isto tako ima svoje konveksno i konkavno zglobno tijelo. Konkavno zglobno tijelo sačinjava zglobna šupljina, *cavitas gleonidale*, a konveksno tijelo čini glava nadlaktične kosti, *caput humeri*. Neproporcionalnost površine zglobnih tijela koje su u kontaktu otprilike oko 25% je razlog velike mobilnosti, a male stabilnosti ramenog zgloba. Sam

rameni zglob, *articulatio humeri*, spoj je gornjeg dijela nadlaktične kosti s lopaticom. Zaštitu zglobu s gornje strane u obliku luka pružaju *acromion*, korakoidni nastavak, *processus coracoideus* i korakoakromijalni ligament, *lig. coracoacromiale*. Rameni obruč sastoji se sa svake strane od dvije kosti, lopatice, *scapula* i ključne kosti, *clavicula*, koje se međusobno spajaju u akromioklavikularnome zglobu, *articulatio acromioclavicularis*. *Labrum glenoidale*, rubni vezivnohrskavični prsten nadopunjuje tijelo glave ramene kosti, *humerus* i plitku čašicu lopatice [2, 3].

Sveze koje učvršćuju rameni zglob jesu glenohumeralni ligament, *lig. glenohumeralia*, korakohumeralni ligament, *lig. coracohumerale* i poprečni ligament ramena, *lig. transversum humeri*. Korakohumeralni ligament, *lig. coracohumerale* nalazi se između donjeg dijela i baze korakoidnog nastavka, *processus coracoideus* te gornjeg ruba velikog i malog tuberkula. Glenohumeralni ligament, *lig. glenohumeralia* dijeli se na gornju, srednju i donju svezu. Gornja sveza nalazi se između prednje ruba *cavitas glenoidalis* i *criste tuberkuli minoris*, srednja sveza proteže se kao i gornja, osim što je mjesto hvatanja za kost niže od gornje. Poprečni ligament ramena, *lig. transversum humeri* široka je traka koja se sastoji od poprečnih niti koja se rasprostranjuje između velikog i malog tuberkula [3].



Slika 1.1 Prikaz ramenog zgloba

Izvor: <https://lasportsorthomd.com/shoulder-anatomy-injury-pain-van-nuys-thousand-oaks-los-angeles-ca/>

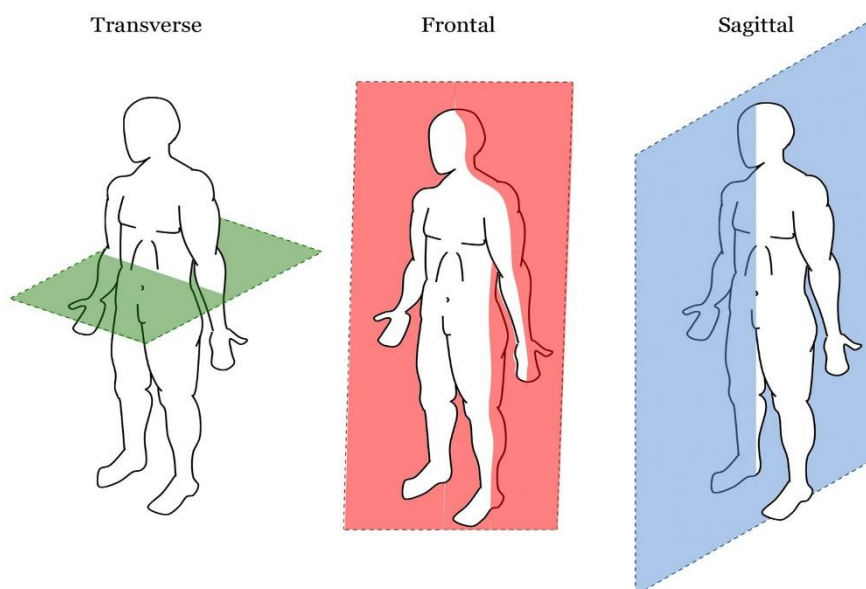
Navedene ligamentarne sveze nisu jedini stabilizator ramenog zgloba, tu se nalazi još i rotatorna manšeta koja je najbitnija struktura ramena. Glavna funkcija rotatorne manšete je stabilizacija glave nadlaktične kosti prilikom dinamičkih kretanja u zglobovima. Rotatorna manšeta jest mišićno – tetivna ovojnica koju čine četiri mišića: supraspinatus, infraspinatus, subskapularis i teres minor. Zajednička stavka svih četiri mišića jest polazište s lopatice i hvatište na koštane izbočine nadlaktične kosti. Mišićne niti pojedinih mišića koji čine rotatornu manšetu mogu se dobro razlikovati, ali dublji slojevi tetivnih niti su međusobno povezani te čine jednu cjelinu. U ostale mišiće ramenog zgloba spadaju još deltoidni mišić i teres major. Deltoidni mišić, *m. deltoideus*, sačinjen je od tri trbuha koji polaze s lateralne polovice ključne kosti, vrha ramena i s grebena lopatice. Tri snopa se sastaju distalno i vežu se za deltoidnu hrapavost nadlaktične kosti. Mišić je zaslužan za oblik ramena, podizanje nadlaktice te odmicanje od trupa (abduktor). Prednji snop mišićnih vlakana odrađuje funkciju povlačenja ruke prema naprijed dok su stražnja mišićna vlakna zadužena za povlačenje ruke prema iza, što možemo vidjeti prikazano na slici 1.1 gdje je prikazan rameni zglob. *M. teres major* veže se na greben ispod male kvrge nadlaktične kosti. Njegova uloga jest primicanje ruke prema tijelu i okretanje prema unutra. Mišiće nadlaktice, koji pomažu pri pokretanju ramenog zgloba, možemo podijeliti na prednje i stražnje. Prednju skupinu mišića čine *m. biceps brachii*, *m. coracobrachialis* i *m. brachialis*, dok stražnju skupinu mišića sačinjavaju *m. triceps brachii* i *m. anconeus* [3].

## 1.2. Biomehanika ramena

Prilikom bilo kakve kretanja tijela ili njegovih dijelova, javlja se rotacija u zglobovima. Pravac oko kojeg se odvija rotacija je zamišljen i nazivamo ga os rotacije. Određeni segmenti ne mogu vršiti sve rotacije oko svih osi zato što su ograničeni najviše oblikom zgloba. Pokret u zglobovima definira se kao promjena položaja jednog dijela tijela u odnosu na drugi. Kako bi se pokreti u zglobovima mogli analizirati i prikazivati, moramo definirati koordinatni sustav tijela. Shodno tome postoje tri osnovne ravnine u tijelu, prikazane na slici 1.2: središnja (medijalna), čeona (frontalna) i poprečna (horizontalna). Središnja ravnina ide sredinom tijela te ga dijeli na lijevu i desnu stranu, čeona ravnina također ide sredinom tijela, ali ga dijeli na prednji dio i stražnji dio, te poprečna ravnina tijelo dijeli na gornji i donji dio. Osim ravnina u tijelu, postoje i osi rotacije koje se mogu podijeliti na frontalnu, poprečnu i uzdužnu. Frontalna os je okomita na čeonu ravninu, poprečna os okomita je na središnju ravninu dok je uzdužna os okomita na poprečnu ravninu [4].

Kod definiranja pokreta, treba znati trenutni smještaj određenog dijela tijela koji želimo opisati u usporedbi s ostatkom tijela. Tako za točke koje se nalazi bliže medijalnoj ravnini definiramo kao

medijalne (*lat. medianus* = srednje), a točke koje su udaljenje od medijalne ravnine definiramo kao lateralne (*lat. latus* = strana). Točke smještene ispred čeonu ravnine jesu ventralne (*lat. venter* = trbuh), dok točke koje se nalaze iza nazivamo dorzalne (*lat. dorsum* = leđa). Gledajući poprečnu ravninu, točke koje se nalaze iznad nje postavljene su kranijalno (*lat. cranium* = lubanja), a one ispod jesu kaudalno (*lat. cauda* = rep). Ne gledajući ravnine kretnje, za točke koje se nalaze bliže trupu kažemo da su proksimalno, odnosno distalno [4].



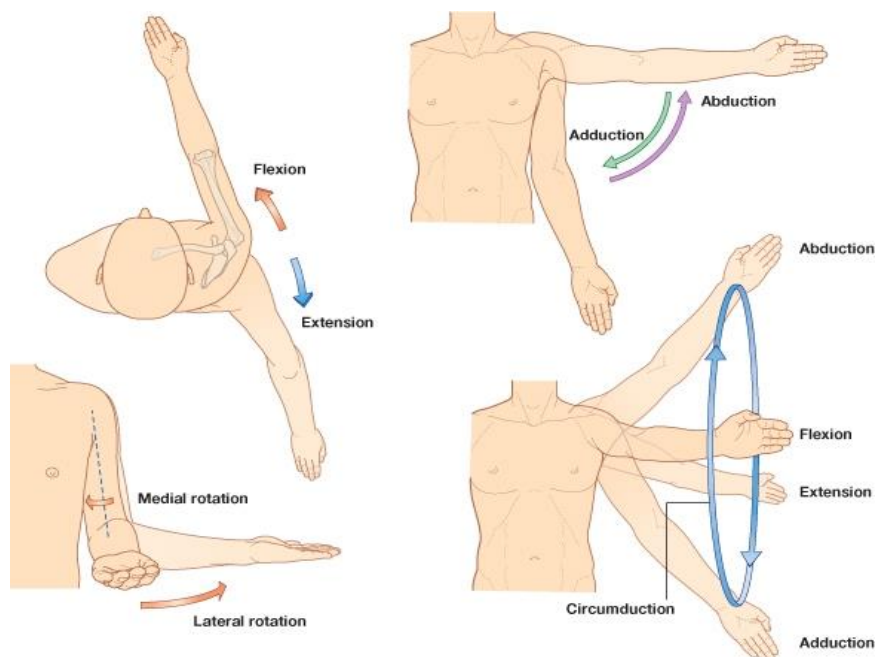
Slika 1.2 Osnovne ravnine tijela

Izvor: <https://www.crossfitboxv.com/treneri-pisu/25/tri-ravnine-ljudskog-tijela>

### 1.2.1. Osnovni pokreti u ramenu

Pokreti koji se odvijaju u ramenom zglobu su kompleksni, tj. kod bilo koje radnje gdje rame radi kao sustav (bacanje, hvatanje, guranje...) aktivira se više mišića i u većini radnji sva tri zgloba. Sama struktura ramena stvara problem pristupa kroz biomehaničku analizu, zato treba pristupiti na način da se gleda koji pokret rame izvodi. Na temelju takve analize pokreti koji se odvijaju u ramenu jesu adukcija i abdukcija, pregibanje (*lat. flexio*) i opružanje (*lat. extensio* = rastezanje), unutarnja i vanjska rotacija, horizontalna adukcija i abdukcija te kruženje ruke (cirkumdukcija). Adukcija i abdukcija jesu pokreti koji se odvijaju u čeonu ravnini, oko frontalne osi. Gledano s normalne anatomske strane, adukcija se izvršava u medijalnom smjeru, a abdukcija u lateralnom. Pokreti pregibanja i opružanja se događaju u središnjoj ravnini ili oko poprečne osi. Anatomski gledano, pregibanje se odvija u ventralnom smjeru, dok se opružanje odvija u dorzalnom. Pokreti unutarnja i vanjske rotacije se dešavaju u poprečnoj ravnini, tj. oko uzdužne osi. Treba naglasiti da je početni položaj za izvođenje rotacija savijena ruka pod kutom od 90° u laktu, gledano na

normalni anatomske stav tijela. Kod unutarnje rotacije, ruka ide prema trupu, medijalno, dok kod vanjske rotacije ruka ide lateralno. U poprečnoj ravnini također se odvijaju pokreti horizontalne adukcije i abdukcije. Početni položaj je takav da je rame postavljeno horizontalno, odnosno ruke se pružaju uz poprečnu os. Rotacije je moguće također izvesti na način da ruka ostane savijena u laktu, rame podignemo u horizontalan položaj te pokret unutarnje rotacije se kreće u kranijalnom smjeru, dok pokreti vanjske rotacije ide u kaudalnom, ali se to sve izvodi u središnjoj ravnini ili oko poprečne osi. Pokret kruženja ruke sa sobom povlači i pokret kod kojeg dolazi do kruženja ramena, svi pokreti su vidljivi na *slici 1.3*. Način izvedbe je ispružanje ruku uzduž poprečne osi, te šake kruže oko nje [4].

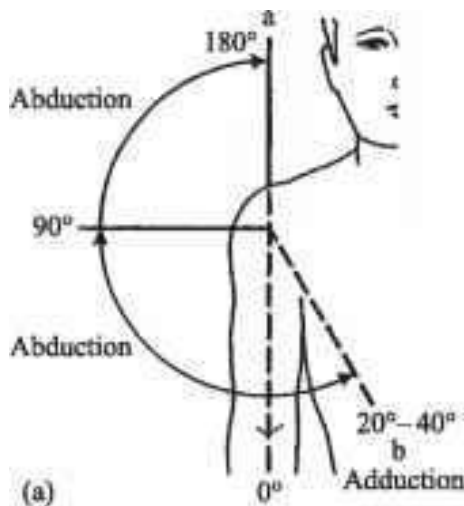


*Slika 1.3 Prikaz osnovni pokreta u ramenom zglobu*

Izvor: <http://blog.b92.net/text/20501/Rame-za-plakanje/>

S najbitnijim anatomske značajkama ramenog zgloba smo se ranije upoznali, no bitno je naglasiti da je samo rame po vrsti zgloba kuglasti zglob i da kao takvo ima mogućnost izvođenja pokreta oko sve tri osi.

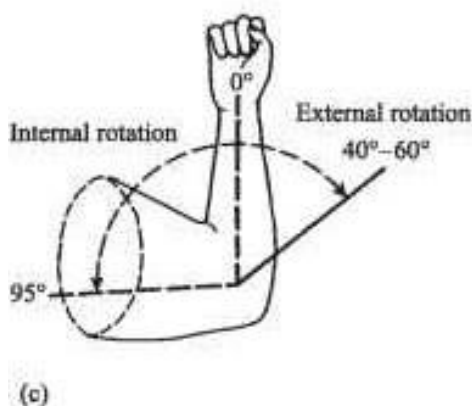
- U frontalnoj osi, čeonj ravnini pokreti koji se odvijaju jesu adukcija odnosno abdukcija u rasponu  $20^{\circ} - 40^{\circ}/0^{\circ}/180^{\circ}$ , glenohumeralni zglob aktivan je samo do horizontalne ravnine, pokret od  $150^{\circ}$  moguć je uz pomoć ostalih zglobova u ramenu, a kako bi dobili  $180^{\circ}$  potrebna je potpuna vanjska rotacija ramene kosti i pomoć kralježnice (Slika 1.4) [4].



Slika 1.4 Opseg pokreta ramenog zgloba u frontalnoj ravnini

Izvor: <https://www.guwsmedical.info/head-circumference/info-ouh.html>

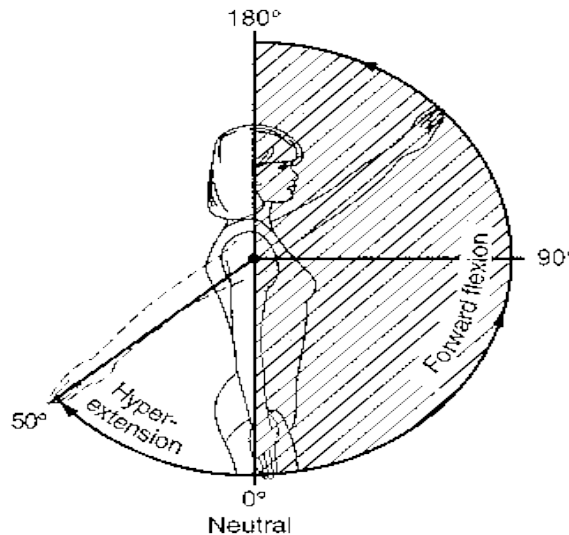
- Pokreti koji su mogući u uzdužnoj os, poprečnoj ravnini jesu vanjska i unutarnja rotacija u rasponu  $40^{\circ}/0^{\circ}/40^{\circ} - 60^{\circ}$ , a postavimo li lakat u ventralni položaj, pokret unutarnje rotacije izvediv je do  $95^{\circ}$ , također u ovoj ravnini se još odvijaju pokreti horizontalne adukcije i abdukcije u rasponu  $40^{\circ}-50^{\circ}/0^{\circ}/90^{\circ}$  (Slika 1.5) [4].



Slika 1.5 Opseg pokreta u poprečnoj ravnini

Izvor: <https://www.guwsmedical.info/head-circumference/info-ouh.html>

- U poprečnoj osi, središnjoj ravnini imamo pokret pregibanja i opružanja u rasponu  $150^\circ - 170^\circ/0^\circ/40^\circ$ , aktivacijom samo glenohumeralnog zgloba dobivamo pokret samo do horizontalne linije, a kako bi učinili pokret elevacije (podizanje ruke iznad granice horizontalne linije) do  $150^\circ - 170^\circ$ , moramo aktivirati i ostale zglobove u ramenom obroču, pokret potpune elevacije od  $180^\circ$  moguć je uz pomoć dorzalne ekstenzije kralježnice (Slika 1.6) [4].



Slika 1.6 Opseg pokreta u središnjoj ravnini

Izvor: <https://biology.stackexchange.com/questions/52346/confusion-regarding-degrees-of-flexion-and-a-goniometer>



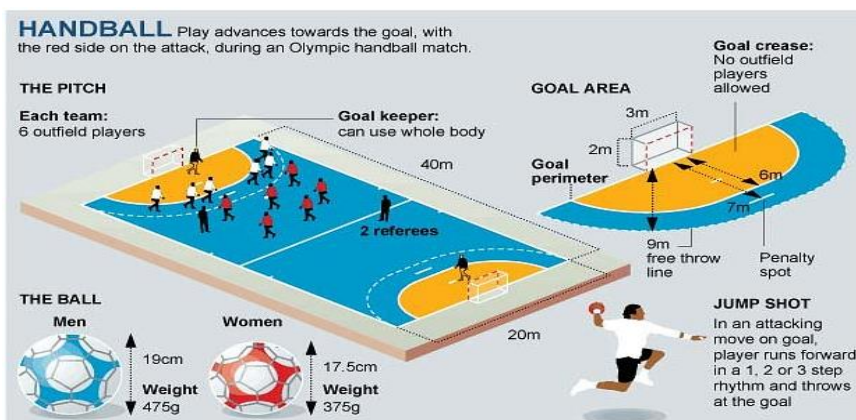## 2. NAJČEŠĆE OZLJEDE RAMENA U RUKOMETAŠA

### 2.1. Rukomet

„Rukomet, kao sportska igra, spada u grupu takozvanih polistrukturalnih sportova. Iako je jedna od najmlađih sportskih igara, rukomet zauzima visok položaj u hijerarhiji našega sporta. Rukomet je gotovo idealan sport za razvoj mladih jer podjednako djeluje i razvija sve psihomotorne i intelektualne osobine čovjeka. Dokazana je visoka korelacija inteligencije i rukometa. Rukometom se u većoj ili manjoj mjeri zadovoljavaju svi aspekti čovjekove motivacije, od onih bioloških do socioloških motiva.“ [5]

Iz gore navedenog izvora možemo zaključiti da je rukomet složeni sport koji razvija ne samo razvija dijete u tjelesnom smislu, nego ga tjera da mora razmišljati što će napraviti. Poželjan je sport za djecu radi integracija svih tjelesnih sustava te se pojedinac nalazi u ekipi i kroz razne načine uči kako jedna manja zajednica napreduje ili nazaduje ovisno o njihovom zajedništvu.

U rukometu, kao i u većini ostalih sportova cilj je pobijediti, a to je moguće na način da jedna ekipa postigne više pogodaka od druge ekipe. Rukometni teren ima oblik pravokutnika dužine 40 metara i širine 20 metara. Tereni se obično nalaze u dvoranama, a podloga na kojoj se igra je drveni parket, a u novije vrijeme se počela koristiti i tvrda guma. Na svakoj polovici igrališta se nalazi polje za igru i vratarevo polje. Dimenzije rukometnog gola iznose 2 metra u visinu i 3 metra u širinu. Rukometna lopta obično je napravljena od kože ili umjetnog materijala, a veličina varira ovisno o spolu i uzrastu. Momčad smije sačinjavati najviše 14 prijavljenih igrača, od kojih na terenu smije biti 7, a ostali su zamjene. Teren, igrači i lopta vidljivi su na *slici 2.1*. Rukometna utakmica igra se 60 minuta, tj. 2 poluvremena po 30 minuta, uz produžetak na kraju ako je to potrebno. Pozicije koje postoje u rukometu su desno krilo, desni vanjski, srednji vanjski, lijevi vanjski, lijevo krilo, pivot (kružni napadač) i golman [6].



Slika 2.1 Prikaz rukometnog terena i igrača

Izvor: <http://muz-lik-tizo-oscvila1.blogspot.com/2016/04/v-behaviorurldefaultvml.html>

## 2.2. Najčešće ozljede ramena u rukometaša

Od nastanka same igre rukometa pa sve do danas stil i način igre su se jako promijenili. U prošlom stoljeću rukomet je uglavnom bio spor sport koji se igrao na travi ili betonu, a današnji, moderni rukomet svoje mjesto zauzima u dvoranama gdje je stil igre prešao na brze izmjene faze napada i obrane, a taktički dio se sve manje i manje koristi te na vidjelo počinje izlaziti kvaliteta pojedinaca. Sposobnosti koje bi trebao imati današnji rukometaš jesu brzina trčanja, dobra koordinacija, eksplozivnost u određenim trenucima te agilnost. Sam rukomet je poznat kao vrlo kontaktni i grub sport, gdje se kao posljedica toga javljaju grubi prekršaji nad igračima koji jesu najčešće nenamjerni te se javljaju povrede pojedinaca.

Ozljede ramena, po svojoj zastupljenosti u rukometu zauzimaju visoko mjesto, pored ozljeda prednje ukrižene sveze i gležnja. Rame je u rukometu jako izloženo zbog same prirode sporta, gdje pojedinac koristi dominantnu ruku za bacanje lopte pri čemu se javljaju ekstremne amplitude pokreta, velika snaga i brzina što na posljeticu dovodi do promjena u samom zglobu i samim time do ozljede. Ozljede se mogu javiti na mišićno – tetivnom djelu, kao sindromi prenaprezanja te sama nestabilnost unutar zgloba [3].

Ozljede mišićnog sustava spadaju u skupinu vrlo čestih ozljeda te njihova zastupljenost je oko 50% svih ozljeda u sportu. Prema tome ozljede mišića možemo podijeliti na lakše i teže prema stupnjevima, po dubini ih dijelimo na površinske i dubinske, te na kraju imamo istegnuće, djelomičnu rupturu i potpunu rupturu tkiva. Do konačne dijagnoze ozljede dolazimo putem potpune kliničke evaluacije i uz pomoć ultrazvuka saznajemo oblik i stupanj same ozljede. Rizici koji dovode do same ozljede mogu biti različiti, a najčešći uzroci jesu nedovoljna pripremljenost sportaša na napor, iznenadna sila na mišić, udarac u napeti mišić te neki nekoordinirani i nagli pokreti mišića. Ozljeda koja je najviše zastupljena jest ozljeda rotatorne manšete, zatim imamo probleme s *m. biceps brachii* te *m. pectoralis major* [3].

Glavna funkcija ramena jest mobilnost, dok je sekundarna stabilnost. Zbog tog razloga većina sportskih ozljeda povezana je s nestabilnošću. Odnos mobilnosti i stabilnosti se najviše narušava kod sportova gdje ruka i u elevaciju u vanjsku rotaciju. Svi zglobovi koji se nalaze u ramenu (glenohumeralni, akromioklavikularni, sternoklavikularni i skapulotorakalni) jesu usklađeni i na taj način omogućuju ramenu najveću pokretljivost. Dođe li do oštećenja jednog od navedenih zglobova funkcija se smanjuje. Glenohumeralni zglob naročito je osjetljiv radi velikog stresa na njegov stabilizirajući mehanizam koji je sačinjen od dinamičkih i statičkih stabilizatora. Dinamičke stabilizatore čine mišići rotatorne manšete i mišići lopatice, dok statičke stabilizatore sačinjavaju ligamentarno-labralni kompleks [7].

Mehanizam koji stabilizira samo rame vrlo je kompleksan, a ukratko se sastoji od ovoga. „Mišići rotatori lopatice (*m. trapezius*, *m. romboideus*, *m. serratus anterior*) dovode glenoid u optimalnu poziciju za aktivnost koja se izvodi. Mišići rotatorne manšete (*m. subscapularis*, *m. supraspinatus*, *m. infraspinatus* i *m. teres minor*) centriraju glavu humerusa u fosi glenoidalis u najstabilniju poziciju. Ligamentno-labralni kompleks, osobito donji glenohumeralni ligament, sprječava prekomjernu translaciju glave humerusa. Prekomjerna aktivnost (*overuse*) iznad glave može oštetiti statičke stabilizatore. Tako nastala nestabilnost ramena remeti sinkroni mehanizam između rotatora lopatice i mišića rotatorne manšete.“ [7]

Nestabilnost ramena može se klasificirati u 4 skupine, a to su stupanj luksacije, smjer luksacije, uzrok luksacije te učestalost luksacije. Prema stupnju nestabilnost dijelimo na subluksaciju kod koje još uvijek postoji kontakt između zglobnih tijela, te na luksaciju kod koje nema kontakta između zglobnih tijela. Smjer možemo podijeliti na prednji, stražnji i višesmjerni. Kod prednje nestabilnosti glava humerusa se nalazi ispred i ispod samog glenoida. Stražnja nestabilnost ramena stavlja glavu humerusa u subluksiran ili luksiran položaj iza glenoida. Kod višesmjerne nestabilnosti ramena obično se susrećemo sa donjom nestabilnošću uz koju je prisutna ili prednja ili stražnja ili obje nestabilnosti. Prema uzroku nastanka nestabilnost se može podijeliti na traumatu i atraumatu te voljnu i nevoljnu. Zadnje imamo učestalost nestabilnosti koji može akutan ili kroničan [7].

### 3. GIRD

GIRD (*glenohumeral internal rotation deficit*) je pojava koja se javlja kod sportaša koji koriste svoju dominantnu ruku većinu vremena iznad  $90^\circ$  i koriste ju za bacanje. Etiologija samog GIRD-a nije skroz poznata zato što se GIRD javlja kroz duži period kada se sportaš bavi određenim sportom. Simptoma GIRD-a praktički i nema zato što na anatomskom planu rame se ne mijenja te zbog tog razloga sportaš ne osjeća nikakvu bol niti promjene sve dok ne dođe do ozljede. Sportaši koji koriste ruku u položaju iznad  $90^\circ$  imaju prirodno veći opseg pokreta u ramenom zglobovima nego obični ljudi. Razlikujemo dvije vrste GIRD-a, a to su anatomske i patološke. Kod anatomske GIRD-a dominantno rame ima  $10^\circ$ - $15^\circ$  veću vanjsku rotaciju i  $10^\circ$ - $15^\circ$  manju unutarnju rotaciju u usporedbi s nedominantnim ramenom što nam ukazuje simetriju između asimptomatskih ramena. Takav oblik GIRD-a se smatra kao normalna adaptacija specifična za sportaše koji se bave bacačkim sportom. S druge strane, patološki GIRD manifestira se kao nedostatak vanjske rotacije koji se nadoknađuje gubitkom unutarnje rotacije na dominantnoj strani što u konačnici stvara asimetriju u totalnom opsegu pokreta između dominantnog i nedominantnog ramena [8].

#### 3.1. Uzroci gubitka unutarnje rotacije

Bitan faktor kod dijagnosticiranja samog GIRD-a je i način na koji do njega dolazi. Smanjena unutarnja rotacija je jedan od glavnih uzroka zbog kojeg dolazi do GIRD-a. Čimbenici koji doprinose gubitku unutarnje rotacije kod sportaša jesu: koštane promjene uslijed humeralne retroverzije, zadebljanje stijenke stražnje kapsule i mišićne prilagodbe ili tiksotropija. Tiksotropija se definira kao povećanje mišićne ukočenosti kao rezultat ponavljajućeg naprezanja koje može utjecati na pokrete u zglobovima. Koštane promjene rezultat su humeralne retroverzije koja se dešava kod sportaša koji se bave bacačkim sportovima. Retroverzija humerusa se uzima kao normalno variranje kod bacačkih sportova i kao takvo se gleda kao doprinos komponenti GIRD-a. Razlika od  $10^\circ$ - $12^\circ$  u gubitku unutarnje, odnosno dobitku vanjske rotacije prijavljuje se kao ne patološki dok god nema utjecaja na ukupni opseg pokreta koji mora biti jednak na dominantnoj i ne dominantnoj strani. Zadebljanje stražnje kapsule ramena rezultat je promjena i remodeliranja same kapsule kao odgovor na povećanje vanjske rotacije u dominantnom ramenu, što može rezultirati gubitkom unutarnje rotacije u istom ramenu. Gubitak unutarnje rotacije u simptomatskom ramenu pokazuje da je patološki GIRD rezultat posteriorno-inferiorne kapsularne kontrakture koja zatim rezultira pojačanom vanjskom rotacijom u dominantnom ramenu. Mišićna prilagodba kod bacačkih sportova rezultat je ponavljajućih ekscentričnih sila na posteriorni dio rotatorne manšete kod pokreta samog bacanja. Specifično, akutni odgovor na ove sile nakon naleta bacanja rezultira skraćivanjem samih mišića za kojim slijedi kratkotrajni gubitak unutarnje rotacije

između 4 i 18 sati. Kronična mišićna ekscentrična opterećenja na posteriorni dio rotatorne manšete može dovesti do ukupnog povećanja ukočenosti mišića, koja može utjecati na unutarnju rotaciju u ramenu. Taj fenomen također se naziva tiksotropijom i usko je povezan s poviješću izloženosti mišića ekscentričnom opterećenju tijekom usporavajuće faze kod bacanja [8].

### 3.2. Simptomi GIRD – a

Simptomatologija GIRD-a kao fenomena koji se javlja u sportaša nema specifične pojave simptoma zato kada GIRD sam po sebi nije bolest nego prilagodba organizma sportu kojim se pojedinac bavi. Gledano s te strane, ozljede koje se najviše dešavaju kao posljedica samog GIRD-a jesu ozljede rotatorne manšete, stoga ćemo najviše pažnje obraćati na simptome koji se manifestiraju kod takve ozljede, također bitno je napomenuti da uz ozljede rotatorne manšete se mogu pojaviti još i subakromijalni sraz, nestabilnost ramena te lezija tetive bicepsa. Važno je napomenuti da ozljede rotatorne manšete nisu uvijek povezane s boli ili gubitkom funkcije koju je pacijent prijavio. Štoviše, vrijedi napomenuti da se kod asimptomatskih pacijenata simptomi mogu razviti u relativno kratkom vremenskom razdoblju. Najčešći znakovi ozljeda rotatorne manšete jesu bol, bolni opseg pokreta, mišićna slabost i gubitak funkcije.

- Bol, kao glavni simptom, može se pojaviti, a i ne mora, ako je ima, obično je lokalizirana na prednjem ili bočnom dijelu ramena, a može ići sve do nadlaktice (bočnog dijela).
- Bolni opseg pokreta, gdje imamo bolni luk (razlika u stupnjevima uglavnom iznad visine ramena) te bolna vanjska i unutarnja rotacija i abdukcija.
- Slabost mišića se javlja u ramenom zglobu (osobito kod pokreta abdukcije i vanjske rotacije).
- Gubitak funkcije se najviše očituje u poteškoćama sa dizanjem, guranjem, pokretima iznad glave te pokretima rukom iza leđa (unutarnja rotacija).

Ti znakovi su uglavnom rezultat gubitka gornje stabilnosti glenohumeralnog zgloba zbog disfunkcije mišića rotatorne manšete [9].

### 3.3. Dijagnostički postupci kod GIRD – a

Postavljajući dijagnozu za GIRD, gledamo ozljede koje su moguće u području rotatorne manšete. Najčešće ozljede rotatorne manšete možemo podijeliti na:

- Puknuća rotatorne manšete (mikro ili makro puknuća mišića ili tetiva)
- Tendinitis rotatorne manšete (akutna upala mekog tkiva rotatorne manšete)
- Tendinopatija rotatorne manšete (kronična iritacija ili degeneracija mekog tkiva rotatorne manšete)
- Sindrom sraza (biomehanička disfunkcija ramenog kompleksa s uzrocima abnormalnog trošenja i puknuća mekog tkiva rotatorne manšete) [9]

Ozljede koje se najviše pojavljuju kod sportaša jesu puknuća u rotatornoj manšeti, stoga ćemo se bazirati na tome. Govoreći o puknućima rotatorne manšete, barem dvije tetive moraju biti potpuno pokidane. Ne uzimajući u obzir broj puknutih tetiva, barem jedna puknuta tetiva se mora povući iznad vrha glave nadlaktične kosti. Puknuća u rotatornoj manšeti možemo podijeliti u 5 skupina.

- Tip A : puknuće supraspinatusa i gornjeg dijela subscapularisa
- Tip B : puknuće supraspinatusa i cijelog subscapularisa
- Tip C : puknuće supraspinatusa, gornjeg dijela subscapularisa i infraspinatusa
- Tip D : puknuće supraspinatusa i infraspinatusa
- Tip E : puknuće supraspinatusa, infraspinatusa i teres minora

Drugi autori govore o pucanju rotatorne manšete koja uključuje jednu ili više tetiva koje sačinjavaju rotatornu manšetu. Tetiva koja je najčešće zahvaćena jest ona od m. supraspinatusa. Postoji niz klasifikacijskih sustava koji se koriste za opisivanje veličine, mjesta i oblika puknuća rotatorne manšete. Puknuća se najčešće klasificiraju kao djelomična ili potpuna. Klasifikacijski sustav koji se danas koristi je:

- Malo puknuće: manje od 1 cm
- Srednje puknuće: 1 – 3 cm
- Veliko puknuće: 3 – 5 cm
- Masivno puknuće: veće od 5 cm [10]

Pošto moramo uzeti u obzir sve činjenice vezane uz pacijenta, prvo moramo krenuti od osnovnoga. Obavljamo razgovor sa pacijentom u kojem saznajemo njegov/njezin spol i dob te da li ima dodatne komorbiditete koji su nama važni (dijabetes, pušenje, prijašnja bol u ramenu, cervikalna bol). Nakon obavljenog razgovora i saznanja najbitnijih podataka o pacijentu krećemo

na drugi korak, a to je klinički pregled. U sklopu kliničkog pregleda prvo ćemo krenuti za vizualnom inspekcijom ramena te vratne i prsne kralježnice. Zatim gledamo vratnu kralježnicu kako bi isključili bilo kakvu bol ili radikulopatiju. S palpacijom ćemo osjetiti dali ima boli na dodir, deformiteta ili bilo kakvih otekline. Testiranjem opsega pokreta i funkcionalnih kretnji možemo zaključiti težinu oštećenja. Kod testiranja opsega pokreta, pacijent bi trebao imat ukupan opseg pokreta na dominantnom ramenu manji od ukupnog opsega pokreta na ne dominantnoj strani kako bi mogli reći da je riječ o bilo kakvoj patologiji. Nakraju ćemo izvesti manualni mišićni test da vidimo koju snagu imaju mišići u pogođenom području [9].

Manualni mišićni test za unutarnju rotaciju u ramenu uključuje ispitivanje m. subskapularisa. Za ocjenu 1 i 2 kod manualnog mišićnog test pacijent leži na stolu, glava je okrenuta prema ramenu koje se testira, pacijent mora biti na rubu stola kako bi cijela ruka slobodno visjela s ruba stola u anatomskom položaju (dlan je okrenut prema stolu). Terapeut kod takvog testiranja stoji ili sjedi pokraj strane koja se testira i mora stabilizirati testnu ruku i rame. Pokret koji pacijent mora napraviti treba mu se pojasniti na način da razumije što mu je činiti. Pacijent pomiče ruku u mogućem opsegu pokreta unutarnje rotacije (natrag i prema gore). Za ocjenu 2, upućujemo pacijenta da rotira rame iznutra u zadanom položaju. Kod ocjene 1, terapeut palpira tetivu subscapularisa duboko u sredini pazušne jame. Palpaciona kontrakcija je prisutna kod ocjene 1, a za ocjenu 0 nema palpacione niti vidljive kontrakcije. Kod ocjene od 3 do 5, pacijent se nalazi u proniranom položaju na stolu s glavom okrenutom prema ramenu koje se testira, rame je abducirano pod 90°, a ispod distalnog dijela ruke i nadlaktice koja okomiti visi s ruba stola postavljen je presavijeni ručnik. Terapeut stoji s strane koju ispituje. Za otpor stavljamo ruku na volarnu stranu podlaktice tik iznad zgloba, a druga ruka pruža protusilu u laktu. Otpor koji ruka primjenjuje je prema dolje i prema naprijed. Protusila se primjenjuje prema nazad i malo prema gore. Kompletni opseg pokreta i zadržavanje maksimalnog otpora zadovoljava ocjenu 5. Kod ocjene 4 očekuje se kompletni opseg pokreta uz zadržavanje umjerenog do minimalnog otpora. Potpuni opseg pokreta bez otpora je za ocjenu 3 [11].

Kod manualnog mišićnog testa za vanjske rotatore u ramenu, ispitujemo m. infraspinatus i m. teres minor. Za ocjenu 1 i 2 kod manualnog mišićnog test pacijent leži na stolu u proniranom položaju, glava je okrenuta prema ramenu koje se testira, pacijent mora biti na rubu stola kako bi cijela ruka slobodno visjela s ruba stola u anatomskom položaju (dlan je okrenut prema stolu). Terapeut stoji ili sjedi na strani koju testira i mora stabilizirati testnu ruku i rame. Pokret koji pacijent mora napraviti treba mu se pojasniti na način da razumije što mu je činiti. Pacijent pomiče ruku u rasponu pokreta vanjske rotacije (prema gore). Za ocjenu 2, pacijent mora rotirati rame izvana u zadanom položaju. Kod ocjene 1, prvo moramo palpirati infraspinatus preko lopatice ispod spine lopatice u infraspinoznoj jami. Zatim moramo palpirati teres minor na donjoj granici

aksile uzduž aksilarne granice s lopaticom. Palpaciona kontrakcija je prisutna za ocjenu 1 kod jednog ili oba mišića. Za ocjenu 0 nema vidljive niti opipljive kontrakcije. Od ocjene 3 do 5, pacijent se nalazi u proniranom položaju na stolu s glavom okrenutom prema ramenu koje se testira, rame je abducirano pod  $90^\circ$ , a ispod distalnog dijela ruke i nadlaktice koja okomiti visi s ruba stola postavljen je presavijeni ručnik. Terapeut zauzima položaj uz ispitivanu stranu, otpor daje na dorzalnom dijelu podlaktice odmah iznad zapešća, a druga ruka pruža protu silu u laktu. Da bi pacijent dobio ocjenu 5 mora biti u mogućnosti napraviti puni opseg pokreta i zadržati maksimalni otpor. Za ocjenu 4, potreban je također potpuni opseg pokreta uz zadržavanje umjerenog do minimalnog otpora. Kod ocjene 3 je dovoljan samo potpuni raspon pokreta bez dodavanja otpora [12].

Završetkom svih gore navedenih postupaka, slijede određeni klinički testovi kako bi definirali konačnu dijagnozu u sklopu puknuća u rotatornoj manšeti.

Testovi koje ćemo koristiti za subskapularis:

- Lift – off test
- Bear hug test

Testovi za supraspinatus i infraspinatus:

- Znak zaostajanja vanjske rotacije:  $0^\circ$  i  $90^\circ$
- Empty can test
- Test padajuće ruke
- Neerov znak

Testovi za teres minor:

- Hornblowerov znak [10]

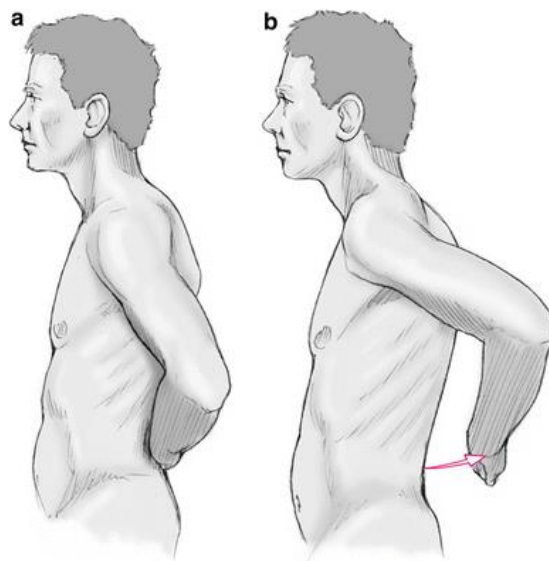
Kod određenih pacijenata svi ovi dijagnostički postupci nam možda nekada neće moći pomoći da otkrijemo gdje se točno nalazi problem, zato ćemo pacijenta podvrgnuti dodatnim dijagnostičkim pretragama. Dodatne dijagnostičke pretrage uključuju:

- X – zrake (manje precizno za dijagnostiku oštećenja rotatorne manšete; osim ako se ne sumnja na frakturu avulzije, kalcifikate, artritis i deformacije kostiju)
- Magnetna rezonanca (najbolja praksa za vidljivost ozljeda mekog tkiva)
- Ultrazvuk [9]



### 3.3.1. Lift – off test

Pacijent se pregledava u stojećem položaju i traži se da stavi ruku iza leđa, a dorzalna strana šake leži u predjelu srednje lumbalne kralježnice. Dorzum šake podiže se sa stražnje strane održavanjem ili povećanjem unutarnje nadlaktične kosti i ekstenzije u ramenu. Mogućnost aktivnog podizanja dorzuma šake s leđa predstavlja normalan test. Nemogućnost micanja dorzuma s leđa predstavlja abnormalan test i indicira na rupturu ili disfunkciju m. subskapularis (Slika 3.1)[13].

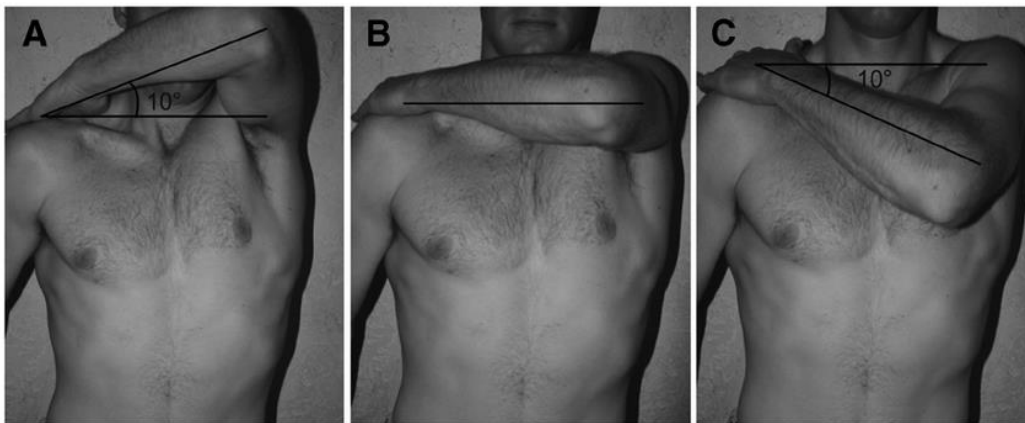


Slika 3.1 Lift – off test

Izvor: <https://link.springer.com/article/10.1007/s00167-010-1109-1>

### 3.3.2. Bear hug test

Da bi se izveo bear hug test, od pacijenta se traži da dlan zahvaćene ruke položi na svoje suprotno rame, laktom ispred tijela u maksimalnom položaju anteriorne translacije. Pacijentu je upućeno da zadrži početni položaj, dok terapeut primjenjuje vanjsku rotacijsku silu na pacijentovu podlakticu. Test je pozitivan ako pacijent ne može zadržati položaj ruke ili je pokazao slabost unutarnje rotacije u usporedbi sa suprotnom stranom, što indicira na pucanje ili disfunkciju subskapularisa (*Slika 3.2*) [13].

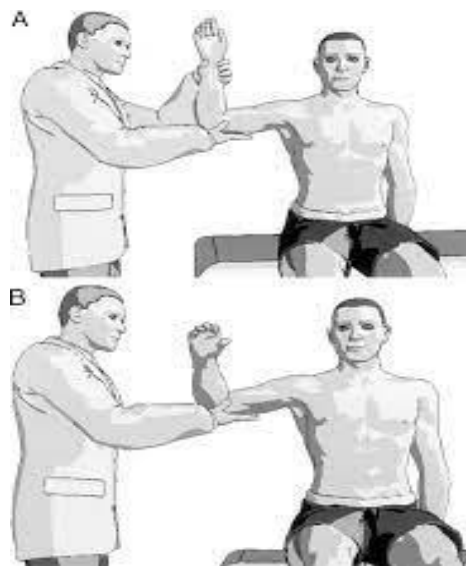


*Slika 3.2 Bear hug test*

Izvor: [https://www.researchgate.net/figure/The-varying-positions-of-the-bear-hug-test-A-with-the-shoulder-10-superior-to-the\\_fig1\\_49817010](https://www.researchgate.net/figure/The-varying-positions-of-the-bear-hug-test-A-with-the-shoulder-10-superior-to-the_fig1_49817010)

### 3.3.3. Znak zaostajanja vanjske rotacije

Ovaj test se izvodi dok pacijent sjedi. Lakat se pasivno savija pod  $90^\circ$  fleksije, a rame se abducira na  $90^\circ$  i zadržava se  $5^\circ$  od maksimalne vanjske rotacije (kako bi se izbjegao elastični odboj zglobne kapsule i skapulotorakalnog zgloba). Zatim se od pacijenta traži da aktivno održava položaj dok ispitivač oslobađa zglob, zadržavajući oslonac kroz lakat. Nemogućnost održavanja položaja (zaostajanje) sugerira na potpuno pucanje rotatorne manšete. Magnituda zaostajanja pokreta bilježi se u stupnjevima do najbližih  $5^\circ$ . Kontralateralna strana služi kao kontrola, posebno za procjenu malih zaostajanja koja bi mogla biti povezana s hiperobilnošću ili prekomjerenom vanjskom rotacijom. Ispitivanje i tumačenje mogu se dodatno zakomplicirati patološkim promjenama u pasivnom opsegu pokreta na glenohumeralnom zglobu. Kada se pasivni opseg pokreta smanji zbog kontrakture kapsule ili poveća zbog rupture m. subskapularis, na primjer, mogu se očekivati lažno pozitivni i lažno negativni rezultati. Pokazalo se da je ovaj test visoko specifičan klinički test za odlučivanje u dijagnozi puknuća tetive m. supraspinatusa i/ili m. infraspinatusa (Slika 3.3) [14].

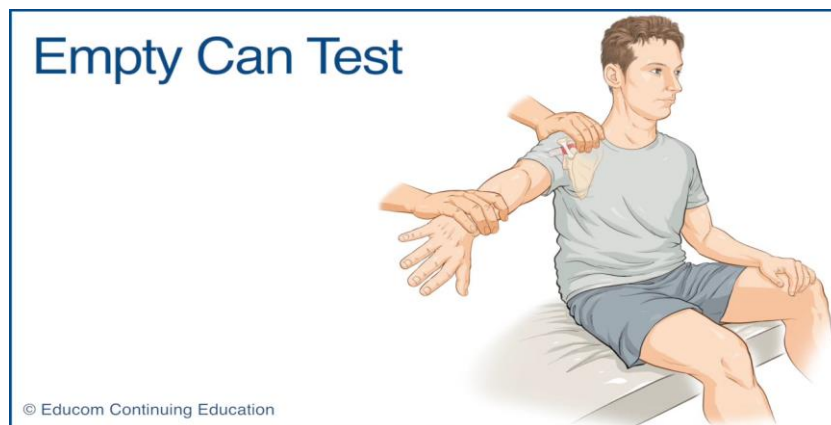


Slika 3.3 Znak zaostajanja vanjske rotacije

Izvor: <https://www.rehabeducation.com/wp-content/uploads/2015/02/ShoulderTest1.pdf>

### 3.3.4. Empty can test

Ovaj test koristimo za procjenu mišića i tetive m. supraspinatusa. Pacijent može sjediti ili stajati za ovaj test. Ruka od pacijenta treba biti elevirana do 90° u skapularnoj ravnini, s ispruženim laktom, potpunom unutarnjom rotacijom i pronacijom podlaktice. To rezultira položajem palca prema dolje, kao da pacijent izljeva tekućinu iz limenke. Terapeut bi trebao stabilizirati rame tijekom primjene sile usmjerene prema dolje na ruku, dok se pacijent pokušava oduprijeti tom pokretu. Ovaj test se smatra pozitivnim ako pacijent osjeća bol ili slabost kod primjene otpora (Slika 3.4)[15].



Slika 3.4 Empty can test

Izvor: <https://vimeo.com/69202838>

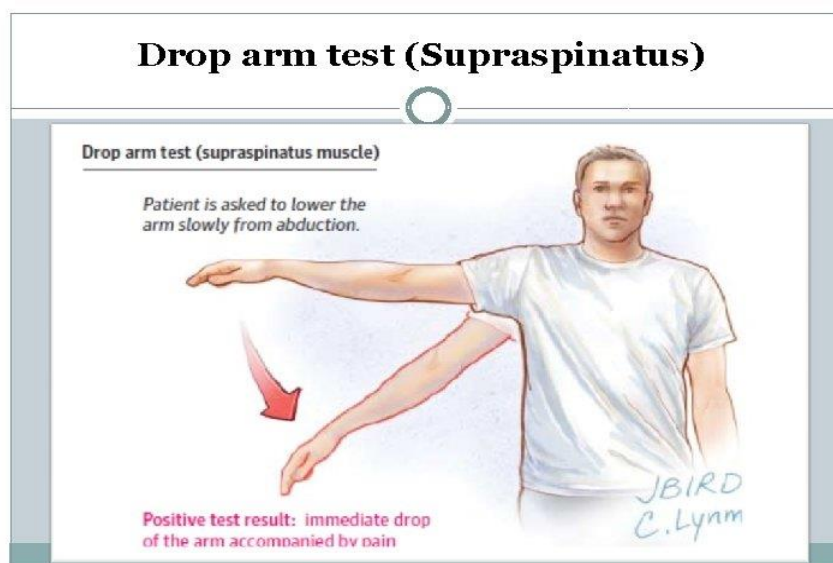
### 3.3.5. Test padajuće ruke

Test padajuće ruke koristi se za procjenu totalne ruptуре rotatorne manšete, posebno m. supraspinatusa. To može biti korisno pri dijagnosticiranju sindroma subakromijalne boli (udarac ramena) ili za razlikovanje patologija ramena i rotatorne manšete. Test padajuće ruke može biti precizniji kada se koristi zajedno s ostalim testovima kao što su:

- Empty/full can test
- Znak zaostajanja vanjske rotacije
- Znak zaostajanja unutarnje rotacije
- Hornblowerov znak

Izvođenje testova u nizu će nam pomoći u razlikovanju mišića rotatorne manšete i dati precizniju dijagnozu.

Test se izvodi na način da terapeut stane iza sjedećeg pacijenta i pasivno abducira pacijentovu ruku do 90° i potpunu vanjsku rotaciju, istovremeno podupirući ruku u laktu. Otpustimo oslonac za lakat i zamolimo pacijenta da polako spusti ruku natrag u neutralni položaj. Test je negativan ako pacijent može kontrolirati spuštanje ruke polako i bez pojave simptoma. Pozitivan je test ako dođe do naglog ispuštanja ruke ili slabosti u održavanju položaja ruke tijekom ekscentričnog dijela abdukcije, može biti prisutna i bol prilikom spuštanja ruke, što upućuje na totalnu rupturu m. supraspinatus (Slika 3.5)[16].




Slika 3.5 Test padajuće ruke

Izvor: <https://slidetodoc.com/peri-arthritis-of-shoulder-joint-dr-m-abbasi-rheumatologist/>

### 3.3.6. Neerov znak

Ovaj se test obično koristi za identificiranje mogućeg sindroma subakromijalnog sraza. Ispitivač elevira ruku bolesnika u ramenu, dok istovremeno drugom rukom fiksira lopaticu. Test je pozitivan ukoliko se javlja bolnost zbog sraza velikog tuberkuluma o akromion (*Slika 3.6*) [17].

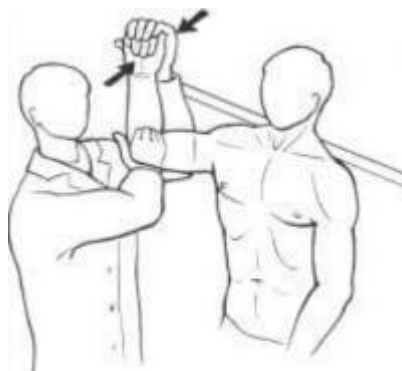


*Slika 3.6 Neerov znak*

Izvor: <https://vimeo.com/241294858>

### 3.3.7. Hornblowerov znak

Ovaj test služi za testiranje puknuća m. teres minor. Pacijent sjedi ili stoji. Ispitivač pacijentovu ruku stavlja pod 90° u skapularnoj ravnini i savija lakat pod 90°. Zatim se od pacijenta traži vanjska rotacija protiv otpora. Test je pozitivan ukoliko pacijent ne može izvršiti vanjsku rotaciju (*Slika 3.7*) [18].



*Slika 3.7 Hornblowerov znak*

Izvor: <https://orthofixar.com/special-test/hornblower-sign/>

### 3.3.8. Specifični upitnici o funkciji ramenog zgloba

Na kraju naše kliničke procjene i testova, pacijentu dajem da ispuni jedan od dva moguća upitnika za osobe koje imaju probleme sa ramenom, a to su DASH i SPADI upitnik.

DASH (Disabiliteis of the Arm, Shoulder and Hand) upitnik je od 30 stavki koji se bavi sposobnošću pacijenta da obavlja određene aktivnosti gornjih ekstremiteta. Ovaj upitnik služi za samoispitivanje gdje pacijenti mogu ocijeniti svoje poteškoće i smetnje u aktivnostima svakodnevnog života na Likertovoj skali od 5 stupnjeva.

QuickDASH je skraćena verzija originalne DASH skale. U usporedbi s 30 originalnih stavki u DASH skali, QuickDASH skala sadrži samo 11 stavki. To je upitnik koji mjeri sposobnost pojedinca da izvršava zadatke, apsorbira snagu i težinu simptoma. QuickDASH skala koristi 5 bodovnu Likertovu skalu s koje pacijent može odabrati odgovarajući broj koji odgovara njegovoj ozbiljnosti/razini funkcije. Namijenjena populacija za DASH je svaka osoba s jednim ili više mišićno – koštanim poremećajem gornjih ekstremiteta. Ishod QuickDASH skale je namijenjen korištenju pacijentima s jednim ili više invaliditeta ruke, ramena i šake. Primjer DASH i QuickDASH upitnika je u privitku. Formula za bodovanje DASH i QuickDASH upitnika glasi  $([(\text{zbroj } n \text{ odgovora})/n] - 1)(25)$  gdje  $n$  predstavlja broj izvršenih stavki. DASH upitnik se ne može izračunati ako nedostaju više od tri stavke, a QuickDASH ako nedostaje više od jedne stavke. I u DASH i QuickDASH upitniku, viši rezultati ukazuju na veću razinu invaliditeta i ozbiljnosti, dok niži rezultati ukazuju na nižu razinu invalidnosti. Ocjena oba testa se kreće od 0 (bez invaliditeta) do 100 (najteža invalidnost). Primjer DASH i QuickDASH upitnika je u privitku[19].

SPADI (The Shoulder Pain and Disability Index) je upitnik kojeg ispunjuje pacijent, a sadrži 13 predmeta koji procjenjuju razinu boli i opsega poteškoća u aktivnostima svakodnevnoga života koje zahtijevaju upotrebu gornjih ekstremiteta. Podskala boli sadrži 5 stavki, a podskala invaliditeta sadrži 8 stavaka. Izvorna verzija objavljenja je 1991. godine i njezini se predmeti boduju na vizualnoj analognoj ljestvici, dok se druga verzija boduje na numeričkoj ljestvici. SPADI je preveden na mnoge jezike, uključujući španjolski, grčki, nizozemski, hindski, tajlandski i talijanski, svaki sa svojom valjanošću i pouzdanošću.

SPADI se može koristiti u sljedećoj populaciji pacijenata:

- Bol u ramenu
- Oštećenja rotatorne manšete
- Osteoartritis
- Reumatoidni artritis
- Adhezivni kapsulitis
- Artoplastika ramena

Pacijentu se upućuje da odabere broj koji najbolje opisuje razinu boli i opseg poteškoća koristeći zahvaćeno rame. Ljestvica boli zbraja se na ukupno 50, dok skala invalidnosti iznosi do 80. Ukupni SPADI rezultat izražen je u postocima. Ocjena 0 ukazuje na najbolje, a 100 na najgore. Veća ocjena pokazuje veću invalidnost. U bodovanju SPADI upitnika, svako propušteno pitanje treba ukloniti iz ukupne ocjene svake subskale, tj. ako je u odjeljku protiv bolova izostavljeno 1 pitanje, ukupni rezultat dijeli se s 40. Primjer SPADI upitnika se nalazi u prilogu [20].



#### 4. PREVENTIVNI PROGRAM VJEŽBI S CILJEM MANJE POJAVNOSTI GIRD-a U SPORTSKOJ POPULACIJI

Pojedinci koji se bave bacačkim sportom duže vrijeme će razviti nesrazmjer unutarnjih i vanjski rotatora u ramenu, a da oni niti sami toga nisu svjesni. U kasnijem periodu kada je već vanjska rotacija veća od unutarnje, odnosno kada su vanjski rotatori jači i izduženiji od unutarnjih, pravo je vrijeme da se krene s vježbama prevencije da ne bi došlo do onog najgoreg – ozljede. Gledajući samo rame, kada radimo vježbe najbitnije nam se fokusirati na jačanje i stabilizaciju skapulotorakalong spoja. Mišići koji rade pokret vanjske rotacije jesu već dovoljno jaki i istegnuti, stoga njih ćemo staviti u drugi plan. S druge strane, mišići koji rade unutarnju rotaciju jesu oslabljeni i skraćeni. Najbolji način da se to poboljša je program preventivnih vježbi koji se fokusira na istezanje i jačanje unutarnjih rotatora te na samu stabilizaciju ramena.

##### Vježba 1.

Pacijent se nalazi u ležećem položaju na stolu/podu sa koljenima savinutima pod  $90^\circ$ . Rame je abducirano pod  $90^\circ$  sa laktom savijenim također pod  $90^\circ$ . U ruci se nalazi uteg (težinu određujemo određeno o pacijentu). Vježba se izvodi na način da iz tog položaja pacijent spušta ruku u kojoj se nalazi uteg prema podlozi koliko god može. U krajnjem položaju treba zadržati par sekundi te zatim polako vratiti nazad. Ponoviti vježbu 7 - 10 puta (*Slika 4.1*).



*Slika 4.1 Prikaz vježbe 1.*

Izvor: autorska fotografija

**Vježba 2.**

Pacijent se nalazi u ležećem položaju na leđima s nogama savijenima pod  $90^\circ$  u koljenima. Ruka koja je na podlozi je savijena u laktu pod  $90^\circ$  i u njoj se nalazi uteg (težinu određujemo prema pacijentu). Vježba se izvodi na način da pacijent odiže savijenu ruku s utegom od tijela uz istovremenu ekstenziju u laktu sve do razine glave uključujući mehanizam vanjske rotacije. Zadržava pokret ne spuštajući ruku na podlogu te se istom amplitudom pokreta vraća u početni položaj. Vježbu treba ponoviti 7 - 10 puta (Slika 4.2).



Slika 4.2 Prikaz vježbe 2.

Izvor: autorska fotografija

**Vježba 3.**

Pacijent se nalazi u ležećem položaju na podu sa rukama postavljenima u obliku slova U. U rukama se nalazi štap. Vježbu izvodi na način da savija ruke u laktovima bez da podiže nadlaktice s poda, a štapom mora doći skroz do trbuha i u tom položaju zadržati par sekundi te vratiti nazad i početni položaj. Ako je pacijent boljeg fizičkog stanja umjesto štapa mu možemo dati elastičnu traku. Vježbu ponoviti 7 - 10 puta (*Slika 4.3*).



*Slika 4.3 Prikaz vježbe 3.*

Izvor: autorska fotografija

**Vježba 4.**

Pacijent se nalazi u četvernožnom položaju na strunjači, leđa trebaju biti ravna, a glava mora pratiti ravninu tijela. Ispod koljena se nalazi elastična traka. Vježba se izvodi na način da pacijent uzme elastičnu traku ispod suprotnog koljena i povlači ju suprotnom rukom prema gore, pritom ne diže glavu i leđa ostaju ravna. Kada se dođe do krajnjeg položaja, zadržati par sekundi i vratiti u početni položaj te ponoviti to sve sa suprotnom rukom. Ako radimo sa pacijentom koji je boljeg fizičkog stanja, možemo ubaciti balansne podloge ispod svakog koljena i ruke te tako dodatno poraditi na balansu. Vježbu ponoviti 7 - 10 puta (*Slika 4.4*).



*Slika 4.4 Prikaz vježbe 4.*

Izvor: autorska fotografija

**Vježba 5.**

Pacijent se nalazi u stojećem položaju relaksiran. Vježba se izvodi na način da pacijent povuče jednu ruku preko prsa koliko je to god moguće, dok ju sa drugom rukom podupire na nadlaktici. Ako se vježba izvodi pravilno, pacijent bi trebao osjećati zatezanje u stražnjem dijelu ramena. U krajnjem položaju zadržati 20 - 30 sekundi te isto toliko i odmoriti, zatim sve to ponoviti sa drugom rukom. Vježbu ponoviti 4-5 puta sa svakom rukom (*Slika 4.5*).




*Slika 4.5 Prikaz vježbe 5.*

Izvor: autorska fotografija

**Vježba 6.**

Pacijent se nalazi u stojećem položaju, bočno do švedskih ljestvi. Elastična traka jednim je krajem zavezana za ljestve, a drugi kraj pacijent drži u šaci. Početni položaj je lakat savijen pod 90°. Vježba se izvodi na način da pacijent savijeni lakat treba privući prema tijelu. Zadržati u tom položaju nekoliko sekundi te polako vratiti u početni položaj. Ponoviti 7 - 10 puta (*Slika 4.6*).



*Slika 4.6 Prikaz vježbe 6.*

Izvor: autorska fotografija

**Vježba 7.**

Pacijent se nalazi u stojećem položaju s leđima okrenut prema švedskim ljestvama. Elastična traka jednim je krajem zavezana za ljestve, a drugi kraj drži pacijent u ruci. Početni položaj je lakat savijen pod  $90^\circ$  s abduciranom rukom i šakom prema gore. Vježba se izvodi na način da pacijent savije lakat do  $90^\circ$ , održavajući taj položaj, zakreće ruku, pomičući šaku prema naprijed. Zadržati u tom položaju nekoliko sekundi i polako vratiti u početni položaj. Ponoviti 7 - 10 puta (Slika 4.7).



Slika 4.7 Prikaz vježbe 7.

Izvor: autorska fotografija

**Vježba 8.**

Pacijent se nalazi u stojećem položaju s štapom u ruci. Vježbu izvodi na način da štap stavi u zdravu ruku, zdravu ruku stavi na leđa iznad glave, a bolesnom stranom uhvati štap od iza na donjem dijelu leđa. Kada je štap uhvaćen s obje ruke, zdravom rukom povlači prema gore, tako da bolesna ruka klizi po leđima prema gore. Kada dođe do krajnjeg pokreta, zadržati par sekundi i polako vratiti u početni položaj. Ponoviti vježbu 7 - 10 puta (Slika 4.8).



Slika 4.8 Prikaz vježbe 8.

Izvor: autorska fotografija

**Vježba 9.**

Pacijent se nalazi u stojećem položaju, držeći štap objeručke. Vježbu izvodi na način da štapom klizi po trupu sve dok ne postigne položaj od 90° u laktu. Kada se postigne krajnji položaj, treba zadržati par sekundi te vratiti u početni položaj. Ponoviti vježbu 7 - 10 puta (*Slika 4.9*).



*Slika 4.9 Prikaz vježbe 9.*

Izvor: autorska fotografija

**Vježba 10.**

Pacijent se nalazi u stojećem položaju, jedna ruka se nalazi u abdukciji od 90° sa laktom flektiranim pod 90°. U ruci se nalazi uteg (težinu stavljamo određeno o pacijentovom stanju). Vježbu izvodimo na način da iz tog položaja pacijent spušta ruku u laktu prema dolje bez da pomiče nadlakticu. U krajnjem položaju zadržati par sekundi te zatim polako vratiti u početni položaj. Vježbu izvoditi 7 - 10 ponavljanja (*Slika 4.10*).



*Slika 4.10 Prikaz vježbe 10.*

Izvor: autorska fotografija



**Vježba 11.**

Pacijent se nalazi u stojećem položaju sa rukama iza leđa. Prsti moraju biti isprepleteni i ruke spojene iza leđa. Vježbu izvodi na način da spojene ruke podiže prema gore i tako isteže rameni obruč. Zadržati u krajnjem položaju 20 – 30 sekundi i polako vratiti u početni položaj te odmoriti isto toliko. Vježbu ponoviti 7 – 10 ponavljanja (*Slika 4.11*).



*Slika 4.11 Prikaz vježbe 11.*

Izvor: autorska fotografija

## 5. ZAKLJUČAK

U današnjem svijetu gdje se sve odvija brzo i svi živimo užurbani način života, malo ljudi pazi na svoje zdravlje. Gledajući domenu profesionalnih sportaša, danas se više gleda na to kako će koji pojedinac više profitirati, a manje se gledaju sami sportaši, osobito njihovo zdravlje. Na profesionalnoj razini, sportaš ima omogućeno praktički sve, od fizioterapeuta do doktora do kondicijskog trenera itd. Kod bacačkih sportova rame je glavni alat kojim se sportaš koristi te na njega se mora obratiti najviše pažnje kada se rade pripreme i testiranja. GIRD je relativno novi pojam u sportskoj populaciji te za njega ne zna velik broj ljudi. Uzeći u obzir samu problematiku GIRD – a i posljedice koje mogu nastati ako se ne napravi dijagnoza u pravo vrijeme, jako je bitno uvijek napraviti prevenciju. Program prevencije radi fizioterapeut zajedno sa kineziologom kako bi se napravio što bolji program te da njegova efikasnost bude dobra. Prije izrade samog programa, fizioterapeut i kineziolog moraju priopćiti treneru o čemu je riječ i kakve ishode može očekivati. Najvažnija karika u tome svemu jest sportaš koji nipošto ne smije biti izostavljen i mora biti upućen u sve što radi i koji je razlog zašto on to radi. Po završetku preventivnog programa, treba sjesti sa igračem i trenerom, napraviti ponovni pregled i utvrditi je li program pomogao ili nije. Program sam po sebi nije garancija da će skroz ukloniti problem, ali ako se radi dovoljno često uz dodatne prevencije tipa *kinesiotape* kojim možemo stabilizirati rame, velike su šanse da ishod nakraju bude pozitivan. Jako je bitno da se taj problem shvati ozbiljno i profesionalno, multidisciplinarna suradnja između fizioterapeut, kineziologa i ostalih članova kluba daje najbolji rezultat kako pomoći pojedincu i na kraju tu je sam sportaš koji ne smije biti izostavljen i njega se također pita što misli o svemu tome i kako se osjeća.

## 6. LITERATURA

- [1] Keller, R. A., De Giacomo, A. F., Neumann, J. A., Limpisvasti, O., & Tibone, J. E. (2018). Glenohumeral Internal Rotation Deficit and Risk of Upper Extremity Injury in Overhead Athletes: A Meta-Analysis and Systematic Review. *Sports Health: A Multidisciplinary Approach*, str. 126
- [2] Halder, A. M., Itoi, E., & An, K.-N. (2000). ANATOMY AND BIOMECHANICS OF THE SHOULDER. *Orthopedic Clinics of North America*, 31(2), 159-163
- [3] R. Čurić: Specifične ozljede gornjeg ekstremiteta u rukometu, Završni rad, Veleučilište „Lavoslav Ružička“, Vukovar, 2020.
- [4] M. Puljić: Prijedlog konstrukcije naprave za jačanje deficitne ramene muskulature, Završni rad, Fakultet strojarstva i brodogradnje, Zagreb, 2016.
- [5] Poturica, F. (2014) Rukomet – taj divan sport. *Matka: časopis za mlade matematičare*, 23(90), 76 – 79
- [6] Hrvatski rukometni savez, Udruga hrvatskih rukometnih sudaca: Pravila rukometne igre, srpanj, 2016.
- [7] M. Pećina i suradnici: *Sportska medicina*, Zagreb, 2019.
- [8] Zajac, J. M., & Tokish, J. M. (2020). Glenohumeral Internal Rotation Deficit: Prime Suspect or Innocent Bystander? *Current Reviews in Musculoskeletal Medicine*.
- [9][https://physiopedia.com/Rotator\\_Cuff?utm\\_source=physiopedia&utm\\_medium=search&utm\\_campaign=ongoing\\_internal](https://physiopedia.com/Rotator_Cuff?utm_source=physiopedia&utm_medium=search&utm_campaign=ongoing_internal) (4.5.2021.)
- [10] [https://physio-pedia.com/Rotator\\_Cuff\\_Tears](https://physio-pedia.com/Rotator_Cuff_Tears) (19.5.2021.)
- [11][https://www.physio-pedia.com/Manual\\_Muscle\\_Testing:\\_Shoulder\\_Internal\\_Rotation](https://www.physio-pedia.com/Manual_Muscle_Testing:_Shoulder_Internal_Rotation) (11.5.2021.)
- [12] [https://www.physio-pedia.com/Manual\\_Muscle\\_Testing:\\_Shoulder\\_External\\_Rotation](https://www.physio-pedia.com/Manual_Muscle_Testing:_Shoulder_External_Rotation) (12.5.2021.)
- [13] <https://www.physio-pedia.com/Subscapularis> (20.5.2021.)
- [14] [https://www.physio-pedia.com/Lag\\_Sign\\_of\\_the\\_Shoulder](https://www.physio-pedia.com/Lag_Sign_of_the_Shoulder) (20.5.2021.)
- [15] [https://www.physio-pedia.com/Empty\\_Can\\_Test](https://www.physio-pedia.com/Empty_Can_Test) (21.5.2021.)
- [16] [https://www.physio-pedia.com/Drop\\_Arm\\_Test](https://www.physio-pedia.com/Drop_Arm_Test) (21.5.2021.)
- [17] [https://www.physio-pedia.com/Neers\\_Test](https://www.physio-pedia.com/Neers_Test) (21.5.2021.)
- [18] [https://www.physio-pedia.com/Hornblower%27s\\_Sign](https://www.physio-pedia.com/Hornblower%27s_Sign) (21.5.2021.)
- [19] [https://www.physio-pedia.com/DASH\\_Outcome\\_Measure](https://www.physio-pedia.com/DASH_Outcome_Measure) (21.5.2021.)
- [20][https://www.physio-pedia.com/Shoulder\\_Pain\\_and\\_Disability\\_Index\\_\(SPADI\)](https://www.physio-pedia.com/Shoulder_Pain_and_Disability_Index_(SPADI)) (21.5.2021.)

## 7. PRILOZI

### 7.1. DASH upitnik

	DIFFICULTY	DIFFICULTY	DIFFICULTY	DIFFICULTY	
1. Open a tight or new jar.	1	2	3	4	5
2. Write.	1	2	3	4	5
3. Turn a key.	1	2	3	4	5
4. Prepare a meal.	1	2	3	4	5
5. Push open a heavy door.	1	2	3	4	5
6. Place an object on a shelf above your head.	1	2	3	4	5
7. Do heavy household chores (e.g., wash walls, wash floors).	1	2	3	4	5
8. Garden or do yard work.	1	2	3	4	5
9. Make a bed.	1	2	3	4	5
10. Carry a shopping bag or briefcase.	1	2	3	4	5
11. Carry a heavy object (over 10 lbs).	1	2	3	4	5
12. Change a lightbulb overhead.	1	2	3	4	5
13. Wash or blow dry your hair.	1	2	3	4	5
14. Wash your back.	1	2	3	4	5
15. Put on a pullover sweater.	1	2	3	4	5
16. Use a knife to cut food.	1	2	3	4	5
17. Recreational activities which require little effort (e.g., cardplaying, knitting, etc.).	1	2	3	4	5
18. Recreational activities in which you take some force or impact through your arm, shoulder or hand (e.g., golf, hammering, tennis, etc.).	1	2	3	4	5
19. Recreational activities in which you move your arm freely (e.g., playing frisbee, badminton, etc.).	1	2	3	4	5
20. Manage transportation needs (getting from one place to another).	1	2	3	4	5
21. Sexual activities.	1	2	3	4	5

	NOT AT ALL	SLIGHTLY	MODERATELY	QUITE A BIT	EXTREMELY
22. During the past week, <i>to what extent</i> has your arm, shoulder or hand problem interfered with your normal social activities with family, friends, neighbours or groups? ( <i>circle number</i> )	1	2	3	4	5
	NOT LIMITED AT ALL	SLIGHTLY LIMITED	MODERATELY LIMITED	VERY LIMITED	UNABLE
23. During the past week, were you limited in your work or other regular daily activities as a result of your arm, shoulder or hand problem? ( <i>circle number</i> )	1	2	3	4	5
Please rate the severity of the following symptoms in the last week. ( <i>circle number</i> )					
	NONE	MILD	MODERATE	SEVERE	EXTREME
24. Arm, shoulder or hand pain.	1	2	3	4	5
25. Arm, shoulder or hand pain when you performed any specific activity.	1	2	3	4	5
26. Tingling (pins and needles) in your arm, shoulder or hand.	1	2	3	4	5
27. Weakness in your arm, shoulder or hand.	1	2	3	4	5
28. Stiffness in your arm, shoulder or hand.	1	2	3	4	5
	NO DIFFICULTY	MILD DIFFICULTY	MODERATE DIFFICULTY	SEVERE DIFFICULTY	SO MUCH DIFFICULTY THAT I CAN'T SLEEP
29. During the past week, how much difficulty have you had sleeping because of the pain in your arm, shoulder or hand? ( <i>circle number</i> )	1	2	3	4	5
	STRONGLY DISAGREE	NEITHER AGREE NOR DISAGREE		AGREE	STRONGLY AGREE

**SPORTS/PERFORMING ARTS MODULE (OPTIONAL)**

The following questions relate to the impact of your arm, shoulder or hand problem on playing *your musical instrument or sport or both*. If you play more than one sport or instrument (or play both), please answer with respect to that activity which is most important to you.

Please indicate the sport or instrument which is most important to you: \_\_\_\_\_

I do not play a sport or an instrument. (You may skip this section.)

Please circle the number that best describes your physical ability in the past week. Did you have any difficulty:

	NO DIFFICULTY	MILD DIFFICULTY	MODERATE DIFFICULTY	SEVERE DIFFICULTY	UNABLE
1. using your usual technique for playing your instrument or sport?	1	2	3	4	5
2. playing your musical instrument or sport because of arm, shoulder or hand pain?	1	2	3	4	5
3. playing your musical instrument or sport as well as you would like?	1	2	3	4	5
4. spending your usual amount of time practising or playing your instrument or sport?	1	2	3	4	5

**WORK MODULE (OPTIONAL)**

The following questions ask about the impact of your arm, shoulder or hand problem on your ability to work (including home-making if that is your main work role).

Please indicate what your job/work is: \_\_\_\_\_

I do not work. (You may skip this section.)

Please circle the number that best describes your physical ability in the past week. Did you have any difficulty:

	NO DIFFICULTY	MILD DIFFICULTY	MODERATE DIFFICULTY	SEVERE DIFFICULTY	UNABLE
1. using your usual technique for your work?	1	2	3	4	5
2. doing your usual work because of arm, shoulder or hand pain?	1	2	3	4	5
3. doing your work as well as you would like?	1	2	3	4	5
4. spending your usual amount of time doing your work?	1	2	3	4	5

## 7.2. QuickDASH upitnik

	NO DIFFICULTY	MILD DIFFICULTY	MODERATE DIFFICULTY	SEVERE DIFFICULTY	UNABLE
1. Open a tight or new jar.	1	2	3	4	5
2. Do heavy household chores (e.g., wash walls, floors).	1	2	3	4	5
3. Carry a shopping bag or briefcase.	1	2	3	4	5
4. Wash your back.	1	2	3	4	5
5. Use a knife to cut food.	1	2	3	4	5
6. Recreational activities in which you take some force or impact through your arm, shoulder or hand (e.g., golf, hammering, tennis, etc.).	1	2	3	4	5

	NOT AT ALL	SLIGHTLY	MODERATELY	QUITE A BIT	EXTREMELY
7. During the past week, <i>to what extent</i> has your arm, shoulder or hand problem interfered with your normal social activities with family, friends, neighbours or groups?	1	2	3	4	5

	NOT LIMITED AT ALL	SLIGHTLY LIMITED	MODERATELY LIMITED	VERY LIMITED	UNABLE
8. During the past week, were you limited in your work or other regular daily activities as a result of your arm, shoulder or hand problem?	1	2	3	4	5

Please rate the severity of the following symptoms in the last week. (circle number)

	NONE	MILD	MODERATE	SEVERE	EXTREME
9. Arm, shoulder or hand pain.	1	2	3	4	5
10. Tingling (pins and needles) in your arm, shoulder or hand.	1	2	3	4	5

	NO DIFFICULTY	MILD DIFFICULTY	MODERATE DIFFICULTY	SEVERE DIFFICULTY	SO MUCH DIFFICULTY THAT I CAN'T SLEEP
11. During the past week, how much difficulty have you had sleeping because of the pain in your arm, shoulder or hand? (circle number)	1	2	3	4	5

QuickDASH DISABILITY/SYMPTOM SCORE =  $\left( \left[ \frac{\text{sum of } n \text{ responses}}{n} \right] - 1 \right) \times 25$ , where n is equal to the number of completed responses.

A QuickDASH score may not be CALCULATED if there is greater than 1 missing item.



## WORK MODULE (OPTIONAL)

The following questions ask about the impact of your arm, shoulder or hand problem on your ability to work (including homemaking if that is your main work role).

Please indicate what your job/work is: \_\_\_\_\_

I do not work. (You may skip this section.)

Please circle the NUMBER that best describes YOUR physical ability in the past week.

Did YOU have any difficulty:	NO DIFFICULTY	MILD DIFFICULTY	MODERATE DIFFICULTY	SEVERE DIFFICULTY	UNABLE
1. using your usual technique for your work?	1	2	3	4	5
2. doing your usual work because of arm, shoulder or hand pain?	1	2	3	4	5
3. doing your work as well as you would like?	1	2	3	4	5
4. spending your usual amount of time doing your work?	1	2	3	4	5

## SPORTS/PERFORMING ARTS MODULE (OPTIONAL)

The following questions relate to the impact of your arm, shoulder or hand problem on playing *your musical instrument or sport or both*. If you play more than one sport or instrument (or play both), please answer with respect to that activity which is most important to you.

Please indicate the sport or instrument which is most important to you: \_\_\_\_\_

I do not play a sport or an instrument. (You may skip this section.)

Please circle the NUMBER that best describes YOUR physical ability in the past week.

Did YOU have any difficulty:	NO DIFFICULTY	MILD DIFFICULTY	MODERATE DIFFICULTY	SEVERE DIFFICULTY	UNABLE
1. using your usual technique for playing your instrument or sport?	1	2	3	4	5
2. playing your musical instrument or sport because of arm, shoulder or hand pain?	1	2	3	4	5
3. playing your musical instrument or sport as well as you would like?	1	2	3	4	5
4. spending your usual amount of time practising or playing your instrument or sport?	1	2	3	4	5

### 7.3. SPADI upitnik

Source: Roach KE, Budiman-Mak E, Songsiridej N, Lertratanakul Y. Development of a shoulder pain and disability index. *Arthritis Care Res.* 1991 Dec;4(4):143-9.

The Shoulder Pain and Disability Index (SPADI) is a self-administered questionnaire that consists of two dimensions, one for pain and the other for functional activities. The pain dimension consists of five questions regarding the severity of an individual's pain. Functional activities are assessed with eight questions designed to measure the degree of difficulty an individual has with various activities of daily living that require upper-extremity use. The SPADI takes 5 to 10 minutes for a patient to complete and is the only reliable and valid region-specific measure for the shoulder.

#### Scoring instructions

To answer the questions, patients place a mark on a 10cm visual analogue scale for each question. Verbal anchors for the pain dimension are 'no pain at all' and 'worst pain imaginable', and those for the functional activities are 'no difficulty' and 'so difficult it required help'. The scores from both dimensions are averaged to derive a total score.

#### Interpretation of scores

**Total pain score:** / 50 x 100 = %

(Note: If a person does not answer all questions divide by the total possible score, eg. if 1 question missed divide by 40)

**Total disability score:** / 80 x 100 = %

(Note: If a person does not answer all questions divide by the total possible score, eg. if 1 question missed divide by 70)

**Total Spadi score:** / 130 x 100 = %

(Note: If a person does not answer all questions divide by the total possible score, eg. if 1 question missed divide by 120)

The means of the two subscales are averaged to produce a total score ranging from 0 (best) to 100 (worst).

Minimum Detectable Change (90% confidence) = 13 points (Change less than this may be attributable to measurement error)

## Shoulder Pain and Disability Index (SPADI)

Please place a mark on the line that best represents your experience during the last week attributable to your shoulder problem.

### Pain scale

#### How severe is your pain?

Circle the number that best describes your pain where: 0 = no pain and 10 = the worst pain imaginable.

At its worst?	0	1	2	3	4	5	6	7	8	9	10
When lying on the involved side?	0	1	2	3	4	5	6	7	8	9	10
Reaching for something on a high shelf?	0	1	2	3	4	5	6	7	8	9	10
Touching the back of your neck?	0	1	2	3	4	5	6	7	8	9	10
Pushing with the involved arm?	0	1	2	3	4	5	6	7	8	9	10

### Disability scale

#### How much difficulty do you have?

Circle the number that best describes your experience where: 0 = no difficulty and 10 = so difficult it requires help.

Washing your hair?	0	1	2	3	4	5	6	7	8	9	10
Washing your back?	0	1	2	3	4	5	6	7	8	9	10
Putting on an undershirt or jumper?	0	1	2	3	4	5	6	7	8	9	10
Putting on a shirt that buttons down the front?	0	1	2	3	4	5	6	7	8	9	10
Putting on your pants?	0	1	2	3	4	5	6	7	8	9	10
Placing an object on a high shelf?	0	1	2	3	4	5	6	7	8	9	10
Carrying a heavy object of 10 pounds (4.5 kilograms)	0	1	2	3	4	5	6	7	8	9	10
Removing something from your back pocket?	0	1	2	3	4	5	6	7	8	9	10




IZJAVA O AUTORSTVU  
I  
SUGLASNOST ZA JAVNU OBJAVU

Završni/diplomski rad isključivo je autorsko djelo studenta koji je isti izradio te student odgovara za istinitost, izvornost i ispravnost teksta rada. U radu se ne smiju koristiti dijelovi tuđih radova (knjiga, članaka, doktorskih disertacija, magistarskih radova, izvora s interneta, i drugih izvora) bez navođenja izvora i autora navedenih radova. Svi dijelovi tuđih radova moraju biti pravilno navedeni i citirani. Dijelovi tuđih radova koji nisu pravilno citirani, smatraju se plagijatom, odnosno nezakonitim prisvajanjem tuđeg znanstvenog ili stručnoga rada. Sukladno navedenom studenti su dužni potpisati izjavu o autorstvu rada.

Ja, Jan Šumandl (*ime i prezime*) pod punom moralnom, materijalnom i kaznenom odgovornošću, izjavljujem da sam isključivi autor/ica završnog/diplomskog (*obrisati nepotrebno*) rada pod naslovom Povezanost nedostatka glenohumeralne unutarnje rotacije (GIRD) s povećanim rizikom od ozljeda rotatorne manšete (*upisati naslov*) te da u navedenom radu nisu na nedozvoljeni način (bez pravilnog citiranja) korišteni dijelovi tuđih radova.


Student/ica:  
(*upisati ime i prezime*)

Jan Šumandl,   
(vlastoručni potpis)

Sukladno Zakonu o znanstvenoj djelatnosti i visokom obrazovanju završne/diplomske radove sveučilišta su dužna trajno objaviti na javnoj internetskoj bazi sveučilišne knjižnice u sastavu sveučilišta te kopirati u javnu internetsku bazu završnih/diplomskih radova Nacionalne i sveučilišne knjižnice. Završni radovi istovrsnih umjetničkih studija koji se realiziraju kroz umjetnička ostvarenja objavljuju se na odgovarajući način.

Ja, Jan Šumandl (*ime i prezime*) neopozivo izjavljujem da sam suglasan/na s javnom objavom završnog/diplomskog (*obrisati nepotrebno*) rada pod naslovom Povezanost nedostatka glenohumeralne unutarnje rotacije (GIRD) s povećanim rizikom od ozljeda rotatorne manšete (*upisati naslov*) čiji sam autor/ica.

Student/ica:  
(*upisati ime i prezime*)

Jan Šumandl,   
(vlastoručni potpis)