

Ruptura rotatorne manšete i fizioterapijski proces

Lilek, Helena

Undergraduate thesis / Završni rad

2021

Degree Grantor / Ustanova koja je dodijelila akademski / stručni stupanj: **University North / Sveučilište Sjever**

Permanent link / Trajna poveznica: <https://um.nsk.hr/um:nbn:hr:122:804690>

Rights / Prava: [In copyright](#)/[Zaštićeno autorskim pravom.](#)

Download date / Datum preuzimanja: **2024-09-08**



Repository / Repozitorij:

[University North Digital Repository](#)





**Sveučilište
Sjever**

Završni rad br. 049/FIZ/2021

Rupture rotatorne manšete i fizioterapijski proces

Helena Lilek, 3127/336



Sveučilište Sjever

Fizioterapija

Završni rad br. 049/FIZ/2021

Rupture rotatorne manšete i fizioterapijski proces

Student

Helena Lilek, 3127/336

Mentor

Anica Kuzmić, mag. physioth.

Prijava završnog rada

Definiranje teme završnog rada i povjerenstva

ODJEL	Odjel za fizioterapiju		
STUDIJ	preddiplomski stručni studij Fizioterapija		
PRISTUPNIK	Helena Lilek	JMBAG	0336027998
DATUM	01.09.2021.	KOLEGIJ	Fizioterapijske vještine II
NASLOV RADA	Ruptura rotatorne manšete i fizioterapijski proces		
NASLOV RADA NA ENGL. JEZIKU	Rotator cuff rupture and physiotherapy process		
MENTOR	Anica Kuzmić, mag.physioth.	ZVANJE	predavač
ČLANOVI POVJERENSTVA	1. doc.dr.sc. Tomislav Novinščak, predsjednik		
	2. Anica Kuzmić, mag.physioth., pred. mentor		
	3. doc.dr.sc. Manuela Filipec, član		
	4. Jasminka Potočnjak, mag.physioth., pred. zamjenski član		
	5. _____		

Zadatak završnog rada

BROJ	049/FIZ/2021
DPIS	<p>Rotatorna manšeta je mišićno-tetivna ovojnica koja ramenu pruža stabilnost i snagu. Glavne zadaće koje ona ima su da omogući pokretljivost nadlaktične kosti u odnosu na lopaticu te da stabilizira glavu nadlaktične kosti u glenoidnoj šupljini. Upravo su oštećenja tetiva rotatorne manšete jedan od najčešćih uzroka pojave boli i ostalih tegoba u ramenu. Oštećenje i jedne tetive mišića rotatorne manšete uvelike smanjuje funkciju ramena i ruke zahvaćene strane. Osobama starije životne dobi kao metodu liječenja preporuča se konzervativno liječenje što uključuje mirovanje, uzimanje nesteroidnih protuupalnih lijekova te fizioterapija dok se mlađim pacijentima preporuča operacijsko liječenje uz kasniju rehabilitaciju za što brži povratak svakodnevnim aktivnostima. Nakon operacije slijedi fizioterapijska procjena tijekom koje se kroz subjektivni i objektivni pregled analizira stanje pacijenta i izrađuje plan fizioterapije. Nakon operacije pacijent nosi abdukcijsku ortožu, a fizioterapijski proces započinje odmah drugi dan nakon operacije kako bi se pomoću vježbi postigao potreban opseg pokreta uz jačanje mišića rotatorne manšete i vraćanje samostalnosti pacijenta u provođenju aktivnosti svakodnevnog života.</p>

ZADATAK URUČEN

22.09.2021.



[Signature]

Sažetak

Rotatorna manšeta, mišićno-tetivna je ovojnica koja ramenu pruža stabilnost i snagu pomoću svoja 4 mišića od kojih je sačinjena: m. supraspinatus, m. infraspinatus, m. subscapularis i m. teres minor. Glavne zadaće koje ona ima su da omogući pokretljivost nadlaktične kosti u odnosu na lopaticu te da stabilizira glavu nadlaktične kosti u glenoidnoj šupljini. Upravo su oštećenja tetiva rotatorne manšete jedan od najčešćih uzroka pojave boli i ostalih tegoba u ramenu. Oštećenje i jedne tetive mišića rotatorne manšete uvelike smanjuje funkciju ramena i ruke zahvaćene strane. U kliničkoj slici najčešći simptom koji se javlja je bol, lokalizirana s vanjske strane ramena i najčešće kod poslova i aktivnosti koje zahtijevaju učestalo dizanje ili držanje ruke iznad razine ramena. Najčešće se rupture rotatorne manšete javljaju kod osoba srednje i starije životne dobi kao posljedica degenerativnih procesa ali i kod mlađih koji se bave aktivnostima u kojima se učestalo diže ruka iznad razine ramena uz češće pojavljivanje kod osoba ženskog spola. Glavne dijagnostičke metode kojima dokazujemo prisutnost rupture su anamneza, klinički pregled te ultrazvuk i magnetska rezonancija. Osobama starije životne dobi kao metodu liječenja preporuča se konzervativno liječenje što uključuje mirovanje, uzimanje nesteroidnih protuupalnih lijekova te fizikalna terapija dok se mlađim pacijentima preporuča operacijsko liječenje uz kasniju rehabilitaciju za što brži povratak svakodnevnim aktivnostima te sportovima ako se njima bave. Operacijski zahvati dijele se na otvorene i artroskopske. Svaki od njih ima svoje prednosti i nedostatke no rezultati su funkcionalno jednaki. Nakon operacije slijedi fizioterapijska procjena tijekom koje se kroz subjektivni i objektivni pregled analizira stanje pacijenta i izrađuje plan terapija. Nakon operacije 3-4 tjedna pacijent nosi abdukcijsku ortoza, a s terapijama započinje odmah drugi dan nakon operacije kako bi prvo kroz pasivne vježbe postigli određeni opseg pokreta u prvih 6 – 9 tjedana, dok se nakon 14 tjedana fokusiramo na jačanje mišića rotatorne manšete i vraćanja samostalnosti u provođenju aktivnosti svakodnevnog života.

Ključne riječi: rotatorna manšeta, ruptura, procjena, fizioterapijski proces

Summary

Rotator cuff is a muscular-tendon sheath that provides stability and strength to the shoulder with the help of its 4 muscles: m. supraspinatus, m. infraspinatus, m. subscapularis and m. teres minor. The main tasks that rotator cuff have are to enable mobility of humerus in relation to scapula and to stabilize the head of the humerus in the glenoid cavity. Damage to the tendon of the rotator cuff is one of the main causes of the appearance of pain and the other problem in the shoulder. Damage to only one rotator cuff tendon greatly reduces the function of the shoulder and most often occurs in jobs and activities that require frequent raising or holding your hand above shoulder level. Most often, rotator cuff ruptures occur in people of middle and older age as a result of degenerative processes, but also in younger people engaged in activities in which the hand rises frequently above shoulder level with a more frequent appearance in people of the female sex. The main diagnostic methods by which we prove the presence of rupture are medical history, clinical examination, ultrasound and magnetic resonance. Elderly people are advised to receive conservative treatment that includes rest, taking non-steroidal anti-inflammatory drugs and physical therapy, while younger people are recommended to undergo surgery with later rehabilitation for the quickest possible return to daily activities and sports if they are engaged in. Surgery procedures are divided into open and arthroscopic. Each of them has its advantages and disadvantages but the results are uniformly the same. The surgery is followed by a physiotherapy assessment during which, through subjective and objective examination, the patient's condition is analyzed and a therapy plan is drawn up. 3-4 weeks after surgery, the patient carries abductive orthosis, and with physical therapy begins immediately the second day after the operation. The first 6-9 weeks, through passive range of motion aim to achieve a certain range of motion while after 14 weeks we focus on strengthening the muscles of the rotator cuff as well as restoring independence in the conduct of activities of everyday life.

Key words: rotator cuff, rupture, physical examination, physiotherapy assessment

Popis korištenih kratica

art. – zglob (lat. articulatio)

CT – kompjuterizirana tomografija (eng. Computed tomography)

lat – latinski

lig. – ligament (lat. ligamentum)

ligg. – ligamenti (lat. ligamenta)

m. – mišić (lat. musculus)

MR – magnetska rezonancija (eng. Magnetic resonance)

RTG – rentgen

UZV – ultrazvuk

Sadržaj

1.	Uvod	1
2.	Anatomija ramena i rotatorne manšete	2
2.1.	Rameni obroč	2
2.2.	Rameni zglob	2
2.3.	Mišići ramena i rotatorne manšete	3
3.	Biomehanika	5
4.	Rupture rotatorne manšete	7
4.1.	Prevalencija	7
4.2.	Mehanizam oštećenja	8
4.3.	Klinička slika	8
4.4.	Dijagnostika	9
4.5.	Klinički testovi	11
4.6.	Klasifikacija ruptura	13
5.	Liječenje	16
5.1.	Konzervativno liječenje	16
5.2.	Operacijsko liječenje	17
5.2.1.	<i>Otvoreni operacijski zahvat</i>	18
5.2.2.	<i>Artroskopski zahvat</i>	18
5.2.3.	<i>Mini – open tehnika</i>	19
6.	Fizioterapijska procjena	20
6.1.	Subjektivni pregled	20
6.2.	Objektivni pregled	21
6.3.	Analiza i plan terapije	23
7.	Fizioterapijski proces	24
7.1.	Rana poslijeoperacijska faza	25
7.2.	Prva poslijeoperacijska faza	25
7.3.	Druga poslijeoperacijska faza	27
7.4.	Treća poslijeoperacijska faza	28
7.5.	Četvrta poslijeoperacijska faza	28
7.6.	Kinesio taping (K-tape)	29
8.	Zaključak	30
9.	Literatura	31
10.	Popis slika	33

1. Uvod

Rame je jedan od potrebitijih zglobova u tijelu čovjeka ne samo zbog normalnog funkcionalnog pokreta već i zbog razno raznih poslova, sportskih aktivnosti koje su nužne za održavanje zdravlja i zbog mnogobrojnih aktivnosti koje obavljamo tokom svakog dana kao što su aktivnosti hranjenja, obavljanja higijene, pripremanja hrane, oblačenja i svlačenja te mnogih drugih nužnih za normalno funkcioniranje u životu i zajednici. Rame i rameni obruč zajedno s pripadajućim strukturama čine kompleksnu biomehaničku cjelinu koja je sačinjena od čak 20 mišića te 3 sinovijalna zgloba koji ramenu daju ulogu najpokretljivijeg zgloba u ljudskom tijelu [1]. Zbog nesklada između zglobnog tijela i zglobne čahure on je nestabilan zglob sklon raznim povredama i ozljedama. Ramenu veliku stabilnost i snagu pruža upravo rotatorna manšeta, mišićno tetivna ovojnica koja se sastoji od 4 mišića i njihovih tetiva. Nju sačinjavaju m. supraspinatus, m. infraspinatus, m. subscapularis i m. teres minor koji polaze s lopatice, a vežu se na glavu nadlaktične kosti, odnosno humerusa, tako tvoreći manšetu oko glenohumeralnog zgloba [2]. Promjene koje zahvaćaju navedene mišiće i tetive javljaju se već u srednjoj životnoj dobi kada tetive počinju degenerirati što s godinama često rezultira rupturama čak i kod nekih sitnijih trauma. Uspoređujući spolove, veći postotak je zahvaćenosti ženskog roda u usporedbi s muškim. Sve su češće i povrede rotatorne manšete kod mladih ljudi, odnosno sportaša kod kojih zbog ponavljajućih trauma tijekom treninga dolazi do sindroma opterećenja, a zatim i uzastopnog stanjivanja određene tetive, a to na kraju često završava rupturom, prvo parcijalnom i na kraju potpunom no to ovisi o mnogo čimbenika o čemu ćemo u nastavku. Rupture rotatorne mašete mogu se liječiti uglavnom na 2 načina: konzervativno što češće izabiru stariji bolesnici kod kojih su nerijetko prisutne i neke popratne bolesti te kod nekih lakših povreda dok je druga mogućnost operacijsko liječenje kod povreda koje su napredovale do artopatija ili sličnih stanja gdje konzervativno liječenje nema učinka. Način liječenja uvelike ovisi o dobi pacijenta, vrsti i stupnju povrede, prisustvu i jačini simptoma i bolova i još mnogim drugim faktorima. U nastavku ovog rada biti će opisana anatomija ramena i ramenog obruča, biomehanika ramena, te liječenje i fizioterapijski proces kroz nekoliko faza poslijeoperacijske rehabilitacije [3].

2. Anatomija ramena i rotatorne manšete

Zglob ramena (lat. *articulatio humeri*) ističe se svojim brojim jedinstvenim karakteristikama. To je jedinstveni zglob u ljudskom tijelu jer „visi“, a sastoji se od glave nadlaktične kosti (lat. *caput humeri*) i glenoidalne šupljine (lat. *cavitas glenoidalis*) koje mu omogućuju značajnu gibljivost. Upravno zbog toga on je najpokretljiviji zglob u tijelu čovjeka no zbog kompleksnih anatomskih i biomehaničkih karakteristika poput nesklada između zglobnog tijela, odnosno glave humerusa i zglobne čahure, tj. glenoidalne šupljine, veoma je sklon ozljedama zbog izrazite nestabilnosti između navedenih struktura [4]. Rame kao cjelinu sačinjavaju sveukupno 10 mišića svrstanih u 3 skupine te 4 zglobova koji međusobnim djelovanjem omogućuju pokretljivost ramena. To su sternoklavikularni, akriomioklavikularni, skapulotorakalni te glenohumeralni zglob koji je –ujedno i najvažniji te najveći zglob ramena [5].

2.1. Rameni obruč

Rameni obruč formiraju lopatica i ključna kost na obje strane tijela. On ima dva zglobova, to su lat. *art. sternoclavicularis* koji uzgobljuje ključnu i prсну kost i lat. *art. acromioclavicularis* u kojem se uzgobljuju ključna kost i lopatica. Rameni obruč tako oblikuje poluprsten koji je sprijeda zatvoren spomenutim kostima te se tako spaja s kosturom trupa, odnosno prsnim košem, a odostraga je otvoren pa se lopatice mogu slobodno micati [6].

2.2. Rameni zglob

Rameni zglob (lat. *articulatio humeri*) još zvani i glenohumeralni zglob (lat. *art. glenohumeralis*) uzgobljuje plitka zglobna čašica (lat. *cavitas glenoidalis*) kao konkavno zglobno tijelo te glava nadlaktične kosti (lat. *caput humeri*) kao konveksno zglobno tijelo. Zglobna čašica smjestila se u vanjskom, lateralnom kutu lopatice, plitka je, obložena hrskavicom te šireg je donjeg dijela sa slabo izraženim rubova zbog čega ju upotpunjuje rubna hrskavica (lat. *labrum glenoidale*). Glava humerusa kuglastog je oblika, pokrivena zglobnom hrskavicom te je ulegnuta u zglobnu čašicu. Zbog disproporcije veličine glave nadlaktične kosti i zglobne čašice česta je nestabilnost ramena jer je glava humerusa 2 do 3 puta veća u odnosu na zglobnu čašicu. Nju smanjuju te zglobov daju potporu mišići i ligamenti ramenog obruča [6,7,8]. Za normalan rad ramena važne su i zglobne sveze te sinovijalne vreće u okolini samog zglobova. Zglobne sveze daju potporu zglobov te osiguravaju stalni dodir zglobnih tijela. Tu se nalaze *lig. coracohumerale*, *ligg. glenohumeralia* koje čest nedostaju te *lig. transversum humeri*. Mišićno sinovijalne burze važna su komponenta u funkcioniranju ramena jer one komuniciraju sa zglobnim šupljinama na način da

kad se one otvore, istovremeno se otvara i sam zglob [7]. Tu su prisutne *bursa subcoracoidea*, *bursa subdeltoidea* i *bursa subacromialis* od koji posljednje dvije navedene imaju posebno važnu funkciju rotatorne manžete prilikom elevacije, odnosno podizanja ruke [6,8]. Zglob ramena je jednostavan zglob (lat. *articulatio simplex*) jer su uzgobljene samo dvije kosti unutar zglobne čahure. Prema obliku zglobnih tijela to je kuglasti zglob (lat. *articulatio sphaeroidea*) u kojem se pokreti izvode oko 3 osi: poprečne, uzdužne i sagitalne, što znači da su mogući svi pokreti: odmicanje (lat. *abductio*), primicanje (lat. *adductio*), pregibanje (lat. *flexio, anteversio*), ispružanje (lat. *extensio, retroversio*), te vanjska i unutarnja rotacija (lat. *rotatio externa, rotatio interna*), a uz glavne pokrete, u ramenu je moguć i složeni pokret cirkumdukcije tijekom kojeg se redom izvode pokreti abdukcije, anteverzije, retroverzije i adukcije [7].

2.3. Mišići ramena i rotatorne manžete

Skupina mišića ramena i ramenog obruča obuhvaća mišiće koji okružuju rameni zglob te oblikuju pazušnu jamu. Funkcija ramenih mišića je pokret lopatice i ramenog zgloba. Mišići ramena podjeljeni su u 3 skupine: prednju, stražnju i lateralnu.

- Prednji mišići ramena: m. subscapularis, m. pectoralis major, m. pectoralis minor, m. subclavius
- Stražnji mišići ramena: m. infraspinatus, m. teres minor, m. teres major, m. latissimus dorsi
- Lateralni mišići ramena: m. deltoideus, m. supraspinatus

Druga funkcija mišića ramena, osim omogućavanja pokreta i giblivosti, je pružanje dinamičke stabilnosti ramenom, odnosno glenohumeralnom zglobu. [9] Mišići koji su najvažniji za stabilnost ramenog zgloba su nadgrebeni mišić (lat. m. supraspinatus), podgrebeni mišić (lat. m. infraspinatus), podlopatični mišić (lat. m. subscapularis) i mali obli mišić (lat. m. teres minor), a funkcijski svi djeluju kao rotatori, osim supraspinatusa koji obavlja funkciju abduktora te koji najčešće podleže povredama. Njihove tetive stapaju se s vezivnom ovojnicom ramena te je tako učvršćuju i tvoje mišićno-tetivno ovojnicu oko samog zgloba ramena. [7]

Nadgrebeni mišić (lat. m. supraspinatus) polazi s medijalnog dijela supraspinatne udubine, fossa supraspinata te mišićne fascije, fascia supraspinata, a hvata se na veliku kvrgu nadlaktične kosti (tuberculum majus humeri). Mišićne niti, usmjerene lateralno prolaze kroz uski prolaz ispod akromiona i lateralnog dijela ključne kosti te je zbog svog položaja podložan ozljedama [7]. Ovaj mišić je abduktor nadlaktice do 90° pri čemu pokret potpomaže i m. deltoideus, a radi i pokret

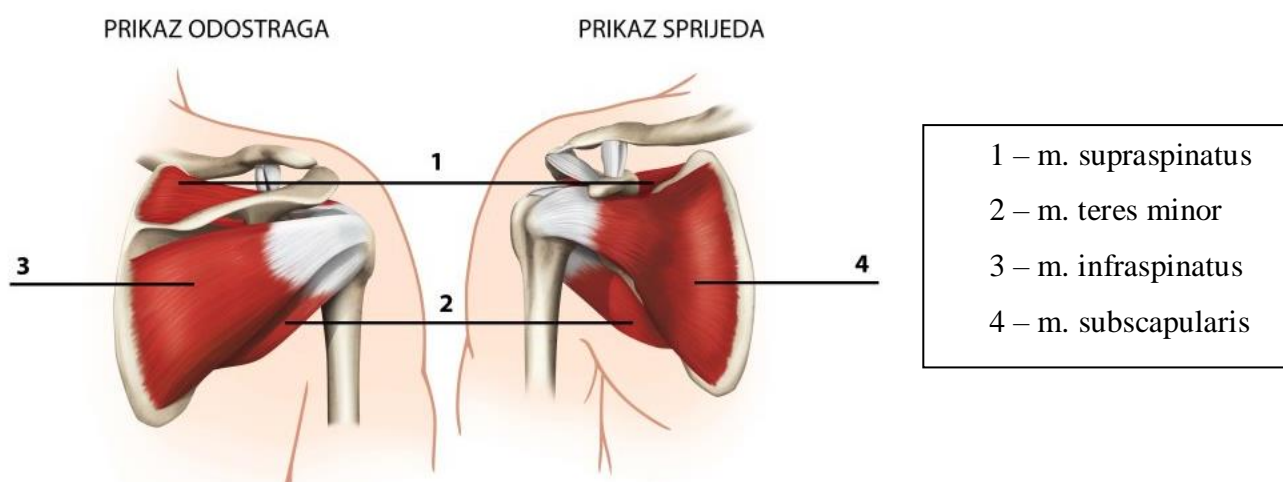
vanjske rotacije te elevacije ruke. Osobito je aktivan pri nošenju tereta uz blago abduciranu ruku [9, 10].

Podgrebeni mišić (*lat. m. infraspinatus*) polazi s podgrebene jame (fossa infraspinata), a hvata se na veliku kvrgu nadlaktične kosti (tuberculum majus humeri). Mišić je funkcijski podijeljen na gornji i donji. Gornji dio mišića ima ulogu vanjskog rotatora i abduktora, dok donji dio obavlja ulogu aduktora nadlaktice [7].

Podlopatični mišić (*lat. m. subscapularis*) polazi s prednje lopatične plohe, točnije s plitke udubine (fossa subscapularis scapulae). Mišićne niti, usmjerene lateralno ispod korakoidnog nastavka (processus coracoideus), idu do male kvрге (tuberculum minus) nadlaktične kosti gdje se hvata. Mišić ima ulogu unutarnjeg rotatora i aduktora nadlaktice dok istovremeno napinje zglobne ovojnice ramenog zgloba uz učvršćivanje samog zgloba [7, 11].

Mali obli mišić (*lat. m. teres minor*) polazi s donjeg dijela podgrebene jame (fossa infraspinata) te s srednjeg djela lateralnog ruba lopatice, a hvata se na donjem djelu velike kvрге nadlaktične kosti (tuberculum majus humeri). Njegova tetiva srasla je sa zglobnom čahurom. On vrši vanjsku rotaciju nadlaktice te zajedno s prethodno opisana 3 mišića učvršćuje zglob ramena [7].

Povreda, tj. oštećenje mišića, odnosno tetive nekog od navedena 4 mišića značajno narušava skladno funkcioniranje ramena te tako i cijele ruke. Uz to što mišići rotatorne manšete (Slika 2.3.1.) imaju izuzetno veliku ulogu u stabilizaciji ramenog zgloba, pokretanju ruke, održavanju punog opsega pokreta ruke, njihove tetive neophodne su pri opskrbi humerusa krvlju [11].



Slika 2.3.1. Mišići rotatorne manšete

Izvor: [<https://bauefeind.hr/novosti/ozljeda-tetiva-rotatorne-manzete-89/>]

3. Biomehanika

Rotatorna manžeta ima dvije glavne, vodeće funkcije, a to su da omogućava nadlaktičnoj kosti, humerusu, promjene položaja, odnosno njegovu pokretljivost u odnosu na lopaticu te da stabilizira glavu humerusa u glenoidnoj šupljini. Te dvije funkcije međusobno su u interakciji jer kad su mišići rotatorne manšete u akciji, antagonisti moraju mirovati te tako stabilizirati glavu humerusa prilikom pokretanja ruke. Svaka promjena i odstupanje u radu ovog mehanizma rezultira smanjenim opsegom pokreta ili nestabilnošću u glenohumeralnom zglobu [9]. Kad se svi mišići rotatorne manšete zajedno udruže oni vuku glavu humerusa u glenoidnu šupljinu tako stvarajući efekt konkavne kompresije. Svojim samostalnim djelovanjem, ovi mišići osiguravaju sklad, odnosno ravnotežu pri kojoj aktivnost pojedinog mišića prilikom povlačenja ruke do određenog položaja može mijenjati vrstu i smjer djelovanja ostalih mišića oko tog zgloba. S druge strane individualnim djelovanjem mišića rotatorne manšete dolazi do rotiranja humerusa s obzirom na položaj lopatice [12].

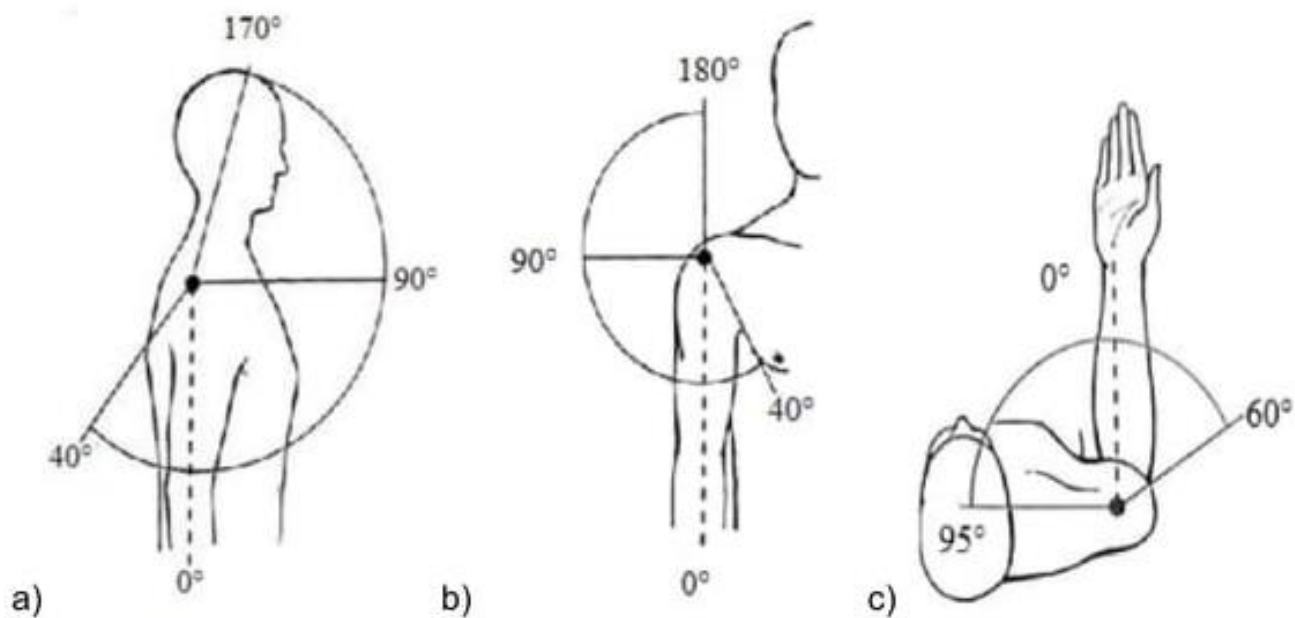
Zglob ramena je jednostavan zglob (lat. *articulatio simplex*) jer su uzglobljene samo dvije kosti unutar zglobne čahure. Prema obliku zglobnih tijela to je kuglasti zglob (lat. *articulatio sphaeroidea*) u kojem se pokreti izvode u tri osnovne ravnine (središnja, čeona i poprečna) koje su postavljene pod pravim kutom s pripadnim osima rotacije okomitim na njih.

Prva ravnina je središnja (medijalna) ravnina i ona prolazeći sredinom tijela dijeli isto na desni i lijevi dio. Njoj pripadajuća poprečna os omogućava pokrete pregibanja i opružanja, odnosno fleksije i ekstenzije. Pregibanje (fleksija, antefleksija) je moguće u opsegu od 150 – 170°, a opružanje (ekstenzija, retrofleksija) u opsegu od 40°. Kod pregibanja 90° izvodi se u glenohumeralnom zglobu, dok se ostalih 60 – 80° izvodi u ostalim pripadajućim zglobovima ramena [3].

Frontalna ili čeona ravnina, ravnina je koja prolazi sredinom tijela pri čemu ga dijeli na prednji i stražnji dio. Njoj pripada frontalna os oko koje se izvode pokreti abdukcije i adukcije. Pokret adukcije moguć je u opsegu od 20-40°, dok je abdukciju moguće izvesti u opsegu do 180°. Glenohumeralni zglob zaslužan je za prvih 90° opsega pokreta. Da bi napravili opseg pokreta do 150° potrebno je uključiti i pokrete u drugim zglobovima ramena dok je do 180° moguće samo uz vanjsku rotaciju humerusa zajedno sa kralježnicom.

Poprečna, horizontalna ravnina treća je ravnina u ljudskom tijelu koja ga dijeli na gornji i donji dio. Ovoj ravnini pripada uzdužna os oko koje se izvodi pokret rotacije. U istoj ravnini izvode se i pokreti horizontalne abdukcije i adukcije. Pokret unutarnje rotacije opsega je do 40° no ako pomaknemo lakat ventralno (naprijed) ona može ići i do 95°. Vanjska rotacije vrši se u raspon do 40-60° [13].

Uz ove glavne pokrete, u ramenu je moguće izvesti i složeni pokret cirkumdukcije tijekom kojeg se redom izvode pokreti abdukcije, antefleksije, restroflexije i adukcije (Slika 3.1.) [7].



Slika 3.1. Opseg pokreta u a) središnjoj (medijalnoj), b) čeonj (frontalnoj) i c) poprečnoj (horizontalnoj) ravnini.

Izvor: [M. Puljić, Prijedlog konstrukcije naprave za jačanje deficitne ramene muskulature, Zagreb, 2016.]

4. Rupture rotatorne manšete

Oštećenja tetiva rotatorne manšete jedan je od najčešćih uzroka pojave boli i tegoba u ramenu. Oštećenja najčešće nastaju kao posljedica ponavljajućih pokreta ruke iznad glave što je vrlo često kod sportaša ili radnika kod kojih je taj položaj ruke neizbježan. Takve ponavljajuće radnje izazivaju stres i uzrokuju mikro oštećenja tetiva uz osteofite koji se razvijaju duž prednjeg ruba akromiona te skleroze velike kvrge nadlaktične kosti [14]. Lezije su u većini slučajeva prisutne u blizini hvatišta tetive m. supraspinatusa uz veliku kvrgu nadlaktične kosti [15]. Na tetivi m. supraspinatusa kod velike kvrge nadlaktične kosti nalazi se zona relativne avaskularnosti, češće zvana „kritična zona rotatorne manšete“. Prema Rethburnu i McNabu, anatomski položaj tetiva utječe na nastanak takozvane „kritične zone rotatorne manšete“ zbog toga što je glava humerusa pod konstantne kompresijom koja na taj način izbacuje, odnosno istiskuje krv iz krvnih žila što pridonosi avaskularnosti određenog tijela tetiva [1]. Ukoliko je funkcija rotatorne manšete ugrožena glava humerusa djelovanjem m. deltoideusa pomiče se kranijalno [14]. Smanjenjem mehaničke stabilnosti te gubitkom prehrane zgloba dolazi do uništavanja zglobne hrskavice a posljedično tome i same kosti što rezultira pojavom artropatskog procesa poznatog kao „*cuff tear arthropathy*“ [15]. Rupture rotatorne manšete često prate i određene promjene na tetivi duge glave m. biceps brachii. Rupture rotatorne manšete možemo podijeliti prema dužini trajanja simptoma (akutne, ili traumatske te kronične ili degenerativne) i prema zahvaćenosti tetive. Akutne rupture nastaju u većini slučajeva nakon ozlijeđe i to najčešće kod mladih ljudi. Kronične rupture češće se javljaju kod starijih ljudi gdje je započeo proces degeneracije. S obzirom na zahvaćenost tetive ona može biti parcijalna (djelomična) i potpuna. Kod parcijalne rupture dolazi do djelomičnog napuknuća tetive te ona nije potpuno odvojena od kosti. Postoje 3 vrste parcijalnih ruptura s obzirom na mjesto oštećenja: intraartikularne kod kojih je tetiva pukla na zglobnoj strani manšete, intratetivne kod kojih se oštećenje nalazi u samom središtu tetive, te na burzalnoj strani rotatorne manšete. Potpunom rupturom, za razliku od parcijalne, smatraju se one rupture kod kojih je tetiva potpuno odvojena od svog hvatišta na kosti te je puknuta cijelom debljinom. Takva ruptura omogućuje da zglobna pukotina i subakromijalna ili subdeltoidna burza budu nerazdvojene [15].

4.1. Prevalencija

Prevalencija, kao i incidencija ruptura rotatorne manšete raste s dobi i najčešće se javlja kod osoba srednje i starije životne dobi. Istraživanja su pokazala da su rupture rotatorne manšete kod osoba mlađih dobi izrazito rijetke, a uzrokovane su traumama pri padu ili udarcu, mikrotraumama tijekom određenih sportskih i svakodnevnih aktivnosti kod kojih se ponavlja pokret elevacije te je

potrebno dugo zadržavanje u tom položaju. Također su pokazala i da manje od 1% ruptura rotatornih manžeta zauzimaju osobe mlađih od 20 godina [16]. Zbog pojave degenerativnih procesa prisutna je smanjena prokrvljenost tetiva pa su dovoljne i manje traume kako bi došlo do rupture [3]. Tijekom istraživanja Jerosch, Müller i Castro zaključili su da je ruptura rotatorne manšete više zastupljena kod osoba ženskog roda [17].

4.2. Mehanizam oštećenja

U sklopu poremećaja rotatorne manšete uključeno je nekoliko patoloških stanja koja rezultiraju bolovima, smanjenim opsegom pokreta te smanjenom i poremećenom funkcijom rotatorne manšete. Oštećenja su u većini slučajeva uzrokovana traumom, degenerativnim procesom ili subakromijalnim sindromom sraza. Traumom uzrokovano oštećenje nastaje pri padu na ispruženu ruku ili rame, prilikom podizanja teškog tereta uz nagli trzaj ruke ili kao pridružena ozljeda prilikom primjerice prijeloma ili luksacije [18]. Kod pokreta elevacije nadlaktice dolazi do sudaranja velike kvрге nadlaktične kosti sa prednjim rubom akromiona, korakoakromijalnog ligamenta i akromioklavikularnog zgloba dok je rotatorna manšeta između njih pod stalnom kompresijom. Kod ljudi s poslom u kojem je pokret elevacije i stalan položaj ruke iznad glave neizbježan i kod nekih sportova dolazi do oštećenja tetiva ovih mišića. Kao posljedica navedenog oštećenja glava humerusa pomiče se kranijalno te se kod kroničnih masivnih ruptura neprekidnim sudaranjem oštećuje hrskavica i kost. Zbog tog oštećenja javlja se artropatski proces nazvan „*cuff tear arthropathy*“ [15]. Degenetariivni proces započinje u srednjoj ili starijoj dobi i kod takvih ljudi tetive postaju lako lomljive s smanjenom prokrvljenošću pa im je stoga i više nego dovoljna mala trauma kako bi došlo do puknuća i potpune rupture. Uslijed degeneracije nastaju i koštane izrasline, osteofiti koje također mogu vršiti kompresiju nakon čega se tetiva postupno stanji te tako ometa normalno funkcioniranje rotatorne manšete što također doprinosi nastanku ozljede. Kod sportaša to se manifestira kao sindrom preopterećenja zbog ponavljajućih mikrotrauma što oštećuje manšetu [3].

4.3. Klinička slika

Pacijenti kod kojih se najčešće pojavljuju rupture rotatorne manšete najčešće su u 40-im godinama života. Otprilike polovica bolesnika početak bolesti i pojavu simptoma povezuje s vremenom kad je došlo do traume. Tijekom progresije bolesti simptomi su sve izraženiji pa pacijent primjećuje stalnu bol tijekom podizanja ruke ili noću što pacijentu bitno onemogućava normalan i miran san [15]. Bol opisuju kao jaku tupu bol lokaliziranu na prednjoj i vanjskoj strani ramena te leteralno na vanjskoj strani m. deltoideusa koja seže do sredine nadlaktice. Bol je

prisutna tokom čitavog dana s povećanjem tijekom aktivnosti pri kojima se ruka nalazi iznad 90° abdukcije ili iznad glave posebice u rasponu od 60 – 140° [19, 20]. Vidljiva je i atrofija mišića ramenog obruča, ponajviše supraspinatusa i infraspiantusa što uvelike smanjuje i snagu prilikom pokretanja. Uz bol, atrofiju i smanjenu snagu mišića, prisutne su i krepitacije kod podizanja ruke te smanjeni opseg aktivnog ali i pasivnog pokreta. Aktivni pokret manji je u odnosu na pasivni no oba su izrazito manja. Snaga pokreta vanjske rotacije i abdukcije, odnosno primicanja znatno je smanjena i oslabljena [15]. Utrnulost i trnci rijetko su povezani s rupturom rotatorne manšete stoga bi ukoliko se oni javljaju trebalo posumnjati na neurološku patologiju [19].

Kod akutnih traumatskih ruptura, češće zastupljenih u mlađih osoba te sportaša, prevladava bol, slabost mišića te moguća krutost zgloba zbog prisutnosti spazma. Oštećenje rotatorne manšete po Neeru podijeljeno je u tri faze: subaktni tendinitis, kronični tendinitis i ruptura. U prvoj fazi bol je smještena s prednje strane ramena pojačavajući se tijekom ili nakon svakodnevnih aktivnosti ili sportovima primjerice (bacanje diska i slično). Naime prestankom aktivnosti bol se smanjuje te zbog toga pacijenti često ignoriraju te simptome već uzmu analgetik i odmore. U drugoj fazi, fazi kroničnog tendinitisa bol se javlja sve češće, čak i kod jednostavnih aktivnosti poput oblačenja ili češljanja koje su prije bile bezbolne. Osim bolova prisutan je i smanjeni opseg pokreta što otežava pokretljivost ramenog zgloba i ruke. Zbog bolova pacijent štedi ruku zbog čega dolazi do hipotrofije i atrofije mišića ramena. Teško je procijeniti je li došlo do progresije u rupturu zbog sličnosti kliničkih slika te simptoma. Lakše su uočljive razlike između parcijalnih (djelomičnih) i potpunih ruptura. Primjerice kod kronične potpune rupture m. supraspinatusa pacijent ne može aktivno abducirati ruku [21, 22]. Smanjeni opseg vanjske rotacije važan je i neizbježan pokazatelj veličine rupture manšete [15]. Konkretno na primjeru ruptore m. supraspinatusa prisutna je bol prilikom aktivne i forsirane abdukcije što uvelike smanjuje snagu pokreta, a prisutne su i krepitacije u subakromijalnom prostoru. Kod ruptore m. supraspinatusa i m. infraspinatusa pokreti vanjske rotacije i abdukcije su ili izrazito slabi ili gotovo nemogući uz prisutnost boli i krepitacija i kod aktivnog pokreta ali ovdje je bolan i pasivan pokret [3].

4.4. Dijagnostika

Nakon preuzete anamneze i kliničkog pregleda pacijenta, da bi smo točno utvrdili što je problem, je li došlo do ruptore ili ne i kakva je (parcijalna ili potpuna) te je li zahvaćen jedan mišić ili više njih imamo na raspolaganju nekoliko dijagnostičkih metoda: rendgenske snimke (RTG), ultrazvuk (UZV), magnetska rezonancija (MR), kompjutorizirana tomografija, artrografija, artroskopija ali i neizbježni klinički testovi. Od svih navedenih, prve tri uz kliničke testove smatraju se najbitnijim metodama dijagnostike [3, 15].

Anamneza je prvi, a ujedno i najbitniji dijagnostički postupak jer se iz njega može saznati mnoštvo ključnih informacija koje nas usmjeravaju prema dijagnozi bolesti. Osim osobnih podataka poput spola, dobi, zanimanja tu je važno od pacijenta saznati i sve informacije o simptomima i smetnjama. Potrebno je ispitati pri kojim aktivnostima se bol ili neki drugi simptomi javljaju, gdje su lokalizirani, kod kojih se aktivnosti ili položaja pojačavaju odnosno smanjuju te kakav je intenzitet istih. Kroz anamnezu može se saznati i sam uzrok oštećenja, je li to bila trauma ili možda posljedica zanimanja ili bavljenja sportom uz neprekidne mikrotraume kod dugotrajnog položaja ruke iznad glave što može u krajnjem slučaju dovesti do rupture rotatorne manšete. Potrebno je i saznati je li pacijent u posljednje vrijeme primijetio slabost određene ruke, možda smanjenu pokretljivost zahvaćenog ramena, ukočenje ili nestabilnost.

Klinički pregled zahtijeva izvođenje određenim redoslijedom, od inspekcije i palpacije do mjerenja opsega kretnji i opsega zahvaćenih zglobova i udova. Inspekcijom promatramo kožu pacijenta koja nam mora biti dostupna i vidljiva da se uoče eventualni znakovi upale, crvenilo, otok, a najbitnije se tijekom inspekcije primijeti atrofija mišića m. supraspinatusa, m. infraspinatusa i m. deltoideusa uz asimetriju ramena i lopatica. Nakon inspekcije slijedi palpacija kojom palpiramo strukture ramena poput zglobova, mišića pri čemu se pažnja najviše posvećuje pojavi boli tokom palpiranja. Važno je napomenuti da se tokom cijelog kliničkog pregleda uspoređuju obje strane u mirovanju te tijekom pokreta da možemo uočiti postoji li neko odstupanje. Opseg pokreta također je potrebno ispitati na oba ramena tijekom aktivnog i pasivnog pokreta. Aktivni pokret pri oštećenju neke od tetiva rotatorne manšete bitno je manji od pasivnog pokreta no sam klinički pregled nije dovoljan za dijagnosticiranje eventualne ruptуре stoga se pacijent upućuje na daljnje dijagnostičke metode [8, 22].

Rendgenska snimka (RTG) važna je dijagnostička metoda pri dijagnosticiranju ozljeda ramena. Njegov učinak je najbolji kod dijagnosticiranja kroničnih stanja kod kojih zbog pomaka glave nadlaktične kosti prema gore, dolazi do smanjenja ili gubitka dinamičke stabilizacije glave humerusa u glenoidnoj šupljini [23]. Radiološke slike ramena kod kronične ruptуре ukazuju na sklezoru i cistične promjene velike kvрге nadlaktične kosti, na mjestu supraspinatusa te na sklerozu prednjeg ruba akromiona. Kod masivne ruptуре rotatorne manšete smanjen je subakromijalni prostor zbog migracije glave humerusa [14].

Ultrazvuk (UZV) kao metoda najvažnija je kod dijagnosticiranja ozljeda i bolesti mekih tkiva. Pošto ultrazvučne zrake ne prolaze kost on omogućuje prikaz zglobne hrskavice i površine kosti kao i meka tkiva u okolini pa je stoga ultrazvukom moguće ranije uočiti neke promjene na navedenim strukturama. Slika koja nastaje prilikom UZV-a je crno bijela pri čemu se crnom bojom prikazuju strukture koje propuštaju ultrazvučne valove kao na primjer tekućine, dok se bijelom bojom prikazuju strukture koje ne propuštaju ultrazvučne valove kao što su na primjer kost ili

tetiva. Najvažnija indikacija za primjenu ultrazvučne metode dijagnosticiranja je evaluacija rotatorne manšete. Kod postavljanja dijagnoze rupture rotatorne manšete postoji nekoliko kriterija podijeljenih na glavne i sporedne [14].

Glavni kriteriji:

- Neprikazivanje rotatorne manšete
- Žarišno neprikazivanje rotatorne manšete
- Prekid kontinuiteta rotatorne manšete
- Abnormalna ehogenost

Sporedni kriteriji:

- Intraartikularni i ekstraartikularni izljev
- Konkavna kontura subdeltoidne burze
- Znak nepokrivene hrskavice
- Iregularnost velikog tuberkula
- Elevacija glave humerusa [24].

Magnetska rezonancija (MR) metoda je dijagnosticiranja koja nam omogućuje uvid u stanje tetiva i mišića pri čemu je vidljivo postojanje rupture, mjesto te veličina i stupanj stanjenosti iste [14]. Rotatorna manšeta najbolje je prikazana na kosim koronarnim presjecima paralelnim m. supraspinatusu. Osim što prikazuje patološke procese prisutne kod rotatorne manšete može prikazati te analizirati promjene struktura koje izazivaju nastajanje impigment sindrom, odnosno subakromijalni sindrom sraza [24].

4.5. Klinički testovi

Za ispitivanje stanja supraspinatusa, kao najpodložnijeg rupturama, koriste se *Jobe* ili *Empty can test* i *Full can test* i test padajuće ruke.

Jobe, Empty can test (test prazne limenke, Jobeov test) izvodi se s eleviranom i abduciranom rukom do 90° koja je u ravnini lopatice te rotiranoj prema unutra s palcem usmjerenim dolje. Test se smatra pozitivnim ako se pri pružanju otpora od strane ispitivača kod pacijenta pojavi slabost ruke ili bolne senzacije duž iste. Ovaj test smatra se najpouzdanijim i najosjetljivijim testom za testiranje supraspinatusa [4, 9, 25].

Full can test ili test pune limenke po principu izvodi se kao i Jobe test uz razliku u položaju ruke. Tijekom ovog testa ruka je rotirana prema van do 45° s palcem usmjerenim prema gore. Test je pozitivan pri pojavi boli ili slabosti ruke [9].

Za testiranje stanja infraspinata poznata su tri testa: test infraspinata, znak padanja (*the drop sign*) i Patteov test (Hornblowerov test/znak).

Test infraspinata može se provoditi u sjedećem ili stojećem položaju. Prilikom testa ruka je aducirana uz tijelo te flektirana u laktu pod 90° . Od ispitanika se traži da dovede ruku u položaj vanjske rotacije no pri tome ispitivač pruža otpor na ruku koju testiramo. Ukoliko se javi bolnost test je pozitivan [8].

Znak „padanja“ (*the „drop sign“*) izvodi se s abduciranom rukom u vanjskoj rotaciji s flektiranim laktom do 90° . Ispitivač jednom rukom drži ručni zglob, a drugom lakat ispitanika prateći trup koji bi se mogao rotirati. Zadatak pacijenta je da zadrži početnu poziciju. Test se smatra pozitivnim ako ispitanikova ruka popušta u vanjskoj rotaciji ili kad prelazi u unutarnju [9].

Patteov manevar, također poznat i kao Hornblowerov test izvodi se u sjedećem ili stojećem položaju. Ispitanik ima ruku u položaju abdukcije od 90° uz flektirani lakat također pod 90° te u vanjskoj rotaciji. Tijekom provođenja testa od ispitanika se traži da se oduprije otporu koji ispitivač pruža u smjeru unutarnje rotacije ili da pokuša napraviti vanjsku rotaciju. Test smatramo pozitivnim ako se pojavi bolnost ili ako ispitivač uoči slabost ruke. Ovaj test je najpouzdaniji i najosjetljiviji test za testiranje m. infraspinata [25 i 26].

ERLS (*External rotation lag sign*) provodi se u sjedećem položaju. Ruka ispitanika je blago abducirana, u vanjskoj rotaciji s laktom flektiranim pod 90° . Ispitivač traži od ispitanika da održi zadani položaj, te ako ruka popusti 10° vanjske rotacije test se smatra pozitivnim [9].

Između mnoštva testova konstruiranih za otkrivanje lezija subscapularisa, najpoznatiji je *lift-off test*, odnosno test odizanja. Ovaj test izvodi se u stojećem položaju. Pri tome ispitivač stavi pacijentovu ruku otraga na lumbalni dio u razini L2 – L5 i odmakne je od tijela u smjeru posteriorno pa zatim pušta pacijentovu ruku i ukoliko on ne može ruku zadržati u tom položaju i ukoliko se javlja bol test se smatra pozitivnim. [9, 27] Osim testa odizanja poznat je i često primjenjiv test pritiska trbuha (*belly press test*). On se izvodi s rukom postavljenom uz tijelo, ramenom rotiranim unutra i s flektiranim laktom pod 90° . Ispitivač zatim zamoli pacijenta da svojim dlanom pritišće trbuh s time da ruka mora ostati u položaju unutarnje rotacije. Ispitivač potom procjenjuje pruženi otpor prilikom pokušaja odvajanja ruke od trbuha. Test se smatra pozitivnim ako postoji izražena slabost ili kad pri suprotstavljanju sili ispitivača ekstendira ruku [9].

Napoleonov znak (*Napoleon sign*) je verzija belly press testa pošto se izvodi na sličan način ali se javlja drugačiji odgovor. Ispitanik drži ruku u položaju blage abdukcije i fleksije, lakat je flektiran do 90° dok je dlan šake na trbuhu te se od njega traži da pritišće trbuh dlanom. Test se smatra pozitivnim ukoliko prilikom pritiska ručni zglob ne prati liniju podlaktice već je flektiran od $30-90^\circ$ ovisno o stupnju deficita [9].

Još jedan test koji se često izvodi je *Bear-hug test*. Pacijent tijekom izvođenja ovog testa je u sjedećem položaju. Pacijentova ruka na koju se sumnja da ima oštećenje m. subscapularisa postavljena je na suprotno rame, prsti su ekstenzirani, a lakat je horizontalno ispred tijela paralelan s podom. Ispitivač traži od pacijenta da zadrži ruku u tom položaju dok mu on vrši pritisak u smjeru vanjske rotacije. U slučaju da pacijent nije u mogućnosti održati početni položaj test se smatra pozitivnim [28].

Klinički testovi koji ispituju funkciju teres minor su već opisani Hornblowerov test i Znak puhača roga.

Znak puhača roga pojavljuje se kada pacijent iz početnog položaja abdukcije i fleksije nadlaktice i unutarnje rotacije ne može izvršiti vanjsku rotaciju [20].

Drop arm test (test padajuće ruke) izvodi se u stojećem ili sjedećem položaju. Ispitivač dovodi pacijentovu ruku do 90° abdukcije nakon čega je pušta tražeći od pacijenta da zadrži ruku u tom položaju. Ukoliko ruka naglo padne test se smatra pozitivnim te ukazuje na masivnu rupturu rotatorne manšete [8].

4.6. Klasifikacija ruptura

Osnovna podjela ruptura rotatorne manšete je na parcijalne (djelomične) i potpune. Kad je ruptura potpuna to znači da tetiva određenog mišića nije više u doticaju s kosti, odnosno potpuno je odvojena od iste. Postoji nekoliko podjela potpune i parcijalne rupture rotatorne manšete. Najčešće su Cofield klasifikacija, Bateman klasifikacija i klasifikacija po Ellmanu i Gartsmanu.

Cofieldova klasifikacija ruptura najčešće je korištena u kliničkoj praksi. Rupture su rotatorne manšete prema veličini lezije podijelili na:

- 1) male (manje od 1 cm)
- 2) srednje velike (manje od 3 cm)
- 3) velike (od 3 do 5 cm)
- 4) masivne (veće od 5 cm)

Ukoliko je ruptura veća od 5 cm, ona se smatra rupturom 4. stupnja, odnosno masivnom rupturom što znači da su rupturirane, odnosno oštećene 2 tetive rotatorne manšete. Najčešće su to tetive m. supraspinatusa i m. infraspinatusa. Bateman je podijelio rupturu na sličan način no on ih je podijelio prema veličini lezije nakon debridementa rubova rupturirane tetive [14].

Klasifikacija ruptura rotatorne manšete prema veličini lezije nakon debridementa rubova rupturirane tetive po Batemanu:

Stadij 1 – ruptura manja od 1 cm nakon debridementa

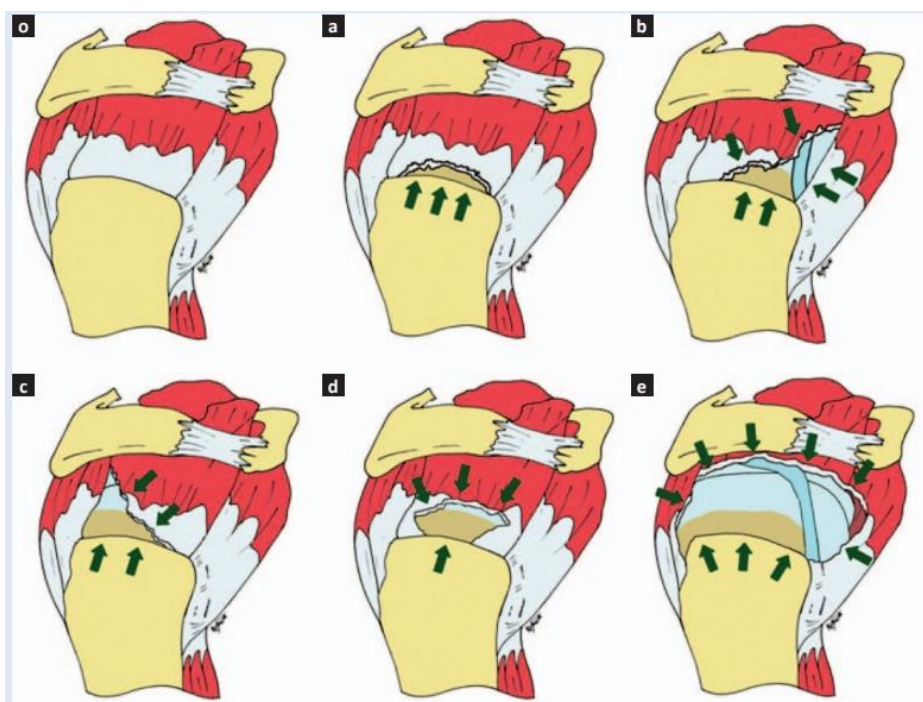
Stadij 2 – ruptura od 1 do 3 cm nakon debridementa

Stadij 3 – ruptura veća od 5 cm

Stadij 4 – masivna ruptura [29].

Klasifikacija ruptura rotatorne manšete po Ellmanu i Gartsmanu (Slika 4.6.1.) na osnovu oblika puknuća tetive s obzirom na trodimanzionalnu prirodu lezije.

- 1) srpolike rupture
- 2) rupture trokutastog oblika u obliku slova „L“
- 3) rupture trokutastog oblika u obliku obrnutog slova „L“
- 4) trapezoidne rupture
- 5) masivne rupture [14, 29].



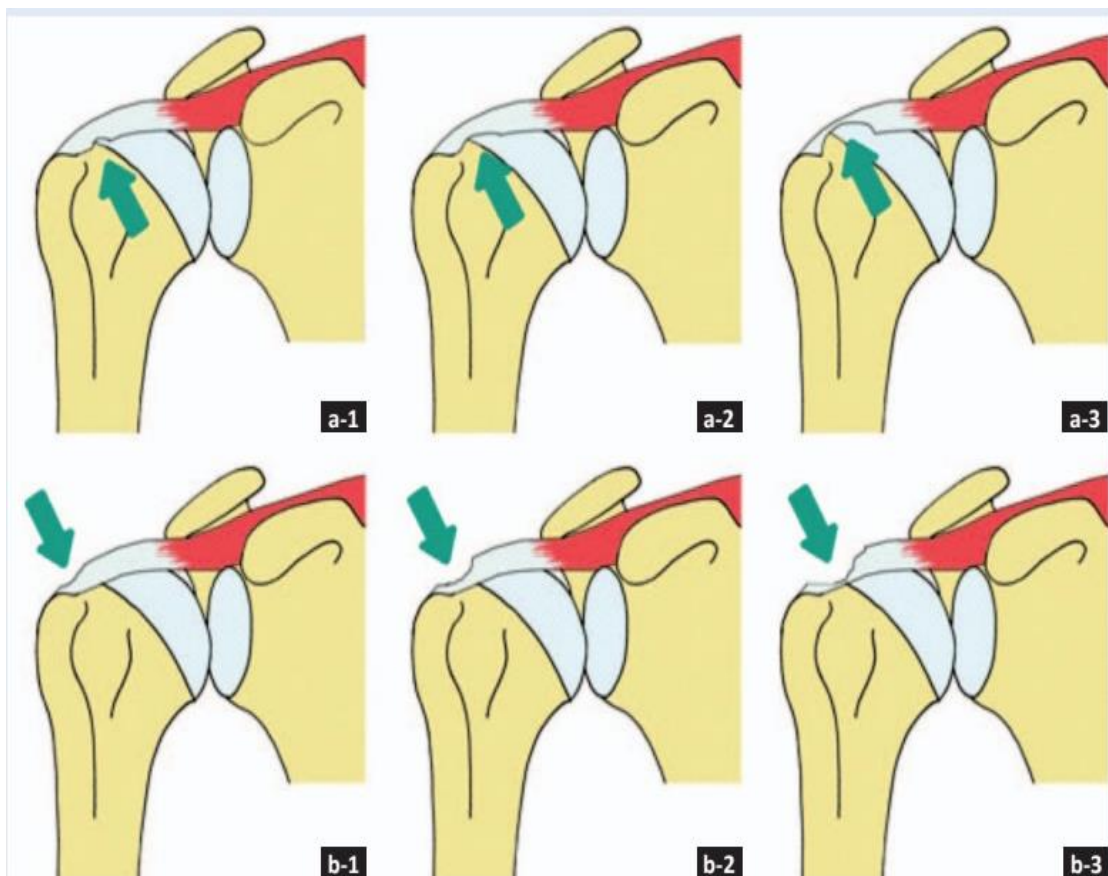
Slika 4.6.1. Klasifikacija potpunih ruptura rotatorne manšete prema Ellmanu i Gartsmanu
Izvor: [Čičak N, Klojučar H, Medančić N. Rotator cuff injury. Medicina fluminensis. 2015.]

Parcijalnom rupturom smatraju se one rupture kada je tetiva od svog hvatišta za kost samo djelomično odvojena. Ona može biti intraartikularna (na zglobnoj strani manšete), intratendinozna (u sredini tetive) i burzalna (na burzalnoj strani manšete). Prvi koji je napravio podjelu parcijalnih ruptura rotatorne manšete je Ellman (Slika 4.6.2.), a podijelio ih je u 3 stupnja:

Stupanj 1 – parcijalna ruptura manja od 3mm

Stupanj 2 – parcijalna ruptura od 3 do 6 mm

Stupanj 3 – parcijalna ruptura veća od 6 mm (dubina ne prelazi polovicu debljine tetive) [29].



Slika 4.6.2. Klasifikacija parcijalne rupture rotatorne manšete po Ellmanu,
Izvor: [Čičak N, Klojučar H, Medančić N. Rotator cuff injury. Medicina fluminensis. 2015.]

5. Liječenje

Liječenje rotatorne manšete, od najlakših do najtežih stupnjeva oštećenja uvelike ovisi o stupnju oštećenja, veličini rupture te dobi bolesnika i njegovom zdravstvenom stanju [3]. Kod nepravovremenog otkrivanja rupture, odnosno prekasnog dijagnosticiranja rupture te kod krivog načina liječenja, odnosno bez operacijskog zahvata na rupturiranoj tetivi kao posljedica javlja se sve veći raskol tetive, sve veća ruptura što na kraju rezultira pomakom glave humerusa kranijalno u glenoidnoj šupljini uz artropatiju ramena. Zbog navedenih mogućih posljedica u liječenju vrlo su važni operacijski zahvati na oštećenoj tetivi sa čvrstom fiksacijom koja omogućuje pacijentu brže vraćanje mobilnosti ruke i ramena što znači i brži oporavak pacijenta uz minimalnu mogućnost rerupture tetive ili fiksacijskog materijala. Kako bi uspjeh operacije i rehabilitacije bio što bolji u obzir treba uzeti nekoliko čimbenika koji su kod svakog pacijenta drugačiji: dob bolesnika, kvaliteta tetive i njene strukture, veličina i mjesto rupture, vrsta te način izvođenja operacijskog zahvata [30]. U slučaju većih ruptura tetive se mogu povući unatrag odnosno, retrahirati se što otežava povratak iste u početni položaj prilikom rekonstrukcije. Liječenje ovisi o mnoštvu čimbenika pa tako i o dobi pacijenta. Kod starijih pacijenata (starijih od 70 godina) većinom se provodi konzervativno liječenje zbog retrakcije tetive te stupnja masne degeneracije tetive zbog čega je operacijski zahvat upitan. Ukoliko konzervativno liječenje ne daje dobre rezultate kao mogućnost postoji ugradnja endoproteze. Kod mlađih osoba i sportaša većinom je odluka na operacijskom zahvatu te čim bržem oporavku te povratku svakodnevnim aktivnostima i sportu. Postoje dvije vrste operacijskih metoda: otvorene i artroskopske. Obje metode imaju svoje prednosti i mane no rezultati nakon svake od njih funkcionalno su jednaki [3]. Svaki pacijent nakon ozlijeđe i eventualne operacije započinju s individualno napravljenim planom i programom terapije koji je prilagođen njima i koji je za njih najbolji s obzirom na dob, očekivanja, stupanj poteškoća te mogućnosti rizika ili koristi same operacijske metode [20].

5.1. Konzervativno liječenje

Konzervativno liječenje odabiremo kod starijih pacijenata s blažim oštećenjem ali i kod onih kod kojih su operacijske metode kontraindicirane. Da bi liječenje bilo uspješno važno je na vrijeme dijagnosticirati oštećenje te što ranije započeti neoperativni tretman. Ovu metodu smatraju primarnom osim kod indicirane hitne kirurške intervencije. U akutnoj fazi najčešće se upotrebljavaju nesteroidni protuupalni lijekovi uz primjenu analgetika po potrebi. Uz medikamente važno je da pacijent miruje što je više moguće, da ne upotrebljava bolesnu ruku kako bi se i bol što rjeđe javljala. Mirovanje te poštuda ruke kao posljedicu imaju atrofiju mišića te

slabost ruke. Da bi se prevenirala daljnja atrofija mišića ramena i ramenog obruča treba započeti s vježbama istezanja te jačanja mišića ramena što na kraju omogućuje veću fleksibilnost, a time i mobilnost ruke. Ukoliko se pacijent pridržava navedenih uputa moguće je i smanjenje boli uz smanjeno uzimanje analgetika, a ne i izbjegavanje operacije. Protokol konzervativnog liječenja rupture rotatorne manšete, kako su ga osmislili Wirth i suradnici, provodi se u 3 faze tijekom kojih je cilj kontrola boli, povećanje opsega pokreta te povećanje mišićne snage [20].

Kontrola boli cilj je prve faze koju karakterizira bolnost, smanjen opseg pokreta i snaga ruke te upalne promjene u zglobu. Kako bi smanjili bol potrebno je osigurati adekvatan oslonac te pacijenta upoznati sa aktivnostima i pokretima koji izazivaju stres rotatorne manšete te upozoriti da te aktivnosti izbjegava. Kod nekih pacijenta potrebno je izbjegavanje aktivnosti iznad glave, dakle izbjegavanje elevacije ruke dok se kod nekih sportaša i radnika mora tražiti promjena radnog mjesta, promjena okoline ili potpuna obustava sportske aktivnosti ili posla. U ovoj fazi mogu se primijeniti i razne analgetske tehnike poput krioterapije, masaže, ultrazvuka, infracrvenog zračenja, akupunkturu i još mnoge druge. U prvoj fazi rade se pasivne ili aktivno potpomognute vježbe koje za prelazak u drugu fazu moraju biti bezbolne pri izvođenju pasivnog pokreta [20].

U drugu fazu pacijent ulazi kad se bolnost i oteklina svedu na minimum. U ovoj fazi primarni je cilj povećanje pasivnog i aktivnog opsega pokreta te ako je moguće vraćanje normalnog opsega i smanjenje boli ukoliko se ona još javlja. Zbog poštivanja granica boli pacijentu je posebno pristupiti individualno te prilagoditi terapije njegovim mogućnostima. Kao početno istezanje pacijentu se pokazuju pendularne vježbe u kojima ruka visi sa stola te svojom težinom pridonosi istezanju mišića ramenog obruča. Uz pendularne vježbe pacijent može hodati rukama po zidu te ostale modifikacije vježbi koje imaju istu funkciju.

Treća faza kao cilj ima jačanje muskulature ramenog obruča, povećanje izdržljivosti, vraćanje snage te funkcije ruke. Tijekom ove faze preporučuju izometričke, odnosno statičke vježbe tijekom kojih se ne provode nikakvi pokreti ali su vrlo učinkovite kod jačanja mišića, a mogu se izvoditi i kod kuće. Uz statičke vježbe, progresivne vježbe s otporom te vježbe zatvorenog kinetičkog lanca pomoću elastične trake ili lopte pomažu procesu jačanja. A kako bi pacijent funkcionalno vratio aktivnostima svakodnevnog života ili određenim sportskim aktivnostima vježbe se prilagođavaju njihovim potrebama [20].

5.2. Operacijsko liječenje

Operacijske metode liječenja ruptore rotatorne manšete drugi je način liječenja i dijeli se na otvorene i artroskopske [23]. Ono se najčešće primjenjuje kod mlađih, aktivnijih ljudi kod kojih je prisutna jaka bol i smanjen opseg pokreta u zglobu što ih uvelike ograničava u sportu ili općenito

aktivnostima svakodnevnog života. Da bi se izbjegla moguća retrakcija i degenerativne promjene kraja tetive te atrofija mišića, kod mlađih osoba s akutnim rupturama potrebno je operacijsko liječenje započeti unutar 3 tjedna od nastanka rupture [15]. Osobe starije životne dobi koje nisu toliko aktivne i kod kojih bol nije ograničavajući čimbenik u izvođenju aktivnosti svakodnevnog života i oni koji nisu suradljivi tijekom rehabilitacije nakon operacije nisu dobri kandidati za operacijsku metodu liječenja [3]. Pri parcijalnim rupturama, najčešće zahvaćenog tetive supraspinatusa, ovisno o veličini oštećenja radi se debridment kod manjeg ili fiksacija tetive za kost kod većeg oštećenja. S druge strane, kod potpunih ruptura tetiva se mora rekonstruirati te, ukoliko je to moguće, vratiti na anatomsko mjesto gdje se nalazila prije [23]. Ukoliko se liječenje ne započinje na vrijeme, kod većih ruptura tetive se retrahiraju, odnosno povuku što rekonstrukciju otežava, a često i onemogućava. Kod takvih slučajeva često se izvode zahvati premještanja susjednih mišića. Mišići koji se koriste u rekonstrukciji su m. pectoralis major koji pokriva prednji dio glave nadlaktične kosti te m. latissimus dorsi koji pokriva stražnji dio. Kod takvih zahvata funkcija mišića djelomično se vraća no uz smanjenu snagu pokreta [3]. Kod pacijenata kod kojih se kao posljedica masivne ruptur javila artropatija ramena ugrađuje se proteza, a ona se najčešće primjenjuje kod osoba starijih od 70 godina [23].

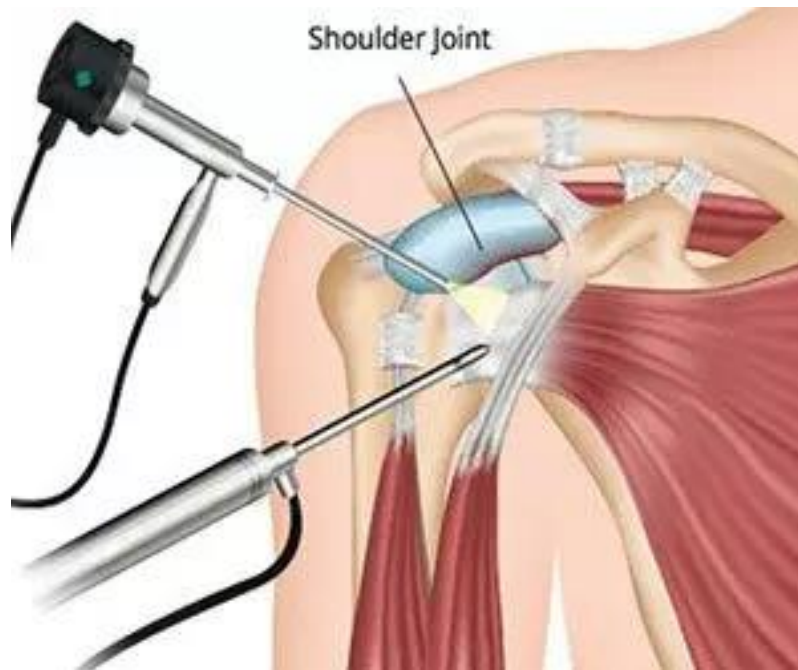
5.2.1. Otvoreni operacijski zahvat

Otvoreni operacijski zahvati iako su manje zahtjevni, oni pružaju slabiji pregled i pristup tetivama rotatorne manšete. Tijek rehabilitacije i oporavka pacijenta traje duže zbog pristupa tetivama te dužeg cijeljenja tkiva koje je oštećeno tijekom zahvata. Kod otvorenih operacijskih pristupa provode se najčešće dvije metode: šivanje rupturirane tetive te fiksacija tetive za kost intraosealnim šavovima, odnosno koncima koji se provlače kroz probušene tunele na velikoj kvrgi nadlaktične kosti. Ukoliko je prisutna masivna ruptura kod koje je nemoguće samo zašiti i fiksirati tetivu izvode se zahvati premještanja tetiva susjednih mišića ramenog zgloba - m. trapezius, m. latissimus dorsi, m. pectoralis major [30].

5.2.2. Artroskopski zahvat

Artroskopska tehnika (Sika 5.2.2.) je minimalno invazivna metoda liječenja ruptura rotatorne manšete. Kod ove tehnike naprave se 3 ili 4 portala s incizijom dugom 1 cm. Ova tehnika ima mnoge prednosti ali i nekoliko mana. Neke od prednosti su mala incizija što na kraju znači manji ožiljak te manja trauma okolnog tkiva, inspekcija koja je moguća u čitavom zglobu uz intervenciju u slučaju patoloških procesa, brža rehabilitacija uz manju bolnost tijekom i nakon same

rehabilitacije. S druge strane, neke od mana artroskopske tehnike su dužina operativnog zahvata koji se zna odužiti uz slabiju mogućnost mobilizacije tetive koja se retrahirala u periodu o rupturi tetive do same operacije.



Slika 5.2.2. Artroskopski zahvat na ramenom zglobu

Izvor: [<https://poliklinika-terapija.hr/ortopedija/artroskopska-operacija-ramena/>]

5.2.3. Mini – open tehnika

Mini – open tehnika djelomično je otvorena tehnika nastala kombinacijom artroskopije i otvorene rekonstrukcije rotatorne manšete. Najprije se artroskopski pristupi zglobu i okolnim strukturama prilikom čega se pregleda i evaluira veličina i oblik rupturi. Zatim u slučaju rupturi neke od tetiva, mjestu rupturi pristupa se po prednjem rubu akromiona kroz malu inciziju kože od 4-6 cm iznad mjesta rupturi te se napravi otvorena rekonstrukcija rotatorne manšete uz fiksaciju tetive koštanim sidrima. Ova tehnika vrlo je korištena ukoliko tijekom artroskopskog zahvata dođe do nekih poteškoća, a pri pravilnoj izvedbi daje jako dobre rezultate. Zbog odličnih rezultata često se preporuča kao prvi odabir u liječenju rupturi rotatorne manšete jer nema razlike u rezultatima kompletne artroskopske i mini – open tehnike [3, 30].

6. Fizioterapijska procjena

Da bi bili u mogućnosti objektivno sagledati stanje pacijenta nakon fizioterapijske intervencije potrebno je izvršiti fizioterapijsku procjenu prije i nakon fizioterapijskih postupaka. Zadatak fizioterapeuta je provesti temeljitu procjenu i evaluaciju pacijenta za bolje određivanje postupaka intervencije za svakog pacijenta individualno. Fizioterapijska procjena temeljena je na SOAP modelu:

S – subjektivna procjena pacijenta (anamneza pacijenta, osjećaj boli, uvjeti života...)

O – objektivna procjena pacijenta (opservacija, palpacija, mjerenja, testovi)

A – analiza (postavljanje ciljeva)

P – plan terapije (fizioterapijski postupci) [31].

6.1. Subjektivni pregled

Prvi korak u procjeni pacijenta je razgovor, intervju u sklopu subjektivnog pregleda pacijenta tijekom kojeg saznajemo cjelokupnu pacijentovu anamnezu. Ta anamneza sadrži podatke o pacijentu, podatke o prijašnjim tegobama, bolestima, povredama, ima li u obitelji nasljednih bolesti, kakve su se tegobe sada pojavile, kakvog su intenziteta i slično. Prve informacije koje saznajemo su ime, prezime, spol, dob, zanimanje, hobiji i slično. Nakon što se prikupe osnovni podaci o pacijentu prelazi se na razgovor o tegobama i samom problemu. Pacijenta zamolimo da nam opiše trenutak nastanka neke ozlijeđe (ukoliko je to primijetio), koji simptomi se javljaju, u kojoj mjeri te slabe li ili se pojačavaju tijekom promjene položaja tijela, pokreta ili u nekim specifičnim aktivnostima. Najčešći i prvi simptom koji pacijent najčešće navodi je bol nakon čega saznajemo njegovu lokalizaciju, jačinu, postoje li smetnje u kretanju, javljaju li se parestezije, utrnulost, otok. Također se ispituje kakva je bol, je li tupa, sijejavajuća, žareća, postoji li određeno doba dana kada se javlja, u kojim pokretima, koliko dugo traje i slično. Pacijent nam tijekom razgovora može čak i neizravno ukazati na moguć uzrok problema te dijagnozu. Nakon toga saznaje se postoje li nasljedne bolesti u obitelji, kakav je način života njega i obitelji, kojim poslom se bavi, što radi u slobodno vrijeme, vodi li relativno ne zdrav, sjedilački način života ili je aktivan te koliko određeni problem pacijentu ima negativan utjecaj na život [31]. U subjektivnom pregledu mjeri se bol VAS skalom boli (vizualna analogna skala) na kojoj pacijent označava subjektivan doživljaj jačine i intenziteta boli od 0 gdje boli nema do 10 gdje je bol neizdrživa. Nakon detaljnog, iscrpnog subjektivnog pregleda fizioterapeut ima dovoljan uvid u problematiku pacijenta te na neke karakteristike poput postojanja eventualnih kontraindikacija za provedbu intervencije [32]. Kroz anamnezu odmah možemo procijeniti stavove pacijenta te je li voljan surađivati.

Kod ozljeda mišića rotatorne manšete pacijenti se žale na bol, oteklinu, umor, slabost mišića, ograničenu pokretljivost te moguće deformacije. Bol koja se javlja može se izmjeriti vizualnom analognom skalom boli (VAS skala boli). Lokalizacija boli najčešće je na gornjoj, vanjskoj strani nadlaktice, a posebice je izražena kronična, dugotrajna bol noću. Slabost ruke osobito je izražena pri pokretu antefleksije, osobito kad je ruka iznad visine ramena, a pri potpunoj rupturi mišića i tetiva rotatorne manšete prisutna je potpuna odsutnost pokreta. Pacijentov funkcionalni status je smanjen, kvaliteta života je narušena zbog nemogućnosti izvođenja aktivnosti svakodnevnog života poput oblačenja, tuširanja, hranjenja, ustajanja i drugih. Da bi procijenili funkcionalne sposobnosti sudjelovanja pacijenata u aktivnostima svakodnevnog života koristimo Barthelov indeks i mjerenje funkcionalne neovisnosti (Functional Independence Measure). Barthelov indeks sastoji se od 10 pitanja kroz koja saznajemo jesu li moguće aktivnosti poput samostalnog hranjenja, osobne njege, transfera, hoda i kontrole sfinktera te je lako provodljiv. Mjerenje funkcionalne neovisnosti provodi se kroz 18 pitanja s ponuđenim odgovorima koji se boduju [32].

6.2. Objektivni pregled

Objektivni pregled pacijenta sastoji se od opservacije, palpacije, mjernih postupaka te testova i upitnika. Opservacijom se promatraju ramena sprijeda i straga te radi usporedbe promatraju se obje strane, i zdrava i bolesna. Kroz promatranje možemo uvidjeti postoji li odstupanje u simetričnosti ramena, je li prisutna oteklina ramenog zgloba, položaj ključne kosti i lopatica te podgrebene i nadgrebene jame koja nam ukazuje je li došlo do atrofije m. infraspinatusa i m. supraspinatusa. Pri opservaciji treba se fokusirati i na boju kože koja, ako je crvena upućuje na upalni proces, zatim na eventualne promjene, oštećenja i ožiljke. Odmah kako pacijenta vidimo primjećujemo koristi li pacijent neku vrstu pomagala, ortoza, udloga ili zavoja [1, 9, 32]. Drugi korak u objektivnom pregledu je palpacija. Ona se izvodi vrhovima prstiju te se također palpiraju obje strane da se uvidi postoje li odstupanja bolesne s obzirom na zdravu stranu te se ona provodi prvo u mirovanju, a zatim i tijekom pokreta. U ramenom zglobu i oko njega palpiraju se akromion, korakoidni nastavak, spina skapule te hvatišta tetiva rotatorne manšete na velikoj kvrgi nadlaktične kosti kada je ruka u unutarnjoj rotaciji, te na maloj kvrgi kada je ruka rotirana prema van. Palpiranjem tetiva supraspinatusa mogu se osjetiti krepitacije koje ukazuju na tendinitis ili rupturu tetive, a ukoliko je prisutan kalcifikat prisutna je izrazita bolnost. Palpiranjem možemo osjetiti i temperaturu kože koja je toplija ukoliko je prisutan upalni proces te oteklinu, odnosno edem. Palpacijom možemo utvrditi i mjesto najjačeg bola te koje strukture zgloba i okoline su bolne, a koje nisu. Mjerenja kao dio pregleda provode se prije početka terapije te zadnji dan terapijske intervencije, ali često i za vrijeme terapijskog ciklusa kako bi fizioterapeut lakše pratio stanje

pacijenta i njegov napredak te kako bi mogao korigirati terapijske procedure ukoliko je potrebno [1, 9, 32]. Mjerni postupci koji se primjenjuju pri procjeni pacijenta su antropometrijske mjere, odnosno cirkularnost i longitudinalnost, zatim opseg pokreta te manualni mišićni test. Sva mjerenja izvode se iz nultog početnog položaja ako je ispitanik u mogućnosti postaviti ekstremitet u taj položaj, a u suprotnome se promjene položaja u kojem se mjerenje izvodi moraju navesti na listu rezultata mjerenja. Mjere cirkularnosti nam omogućuju uvid u opseg, odnosno obujam ekstremiteta ili zgloba te služe utvrđivanju prisutnosti te veličini edema mekih okolnih tkiva i zglobova i uvid u stanje trofike mišića, tj. postoji li hipotonija ili hipertoniya. Mjere longitudinalnosti daju nam uvid u dužinu ekstremiteta ili nekog segmenta tijela te se one izvode centimetarskom trakom. U slučaju gornjeg ekstremiteta mjerenje se izvodi od donjeg ruba lateralnog kraja akromiona do vrha srednjeg prsta uz ekstenziju, ispruženi lakat. Drugi mjerni postupak je mjerenje opsega pokreta – goniometrija. Tijekom mjerenja opsega pokreta mjeri se opseg aktivnih i pasivnih kretanja u nekom zglobu, u ovom slučaju u glenohumeralnom zglobu. Najprije se pokret izvodi aktivno uz pacijentovo samostalno izvođenje pokreta, a zatim se isti pokret izvodi pasivno da se dobije uvid u stanje zglobne čašice, rastezljivost ligamenata te stanje mišića uz utvrđivanje krajnjeg osjeta pokreta. Pacijentov zadatak je prilikom pokretanja ukazati kada i kakva bol se pojavljuje te točno pokazati lokalizaciju boli. Kod ozljeda rotatorne manšete aktivan opseg pokreta je ograničen dok je pasivni opseg pokreta najčešće normalan. U slučaju ruptura rotatorne manšete aktivan pokret je u potpunosti nemoguć. Pasivan pokret može uvelike biti smanjen zbog boli koja pacijenta ograničava te sputava u izvođenju tog pokreta te kao posljedica imobilizacije zgloba prilikom koje dolazi do skraćivanja i ukočenja okolnih mekih struktura. Na kraju, nakon što se ispita opseg pokreta prelazi se na treći mjerni postupak – manualni mišićni test (MMT). Zadaća MMT-a je procjena sposobnosti mišića da izvrši svoju funkciju, a to je kontrakcija, pokretanje te savladavanje otpora. Kod ozljeda mišića rupture rotatorne manšete ispituje se snaga četvero mišića od kojih je sastavljena rotatorna manšeta. Snaga mišića ocjenjuje se ocjenama od 0 do 5. Prvo se izvodi test za ocjenu 3 koju mišić dobiva ukoliko može savladati težinu ekstremiteta uz izvođenje antigravitacijskog pokreta u njegovom punom opsegu. Ocjenom 1 bit će ocjenjen mišić koji ne može izvesti pokret, no palpacijom se primjećuje kontrakcija mišića. Ocjenom 2 ocijeniti će se mišić koji može izvesti pokret no u rasteretnom položaju. Ocjenu 4 mišić dobiva ukoliko uz antigravitacijski pokret on može savladati i slabiji manualni otpor od strane ispitivača, dok za ocjenu 5 mišić mora uz antigravitacijski pokret savladati i jaki manualni otpor. Najniža ocjena, ocjenom 0 bit će ocjenjen mišić bez palpatorno i vizualno prisutne kontrakcije mišića pri pokušaju izvođenja pokreta. Nakon mjerenja izvode se testovi za pojedine mišiće i mišićne skupine koji su već opisani u radu [1, 9, 32].

6.3. Analiza i plan terapije

Nakon subjektivnog i objektivnog pregleda, prema SOAP modelu slijedi analiza te plan terapije koji će pacijenta na najučinkovitiji i najbrži način dovesti to rezultata, poboljšanja i na kraju oporavka. Ciljevi terapije podijeljeni su na one koji se očekuju kroz par dana od početka terapije – kratkoročni ciljevi, te na one koje želimo ispuniti na kraju fizioterapijske intervencije i koje će pacijent nakon provedene terapije održavati – dugoročni ciljevi. Ciljevi kod rupture rotatorne manšete je prvenstveno uklanjanje boli, povećanje opsega pokreta, povećanje stabilnosti u ramenom zglobu te facilitacija normalnog pokreta i povratak funkcionalnosti u aktivnostima svakodnevnog života te prevencija ponovne ozlijede [17]. Fizioterapijska intervencija može se podijeliti na rehabilitaciju kod blažih stanja bez prethodno učinjenog operacijskog zahvata te na poslijeoperacijsku rehabilitaciju nakon operacijske rekonstrukcije rotatorne manšete. Fizioterapijska intervencija može se podijeliti u tri faze. Tijekom prve faze provode se pendularne vježbe, mobilizacija i manipulacija zgloba te pasivne vježbe povećanja pokreta i istezanja te izometričke vježbe jačanja mišića rotatorne manšete. U drugoj fazi rehabilitacije izvode se aktivno potpomognute i aktivne vježbe povećanja opsega pokreta, aktivne vježbe istezanja te izotoničke vježbe jačanja mišića. U trećoj fazi provode se aktivne vježbe povećanja opsega pokreta, vježbe jačanja mišića te aktivne vježbe istezanja mišića rotatorne manšete. Osim navedenih vježbi uvelike je bitno provoditi i vježbe disanja i educirati pacijenta da se vježbe čim više provode kod kuće. Poslijeoperativna rehabilitacija kao ciljeve ima slične kao kod blažih stanja no proces kojim se oni postižu je različit. U fazi prije operacije, pacijent je u fazi pripreme za operacijski zahvat i za rehabilitaciju nakon njega. Kao cilj pripreme je održavanje gibljivosti u ramenom zglobu, održavanje i jačanje muskulature te smanjenje upale i boli uz edukaciju pacijenta. Da bi postigli ove ciljeve rade se pendularne vježbe, vježbe u vodi, izometričke vježbe te vježbe zatvorenog kinetičkog lanca uz krioterapiju i edukaciju pacijenta o pravilima u periodu nakon operacije da rehabilitacija prođe što brže i što uspješnije bez nepotrebnih komplikacija. Ciljeve poslijeoperacijske rehabilitacije mogu se rasporediti u četiri faze: rasterećenje i osiguranje zgloba i mekih tkiva, smanjenje bola i edema, održavanje mobilnosti i snage proksimalnih i distalnih dijelova ekstremiteta i postupna mobilizacija ramena. Potom se makne zaštitna ortoza nakon čega neki od ciljeva su postizanje pasivne mobilnosti zglobova, povećanje aktivne mobilnosti zgloba, smanjenje boli i spazma mišića te jačanje mišića rotatorne manšete. Ubrzo nakon toga potrebno je postići potpunu pasivnu mobilizaciju zgloba, povećanje opsega pokreta vanjske i unutarnje rotacije koje često zaostaju i osiguranje pravilnog položaja lopatice. Četvrta faza poslijeoperacijske intervencije je postizanje bezbolne aktivnosti krajnjim amplitudama pokreta te vraćanje funkcionalnosti u obavljanju svakodnevnih aktivnosti bez pojave boli [1, 33].

7. Fizioterapijski proces

Rehabilitacijski program i tretman koji bi bio najpogodniji za sve pacijente te koji bi omogućavao optimalno cijeljenje tetive za kost uz sprječavanje smanjenja opsega pokreta još uvijek nije osmišljen. Naime razlog tome je razlika od pojedinca do pojedinca zbog čega je najbolje fizioterapijske programe prilagođavati pacijentima individualno uz naglasak na povećanje opsega pokreta uz održavanje integriteta zgloba [34]. Za uspješnu poslijeoperativnu rehabilitaciju nakon rupture rotatorne manšete potrebna je uska suradnja i dobra komunikacija između operatera i fizioterapijskog tima. Za određivanje smjernica fizioterapijskog protokola, važno je analizirati veličinu ruptуре, lokaciju, kvalitetu tkiva te vrstu operacijske tehnike kojom se tetiva rekonstruirala. U slučajevima u kojima postoje neka poslijeoperacijska ograničenja provodi se konzervativni ili modificirani poslijeoperacijski rehabilitacijski protokol ovisno o pacijentovom stanju te se rehabilitacija prilagođava pacijentovim godinama, veličini i lokalizaciji lezije i kvaliteti tkiva poslije operacije.

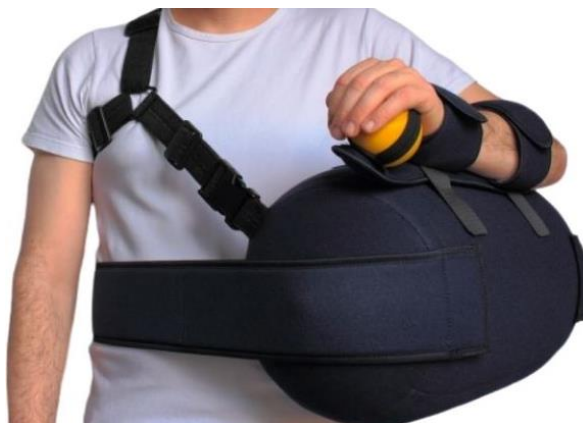Konzervativni rehabilitacijski protokol primjenjuje se većinom kod starijih pacijenata kod kojih je prisutna masivna ruptura rotatorne manšete ili kod onih kojima je kvaliteta zahvaćenog tkiva loša. Navedeni protokol očituje se ograničenjem ili odgodom inicijacije pasivnog opsega pokreta s kojim se općenito započinje nakon 2-4 tjedna poslijeoperacijskog rehabilitacijskog procesa. Cilj pasivnog opsega pokreta je svodenje stresa rekonstruiranog tkiva na minimum kako bi proces cijeljenja započeo što ranije.

Modificirani rehabilitacijski protokol karakteriziran je uključivanjem pasivnog pokreta prvi poslijeoperacijski dan uz poštovanje granice boli pacijenta. U ovaj protokol uključena je većinom mlađa populacija s malom lezijom te vrlo dobrom kvalitetom zahvaćenog tkiva.

Neovisno koji u koji protokol je pacijent uključen, oba se sastoje od četiri rehabilitacijske faze. U svakoj fazi treba biti i uključena edukacija za vježbanje kod kuće da bi oporavak bio učinkovitiji i brži te kako bi pacijent bio upućen u to što smije u pojedinoj fazi raditi, a što izbjegavati. U početnom programu vježbanja kod kuće mogu se izvoditi vježbe aktivnog opsega pokreta vrata, lakta, zapešća i šake. Program rehabilitacije kao i program vježbanja kod kuće treba biti individualno prilagođen pacijentu te ga treba modificirati po potrebi prema procjeni koji terapeut provod tijekom trajanja rehabilitacijskog procesa. Zbog toga je vrlo važno uspostaviti i održavati dobru komunikaciju između pacijenta i terapeuta tijekom cijelog procesa rehabilitacije [35].

7.1. Rana poslijeoperacijska faza

Rana poslijeoperacijska faza traje 1-5 tjedana poslije operacije. Ona je usmjerena na rasterećenje zgloba, smanjenje boli, održavanje mobilnosti proksimalnih i distalnih dijelova ekstremiteta te mobilizacija ramena pred kraj faze. Rasterećivanje zgloba ramena postiže se postavljanjem abdukcijske ortoze (Slika 7.1.1.) koja se u ovoj fazi rehabilitacijskog procesa ne skida. Kako bi se smanjila bol i edem nastao kao posljedica stresa okolnog tkiva uslijed operacije postavljaju se krioblozi i primjenjuje krioterapija. U ovoj fazi kako bi održali mobilnost proksimalnih dijelova pacijentu se savjetuje da izvodi vježbe za vratnu kralježnicu u svim ravninama kako bi se tkivo malo zagrijalo te opustilo. Da bi održali mobilnost distalnih dijelova ekstremiteta izvode se vježbe prstiju i šake kroz pokrete fleksije i ekstenzije, aktivne vježbe za lakat i podlakticu kroz pokrete fleksije, ekstenzije, supinacije i pronacije kako bi održali snagu mišića i spriječili nepotrebnu atrofiju. Na kraju ove faze postupno se izvodi mobilizacija samog ramena kroz pokrete pasivne antefleksije, pasivne abdukcije i pasivne rotacije kod kojih je potreban izraziti oprez. Vrlo je važno da pokretom tijekom vježbanja ne istežemo operirane strukture što znači da kineziterapija uvelike ovisi o vrsti rupture te posljedično tome ovisi o vrsti operacijskog zahvata koji je učinjen [33, 35].



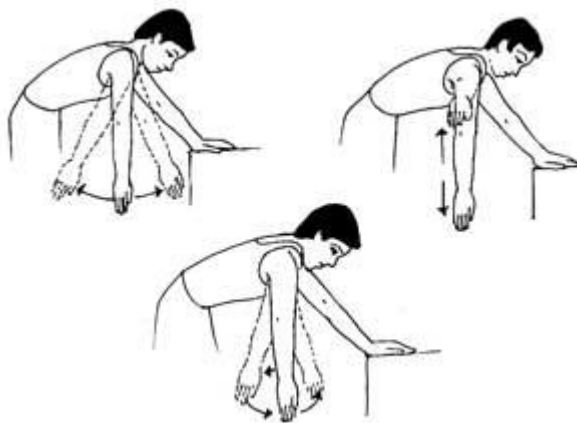
Slika 7.1.1. Abdukcijska ortoza za rame

Izvor: [<https://www.omc.hr/ortopedija/ortoze-i-steznici-za-rame-nadlakticu-i-lakat/abdukcijska-ortoza-za-rame-1-detail>]

7.2. Prva poslijeoperacijska faza

Neovisno o vrsti rehabilitacijskog protokola, prva faza poslijeoperacijske rehabilitacije mora biti fokusirana na zaštitu rekonstruiranog tkiva. Međutim potrebna je ravnoteža između poticanja procesa cijeljenja tetive i okolnog tkiva i sprječavanja nastanka poslijeoperacijskih adhezija – vezivnih priraslica. Nakon rekonstrukcije integritet tkiva ovisi o načinu postavljanja šavova. Zbog toga se nakon operacije neki pokreti, primjerice unutarnja i vanjska rotacija te fleksija i abdukcija

zabranjuju da bi se zaštitilo rekonstruirano tkivo. Nakon toga počinje se stvarati kolagen čiji vrhunac dostiže otprilike desetog dana nakon operacije. Novostvoreni kolagen u ovoj fazi i dalje zahtjeva oprez budući da rame još nije spremno za izlaganje velikim stresovima poput aktivnog pokretanja. Unutar ovih protokola pasivan opseg pokreta glenohumeralnog zgloba uvodi se čim se utvrdi da je takav pokret siguran za izvoditi [33, 35]. Ciljevi ove faze rehabilitacije je postupno povećanje pasivne pokretljivosti glenohumeralnog zgloba, uvođenje i povećanje aktivne mobilnosti zgloba, smanjenje boli i jačanje mišića rotatorne manšete. Prvi dio postiže se izvođenjem pasivnih vježbi antefleksije, abdukcije i rotacije nadlaktice. Pasivan pokret fizioterapeut mora izvoditi uz maksimalni oprez te se on nastavlja provoditi tako dugo dok se ne postigne bezbolan i simetričan pokret u usporedbi s drugim, zdravim ramenom. Ukoliko se neki patološki proces događa i u suprotnom ramenu, s pasivnim pokretom se nastavlja tako dugo dok se ne postigne bezbolan pokret koji je unutar unaprijed određenih parametara za glenohumeralni zglob. Aktivnu pokretljivost preporuča se polako uvoditi i povećavati kroz vježbe hvatanja iznad glave kroz pokret antefleksije i abdukcije, vježbanjem s štapom i drugi rekvizitima kroz pokrete unutarnje i vanjske rotacije te uz pomoć nekih posebnih tehnika poput PNF-a (proprioceptivna neuromuskularna facilitacija). Idući cilj ove faze je smanjenje bolnosti ramena pomoću krioterapije. Kako bi se to postiglo važno je i smanjiti napetost okolnih mekih struktura. Da bi se to postiglo provodi se mobilizacija ramenog zgloba te vratne i torakalne kralježnice. Mobilizacija ramena izvodi se u obliku nježnih kratkih pokreta trakcije. U ovoj fazi ortoza se polako počinje skidati te su dopuštene polagane dnevne aktivnosti ali lakat obavezno mora biti priljubljen uz tijelo. Pacijentu je vrlo važno ukazati i na važnost posturalne stabilnosti te ga educirati kako uspostaviti i/ili održati istu. Periskapularna aktivacija u obliku skapularne depresije i protrakcije koja se izvodi iz neutralnog položaja i vraća u isti pokazala je da ima minimalan utjecaj na aktivnost mišića rotatorne manšete, dok se vježbe skapularne retrakcije ne preporučaju, tj. pripisuju se s velikim oprezom zbog toga što se na EMG-u očituje pretjerana aktivnost m. supraspinatusa za inicijalnu, prvu fazu rehabilitacije. Za povećanje jakosti periskapularne muskulature koriste se pendularne vježbe (Slika 7.2.1.) koje se provode u obliku malih koncentričnih krugova, promjera do 20 cm što od m. supraspinatusa i m. infraspinatusa ne traži više od 15% maksimalne izometričke kontrakcije. Prva faza poslijeoperacijske rehabilitacije traje od 6 - 9 tjedana nakon operacije, a da bi pacijent ušao u drugu fazu potrebno je zadovoljiti nekoliko uvjeta: pasivna fleksija ramenog zgloba trebala bi biti 125°, pasivna vanjska i unutarnja rotacija najmanje bi trebale iznositi 75°, a pasivna abdukcija ramena trebala bi dostići najmanje 90°. Još jedan važan faktor za brži i bolji oporavak pacijenta je održavanje i poboljšavanje opće kondicije i kardiovaskularno stanje što se može učestalim laganim aktivnostima poput hodanja, vožnje bicikla i slično [33, 35].



Slika 7.2.1. Pendularne vježbe

Izvor: [<https://www.arthritis-india.com/shoulder-exercises.html>]

7.3. Druga poslijeoperacijska faza

Druga faza poslijeoperacijske rehabilitacija započinje 10 - 13 tjedana nakon operacije, no prelazak u drugu fazu prilagođava se individualno te on može biti i odgođen, a sve to ovisi o dobi pacijenata, mogućim komorbiditetima te veličini rupture i kvaliteti tkiva. Ova faza počinje kada operater dozvoli pacijentu aktivno potpomognute vježbe opsega pokreta nakon čega slijedi aktivan samostalan pokret. U ovu fazu pacijent ne ulazi ukoliko pasivan opseg pokreta nije minimalno bolan te ukoliko se ne minimaliziraju kompenzacije. Aktivno potpomognuti opseg pokreta izvodi se u supiniranom položaju, ležeći na leđima provodeći pokrete unutarnje i vanjske rotacije pomoću rekvizita poput štapa te fleksije nadlaktice pomoću zdrave ruke. Ove vježbe mogu se provoditi i pomoću drugih rekvizita, primjerice s loptom, a cilj je povećati mobilnost ruku u glenohumeralnom zglobo. Važno je da se vježbe aktivnog opsega pokreta izvode u vodi jer sila uzgona olakšava pacijentu izvođenje pokreta uz manju aktivaciju mišića, uz manji napor i stres za nedavno operirani segment tijela [33, 35]. U ovoj fazi neki od ciljeva su postizanje pasivne pokretljivosti zgloba koji se postiže mobilizacijom mekog tkiva te pasivnom mobilizacijom uz pomoć uređaja, zatim postizanje do 75% maksimalne snage ramena uz pomoć štapa, PNF tehnikom te polako uvođenjem aktivnih vježbi s opterećenjem koje ne smije prelaziti 0,5 – 1 kg, a to je potrebno individualno odrediti za svakog pacijenta. Ostali ciljevi su povećanje opsega pokreta vanjske i unutarnje rotacije kroz aktivne i aktivno potpomognute vježbe te je vrlo važno osigurati pravilan položaj lopatice radeći vježbe stabilizacije lopatice te vježbe jačanja mišića rotatorne manšete. Neke od vježbi jačanja mišića rotatorne manšete su izotoničke vježbe unutarnje i vanjske rotacije i proprioceptivne vježbe otvorenog kinetičkog lanca. Izotoničke izvode se pomoću rekvizita, elastične trake koja se u stojećem položaju pacijenta s postavljenim rukama uz tijelo i laktovima pod 90° stavi oko ruku te se rasteže kako bi se jačali vanjski rotatori, te s

loptom promjera 20 cm koja se stavlja između ruku za vježbanje unutarnjih rotatora. Neke od proprioceptivnih vježbi otvorenog kinetičkog lanca mogu se provoditi u supiniranom položaju s nadlakticom postavljenom na 90° u položaju antefleksije gdje je zadatak pacijenta crtanje raznoraznih oblika po zraku, primjerice krugova, slova i slično [33, 35].

7.4. Treća poslijeoperacijska faza

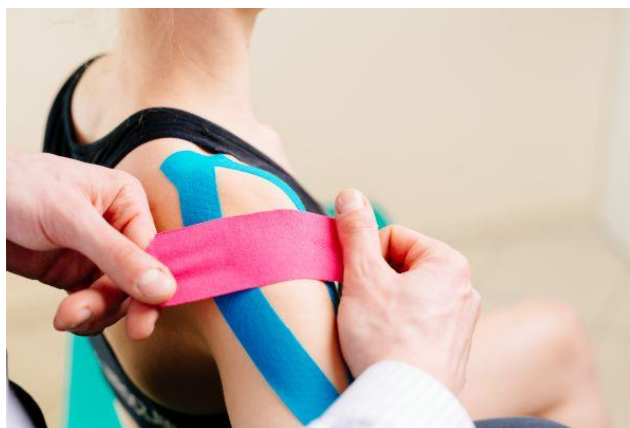U treću poslijeoperacijsku fazu pacijent ulazi kada može izvesti puni opseg i pasivnog i aktivnog pokreta u glenohumeralnom zglobu bez prisutnih kompenzacijskih pokreta. Ova faza počinje oko 14-17 tjedana nakon operacije kada tkivo može podnijeti veći napor kroz vježbe jačanja. U ovoj glavni cilj je povećanje jakosti miškulature rotatorne manšete i ramenog obruča. Glavni ciljevi ove faze su postizanje do 80% maksimalne snage ramena kroz terapiju PNF-om s otporom te povećanjem opterećenja kod vježbi aktivnog opsega pokreta na 2 kilograma. To postizemo primjerice korekcijom vježbe iz prethodne faze gdje je pacijent u stojećem položaju, laktovi su flektirani pod 90°, no sad je nadlaktica oko koje je elastična traka abducirana pod 45° te pacijent izvodi pokret vanjske rotacije savladavajući otpor elastične trake. Drugi cilj ove faze je postizanje većeg stupnja samostalnosti tako da pacijent počinje nositi lagane predmete npr. iz trgovine, ili iz kuhinje do blagovaonice, samostalnim uzimanjem predmeta sa strane i sprijeda i slično. Treći cilj je postizanje samokontrole boli kada je pacijent u najvećem stupnju aktivnost kroz vježbe istezanja unutarnjih rotatora i stražnjeg dijela kapsule. I posljednji cilj je osiguranje pravilnog položaja lopatice kroz vježbe stabilizacije i vježbe na lopti vježbajući depresiju lopatice [33].

7.5. Četvrta poslijeoperacijska faza

Četvrta, ujedno i posljednja poslijeoperacijska faza započinje otprilike 18-26 tjedana poslije operacije. U ovoj fazi operirano tkivo tetive je u posljednjim fazama sazrijevanja te je spremno za veća opterećenja i savladavanja većeg stresa. U ovoj fazi rehabilitacijskog procesa bol kod pacijenta ne bi smjela biti prisutna te bi trebao samostalno provoditi aktivnosti svakodnevnog života. Kao cilj ove faze postavlja se bezbolnost u aktivnostima svakodnevnog života u krajnjem opsegu pokreta te mogućnost obavljanja svakodnevnih aktivnosti i vraćanja prijašnjem načinu života kakav je pacijent imao prije operacije. To se može postići uz provođenje vježbi iz prijašnjih faza te ukoliko je potrebno povećanjem opterećenja kod vježbi, mobilizacijom zglobova te ako je u pitanju sportaš koji je prošao sve faze rehabilitacije preporuča se vraćanje treninzima uz konzultacije s operaterom, fizioterapeutom te modifikacijom treninga u početnim fazama [33].

7.6. Kinesio taping (K-tape)

Kinesio taping (Slika 7.6.) jedna je od suvremenih metoda koja pripada skupini komplementarnih tehnika fizioterapijske intervencije. U ovoj tehnici koristi se adhezivna elastična traka koja emitirajući elastična svojstva kože ima terapijski učinak. Ona je dizajnirana da oponaša kvalitetu kože jer ima gotovo istu debljinu kao i epidermis i može se rasteći između 30-40% svog stanja u mirovanju u longitudinalnom smjeru. Prvotna funkcija ove trake je pružanje podrške tijekom pokreta. Kase i suradnici su u sklopu svojih istraživanja otkrili nekoliko prednosti kinesio tapinga koje ovise o količini rastezanja trake tijekom nanošenja: pružanje pozicijskih podražaja kroz kožu, poravnanje fascijalnih tkiva, stvaranje više prostora za podizanjem fascije i mekog tkiva iznad područja boli i/ili upale, pružanje senzorne stimulacije za pomaganje ili ograničavanje pokreta i za pomoć u uklanjanju edema usmjeravanjem eksudata prema limfnom kanalu. Neki podaci ukazuju na učinkovitost K-tape-a na poboljšanu funkciju, stabilnost i propriocepciju u pedijatriji te kod pacijenata s dislokacijom patele, moždanim udarom, bolnim ramenom i problemima s gležnjevima te kod disfunkcije trupa. Učinkovitost je pokazala pri smanjenju boli i olakšanje pokreta kod pacijenata koji su imali poteškoće s izvođenjem pokreta. Thelen i suradnici u svom istraživanju dokazali su da su prednosti K-tape-a ograničene djelomično na poboljšanje opsega pokreta bez boli neposredno nakon aplikacije trake no nema dokaza da kratkoročno ili dugoročno djeluje na smanjenje boli [36].



Slika 7.6. Kinesio tape

Izvor: [<https://www.fitness.com.hr/zdravlje/ozljede-bolesti/Kinesio-taping-metoda.aspx>]

8. Zaključak

Mišići rotatorne manšete zbog svoje uloge stabilizatora najvažnija je struktura ramena. Svojim položajem oni pružaju ramenu snagu i stabilnost te omogućuju nesmetano obavljanje svakodnevnih aktivnosti. Stoga u slučaju ruptуре jedne ili više tetiva mišića rotatorne manšete ruka gubi svoju funkciju. Rupture su najčešće posljedica degenerativnih procesa te traumi zbog čega je potrebno češće odlaziti na preventivne preglede te redovito provoditi vježbe za jačanje mišića rotatorne manšete te ramenog obruča kako bi prevenirali nepotrebne ozljede. Da bi spriječili eventualne komplikacije nakon ruptуре važno je pravovremeno postaviti dijagnozu i krenuti s liječenjem i pacijenta uvesti u intervenciju. Vrlo je važno održavati dobru komunikaciju između pacijenta i operatera te pacijenta i fizioterapeuta. Svakom pacijentu treba pristupiti individualno, počevši od određivanja ciljeva u suradnji s pacijentom te kroz sav tretman provoditi edukaciju o samoj ozljedi, ponašanju te vježbama koje treba provoditi tijekom i nakon rehabilitacije. Glavni cilj fizioterapije je potpuni oporavak pacijenta koji se nakon provedene rehabilitacije vraća svakodnevnim aktivnostima.

9. Literatura

1. M. Kovačević: Fizioterapija kod oštećenja rotatorne manžete i tendinitisa duge glave m. biceps brachii, FIZIOinfo, 2009.; 2, 9-20
2. <https://www.physio-pedia.com/Rotator-Cuff>, dostupno 11.8.2021.
3. Mihelić R., Jotanović Z., Tudor A., Prpić T., Rakovac I., Šestan B.; Operativna rekonstrukcija rotatorne manžete; Medicina Fluminensis. 2013.
4. <https://www.ncbi.nlm.nih.gov/pmc/articles/PMC3217726/>, dostupno: 11.8.2021.
5. C.A. Rockwood, F.A. Matsen: The Shoulder. 2th Edition. Philadelphia: Saunders Company, 1998;233-63
6. P. Keros, M. Pećina: Funkcijska anatomija lokomotornog sustava, Zagreb,2007., Naklada Ljevak
7. Krmpotić-Nemanić J, Marušić A. Anatomija čovjeka. 2. korigirano izd. Zagreb: Medicinska naklada, 2007:665
8. H. Mokrović, G. Gulan, Z. Jotanović, M. Dragičević: Bolno rame, medicina 2009, Vol. 45, No. 4, p. 332-337
9. S. Gumina: Rotator Cuff Tear: Pathogenesis, Evaluation and Treatment, Springer
10. Pećina M. Sindromi prenaprezanja sustava za kretanje. Zagreb: Globus; 1992.
11. Plazer W. Priručni anatomski atlas: Sustav organa za pokretanje. Zagreb: Medicinska naklada; 2003.
12. I. Sekušak: Funkcionalna anatomija rotatorne manšete ramena, Fizioterria, 2012.
13. Puljić M. Prijedlog konstrukcije naprave za jačanje deficitne ramene muskulature [završni rad]. Zagreb: Sveučilište u Zagrebu; 2016
14. Čičak N, Klobučar H, Medančić N. Rotator cuff injury. Medicina fluminensis. 2015; 51(1):7-17
15. M. Pećina i sur.:Ortopedija. Zagreb, Naklada Ljevak, 2000.
- 16 F. Familiari: Managing rotator cuff tears in Young Patients, World Journal of Orthopedics, 2014.; 6(10) 770-775
17. J. T. Müller, W.H. M. Castro: The incidence of rotator cuff rupture an anatomic study, Acta Orthopedica Belgica, Vol. 57 – 2 – 1991
18. Uremović M., Davila S. Rehabilitacija ozljeda lokomotornog sustava. Zagreb: Medicinska naklada; 2018.
19. V. Bishay, R. A. Gallo: The Evaluation and Treatment of Rotator Cuff Pathology, Primari Care: Clinics in Office Practice, 40(4), 889-910, 2013.

20. Tršek D. Transosealna fiksacija tetive infraspinatusa ovce jednim redom sidara [disertacija]. Zagreb: Sveučilište u Zagrebu; 2015
21. A. Jurinić: Fizioterapija nakon operacije masivne rupture rotatorne manžete(veće od 5cm). FIZIOinfo, Informativno glasilo Hrvatskog zbora fizioterapeuta, 2005:19-24
22. L.K. Božić: liječenje ruptura rotatorne manžete, diplomski rad, 2020.
23. N. Čičak: Zamke u dijagnosticiranju i liječenju bolnog ramena, Fiz. rehabil. med. 2016; 28 (1-2): 120-131
24. T. Krpan, Z. Sučić: Dijagnostika ramena, FIZIOinfo, Informativno glasilo Hrvatskog zbora fizioterapeuta, 2005., 4-8
25. <https://www.ncbi.nlm.nih.gov/pmc/articles/PMC4762635/> , dostupno: 26.8.2021.
26. <https://physicaltherapyweb.com/hornblowers-test-teres-minor/>
27. D. Vukelić: Specijalni testovi za procjenu ramena: FIZIOinfo, 2005., 9-11
28. https://physio-pedia.com/Subscapularis?utm_source=physiopedia&utm_medium=search&utm_campaign=ongoing_internal
29. <https://www.shoulderdoc.co.uk/article/1456>
30. H. Klobučar: Istraživanje čvrstoće fiksacije tetive infraspinatusa ovce transosealnom metodom i metodom dva reda koštanih sidara [disertacija]. Zagreb: Sveučilište u Zagrebu; 2009.
31. Gašparec I., Franić M. Specifičnosti fizioterapijske procjene kod osoba sa problemom teniskog lakta. FIZIOinfo. 2011-2012; 1-2
32. Klaić I, Jakuš L. Fizioterapijska procjena. Zagreb: Zdravstveno veleučilište; 2017.
33. S. Pović, M. Miškulin: Fizioterapija nakon operacije masivne rupture rotatorne manžete. FIZIOinfo. 2005; 6 (1).
34. S. S. Koo, S. S. Burkhart: Rehabilitation following arthroscopic rotator cuff repair. Clinics in sports medicine, 2010., 29(2): 203-211.
35. A. Olivier, V. D. Meijden, P. Westgard: Rehabilitation after arthroscopic rotator cuff repair: current concepts review and evidence-based guideline. Int J Sports Phys Ther., 2012., 7(2):197-218.
36. M. D. Thelen, J. A. Dauber, P. D. Stoneman: The Clinical Efficacy of Kinesio Tape for Shoulder Pain: A Randomized, Double-Blinded, Clinical Trial, journal of orthopaedic & sports physical therapy, vol. 38, n.7, 2008.

10. Popis slika

Slika 2.3.1. Mišići rotatorne manšete.....	4
Slika 3.1. Opseg pokreta u frontalnoj, sagitalnoj i transverzalnoj ravnini.....	6
Slika 4.6.1. Klasifikacija potpunih ruptura rotatorne manšete prema Ellmanu i Gartsmanu.....	14
Slika 4.6.2. Klasifikacija parcijalnih ruptura rotatorne manšete prema Ellmanu i Gartsmanu.....	15
Slika 5.2.2 Artroskopski zahvat na ramenom zglobu.....	19
Slika 7.1.1. Abdukcijska ortoza za rame.....	25
Slika 7.2.1. Pendularne vježbe.....	27
Slika 7.3. Kinesio tape.....	29

IZJAVA O AUTORSTVU

I

SUGLASNOST ZA JAVNU OBJAVU

Završni/diplomski rad isključivo je autorsko djelo studenta koji je isti izradio te student odgovara za istinitost, izvornost i ispravnost teksta rada. U radu se ne smiju koristiti dijelovi tuđih radova (knjiga, članaka, doktorskih disertacija, magistarskih radova, izvora s interneta, i drugih izvora) bez navođenja izvora i autora navedenih radova. Svi dijelovi tuđih radova moraju biti pravilno navedeni i citirani. Dijelovi tuđih radova koji nisu pravilno citirani, smatraju se plagijatom, odnosno nezakonitim prisvajanjem tuđeg znanstvenog ili stručnoga rada. Sukladno navedenom studenti su dužni potpisati izjavu o autorstvu rada.

Ja, HELENA LILEK (ime i prezime) pod punom moralnom, materijalnom i kaznenom odgovornošću, izjavljujem da sam isključivi autor/ica završnog/diplomskog (obrisati nepotrebno) rada pod naslovom RUPTURE ROTATORNE MANŠETE I FIZIOTERAPIJSKI PROCES (upisati naslov) te da u navedenom radu nisu na nedozvoljeni način (bez pravilnog citiranja) korišteni dijelovi tuđih radova.

Student/ica:
(upisati ime i prezime)

Hele Helena
(vlastoručni potpis)

Sukladno Zakonu o znanstvenoj djelatnosti i visokom obrazovanju završne/diplomske radove sveučilišta su dužna trajno objaviti na javnoj internetskoj bazi sveučilišne knjižnice u sastavu sveučilišta te kopirati u javnu internetsku bazu završnih/diplomskih radova Nacionalne i sveučilišne knjižnice. Završni radovi istovrsnih umjetničkih studija koji se realiziraju kroz umjetnička ostvarenja objavljuju se na odgovarajući način.

Ja, HELENA LILEK (ime i prezime) neopozivo izjavljujem da sam suglasan/na s javnom objavom završnog/diplomskog (obrisati nepotrebno) rada pod naslovom RUPTURE ROTATORNE MANŠETE I FIZIOTERAPIJSKI PROCES (upisati naslov) čiji sam autor/ica.

Student/ica:
(upisati ime i prezime)

Hele Helena
(vlastoručni potpis)