

Triangularni fibrokartilaginozni kompleks i fizioterapija

Habota, Magdalena

Undergraduate thesis / Završni rad

2022

Degree Grantor / Ustanova koja je dodijelila akademski / stručni stupanj: **University North / Sveučilište Sjever**

Permanent link / Trajna poveznica: <https://um.nsk.hr/um:nbn:hr:122:172601>

Rights / Prava: [In copyright](#)/[Zaštićeno autorskim pravom.](#)

Download date / Datum preuzimanja: **2025-02-05**



Repository / Repozitorij:

[University North Digital Repository](#)





**Sveučilište
Sjever**

Završni rad br. 120/FIZ/2022

**Triangular fibrokartilaginozni kompleks (TFCC) i
fizioterapija**

Magdalena Habota, 1003137912

Varaždin, rujan 2022. godine



**Sveučilište
Sjever**

**Odjel za Fizioterapiju
Završni rad br. 120/FIZ/2022**

Triangular fibrocartilaginozni kompleks (TFCC) i fizioterapija

Student

Magdalena Habota, 1003137912

Mentor

Jasminka Potočnjak, mag. physioth.

Varaždin, rujan 2022. godine

Prijava završnog rada

Definiranje teme završnog rada i povjerenstva

ODJEL	Odjel za fizioterapiju		
STUDIJ	preddiplomski stručni studij Fizioterapija <input type="checkbox"/>		
PRISTUPNIK	MAGDALENA HABOTA	MATIČNI BROJ	1003137912
DATUM	8.7.2022.	KOLEGIJ	Fizioterapija u sportu
NASLOV RADA	Triangularni fibrokartilaginozni kompleks i fizioterapija		

NASLOV RADA NA ENGL. JEZIKU	Triangular Fibrocartilage Complex and physiotherapy		
-----------------------------	---	--	--

MENTOR	Jasminka Potočnjak, mag. physioth.	ZVANJE	predavač
--------	------------------------------------	--------	----------

ČLANOVI POVJERENSTVA	1.	doc. dr. sc. Željko Jeleč, predsjednik
	2.	Jasminka Potočnjak, mag. physioth., pred., mentor
	3.	Ivana Herak, mag. med. techn., pred., član
	4.	Valentina Novak, mag. med. techn., pred., zamjenski član
	5.	

Zadatak završnog rada

BROJ	120/FIZ/2022
------	--------------

OPIS

U preglednom radu prikazuje se osnovna anatomija i funkciju triangularnog fibrokartilaginoznog kompleksa (TFCC-a). Opisan je poznat način mehanizma ozljede i patologije, klasifikacija ozljeda, klinička slika, pregled i dijagnostika koja se koristi u postizanju dijagnoze triangularnog fibrokartilaginoznog kompleksa (TFCC-a).

S obzirom na kompleksnost same ozljede i mogućnost načina liječenja konzervativno ili operativno, triangularni fibrokartilaginozni kompleks (TFCC) je je stanje koje treba dobro prepoznati i u kojem dijagnostičar igra izuzetno važnu ulogu. U ovom radu radu će se posvetiti posebno dijelu fizioterapijskih postupaka i rehabilitaciji koja se može provoditi tijekom konzervativnog liječenja ili postoperativno.

ZADATAK URUČEN

31.08.2022

POTPIS MENTORA

Jasminka Potočnjak



Zahvala

Ovim putem najviše bi se željela zahvaliti svojoj mentorici Jasminki Potočnjak, mag. physioth., pred. koja mi je uvelike pomogla kod samog pisanja završnog rada i koja mi je uvelike pomogla kod biranja teme za ovaj završni rad.

Moram zatim moram zahvaliti i svojim roditeljima koji su mi omogućili školovanje jer bez njihove moralne podrške ne bi mogla ni krenut studirati, a kamoli završiti.

Osim njih uz mene je bio i moj dečko koji je također uskakao i bio mi moralna podrška tokom mog trogodišnjeg školovanja.

Sažetak

Trokutasti kompleks vlaknaste hrskavice je struktura u zapešću. Ozljeda ili rascjep ovog područja može uzrokovati bol na vanjskoj strani zapešća i ograničiti njegov raspon pokreta. Kompleks trokutaste fibrokartilaginoze (TFCC) je mreža ligamenata, tetiva i hrskavice koja se nalazi između kosti ulne i radijusa na strani malog prsta zapešća. TFCC stabilizira i ublažava zapešće, osobito kada osoba rotira ruku ili njome nešto uhvati. Zbog svoje strukturne složenosti, TFCC je osjetljiv na oštećenja, a ozljede su česte.

TFCC rupture obično uzrokuju bol duž vanjske strane zapešća. Ostali simptomi mogu uključivati: ukočenost ili slabost u zglobu, bol prilikom dodirivanja ili pomicanja zgloba, ograničen raspon pokreta u ruci ili zapešću, oticanje zgloba i zvuk škljocanja ili pucanja pri pomicanju zgloba.

TFCC ruptura je svaka ozljeda ili oštećenje TFCC-a. Postoje dvije vrste TFCC ruptura: Tip 1. Ove su ozljede posljedica fizičke ozljede, kao što je kada osoba previše ispruži ili preokrene zapešće, ili kada padne na ruku s ispruženom rukom. Tip 2. Također se nazivaju i kroničnim ozljedama, pojavljuju se postupno i mogu biti posljedica oštećenja uzrokovanih starenjem ili temeljnog stanja, kao što je giht ili reumatoidni artritis. Točna klasifikacija TFCC ruptura važna je za usmjeravanje odluka o liječenju.

Fizioterapeut može preporučiti nošenje udlage, proteza ili gipsa za zaštitu i imobilizaciju zapešća. Liječnici mogu propisati lijekove protiv bolova kako bi se smanjila bol i otekline. Fizikalna terapija također može biti korisna za neke ljude s TFCC ozljedama. Fizioterapeut će voditi osobu kroz nježna istezanja, vježbe i prilagođene aktivnosti za ozlijeđeno zapešće koje imaju za cilj: smanjiti bol i oticanje, poboljšati fleksibilnost i raspon pokreta i povećati snagu.

Za osobe s teškim ili trajnim TFCC ozljedama, liječnik može preporučiti operaciju. Jedna od kirurških opcija je vrsta minimalno invazivnog zahvata koji se naziva atroskopije. Tijekom atroskopije, operater će napraviti niz malih rezova na vanjskom rubu zapešća, što im omogućuje popravak oštećenja TFCC-a. Ponekad također mogu skratiti ulnu kako bi ublažili simptome. Zglob mora ostati imobiliziran do 6 tjedana nakon operacije.

Ključne riječi: TFCC ozljede, liječenje TFCC-a, rehabilitacija, vježbe

Summary

The triangular fibrocartilage complex is a structure in the wrist. An injury or tear to this area can cause pain on the outside of the wrist and limit its range of motion. The triangular fibrocartilagenous complex (TFCC) is a network of ligaments, tendons, and cartilage located between the ulna and radius bones on the little finger side of the wrist. The TFCC stabilizes and cushions the wrist, especially when the person rotates the hand or grasps something with it. Because of its structural complexity, the TFCC is susceptible to damage, and injuries are common.

TFCC ruptures usually cause pain along the outside of the wrist. Other symptoms may include: stiffness or weakness in the joint, pain when touching or moving the joint, limited range of motion in the hand or wrist, swelling of the joint, and a clicking or popping sound when moving the joint.

A TFCC rupture is any injury or damage to the TFCC. There are two types of TFCC ruptures: Type 1. These injuries are the result of a physical injury, such as when a person overextends or twists the wrist, or falls on the arm with the arm outstretched. Type 2. Also called chronic injuries, they occur gradually and can be the result of damage caused by aging or an underlying condition, such as gout or rheumatoid arthritis. Accurate classification of TFCC ruptures is important to guide treatment decisions.

A physiotherapist may recommend wearing a splint, brace or cast to protect and immobilize the wrist. Doctors may prescribe pain medication to reduce pain and swelling. Physical therapy may also be beneficial for some people with TFCC injuries. A physical therapist will guide a person through gentle stretches, exercises, and customized activities for the injured wrist that aim to: reduce pain and swelling, improve flexibility and range of motion, and increase strength.

For people with severe or permanent TFCC injuries, a doctor may recommend surgery. One of the surgical options is a type of minimally invasive procedure called arthroscopy. During arthroscopy, the operator will make a series of small cuts on the outer edge of the wrist, which allows them to repair the damage to the TFCC. Sometimes they can also shorten the ulna to relieve symptoms. The joint must remain immobilized for up to 6 weeks after surgery.

Keywords: TFCC injuries, TFCC treatment, rehabilitation, exercises

Popis korištenih kratica

TFCC	Triangularni fibrokarilangiozni kompleks
MRI	magnetska rezonancija
DJUR	distalni radioulnarni zglob
FCU	flexor carpi ulnaris
LTL	lunotriquetralni ligament
TFC	trokutasta fibrohrskavica
CT	komputerizirana tomografija
ROM	opseg pokreta
DISI	dorzalna interkalirana segmentalna nestabilnost
TFC	trokutasta fibroartilaginoza
DIP	distalni interfalangealni zglobovi
RA	reumatoidni artritis
USO	upotreba i mjere opreza

Sadržaj

1. Uvod	1
2. Anatomija i funkcija triangularnog fibroartilaginozni kompleksa	2
2.1 Anatomija	2
2.2 Funkcija	5
2.2.1 Ulnokarpalni disk i meniskalni homolog	5
2.2.2 Palmarni i dorzalni radioulnarni ligamenti.....	5
2.2.3 Ulnolunatni i ulnotrikvetralni ligamenti.....	6
2.2.4 Ulnarni kolateralni ligament zapešća	6
2.2.5 Tetivna ovojnica <i>m. extensor carpi ulnaris</i>	6
3. Patologija TFCC kompleksa	7
3.1 Ozljede.....	8
3.2 TFCC ruptura zglobnog diska	9
3.3 Ulnokarpalno uporište	9
3.4 Ruptura radioulnarnog ligamenta	9
3.5 Tetivna ovojnica <i>m. extensor carpi ulnaris</i>	10
3.6 Ulnolunatni i ulnotriquetralni ligament	10
4. Klasifikacija ozljeda.....	11
4.1 Tip 1A.....	11
4.2 Tip 1B.....	11
4.3 Tip 1C.....	12
4.4 Tip 1D.....	12
4.5 Tip 2A.....	13
4.6 Tip 2B.....	13
4.7 Tip 2C.....	13
4.8 Tip 2D.....	14
4.9 Tip 2E	14
5. Klinička slika	15
6. Dijagnostika.....	18
6.1 Anamneza pacijenta.....	18
6.2 Klinički pregled	18
6.3 Dijagnostička slika	19
6.4 Provođenje testova.....	20
7. Liječenje.....	22

7.1	Liječenje tipa 1	23
7.2	Liječenje tipa 2	23
8.	Fizioterapija.....	25
8.1	Fizioterapeutski pregled	25
8.2	Vježbe	25
8.3	Vježbe opće mobilnosti	26
8.4	Vježbe za jačanje	26
8.5	Pasivna mobilizacija	27
8.6	Kriterij za otpust	28
9.	Rehabilitacija bez operacije	29
9.1	Rehabilitacija od 0 do 6 tjedana	29
9.2	Rehabilitacija od 6. tjedna	29
9.3	Rehabilitacija od 8. tjedna	30
9.4	Rehabilitacija od 10. do 12. tjedna	31
10.	Postoperativna rehabilitacija	32
10.1	Prognoza oporavka.....	33
11.	Sportske ozljede kod TFCC-a.....	34
11.1	Atletika.....	34
11.2	Kendo	34
11.3	Karate	35
12.	Izrada 3D anatomskih modela	36
13.	Kienböckova bolest	37
14.	Ganglijske ciste.....	39
15.	TFCC ozljede kod djece	41
16.	Reumatoidni artritis i TFCC	43
17.	Komplikacije kod liječenja TFCC-a	46
18.	Zaključak	47
19.	Literatura.....	48
20.	Popis slika	50

1. Uvod

Triangular fibrokartilaginozni kompleks (TFCC) je dobro definirana anatomska cjelina koja se nalazi na ulnarnom dijelu zgloba zapešća koji ima prvenstvenu funkciju stabilizacije distalnog radio-ulnarnog zgloba (DRUJ) i također djeluje kao amortizer preko ulno-karpalnog zgloba. TFCC se sastoji od ulnokarpalnog diska, palmarnog i dorzalnog ligamenta koji se protežu preko radijusa i lakatne kosti, ulno-karpalnih ligamenata, meniskalnih homologa i potkožne ovojnice ulnarnog ekstenzornog zapešća. Zamršena anatomija ovog područja i složena kinematika prijenosa opterećenja čine ga ranjivim na ozljede i trošenje. I traumatske i degenerativne ozljede proizvode specifične obrasce ozljeda koje se mogu prikazati kao nejasna bol u zapešću na ularnoj strani, osobito tijekom rotacije podlaktice.

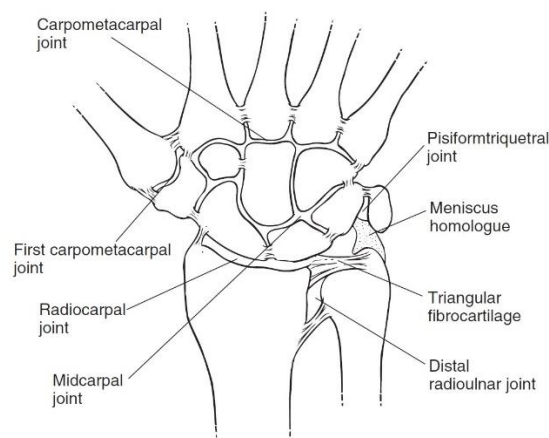
Ozljede TFCC-a su česte zbog složenosti strukture. Pucanje trokutastog fibrokartilaginoznog kompleksa ozljeda je ligamenata srednje i vanjske strane zapešća. TFCC ligamenti održavaju ručni zgloba stabilnim. Istegnuti ili potrgani TFCC ligamenti mogu uzrokovati bol. Ova ozljeda može nastati zbog iznenadne traume, kao što je pad na zapešće, ili se tijekom vremena razviti zbog traume koja se ponavlja ili prirodnog starenja. Najčešći tipovi ruptura, "traumatske" TFCC rupture, često se javljaju kod sportaša koji sudjeluju u sportovima u kojima je reket rekvizit i gimnastici, te kod fizičkih radnika, poput onih koji koriste bušilice. TFCC rupture od starenja, koje se nazivaju "degenerativne" rupture, mogu se razviti uslijed trošenja tijekom vremena, najčešće se nalaze kod ljudi starijih od 50 godina.

Ove ozljede u početku se zbrinjavaju modifikacijom svakodnevne aktivnosti kako bi se izbjeglo pogoršanje boli i ozljeda, potpunim prestankom sportskih aktivnosti, odlaskom u teretanu ili bavljenje jogom manevara koji uključuju naprezanje zglobova zapešća, privremena udlaga ili imobilizacija gipsom također se koriste kod liječenja ozljeda. Fizioterapeuti pomažu osobama s TFCC rupturama smanjiti bol, oticanje, ukočenost i sve povezane slabost u zapešću ili gornjem ekstremitetu i povratak na poboljšanu ili normalnu upotrebu šake i zapešća. Kako su fizioterapeuti stručnjaci za pokrete poboljšavaju kvalitetu života kroz praktične primjere i edukaciju pacijenata. Fizioterapeut će napraviti fizioterapijsku procjenu prije uključivanja u tretman. Kirurško liječenje se preporuča ako konzervativno liječenje ne uspije pružiti olakšanje, ili u slučajevima koji se u početku manifestiraju nestabilnošću DRUJ-a ili nestabilnim i pomaknutim prijelomima. Izbor operativnog liječenja vođen je vrstom i opsegom ozljede i može uključivati debridman, popravak i kod TFCC ozljeda povezanih s degenerativnom promjenama, zahvate ulnarnog rasterećenja poput skraćivanja.

2. Anatomija i funkcija triangularnog fibrokartilaginozni kompleksa

2.1 Anatomija

Triangularni fibrokartilaginozni kompleks (TFCC) je kompleksna nosiva struktura između kostiju zapešća, odnosno trokutaste kosti (lat. *Os triquetrum*), mjesecaste kosti (lat. *Os lunatum*) i triquetruma proksimalnog karpalnog kanala (slika 1). Ovaj kompleks ima oblik izduženog trokuta s vrhom usmjerenim na radijus [1].

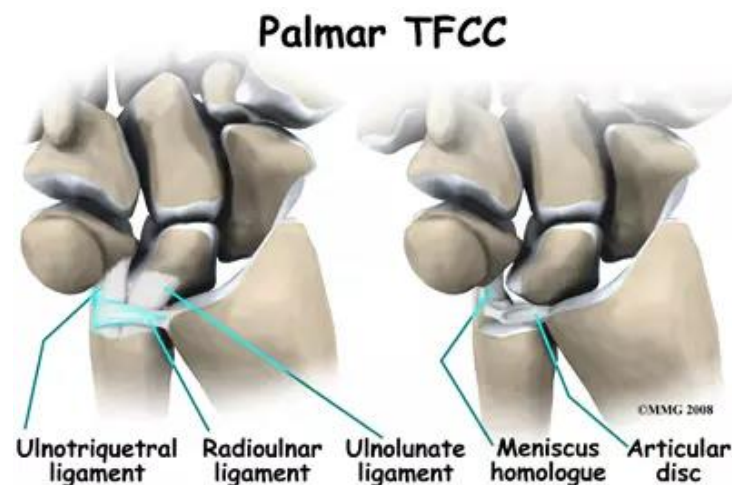


Slika 2.1.1 – Normalna anatomija TFCC-a

Izvor: Saunders R, Burke S. L., Higgins J, McClinton M. A., Valdata L., Hand and Upper Extremity Rehabilitation: A Practical Guide ; Elveris; St. Louis, Missouri; 2006.

Sastavni dio mu je pravilan trokutasti fibrokartilaginozni disk zajedno sa sljedećim stavkama: volarne komponente, ulnarne komponente i dorzalne komponente. Volarna komponenta se sastoji još od volarnog radioulnarnog ligamenta i ulnocarpalnog ligamentarnog kompleksa (slika 2). Volarni radioulnarni ligament se proteže od prednjeg ruba ulnarnog zarez na distalnom radijusu, pa sve do prednjeg dijela glave lakatne kosti. Ovaj ligament inerviraju prednji i stražnji međukoštani živac. Volarni radioulnarni ligament zajedno sa dorzalnim radioulnarnim ligamentom primarno stabilizira meko tkivo distalnog radioulnarnog zgloba. Postoji površinska i dubinska podjela samog ligamenta koji se pričvršćuje na foveu i ulnarni stiloid. U ulnokarpalnom ligamentarnom kompleksu spadaju: *lig. ulnotriquetral*, *lig. ulnocapitate* i *lig. ulnolunate*. Ulnotriquetralni ligament čini ulnarni i prednji dio same ulnocarpalne zglobne čahure zajedno sa ulnolunatnim ligamentom. Ova dva ligamenta dijele

zajedničko porijeklo i povezuje volarni radioulnarni ligamet, ujedno time i TFCC kompleks sa triquetralnom kosti. Ulnotriquetralni ligament zajedno sa ulnolunatnim ligamentom potječe sa volarnog radioulnarnog ligameta. Distalni dio ulnotriquetralnog ligament se širi kao lepeza i tako široko se proteže do palmarno proksimalni i ulnarni korteks triquetralne kosti. Ulnocapitalni ligament je jedini ligament koji se izravno veže na glavu ulne. On se proteže površinski od ulnolunatnog i ulnotriquetralnog ligamenta učvršćujući palmarni dio lunotriquetralnog međukoštanog ligamenta. Ulnocapitalni ligament povezuje ulnarnu foveu s glavicom i isprepliće distalno s vlaknima radioskapfoidnog ligamenta i vlaknima skafotriquetralnog ligamenta. Ova tvorba stvara palmarni veći luk. Ulnokrapitadni ligamet izravno potječe iz jame glave ulnarnog zgloba u blizini pričvršćivanja volarnih i dorzalnih radioulnarnih ligamenata. Distalni dio ulnokarpalnog ligamenta hvata se za tijelo kapitate. Ulnolunatni ligament čini prednji dio ulnokarpalne zglobne čahure zajedno s ulnotriquetralnim ligamentom. Ova dva ligamenta dijele zajedničko polazište i pričvušćuju volarni radioulnarni ligament, a time i TFCC kompleks na ulnarnu stranu lunate [2].

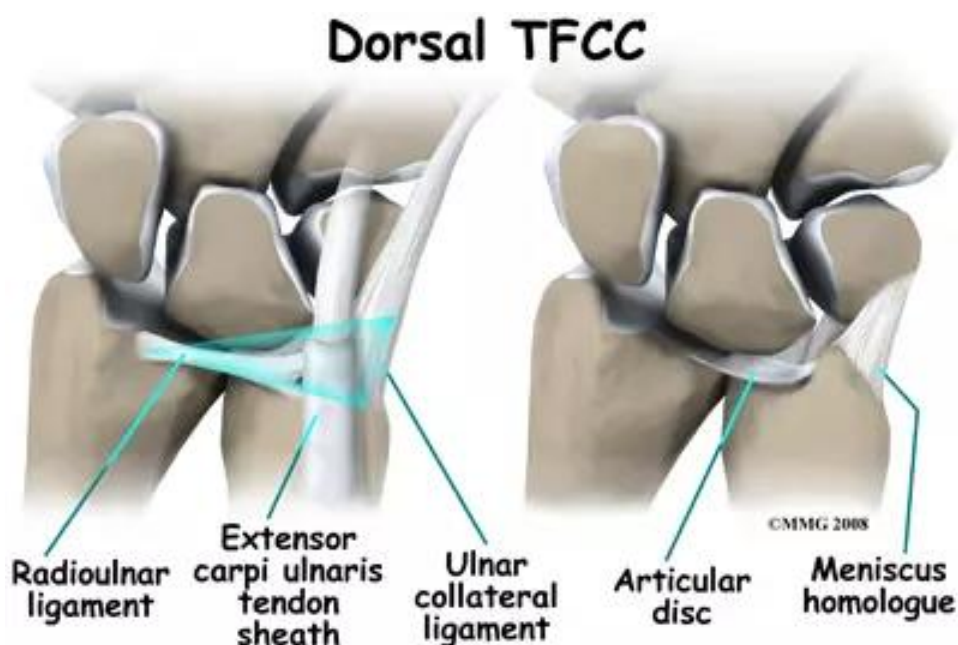


Slika 2.1.2 - Palmarni dio TFCC-a

Izvor: <https://www.ogrenpt.com>, dostupno: 03.08.2022.

Ulnarna komponenta također ima isto svoje sastavnice, a to su *lig. trinagular*, *lig. ulnar collateralis* i homologne meniske. Trinagularni ligament pričvršćuje trokutasku vlaknastu hrskavicu na vrh same ulnarne šupljine i jamice. Triangularni ligament se sastoji od dvije trake kolateralnih vlakana i labavog vezivnog tkiva poznatog pod nazivom *ligamentum subcruentum*. Proksimalna lamina ligamenta potječe iz ulnarne jamice i pričvršćuje se pravilno na TFCC disk, dok distalna lamina potječe od ulnarnog stiloida i pričvršćuje se na pravi TFCC disk i homolog

meniska. Ulnarni kolateralni ligamet povezuje ulnarni stiloidni nastavak sa trikvetrumom (slika 3). Ovaj ligament tvori najveći dio ulnarnog dijela zglobne čahure uz već spomenuti ulnotriquetralnim ligamentom. Ulnarni kolateralni ligament se stapa i s ovojnicom tetive *m. extensor carpi ulnaris*. Polazište unarnog kolateralnog ligameta je ulnarni stiloidni nastavak, dok su distalni umetci proksimalna ulnarna površina trikvetralne kosti. Ulnomeniskalni homolog se nalazi između ulnarnog stiloidnog nastavka i trikvetruma. Prijanja točno uz čahuru ulnarnog zgloba, te se spaja s ulnarnim kolateralnim ligamentom i ovojnicom tetive *m. extensor carpi ulnaris*. Dorzalno se ulnomeniskalni homolog umeće u radijalnu jamu zajedno s dorzalnim radioulnarnim ligamentom [2].



Slika 2.1.1 - Dorzalni dio TFCC-a

Izvor: <https://www.ogrenpt.com>, dostupno: 03.08.2022.

Dorzalna komponenta ima nešto manje sastavnica od ulnarne i volarne komponente, a to su *lig. radioulnarne dorsale* i ovojnica tetive *m. extensor carpi ulnaris*. Dorzalni radioulnarni ligament zajedno sa volarnim radioulnarnim ligamentom čini jedan od primarnih stabilizatora mekog tkiva distalnog radioulnarnog zgloba. Postoje duboke i površinske podjele ovog ligamenta koje se mogu smatrati zasebnim pločama i pričvršćuju se na foveu i stiloid ulne. *M. extensor carpi ulnaris* je mišić površnog sloja podlaktice. Ovaj mišić inervira stražnji međukoštani živac (C7 i C8). To je jedini mišić podlaktice koji leži vlastitom fibro-koštanom tunelu na razini samog ručnog zgloba [2].

2.2 Funkcija

Za funkciju same šake vrlo je važno da se kod normalnog opsega pokreta u ručnom zglobu ne javlja nikakva bol. Opseg pokreta u cjelokupnom ručnom zglobu uključujući i one zglobove između proksimalnog i distalnog reda kostiju iznosi 80° za fleksiju i 90° za ekstenziju [3].

Funkcije TFCC-a najviše uključuju stabilizaciju distalnog radioulnarnog zgloba tijekom pronacije i supinacije. Uz navedenu stabilizaciju ovaj kompleks ima funkciju i karpalne stabilizacije lakatne kosti sa svojim potpornim ligamentima za pokrete u proksimalnom i distalnom dijelu zapešća, kao i samu regulaciju pritiska u zapešću. Tetivna *ovojnica m. extensor carpi ulnaris* i sam mišić usporavaju samu supinaciju, dok dorzalni i plantarni radioulnarni ligamenti TFCC-a usporavaju pronaciju. Raspored zglobne čahure sam po sebi je relativno nestabilan. Zadatak raspodjele udara i pritiska preuzima ulnokarpalni disk, odnosno s približno 84% pretpostavljeno radijusom i približno 19% do lakatne kosti [3].

2.2.1 Ulnokarpalni disk i meniskalni homolog

Ulnarnokarpalni disk je najvažniji dio TFCC-a, uz zahvaćanje palmarnog i dorzalnog ligamenta. Ovaj disk pridonosi prvenstveno prijenosu aksijalnih kompresija od ruke do lakatne kosti, proteže površinu zgloba između radijusa i ulne, te stabilizira ulnarnu stranu zapešća. Homolog ulnokarpalnog meniskusa sastoji se od nabora sinovijalne sluznice i vezivnog tkiva. To počinje na rubu ulnokarpalnog diska ili ulnarnog zareza i ide ukoso na ulnostiloidnom nastavku prema dlanu, kao i na palmarnoj strani trikvuetruma i hamate i baze IV. i V. metakarpusa. Ulnokarpalni homolog pomaže stabilizirati ulnarni zglob i distalni pisotriquetral zglob [4].

2.2.2 Palmarni i dorzalni radioulnarni ligamenti

Vlakna ovih dvaju ligamenata spajaju se zajedno i tvore vrstu prstena koji je čvrsto pričvršćen za glavu ulne i ulnokarpalni disk. Ova se dva ligamenta razmatraju da budu vodeći ligamenti i stabilizatori za pronaciju i supinaciju. Tijekom supinacije, *m. extensor carpi ulnaris* i palmarni radioulnarni ligament se stežu, a tijekom pronacije dorzalni radioulnarni ligament se

zateže. Palmarni i dorzalni radioulnarni ligamenti su stroga važni dijelovi TFCC-a i osiguravaju svu pronaciju i supinaciju distalnog radioulnarnog zgloba [4].

2.2.3 Ulnolunatni i ulnotriquetralni ligamenti

Ova dva ligamenta smatraju se stabilizirajućim ligamentima TFCC-a za proksimalni radiokarpalni zglob. Oba potječu iz palmarnog radioulnarnog ligamenta bilo izolirano ili zajedno. Ulnolunatni ligament se umeće u palmarni rog lunate, gdje često postoji i veza s lunotriquetralnim ligamentom, dok se ulnotriquetralni ligament se umeće u palmarnu stranu triketruma. Oba ova ligamenta doprinose stabilizaciju radioulnarnog i radiokarpalnog zgloba [4].

2.2.4 Ulnarni kolateralni ligament zapešća

Ovaj ligament pridonosi stabilizaciji devijacije radijusa u proksimalnom radiokarpalnom zglobu. Tijekom ove kretnje, karpalne kosti su pomaknute prema ularnoj strani, te se taj pomak usporava ligamentom [4].

2.2.5 Tetivna ovojnica *m. extensor carpi ulnaris*

Sama tetivna ovojnica mišića sa svojim retinakulumom mišića sastavni je dio dorzalnog dijela TFCC-a. proteže se u žlijeb na dorzalnoj strani glave ulnarne šupljine, s nekoliko tetivnih vlakana, umeće se u *triquetrum*, *pisiform*, pizometakarpalni ligament i bazu V. metakarpalne kosti. Funkcionalno, usporava supinaciju u radioulnarnom zglobu i djeluje na stabilizaciju radijalne devijacije s ulnarnim kolateralnim ligamentom sinergijski [4].

3. Patologija TFCC kompleksa

Kao i svaka struktura u ljudskom tijelu tako i TFCC kompleks ima problematiku. Tako je pričvršćen trokutasti fibrokartilaginozni disk na radijalnoj strani je za hijalinsku hrskavicu, što ga čini slabijim u usporedbi s koštanim pričvršćenjem na ulnarnoj strani. Problem se stvara i kod ulnarne varijacije koja kada je pozitivna može učiniti TFCC ranjivijim na ozljede. Osim pozitiviteta ulnarne varijacije će se smanjit sa supinacijom i povećati s pronacijom. Pokazalo se da sitne promjene duljine same lakatne kosti imaju ustvari značajan učinak na količinu samog opterećenja na lakatnu kost. Osim navedenih problema javlja se problematika i kod *m. extensor carpi ulnaris* koji se oslanja na TFCC za kretanje, stoga promjena gibanja samog ekstenzora carpi ulnarisa može dovesti do abnormalne sile kroz TFCC, te se tada javljaju predispozicije za neku vrstu ozljeda [5].

Ozljeda jednog ili više ligamenata pričvršćenih na skafoidu i lunatu može umanjiti ili ukloniti sinergističku stabilizaciju skafoida i lunate. Kada se to dogodi, skafoid se ponaša kao neograničeni segment, slijedeći svoju prirodnu tendenciju kolapsa u fleksiju na volarno nagnutoj površini distalnog radijusa (potencijalno uključujući i pomicanje izvan ravnine). Baza flektiranog skafoida klizi dorzalno po radijusu i subluksima. Oslobođeni od stabilizacije skafoida, lunate i trikvetrum zajedno djeluju kao neograničeni segment, slijedeći svoju prirodnu tendenciju širenja. Mišićne sile koje zaobilaze proksimalne karpale i primjenjuju silu na distalne karpale uzrokuju savijanje distalnih karpala na proširenom lunatu i trikvetrumu. Savijeni distalni karpalni zglobovi klize dorzalno po lunatu i trikvetrumu, naglašavajući proširenje lunate i trikvetrum. Ovaj cik-cak uzorak tri segmenta (skafoid, lunata/trikvetrum i distalni karpalni red) poznat je kao interkalirana segmentna nestabilnost. Kada lunat zauzme ispruženi položaj, prikaz se naziva dorzalna interkalirana segmentalna nestabilnost (DISI). Subluksacija skafoida može biti dinamična, javlja se samo pri kompresivnom opterećenju ručnog zgloba mišićnim silama, ili subluksacija može postati fiksna ili statična [6].

Nije problem samo u zakrivljenost i nagib radiokarpalnih površina utječu na funkciju, već je i duljina lakatne kosti u odnosu na radijus također faktor. Negativan test ulnara opisuje se kao kratka ulna u usporedbi s radijusom na distalnom kraju, dok je ulnarne pozitivna varijanta, distalna ulna je duga u odnosu na distalni radijus. Ulnarna pozitivna varijanca povezana je s promjenama u debljini trokutastog trokutastog fibrokartilaginoznog kompleksa. Kada se aksijalno (uzdužno kompresivno) opterećenje primijeni na zapešće, skafoid i lunate primaju približno 80% opterećenja, dok trokutasti fibrokartilaginozni kompleks prima približno 20%. Na distalnom radijusu 60% kontakta se ostvaruje sa skafoidom, a 40% s lunatom [6].

Uz ulnarnu pozitivnu varijancu, postoji potencijal za udar na trokutaste strukture fibrokartilaginoze između distalne ulne i trikvetruma. Palmer i suradnici pronašli su inverzni odnos između debljine trokutastog fibrokartilaginozni kompleksa i ulnarne devijacije, pri čemu je pozitivna ulnarna varijansa povezana s tanjim trokutastim kompleksom fibrokartilaginozne i negativna ulnarna devijacije s relativno debljim trokutastim kompleksom fibrokartilaginozne hrskavice. Relativno "duga" ulna može biti prisutna nakon prijeloma distalnog radijusa koji je zacijelio u skraćenom položaju. Bol je obično prisutna kod krajnjeg raspona pronacije i ulnarne devijacije jer ovi pokreti povećavaju vjerojatnost udara u ulnarne strukture. Kirurška intervencija može uključivati postupak izravnavanja zgloba kao što je skraćivanje ulnarnog zgloba kako bi se rasteretila ulnarna strana zapešća [6].

Za razliku od ulnarne pozitivne devijacije, ulnarna negativna devijacije (relativno kratka ulna) može rezultirati abnormalnom raspodjelom sile preko radiokarpalnog zgloba s potencijalnom degeneracijom u radiokarpalnom zglobu. Avaskularna nekroza lunata, Kienbockova bolest, povezana je s ulnarnom negativnom devijacijom. Mogućnosti liječenja uključuju rasterećenje radiokarpalnog zgloba produljenjem ulne, skraćivanjem radijusa ili spajanjem odabranih karpalnih kostiju [6].

3.1 Ozljede

Brojne ozljede mogu uzrokovati probleme s DRUJ-om i iritirati cijeli TFCC. Više od 50% ekstraartikularnih (i 35% intraartikularnih) prijeloma distalnog radiusa može imati lezije TFCC-a. Utvrđeno je da su frakture TFCC-a najčešće povezana ozljeda mekog tkiva s prijelomima distalnog radiusa. Drugi prijelomi koji zahvaćuju distalni radius ili ulnu mogu kompromirati DRUJ, osobito ako su intraartikularne prirode ili rezultiraju nepravilnim spajanjem. Nepravilni prijelomi distalnog radiusa koji zacjeljuju s abnormalnom dorzalnom angulacijom mogu povećati prijenos sile kroz ulnarnu stranu zapešća i uzrokovati razne simptome. Čak i ono što se čini kao benigni prijelom ulnarnog stiloida može uzrokovati bol, nestabilnost ili ukočenost zapešća i podlaktice [7].

3.2 TFCC ruptura zglobnog diska

Vlaknasti zglobni disk ili trokutasta fibrokartilaginoza (TFC), ima 4 odvojene zone. Traumatična ruptura TFC diska, koje se obično javlja kod rotacija podlaktice i sile koje se prenose kroz ulnarnu stranu samog ručnog zgloba (kao što je pad na ruku), pojavljuje se oko 1 do 2 mm ulnarno od spoja zglobnog diska za sam radijus. Središnji dio zglobnog diska, gdje se javljaju degenerativne perforacije, ne pridonosi stabilnosti DRUJ-a, ali je dobro prikladan za pridružena tlačna opterećenja sa hvatištem. Središnjih 80% do 85% zglobnog diska je avaskularno, što ovu regiju često čini nestabilnom za iscjeljivanje [7].

3.3 Ulnokarpalno uporište

Ulnokarpalno uporište, također poznato kao ulnokarpalna impakcija, opterećenje i pad je povezan s degenerativnim sindromom prvenstveno s pozitivnom ulnarnom devijacijom, čime se povećava prijenos sile preko ulnokarpalne artikulacije. Slijed događaja karakterizira ovaj sindrom, s nošenjem zglobnog diska TFCC-a, hondromalacije glave ulne i proksimalnog ulnarnog aspekta lunata, i poremećaj ulnotrikvetralnog ligamenta. Često trauma može pridonijeti ulnokarpalnom stanju uporišta. Drugi netraumatski uzroci ulnokarpalnog uporišta uključuju ekstenziju radijalne glave, artrodezu zapešća i kongenitalne abnormalnosti. Ovaj se sindrom može također javiti u zapešću zbog dinamičkih promjena u varijanti s pronacijom podlaktice, hvat, te ulnarna devijacija zapešća. Pacijent sa stabilnim, ali bolnim DRUJ-om do ulnokarpalnog uporišta zglobnog diska imat će kroničnu ili subaktnu bol lokaliziranu na dorzalnom dijelu zgloba preko DRUJ-a, ili će ta bol biti locirana ulnarno izravno preko TFCC regije, što je tipično za ovaj sindrom. Pacijenti se mogu žaliti na osjećaj povremenog klikanja kao i pojavnost otekline i smanjenja snage i pokretljivosti [7].

3.4 Ruptura radioulnarnog ligamenta

Kada se razmatraju mogućnosti bilo koje vrste liječenja, neophodno je razlikovati TFCC lezije koje su povezane s nestabilnošću od onih koje to nisu. Za razliku od zglobnog diska koji je dio TFCC-a, dorzalni radioulnarni ligament i palmarni radioulnarni ligament TFCC-a služe

stabilizirajućoj funkciji DRUJ-a, te su dobro vaskularizirani čim se poboljšava njihova sposobnost zacjeljivanja [7].

Ovi uzdužni orijentalni ligamenti, koji potječu iz radijusa i umetnuti su u ulnarni stiloid, imaju stabilizirajuću funkciju DRUJ-a. Ako se otkrije prekomjerna palmarna ili dorzalna trakcija DRUJ-a u punoj pronaciji ili supinaciji ručnog zgloba, može se posumnjati na puknuće dorzalnog radioulnarnog ligamenta ili palmarnog radioulnarnog ligamenta [7].

3.5 Tetivna ovojnica *m. extensor carpi ulnaris*

Tetiva *m. extensor carpi ulnaris* se smatra dinamičkim stabilizatorom DRUJ-a. *M. extensor carpi ulnaris* se umeće na bazu V. metakarpalne kosti i čvrsto je stabiliziran u svom utoru na glavi ulne pomoću ovojnice duboke fascije obložene sinovijom. Navedeno fascijalno kućište može puknuti sa subluksacijom *m. extensor carpi ulnaris* iz njegovog utora tijekom rotacije podlaktice, što rezultira bolom u ulnarnom zglobu. Stresom izazvan tenosinovitis s djelomičnom rupturom tetive još je jedan izvor kroničnih problema na ulnarnoj strani zapešća. *M. extensor carpi ulnaris* je jedinstven među ekstenzorima samog zapešća jer mijenja svoj odnos prema osi pokreta ručnog zgloba i pri pronaciji se naslanja na ulnarnu stranu glave ulnarnog zgloba, gdje je snažan ulnarni devijator. Kod supinacije, *m. extensor carpi ulnaris* je postavljen dorzalno kako bi maksimizirao u tom trenutku ruku za ekstenziju zgloba [7].

3.6 Ulnolunatni i ulnotriquetralni ligament

Ulnarno su smješteni ulnolunatni i ulnotriquetralni ligamenti, s pričvršćenjem kao što im i sam naziv govori. Navedeni ligamenti nadopunjuju funkciju TFCC-a. Ovi ligamenti stabiliziraju ulnarni karpus i sprječavaju njegovu palmarnu migraciju, a kada su poremećeni mogu biti komponenta srednjokarpalne nestabilnosti [7].

4. Klasifikacija ozljeda

Palmerova klasifikacija je najčešće korištena shema. Klasificira ozljede kao traumatske ili degenerativne. Palmerova klasifikacija ukazuje da se pojava jedne vrste ozljede odvija izolirano. Međutim, neke se pukotine ne javljaju izolirano, već su u kombinaciji gdje se poremećaji mogu pojaviti na više od samo jednog mjesta. Također, neki uzroci ne pripadaju niti jednoj skupini. Moguće je i pronaći akutnu traumatsku ozljedu povezanu s temeljnom degenerativnom patologijom [8].

Kao što je već navedeno u prethodnom naslovu lezije tipa 1 se javljaju kao posljedica traume dalje su klasificirane prema mjestu rascjepa. S druge strane, tip 2 ili degenerativne ozljede dijele se u podskupine ovisno o samom opsegu procesa iscrpljenosti [8].

4.1 Tip 1A

Ovo su najčešći tipovi lomova uzrokovanih traumom i nalaze se u središnjem dijelu fibrokartilaginoznog diska. Ove lezije ne uzrokuju nestabilnost DRUJ-a niti mijenjaju njegovu kinematiku (slika 4). Obično su prisutne kao sagitalne pukotine koje zahvaćaju dio diska unutar 2 – 3 mm od njegovog radijalnog pričvršćenja. Zahvaćenost cijelog diska, međutim, može se vidjeti u složenim ozljedama [8].

4.2 Tip 1B

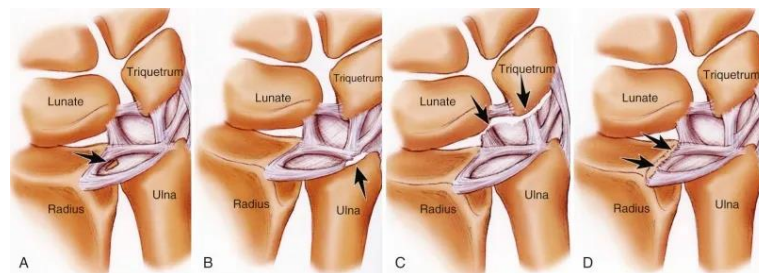
Ova podskupina predstavlja traumatske periferne ozljede TFCC-a od njegove ulnarne insercije. Ove ozljede su ili avulzije mekog tkiva ligamenata iz fovee ili korišteni prijelomi baze samog ularnog stiloidnog nastavka (slika 4). Obično se povezuju s nesabilnošću DRUJ-a i zahtijevaju pažljivu procjenu. Ova vrsta ozljeda je najpogodnija za oporavak i zacjeljivanje jer je opskrba krvlju više na periferiji što je čini pogodnim za reparativni proces [8].

4.3 Tip 1C

Riječ je o neuobičajenom visokoenergetskim ozljedama koje zahvaćaju kompleks vanjskog ligamenta ulnarnog zgloba, uključujući *lig. ulno-lunate*, *lig. ulno-triquetralne* i/ili *lig. ulno-capitate* (slika 4). Navedeni ligamenti otporni su na prekid zbog svoje dobre čvrstoće i zahtjevaju veliku količinu brzo primjenjive sile da izazovu trganje samih ligamenata i avulziju, kao što su prometne nesreće velike brzine ili padovi sa značajne visine. Kao posljedica toga, ove su lezije obično povezane s nestabilnošću DRUJ-a, kao i s velikom ulno-karpalnom i inter-karpalnom disocijativnom nestabilnošću. Prijelomi distalnog radijusa kao i njegovih rubova koji uzrokuju poremećaj ligamenta također su povezani i često doprinose samoj nestabilnosti DRUJ-a [8].

4.4 Tip 1D

To su avulzijske ozljede iz sigmoidnog zarezata samog radijusa. Te se lezije najčešće javljaju kroz kost, a često su posljedica prijeloma rubova sigmoidnog zarezata koji uzrokuje poremećaj i mjesta umetanja dorzalnih i palmarnih radio-ulnarnih ligamenata (slika 4). To je razlog zbog čega imaju visoku učestalost s njima povezane nestabilnosti DRUJ-a [8].



Slika 4.2.1 - Lezije tipa 1

Izvor: <https://musculoskeletalkey.com/the-distal-radioulnar-joint-acute-injuries-and-chronic-injuries/>

4.5 Tip 2A

Lezije ovog tipa predstavljaju degenerativno trošenje ili stanjivanje središnjeg diska TFCC-a, bez ikakve perforacije. Same degenerativne promjene TFCC-a će se manifestirati kao povećan intenzitet unutarnjeg signala fibrokartilaginoznih diskova u globalnom ili krilinijskom prostornom uzorku bez proširenja zglobne površine [9].

4.6 Tip 2B

Lezije tipa 2B predstavljaju degenerativno trošenje središnjeg diska TFCC-a s dodatnom hondromalacijom lunate i/ili ulne. Ako konzervativno liječenje ne uspijeva za leziju tipa 2B, što vrijedi i za tip 2A, ulnokarpalno rasterećenje može se izvesti postupkom skraćivanja ulne. Ovaj se postupak može postići ekstraartikularnom osteotomijom skraćivanjem ulne ili artroskopskim intraartikularnom resekcijom ulne [9].

4.7 Tip 2C

Lezije kod ovog tipa degenerativnih oštećenja pokazuju napredovanje same degenerativne promjene s perforacijom središnjeg diska TFCC-a. Ove se perforacije obično nalaze unutar središnjeg, avaskularnog dijela TFCC-a i obično imaju ovalniju konfiguraciju. Ako konzervativni tip terapije ne uspije kod 2C lezijama postoje tri kirurške opcije, a to su: artroskopsko čišćenje TFCC-a, postupak ulnarnog podmetanja ili ulnarno skraćivanje [9].

4.8 Tip 2D

Lezije tipa 2D predstavljaju još daljnje napredovanje degenerativnih promjena s perforacijom središnjeg diska TFCC-a, hondromalacijom lunare i/ili ulne, te poremećaja *lig. lunotriquetral* (LTL). Kirurške operacije uključuju debridman TFCC-a i LTL-a, hondroplastiku, moguće artroskopske redukcije i unutarnju fiksaciju lunotriquetralnog intervala ako se pojavljuje nestabilno i/ili ulnarno skraćivanje. Ulnarno skraćivanje se koristi kod ovakvih lezija, jer stabilizira lunotriquetralni zglob povećanjem napetosti na LTL-u. Kod ovih se lezija ne koristi nikakav izolirani zahvat podmetanja pločice, jer rasterećuje ulnokarpalni zglob, ali ne stabilizira lunotriquetralni zglob [9].

4.9 Tip 2E

Lezije tipa 2E predstavljaju kronični stadij sindroma ulnarnog impaktiranja s velikim središnjim perforacijama TFCC diska hondromalacija i poremećaj LTL-a. ovi nalazi su često popraćeni ulnokarpalnim i distalnim radioulnarnim degenerativnim artritismom. Mogućnosti liječenja za ovu posljednju fazu ulnarnog sudara uključuju postupke spašavanja hemiresekcijom artroplastikom, kao što su Darrach ili Sauve-Kapandji postupci [9].

5. Klinička slika

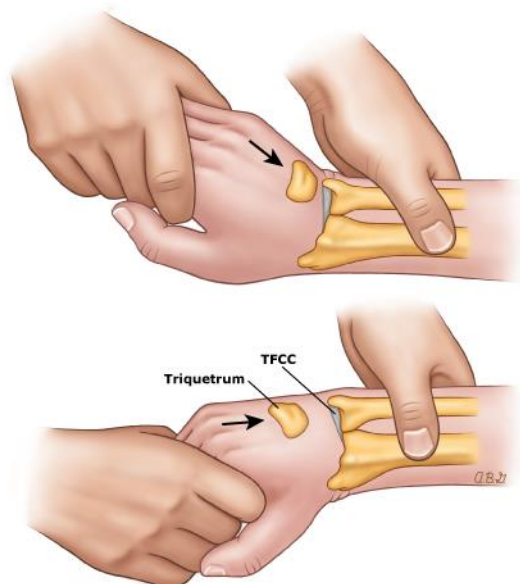
TFCC prolazi kroz progresivne degenerativne promjene od trećeg desetljeća života. Ove se promjene češće javljaju u ulnarnom dijelu trokutastog fibrokartilaginoznog diska. Oni su posljedica smanjene celularnosti, gubitka elastičnih vlakana i erozije, što kulminira degeneracijom i fenestracijama središnjeg dijela diska. TFCC ozljede mogu se pojaviti u tri područja. U vodoravnom dijelu nalazi se na periferiji ili njegovim pripojima, što može biti posljedica traume ili degenerativnih promjena. Trauma je obično povezana s padom na proniranu ispruženu podlakticu, aksijalnim opterećenjem ili distraktivnom ozljedom ulnarnog dijela podlaktice. Čini se da je opetovano aksijalno opterećenje povezano s degenerativnim ozljedama. Ozljede TFCC-a često su složene i uključuju obrazac koji nije opisan u Palmerovoj klasifikaciji [10].

Pacijent se najčešće žali na bol u zapešću na lakatnoj strani koja se često pogoršava tijekom same aktivnosti. Osim same boli pacijent također može primijetiti da postoji slabost u hvatu, nestabilnost ili prisustvo zvuka pucketanja. Postoje i neki elementi povijesti u sprezi s pojedinačnim sportovima, kao što je akutna ozljeda specifična za bejzbol gdje ona može biti posljedica prisilnog ispružanja zapešća tijekom uklizavanja igrača ili kada napadač pokušava pogoditi unutarnje polje i dobije „zaglavljene“ zglobove. Osim navedenog problema kod igrača bejzbola može doći do kronične ozljede kao posljedica velikog opterećenja na zglobove tijekom zamaha. Igrači bejzbola mogu zadobiti čak i neke ozbiljnije ozljede TFCC kompleksa i ako nemaju pozitivnu ulnarnu varijaciju. Osim u bejzbolu, u gimnastici se TFCC može ozlijediti zbog ozljede od prekomjerne uporabe vještina potpore i elementima za vješanje. Uz uzastopno ponavljajućim opterećenjem, ovo područje se može upaliti i tendonozna se može razviti u učvršćenim ligamentima samog zapešća. Često zna doći do pogrešnog dijagnosticiranja gdje se to dijagnosticira kao uganuće samog zapešća. Postoji i sama slabost u pronaciji i supinaciji zbog temeljne nestabilnosti DRUJ-a, te je ona uobičajena značajka prijavljena kod ozljeda TFCC-a [8].

Kod pregleda bolesnika sa sumnjom ozljede TFCC-a zahtjeva punu pažljivu palpaciju i primjenu nekoliko provokativnih testova. Pacijent tako mora sjediti u opuštenom okruženju i treba mu objasniti da prijavi svaku nelagodu ili reprodukciju simptoma tijekom procesa pregleda. Svi se testovi moraju prvo obaviti na neozlijeđenom udju, oni služe zbog dva razloga. Prvi razlog je taj da djeluje kao kontrola za usporedbu, a drugi služi za ublažavanje strepnje kod anksioznog pacijenta [8].

Najbolje mjesto za samu palpaciju TFCC-a je meka točka na volarnom dijelu zapešća distalno od glave ulne između ulnarnog stiloida, *m. flexor carpi ulnaris* (FCU) i same kosti *pisiforme*. Ovaj je test opisan kao „znak ulne fovee“ koji kada je pozitivan tada se pojavi bol na palpaciji ovog kritičnog područja označenog kao fovea. Kada je sam test pozitivan, pouzdanost samog testa za dijagnosticiranje puknuća ulno-triketralnog ligamenta ili poremećaja fovealnog pričvršćivanja TFCC-a. Ovaj test ima visoku osjetljivost od 95,2% i specifičnost od 86,5% [8].

Test same kompresije (slika 5) TFCC-a izvodi se lakatnom devijacijom podlaktice u neutralnoj rotaciji. Reprodukcija simptoma ukazuje na to da je test pozitivan. U TFCC testu naprezanja aksijalno opterećenje se primjenjuje na zapešću koje je odmaknuto u ulnarnom dijelu što uzrokuje nelagodu i bol. Test klavirskih tipki radi se kako bi se procijenila sama stabilnost DRUJ-a. Radi se u proniranom položaju podlaktice. Kada je šaka stabilizirana, promatra se dorzalna ularna prominencija u odnosu na radijus, a glava lakatne kosti je gurnuta volarno. Pozitivan znak klavirske tipke bilježi se kada se osjeti minimalna količina otpora protiv volarnog pomaka ulnarne glave, što ukazuje na prisutnost temeljne nestabilnosti DRUJ-a. Sam test treba ponoviti s podlakticom u supiniranom položaju. Usporedba količine ulnarnog pomaka mora se napraviti s kontralateralne strane jer pacijenti s generaliziranom labavošću ligamenta mogu imati znatnu količinu abnormalnog pomaka osnovne linije [8].



Slika 3.1 - Test kompresije

Izvor:https://www.uptodate.com/contents/image?imageKey=PEDS%2F50337&topicKey=EM%2F6512&source=see_link

Postoji još jedan i pouzdan test za procjenu labavosti DRUJ-a je Balottment test. Ovaj test uključuje anero-posteriornu i postero-anteriornu translaciju lakatne kosti na radijusu pasivno u neutralno rotacijskoj podlaktici. Abnormalna transacija glave ulne ukazuje na potpuni poremećaj TFCC-a. Prilikom ponavljanja testa u punoj supinaciji, sposobnost dorzalne komponente DRUJ ligamenata, te u pronaciji, volarnih komponenti može se ispitati zasebno [8].

6. Dijagnostika

Dijagnostiku ručnog zgloba, koja je sama po sebi karakteristična nizom specifičnosti, potrebno je provesti prema propisanim načelima, shemi i redosljedu. Sam postupak se osniva na uzimanje anamneze pacijenta, kliničkom pregledu, te dodatnim dijagnostičkim obradama.

6.1 Anamneza pacijenta

Sama anamnestički podaci često daju sliku o fizičkom stanju bolesnika, njegovim socijalnim, životnim, te radnim uvjetima i navikama. Bitno je imati na umu kako obavljanje određenih poslova može pogodovati razvoju nekih bolesti ili pojavi ozljede. Ozljede se mogu pojaviti i kod sportaša kod sindroma prenaprezanja [7].

Subjektivne tegobe koje pacijent može najčešće zamijetiti su bol, osjećaj trnaca i mravinjanja u pojedinim dijelovima šake, osjećaj toplo-hladnog gubitka bilo kojeg oblika funkcije šake. Kada se uzima anamneza, mora se raspitati o samoj jačini tegoba, trajanju, karakteru, mjestu, te širenju subjektivnih tegoba [7].

6.2 Klinički pregled

Kod pregleda samog ručnog zgloba bitna je palpacija TFCC-a koja je najbolja sa zapešćem u pronaciji. Nekoliko testova fizičkog pregleda može poboljšati do dijagnosticiranja TFCC ozljede. To uključuje: TFCC kompresijski test, TFCC stres test, test pritiska, supinacijski test, test klavirskih tipki i test mljevenja [11].

Kod TFCC kompresijskog testa podlaktica je u neutralnom položaju s ulnarnom devijacijom gdje se pojavljuju simptomi. TFCC stres test se izvodi tako da se primjeni sila preko lakatne kosti sa zapešćem u ulnarnoj devijaciji i također se pojavljuju simptomi specifični za TFCC ozljede. Kod testa pritiska pacijent se podiže iz sjedećeg položaja koristeći zapešća u ispruženom položaju. Bol kod ovog testa ukazuje na pozivititet ovog testa. Što se tiče testa supinacije pacijent hvata donju stranu stola sa supiniranim podlakticama; ovaj položaj uzrokuje opterećenje na TFCC i dorzalnog uklještenja, što će uzrokovati bol ako postoji periferna i dorzalna poderotina. Test klavirske tipke se provodi tako da pacijent postavi obje ruke na ispitni stol i pritiska dlanove na stol. Ako je distalna ulna prominentna na zahvaćenoj strani, to

uzrokuje na nestabilnosti distalnog radioulnarnog zgloba koja može biti povezana s ozljedom TFCC-a. Ako su dlanovi opušteni, a glava ulne se vrati u normalan položaj, ovaj test je pozitivan. Test brušenja se izvodi tako da ispitivač stisne radijus i ulnu i pacijent tada rotira podlakticu. Pojava boli može ukazati na degenerativni proces [11].

6.3 Dijagnostička slika

Arthrografija se koristi za procjenu integriteta karpalnih ligamenata i trokutaste fibrokartilaginoze (TFC). Pregled uključuje ubrizgavanje boje u radiokarpalni, radioulnarni i srednji karpalni odjeljak, pa se mora izvoditi pažljivo. Injekcija kontrastnog materijala u zglob može istaknuti intraartikularne strukture mekog tkiva kao što su ligamenti i fibrokartilaginodne strukture. Komunikacija boje između odjeljaka zapešća može biti uzrokovana klinički nevažnom perforacijom i ne mora nužno ukazivati na patologiju. Stoga se rezultati testa moraju povezati s kliničkim pregledom i tumačiti s velikim oprezom. Pregled je invazivan, ali se može provesti uz minimalnu nelagodu za pacijenta. Uloga arthrografije je opala zbog izvrsne vizualizacije intraartikularnih struktura pomoću MRI. Također je utvrđeno da je arthrografija samo 60% točna u otkrivanju pukotina u trokutastom fibrokartilagenom kompleksu (TFCC), skafolunatnom ligamentu ili lunotriquetralnom ligamentu. Arthrografija se trenutno koristi kao dopuna MRI i CT-u za povećanje dijagnostičke točnosti [7].

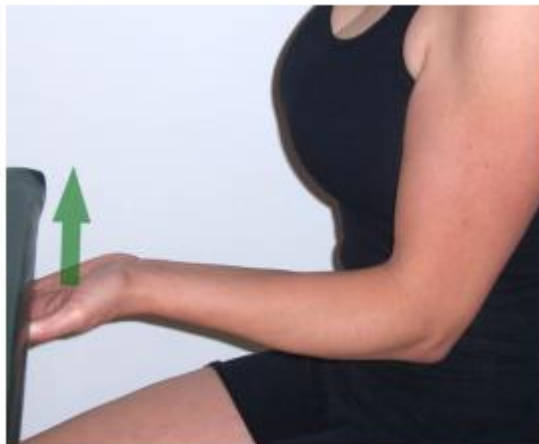Kontinuirano radiografsko snimanje ima mnoge primjene kao što su arthrografija, tenografija, burzografija, arteriografija i perkutana biopsija kosti i mekog tkiva. Procjena zgloba u pokretu korisna je metoda za otkrivanje krutosti svježije fiksirane frakture ili dinamičke karpalne nestabilnosti. Uloga MRI-a u ovom svojstvu se razvija, ali ostaje problematična. Dinamički MRI novija je tehnika koja može dati sveobuhvatnije klinički relevantne informacije u pogledu kinematike zapešća nego konvencionalni MRI [7].

MRI vizualizira tkivo primjenom jakog magnetskog polja s radio-frekventnim impulsima za bilježenje razlika u intenzitetu signala tkiva. Dostupne su različite jačine magneta od 0,2 do 3 T, s većom snagom koja omogućuje veću rezoluciju kontrasta. MRI pruža visoku rezoluciju i visoko kontrastne segmentirane informacije o integritetu zglobova i struktura mekog tkiva. Također je potpuno neinvazivan, ne uključuje ionizirajuće zračenje i može dobiti slike kroz lijevane materijale i materijale od stakloplastike koji ograničavaju rezoluciju konvencionalne radiografije i CT-a. Među njegovim manjim nedostacima su njegove

kontraindikacije kod pacijenata sa srčanim stimulatorima, kohlearnim implantatima ili feromagnetskim kopčama za aneurizmu. Implantirani metalni predmeti stvaraju "rupe" i iskrivljuju slike tkiva za koje se nadamo da će se vizualizirati. Osim toga, pregled se izvodi s pacijentom koji leži u uskom cilindru unutar otvora magneta, zatvorenom prostoru koji kod nekih osoba može izazvati klaustrofobiju. Otvoreni MRI su se razvili i imaju prednost u ovom okruženju. Utvrđeno je da je dijagnostička točnost otvorenih skenera niskog polja usporediva s onom skenera visokog polja [7].

6.4 Provođenje testova

Test podizanja sa rukama u supinaciji koji je prikazan na slici 6. Ovaj test se koristi za određivanja patoloških promjena kod TFCC kompleksa. Pacijent je u sjedećem položaju sa savijenim laktovima pod kutom od 90° i podlaktice su supinirane. Od pacijenta se traži da stavi dlanove ravno ispod teškog stola ili ispod ispruženih ruku ispitivača. Pacijenta se tada pita da podigne stol ili da gura ispitivačeve ruke prema gore. Lokalizirana bol na ularnoj strani zapešća i poteškoća davanja sile su pozitivni znakovi za dorzalnu TFCC rupturu. Bol kod forsirane ularne devijacije uzrokuje impaktranu ulnu koja je simptom kod TFCC ruptura [12].



Slika 4.4.1 - Test podizanja sa rukom u supinaciji

Izvor: <https://iortho.xyz/tests-to-incriminate-the-tfcc/>

Može se provoditi test opterećenja kompleksa TFCC-a (Sharpeyev test). U ovom testu ispitivač drži podlakticu pacijenta jednom rukom, a drugom rukom pacijenta. ispitivač tada aksijalno opterećuje i ularno odmiče zapešće dok ga pomiče dorzalno i palmarno ili rotirajući

samu podlakticu. U slučaju pozitiviteta testa javlja se bol, kliktanje ili kreptacija u području TFCC-a [12].

Test znakova ulnarne jame je također jedan od testova koji se može provoditi za utvrđivanje bilo kojeg patološkog stanja kod TFCC-a. Kod ovog testa pacijent je u stojećem ili sjedećem položaju. Ispitivač pritiskom palca ili prstom u udubljenje između ulnarne stiloidne nastavka i tetive *m. flexor carpi ulnaris* između prednjih površina glave ulne i pisiforma. Test se smatra pozitivnim ako se pacijentova bol ponavlja ili je područje vrlo nježno u usporedbi s nezahvaćenim stranama. Postoji mogućnost da je bol uzrokovana distalnim radioulnarnim ligamentom i ulnotriquetralnim ligamentom. Ruptura *lig. ulnotriquetral* su obično povezane sa stabilnim distalnim radioulnarnim zglobovom, a poremećaji fovee su povezane s nestabilnim distalnim radioulnarnim zglobovom [12].

Test ulnarne impakture je još jedan od testova kojim se može provjeriti nestabilnost ili bilo koja promjena kod TFCC kompleksa. Pacijent sjedi s laktom savijenim do 90°, a zapešće je u ularnoj devijaciji. Ispitivač jednom rukom drži podlakticu pacijenta i zatim primjenjuje aksijalnu kompresijsku silu kroz IV. i V. metakarpalnu kost. U slučaju bolnosti test je pozitivan, a može biti povezan s ozljedom TFCC-a ili sindromom ularnog udara [12].

Ulnomeniskotriquetralno-dorzalni test klizanja je test koji se može provoditi za bilo koji patološki proces kod TFCC kompleksa. Pacijent može biti u sjedećem ili stojećem položaju s proniranom rukom. Ispitivač stavlja palac preko dorzalne strane ulne i postavlja proksimalni interfalangealni zglob kažiprsta iste ruke preko prednje strane pisotriquetralnog kompleksa. Kada se ulna stabilizira, ispitivač primjenjuje silu u smjeru proksimalno kroz pisotriquetralni kompleks naglašavajući TFCC. Ako se pojavi pretjerana opuštenost ili bol kada se primjeni sila usmjerena straga uzrokuje na pozitivan testa za patologiju TFCC [12].

7. Liječenje

Postoje nekoliko varijanti kako olakšati pacijentima koji nemaju teške prijelome TFCC kompleksa, a to su: udlage, promjene aktivnosti, razni protuupalni lijekovi, te injekcije. Ako nešto od navedenog pacijentu ne pomogne, tada je pacijent podložan operacijski tretmanima. Mogući operativni tretmani variraju ovisno o specifičnoj, temeljnoj ozljedi TFCC-a. Ne ovisi samo težina operativnog zahvata o specifičnoj, temeljnoj ozljedi TFCC-a, već i cjelokupno liječenje i cjelokupni fizioterapijski postupak [8].

Za potrebe liječenja slijede se Palmerovu klasifikaciju. Početno liječenje svih vrsta TFCC ozljeda uključuje mirovanje, modifikaciju aktivnosti, fizikalnu terapiju udlagama i injekcijama kortikosteroida. U slučaju neuspjeha kod konzervativnog liječenja za olakšanje ili kod rupture s samom nestabilnošću zgloba preporuča se rana operativne intervencija. Izbor liječenja temelji se na vrsti lezije i može uključivati otvoreni ili artroskopski popravak, artroskopski debridman, skraćivanje ulne i Wafer postupak. Duljina vremena za pokušaj konzervativnog liječenja prije prelaska na kirurške opcije varira [8].

Početno liječenje svih vrsta TFCC ozljeda je konzervativno. Očekuje se da će ovaj način liječenja dovesti do ublažavanja simptoma oko $\frac{1}{3}$ populacije bolesnika. Rezultat liječenja je velika ovisnost o usklađivanju bolesnika i terapije. Potpuni prestanak od sporta, modifikacija aktivnosti, udlage ili ortoze, farmakološka sredstva koja smanjuju bol i upalu, hladni oblozi za smanjenje oteklina izbor su za postizanje potpunog ozdravljenja i smanjenja boli [8].

Injekcije kortikosteroida ili terapija plazmom bogata trombocitima također se mogu koristiti u slučajevima gdje ništa drugo ne djeluje kako bi trebalo. Fizikalna terapija povećanja raspona pokreta se uvodi kada se nelagoda zbog akutne traume ili upale smiri. Jačanje muskulature obično počinje nakon 6 tjedana uspješnog oporavka [10].

Trajanje konzervativnog tretmana ovisi o simptomima i klasi ozljede. Obično se može provesti šestomjesečno neoperativno liječenje u odsutnosti velike nestabilnosti DRUJ-a ili prijeloma koji zahtijevaju hitnu intervenciju [11].

Debridman je postupak u kojem se rub rupture podrezuje kako bi se uklonio ožiljak i dosegnuo rub krvarenja TFCC-a kako bi se potaknulo zacjeljivanje. Pokazalo se da debridman daje lošije ishode za lezije tipa 2 i rupture u bolesnika s pozitivnom variranjem lakatne kosti. S obzirom na artroskopski u odnosu na otvoreni pristup, nema značajne razlike u boli, stopi

ponovne operacije, snazi stiska ili rasponu pokreta između dva pristupa. Kontraindikacije artroskopije uključuju ako je radiokarpalni zglob artritičan ili nedovoljan ligament na skafoid i lunatum [8].

Postoje razna istraživanja koja pokazuju kako se u liječenju provode razni postupci kao što je korištenje senzorne inervacije TFCC-a, kojemu je zadaća razviti potencijal za selektivnu denervaciju kao alternativni tretman za bol koja se i dalje javlja od stabilnih lezija TFCC-a nakon neuspješnog neoperativnog liječenja. Rezultati istraživanja su pokazali da je ovo dobra verzija liječenja TFCC-a tipa 1A, ako ne uspijevaju neoperativnim liječenjem, a možda i artroskopskim debridmanom [13].

7.1 Liječenje tipa 1

Liječenje tipa 1A ozljeda avaskularne regija koja neće zacijeliti ako se ne liječiti, zbog nedostatka vaskularnosti ne reagira na izravni operativni zahvat, pa je debridman moguć izbor intervencija [8].

Tip 1B je područje koje ima vaskularizaciju, pa je izravna opcija operativni popravak. Ako se trostruki fibroartilaginozni disk potpuno odvoji od ulnarnog umetanja, tada dolazi do ozljede radioulnarnih ligamenata i dolazi do nestabilnosti. U tom slučaju, potrebno je izmijeniti količinu povlačenja tetive, a tetivni transplantat može biti potreban kao dio kirurškog popravka. Djelomične ruptуре ne bi uključivale ozljedu radioulnarnog ligamenta i stoga su stabilne i mogu se artroskopski liječiti šavovima. Pukotine na fovealnoj inserciji zahtijevaju ponovno spajanje kosti, pa su stoga značajnije od pukotina stiloida [8].

Artroskopija i debridman su obje opcije kod liječenja tipa 1C. Debridman je opcija ako su ligamenti nepopravljivi. U slučaju ozljede koja uključuje oštećenje radioulnarnog ligamenta, operativno ponovno spajanje je tretman izbora kod tipa 1D. Ako ozljeda ostavlja ligamente radioulnarisa, moguća je djelomična resekcija artroskopijom [8].

7.2 Liječenje tipa 2

Liječenje lezije tipa 2 je odvojeno od toga je li lunotrikvratralni ligament potrgan ili netaknut. Najbolji način da se to utvrdi je MR artrografija, iako je CT artrografija također

učinkovita. Lezije tipa 2A, 2B i 2C mogu imati konzervativnu terapiju. Ako konzervativno liječenje ne uspije, razuman sljedeći korak je Wafer postupak, koji je resekcija distalnog aspekta glave ulne. Lezije tipa 2E također se mogu liječiti resekcijom glave ulne. Za razliku od navedenih tipova, lezije tipa 2D mogu se liječiti pomoću osovinskog skraćivanja s osteotomijom ulne [9].

8. Fizioterapija

Početni tretman same fizioterapije uključuje mirovanje, fizikalnu terapiju i injekcije kortikosteroidima. Duljina samog vremena za pokušaj konzervativnog liječenja prije prelaska na operativno varira od pacijenta do pacijenta. Optimalno trajanje konzervativnog liječenja je otprilike 6 mjeseci i ono je razumno ako nema nestabilnosti u DRUJ.

8.1 Fizioterapeutski pregled

Svaki fizioterapeutski proces počinje razgovorom gdje terapeut dobiva informacije o stanju pacijenta. Terapeut bi trebao prikupiti informacije od pacijenta u vezi s radom i dnevnim zahtjevima uključujući poslove, posebno one aktivnosti koje uključuju nošenje tereta kao što je podizanje s poda ili guranje teških tereta i aktivnosti povezanim sa supiniranim položajem ili rad s teškom opremom. Pacijenti koji su imali ozljedu s jakim udarcem kao što je pad tijekom bordanja ili vožnje motocikla mogu imati značajan broj povezanih ozljeda mekih tkiva TFCC-a [7].

8.2 Vježbe

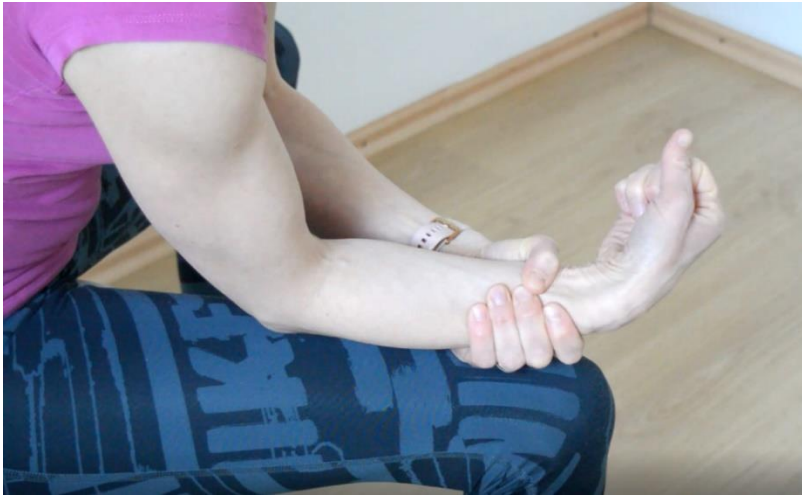Što se tiče samih vježbi pasivni i aktivni pokreti pokazatelji su oštećenja nakon prijeloma bilo koje strukture ručnog zgloba. Važno je razlučiti koje su strukture uključene u ograničenje pokreta. Posebnu pozornost treba obratiti na ekstenziju zapešća, supinaciju i pronaciju – pokrete koji je možda najteže obnoviti nakon frakture distalnog radijusa. Terapijske procedure trebale bi se usredotočiti na obnavljanje funkcionalnog pokreta zapešća i podlaktice. Kod pojave boli fizioterapeut treba modificirati način odrađivanja vježbi. Bol je uobičajeni problem u zapešću na lakatnoj strani, koja može utjecati na snagu i funkcionalni ishod. Osim tendinitisa tetive *m. extensor carpi ulnaris*, te nestabilnosti DRUJ-a, bol je najčešća posljedica zahvaćenosti cijelog TFCC-a. Ova se bol najčešće javlja tijekom aktivnosti hvatanja ili rotacijskog jačanja. Pronacija podlaktice tijekom aktivnosti hvatanja i opterećenja povećava opterećenje na ularnoj strani i, ako je bolna, treba je modificirati i izvoditi s podlakticom u neutralnoj rotaciji [14].

8.3 Vježbe opće mobilnosti

Fizioterapeut kod prezentacije vježbi opće mobilnosti treba pacijentu prezentirati same vježbe i promatrati kako ih pacijent izvodi. Ako ih pacijent nepravilno izvodi tada treba pokazati pravilan način kako bi one bile što učinkovitije.

Neke od općih vježbi mobilnosti su:

- Rotacija zapešća (slika 7)
- Horizontalna ulnarna i radijalna devijacija
- Aktivna pronacija i supinacija
- Istezanje fleksije i ekstenzije zapešća [7].



Slika 8.3.1 - izolirajuća rotacija iz ručnog zgloba

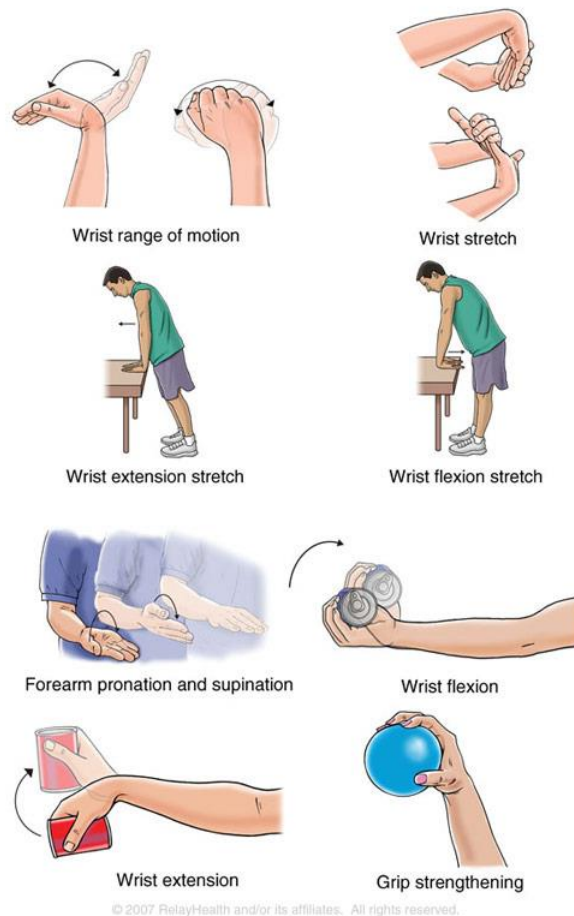Izvor: <https://www.fitness.com.hr/vjezbe/vjezbe/Vjezbe-za-smanjenje-bolova-u-rucnom-zglobu.aspx>

8.4 Vježbe za jačanje

Kroz cijelu rehabilitaciju treba provoditi vježbe jačanja stupnjevito bez boli i stalno pomalo pacijenta poticati da iz dana u dan pokuša što više uraditi. Kroz cijelu rehabilitaciju u bilo koju vrstu vježbi davati pacijentu utege ovisno o sposobnostima samog pacijenta. Osim utega može se koristiti i elastična traka kako bi pacijentu ona pružala otpor kroz cjelokupno izvođenje

vježbi. Kroz vježbe jačanja pridaje se pozornost na povećanju fleksije i ekstenzije ručnog zgloba, te pronacije i supinacije samog zgloba (slika 8) [14].

Wrist Sprain Rehabilitation Exercises



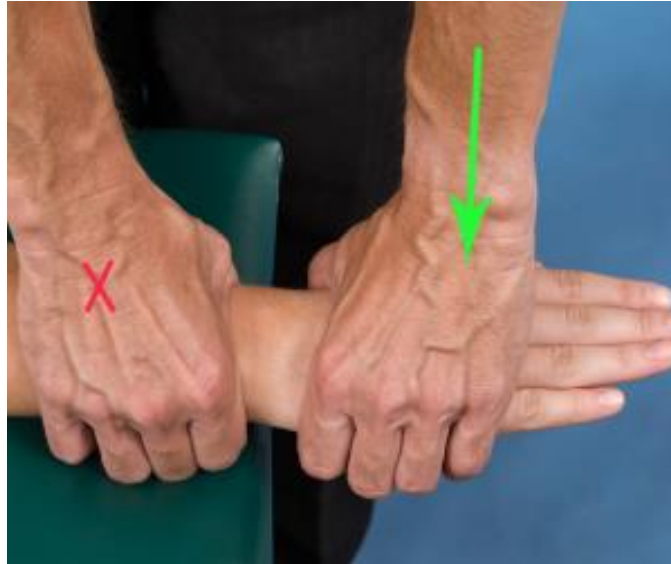Slika 5.4.1 - Primjer vježbi jačanja ručnog zgloba

Izvor: <https://www.handsurgery.com.sg/hand-surgery-blog/wrist-sprain-rehabilitation-exercises>

8.5 Pasivna mobilizacija

U samom početku može se koristiti trakcija radiokarpalnih i srednjokarpalnih zglobova kako bi se utvrdilo što točno izaziva bol (slika 9). Za procjenu fleksije ručnog zgloba može se koristiti tehnika dorzalnog klizanja. Kod procjene ekstenzije zapešća može se koristiti tehnika volarnog klizanja. Za procjenu radijalne devijacije se može koristiti tehnika ulnarnog klizanja. Tehnika radijalnog klizanja može se koristiti za procjenu ulnarne devijacije.

Navedene tehnike mogu samom fizioterapeutu uvelike olakšati planiranje cjelokupne rehabilitacije zato što neke od tehnika mobilizacije, iako su one pasivne, mogu kod pacijenta izazvati bol [14].



Slika 8.5.1 - Pasivna mobilizacija ručnog zgloba

Izvor: <https://iortho.xyz/wrist-mobilization-techniques/>

8.6 Kriterij za otpust

Kriteriji za otpust iz procesa rehabilitacije je da pacijent bude neovisan u svim aktivnostima odijevanja, higijene i samostalne njege. Također je važno i da pacijent samostalno podiže spremnik sa tekućinom ili stvarima. Pacijent prije samog otpusta također i mora samostalno i bezbolno otvoriti vrata. Kada pacijent zadovolji navedene uvjete može se otpustiti iz procesa rehabilitacije [15].

9. Rehabilitacija bez operacije

Ozljede TFCC-a središnjeg avaskularnog zglobnog diska koje su potvrđene magnetnom rezonancom često nisu podložne operaciji. Iz tog razloga početno liječenje usmjereno je na mirovanje distalnog radioulnarnog zgloba, *m. extensor carpi ulnaris*, te potpunog TFCC-a. To se postiže dugom udlagom ili gipsom za ruku kako bi se zaustavila rotacija podlaktice i nošenje težine, kako bi se olakšao odmor. Modifikacija aktivnosti i postupno izlaganje čimbenika rizika aktivnosti svakodnevnog života provodi se na kontroliran način.

U slučaju ako se bol nastavi i nakon provedenih zadataka sa zakretnim momentom i opterećenjem, pacijent može razmisliti o operaciji. Bitno je također i pacijentu napomenuti da se konzervativno liječenje ne uzima uvijek u obzir ako problem traje duže od 6 mjeseci [14].

9.1 Rehabilitacija od 0 do 6 tjedana

Od početka do 6. tjedna rehabilitacije koristi se udlaga koja se nosi 18 sati dnevno, bez fizičke aktivnosti izvan udlage. Gips za cijelu ruku ili udlaga za cijelu ruku stavlja se pod kutom od 70° do 90°, i sa podlakticom i zapešćem u neutralnom položaju. Udlaga se nosi kroz svih 6 tjedana kako bi se TFCC odmorio. Fizioterapeut treba educirati pacijenta o čimbenicima rizika sa zadacima svakodnevnog života, patologijom i vremenskim rokovima ozdravljenja. Tokom razgovora pacijenta i fizioterapeuta, fizioterapeut istražuje prilagodbu u aktivnostima svakodnevnog života, pri čemu su glavna razmatranja pacijentovi ciljevi i društvene uloge [14].

9.2 Rehabilitacija od 6. tjedna

Fokus rehabilitacije u ovoj fazi je vraćanje aktivnog raspona pokreta fleksornih i ekstenzornih skupina i smanjenje ukočenosti zglobova uz izbjegavanje povećanja boli. Vježbe aktivnog raspona pokreta i aktivno potpomognutog raspona pokreta izvode se za zapešće i podlakticu svakih sat vremena u trajanju od 5 do 10 minuta.

Aktivni raspon pokreta se provodi za zapešće (linearno kretanje), podlakticu (u neutralnom položaju), šaku i prstima. Pacijenti u ovom slučaju mogu provesti klizanje tetiva za vraćanje ravnoteže mišića pomoću četiri osnovna položaja ruke, fiksiranja zglobova, te *m. flexor*

digitorum superficialis. Osim navedenog pacijent može provesti i neutralno klizanje za smanjenje refleksa boli i vraćanje ravnoteže mišića kroz razna klizanja ulnarnog živca, te klizanja srednjeg živca. Pasivni raspon pokreta može započeti pronacijom i supinacijom ako se drži ispod refleksa boli. Provodi se također trening za poboljšanje motoričke kontrole koje se koriste za aktivnosti svakodnevnog života sa zadacima fine motorike i velike motoričke sposobnosti, kao što su vezanje i kopčanje. Osnovni zadaci za aktivnosti svakodnevnog života dobro funkcioniraju za smanjenje refleksa boli i vraćanje samopouzdanja uz osnovnu brigu o sebi. Bitno je pacijentu napomenuti da drži zapešće u neutralnom položaju kod svih zadataka koliko god to bilo moguće [14].

Udlaga za zapešće može biti prikladna za korištenje nakon uklanjanja dugačke udlage za ruku, kako bi se povećala tolerancija pacijenta na osnovne zadatke aktivnosti svakodnevnog života i za odmor kompleksa zapešća kada se ne provodi program vježbanja kod kuće. Udlaga pomaže kontrolirati kontrakciju mišića zbog bolova u zglobovima [14].

9.3 Rehabilitacija od 8. tjedna

Rehabilitacija se može započeti progresivnim jačanjem, pod pretpostavkom da nema povećanja boli ili nelagodnosti i da je pacijent potpuno asimptomatski.

Sva pojačanja se provode u obrascima linearnih pokreta uz zadržavanje neutralnog položaja podlaktice. Ovaj se postupak može provoditi kroz izometrijsko jačanje hvatanjem i držanjem, izotoničko jačanje sa otporom, te izotoničnom fleksijom i ekstenzijom zglobova s težinom.

U ovoj fazi rehabilitacije izbjegavaju se aktivnosti iznad glave, pronacija, supinacija, zatezanja i opterećenja sve dok pacijent ne postane asimptomatski sa zadacima jačanja linearnih kretnji, te neutralnog jačanja podlaktice [14].

9.4 Rehabilitacija od 10. do 12. tjedna

Kod ove faze rehabilitacije aktivnosti iznad glave, zatezanja i opterećenja mogu se započeti ako je pacijent asimptomatski. Ove vrste zadataka postavljaju izravni biomehanički udar, torziju mekog tkiva i udarni stres na TFCC. Izloženost ovim čimbenicima rizika mora biti potpuna i oprezna.

Simulator rada preporučuje se kao izvrstan alat za uvođenje čimbenika rizika radijalne i ulnarne devijacije, pronacije i supinacije na siguran i stupnjevan način. Najprije treba uvesti obrasce kretanja momenta ularne i radijalne devijacije, nakon čega slijedi pronacija i supinacija. Napredak je vidljiv ali polako dok se u sljedećoj seriji tretmana ne primijeti zaostala bol. Gibanje zakrenutog momenta s postupnim povećanjem opterećenja. Završna faza u radu je kretanje momenta s opterećenjem i tempom [14].

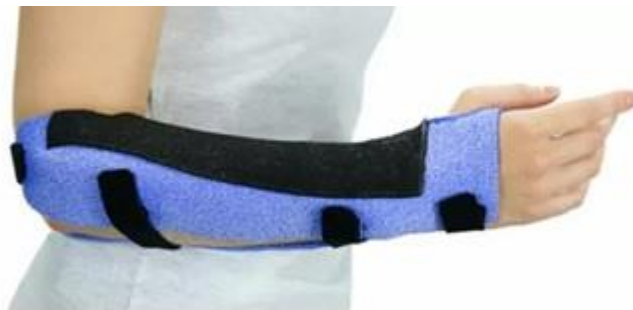Sa pacijentom se počinje s postupcima izlaganjem čimbenika rizika aktivnostima iznad glave, zadataka zatezanja i zadataka zatezanja s opterećenjem. Ovi navedeni zadaci imaju najveći potencijal za ponovnu ozljedu. Preporuča se raditi izometrijsko jačanje s hvatanjem i držanjem, gdje se naglašava da se radi s 10% ili manje od maksimalnog voljnog napora. Osim navedenog pacijentu se daje i izotonično jačanje sa trakom, gdje je fokus na potpunu ekstenziju *m. flexor digitorum profundus*. Nakon što je pacijent asimptomatski kod izvođenja izometrijskog hvatanja i linearne izotoničke fleksije i ekstenzije ručnog zgloba, može se pokušati izlaganje ponavljajućem hvatanju s malim opterećenjem [14].

10. Postoperativna rehabilitacija

Oporavak nakon operacije varira od pacijenta do pacijenta, ali obično su očekivanja od 4 do 6 tjedana za atroskopsku operaciju i otprilike 3 mjeseca za otvoreni pristup. Pacijent će odmah nakon operacije biti podvrgnut fizikalnoj terapiji. Točno vrijeme početka fizikalne terapije i duljine same fizikalne terapije ovisi o samoj vrsti izvedene operacije i operaterovim željama [7].

Cijelo zapešće će biti imobilizirano tjedan dana od atroskopije. Nakon provedenih tjedan dana može se početi sa raznim vježbama pokreta. Ruptura TFCC-a je česta ozljeda u golfu, boksu, tenisu, skijanju na vodi, gimnastici, skokovima s motkom i hokeju. Igrači golfa i tenisači koji pate od stabilne ruptura TFCC-a mogu već nakon 3 tjedna od atroskopije imati lagane kontakte sa loptom. Uobičajenoj sportskoj aktivnosti igrači se mogu vratiti za 4 do 6 tjedana od same atroskopije. Ako ostanu prisutni neki simptomi koji karakteriziraju rupturu TFCC-a tada ostaje opcija za primitkom injekcije kortikosteroida ulnokarpalno [7].

U slučaju težeg oblika ozljede moguća su razmatranja da postoperativno bude zglob imobiliziran u Muenster gipsu (slika 10) tijekom 4 tjedna [7].



Slika 6.1 - Muenster gips

Izvor: <https://www.lomed.nl/category/handtherapie/page/2/>

Četiri tjedna nakon operacije zglob se stavlja u kratku udlagu za ruku ili Versa udlagu za zapešće, koja omogućuje progresivno kretanje zgloba. Sama imobilizacija će smanjiti trenutnu bol u zapešću i moguće pogoršanje, što bi moglo poboljšati cjelokupno cijeljenje. Neke vrste udloga pomoći će stabilizirati zglob, što će dovesti do poboljšanja cjelokupne funkcije ruke. Pacijenti tada mogu započeti s vježbama raspona pokreta i jačanja stiska same šake. Postoje mogućnosti da će terapeut pridavati važnost vježbama jačanja ekscentričnog stiska, jer će to ujedno utjecati na obrazac koaktivacije fleksora zapešća, koji ujedno pomažu stabilizaciji

samog zgloba. Mogu se u samu rehabilitaciju uključiti i druge vježbe koaktivacije kako bi se još više poboljšala globalna stabilnost zgloba.

Osam tjedana nakon operacije treba započeti aktivni trening mišića. Preporuča se stupnjevani program vježbanja bez pojave boli. Fizioterapeut bi trebao uključiti edukaciju pacijenta i modificirati aktivnost koja ovisi od pacijenta do pacijenta. Također je potrebno uključiti izometrijske vježbe kako bi se ojačalo područje samog zgloba i kako bi se smanjio rizik od nestabilnosti cijelog zgloba. Konkretno, jednostrane izometričke vježbe su korisne jer je utvrđeno da povećavaju dobrovoljnu aktivaciju mišića i to obostrano. To može biti zato što je motorni kotrteks stimuliran, što naravno rezultira većom neuromuskularnom kontrolom. Osim ovog navedenog, kontrolirana izometrijska aktivacija *m. pronator quadratus* u supinaciji i neutralnom položaju zapešća može pomoći u stabilizaciji DRUJ. Ovakve vježbe se mogu koristiti i predoperativno i postoperativno kod bolesnika s ozljedom TFCC-a [7].

Kada dođe 3. postoperacijski mjesec pacijent se može vratiti normalnim aktivnostima. Za povratak normalnim sportskim aktivnostima potrebno je barem još 3 do 4 mjeseca rehabilitacije [7].

10.1 Prognoza oporavka

Prognoza za ozljedu TFCC-a općenito je povoljna. Artroskopski popravak i artroskopski debridman pokazali su se učinkovitim postupcima kada se izvode zajedno s osteotomijom skraćivanja ulne. Operativno liječenje tada ima dobru prognozu kod djece jer je utvrđeno da ima uspješnije rezultate kod pedijatrijskih slučajeva i adolescenata vrhunski sportaša koji se žele vratiti sportu [16].

Jedna studija na 71 pacijentu mlađem od 45 godina sa središnjim TFCC-om je otkrila stopu zadovoljstva od 70% nakon artroskopskog debridmana. Također je otkriveno da su degenerativne pukotine i veća pozitivna ulnarna varijanca općenito imali lošije rezultate [16].

Neki loši prognostički čimbenici uključuju negativan DRUJ stres test, ženski spol i duže trajanje simptoma. Dugoročna prognoza je najbolja kada se pacijenti pridržavaju postoperativnih uputa [16].

11. Sportske ozljede kod TFCC-a

Kod pojave bilo koje vrste ozljede u gornjim ekstremitetima, lezije TFCC-a popularne su kod kendo igrača zbog ponavljajućeg stresa na zapešću. Osim pojave lezije TFCC-a kod kendo igrača moguća pojava lezija je kod sportova gdje se koristi reket, kao što su tenis, golf ili bejzbol [17].

11.1 Atletika

Traumatske atletske ozljede TFCC-a nastaju uslijed pada na ispruženu ruku ili hiperrotaciju ozljede podlaktice. Degenerativne atletske lezije TFCC-a, koje se obično javljaju kod starijih sportaša, rezultat se ponavljajuće rotacije podlaktice [15].

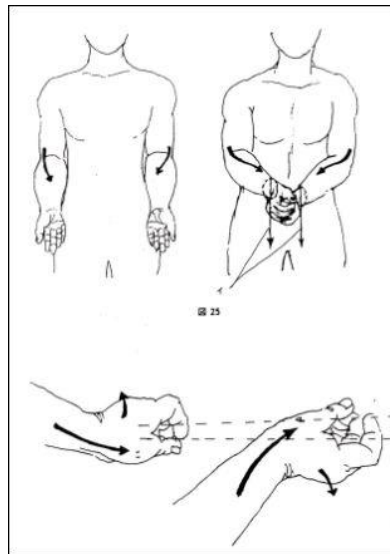
Pacijenti koji pate od ozljede TFCC-a često osjećaju nelagodu i bol u ulnarnom kutu zgloba koji je gori pri aktivnom stisku, rotaciji i ularnoj devijaciji. Pacijenti ponekad dožive škljocanje i zaključavanje na zapešću [16].

Debridman središnjih ozljeda TFCC-a kod sportaša s neutralnom ili negativnom ulnarnom varijacijom je tretman izbora. Kod TFCC ruptura, ako postoje simptomi koji su u tijeku s konzervativnim liječenjem, indiciran je popravak. U populaciji elitnih sportaša postoji trend prema tehnici artroskopske popravke all-inside. All-inside tehnika uključuje postojeću tehnologiju koja se trenutno koristi za artroskopiju koljena. Rani klinički rezultati su povoljni, a biomehaničke studije su u tijeku za procjenu ove tehnike [18].

11.2 Kendo

TFCC stabilizira ulnokarpalne i DRUJ, raspoređuje opterećenje između ulne i ulnarnog karpusa i uvodi glatku rotaciju podlaktice. Kada je TFCC potrgan, pacijent obično tvrdi da je u zapešću lakatna strana, gubitak rotacije podlaktice i nestabilnost DRUJ-a gdje osjećaju opuštenost na glavi lakatne kosti dok nose teške materijale ili okreću kvaku. U kendo, podlaktica je u forsiranom ulnarnom položaju (slika 11); kada igrač nanese udarac "muškarcima", pojavljuje se bol u zapešću na lakatnoj strani. Postoji nekoliko mogućnosti liječenja TFCC-a ozljeda kod kendo igrača. Obično se konzervativno liječenje, kao što je

podupirač, imobilizacija gipsom ili taping na DRUJ, prvo primjenjuje 3 mjeseca nakon početne ozljede. Ako konzervativno liječenje ne uspije, potrebno je razmotriti kirurško liječenje [17].



Slika 7.2.1 - Položaj ruku u Kendu

Izvor: <https://kendoinfo.wordpress.com/2013/09/30/matsumoto-toshio-sensei-on-arms-wrists-and-tenouchi/>

11.3 Karate

Pacijent se obično žali na bol u ulnarnom zglobu i poteškoće u rotaciji zgloba. Za dijagnozu, stabilnost DRUJ-a treba procijeniti sa znakom fovee i testom nestabilnosti. Pozitivan znak ulnarne fovee može ukazivati na poremećaj fovealne šupljine ili ozljedu ulnotriketralnog ligamenta. Nestabilnost DRUJ-a procjenjuje se pasivnim anteroposteriornim prevođenjem distalne ulne u distalni radijus u neutralnoj rotaciji, supinaciji i pronaciji kada su mišići podlaktice potpuno opušteni u usporedbi s kontralateralnom stranom. Varijancu ulnara treba provjeriti na X-P rendgenskom snimku. Magnetna rezonancija koronalne T2 zvijezde (MRI), s izviđačkim prikazom spiralnog pogleda koji se usredotočuje oko fovee i horizontalnog pogleda paralelnog s promjerom glave ulnarne kosti koja prolazi kraj ulnarnog stiloida, je korisno za procjenu TFCC fovealne insercije. Potrebno je primijeniti konzervativno liječenje neposredno nakon ozljede. Preporučujemo primjenu gipsa tipa klješta za šećer tijekom 3 tjedna i TFCC ortoza sljedeća 3 tjedna. Ako konzervativno liječenje ne uspije, potrebno je uključiti više specijalista i mogućnosti liječenja TFCC [18].

12. Izrada 3D anatomskih modela

Kao što je već navedeno u radu TFCC je struktura smještena u ljudskom zapešću i sastoji se od fibrokartilaginoza i ligamenata. Sastoji se od osam različitih struktura, s ligamentarnim strukturama koje djeluju kao glavni stabilizatori distalnog radioulnarnog zgloba i sa zglobnim diskom koji djeluje kao amortizer u ulnokarpalnom zglobu. Zglobni disk se može nazvati trokutasta fibrokartilaginoza (TFC). Stoga, traumatske ozljede ligamentnih struktura TFCC-a uzrokuju nestabilnost zgloba, a središnji rastrgan TFC disk uzrokuje bol u zglobu lakatne strane. Patologije TFCC-a mogu biti teške za razumijevanje pacijenata u klinici zbog njihove složene trodimenzionalne (3D) prirode. Svrha ove studije bila je proizvesti 3D anatomske modele koji ilustriraju normalnu anatomiju zgloba šake sa strukturom TFCC i patološki model sa centralno razderanom TFC-om. Ti bi se modeli koristili u klinici za ruke kao pomoć u objašnjenju ove složene trodimenzionalne anatomske strukture i njihovih ozljeda pacijentima i liječnicima pripravniciima [19].

Tri svježe smrznuta uzorka podlaktice i ruke secirana su, 3D skenirana, 3D isprintana i obojana. Ovi su modeli uvedeni u kliniku za ruke kako bi se pomoglo objašnjenju složenih anatomskih struktura, pri čemu je prvih 50 pacijenata zamoljeno, na vizualnoj analognoj ljestvici od 0-10, da navedu koliko su modeli pomogli njihovom razumijevanju stanja [19].

Proizvedena su tri 3D tiskana anatomska modela za ilustraciju mišića podlaktice i tetiva zapešća, netaknutog TFC-a i središnje rastrganog TFC-a. Većina ispitanih pacijenata ispunilo je ljestvicu, s prosječnom ocjenom od 8,7 povećanja razumijevanja s modelima [19].

Edukacija i razumijevanje pacijenata ključni su jer poboljšavaju donošenje odluka između operatera i pacijenta. Pokazalo se da ovi 3D anatomske modeli povećavaju pacijentovo razumijevanje patologije. To bi posljedično trebalo poboljšati rasprave o odgovarajućim opcijama liječenja tijekom konzultacija [19].

13. Kienböckova bolest

Kienböckova bolest je stanje nejasne etiologije koje rezultira osteonekrozom karpalnog lunata. Godine 1843. Peste je u francuskoj literaturi predstavio prvi opis mjesečevog kolapsa. Gotovo 70 godina kasnije, bečki radiolog Robert Kienböck uveo je pojam lunatomalacija kako bi opisao stanje koje sada nosi njegovo ime. Kienböck je vjerovao da je traumatska ruptura ligamenata i žila oko lunate uzrokovala prijelom lunate s naknadnim kolapsom [20].

Prava prirodna povijest ovog stanja nije u potpunosti razjašnjena, a to je otežalo određivanje idealnog tretmana. Kao i kod mnogih stanja koja zahvaćaju zglob, kliničko stanje pacijenta ne mora nužno dobro korelirati s radiografskim izgledom [20].

Etiologija Kienböckove bolesti nije jasno utvrđena. Najvjerojatnije se javlja kao rezultat ponovljenih opterećenja "lunate u opasnosti" zbog svoje jedinstvene vaskularne ili mehaničke okoline. Iako temeljna etiologija ovog stanja nije poznata, konačni rezultati fragmentacije i kolapsa sekundarni su za osteonekrozu. Intrinzični i ekstrinzični čimbenici su uključeni [20].

Najčešći pacijent s Kienböckovom bolešću je muškarac u dobi od 20 do 40 godina koji ili radi kao fizički radnik ili sudjeluje u rekreacijskim aktivnostima koje opetovano opterećuju zapešće. Pacijenti se javljaju s izvješćima o dorzalnoj boli u zapešću povezanoj s aktivnošću, smanjenim pokretima zapešća u luku fleksije – ekstenzije i slaboj snazi stiska. Simptomi se češće javljaju u dominantnoj ruci. Dorzalno oticanje zapešća i osjetljivost često su prisutni iznad radiokarpalnog zgloba. Povijest traume je varijabilna i može biti u dalekoj prošlosti [20].

Pregled koji se usredotočio na Kienböckovu bolest kod žena otkrio je da muškarci i žene imaju različite prezentacije Kienböckove bolesti. Žene su imale otprilike jednaku uključenost dominantnih i nedominantnih strana, i imale su tendenciju da se pojave u mnogo starijoj dobi od muškaraca (46 godina u odnosu na 31 godinu) [20].

Primarne metode neoperativnog liječenja su imobilizacija i protuupalni lijekovi. Liječenje je prvenstveno usmjereno razinom simptoma. Primarna indikacija za operativno liječenje Kienböckove bolesti je trajna bol koja ne reagira na konzervativno neoperativno liječenje. Većina bolesnika s Kienböckovom bolešću koji imaju umjerene do teške simptome kandidati su za operativni zahvat. Odabir operativne tehnike temelji se na dobi pacijenta, stadiju bolesti te prisutnosti ili odsutnosti ulnarnog zgloba [20].

MacLean i suradnici procijenili su upotrebu artroskopije zapešća za procjenu lunate i zaključili da postupak također može biti terapijsko sredstvo za izvođenje postupaka debridmana, resekcije ili artrodeze. Bain i Begg upotrijebili su artroskopiju kako bi razvili klasifikaciju Kienböckove bolesti koja se temelji na zglobovima i koja uključuje sljedeće stupnjeve:

- Stupanj 0 - Sve zglobne površine su funkcionalne
- Stupanj 1 - Proksimalna lunatna zglobna površina je nefunkcionalna
- Stupanj 2A - Proksimalna zglobna površina lunate i lunatne fose su nefunkcionalne
- Stupanj 2B - Proksimalne i distalne zglobne površine lunate su nefunkcionalne
- Stupanj 3 - Tri zglobne plohe su nefunkcionalne; obično će postojati samo funkcionalna glavičasta zglobna površina
- Stupanj 4 - Sve četiri zglobne površine su nefunkcionalne [20].

Primarna indikacija za operativno liječenje Kienböckove bolesti je trajna bol koja ne reagira na konzervativno liječenje kao što su nesteroidni protuupalni lijekovi (NSAID) i imobilizacija. Većina bolesnika s Kienböckovom bolešću koji imaju umjerene do teške simptome kandidati su za operativni zahvat. Odabir operativne tehnike temelji se na dobi bolesnika, stadiju bolesti i prisutnosti ili odsutnosti varijacijom ulne [20].

Primarna kontraindikacija koju treba uzeti u obzir u operativnom liječenju Kienböckove bolesti je ulnar-pozitivna ili ulnar-neutralna varijacije jer se kod pacijenata s takvom varijacijom ne mogu izvesti postupci izravnavanja zgloba (radijalno skraćivanje i ulnarne produljenje). Primarne metode neoperativnog liječenja su imobilizacija i davanje protuupalnih lijekova. Budući da prirodna povijest Kienböckove bolesti nije dobro određena, liječenje je prvenstveno usmjereno prema razini simptoma. Svakako, vrlo mladom pacijentu, iako neobičnoj prezentaciji Kienböckove bolesti, treba dati odgovarajuću probu imobilizacije u nadi da će omogućiti revaskularizaciju lunate i spriječiti progresiju bolesti [20].

Dostupne su brojne opcije za operativno liječenje Kienböckove bolesti. Dvije najvažnije informacije su stadij bolesti i prisutnost ili odsutnost lakatne varijacije. Izravna usporedba rezultata različitih tehnika je teška jer većina studija ima relativno mali broj pacijenata i kratko praćenje. Kako se navodi u literaturi otkriveno je da se mnoge tehnike rezultiraju vrlo sličnim stopama dobrih ishoda [20].

14. Ganglijske ciste

Utvrđeno je da su tumori šake benigni u 95% slučajeva tijekom isključivanja maligne bolesti kože. Oko 60% ovih benignih tumora predstavlja ganglijska cista. Iako nije utvrđena konačna etiologija, teorija da je ganglion degeneracija mukoidnog vezivnog tkiva, točnije kolagena, dominira od 1893., kada ga je Ledderhose opisao kao takav [21].

Problemi koje ganglijske ciste predstavljaju mogu biti različiti i posljedica su njihovog položaja. Najčešće će se cista pojaviti na dorzalnom zapešću, čineći 60-70% svih ganglija šake i zapešća, a nastaje iz skafolunatnog zgloba. Ganglijska cista također može nastati iz radioskafoidnog ili skafotrapezijalnog zgloba volarno. Ta mjesta mogu uzrokovati nestabilnost zglobova, slabost i ograničenje pokreta [21].

Do kompresije medijalnog živca može doći kada volarni radijalni ganglij nastane unutar karpalnog kanala. Ulnarni živac također može biti komprimiran unutar Guyonova tunela kada se ganglion pojavi na ularnoj strani zapešća. Pacijent može osjetiti parestezije i bol zbog ganglijske ciste, a takvim slučajevima treba razmotriti operativno liječenje kako bi se postigao povoljan ishod s malo komplikacija [21].

Višestruki neoperativni modaliteti korišteni su tijekom godina za ganglijske ciste, uključujući jednostavnu aspiraciju. Operacijski zahvat (otvoreni ili artroskopski) često postaje neophodan, a trenutni dokazi upućuju na to da je artroskopska ekscizija ganglija praktičan i uspješan način uklanjanja ciste dorzalnog ganglija [21].

I za otvorene i za artroskopske zahvate zapešća, kratka imobilizacija u laganoj ekstenziji za eksciziju volarnog ganglija i lagana fleksija za eksciziju dorzalnog ganglija, nakon čega slijedi rano kretanje, pruža pacijentu udobnost i sprječava ukočenost zapešća. Nakon uklanjanja mukozne ciste, imobilizacija je nepotrebna osim ako debridman nije ošteti tetivu ekstenzora.

Farmakološka sredstva su pod stalnim istraživanjem u medicinskoj areni. Potencijalni napredak u sklerozirajućim agensima specifičnim za liječenje ganglijskih cista mogao bi dovesti do konačnog medicinskog liječenja ganglija, kojim bi se izbjegla operacija [21].

Ganglijske ciste mogu se pojaviti na bilo kojem zglobu ili tetivnoj ovojnici, ali najčešće se pojavljuju na dorsumu zapešća u skafolunatnom zglobu, a zatim u volarnom zapešću. Također se mogu pojaviti u ovojnica tetiva fleksora, a kada se nalaze na distalnim interfalangealnim (DIP) zglobovima, nazivaju se mukoznim cistama. Od dorzalnih ganglija

zapešća, 75% se povezuje s dorzalnim skafolunatnim interosealnim ligamentom. Mnogi pacijenti koji su mjesecima ili čak godinama imali asimptomatske ciste mogu imati novonastalu bol ili ograničenje aktivnosti [21].

Koža iznad ciste je nepromijenjena, ali je sama masa kompresibilna i pomična te transiluminira. Kompresija kutanih grana srednjeg živca može izazvati paralizu osjetnog ili motornog živca kada je prisutan volarni karpalni ganglij; ovo je indikacija za operativno uklanjanje [21].

Iako će obična radiografija pružiti vizualizaciju ciste, može identificirati koštane abnormalnosti koje mogu uzrokovati simptome ili mogu biti kontraindikacija za liječenje. U starijih odraslih osoba, degenerativna bolest zglobova može pratiti cistu na skafotrapeziotrapezoidnom zglobu i može se potvrditi običnom radiografijom. Magnetska rezonancija, ultrazvuk ili artroskopsko snimanje mogu se pokazati korisnima u dobivanju potvrde kliničkih dijagnostičkih nalaza [21].

Allenov test treba provesti kada se ciste nalaze u blizini radijalne arterije, uključujući većinu volarnih ganglija zapešća. Ultrasonografija je jeftina i neinvazivna metoda za procjenu stanja mekih tkiva [21].

Kada je stijenka ganglija tanka, u ranim fazama, cista se može ručno stisnuti dok ne prsne i tekućina se apsorbira; ovo je najmanje invazivan tretman. Nešto invazivniji pristup, s postotkom izlječenja od 40%, je aspiracija; stopa izlječenja je 85% kada se izvrše najmanje tri aspiracije [21].

Budući da su šaka i zglob vrlo vidljivi u svakodnevnim aktivnostima, estetika može biti indikacija za liječenje, ali može pogodovati manje invazivnoj intervenciji, dok su bol, ograničenje pokreta i paraliza živaca indikacije za operativno izrezivanje [21].

Postoji nekoliko kontraindikacija za eksciziju ganglija. Međutim, savjetuje se oprez kod onih nekoliko pacijenata koji imaju samo jedan gornji ekstremitet i žele elektivno uklanjanje ciste. Svaka postoperativna komplikacija će imati znatno veći utjecaj na takve pacijente [21].

U otvorenim i artroskopskim zahvatima, ukočenost zgloba je najčešća postoperativna komplikacija; međutim, ostavljanje kapsule otvorenom tijekom otvorenog postupka smanjuje rizik od ove komplikacije, kao i rano pokretanje. Neurovaskularna ozljeda, osobito laceracija radijalne arterije, moguća je komplikacija, zajedno s infekcijom, smanjenom pokretljivošću i nestabilnošću ligamenta pri otvorenoj eksciziji – naime, skafolunatnog ligamenta [21].

15. TFCC ozljede kod djece

Budući da TFCC ne samo da nosi opterećenje preko ulnokarpalnog zgloba, već djeluje i kao stabilizator DRUJ-a, ozljede TFCC-a i nestabilnost DRUJ-a usko su povezane. Bez velike kliničke sumnje, ove se ozljede mogu propustiti, što može dovesti do suboptimalnih ishoda. Ove se ozljede često javljaju nakon traumatskog događaja, bilo izravno povezane s traumom, ili zbog posttraumatske deformacije kostiju, iako se pacijenti mogu javiti bez poznate traume i bez dokaza o koštanoj ozljedi. Pregledom se može pokazati distalno radijalno pogrešno srastanje, ularno stiloidno nezarastanje ili ularna pozitivna varijacije. Pokazalo se da nalaz MRI-a koji pokazuje sublukzaciju DRUJ-a veću od 10% na aksijalnom MRI-u ima povećanu osjetljivost i specifičnost za TFCC kidanje i nestabilnost DRUJ-a. Važno je, međutim, shvatiti da je artroskopija ručnog zgloba referentni dijagnostički alat jer su neke studije pokazale da je MRI propustila više od polovice TFCC pukotina, što je kasnije potvrđeno na artroskopiji ručnog zgloba [22].

Za razliku od odraslih, kod kojih su Palmer 1A (centralni) rascjepi najčešći, pedijatrijski pacijenti obično imaju Palmer 1B (ulnar periferni) suženja, u nekim studijama do 79% pacijenata. S obzirom na poboljšanu vaskularizacije na periferiji TFCC-a, mnoge od ovih pukotina mogu se popraviti. Ako je pacijent pokušao neoperativno liječenje imobilizacijom i bandažom, fizikalnom terapijom i injekcijama, ovaj se popravak može izvesti artroskopskim ili otvorenim pristupom, obično ovisno o bilo kojoj istodobnoj patologiji koja zahtijeva operativnu intervenciju [22].

Jedna važna dilema u liječenju s kojom se često susreće je kod pacijenata s puknućem TFCC-a i istodobnom ularnom pozitivom jer neuspjeh u liječenju koštane deformacije dovodi do stalnog povećanja opterećenja na TFCC-u, stvarajući predispoziciju za ponovnu ozljedu. Nedavna studija koju su proveli Wu i suradnici otkrila je poboljšane ishode s istodobnim zahvatima na kostima, umjesto samo popravljanja puknuća TFCC-a. USO je učinjen za sve pacijente s ularnom pozitivom većom od 1 mm, s ciljem 1–2 mm ularne negativnosti. Osim toga, u studiji koju su proveli Fishman i suradnici, neki su pacijenti doživjeli prekomjerni rast distalne ulne nakon USO, iako su ti pacijenti ostali asimptomatski. U mlađih pacijenata sa zamjetnim preostalim rastom, bilo bi mudro da operater razmotri distalnu ularnu epifiziodezu kako bi spriječio ponovnu ozljedu [22].

Još jedan traumatski uzrok boli u zglobu lakatne strane u pedijatrijskoj populaciji su frakture i nerasstanje stiloidne kosti i lakatne kosti. Kao i u odrasloj populaciji, u pedijatrijskoj populaciji često se zajedno nalaze frakture ulnarnog stiloida i frakture distalnog radijusa. Većinu prijeloma ulnarnog stiloidnog zgloba nije potrebno operacijski liječiti. Korhonen i suradnici otkrili su da je 16% pedijatrijskih pacijenata imalo nezarastanje ulnarnog stiloidnog zgloba nakon prosječnog praćenja od 11 godina nakon distalnog radijusa i povezanog prijeloma ulnarnog stiloidnog zgloba. Od tih pacijenata, 27% je prijavilo bol u zglobu lakatne strane tijekom vježbanja, iako su klinički ishodi bili zadovoljavajući. Slično navedenom, Abid i suradnici retrospektivno su pregledali karte 46 pedijatrijskih pacijenata s prijelomima ulnarnog stiloidnog zgloba koji su bili povezani s prijelomima distalnog radijusa. U trenutku skidanja gipsa samo je 20% pacijenata imalo spojeni stiloid ulne. Na konačnom praćenju, 25% pacijenata s radiografskim dokazima nezarastanja ulnarnog stiloidnog zgloba prijavilo je dobre rezultate, sa znakovima povremene boli ulnarnog zapešća tijekom bavljenja sportom ili kretanja. Šest od sedam ovih pacijenata podvrgnuto je popravku TFCC-a, iako je važno da su i MRI i artrografija nepouzdana u dijagnozi. Stoga su autori sugerirali da bol u zglobu lakatne strane kod ovih pacijenata može biti posljedica patologije TFCC-a, a ne nezaraslog stiloidnog zgloba lakatne kosti. Terry i Waters su sugerirali da "prijelomi ulnarnog stiloidnog zgloba s nezarastanjem mogu imati značajan odnos s perifernim ozljedama TFCC" u pedijatrijskoj populaciji. Artroskopski ili otvoreni TFCC popravak može se izvesti sa ili bez ekscizije nesjedinjenog stiloidnog fragmenta. Predložili su eksciziju nezaraslog ulnarnog stiloidnog zgloba, za što su smatrali da pomaže u sprječavanju ulnokarpalne impakcije [22].

16. Reumatoidni artritis i TFCC

Reumatoidni artritis može utjecati na bilo koju tetivnu ovojniciu ili zglob u tijelu. Često su deformacije distalnog dodatka rezultat patologije proksimalnog zgloba. Ovo nije istinitije nego u zapešću. Značajan sinovitis i destrukcija zapešća rezultiraju disfunkcionalnom boli, oslabljenim stiskom i distalnim deformacijama prstiju. Stoga je korekcija patologije ručnog zgloba obično potrebna prije, ako ne i u vrijeme rekonstrukcije metakarnog zgloba ili prsta [23].

Patologija reumatoidnog artritisa zapešća donekle je predvidljiva i obično slijedi progresivni obrazac. Ulnarna strana zapešća najčešće je zahvaćena sinovitisom koji uništava ulne karpalne stabilizirajuće ligamente. Trokutasti fibrokartilaginozni kompleks (TFCC) je oslabljen, a distalni radijalni ulnarni zglob postaje erodiran kako je dorzalna kapsula prekinuta. Proliferativni sinovitis rezultira dorzalnom subluksacijom distalne ulne, volarnom subluksacijom tetive *m. extensor carpi ulnaris* i supinacijom proksimalnih karpalnih kostiju. Ovi znakovi su zajednički poznati kao sindrom *caput ulne* [23].

Destruktivni sinovitis na radijalnoj strani zapešća rezultira slabljenjem radioskafokapitatnog ligamenta s rotirajućom subluksacijom skafoida i ulnarnom translukacijom karpalnih kostiju. Karpalna visina kolabira i dolazi do koštane destrukcije zapešća. Klinički, ruka radijalnoj devijaciji i zadržava supinirani položaj. Ova neravnoteža uzrokuje ulnarno pomicanje falangi na metakarpalima jer vanjske sile ekstenzora i fleksora povlače prste u ovaj položaj. Stoga patologija zgloba promiče distalnu deformaciju prstiju. Korekcija patologije zapešća prije korekcije prstiju često je razborita kako bi se spriječilo ponavljanje deformiteta prstiju [23].

Rano liječenje sinovitisa zapešća sastoji se od sinovektomije na ulnarnom karpalnom ili radijalnom karpalnom mjestu. Ovaj postupak može pomoći u kontroli boli, usporiti napredovanje bolesti i održati pokretljivost [23].

Studija koju su proveli Lee i suradnici pokazala je da artroskopska sinovektomija zapešća može kontrolirati sinovitis u 75% reumatoidnih zapešća koji nisu reagirali na terapiju lijekovima. Studija je uključivala 49 pacijenata (56 zapešća) s RA koji su bili podvrgnuti artroskopskoj sinovektomiji, a pacijentima je procijenjena bol u zapešću i funkcija nakon prosječnog razdoblja praćenja od 7,9 godina. Nije bilo ponovnog pojavljivanja sinovitisa u 42 zapešća (75%), pri čemu je srednja vrijednost vizualne analogne ljestvice za bol u zapešću u

studiji pala sa 6,3 na 1,7, a srednja vrijednost zapešća po Mayou (određena na 39 zapešća) porasla je s 48 do 76. Zadovoljstvo pacijenata doseglo je srednju ocjenu vizualne analogne ljestvice od 7,9 [23].

Retrospektivna opservacijska studija Berhoueta i suradnika pokazala je da u bolesnika s RA zapešća, kombinacija sinovektomije s prijenosom *m. extensor carpi radialis longus* na *m. extensor carpi ulnaris* može ublažiti bol i spriječiti radiokarpalnu destabilizaciju. Nakon prosječnog praćenja od 42,5 mjeseca, istraživači su otkrili ublažavanje boli u 14 od 16 zapešća (87,5%), uz povlačenje sinovitisa u 10 zapešća (62,5%). Prosječna povećanja u ekstenziji i fleksiji bila su 19,7° odnosno 5,7°. Smanjiva radijalna devijacija i ularna translokacija navedeni su kao primarna indikacija za prijenos *m. extensor carpi radialis longus* [23].

Reumatoidni artritis zapešća koji je napredovao dalje od jednostavnog proliferativnog sinovitisa može zahtijevati radikalnije tretmane. Destrukcija distalnog radijalnog ularnog zgloba može zahtijevati eksciziju distalne ulne i rekonstrukciju TFCC-a. Rekonstrukcija prijenosa tetive puknutih tetiva ekstenzora često povezana sa sindromom *caput ulne* može se izvesti u istom okruženju kao resekcija distalne ulne i sinovektomija [23].

Nekoliko izvješća je pokazalo da bi Sauvé-Kapandji postupak mogao biti prikladniji za mlađe pacijente. Ovaj postupak omogućuje spajanje distalnog radijusa i glave lakatne kosti te eksciziju vrata lakatne kosti. Operacija bi mogla biti korisnija kod onih pacijenata koji nemaju značajnu ularnu translokaciju karpusa. Tehnike stabilizacije za distalnu ulnu nakon resekcije uključuju korištenje segmenta radijalnog karpalnog volarnog ligamenta ili iskliznica tetiva *m. extensor carpi ulnaris* ili *m. flexor carpi ulnaris*. Postupci stabilizacije nakon ekscizije distalne glave ulne mogu pomoći u sprječavanju komplikacija kao što je bolna rotacija podlaktice [23].

Studija koju su proveli Ikeda i suradnici otkrila je da je Sauvé-Kapandji postupak učinkovit na distalnim radioulnarnim zglobovima zahvaćenim RA ili osteoartritisom. Istraživači su izvijestili o značajnom povećanju supinacije i smanjenju fleksije dlana kod pacijenata s RA, utvrđujući nakon jednogodišnjeg praćenja da su karpalno poravnanje i stabilnost batrljka ulne dobro održani [23].

S uništenjem radijalnog karpalnog zgloba, fuzija zapešća postaje vrlo funkcionalna i održiva opcija. Za fuziju zapešća koriste se brojne metode, uključujući upotrebu Steinmanovih klinova, K-žica promjera 62, ploča i vijaka. Ove tehnike zahtijevaju korištenje autolognog koštanog presatka iz grebena ilijake ili koštanog materijala alografta. Točan položaj zgloba

nakon spajanja je kontroverzan. Većina operatera radije spoji zglob pod kutom od približno 10° dorzalne fleksije [23].

Retrospektivna studija Okabayashija i suradnika pokazala je da se u bolesnika s RA zglobova može postići dugotrajna, bezbolna stabilnost pomoću radiokarpalne artrodeze. Operacija je izvedena u kombinaciji sa sinovektomijom i Darrachovim postupkom, a istraživači su nakon 20-godišnjeg praćenja otkrili da je 16 od 20 zapešća (80%) imalo povećanu prosječnu snagu stiska, dok je za ostale zabilježen smanjeni stisak. Uočena su značajna smanjenja u ekstenziji i fleksiji zapešća, dok su supinacija i pronacija ostale unutar funkcionalnog raspona [23].

17. Komplikacije kod liječenja TFCC-a

Stope neuspjeha za artroskopski debridman i za popravak TFCC pukotina povećane su u ulnarnom pozitivnom zapešću. Neuspjeh se pripisuje temeljnom degenerativnom TFCC-u i ulnokarpalnoj patologiji. Osteotomija skraćivanja ulne ostaje održiva opcija liječenja za one s perzistentnom boli, čak i u uvjetima varijacije negativne ulne. Ponavljajuća nestabilnost DRUJ-a kao posljedica puknuća šava ili odvajanja ligamenta može rezultirati neuspjehom pacijentovog poboljšanja. Nedavni sustavni pregled 895 ukupnih slučajeva otkrio je prijavljenu stopu komplikacija od 4,7% [24].

Komplikacije kod liječenja TFCC-a uključuju sljedeće:

- Infekcija
- Krutost
- Neuspjeh popravka
- Komplikacije artroskopije ručnog zgloba
- Nastavak boli
- Smanjena snaga
- Kvar pomagala koja se koriste tokom liječenja
- Nesrastanje (u slučajevima nezarastanja, izvršite osteotomiju za skraćivanje ulne) [25].

18. Zaključak

TFCC ruptura je ozljeda trokutastog fibrokartilaginoznog kompleksa, mekog tkiva u zapešću koje ublažava i podupire karpalne kosti i pomaže stabilizirati podlakticu. Ozljede variraju od lakših do teških, ali sve mogu onesposobiti zapešće. Postoje dvije vrste TFCC ruptura: traumatske i degenerativne. Traumatske rupture obično nastaju zbog pada na ispruženu ruku, prekomjerne rotacije ruke ili udarca u zapešće. Ugroženi su sportaši, posebice oni koji koriste reket, palicu ili vrše pritisak na zapešća. Degenerativne rupture se javljaju tijekom vremena i s godinama kako se hrskavica istroši. Ponavljajuća pronacija i hvatanje mogu ubrzati ovo stanje. Rupture se mogu pojaviti uz minimalnu silu ili traumu.

Poznavanje razlika TFCC komponenti, posebno s obzirom na njihovu vaskularizaciju, važno je za razumijevanje potencijala zacjeljivanja različitih TFCC lezija. Razumijevanje i složene anatomije TFCC-a (njegove trodimenzionalne strukture) pomaže u identificiranju lezija koje su bile nepoznate ili malo shvaćene prije pojave artroskopije, posebno avulzije TFCC-a na njegovom fovealnom umeću na glavi ulne.

Uobičajeni simptomi TFCC rupture uključuju bol u podnožju zapešća koja se pogoršava pokretom, otekline, osjetljivost, gubitak snage hvata i zvuk škljocanja u zapešću. U nekim slučajevima može biti teško ili nemoguće rotirati podlakticu.

Najbolji ishodi s ozljedama TFCC-a dogodit će se kada se isključi druga etiologija boli u zapešću na ularnoj strani uz početak konzervativnog liječenja. Ako se bolesniku ne poboljša pod konzervativnim liječenjem, sljedeći korak je operativno liječenje na vrijeme.

Blage do umjerene TFCC rupture dobro reagiraju na neoperativno liječenje, uključujući mirovanje, protuupalne lijekove i fizikalnu terapiju. Pacijenti često nose udlagu ili gips nekoliko tjedana kako bi pomogli ozdravljenju. Teške rupture ili one koje ne reagiraju na konzervativne mjere mogu zahtijevati operaciju.

19. Literatura

- [1] Casadei K, Kiel J., Triangular Fibrocartilage Complex.,dostupno na: <https://www.ncbi.nlm.nih.gov/> preuzeto: 05.02.2022.
- [2] Knipe, H., Hacking, C., Triangular fibrocartilage complex. Dostupno na: <https://doi.org/10.53347/rID-24686>, preuzeto dana: 05.02.2022.
- [3] Hirt B, Seyhan H, Wagner M, Zumhash R: Hand and Wrist Anatomy and Biomechanics, Thieme, 2017.
- [4] Cael C.: Functional anatomy: musculoskeletal anatomy, Kinesiology, and Palpation for Manual Therapists, Wolters Kluwer Lippincott Williams & Wilkins, 2010.
- [5] Mason K, Triangular Fibrocartilage Complex Injuries, dostupno na: <https://www.physio-pedia.com/>, preuzeto dana: 05.02.2022.
- [6] Levangie P. K., Norkin. C. C.: Joint structure and function : a comprehensive analysis, 5th ed., F. A. Davis Company, 2011., Philadelphia
- [7] Terri M. Skirven, A. Lee Osterman, Jane M. Fedorczyk, Peter C. Amadio: Rehabilitation of the Hand and Upper Extremity, Philadelphia; 2011, Mosby, Inc., an affiliate of Elsevier Inc. All rights reserved, 2011
- [8] Jawed A, Ansari MT, Gupta V.: TFCC injuries: How we treat? Dostupno na: <https://pubmed.ncbi.nlm.nih.gov/32742122/> preuzeto dana: 05.02.2022.
- [9] von Borstel D, Wang M, Small K, Nozaki T, Yoshioka H.: High-Resolution 3T MR Imaging of the Triangular Fibrocartilage Complex. Magn Reson Med Sci. 2017;16(1):3-15. doi:10.2463/mrms.rev.2016-0011
- [10] Martins T.: Anatomy, Shoulder and Upper Limb, Forearm Triangular Fibrocartilage Complex, dostupno na: <https://www.statpearls.com> preuzeto dana: 21.09.2022.
- [11] Dunn J C, Polmear M M, Nesti LJ.: Surgical Repair of Acute TFCC Injury. Hand dostupno na: <https://pubmed.ncbi.nlm.nih.gov> preuzeto dana: 05.02.2022.
- [12] Magee D. J., Orthopedic Physical Assessment, Elsevire, 2014.
- [13] LaPorte D. M., Hashemi S.S., Lee Dellon A., Sensory Innervation of the Triangular Fibrocartilage Complex: A Cadaveric Study, dostupno na: <https://www.jhandsurg.org> preuzeto dana: 20.09.2022.
- [14] Saunders R, Burke S. L., Higgins J, McClinton M. A., Valdata L.: Hand and Upper Extremity Rehabilitation: A Practical Guide ; Elveris; St. Louis, Missouri; 2006.

- [15] Duncan F.M.S., Flowers W. Ch.: Therapy of the Hand and Upper Extremity Rehabilitation Protocols, Springer International Publishing AG Switzerland, 2015
- [16] Casadei K., Kiel J.: Triangular Fibrocartilage Complex. Dostupno na: <https://www.statpearls.com> preuzeto dana: 20.09.2022.
- [17] Luchetti R, Pegoli L, Bain G. I.: Hand and Wrist Injuries In Combat Sports, Springer International Publishing AG, part of Springer Nature 2018
- [18] Nedim Doral M. Tandogan N. R., Verdonk R, Mann G.: Sports Injuries Prevention, Diagnosis, Treatment, and Rehabilitatio, Springer-Verlag Berlin Heidelberg 2012
- [19] Patera E., Rust Ph. A.: Creation of 3D anatomical models illustrating an intact and centrally torn triangular fibrocartilage complex for patient education prior treatment dostupno na: <https://www.sciencedirect.com> preuzeto dana:21.09.2022.
- [20] Divelbiss B. J.: Kienbock Disease, dostupno na: <https://emedicine.medscape.com> preuzeto dana: 21.09. 2022
- [21] Genova R.: Ganglion Cyst Treatment & Management, dostupno na: <https://www.medscape.com> preuzeto dana: 21.09.2022.
- [22] Roberts S.M., Konigsberg M.W.: Pediatric Ulnar-Sided Wrist Pain, dostupno na: <https://www.medscape.com> preuzeto dana: 21.09.2022.
- [23] Neumeister M.: Hand and Wrist Surgery in Rheumatoid Arthritis, dostupno na: <https://www.medscape.com> preuzeto dana: 21.09.2022.
- [24] Pirolo J. M., Yao J.: Current Surgical Treatment Options for Triangular Fibrocartilage Complex Tears, dostupno na: <https://www.medscape.com> preuzeto dana: 21.09.2022
- [25] Verheyden J. R.: Triangular Fibrocartilage Complex Injuries Treatment & Management, dostupno na: <https://www.medscape.com> preuzeto dana: 21.09.2022.

20. Popis slika

Slika 2.1.1 – Normalna anatomija TFCC-a.....	2
Slika 2.1.2 - Palmarni dio TFCC-a.....	3
Slika 2.1.3 - Dorzalni dio TFCC-a	4
Slika 4.4.1 - Lezije tipa 1	12
Slika 5.1 - Test kompresije.....	16
Slika 6.4.1 - Test podizanja sa rukom u supinaciji	20
Slika 8.3.1 - izolirajuća rotacija iz ručnog zgloba.....	26
Slika 8.4.1 - Primjer vježbi jačanja ručnog zgloba.....	27
Slika 8.5.1 - Pasivna mobilizacija ručnog zgloba	28
Slika 10.1 - Muenster gips.....	32
Slika 11.2.1 - Položaj ruku u Kendu	35

Sveučilište
Sjever

SVEUČILIŠTE
SJEVER

IZJAVA O AUTORSTVU
I
SUGLASNOST ZA JAVNU OBJAVU

Završni/diplomski rad isključivo je autorsko djelo studenta koji je isti izradio te student odgovara za istinitost, izvornost i ispravnost teksta rada. U radu se ne smiju koristiti dijelovi tuđih radova (knjiga, članaka, doktorskih disertacija, magistarskih radova, izvora s interneta, i drugih izvora) bez navođenja izvora i autora navedenih radova. Svi dijelovi tuđih radova moraju biti pravilno navedeni i citirani. Dijelovi tuđih radova koji nisu pravilno citirani, smatraju se plagijatom, odnosno nezakonitim prisvajanjem tuđeg znanstvenog ili stručnoga rada. Sukladno navedenom studenti su dužni potpisati izjavu o autorstvu rada.

Ja, Magdalena Habota (*ime i prezime*) pod punom moralnom, materijalnom i kaznenom odgovornošću, izjavljujem da sam isključivi autorica završnog rada pod naslovom Triangular fibrokartilaginozni kompleks i fizioterapija (*upisati naslov*) te da u navedenom radu nisu na nedozvoljeni način (bez pravilnog citiranja) korišteni dijelovi tuđih radova.

Student/ica:

Magdalena Habota

Habota

(vlastoručni potpis)

Sukladno Zakonu o znanstvenoj djelatnosti i visokom obrazovanju završne/diplomske radove sveučilišta su dužna trajno objaviti na javnoj internetskoj bazi sveučilišne knjižnice u sastavu sveučilišta te kopirati u javnu internetsku bazu završnih/diplomskih radova Nacionalne i sveučilišne knjižnice. Završni radovi istovrsnih umjetničkih studija koji se realiziraju kroz umjetnička ostvarenja objavljuju se na odgovarajući način.

Ja, Magdalena Habota (*ime i prezime*) neopozivo izjavljujem da sam suglasna s javnom objavom završnog rada pod naslovom Triangular fibrokartilaginozni kompleks i fizioterapija (*upisati naslov*) čiji sam autor/ica.

Student/ica:

Magdalena Habota

Habota

(vlastoručni potpis)