

Perioperacijska skrb bolesnika oboljelog od tumora mozga - glioblastoma

Matulic, Irena

Undergraduate thesis / Završni rad

2023

Degree Grantor / Ustanova koja je dodijelila akademski / stručni stupanj: **University North / Sveučilište Sjever**

Permanent link / Trajna poveznica: <https://um.nsk.hr/um:nbn:hr:122:838377>

Rights / Prava: [In copyright](#) / [Zaštićeno autorskim pravom.](#)

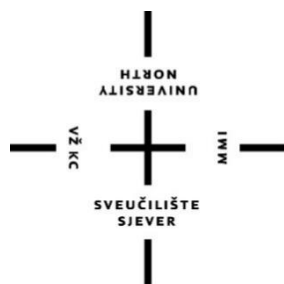Download date / Datum preuzimanja: **2025-01-31**



Repository / Repozitorij:

[University North Digital Repository](#)





**Sveučilište
Sjever**

Završni rad br. 1733/SS/2023

**Perioperacijska skrb bolesnika oboljelog od
tumora mozga - glioblastoma**

Irena Matulic, 0053039360

Varaždin, rujan 2023. godine



Sveučilište Sjever

Odjel za sestrinstvo

Završni rad br. 1733/SS/2023

Perioperacijska skrb bolesnika oboljelog od tumora mozga - glioblastoma

Student

Irena Matulic

Mentor

doc. prim. dr. sc. Nenad Kudelić, dr.med.

Varaždin, rujan 2023. godine

Prijava završnog rada

Definiranje teme završnog rada i povjerenstva

ODJEL	Sestrinstvo		
STUDIJ	Stručni prijediplomski studij Sestrinstvo		
PRISTUPNIK	Irena Matulic	MATIČNI BROJ	0053039360
DATUM	18.07.2023	KOLEGIJ	Klinička anatomija
NASLOV RADA	Perioperacijska skrb bolesnika oboljelog od tumora mozga - glioblastoma		

NASLOV RADA NA ENGL. JEZIKU Perioperative care for a patient with a brain tumor - glioblastoma

MENTOR	Nenad Kudelić	ZVANJE	doc.prim.dr.sc.,dr.med
--------	---------------	--------	------------------------

ČLANOVI POVJERENSTVA	1. Izv.prof.dr.sc. Marijana Neuberg, predsjednica
	2. doc.dr.sc. Nenad Kudelić, mentor
	3. Valentina Vincek, pred., član
	4. dr.sc. Melita Sajko, v.pred., zamjenski član
	5. _____

Zadatak završnog rada

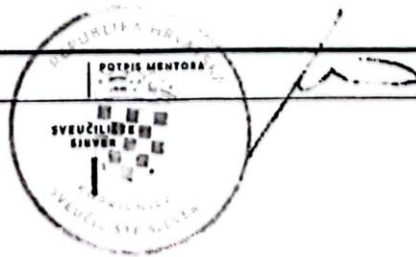
BROJ	1733/SS/2023
------	--------------

OPIS

Glioblastom je vrlo agresivni tip tumora mozga 4. stupnja. Karakterizira ga agresivni i invazivni rast. Glioblastom je primarni maligni tumor mozga. Liječenje glioblastoma je vrlo zahtjevno zbog kompleksne naravi tumora. Liječenje obuhvaća kirurško liječenje, radioterapiju i kemoterapiju. Vrlo je teško identificirati različite faktore za pojavu glioblastoma. Ionizirajuće zračenje spada u rijetke poznate različite čimbenike. Drugi čimbenici još se istražuju ili su u vrlo niskoj korelaciji sa pojavnosti glioblastoma. Simptomi bolesti se javljaju naglo a s vremenom dolazi do njihovog pogoršanja. Kliničku sliku čine opći simptomi (glavobolja, mučnina, povraćanje) koji nastaju kao posljedica povišenja intrakranijskog tlaka i specifični simptomi koji nastaju kao posljedica lokalizacije tumora. Glavni dijagnostički postupci su neuroradiološka dijagnostika: CT i MR, neurološki pregled i biopsija tumora. Veća incidencija za pojavu glioblastoma prisutna je kod osoba muškog spola, sa medijanom od 63 godine života. Glioblastom je tumor sa najnižom zabilježenom stopom dvogodišnjeg i petogodišnjeg preživljenja. Napredak i nove tehnike u neurokirurgiji, radioterapiji i kemoterapiji doveli su do poboljšanja u preživljenju i kvaliteti života pacijenata, ali prognoza bolesti još je uvijek nažalost loša. Zdravstvena njega kod takvih pacijenata mora biti bazirana na individualnom i holističkom pristupu, uz poštovanje pacijentove jedinstvenosti. Za kvalitetno liječenje od velike je važnosti interreaktivno sudjelovanje liječnika, medicinske sestre, fizioterapeuta, pacijenata ali i njihovih obitelji.

ZADATAK URUČEN

19. 07. 2023.



Predgovor

Najprije se želim zahvaliti svom mentoru doc. prim. dr. sc. Nenadu Kudeliću na pomoći i stručnom vodstvu u izradi preddiplomskog rada.

Željela bi se zahvaliti svojoj obitelji na bezuvjetnoj podršci i pomoći koju su mi pružili tokom studiranja. Veliko hvala prijateljima i kolegama na podršci i strpljenju.

SAŽETAK

Tumori SŽS-a (središnjeg živčanog sustava) predstavljaju intrakranijalne neoplazme unutar samog moždanog parenhima ili centralnog spinalnog kanala i/ili drugih struktura SŽS-a (moždane ovojnice, kranijalni živci). Maligni tumori mozga mogu se kategorizirati u dvije skupine: primarni maligni tumori koji su nastali unutar mozga i sekundarni tumori koji su rezultat primarnih tumora u drugim organima. Najheterogeniju te ujedno i najveću grupu primarnih tumora SŽS-a čine neuroektodermalni tumori. Gliomi središnjeg živčanog sustava su najčešći primarni tumori mozga, čine 81% zloćudnih tumora SŽS-a. Nastaju iz glijalnih ili prekursorskih stanica. Klasifikacija WHO (*World Health Organization*) odnosi se na kategorizaciju glioma u četiri stupnja diferencijacije tumora, koji mogu biti dobro ili slabo diferencirani. Glijalni tumori su infiltrativni tumori koji se razlikuju u širenju zone infiltracije i imaju sposobnost zloćudne preobrazbe. Glioblastom (Glioblastoma multiforme, GBM) je najmaligniji oblik astrocitoma, karakterizira ga agresivni i invazivni rast. Velike izazove u liječenju GBM predstavlja njegova genetska heterogenost i infiltrativna priroda. Kliničku sliku čine opći simptomi koji nastaju kao posljedica povišenja intrakranijskog tlaka i lokalni simptomi koji nastaju kao posljedica lokalizacije tumora. Kod sumnje na tumor SŽS-a potrebno je učiniti neurološki pregled, uzeti anamnezu i heteroanamnezu, obratiti pozornost na simptome. Potrebno je napraviti EEG te okulistički pregled. Najznačajnije metode za dokazivanje tumora su neuroradiološke metode koja uključuju magnetsku rezonancu (MR) i kompjutoriziranu tomografiju (CT). Za postavljanje precizne dijagnoze tumora koristi se biopsija i patohistološka analiza. Biopsija tumora može se učiniti tijekom operacijskog zahvata resekcije tumora. Ukoliko je tumor smješten na teško dostupnom mjestu provodi se stereotaktička biopsija. Radioterapija se smatra standardom za adjuvantni pristup liječenja glioblastoma, ali primjenjuje se i kod inoperabilnih tumora. Citostatici se godinama adjuvantno primjenjuju u primarnom liječenju malignih glioma. Perioperacijska skrb temelji se na konceptu intergirane i multidisciplinarnе skrbi za pacijenta od trenutka kad neurokirurg postavi indikaciju za operativni zahvat pa do potpunog oporavka bolesnika. Perioperacijska skrb uključuje prijeoperacijsku, intraoperacijsku i poslijeoperacijsku skrb. U prijeoperacijskoj skrbi naglasak je stavljen na psihološku i fizičku pripremu bolesnika za operacijski zahvat. Dok je poslijeoperacijska skrb usmjerena na praćenje stanja bolesnika sa ciljem otklanjanja i smanjenja tjelesnih

simptoma te uočavanja i sprječavanja poslijeoperacijskih komplikacija. U sve tri faze perioperacijske skrbi medicinska sestra ima značajnu ulogu u zbrinjavanju pacijenta jer je ona ta koja uz bolesnika provodi najviše vremena i skrbi o njemu.

Ključne riječi: glijalni tumori, glioblastom, SŽS, tumori mozga

Summary

CNS (central nervous system) tumors represent intracranial neoplasms within the cerebral parenchyma or central spinal canal and/or other CNS structures (meninges, cranial nerves). Malignant brain tumors can be categorized into two groups: primary malignant tumors that have formed within the brain and secondary tumors resulting from primary tumors in other organs. The most heterogeneous and also the largest group of primary CNS tumors are neuroectodermal tumors. Central nervous system gliomas are the most common primary brain tumors, accounting for 81% of CNS malignancies. They are formed from glial or precocious cells. The WHO (World Health Organization) classification refers to the categorization of gliomas into four degrees of tumor differentiation, which can be well or poorly differentiated. Glial tumors are infiltrative tumors that differ in the expansion of the zone of infiltration and have the ability to make malignant transformation. Glioblastoma (Glioblastoma multiforme, GBM) is the most malignant form of astrocytoma, characterized by aggressive and invasive growth. Major challenges in the treatment of GBM are its genetic heterogeneity and infiltrative nature. The clinical picture consists of general symptoms that arise as a result of an increase in intracranial pressure and local symptoms that arise as a result of the localization of the tumor. When suspecting a CNS tumor, it is necessary to do a neurological examination, take anamnesis and heteroanamnesis, pay attention to the symptoms. It is necessary to do an EEG and an oculist examination. The most significant methods for proving tumors are neuroradiological methods that include magnetic resonance imaging (MRI) and computed tomography (CT). To make an accurate diagnosis of the tumor, a biopsy and histopathological analysis are used. A tumor biopsy can be done during surgery to resect the tumor. If the tumor is located in a hard-to-reach place, a stereotactic biopsy is performed. Radiotherapy is considered the standard for the adjuvant approach to treating glioblastoma, but it is also used in inoperable tumors. Cytostatics have been adjuvantly used for years in the primary treatment of malignant gliomas. Perioperative care is based on the concept of integrated and multidisciplinary care for the patient from the moment the neurosurgeon sets the indication for surgery until the patient's full recovery. Perioperative care includes preoperative, intraoperative and postoperative care. In preoperative care, the emphasis is placed on the psychological and physical preparation of patients for surgery. While postoperative care is focused on monitoring the patient's

condition with the aim of eliminating and reducing physical symptoms and detecting and preventing post-operational complications. In all three phases of perioperative care, the nurse has a significant role in the care of the patient because she is the one who spends the most time and care for him along with the patient.

Keywords: glial tumors, glioblastoma, CNS, brain tumors

Popis korištenih kratica

WHO	<i>World Health Organization</i> Svjetska zdravstvena organizacija
SŽS	središnji živčani sustav
EKG	elektrokardiograf
EEG	elektroencefalograf
MR	magnetna rezonancija
CT	kompjutorizirana tomografija
SAD	Sjedinjene Američke Države
GBM	<i>glioblastoma multiforme</i>
ICP	<i>intracranial pressure</i> intrakranijski tlak
EVD	<i>external ventricular drain</i> vanjski ventrikularni dren
MGMT	metil-gvanin metiltransferaza
p.o.	per os
CVK	centralni venski kateter
i.v.	intra venozno
VAS	vizualno analogna skala
DIK	diseminirana intravaskularna koagulopatija

Sadržaj

1. UVOD.....	1
1.1. Središnji živčani sustav.....	3
1.2. Stanična građa mozga.....	3
1.3. Tumori središnjeg živčanog sustava.....	4
1.4. Povijesni razvoj klasifikacije tumora središnjeg živčanog sustava.....	5
2. GLIOMSKI TUMORI.....	5
2.1. Gliomi SŽS-a.....	5
2.2. Klasifikacija glioma SŽS-a prema Svjetskoj zdravstvenoj organizaciji (WHO) ..	6
2.2. Tumori astrocita.....	6
2.3. Glioblastoma multiforme (GBM).....	7
2.4. Klinička slika tumora SŽS-a.....	9
2.4.1. Povećanje intrakranijskog tlaka.....	10
2.4.2. Edem mozga.....	11
2.4.3. Epilepsija.....	12
2.5. Dijagnostički postupci.....	12
2.6. Liječenje.....	13
2.6.1. Kirurško liječenje.....	15
2.6.2. Radioterapija.....	16
2.6.3. Kemoterapija.....	17
2.6.4. Imunoterapija.....	18
3. PERIOPERACIJSKA SKRB.....	20
3.1. Prijeoperacijska skrb.....	20
3.2. Psihološka priprema bolesnika.....	21
3.4. Fizička priprema bolesnika.....	21
3.4.1. Prehrana bolesnika i priprema probavnog sustava.....	22
3.4.2. Priprema operacijskog polja.....	22
3.5. Neposredna prijeoperacijska priprema bolesnika / priprema bolesnika dan prije operacije.....	22
3.5.1. Premedikacija.....	23
3.5.2. Centralni venski kateter.....	23
3.6. Priprema bolesnika na dan operacijskog zahvata.....	24
3.7. Sestrinske dijagnoze u preoperacijskoj skrbi.....	24
3.7.1. <i>Anksioznost u svezi sa operacijskim zahvatom</i>	24

3.7.2. Strah u svezi sa operacijskim zahvatom	25
3.8. Intraoperacijska skrb	25
3.9. Poslijeoperacijska skrb	26
3.10. Poslijeoperacijske poteškoće	27
3.10.1. Bol	27
3.10.2. Mučnina i povraćanje	29
3.10.3. Žeđ.....	29
3.10.4. Štucavica	30
3.10.5. Poteškoće sa mokrenjem	30
3.10.6. Abdominalna distenzija.....	31
3.11. Sestrinske dijagnoze u postoperacijskoj fazi	31
3.11.1. Visok rizik za dehidraciju	31
3.11.2. Smanjena prohodnost dišnih puteva	32
3.11.3. Smanjena mogućnost brige o sebi u/s neurološkim deficitima.	32
3.11.4. Visok rizik za nastanak oštećenja kože.....	33
3.11.5. Bol u/s tumorom	33
3.11.6. Nedostatak znanja	33
4. POSLJEOPERACIJSKE KOMPLIKACIJE	35
4.1. Šok	35
4.2. Intrakranijalno krvarenje.....	36
4.3. Infekcija rane	36
4.4. Meningitis	37
4.5. Postoperacijski hidrocefalus	37
4.6. <i>Diabetes insipidus</i>	38
4.7. Duboka venska tromboza.....	38
5. REHABILITACIJA.....	39
6. ZAKLJUČAK.....	40
7. LITERATURA	41

1. UVOD

Primarni tumori SŽS-a čine 10% svih primarnih zloćudnih tumora u čovjeka [1]. Tumori SŽS-a pogađaju dječju dob i odrasle. Javiti se mogu u bilo kojoj anatomske regiji, njihova najčešća lokalizacija je moždani parenhim i/ili moždane ovojnice [2]. Maligni tumori mozga mogu se kategorizirati u dvije skupine: primarni maligni tumori koji su nastali unutar mozga i sekundarni tumori koji su rezultat primarnih tumora u drugim organima. Metastaze u SŽS prisutne su u 25 do 35% bolesnika. Tumori koji najčešće metastaziraju u SŽS su: melanom, rak pluća, rak dojke, urogenitalni tumori, rak prostate, kolorektalni karcinom, karcinom pankreasa, dok sami tumori SŽS-a vrlo rijetko metastaziraju. Glijalni tumori najčešći su tumori mozga, na njih otpada 81% svih tumora SŽS-a.[1]. Ova skupina tumora obuhvaća cijeli raspon od najdobroćudnijih, kao što su pilocitni astrocitomi, do najzloćudnijih tumora u čovjeka, kao što su glioblastom. Glijalni tumori nastaju iz glijalnih ili prekursora stanica. Klasifikacija WHO (*World Health Organization*) odnosi se na kategorizaciju glioma u četiri stupnja diferencijacije tumora, koji mogu biti dobro ili slabo diferencirani. Glioblastoma multiforme (GBM) je gliom IV stupnja diferencijacije prema WHO (*World Health Organization*). Glioblastom je najzloćudniji i najčešći primarni tumor mozga, u prilog tome govori stopa petogodišnjeg preživljenja od svega 5,6 % , nakon postavljanja dijagnoze većina pacijenata živi od 12 do 16 mjeseci. Učestalost pojave GBM -a raste sa dobi, a najveća incidencija zabilježena je u dobnoj skupini između 75 i 84 godine u SAD- u (Sjedinjenim Američkim Državama) [3]. Kod tumora SŽS-a prisutni su raznoliki simptomi. Razlikujemo simptome koji se mogu pojaviti kao posljedica lokalizacije tumora (lokalni simptomi), i simptomi koji se pojavljuju ako posljedica povećanja intrakranijskog tlaka (opći simptomi) [1]. Metode izbora za detekciju tumora SŽS-a su magnetska rezonanca (MR) i kompjutorizirana tomografija (CT). Precizna dijagnoza postavlja se na temelju biopsije tumora i patohistološke analize. Kod liječenja GBM standardna terapija uključuje maksimalnu kiruršku resekciju tumora nakon čega slijedi primjena radijacije i kemoterapije temozolomidom unutar 30 dana nakon operacijskog zahvata. Kod tumora SŽS-a primarni terapijski pristup liječenja je neurokirurški. Glavni cilj radioterapije je poboljšati lokalnu kontrolu tumora bez izazivanja neurotoksičnosti. Radioterapija se kod liječenja tumora SŽS-a provodi 3 do 5 tjedana nakon kirurškog zahvata. Primjena kemoterapeutika

temozolomida najučinkovitija je kemoterapija za GBM danas. Njegova učinkovitost temelji se na sposobnosti prolaska kroz krvno-moždanu barijeru, te pojavu podnošljivih nuspojava (limfopenija, gastrointestinalni poremećaji) [1]. Važnu ulogu u zbrinjavanju prijeoperacijskom i postoperacijskom tijeku kod bolesnika sa tumorom mozga imaju medicinske sestre. Aktivnosti medicinske sestre usmjerene su na zadovoljavanje bolesnikovih osnovnih ljudskih potreba, ublažavanje poslijeoperacijskih poteškoća, prevenciju komplikacija, edukaciju bolesnika i njegove obitelji i pružanje psihološke potpore. Kako će bolesnik prihvatiti operacijski zahvat ovisi o bolesnikovoj sposobnosti razumijevanja što ta operacija znači za njega, mogućim komplikacijama nakon operacijskog zahvata i kao će operacijski zahvat utjecati na njegove svakodnevne aktivnosti i stupanj samostalnosti. Čimbenici kao što su strah od smrti i ishoda samog operacijskog zahvata, gubitak neovisnosti, kognitivne i neurološke poteškoće, bol i poteškoće u svakodnevnom životu predstavljaju veliki izvor stresa i kod pacijenta i kod njegove obitelji. Potrebno je bolesnika poticati na izražavanje svojih osjećaja, pružiti mu podršku i na taj način stvoriti odnos povjerenja.

1.1. Središnji živčani sustav

Središnji živčani sustav čine mozak (*encephalon*) koji je smješten u lubanjskoj šupljini. Građen je od moždanog debla (*truncus encephalicus*), malog mozga (*cerebellum*) i velikog mozga (*cerebrum*). Kralježnična moždina (*medulla spinalis*) smještena u kralježničnom kanalu (*canalis vertebralis*). Mozak se sastoji od sive tvari (*substantia grisea*) koja se nalazi na površini mozga i bijele tvari (*substantia alba*) koja se nalazi u dubini mozga. Siva i bijela tvar su u području moždanog debla „izmješane“. U kralježničnoj moždini siva tvar se nalazi u dubini a bijela oblikuje površinu. Sustav unutrašnjih šupljina u mozgu čine moždane komore. Razlikujemo dvije lateralne komore te treću i četvrtu moždanu komoru. Razlikujemo 12 pari moždanih živaca koji polaze od mozga, te 31 par moždinskih živaca koji izlaze iz kralježnične moždine [4].

1.2. Stanična građa mozga

Mozak je najsloženiji i jedinstveni organ u ljudskom tijelu, građen je od neurona (živčanih stanica) i glija stanica (potpornih stanica). Neuron je glavna funkcionalna i strukturna jedinica živčanog sustava. Neuron se sastoji od dendrita, aksona i tijela živčane stanice. Zadaća neurona je stvaranje, vođenje, primanje i prijenos živčanih impulsa. Glija stanice su mnogo brojnije od neurona. U grbo, s obzirom na njihovu veličinu možemo ih podijeliti na: makrogliju (astrociti, oligodendroci) i mikrogliju [5]. Uz njih postoje i specijalizirani oblici glija stanica središnjeg živčanog sustava: posebni oblici astrocita (Mullerova glija u mrežnici, Bergmannova glija u kori malog mozga), ependimske stanice te radijana glija (vrsta fetalnih astrocita). Schwanove stanice (sudjeluju u izgradnji mijelinske ovojnice perifernih aksona), satelitne (kapsularne) stanice pripadaju glija stanicama perifernog živčanog sustava. Glija stanice imaju samo jednu vrstu nastavka (dendrita), sadrže naponske kanale za prolaz K^+ (kalijevih iona), ne sudjeluju u stvaranju akcijskih potencija i imaju sposobnost dijeljenja tijekom cijelog života. Makroglija se razvija od ektoderma, mikroglija od mezoderma, dok se Schwanove i satelitne stanice razvijaju od neuralnog grebena [4].

1.3. Tumori središnjeg živčanog sustava

Tumori SŽS-a (središnjeg živčanog sustava) predstavljaju intrakranijalne neoplazme unutar samog moždanog parenhima ili centralnog spinalnog kanala i/ili drugih struktura SŽS-a (moždane ovojnice, kranijalni živci). Mogu se javiti u bilo kojoj anatomske regiji mozga, najčešće se pojavljuju u moždanom parenhimu i/ili moždanim ovojnicama [2]. Maligni tumori mozga mogu se kategorizirati u dvije skupine: primarni maligni tumori koji su nastali unutar mozga i sekundarni tumori koji su rezultat primarnih tumora u drugim organima. Udio primarnih tumora SŽS-a u odnosu na ostale primarne tumore iznosi oko 10%. Prema rezultatima Međunarodne agencije za istraživanje raka u Lyonu (IARC) iz 1997. godine, incidencija u svijetu za ženski spol iznosi 4,21 a za muški 5,87 promatrano na 100 000 stanovnika. Udio primarnih tumora SŽS-a u odnosu na druge primarne tumore u Republici Hrvatskoj iznosi 3% za ženski i muški spol. Primarni tumori SŽS-a u najvećem su postotku kranioocerebralni 80%, u manjem postotku od 15 – 20% su zastupljeni vertebrospinalni tumori, a na tumore živaca koji su vrlo rijetki otpada svega 1%. U djece se primarni tumori SŽS javljaju kao solidni tumori smješteni najčešće infratentorijalno na bazi mozga, između cerebeluma i ponsa te hemisferama malog mozga. Njihova zastupljenost iznosi 18% u odnosu na sve zloćudne bolesti u dječjoj dobi. Metastaze u SŽS-a prisutne su u 25 do 35% bolesnika. Tumori koji najčešće metastaziraju u SŽS su: melanom, rak pluća, rak dojke, urogenitalni tumori, rak prostate, kolorektalni karcinom, karcinom pankreasa. Tumori SŽS-a vrlo rijetko metastaziraju, a do smrti dovode svojim lokalnim rastom koji za posljedicu može imati povišenje intrakranijskog tlaka, pomak moždanih masa... Prema podrijetlu tumore SŽS-a dijelimo na mezodermalne, neuroektodermalne i epitelne. U grupu mezodermalnih i epitelnih tumora spadaju tumori krvnih žila (haemangioma cavernosum i capillare), tumori hipofize (adenomi, karcinomi, kraniofaringeomi), tumori moždanih ovojnica (fibromatosum, meningeoma endotheliale, angioblasticum) te teratoidni tumori (dermoidne ciste, teratomi, epidermoidni tumori). Najheterogenija te ujedno i najveća grupa primarnih tumora SŽS-a čine neuroektodermalni tumori. Tu skupinu čine gliomi, neuralni tumori, tumori moždanih ovojnica, tumori moždanih apendiksa i epitelijalni tumori. Prema WHO (*World Health Organization*) razlikujemo četiri stupnja malignosti (od I do IV) neuroektodermalnih tumora. Prvi stupanj označava najbenigniji oblik tumora dok četvrti stupanj označava najmaligniji oblik tumora. Klasifikacija tumora SŽS-a

bazira se prema najnezrelijim stanicama, uz njihove morfološke i tkivne karakteristike [1].

1.4. Povijesni razvoj klasifikacije tumora središnjeg živčanog sustava

Prvu klasifikaciju tumora postavio je 1863. godine „otac moderne patologije“ Rudolf Ludwig Carl Virchow, utemeljenu na citologiji. Za većinu terminologije koja se i danas koristi u neuropatologiji zaslužni su Bailey i Cushing, njihova klasifikacija bazira se na karakteristikama osnovne stanice iz koje je tumor nastao, histologiji tumora te njihovoj sličnosti sa embrionalnim proformama živčanih stanica [2]. 1926. u Bostonu Bailey i Cushing proučavali su veliki broj glioma te uočili njihovu sličnost sa embrionalnim stanicama u različitim fazama razvoja. Klasifikaciju tumora s obzirom na stupanj uznapredovalosti malignosti postavio je Albert C. Broders. On je na temelju prisutnosti zrelih, odnosno nezrelih tumorskih stanica odredio stupanj zloćudnosti tumora. Klasifikacija se temelji na postavci da što je veći stupanj anaplazije i dediferencijacije to je tumor maligniji a samim time i prognoza bolesti lošija. Klasifikaciju astrocitoma u 4 skupine na temelju Brodersovih shvaćanja objavljuje 1952. godine Kernohan. Veliki doprinos dao je svojim radom u kojem je pojedine skupine astrocitoma uspoređivao sa kliničkom slikom i tokom bolesti te preživljenjem pacijenata. Došao je do zaključka da prognoza i ishod liječenja ovise o stupnju anaplazije tumora [6]. *World Health Organization* (WHO) objavila je prvu klasifikaciju tumora mozga 1979. godine sa revizijama 1993., 2000., 2007., 2016., te posljednjom revizijom učinjenom 2021. Sa svakom revizijom došlo je do nadogradnje klasifikacije tumora, te su uvedene nove metode u dijagnostici tumora (elektronska mikroskopija, molekularno genetske metode, imunohistokemija, in situ hibridizacija) [7].

2. GLIOMSKI TUMORI

2.1. Gliomi SŽS-a

Gliomi središnjeg živčanog sustava su najčešći primarni tumori mozga, čine 81% zloćudnih tumora SŽS-a. Nastaju iz glijalnih ili prekursorskih stanica, te se razvijaju u oligodendrogliom, astroцитom, oligoastroцитom ili ependimom [8]. Javljaju se u svim životnim dobima, češće se pojavljuju kod odraslih, incidencija je veća kod muškaraca [9]. Prognoza glioma ne ovisi samo o njihovom biološkom potencijalu rasta, rasapa i širenja,

već veliku ulogu u prognozi ima njihova lokalizacija unutar SŽS-a. Dobročudni tumori mogu se pojaviti na mjestima koja su teško kirurški dostupna te se ne mogu u cijelosti odstraniti tzv „zloćudna lokalizacija tumora“. Svi glijalni tumori su infiltrativni tumori, a međusobno se razlikuju prema širini zone infiltracije. Dobročudni tumori (npr.pilocitini astrocitom) pokazuju usku zonu infiltracije što znači da je njihova granica prema okolnom moždanom tkivu dobro definirana. Širu zonu infiltracije imaju slabije diferencirani gliomi, što za posljedicu ima morfološki nedefiniranu granicu, što otežava njihovu resekciju. Još jedno od obilježja glioma je sposobnost zloćudne preobrazbe, kod pilocitnog astrocitoma je ona vrlo rijetka dok jer kod difuznih astrocitoma gotovo neizbježna [3].

2.2. Klasifikacija glioma SŽS-a prema Svjetskoj zdravstvenoj organizaciji (WHO)

Klasifikacija Svjetske zdravstvene organizacije je histogenetska odnosno temelji se na morfološkoj sličnosti tumorskih stanica sa stanicama iz koje tumor nastaje. Sa gubitkom diferenciranosti tumorskih stanica i napredovanjem anaplastičnih promjena sličnost se gubi, postaje sve manja. Za klasifikaciju tumora potrebno je odrediti njegov stupanj diferencijacije i histogenezu. To se postiže histokemijskom, histološkom i imunohistokemijskom analizom. Važnu ulogu ima i neuropatološka analiza biopsijskog uzorka, a njezina točnost ovisi o veličini uzorka i/ili reprezentativnosti samog uzorka [3]. Klasifikacija WHO (*World Health Organization*) odnosi se na kategorizaciju glioma u četiri stupnja diferencijacije tumora, koji mogu biti dobro ili slabo diferencirani. Razlikujemo niski gradus (I, II) i visoki gradus (III, IV) diferencijacije tumora. Dobro diferencirani dobroćudni tumori imaju stupanj diferencijacije (gradus I), a najslabije diferencirani tumori koji su ujedno i najzloćudniji imaju stupanj diferencijacije (gradus IV) [3].

2.2. Tumori astrocita

Tumori potpornih stanica mozga (astrocita) mogu biti dobroćudni i zloćudni. Prema klasifikaciji WHO (*World Health Organization*) tumore astrocita s obzirom na stupanj diferencijacije možemo podijeliti na: policitni astrocitom, subependimalni astrocitom orijaških stanica (gradus I), pilomiksoidni astrocitom, pleomorfni

ksantoastrocitom, difuzni infiltrativni astrocitom (gradus II), anaplastični astrocitom (gradus III), glioblastoma multiforme (gradus IV) [3].

WHO (<i>World Health Organization</i>) KLASIFIKACIJA TUMORA ASTROCITA (s obzirom na stupanje diferencijacije)	
GRADUS TUMORA	NAZIV TUMORA
GRADUS I	POLICITNI ASTROCITOM, SUBEPENDIMALNI ASTROCITOM ORIJAŠKIH STANICA
GRADUS II	PILOMIKSOIDNI ASTROCITOM PLEOMORFNI KSANTOASTROCITOM DIFUZNI INFILTRATIVNI ASTROCITOM
GRADUS III	ANAPLASTIČNI ASTROCITOM
GRADUS IV	GLIOBLASTOMA MULTIFORME

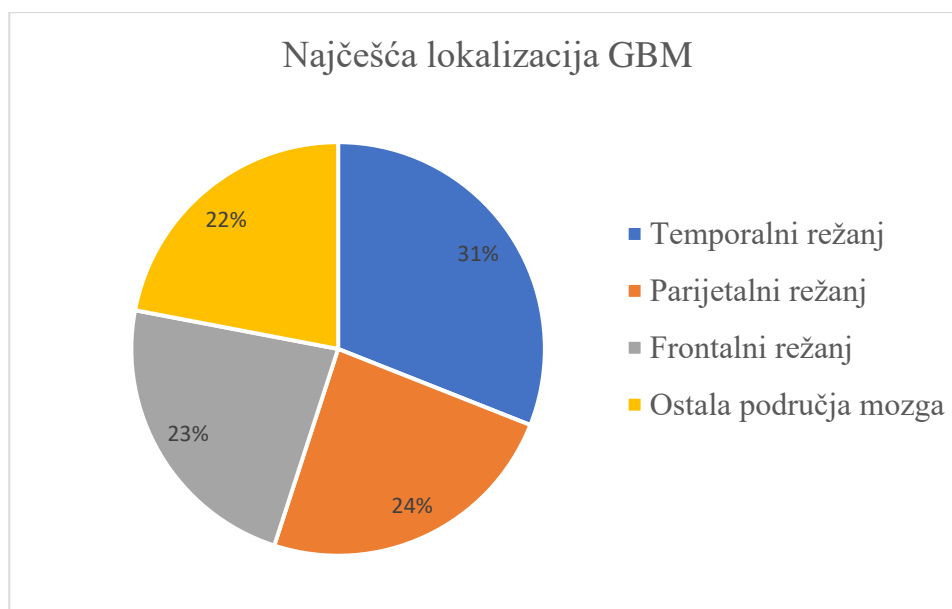
Tablica 2.2.1. Klasifikacija tumora astrocita prema WHO (*World Health Organization*)

Izvor: <https://hrcak.srce.hr/file/104471>

2.3. Glioblastoma multiforme (GBM)

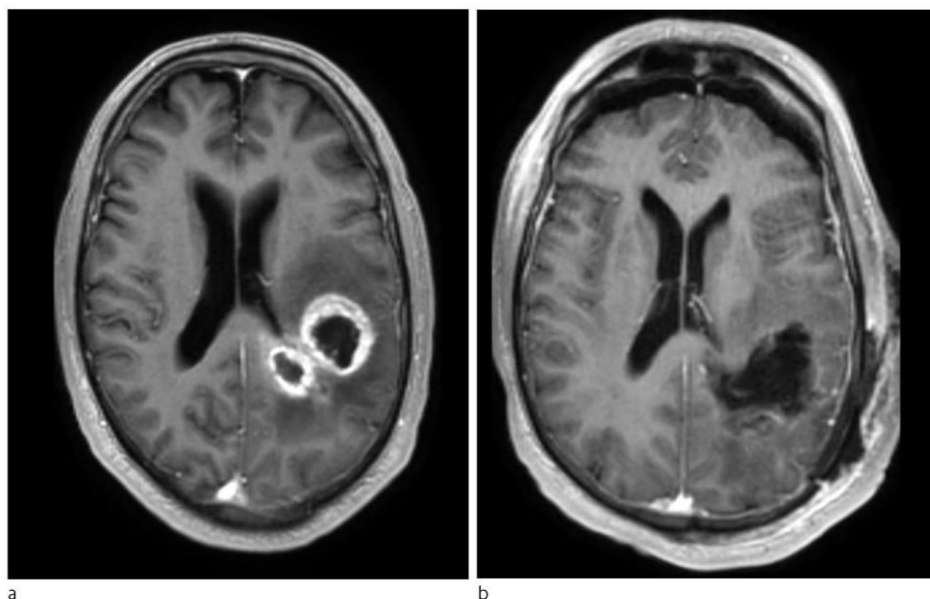
Glioblastoma multiforme je gliom IV stupnja diferencijacije prema WHO (*World Health Organization*). Glioblastom je najzloćudniji i najčešći primarni tumor mozga, u prilog tome govori stopa petogodišnjeg preživljenja od svega 5,6 %, nakon postavljanja dijagnoze većina pacijenata živi od 12 do 16 mjeseci [10]. Na njega otpada 60 – 75 % svih glijalnih tumora te 12 do 15% intrakranijalnih neoplazmi. To su tumori koji se mogu javiti u bilo kojoj životnoj dobi međutim najčešće se pojavljuju između četrdesete i sedamdesete godine života [3]. Učestalost pojave GBM -a raste sa dobi, a najveća incidencija zabilježena je u dobnoj skupini između 75 i 84 godine u SAD- u (Sjedinjenim Američkim Državama). Učestalost pojave veća je kod muškaraca nego žena, kao i u bijelaca s obzirom na druge etičke skupine [10]. Najčešće se javljaju u subkortikalnoj bijeloj tvari moždanih hemisfera. Najčešća lokalizacija GBM-a je temporalni režanj (31%), parijetalni režanj (24%), te frontalni režanj (23%). Karakterizira ga tipična

frontotemporalna lokalizacija. Na frontalnim presjecima tumor makroskopski daje izgled leptira, zbog njegovog širenja preko žuljevitog tijela na kontralateralnu stranu. Sekundarni glioblastom nastaje iz bolje diferenciranih astrocitinih tumora, molekularno-genetski gledano takve tumore obilježava mutacija P53 gena. Na njih otpada svega 10% svih glioblastoma. Glioblastomi koji nastaju *de novo* čine 90% svih glioblastoma, a nazivamo ih primarnim glioblastomima. Sam naziv *glioblastoma multiforme* govori o tome da tumor može biti mikroskopski i makroskopski vrlo raznolik. Kod GBM-a su često prisutna područja nekroze, cista i krvarenja, nalazimo siva i tvrđa te žuta i mekanija područja tumora. Karakteristična je centralna nekroza koja u nekim slučajevima može zahvaćati veliki dio tumora, oko nekroze prisutan je hipervaskularizirani dio tumora. Gledano neuroradiološki taj dio prima kontrast i ima prstenasti izgled. Mikroskopska obilježja glioblastoma su polimorfoza, mikrovaskularna proliferacija, nekroza i mitotska aktivnost. Kod pojedinih GBM prisutan je histološki i citološki polimorfizam uz prisutnost multinuklearnih orijaških stanicama. GBM se od drugih infiltrativnih astrocitnih tumora razlikuju po neovaskularizaciji koja obuhvaća mikrovaskularnu proliferaciju i stvaranje glomeruloidnih tjelešca. Glioblastomi su izrazito dobro vaskularizirani tumori [3]. Velike izazove u liječenju GBM predstavlja njegova genetska heterogenost, infiltrativna priroda te zaštita krvno-moždanom barijerom [10].



Slika 2.1. Najčešća lokalizacija GMB

Izvor: <https://hrcak.srce.hr/file/104471>



Slika 2.2. (a) Prikaz aksijalne T1 MR snimke lijevog frontoparijetalnog glioblastoma sa kontrastom, na slici se vidi policiklička lezija koja se prstenasto imitira kontrastom (b) postoperativna slika sa vidljivom resekcijom bez vidljivog rezidualnog tumora uz pojačanje kontrasta

Izvor: <https://tidsskriftet.no/2023/01/klinisk-oversikt/glioblastom-hos-voksne>

2.4. Klinička slika tumora SŽS-a

Kod tumora SŽS-a prisutni su raznoliki simptomi. Brzina progresije tumora ovisi o lokalizaciji, brzini rasta i vrsti tumora. Tumori koji se nalaze u blizini elokventnih područja vrlo brzo razvijaju simptome zbog njihovog prodiranja u vitalna područja [11]. Razlikujemo simptome koji se mogu pojaviti kao posljedica lokalizacije tumora (lokalni simptomi), i simptomi koji se pojavljuju ako posljedica povećanja intrakranijskog tlaka (opći simptomi) [1]. Lokalni simptomi odnose se na ometanje normalnih neuroloških funkcija, koji mogu uvelike varirati i biti širokog raspona a ovise o regiji u kojoj je tumor smješten. Za lokalne simptome zaslužan je infiltrativni rast tumora, kompresija tumorom koja dovodi do smetnje cirkulacije i promjena u okolini tumora (edem, ishemija, toksični efekt). Može doći do motorne i senzorne disfunkcije, disfunkcije moždanih živaca te različitih stupnjeva poremećaja svijesti. Za tumore čeonog režnja specifični simptomi su

neprikladno ponašanje, emocionalna labilnost, indiferentnost, gubitak samoobuzdavanja, neprikladno socijalno ponašanje, nemogućnost koncentracije, oštećenje kratkoročne memorije. Također može doći do poteškoća izražavanjem riječima i pisanjem (ekspresijska afazija), spori pokretri, hemipareza, hemiplegija... Simptomi koji se javljaju kod zahvaćenosti tjemnog režnja vezani su uz tjelesnu orijentaciju vid i jezik. Neki od simptoma su; hiperstezije, perestezije, akalkulija, agrafija. Tumore sljepoočnog režnja karakteriziraju tihi znakovi i simptomi. Javljaju se psihomotorni napadaji, koji mogu započeti aurom, a opisuju se kao slušne, vidne, zvučne i njušne halucinacije sa amnezijom o vremenu nastanka napada. Tumori lokalizirani u zatiljnom režnju su rijetki, a ukoliko se pojave utječu na vid [11]. Od općih simptoma prisutna je glavobolja. Najčešće je lokalizirana u frontalnoj regiji i subokcipitalno a može javiti i kao generalizirana glavobolja. Jačeg je intenzitete ujutro zbog kompresije i iritacije sinusa dure ili krvnih žila. Povraćanje se javlja kao posljedica povišenog intrakranijskog tlaka i kompresije moždanog debla. Česti simptom je natečenost vidnog živca, javlja se u gotovo trećine oboljelih. Uzrokuje smetnje vida, koje mogu biti više ili manje izražene kod bolesnika. Može doći i do disfunkcije kognitivnih funkcija koje se mogu očitovati kao povećanje neurotskih osobina, gubitak sposobnosti suzbijanja emocija, oštećenje različitih intelektualnih funkcija [1].

2.4.1. Povećanje intrakranijskog tlaka

Intrakranijski tlak je tlak unutar lubanje. Intrakranijski tlak ovisi o intrakranijskom volumenu koji čine likvor, parenhim i krv. Kao temelj za razumijevanje patofiziologije intrakranijskog tlaka koristi se Monro-Kellie hipoteza. Ukoliko dođe do povećanja bilo koje od ove tri komponente za posljedicu ima povećanje intrakranijskog tlaka. Kada govorimo o intrakranijskom tlaku mislimo na srednji ili statički intrakranijski tlak. Normalan raspon vrijednosti ICP (*Intracranial pressure*) iznosi između 7 i 15 mm Hg za odrasle osobe. Intrakranijska hipertenzija je s obzirom na visinu tlaka podijeljena u tri grupe: blaga intrakranijska hipertenzija (15-25 mmHg), srednje teška intrakranijska hipertenzija (20-40 mmHg), teška intrakranijska hipertenzija (>40 mm Hg). Kao zlatni standard za invazivno praćenje ICP-a primjenjuju se vanjski ventrikularni dren (EVD-*external ventricular drain*) koji omogućuje drenažu cerebrospinalne tekućine putem katetera koji se postavlja u jednu od lateralnih komora mozga. Druga metoda koja spada

u zlatni standard mjerenja ICP-a je intraparenhimska sonda. Obje metode nose rizik za pojavu krvarenja i infekcije [12]. Tumorske stanice istiskuju susjedno zdravo tkivo te zajedno sa prisutnim vaskularnim abnormalnostima dovode do poremećaja krvno-moždane barijere. Kao posljedica toga dolazi do istjecanja krvne plazme u tumorsko tkivo. Dolazi do abnormalnog oticanja moždanog parenhima, odnosno pojave cerebralnog edema. Kako je svod lubanje zatvoren prostor ograničen kostima lubanje cerebralni edem dovodi do povišenja intrakranijskog tlak uslijed čega se ometa homeostatsko okruženje u mozgu [13]. Simptomi povišenog intrakranijskog tlaka prezentiraju se kao glavobolja, čiji se intenzitet pojačava nakon buđenja a tokom dana se smanjuje, mučnina, povraćanje te edem papile očnog živca. U nekim slučajevima može se javiti zamagljen vid, diplopija te blagi gubitak osjeta u licu [11]. Najčešći inicijalni znak povećanja intrakranijskog tlaka je upravo glavobolja, koja se javlja kao posljedica podražaja tvrde moždane ovojnice i krvnih žila mozga. Edem papile jedan je od najpouzdanijih znakova povišenja intrakranijskog tlaka, međutim razvije se u samo 1/3 pacijenata [13]. Može doći do smanjenja razine svijesti, motorne slabosti, disfunkcije zjenične reakcije, dekortikacije, decerebracije, hemiplegije, promjene u respiraciji, promjene vitalnih znakova (Cushing odgovor: porast sistoličkog tlaka, bradikardija) [11]. Povišeni intrakranijski tlak može dovesti do hernijacije moždanih struktura u duralne duplikature. Razlikujemo više tipova hernijacije koji ovise o strukturi mozga koja se uklješti [14].

2.4.2. Edem mozga

Edem mozga možemo definirati kao nespecifično patološko oticanje mozga koje se može razviti u žarišnom ili difuznom obliku. Kod cerebralnog edema dolazi do nakupljanja slobodne tekućine u intracelularnom i ekstracelularnom prostoru [15]. Kod bolesnika sa tumorom mozga do pojave cerebralnog edema dolazi na području koje se nalazi u blizini tumora, jer tumor dovodi do kompresije lokalnog tkiva mozga te dolazi do povišenja intrakranijskog tlaka. Od simptoma se mogu javiti: smanjenje razine svijesti, nejednaka veličina zjenica, gubitak ili smanjenje reakcije zjenice na svjetlost, smanjenje ili gubitak motornih funkcija, promjene senzornih funkcije, promjene u respiraciji, promjene vitalnih funkcija u vidu bradikardije i hipertenzije [11]. Najznačajniji je uzrok morbiditeta i mortaliteta kod pacijenata sa traumama, infekcijama, intrakranijalnim hemoragijama, ishemijskim lezijama i tumorima. Upravo zbog te činjenice postoji veliki interes za

istraživanja na polju cerebralnog edema. Uvođenjem kortikosteroida 1960- ih godina prošlog stoljeća u terapiju edema mozga značajno je reducirana je postoperativna smrtnost kod tumora mozga. Visokogradusni glijalni tumori i intrakranijalne metastaze često dovode do nastanka cerebralnog edema [15].

2.4.3. Epilepsija

Kod pacijenata s tumorom mozga može doći do pojave epileptičkih napada, često su upravo oni prvi klinički znak tumora mozga. Mogu se prezentirati kao parcijalni ili generalizirani napadi. Bez obzira na histološki tip tumora te anatomsko mjesto lezije, incidencija epilepsije kod tumora mozga kreće se u rasponu od 35% do 70%. Epileptički napadaji češće se pojavljuju kod bolesnika sa tumorima mozga niskog stupnja, dok se kod bolesnika sa tumorima visokog stupnja javljaju nešto rjeđe [16]. Kod glioblastoma se epilepsija javlja u 30 % do 40% slučajeva. Epilepsija koja se javlja kod bolesnika sa tumorom mozga vrlo je rezistentna na medikamentozno liječenje. Preko 50% epilepsije vezane uz gliome je prije operativnog zahvata rezistentno na liječenje. To uvelike utječe na kvalitetu života bolesnika, koji su često prisiljeni uzimati antiepileptičku politerapiju [17].

2.5. Dijagnostički postupci

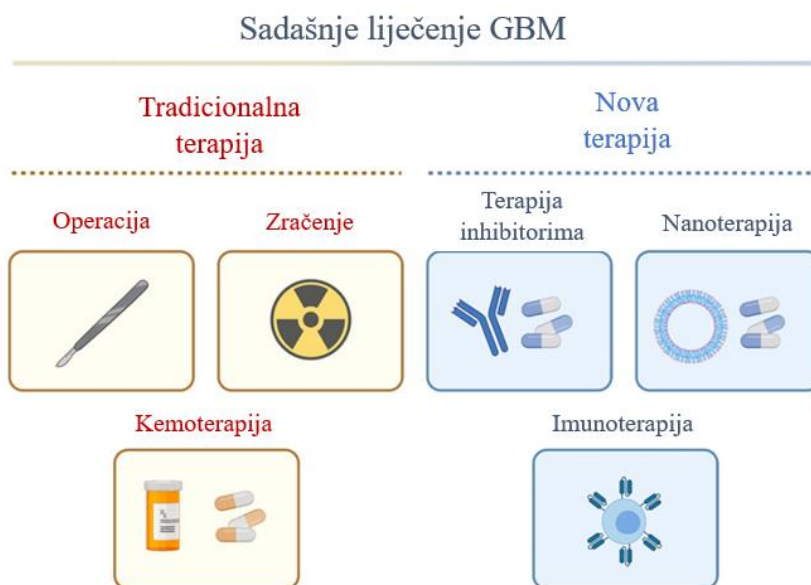Rana dijagnoza tumora SŽS-a vrlo je važna, jer tumori SŽS-a zbog svoje lokalizacije mogu dovesti do velikih oštećenja moždanog tkiva. Kod malignih tumora može doći do infiltracije u vitalna područja, dok benigni tumori mogu maligno alterirati. Vrlo važan naglasak se stavlja na anamnezu i heteroanamnezu jer je klinička slika (dinamika i trajanje pojedinih simptoma) odlučujući čimbenik za provođenje dijagnostičke obrade. Zatim je potrebno obaviti detaljan neurološki pregled. Od pretraga se može indicirati EEG (elektroencefalografija), okulistička obrada (fundus, visus, vidno polje po Goldmanu). Od invazivnih neuroloških metoda najčešće se indicira lumbalna punkcija. Nakon provedene neurološke obrade potrebo je učiniti neuroradiološku obradu. Metode izbora za detekciju tumora SŽS-a su magnetska rezonanca (MR) i kompjutorizirana tomografija (CT). U dijagnostici lezija kralježnične moždine i moždanog debla MR je metoda izbora. Mijelografija i CT mijelografija kao invazivne metode koriste se kod spinalnih lezija. Ukoliko se kod bolesnika razmatra mogućnost kirurškog zahvata provodi se i cerebralna angiografija sa svrhom prikaza cerebralne cirkulacije. MR je u odnosu na CT znatno

informativnija dijagnostička metoda. Omogućuje bolju diferencijalnu dijagnostiku i razlikovanje recidiva tumora naspram glioze i nekroze koje su posljedica zračenja i liječenja operacijom. Ujedno omogućuje detekciju manjih tumora koji se CT-om ne mogu detektirati. Kod MR se koristiti kontrastno sredstvo (Gadolinium – DPTA), koje se često koristi kod MR kralježnične moždine [1]. Patohistološki nalaz je uz neuroradiološku dijagnostiku ključan u dijagnosticiranju tumora mozga. Patohistološki nalaz daje uvid u vrstu zloćudno promijenjenih stanica, vaskularnu proliferaciju, gradus tumora, nekrozu, granicu prema okolnom zdravom tkivu te proliferacijskom indeksu. Za gliome visokog gradusa određuje se molekularni biljezi MGMT (metil-gvanin metiltransferaze), kodelacija 1p19q i mutacije IDH1 ili IDH2 (izocitrat-dehidrogenaza tipa 1 i 2), koji imaju veliku važnost u dijagnostičkom smislu [18]. Ukoliko se kod bolesnika slikovnim pretragama utvrdi postojanje metastaza u mozgu, ili se one dokažu PHD nalazom, a nije utvrđeno sijelo primarnog tumora potrebno je napraviti daljnju dijagnostičku obradu. Izbor pretraga i njihov redoslijed ovise o znakovima i simptomima bolesti, PH nalazu, dobi i spolu bolesnika. U gradulaciji tumora koristi se 18F-kolin-PET/CT koji pruža dodatne informacije o gradusu tumora na temelju svoje visoke specifičnosti za proliferativnu aktivnost mozga [19]. Prvi izbor radiološke pretrage kod sumnje na glioblastom je MR. Glioblastomi se vide kao nehomogene lezije koje imaju nepravilne granice, periferija tumora pojačava kontrast uz prisutnost središnje nekroze i perifokalnog edema. Mogu biti prisutni i multifokalne lezije. Od neuroradiološke dijagnostike koristi se i MR perfuzija i spektroskopija koje pomažu u razlikovanju glioblastoma od drugih tumora. U preoperativnom planiranju kod tumora mozga koji su smješteni u blizini osjetljivih područja mozga kao što su područja vezana uz govor, motoriku, vidnim putevima, MR pregled i traktografija od velikog su značaja [20].

2.6. Liječenje

Ukoliko radiološki nalazi upućuju na gliom visokog stupnja potrebno je bolesnika uputiti na odjel neurokirurgije. Izazove u liječenju *glioblastoma multiforme* (GBM) predstavlja njegova infiltrativna priroda, genetska heterogenost i zaštita krvno-moždanom barijerom. Kod liječenja GBM standardna terapija uključuje maksimalnu kiruršku resekciju tumora nakon čega slijedi primjena radijacije i kemoterapije temozolomidom unutar 30 dana nakon operacijskog zahvata. Kirurški zahvat za svrhu

ima uklanjanje što je više moguće tumorskog tkiva, uzimanje uzoraka tkiva za klasifikaciju tumora te poboljšanje i očuvanje neurološke funkcije. Resekcija GBM na staničnoj razini je nemoguća zbog visoko infiltrativne prirode tumora. Gotovo svi GBM-i vraćaju se lokalno unatoč provedenoj kirurškoj terapiji i agresivnoj adjuventnoj terapiji. Isporučka kemoterapeutika kroz krvno-moždanu predstavlja izazov u liječenju GBM-a. Krvno-moždana barijera kod GBM pokazuje povećanu propustljivost u odnosu na zdravo moždano tkivo i na taj način sprječava većinu antitumorskih lijekova da prodru u mozak [10]. Ukoliko nije moguće izvršiti radikalni kirurški zahvat preporuke su da se izvrši redukcija tumora u svrhu citoredukcije koja olakšava kasniju radioterapiju i kemoterapiju. A sama operacija omogućuje biopsiju tumora i postavljanje patohistološke dijagnoze. Morfološka dijagnoza omogućuje prognozu tumora i osnovu za terapijske postupke. Liječenje je potrebno prilagoditi bolesniku, ono je individualno za svakog bolesnika a ovisi o dobi i funkcionalnom statusu bolesnika te položaju tumora [1].



Slika 2.6.1. Prikaz tradicionalnog i suvremenog liječenja glioblastoma

izvor: https://ars.els-cdn.com/content/image/1-s2.0-S1043661821003649-gal_lrg.jpg

2.6.1. Kirurško liječenje

Kod tumora SŽS-a primarni terapijski pristup liječenja je neurokirurški. Samo kirurško liječenje kod mnogih tumora SŽS-a ne može dovesti do izlječenja, osim ako se radi o benignim tumorima koji su smješteni u regijama gdje je moguće učiniti radikalni zahvat uz minimalni rizik od neuroloških deficita [7]. Godine 1884. u Londonu dr. Rickman J. Godle izveo je prvu poznatu kiruršku operaciju resekcije glioma (pacijent je umro 2 mjeseca nakon resekcije od postoperativnog meningitisa) [21]. Kirurško liječenje za primarni cilj ima bruto totalnu resekciju na što sigurniji način bez rizika za funkcionalno stanje pacijenta. Kirurški pristup smanjuje volumen tumora, omogućuje postavljanje točne patohistološke dijagnoze i genotipizaciju tumora koji imaju ključnu ulogu u odabiru sljedećih faza liječenja tumora. Potpuna resekcija odnosi se na uklanjanje cijelog tumora, omogućuje veće izgleda za preživljenje i manju vjerojatnost progresije bolesti za razliku od djelomične resekcije ili biopsije tumora [22]. Biopsija tumorskog tkiva ima veliku važnost u neurokirurgiji jer pomoću nje dobivamo uzorak za patohistološku analizu koja nam omogućuje dijagnozu tumora tj. vrsta tumorskog procesa prema klasifikaciji WHO (World health organisation, WHO). Sam daljnji oblik liječenja ovisi o WHO klasifikaciji, bilo da se radi o resekciji tumora otvorenom operacijom, ili uvođenje onkološkog liječenja (kemoterapija, zračenje), kombinacija kemoterapije i zračenja nakon operacijskog zahvata. Dokazano je da opseg resekcije tumora utječe na ukupno preživljenje bolesnika sa GBM, tako je opseg resekcije $\geq 98\%$ utjecao na medijan preživljena na način da je preživljenje poboljšano sa 8,8 mjeseci na 13 mjeseci [23]. Nova tehnološka dostignuća (intraoperativno: neuro-monitoring) omogućuju proširenje granica sigurne kirurške resekcije. U postizanju što bolje maksimalne resekcije tumorskog tkiva koristi se nekoliko kirurških alata sa svrhom da se izbjegne pojava neuroloških deficita povezanih sa resekcijom. U te alate ubrajamo kirurške navigacijske sustave sa funkcionalnom MR (fMR), funkcionalno praćenje i vizualizacija tumorskog tkiva koja se temelji na fluorescenciji sa 5-aminolevulonskom kiselinom (5-ALA) ili fluoresceinom [23]. Fluorescencijski vođena kirurgija (FGS) temelji se na fluorescenciji odnosno emisiju svjetlosti tvari koja je apsorbirala elektromagnetsko zračenje. 5-ALA je prekursor hema i pretvara se u protoporfirin IX (PpIX) unutar stanica. Gliomi selektivno preuzimaju 5-ALA i pretvaraju ga pomoću enzima u protoporfirin IX. 5-ALA ima sposobnost fluorescencije na način da istakne tumorsko tkivo izvan krvno-moždane barijere, te ističe tumorska

područja koje bi izbjegla pažnji pod standardnim operativnim bijelim svjetlom te na taj način poboljšava opseg resekcije. Kirurški mikroskopi pomoću svojih dodataka mogu vizualizirati PpIX. Mapiranje mozga u budnih pacijenata, evocirani potencijal i elektromigrafija funkcionalni su alati koji daju korisne rezultate u dugoročnim neurološkim funkcionalnim ishodima kod tumora koji uključuju elokventna područja [24]. Tumori elokventnih područja odnose se na one tumore koji se nalaze u blizini motoričkih i govornih područja. Operacije koje se izvode u elokventnom području moga provode se u budnom stanju pacijenta pružaju znatno veće očuvanje neurološke funkcije u odnosu na operacije koje se izvode u općoj anesteziji kod maksimalne resekcije tumora. Kada se operacija izvodi u budnom stanju ona omogućuje bolju i točniju lokalizaciju elokventnih područja te se može bolje odrediti sigurnosna zona resekcije tumora. Ukoliko se operacije tumora izvode u elokventnim područjima nužno je potrebno funkcionalno mapiranje mozga (engl. brain mapping) te kontinuirani neurofiziološki monitoring [25]. Neuronavigacija omogućuje intraoperativnu orijentaciju kirurgu, omogućava precizni kirurški pristup tumoru te definira okolne neurovaskularne strukture. Pojam neuronavigacija odnosi se na kirurški zahvat pod kontrolom slike odnosno radi se o operativnom zahvatu uz pomoć kompjutera. Neuronavigacija uz pomoć dijagnostičkih metoda prikaza kao što su kompjutorizirana tomografija (CT) i magnetska rezonanca (MR) omogućuje anatomske prikaz u tri dimenzije što omogućuje preciznu lokalizaciju tumora u mozgu i leđnoj moždini. U neuronavigaciji koristi se princip sterotaksije, mozak predstavlja geometrijski volumen koji je podijeljen sa tri prostorne ravnine (vodoravno, frontalno, sagitalno) na temelju Kartezijskog koordinatnog sustava. [26]. Možemo reći da je opseg resekcije tumora prognostički čimbenik, a prioritet je spriječiti pojavu neuroloških deficita uzrokovanih operativnim zahvatom. Jer neurološki deficiti za posljedicu imaju smanjenje kvalitete života i utječu na stupanj neovisnosti bolesnika [22].

2.6.2. Radioterapija

Radioterapija u liječenju tumora SŽS-a postala je popularna 1960 -ih, 1970-ih kada su studije pokazale da radioterapija uz kemoterapiju poboljšava preživljenje. U počecima primjene radioterapije bio je zračen cijeli mozak, danas je zračenje više fokusirano [21]. Glavni cilj radioterapije je poboljšati lokalnu kontrolu tumora bez da se izazove neurotoksičnost. Radioterapija se kod liječenja tumora SŽS-a provodi 3 do 5

tjedana nakon kirurškog zahvata a uobičajene tumorske doze koje se apliciraju u mozak su oko 3750 cGy podijeljenih u 16 frakcija kroz 3 tjedna ili 5000 cGy kroz 25 frakcija tokom 5 tjedana. Kada se radi o tumoru koji ima sklonost širenja putem cerebrospinalnog likvora radioterapija se može provoditi i do 8 tjedana jer tada se zrači cijeli SŽS a ne samo tumorsko ležište [7]. Smjernice za radioterapiju preporučaju 60 Gy u frakcijama od 2 Gy tokom pet dana u tjednu (od ponedjeljka do petka) kroz šest tjedana ukoliko se radi o prvi put liječenom GBM [24]. Kod terapije zračenjem zračenje se primjenjuje fokalno na tumor sa rubom od 2 cm. Doze zračenja potrebno je ograničiti kod radiosjetljivih struktura kao što su moždano deblo, hipokamps, vidni aparat... Stereotaksijskom radioterapijom i upotrebom uređaja „gamma-knife“ u neuroonkologiji moguća je aplikacija visokih doza zračenja. Zračenje može biti jednokratno ili može biti podijeljeno u nekoliko frakcija, usmjereno na vrlo male volumene mozga. Na taj način omogućuje se minimalno ozračivanje zdravog moždanog tkiva unutar SŽS-a. Kao štetni efekt zračenja mozga javlja se alopecija. Obično se javlja 2 tjedna nakon početka liječenja, za pacijenta može predstavljati psihički problem, pa je od velike važnosti napomenuti da kosa ponovno počinje rasti 2 do 4 mjeseca nakon završetka radioterapije [7].

2.6.3. Kemoterapija

Upotreba antineoplastičnih lijekova u liječenju primarnih tumora SŽS-a započela je 1970-ih godina prošlog stoljeća. Najprije se primjenjivala kod bolesnika sa recidivom tumora, a zatim se počela koristiti i kao adjuvantna metoda. Danas se adjuvantna kemoterapija primjenjuje u istim slučajevima kod koji se indicira radioterapija. Glavni kriterij za primjenu adjuvantne kemoterapija su patohistološki nalaz i postojanje rezidualnog tumora u SŽS. Specifičnost kemoterapije kod tumora SŽS-a bilo da se radi o primarnom ili metastatskom tumoru jest postojanje krvno-moždane barijere i njezina propusnost za antineoplastične agense [1]. Primjena kemoterapeutika temozolomida najučinkovitija je kemoterapija za GBM danas. Njegova učinkovitost temelji se na sposobnosti prolaska kroz krvno-moždanu barijeru, te pojavu podnošljivih nuspojava (limfopenija, gastrintestinalni poremećaji). Kod novo dijagnosticiranog tumora GBM trenutni standard odnosi se na primjenu temozolomida u dozi od $75\text{mg}/\text{m}^2$ na dan tokom šest tjedana (42 dana) uz terapiju zračenjem [21]. Antiematogena terapija u ovoj fazi kemoterapije nije potrebna jer temozolomid primijenjen u ovoj dozi nosi niski

ematogeni rizik. Potrebno je napraviti tjednu kontrolu KKS-a, evaluaciju neuroloških simptoma i općeg stanja bolesnika. Uz primjenu temozolomida primjenjuje se antibiotska profilaksa atipične pneumonije uzrokovane *Pneumocystis carinii* s trimetoprim/sulfametoksazolom tijekom trajanja kemoradioterapije. Doze koje se propisuju iznose svakodnevno 480 mg p.o. ili dva puta tjedno 960 mg p.o. [18]. Nakon toga slijedi adjuvantna ili konsolidacijska kemoterapija koje se primjenjuje u šest ciklusa. Doze održavanja kreću se između 150 -200 mg/ m kroz 5 dana svakih 28 dana. Počinje 4 do 6 tjedana nakon završetka radioterapije [21]. Dva do šest tjedna nakon završene kemoterapije preporučuje se učiniti kontrolni MR mozga, koji omogućuje procjenu edema mozga i uspješnost liječenja. Moguća je pojava pseudoprogresije koja se može javiti 8 do 12 tjedana nakon zračenja zbog povećane propusnosti krvno-moždane barijere. Liječenje temozolomidom treba nastaviti bez obzira na pseudoprogresiju osim ukoliko se radi o kliničkom pogoršanju bolesti ili tumorskoj progresiji [19].

2.6.4. Imunoterapija

Imunoterapija pokazuje visoku učinkovitost u kliničkim i pred kliničkim ispitivanjima, za očekivati je da će ona postati nova terapija nakon operativnog zahvata, radioterapije i kemoterapije [27]. Imunoterapija ima svojstvo manipulacije imunološkim sustavom na način da on napada tumorske stanice sa minimalnim štetnim učincima te da sprječava remisiju tumora. Međutim kod imunoterapije GBM još uvijek postoje brojni izazovi koje je potrebno prevladati. Ti izazovi odnose se na SŽS kao organ sa „imunološkim privilegijama“ što se pak odnosi na nedostatak uključenosti limfe i selektivnosti krvno-moždane barijere prema stanicama imunološkog sustava [28]. U SŽS-u pronađene su različite imunološke stanice. Makroglia može migrirati u područje upale SŽS-a te lučiti citokine i kemokine, mononukleinske stanice se mogu diferencirati na dendritične stanice i makrofage. T-limfociti se mogu prenijeti u SŽS kroz krvno-moždanu barijeru nakon aktivacije u cervikalnom limfnom čvoru. Prisutnost tih stanica i njihovo djelovanje upućuje na postojanje imunološke aktivnosti u SŽS-u. Gliomi posjeduju mnogo mehanizama pomoću kojih tumor može izbjeći uništenje imunološkim sustavom. Čimbenici tumora odnose se na sposobnost stanica glioma da luče različite imunosupresivne citokine. Vanjski čimbenici odnose se na dob, uzimanje hormonalne terapije, zračenje i kemoterapiju koja smanjuje imunitet. Povećanje broja regulatornih T

stanica (Tergs) te supresorsih stanica u mikrookruženju tumora dovest će do potiskivanja imunološkog sustava. Sve su to razlozi zbog kojih naše tijelo teško može proizvesti imunološki odgovor na stanice glioma. Imunoterapiju možemo podijeliti na aktivnu i pasivnu. Kod aktivne imunoterapije upotrebljavaju se strani antigeni za aktivaciju tjelesnog imunološkog sustava koji je specifičan za tumor. Pasivna imunoterapija odnosi se na imunoterapiju antitijelima, adaptivnu imunoterapiju i imunomodularnu terapiju [27].

3. PERIOPERACIJSKA SKRB

Perioperacijska skrb temelji se na konceptu integrirane i multidisciplinarnе skrbi za pacijenta od trenutka kada neurokirurg postavi indikaciju za operativni zahvat pa do potpunog oporavka bolesnika. Sastoji se od prijeoperacijske, intraoperacijske i poslijeoperacijske skrbi [29].

3.1. Prijeoperacijska skrb

Prijeoperacijska skrb uključuje široki spektar aktivnosti koji za cilj imaju postići najbolju moguću fizičku, psihološku, duhovnu i socijalnu spremnost za operacijski zahvat. Liječnik neurokirurg postavlja indikaciju za kirurški zahvat, i on započinje psihičku pripremu bolesnika. Liječnik mora bolesnika na njemu razumljiv i prihvatljiv način dati informacije o operacijskom zahvatu, rizicima i ograničenjima vezanim uz operativni zahvat, o mogućem privremenom ili trajnom invaliditetu nakon operativnog zahvata te o mogućnostima alternativnog liječenja. Preporučuje se prisustvo nekog od članova obitelji tokom informiranja pacijentata, jer razina svijesti ili sposobnost bolesnika da razumije što mu se govori može biti promijenjena. Nakon što je pacijent informiran o operacijskom zahvatu potpisuje informirani pristanak. Kod bolesnika se može javiti tjeskoba, strah od mogućeg invaliditeta, strah od toga da će postati teret obitelji, strah od smrti. Zbog toga je važno uključiti bolesnika u plan i provedbu zdravstvene njege jer na taj način ćemo zadobiti njegovo povjerenje. On će lakše izraziti svoju nesigurnost i strahove, postaviti će pitanja vezana uz operativni zahvat i na taj način će se smanjiti njegovi strahovi i nedoumice. Dobra psihička priprema bolesnika osigurava bolje podnošenje operativnog zahvata, brži oporavak, manju upotrebu analgetika te skraćanje hospitalizaciju. Prijeoperacijska priprema također ima za cilj edukaciju bolesnika o sprječavanju nastanka komplikacija dugotrajnog mirovanja. Sam način poučavanja važno je prilagoditi pacijentu, ukoliko je potrebno upute je valja ponoviti, poticati bolesnika da samostalno izvodi vježbe. Potrebno je provjeriti usvojena znanja i vještine. Prijeoperacijska priprema bolesnika uključuje psihičku i fizičku pripremu pacijenta [11].

3.2. Psihološka priprema bolesnika

Svaki operacijski zahvat dovodi do emocionalnih reakcija kod bolesnika. Reakcije koje se javljaju kod bolesnika mogu biti vidljive ili prikrivene, normalne ili neočekivane. Potrebno je dopustiti bolesniku da izrazi svoje osjećaje i strahove. Medicinska sestra tolerancijom i razumijevanjem pruža emocionalnu i psihološku podršku bolesniku. Od velike je važnosti omogućiti bolesniku da sudjeluje u donošenju odluka, u razgovoru sa bolesnikom potrebno je biti strpljiv te mu osigurati dovoljno vremena. Poticati obitelj da se uključi i pruža psihološku podršku bolesniku jer će se on na taj način osjećati sigurnije i zadovoljnije. Strahovi koji se mogu javiti kod bolesnika prije operacijskog zahvata su: strah od smrti i boli, anestezije, oštećenja tijela, neznanja o dijagnozi, odvajanja od bliskih osoba. Kroz razgovor sa bolesnikom treba ga poticati na verbalizaciju straha. Edukacija bolesnika usmjerena je na vježbe dubokog disanja, iskašljavanja, vježbe nogu i stopala te tehnike relaksacije. Vježbe dubokog disanja imaju za cilj poboljšanje poslijeoperacijske plućne ventilacije i oksigenacije krvi. Vježbe iskašljavanja omogućuju usmjerenje sekreta prema gornjim dišnim putevima i omogućuju i pospješuju iskašljavanje nakon operacije. Vježbe nogu i stopala poboljšavaju cirkulaciju u donjim ekstremitetima, te se na taj način prevenira venska tromboza. Vježbe preveniraju pojavu komplikacija dugotrajnog mirovanja koje se mogu javiti nakon operacijskog zahvata [30].

3.4. Fizička priprema bolesnika

U svrhu fizičke pripreme za operacijski zahvat kod pacijenta se provode laboratorijske, radiološke i druge specifične pretrage. Fizička pripreme uključuje poučavanje, adekvatnu prehranu i pripremu probavnog trakta te pripremu operacijskog polja. Kod neurokirurške operacije u svrhu fizičke pripreme provode se sljedeći postupci: fizički pregled bolesnika, elektrokardiogram (EKG), RTG srca i pluća, krvne pretrage, krvna grupa, koagulacija, Rh faktor. Posebne pretrage i priprema odnosi se na specifične pretrage kojima se ispituju funkcije pojedinih organa, primjena lijekova koji će „popraviti“ stanje, parenteralna prehrana ukoliko je potrebna. Svrha fizikalnog pregleda je da se dobije uvid u prisutnost i opseg zdravstvenih problema kod pacijenata koji mogu biti kontraindikacija za operativni zahvat. Krvne pretrage (KKS) može upućivati na anemiju, infekciju, nizak broj trombocita. Križnu probu i krvnu grupu potrebno je učiniti kako bi imali na raspolaganju kompatibilnu krv ukoliko prilikom operacijskog zahvata

dođe do gubitka većih količina krvi. Srčane abnormalnosti mogu se detektirati elektrokardiogramom, one se mogu pogoršati tokom kirurške procedure i anestezije, pa ih je važno pravovremeno uočiti. RTG pluća isključuje moguću upalu pluća ili druga patološka stanja koja mogu kompromitirati disanje tokom operacijskog zahvata[11].

3.4.1. Prehrana bolesnika i priprema probavnog sustava

Prehrana bolesnika prije operacijskog zahvata ovisi o stanju bolesnika, vrsti i mjestu operacijskog zahvata te indikacijom za operacijski zahvat. Od bolesnika je potrebno dobiti informacije o alergiji na pojedinu hranu ili potrebu za provođenje određene dijeta. Ovisno o samoj indikaciji za operacijski zahvat provodi se potpuno ili djelomično uzdržavanje od uzimanja hrane [30]. Visoko kalorijska dijeta sa malo ostataka provodi se nekoliko dana prije operativnog zahvata. Glavni cilj pripreme probavnog trakta je smanjenje broja bakterija i reduciranje intestinalne flore u crijevima. Priprema probavnog sustava uključuje čišćenje crijeva i karenciju (uzdržavanje od uzimanja hrane na usta). Na taj način preveniramo defekaciju i nehotične traume prilikom operacijskog zahvata na abdomenu [31].

3.4.2. Priprema operacijskog polja

Cilj pripreme operativnog polja je smanjenje bakterijske flore na mjestu operacijskog zahvata. To se postiže primjenom antiseptičkih sapuna (plivasept pjenušavi) koji reduciraju količinu mikroorganizama na koži. Dan prije operacijskog zahvata bolesnik mora tijelo oprati sa 25 ml antiseptičkog sapuna uz pranje kose, cijeli postupak se ponavlja na dan operacije. Brijanje/šišanje najbolje je obaviti neposredno prije operativnog zahvata, 1 do 2 sata prije. Kako bi se smanjila mogućnost pojave infekcije. Šišanje se provodi u širini od 15 do 20 cm oko predviđenog reza, odnosno šišanje ovisi o vrsti operacijskog zahvata [30].

3.5. Neposredna prijeoperacijska priprema bolesnika / priprema bolesnika dan prije operacije

Priprema bolesnika dan prije operacije uključuje procjenu zdravstvenog stanja pacijenta, provjere vitalnih funkcija, provjere bolesnikove dokumentacije, kontrole učinjenih pretraga, provođenje osobne higijene bolesnika te pripremu operacijskog polja.

Bolesniku je potrebno izvaditi krv za interreakciju. Potrebno ga je uputiti na provođenje osobne higijene pranjem u antiseptičkom sapunu. Bolesniku je za večeru dan uoči operacijskog zahvata potrebno osigurati lako probavljivu hranu (ovisno o vrsti operacije), upozoriti bolesnika da kasnije više ne uzima nikakvu hranu a nakon pola noći da više ne uzima ni tekućinu. Na taj se način sprječava aspiracija želučanog sadržaja, te se smanjuje postoperativna nadutost i povraćanje [30].

3.5.1. Premedikacija

Premedikaciju propisuje anesteziolog, dan prije operacijskog zahvata posjećuje pacijenta, obavlja razgovor s njim i propisuje lijekove (premedikaciju) koje će uzeti navečer i ujutro prije operacijskog zahvata. Važno je imati uvid u bolesnikovu kroničnu terapiju kako bi se spriječila interreakcija između lijekova koji se uzimaju u premedikaciji i lijekova koje bolesnik uzima u kroničnoj terapiji. Učinci lijekova koji se primjenjuju u premedikaciji su: vagolitički, sedativni, amnestički, anksiolitički i antisijalogogni. Anesteziolog može u premedikacijske svrhe ordinirati više lijekova to ovisi o stanju i starosnoj dobi pacijenta i njegovoj dijagnozi. Najčešće se koriste barbiturati za sedaciju, opijati morfin kako bi se suzbili neželjeni efekti i suzbijanje bolova, antiholinergici (atropin) koji smanjuju sekreciju respiratornog trakta. Hipnotik ili anksiolitik prema odredbi anesteziologa daje se da se kod pacijenta umanjí strah i tjeskoba, te da mu se osigura noćni odmor. Premedikacija se primjenjuje 45 minuta prije operacijskog zahvata. U svrhu vođenja sestrinske dokumentacije potrebno je upisati na sestrinsku listu lijek, dozu, način i vrijeme primjene lijeka. Nakon toga potrebno je pacijenta upozoriti da više ne ustaje sa kreveta zbog moguće pojave omamljenosti i vrtoglavice kao posljedice djelovanja lijekova [11].

3.5.2. Centralni venski kateter

Centralni venski kateter (CVK) je kateter koji se plasira u jednu od velikih sistemskih vena. Najčešća mjesta pristupa za postavljanje CVK-a su unutarnja jugularna vena (*lat. v.jugularis interna*), subklavijalna vena (*lat. v.subclavia*) ili femoralna vena (*lat. v.femoralis*). Centralni venski kateteri olakšavaju i omogućavaju mnoge medicinske postupke kao što su: praćenje i mjerenje centralnog venskog tlaka, primjena intravenozne terapije, parenteralnu terapiju, uzimanja uzoraka krvi za analizu. Kako bi se prevenirali

nepotrebni medicinski rizici i komplikacije provodi se ultrazvučno vođena ugradnja CVK-a [32].

3.6. Priprema bolesnika na dan operacijskog zahvata

Priprema pacijenta na dan operacijskog zahvata čimbenik je koji utječe na uspješnost neurokirurškog zahvata. Zdravstvena njega usmjerena je na pripremu bolesnika za operacijski zahvat. Važno je biti uz bolesnika, pružati mu podršku, objasniti eventualne nejasnoće vezane uz operacijski zahvat, pružati podršku bolesniku. Ujutro na dan operacije pacijentu se mjere vitalne funkcije (krvni tlak, puls, temperatura) [11]. Pacijenta je potrebno pitati dali je natašte. Šiša/brije se operacijsko područje, zatim se uputi pacijenta na antiseptičko pranje, nakon čega se bolesnik oblači u odjeću za operacijski zahvat i liježe u čisti krevet namješten kao za inkontinentnog bolesnika. Bolesniku je potrebno reći da skine sav nakit, zubnu protezu ukoliko je ima, naočale, leće, umjetne udove... Također je potrebno skidanje kozmetičkih preparata (lak za nokte, ruž za usta). Vrijedne stvari, novac, nakit, sat potrebno je pohraniti, a ostale stvari spremi u noćni ormarić bolesnika. U svrhu prevencije venske tromboze bolesniku na noge se stavljaju elastični zavoji ili elastične čarape. Pacijenta uputiti da isprazni mokraćni mjehur. Prema odredbi liječnika primijeniti propisanu terapiju, antibiotik za smanjenje bakterijske flore daje se i.v, neposredno prije operacije [30]. Premedikaciju dajemo pacijentu 45 minuta prije operacijskog zahvata ili prema odredbi anesteziologa, te se primijenjeni lijekovi upisuju u dokumentaciju (lijek, doza, vrijeme, način primjene lijeka). Potrebno je upozoriti bolesnika da nakon primijenjene premedikacije više ne ustaje iz kreveta je će se osjećati omamljeno. Potrebno je osigurati i pratiti bolesnika do operacijske dvorane, uz pripremljenu sestrinsku i medicinsku dokumentaciju[11].

3.7. Sestrinske dijagnoze u preoperacijskoj skrbi

3.7.1. Anksioznost u svezi sa operacijskim zahvatom

Anksioznost možemo definirati kao osjećaj nelagode i straha, može biti praćena tjeskobom, panikom, psihomotornom napetošću. Najčešće se javlja kada dođe do gubitka kontrole, kada se javi opasnost, sa kojom se pojedinac teško suočava. Intervencije medicinske sestre kod bolesnika sa anksioznošću uključuju sljedeće intervencije: stvaranje profesionalnog empatijskog odnosa, potrebno je dati do znanja bolesniku da

razumijemo njegove osjećaje, biti uz bolesnika i pružiti mu podršku i osjećaj sigurnosti. Promatrati bolesnika i na vrijeme uočiti neverbalne znakove anksioznosti. Zadobiti povjerenje bolesnika, izbjegavati tješjenje i žaljenje pacijenta. [33]. O svim planiranim postupcima informirati bolesnika na njenu razumljiv i prilagođen način bez korištenja stručnih izraza. Omogućiti mu da i on aktivno sudjeluje u donošenju odluka. Osigurati bolesniku tihu i mirnu okolinu [11].

3.7.2. Strah u svezi sa operacijskim zahvatom

Strah je negativan osjećaj koji se kod pacijenta javlja kao posljedica stvarne ili zamišljene opasnosti [34]. Bolesniku je potrebno pružiti emocionalnu i psihološku potporu, pokazati razumijevanje njegovog straha. Pomoći bolesnika da identificira uzrok svog straha vezan uz operacijski zahvat i dopustiti mu da izrazi svoje osjećaje. Stvoriti osjećaj povjerenja i sigurnosti, na taj način će se bolesnik osjećati sigurnije [11]. Bolesnika usmjeriti na pozitivno razmišljanje, uključiti ga u aktivnosti koje pozitivno djeluju na sigurnost i zadovoljstvo pacijenta te na taj način smanjujemo osjećaj povučenosti i izoliranosti pacijenta [34].

3.8. Intraoperacijska skrb

Intraoperacijska skrb započinje bolesnikovim ulaskom u operacijsku dvoranu i pozicioniranjem pacijenta na operacijski stol a završava premještanjem pacijenta u sobu za buđenje [30]. Razdoblje od odlaska bolesnika iz bolesničke sobe do ulaska u operacijsku dvoranu, dijeli se u tri faze: preindukcijska, indukcijska i postindukcijska faza. U preindukcijskoj fazi medicinska sestra sa odjela predaje bolesnika i njegovu medicinsku dokumentaciju sestri pred operacijskom dvoranom. Provjerava se identitet bolesnika te dokumentacija. Bolesnik se odvodi u operacijsku dvoranu, kontroliraju se vitalne funkcije i uspostavljaju dva periferna venska puta, ukoliko je potrebno i jedan arterijski put. Indukcijska faza najčešće se postiže intravenski što omogućuje brzo uspavlivanje pacijenta. Od ostalih zahvata u indukcijskoj fazi ukoliko je potrebno uvodi se urinarni kateter, oči se zaštićuju blagim mastima kako ne bi došlo do abrazije a na zatvorene očne kapke se stave sterilni tupferi. U toj fazi je bolesnik intubiran, provjerava se operacijsko polje koje mora biti čisto i bez dlaka (glava se mora pažljivo brijati da se prevenira abrazija skalpa koja može dovesti do pojave postoperativne infekcije).

Bolesnika se smještava u najpovoljniji položaj za operacijski zahvat prema odredbi neurokirurga. U postindukcijskoj fazi promatra se bolesnik, pripremaju se lijekovi koji će se primjenjivati tokom operacijskog zahvata i dokumentiraju se svi podaci o operacijskom zahvatu. Lijekovi koji se koriste u neuroanesteziji mogu izazvati nuspojave. Pa treba uzeti u obzir njihov učinak na moždani metabolizam, cerebralni protok krvi, vazomotorni tonus i intrakranijski tlak. Lijekovi koji se koriste trebaju biti nezapaljivi, jednostavni za primjenu, trebaju imati učinak na hemostazu i krvni tlak. Također moraju imati minimalne nuspojave i ne smiju imati negativan učinak na tjelesne sustave [11]. Specifičnosti vezane uz neurokirurške operacije odnose se na induciranu hipotermiju i hipotenziju. Svrha inducirane hipotenzije osobito je korisna kod operacija aneurizma, smanjenje se pritiska unutar krvnih žila na aneurizmatisku vreću te je na taj način lakša kontrola krvarenja ukoliko dođe do prsnuća same aneurizme. Hipotenzija se postiže lijekovima, anestheticima te sjedećim položajem tokom operacijskog zahvata. Smanjenje metaboličkih potreba tkiva postiže se induciranom hipotermijom. Smanjen metabolizam za posljedici ima smanjenu potrošnju kisika i smanjene oksigenacija. Dolazi do vazokonstrikcije kao posljedice smanjenog cerebralnog metabolizama i smanjenja oksigenacije. Postizanje hipotermije moguće je lijekovima, hipotermičkim pokrivačima i izvantjelesnim sustavom cirkulacije [11].

3.9. Poslijeoperacijska skrb

Svrha poslijeoperacijske skrbi je omogućiti bolesniku da on može ponovno samostalno zadovoljiti svoje potrebe, te da bude što manje ovisan o tuđoj pomoći. Nakon operacijskog zahvata na mozgu (GBM, glioblastoma multiforme) bolesnik se smještava u jedinicu intenzivnog liječenja. Dužina boravaka u jedinici intenzivnog liječenja ovisno o stanju pacijenta, operacijskom zahvatu i vrsti anestezije. U ranom postoperativnom razdoblju zdravstvena njega neurokirurških bolesnika usmjerena je na smanjenje i otklanjanje tjelesnih simptoma te pravovremeno prepoznavanje komplikacija. Nakon stabilizacije bolesnikova stanja on se premješta na odjel neurokirurgije. Stabilizacija stanja odnosi se na stabilne vitalne znakove, uredna svijest i orijentiranost u vremenu i prostoru, bol pod kontrolom, uredna diureza (više od 30 ml/h) i mučnina i povraćanje pod kontrolom. Intervencije u zbrinjavanju pacijenta nakon operacije odnose se na pripremu bolesničke sobe i pripremu pribora i aparata. Potrebno je osigurati povoljne

mikroklimatske uvijete, i mirnu okolinu za pacijenta [30]. Procjena neurokirurškog bolesnika uključuje: vitalne znakove, motornu i senzornu funkciju, očne pokrete i reakcije zjenice, razinu svijesti i vanjski izgled. Važno je na vrijeme uočiti promjene koje mogu nastupiti brzo i suptilno. Učestalost provođenja procjene ovisi o stabilnosti pacijenta i vremenu koje je proteklo od operacijskog zahvata [11]. Potrebno je kontrolirati operacijsko polje kako bi na vrijeme uočili krvarenje, ukoliko pacijent ima drenažu kontroliramo količinu i izgled drenažnog sadržaja te funkcionalnost drenaže, može doći do pojave „koljena“ drenaže pa je onemogućeno istjecanje drenažnog sadržaja. Kod pacijenata koji imaju urinarni kateter potrebno je provjeriti prohodnost katetera i mjeriti diurezu. Primijeniti ordiniranu terapiju. Kontrolirati elektrolite po odredbi liječnika kako bi se izbjegao elektrolitski disbalans. Također se mogu pratiti i drugi parametri kod vađenja krvi (hemoglobin, hematokrit) ukoliko je tokom operacijskog zahvata došlo do gubitka većih količina krvi [11].

3.10. Poslijeoperacijske poteškoće

Poslijeoperacijske poteškoće prate svaki poslijeoperacijski tok i pojavljuju se kod mnogih bolesnika. Na pojavnost poteškoća i njihov intenzitet uvelike utječe psihološka priprema pacijenta[11]. Javljaju se kao posljedica djelovanja anestetika i lijekova, kirurškog zahvata, bolesnikove neaktivnosti, promjena vezanih uz uzimanje hrane i pića, prestanka djelovanja anestetika te tjelesnih i duševnih poteškoća koje su vezane uz prilagodbu na novo stanje bolesnika. U poslijeoperacijske poteškoće ubrajamo; bol, mučninu i povraćanje, žeđ, štucavicu, abdominalnu distenziju i poteškoće sa mokrenjem [30].

3.10.1. Bol

Bol kao poslijeoperacijska poteškoća prisutna je kod gotovo svih operiranih bolesnika. Brojni čimbenici kao što je prag boli, razumijevanje boli, usmjerenost pažnje i očekivanja bolesnika utječu na bolesnikovu reakciju na bol. Automomne zaštitne reakcije koje se javljaju kod boli su: ubrzan puls i disanje, povišeni krvni tlak, mišićna napetost i proširene zjenice. Bolesnik je taj koji osjeća bol i samo on je može procijeniti [30]. Kraniotomija je najčešći uzrok boli i glavobolje kod neurokirurških pacijenata, a javlja se kod svih vrsta elektivnih kranijalnih operacijskih zahvata. Pojava akutne

postoperativne boli dovodi kod bolesnika do zabrinutosti, tjeskobe, sumnju u liječenje i osjećaj neuspjeha, može dovesti i do depresije. Može prijeći u kroničnu bol i glavobolju. Odbor Međunarodnog društva za glavobolje prepoznao ju je kao posebnu nozološku vrstu glavobolje, a definirana je kao glavobolju nakon kraniotomije sa početkom unutar 7 dana od kraniotomije i koja traje manje od 3 mjeseci. Učestalost i intenzitet postoperativne glavobolje ovisi o kirurškom pristupu. Bol koja se javlja nakon kraniotomije u većini slučajeva je somatska i potječe iz vlasišta, mekih tkiva i perikranijalnih mišića. Ulogu u pojavi boli ima i manipulacija tvrdom moždanom ovojnicom tokom operacijskog zahvata. Lokalizacija boli je na mjestu samog reza i okolnog područja, a pojava difuzne glavobolje može potjecati iz tvrde moždane ovojnice. Bol je pulsirajućeg karaktera, rjeđe dolazi do pojave kontinuirane stalne boli. Tenzijske glavobolje i grčevi vratnih mišića mogu se pojaviti nakon kraniotomije kao posljedica položaja pacijenta tokom operacije. Posljedice boli mogu biti dugotrajne i ozbiljne, mogu utjecati na vrijeme oporavka pacijenta, povećati rizik od pojave postoperativnog krvarenja kao posljedice arterijske hipertenzije, te povećati rizik za pojavu dugotrajnih glavobolja [35]. Samo procjenjivanje boli bilo ono spontano ili nakon postavljanja pitanja o boli uz korištenje upitnika i/ili skala za ocjenjivanje boli smatra se zlatnim standardom za procjenu boli. U kliničkoj praksi koriste se jednodimenzionalne i multidimenzionalne skale za procjenu boli. Najčešće korištene jednodimenzionalne skale su vizualno analogna skala (VAS), vizualna skala, numerička i verbalna skala boli. Njihove karakteristike su jednostavnost, brza primjena i laka razumljivost za pacijenta. Multidimenzionalne skale boli omogućuju mjerenje nekoliko dimenzija boli. Upitnici iziskuju dosta vremena i opsežni su. Najčešće korišteni multidimenzionalni upitnici jesu McGill Pain Questionnaire - MPQ, Kratki popis boli (Brief Pain Inventory – BPI) i Upitnik gradacije kronične boli (Chronic Pain Grade – CPG) [36]. Nakon procjene boli (jačina, karakter, lokalizacija), promatranja bolesnika i uočavanja autonomnih reakcija potrebno je utvrditi i ukloniti i situacijske čimbenike koji mogu uzrokovati bol (prečvrsto stegnut zavoj, pojava hematoma, edema, infekcije). Kod provođenja zdravstvene njege uzeti u obzir prisutnost boli. Prema odredbi liječnika primijeniti ordinirane analgetike, te pratiti njihovu uspješnost djelovanja. Bolesniku je potrebno pružiti psihološku podršku, poučiti bolesnika metodama otklanjanja pozornosti od boli [30].

3.10.2. Mučnina i povraćanje

Mučnina i povraćanje spadaju u najčešće poslijeoperacijske poteškoće, javljaju se kao posljedica djelovanja anestetika i/ili nakupljanja želučanog sadržaja (akutna dilatacija želuca). Mučnina je osjećaj nelagode u želucu, a može biti praćena nelagodnom, znojenjem, slabošću, tahikardijom. Povraćanje je izbacivanje želučanog sadržaja na usta kao rezultata djelovanja mišića trbušne stijenke, ždrijela, dušnika i međurebrenih mišića [34]. Prerano uzimanje tekućine na usta, kada još nije došlo do pojave peristaltike može biti uzrok povraćanju. Mučnina i povraćanje negativno djeluju na opće stanje bolesnika. Povraćanje može dovesti do gubitka tekućine i elektrolita, može uzrokovati pojavu boli koja se javlja kao posljedica naprezanja trbušnih mišića. Povraćanje nakon anestezije povećava rizik za pojavu aspiracije želučanog sadržaja. Također povraćanje za posljedicu može imati povećanja očnog te intrakranijskog tlaka [30]. Intervencije medicinske sestre kod bolesnika koji povraća su: bolesnika smjestiti u sjedeći položaj ukoliko njegovo zdravstveno stanje to dozvoljava, bolesniku koji je u ležećem položaju potrebno je okrenuti glavu na stranu na taj način sprječavamo aspiraciju želučanog sadržaja. Potrebno je zaštititi bolesnikovo rublje kompresom te mu pridržavati bubrežastu zdjelicu tokom povraćanja. Nakon povraćanja, pacijentu je potrebno osigurati čašu sa vodom da ispere usta, te mu dati pastu i četkicu da opere zube. Pratimo izgled, konzistenciju i miris povraćanog sadržaja. Kako bismo na vrijeme uočili patološka zbivanja [34].

3.10.3. Žeđ

Žeđ se može definirati kao želja za pijenje vode. Kod kirurških bolesnika pojava žeđi uvjetovana je samom prijeoperacijskom pripremom, lijekovima koji se koriste u anestezijsko-kirurškom procesu, endotrahealnom intubacijom i gubitkom krvi tokom operacijskog zahvata. Nevidljivi gubitak tekućine prisutan je tokom operacije, u vidu znojenja i gubitka tekućine preko površine rane, njegova količina je nepoznata. Dok količinu izlučenog urina i drenažnog sadržaja možemo izmjeriti. Česta popratna pojava koja se javlja uz žeđ je suhoća usta, kao posljedica smanjenog lučenja slin. U poslijeoperacijskom razdoblju žeđ je glavni izvor nelagode, da bi izbjegli njenu pojavu potrebno ju je rano i aktivno liječiti. Intervencije medicinske sestre kod bolesnika sa prisutnom žeđi su: vlažiti usnice i jezik mokrom gazom, objasniti bolesniku uzrok suhoće usana, te ga uputiti na neuzimanje tekućine do uspostave peristaltike. Uputiti bolesnika

na važnost provođenja higijene usne šupljine, ukoliko nije u mogućnosti sam provoditi higijenu pomoć mu. Potrebno je pratiti količinu izlučene i primljene tekućine. Ukoliko liječnik ordinira provodi se i.v. nadoknada tekućine i elektrolita [30].

3.10.4. Štucavica

Štucavica (*singultus*) je ponavljano, nevoljno grčenje ošita nakon kojeg dolazi do iznenadnog zatvaranja glotisa, koji nadzire ulazak zraka i uzrokuje karakterističan zvuk. Prolazna štucavica je vrlo česta. O trajnoj štucavici govorimo ukoliko traje duže od dva dana, a dugotrajna štucavica traje duže od mjesec dana, vrlo rijetko se javlja. Štucavica najčešće spontano prestaje, ukoliko dugo traje može dovesti do povraćanja, acidobaznog disbalansa, dehiscencije kirurške rane. Nastaje kao posljedica dilatacije želuca, podražaja *n.frenicusa*, peritonitisa, distenzije abdomena, uremije, toksemije. Štucavica je negodna za bolesnika, kod operiranih i iscrpljenih bolesnika može uzrokovati bol. Potrebno je otkriti uzrok štucavice, kaka bismo mogli pomoći bolesniku. Ukoliko štucavicu uzrokuje proširenje želuca, uvodi se nazogastrična sonda te se crpi sadržaj želuca. Ukoliko je uzrok štucavice nepoznat, bolesnika ćemo uputiti da na usta stavi papirnatu vrećicu i da u nju diše pet minuta, također možemo savjetovati bolesniku da zadrži dah prilikom uzimanja velikog gutljaja vode. Ukoliko nijedna od spomenutih metoda ne pomogne potrebno je primijeniti medikamentoznu terapiju po odredbi liječnika [30].

3.10.5. Poteškoće sa mokrenjem

Bolesnici nakon operacije ne mokre 6 do 8 sati. Nakon 48 sati izregulira se količina primljene i izlučene tekućine. Često bolesnici ne mogu spontano mokriti, da bismo ih potaknuli na mokrenje koriste se različiti postupci: otvaranje slavine, stavljanje toplog termofora na mokraćni mjehur, promjena položaja, korištenje tople posude za nuždu te osiguranje intimne atmosfere bolesniku. Ukoliko primijenjeni postupci ne pomažu provodi se kateterizacija mokraćnog mjehura, jer bolesnik mora mokriti 8 sati nakon operacijskog zahvata. Uzroci koji mogu dovesti do smetnji sa mokrenjem su: abdominalne operacije, smanjeno stvaranje urina, spinalna anestezija te fizičke i psihičke poteškoće. Kod operiranih bolesnika često dolazi do pojave retencije urina. Dolazi do proširenja mokraćnog mjehura, nastaje atonija mišića i smetnje u mokrenju, te retencija urina koje pogoduje pojavi infekcije. Bolesnik često mokri ali male količine

urina (30-60 ml). Kod sumnje na veću količinu retencije provodi se kateterizacija mokraćnog mjehura (600 do 900 ml), potrebno je postupno isprazniti mokraćni mjehur. Količina izlučene mokraće je pokazatelj funkcije srca, krvožilnog sustava i bubrega. Pojava anurije, oligurije ili pak akutne bubrežne insuficijencije nakon operacijskog zahvata vrlo su ozbiljne komplikacije. Praćenjem pacijenta nakon operacijskog zahvata, kontrolom općeg stanja i kontrolom diureze na vrijeme se mogu uočiti nepravilnosti, te pravodobno obavijestiti liječnika. Pravodobnom i pravilnom nadoknadom tekućine i elektrolita i krvi tokom operacijskog i nakon operacijskog zahvata te se komplikacije mogu spriječiti [30].

3.10.6. Abdominalna distenzija

Abdominalna distenzija javlja se kao posljedica nakupljanja zraka u crijevima uslijed gubitka normalne peristaltike ili „guranja“ zraka koje se javlja zbog anksioznosti pacijenta. Smanjuje se apsorpcija plinova iz crijeva, povećano je stvaranje i usporeno pražnjenje plinova. Intervencije medicinske sestre kod bolesnika sa abdominalnom distenzijom uključuju: promjenu položaja bolesnika u krevetu, poticanje bolesnika na vertikalizaciju ukoliko njegovo stanje to dozvoljava, do uspostave peristaltike ne davati pacijentu tekućinu i hranu. Ukoliko je potrebno uvesti rektalni kateter (Darmrohr) koji omogućava izlaženje plinova. Prilikom postavljanja katetera bolesnik leži na lijevom boku sa lagano fleksiranim nogama, kateter se može spojiti sa plastičnom vrčicom. Može se primijeniti i klizma. Od medikamentozne terapije primjenjuje se prostigmin [30].

3.11. Sestrinske dijagnoze u postoperacijskoj fazi

3.11.1. Visok rizik za dehidraciju

Pojam dehidracija označava smanjenje volumena tekućine u tijelu. Do dehidracije može doći uslijed nedovoljnog unosa tekućine ili njenog prekomjernog gubitka izazvanog prekomjernim znojenjem ili izlučivanjem mokraćom. Ukoliko osoba izgubi više od 2% svoje tjelesne mase smatra se da je dehidrirala [37]. Kod bolesnika sa visokim rizikom za dehidraciju potrebno je pratiti i održavati adekvatan unos i iznos tekućine. Da bismo imali uvid u bolesnikovo stanje odnosno stupanj dehidracije potrebno je kontrolirati osmolarnost urina i krvi, kontrola elektrolita te mjerenje specifične težine urina. Vaganje bolesnika provodi se svaki dan ili svaki drugi dan.[11]. Ukoliko bolesnik može sam

uzimati tekućinu ona mu mora biti nadohvat ruke, ili mu pomoći kod uzimanja tekućine. Uputiti bolesnika da neki napici (kava, čaj te sokovi) djeluju kao diuretici. Potrebno je educirati pacijenta o važnosti uzimanja tekućine. Promatranjem bolesnika, kontrolom turgora kože i sluznica dobiva se uvid u dehidraciju. Bolesniku je potrebno mjeriti vitalne funkcije, te prema odredbi liječnika dati propisanu terapiju. Educirati bolesnika o važnosti provođenja oralne higijene [34].

3.11.2. Smanjena prohodnost dišnih puteva

Smanjena prohodnost dišnih puteva definira se kao postojanje opstrukcije koja onemogućava adekvatnu ventilaciju. Intervencije medicinske sestre kod bolesnika sa smanjenom prohodnošću dišnih puteva su: smjestiti bolesnika u Fowlerov položaj, poticati ga na promjenu položaja u krevetu i što raniju vertikalizaciju ukoliko njegovo zdravstveno stanje dopušta. Educirati ga o vježbama dubokog disanja i kontrolirati njihovo provođenje pomoći mu tokom kašlja i iskašljavanja. Potrebno je primijeniti ordiniranu terapiju kisikom, inhalacije i lijekove. Bolesniku se mjere vitalne funkcije, prati unos i iznos tekućine. Promatranjem bolesnika dobivamo uvid u stanje kože i sluznice, te uočavamo znakove dispneje i cijanoze. Može doći do pojave šumnog disanja, hropaca, piskanja te krkljanja. Prema potrebi bolesnika aspiriramo [33].

3.11.3. Smanjena mogućnost brige o sebi u/s neurološkim deficitima.

Smanjena mogućnost brige o sebi odnosi se na stanje kod kojeg bolesnik ima smanjenu sposobnost ili potpunu nemogućnost za izvođenje sljedećih radnji: oblačenje/dotjerivanje, eliminacija, osobna higijena i hranjenje [33]. Kod motornog deficita i spastičnosti potrebno je poticati bolesnika na korištenje slabijeg uda u provođenju aktivnosti svakodnevnog života, što može pomoći bolesniku da održi svoju neovisnost. To se postiže provođenjem pasivnih vježbi, primjenom posebnih pomagala, osiguravanjem odgovarajućeg položaja tijela. A ujedno se na taj način prevenira pojava deformiteta i kontraktura. Vrlo je važno bolesniku pružati i emocionalnu podršku kada je bolesnik suočen sa gubitkom određene tjelesne funkcije i promijenjenom slikom svog tijela. Plan zdravstvene njene potrebno je prilagoditi bolesnikovim motornim i senzornim deficitima sa svrhom postizanja željenog oporavka [11].

3.11.4. Visok rizik za nastanak oštećenja kože

Kod visokog rizika za oštećenje tkiva prisutni su čimbenici koji mogu dovesti do oštećenja kože i/ili sluznica [34]. Provođenjem preventivnih postupaka značajno se smanjuje rizik od nastanka dekubitusa [11]. Intervencije medicinske sestre kod visokog rizika za oštećenje kože su: provođenje pasivnih vježbi u krevetu i poticanje bolesnika da provodi aktivne vježbe ukoliko njegovo zdravstveno stanje to dozvoljava. Osigurati optimalan položaj bolesnika u krevetu, mijenjati položaj bolesnika prema standardiziranom postupku. Osigurati čisto osobno i posteljno rublje, bez nabora. Kod kupanja bolesnika koristiti neutralne sapune, kožu brisati mekanim ručnicima, kožu njegovati mastima i losionima. Kod edematoznih ekstremiteta provoditi evaluaciju i njegu. Obratiti pažnju na pritisak i rubove zavoja ili obloga. Objasniti bolesniku važnost obavljanja osobne higijene. Poticati bolesnika na unos tekućine na usta. Procijeniti stanje kože i sluznice pacijenta, educirati bolesnika da sam može prepoznati prve znakove oštećenja kože i/ili sluznice [34].

3.11.5. Bol u/s tumorom

Bol je neugodan nagli ili usporeni osjetni doživljaj koji nastaje kao posljedica stvarnih ili mogućih oštećenja tkiva [34]. Kranijotomija je najčešći uzrok boli i glavobolje kod neurokirurških bolesnika, bol se javlja kod svih vrta elektivnih kranijalnih operacijskih zahvata [35]. Intervencije medicinske sestre kod bolesnika sa boli su: procijeniti razinu boli, prepoznati znakove boli. Izmjeriti vitalne funkcije, primijeniti nefarmakološke metode ublažavanja boli. Ohrabriti bolesnika i poticati ga na verbalizaciju boli. Ukloniti čimbenike koji pojačavaju bol, bolno područje osloboditi napetosti i pritiska. Smjestiti bolesnika u položaj koji smanjuje bol. Ukoliko nefarmakološke metode ne pomažu primijeniti medikamentoznu terapiju prema odredbi liječnika [34].

3.11.6. Nedostatak znanja

Neupućenost se može definirati kao nedostatak znanja i vještina koje se odnose na neki specifični problem. Intervencije medicinske sestre uključuju: poticanje bolesnika na verbalizaciju vlastitih osjećaja, poticati ga da samostalno postavlja pitanja. Pokazati

bolesniku specifičnu vještinu, te ga poticati na verbalizaciju i demonstraciju naučenog.
Motivirati bolesnika i pohvaliti ga za usvojena znanja i vještine.

4. POSLJEOPERACIJSKE KOMPLIKACIJE

Nakon neurokirurškog operacijskog zahvata mogu se razviti brojne komplikacije[11]. Komplikacije možemo podijeliti na opće i lokalne. Lokalne komplikacije vezane su uz samo područje rane i okolnog tkiva, u njih ubrajamo krvarenje, infekciju i dehiscenciju rane. Opće komplikacije dijele se na : respiratorne komplikacije, zračnu emboliju, šok, duboku vensku trombozu, plućnu emboliju, DIK (diseminirana intravaskularna koagulopatiju) te akutna renalna insuficijencija. One mogu utjecati na dužinu hospitalizacije te predstavljaju opasnost za uspješnost kirurškog zahvata [30]. Komplikacije koje se javljaju nakon neurokirurškog zahvata su: šok, cerebralni edem, povećanje intrakranijskog tlaka, konvulzije, meningitis, infekcija rane, postoperativni hidrocefalus, srčane aritmije, respiratorne komplikacije, duboka venska tromboza, gubitak refleksa rožnice i dijabetes insipidus [11].

4.1. Šok

Šok je stanje koje se manifestira teško poremećenom cirkulacijom koja dovodi do smanjene prokrvljenosti tkiva, nedostatka kisika i acidoze. Šok mogu izazvati brojni patohistološki čimbenici. U liječenju šoka osnovno načelo je uklanjanjem primarnog uzroka koji je doveo do pojave samog šoka [30]. Do hemoragijskog šoka može doći uslijed gubitka krvi tijekom operacijskog zahvata ili u postoperativnom razdoblju. Znakovi hemoragijskog šoka su tahikardija, hipotenzija, filiforman puls, bljedilo, hladna koža orošena znojem i nemir. Potrebno je često provjera vitalnih znakova i kontrola operacijskog područja kako bi se na vrijeme uočili znakovi i simptomi šoka. Hipovolemijski šok nastaje kao posljedica gubitka tekućine (plazma, krv), dolazi do smanjene količine cirkulirajuće tekućine. Često se javlja kod upotrebe osmotskih diuretika. Karakteristično za hipovolemijski šok je pad krvnog tlaka i povećanje perifernog otpora, također mogu biti prisutni poremećaji svijesti od smetenosti pa do kome. Mjerenjem centralnog venskog tlaka dobivamo uvid u količinu cirkulirajuće krvi [11]. Bolesnika kod koje se razvija klinička slika šoka potrebno je smjestiti u jedinicu intenzivnog liječenja [30].

4.2. Intrakranijalno krvarenje

Kod neurokirurških bolesnika se kao postoperativna komplikacija može javiti intrakranijalno krvarenje. Krvarenje može biti prisutno u subduralnom, epiduralnom i intraventrikularnom prostoru ili u moždanom parenhimu. Kao posljedica krvarenja razvija se naglo povećanje intrakranijskog tlaka i pogoršanje neurološkog statusa, takvo stanje zahtjeva hitnu intervenciju kako ne bi došlo da nepovratnih oštećenja mozga i smrti. Klinička slika intrakranijalnih krvarenja ovisi o lokalizaciji, veličini i dinamici hematoma. Ukoliko se krv nakuplja između tvrde i meke moždane ovojnice govorimo o subduralnom hematomu. Arterijsko krvarenje između kosti i tvrde moždane ovojnice dovodi do pojave epiduralnog hematoma. Ukoliko je uzrok krvarenju oštećenje krvnih žila unutar mozga govorimo o intracerebralnom krvarenju [11].

4.3. Infekcija rane

Usprkos primjeni antiseptičkih tehnika postoperativne infekcije još uvijek predstavljaju veliki klinički problem, utječu na porast morbiditeta i mortaliteta te produžuju vrijeme hospitalizacije a samim time utječu na povećanje terapije i veću cijenu liječenja. Prema aktualnim istraživanjima postoperativne infekcije rane zauzimaju uz pneumoniju, sepsu i infekcije urinarnog trakta vodeće mjesto među nazokomijalnim infekcijama [36]. Infekcije postoperativne rane se mogu klasificirati kao površinske i duboke, a javljaju unutar 30 dana nakon operacijskog zahvata. Uzročnici akutnih infekcija su gram-pozitivni koki: najčešće *Staphylococcus aureus*, B-hemolitički streptokoki i *Staphylococcus epidermidis* [38]. Čimbenici koji pridonose povećanom riziku od pojave infekcije postoperativne rane su: pretilost, starost pacijenta, pušenje, onkološka bolest, upotrebe imunosupresiva, anemija, hipoksemija, dugo preoperacijsko ležanje. Operacije koje dugo traju uz veliku ozljedu tkiva, reoperacije te drenaža operacijski su čimbenici koji pospješuju mogućnost nastanka infekcije rane [36]. Infekcija kirurške rane može biti povezana sa dehiscencijom, krvarenjem i lošom kirurškom tehnikom šivanja rane. Idealna tehnika za zatvaranje kirurške rane morala bi imati visoku tlačnu čvrstoću kako bi rubovi rane ostali priljubljeni do potpunog zacjeljivanja rane, te ne bi smjela uzrokovati alergiju ni upalu. Najveći rizik za pojavu postoperativne infekcije kirurške rane u neurokirurgiji nakon učinjene kraniotomije predstavljaju: popratne infekcije, curenje cerebrospinalne tekućine, prethodni

neurokirurški zahvat te ulazak u venski sinus. Značajan rizik pokazala je i upotreba uređaja za vanjsku likvorsku drenažu [38]. Pojava sekreta i crvenilo rane prvi su pokazatelji infekcije rane. Miris iz rane također može upućivati na pojavu infekcije. Važna je redovita kontrola operacijskog područje i kontrola zavoja kako bi se na vrijeme uočili simptomi infekcije kirurške rane [11].

4.4. Meningitis

Meningitis je upala moždanih ovojnica, odnosno membrana koja koje okružuju mozak i leđnu moždinu. Uzročnici meningitisa najčešće su bakterije, iako meningitis mogu uzrokovati i virusi i gljivice. Najčešći mikroorganizmi koji su povezani sa neurokirurškim zahvatima i trauma glave su koagulaza-negativni stafilokoki, *Staphylococcus aureus* i gram-negativni bacili [39]. Mikroorganizmi mogu ući u moždane ovojnice i cerebrospinalnu tekućinu preko inficirane kirurške rane, preko ozljede glave u kojoj je došlo do oštećenje tvrde moždane ovojnice ili kontaminacije tokom operacijskog zahvata. Ukoliko je prisutno curenje cerebrospinalne tekućine na zavoj u izgleda kao krug u čijem se središtu nalazi krvav ili serosangvinozni sadržaj a okolina kruga je žućkaste boje. Ukoliko je kod bolesnika prisutno curenje likvora iz nosa moramo bolesnika upozoriti da ne puše nos, te se ne smije bolesnika aspirirati kroz nos. Kako ne bi došlo do daljnjeg curenja likvora i infekcije. Znakovi i simptomi koji se pojavljuju kod meningitisa su: ukočenost vrata, fotofobija, povišenje tjelesne temperature, poremećaji stanja svijesti. Liječenje bakterijskog meningitisa provodi se antibioticima, te je pacijentu potrebno osigurati mirno okruženje [11].

4.5. Postoperacijski hidrocefalus

Hidrocefalus je stanje kod kojeg dolazi do abnormalnog nakupljanja cerebrospinalne tekućine unutar ventrikularnog sustava. Kod GBM (*glioblastom multiforme*) opstruktini hidrocefalus se javlja kao posljedica opstrukcije pomoću tumorske mase (npr. kada su treća i četvrta moždana komora, *foramen Monroi ili aquaeductus cerebri* opstruirani), opstruktivski hidrocefalus može se javiti u bilo kada tokom bolesti dok se komunikacijski hidrocefalus javlja kod pacijenta koji su bili na kirurškoj resekciji tumora ili zračenju. Hidrocefalus dovodi do povišenje intrakranijskog tlaka. Simptomi koji se javljaju kod bolesnika uslijed povećanja intrakranijskog tlaka su: glavobolja, mučnina, povraćanje te kognitivnih promjena, smanjenja razine svijesti.

Liječenje hidrocefalusa kod bolesnika sa GBM uključuje vanjsku ventrikularnu drenažu [40].

4.6. *Diabetes insipidus*

Dijabetes insipidus je poremećaj koji je karakteriziran izlučivanjem velike količine hipotoničnog urina- poliurija (>50 mL/kg tjelesne težine/24 h) i polidipsijom (>3 L/dan). Centralni dijabetes insipidus javlja se kao posljedica neadekvatnog ili smanjenog izlučivanja hormona vazopresina (antidiuretskog hormona). Vazopresin se izlučuje iz stražnjeg režnja hipofize (neurohipofize) [41]. Kod dijabetesa insipidusa može doći do neravnoteže tekućine i elektrolita i do pojave dehidracije koja može negativno utjecati na sve tjelesne sustave [11].

4.7. Duboka venska tromboza

Venska tromboza je multifaktorska bolest kod koje dolazi do stvaranja ugruška (tromba) u dubokim venama. Do pojave tromboze dolazi zbog lokalnog smanjenja venskog protoka, oštećenja endotela vene i povećane koagulabilnosti krvi. Rizik za pojavu venske tromboze nakon operacijskog zahvata perzistira sa pojavnošću od 11,3% u periodu od 60 dana nakon otpusta iz bolnice [42]. Tromboza vena jedna je od komplikacija dugotrajnog mirovanja. Ukoliko je stijenka vene upaljena te je kože iznad nje crvena i bolna govorimo o tromboflebitisu. Ukoliko dođe do otkidanja tromba on može izazvati plućnu emboliju. Najčešće mjesto na kojem se javlja tromboza vena su donji ekstremiteti. Rizični čimbenici za pojavu tromboze i tromboflebitisa su dugotrajno mirovanje, usporena cirkulacija, dehidracija i hemokoncentracija [30]. Također i neke metode poput hipotermije i zadržavanje bolesnika u određenom položaju koje se primjenjuju u kirurgiji doprinose razvoju tromboze [11]. U plan zdravstvene njege potrebno je uključiti preventivne postupke koji za cilj imaju poboljšanje venske cirkulacije kako bi se spriječio nastanak duboke venske tromboze. Intervencije koje se provode u svrhu sprječavanja duboke venske tromboze su: pasivne i aktivne vježbe donjih ekstremiteta, vježbe dubokog disanja, poticanje bolesnika na hidraciju, pravilan položaj bolesnika i promjena položaja, poticanje bolesnika na što raniju vertikalizaciju, primjena propisane antikoagulantne terapije, promatranje bolesnika kako bi se na vrijeme uočili znakovi venske tromboze [30].

5. REHABILITACIJA

Deficiti koji se mogu javiti kod bolesnika nakon operacijskog zahvata na mozgu mogu biti privremeni i vjerojatno će kroz određeno vrijeme proći, dok neki deficiti trajno ostaju. Često je vrlo teško procijeniti hoće li neki deficit biti privremeni ili trajni. Ciljevi koji smo postavili u zdravstvenoj njezi bili oni kratkoročni ili dugoročni moraju biti realni i postavljeni u mjerljivim terminima. Svakom bolesniku se pristupa individualno i na temelju rehabilitacijskog potencijala i potreba planira se plan zdravstvene njege. Plan rehabilitacije za bolesnika planira tim zdravstvenih radnika iz različitih područja. Opsežnost plana i postupci koji će se provesti u rehabilitaciji ovise o deficitima i potrebama bolesnika. Kada se bolesnika uključi u rehabilitacijski plan on preuzima odgovornost za provođenje osobne higijene te drugih aktivnosti koje su vezane uz svakodnevni život [11]. Kod oštećenja neuroloških struktura mogu biti prisutna neuromotorne disfunkcije, disfunkcije sfinktera, senzorne smetnje i smetnja u ponašanju. Ukoliko se sa rehabilitacijom započne rano, moguće je smanjiti invalidnost bolesnika, sam neurološki deficit se rehabilitacijom ne mijenja. Ali može značajno pridonijeti osamostaljenju, stupnju samostalnosti i kvaliteti života. Zbog složenosti same rehabilitacije i porasta broja oboljelih od tumora mozga za provođenje rehabilitacije potreban je multidisciplinarni tim stručnjaka [43].

6. ZAKLJUČAK

Liječenje tumora mozga vrlo je kompleksno i zahtjevno zbog kompleksne naravi tumora, te u većini slučajeva zahtjeva hospitalizaciju bolesnika i operacijski zahvat. Glioblastom je najčešći primarni maligni tumor mozga, sa najnižom zabilježenom stopom dvogodišnjeg i petogodišnjeg preživljena. Napredak i nove tehnike u neurokirurgiji, radioterapiji i kemoterapiji doveli su do poboljšanja u preživljenju i kvaliteti života, ali prognoza bolesti je još uvijek nažalost loša. U procesu liječenja sudjeluje multidisciplinarni tim zdravstvenih stručnjaka koji čine: neurokirurg, neurolog, onkolog, psiholog, anesteziološki tim, medicinske sestre. Bolesniku je potrebno je dati sve informacije o njegovom zdravstvenom stanju, na njemu razumljiv način. Kako bi mogao donijeti odluku o daljnjem liječenju. Važan je pozitivan i motivirajući pristup medicinske sestre jer kod bolesnika često dolazi do pojave usamljenosti i izolacije te su prisutne promjene ponašanja i raspoloženja. Edukacija bolesnika i njegove obitelji omogućuje bolesniku da bolje upozna i prihvati promjene koje su nastale kao posljedica bolesti te da se lakše nosi s njima. Poticanje samostalnosti bolesnika za cilj ima povećanje kvalitete života i neovisnosti. Najčešće upravo nepovoljna emocionalna stanja pacijenta utječu na dužinu boravka u bolnici, ishod operacije, primjenu analgetika i rehabilitaciju. Nakon operacijskog zahvata bolesnik se smještava u Jedinicu intenzivnog liječenja, gdje se nadzire prvih 48 do 72 sata. Upravo u postoperacijskom razdoblju potreban je najveći nadzor bolesnika. Kako bi se na vrijeme uočile postoperacijske poteškoće i komplikacije. Zdravstvena skrb za bolesnika mora biti bazirana na individualnom i holističkom pristupu uz poštovanje pacijentove individualnosti. U planiranje i provođenje zdravstvene njege potrebno je uključiti bolesnika, motivirati ga i poticati na samostalnost. Osjećaj bespomoćnosti i manje vrijednosti koji se javljaju kod bolesnika može se smanjiti davanjem pohvala i pozitivnih verbalnih informacija vezanih uz njegova postignuća.

7. LITERATURA

1. L. Markulin-Grgić, F. Šantek: Tumori središnjeg živčanog sustava, MEDICUS 2001. Vol. 10, No. 2, 215 – 224 , dostupno dana 03.08.2023 na: <https://hrcak.srce.hr/file/30984>
2. E. Iljazović: Značaj nove histomorfološke klasifikacije tumora mozga i primjena u kliničkoj praksi, Zbornik radova s okruglog stola Tumori centralnog nervnog sistema, Posebna izdanja ANUBiH CXCVII, OMN 59, str. 101-108, dostupno dana 01.08.2023 na: <https://publications.anubih.ba/bitstream/handle/123456789/720/Iljazovic%2C%20Ermina.pdf?sequence=9&isAllowed=y>
3. L. Pažanin: Histopatologija glijalnih tumora mozga, Medicina fluminensis 2011, Vol. 47, No. 2, p. 157-166, dostupno dana 05.08.2023 na: <https://hrcak.srce.hr/file/104471>
4. M. Judaš, I. Kostović: Temelji neuroznanosti, Zagreb MD, 1997.
5. Vandenbark AA, Offner H, Matejuk S, Matejuk A. Microglia and astrocyte involvement in neurodegeneration and brain cancer. J Neuroinflammation. 2021 Dec 23;18(1):298. doi: 10.1186/s12974-021-02355-0. PMID: 34949203; PMCID: PMC8697466. dostupno dana 01.08.2023. <https://pubmed.ncbi.nlm.nih.gov/34949203/>
6. V. J. Šimunović: Neurokirurgija, Zagreb, Medicinska naklada 2007.
7. GBD 2016 Brain and Other CNS Cancer Collaborators. Global, regional, and national burden of brain and other CNS cancer, 1990-2016: a systematic analysis for the Global Burden of Disease Study 2016. Lancet Neurol. 2019 Apr;18(4):376-393. doi: 10.1016/S1474-4422(18)30468-X. Epub 2019 Feb 21. PMID: 30797715; PMCID: PMC6416167. dostupno dana 03.08.2023 na <https://pubmed.ncbi.nlm.nih.gov/30797715/>
8. Shengchao Xu, Lu Tang, Xizhe Li, Fan Fan, Zhixiong Liu: Immunotherapy for glioma: Current management and future application, Cancer Letters, Volume 476, 2020, Pages 1-12, ISSN 0304-3835, dostupno dana 03.08.2023 na: <https://doi.org/10.1016/j.canlet.2020.02.002>.

9. Yang K, Wu Z, Zhang H, Zhang N, Wu W, Wang Z, Dai Z, Zhang X, Zhang L, Peng Y, Ye W, Zeng W, Liu Z, Cheng Q. Glioma targeted therapy: insight into future of molecular approaches. *Mol Cancer*. 2022 Feb 8;21(1):39. doi: 10.1016/j.phrs.2021.105780. Epub 2021 Jul 21. PMID: 34302977; PMCID: PMC8384724. dostupno dana 05.08.2023 na: <https://pubmed.ncbi.nlm.nih.gov/34302977>
10. Wu W, Klockow JL, Zhang M, Lafortune F, Chang E, Jin L, Wu Y, Daldrup-Link HE. Glioblastoma multiforme (GBM): An overview of current therapies and mechanisms of resistance. *Pharmacol Res*. 2021 Sep;171:105780. doi: 10.1016/j.phrs.2021.105780. Epub 2021 Jul 21. PMID: 34302977; PMCID: PMC8384724. dostupno dana 05.08.2023 na: <https://pubmed.ncbi.nlm.nih.gov/34302977>
11. B. Kurtović: Zdravstvena njega neurokirurških pacijenata, Zagreb, Hrvatska komora medicinskih sestara
12. Canac N, Jalaaladini K, Thorpe SG, Thibeault CM, Hamilton RB. Review: pathophysiology of intracranial hypertension and noninvasive intracranial pressure monitoring. *Fluids Barriers CNS*. 2020 Jun 23;17(1):40. doi: 10.1186/s12987-020-00201-8. PMID: 32576216; PMCID: PMC7310456. dostupno dana 06.08.2023 na: <https://pubmed.ncbi.nlm.nih.gov/32576216/>
13. Sorribes IC, Moore MNJ, Byrne HM, Jain HV. A Biomechanical Model of Tumor-Induced Intracranial Pressure and Edema in Brain Tissue. *Biophys J*. 2019 Apr 23;116(8):1560-1574. doi: 10.1016/j.bpj.2019.02.030. Epub 2019 Mar 23. PMID: 30979548; PMCID: PMC6486495. dostupno dana 29.07.2023 na: <https://pubmed.ncbi.nlm.nih.gov/30979548/>
14. H. Bečulić i suradnici: Osnovi neurohirurškog menadžmenta povišenog intrakranijalnog pritiska i edema mozga, bilten ljekarske komore, broj 19, dostupno dana 01.08.2023 na: https://www.researchgate.net/profile/Hakija-Beculic/publication/272359435_OSNIVI_NEUROHIRURSKOG_MENADZMENTA_POVISENOG_INTRAKRANIJALNOG_PRITISKA_I_EDEMA_MOZGA
15. Cook AM, Morgan Jones G, Hawryluk GWJ, Mailloux P, McLaughlin D, Papangelou A, Samuel S, Tokumar S, Venkatasubramanian C, Zacko C,

- Zimmermann LL, Hirsch K, Shutter L. Guidelines for the Acute Treatment of Cerebral Edema in Neurocritical Care Patients. *Neurocrit Care*. 2020 Jun;32(3):647-666. doi: 10.1007/s12028-020-00959-7. PMID: 32227294; PMCID: PMC7272487. dostupno dana 09.08.2023 na: <https://pubmed.ncbi.nlm.nih.gov/32227294/>
16. Van der Meer, Pim B.^a; Taphoorn, Martin J.B.^{a,b}; Koekkoek, Johan A.F.^{a,b}. Management of epilepsy in brain tumor patients. *Current Opinion in Oncology* 34(6):p 685-690, November 2022. | DOI: 10.1097/CCO.0000000000000876, dostupno dana 02.08.2023 na: https://journals.lww.com/co-oncology/Fulltext/2022/11000/Management_of_epilepsy_in_brain_tumor_patients.13.aspx
17. Rossi J, Cavallieri F, Bassi MC, Biagini G, Rizzi R, Russo M, Bondavalli M, Iaccarino C, Pavesi G, Cozzi S, et al. Efficacy and Tolerability of Perampanel in Brain Tumor-Related Epilepsy: A Systematic Review. *Biomedicines*. 2023; 11(3):651. dostupno dana 02.08.2023 na: <https://doi.org/10.3390/biomedicines11030651>
18. A. Mišir Krpan, A. Juretić, M. Boban, T. Omrčen: Kiničke upute za dijagnozu, liječenje i praćenje odraslih bolesnika oboljelih od glioma središnjega živčanog sustava, *Liječnički vjesnik* 2015; godište 137, dostupno dana 02.08.2023 na: https://d1wqtxts1xzle7.cloudfront.net/76341294/254918-libre.pdf?1639558871=&response-content-disposition=inline%3B+filename%3DClinical_Guidelines_for_Diagnosing_Trea.pdf
19. N. Dedić Plavetić i suradnici: "Smjernice za provođenje dijagnostičkih pretraga prije početka liječenja onkološkog bolesnika – kliničke preporuke Hrvatskog društva za internističku onkologiju hlz-a ii. dio: rak dojke, ginekološki tumori (rak jajnika, rak tijela maternice, rak vrata maternice), rak pluća, maligni melanom, sarkomi, tumori središnjega živčanog sustava, rak glave i vrata", *Liječnički vjesnik*, vol.140, br. 3-4, str. 0-0, 2018. dostupno dana 01.08.2023 na: <https://hrcak.srce.hr/clanak/296100%3F>

20. Schipmann-Miletic S, Sivakanesan S, Rath DS, Brandal P, Vik-Mo E, Bjørås M, Solheim O, Ingebrigtsen T, Sund F, Bjerkgvig R, Miletic H, Johannessen TA, Sundstrøm T. Glioblastom hos voksne [Glioblastoma in adults]. *Tidsskr Nor Laegeforen*. 2023 Jan 30;143(2). Norwegian. doi: 10.4045/tidsskr.22.0314. PMID: 36718891.dostupno dana 09.08.2023 na: <https://pubmed.ncbi.nlm.nih.gov/36718891/>
21. Lowe S, Bhat KP, Olar A. Current clinical management of patients with glioblastoma. *Cancer Rep (Hoboken)*. 2019 Dec;2(6):e1216. doi: 10.1002/cnr2.1216. Epub 2019 Sep 4. PMID: 32721125; PMCID: PMC7941570. dostupno dana 10.08.2023 na: <https://www.ncbi.nlm.nih.gov/pmc/articles/PMC7941570/#cnr21216-bib-0015>
22. Sun, Rosa, Hadleigh Cuthbert, and Colin Watts. 2021. "Fluorescence-Guided Surgery in the Surgical Treatment of Gliomas: Past, Present and Future" *Cancers* 13, no. 14: 3508. dostupno dana 10.08.2023 na: <https://doi.org/10.3390/cancers13143508>
23. Sales, Arthur H. A., Jürgen Beck, Oliver Schnell, Christian Fung, Bernhard Meyer, and Jens Gempt. 2022. "Surgical Treatment of Glioblastoma: State-of-the-Art and Future Trends" *Journal of Clinical Medicine* 11, no. 18: 5354. dostupno dana 10.08.2023 na: <https://doi.org/10.3390/jcm11185354>
24. Sales, Arthur H. A., Jürgen Beck, Oliver Schnell, Christian Fung, Bernhard Meyer, and Jens Gempt. 2022. "Surgical Treatment of Glioblastoma: State-of-the-Art and Future Trends" *Journal of Clinical Medicine* 11, no. 18: 5354. dostupno dana 11.08.2023 na: <https://doi.org/10.3390/jcm11185354>
25. Zhou Q, Wang Y, Ma W. The progress of immunotherapy for glioblastoma. *Hum Vaccin Immunother*. 2015;11(11):2654-8. doi: 10.1080/21645515.2015.1081727. PMID: 26308501; PMCID: PMC4685673. dostupno dana 06.08.2023 na: <https://pubmed.ncbi.nlm.nih.gov/26308501/>
26. Huang B, Li X, Li Y, Zhang J, Zong Z, Zhang H. Current Immunotherapies for Glioblastoma Multiforme. *Front Immunol*. 2021 Mar 9;11:603911. doi: 10.3389/fimmu.2020.603911. PMID: 33767690; PMCID: PMC7986847.dostupno dana 06.08.2023 na: <https://pubmed.ncbi.nlm.nih.gov/33767690/>

27. Roberts GP, Levy N, Lobo DN. Patient-centric goal-oriented perioperative care. *Br J Anaesth.* 2021 Mar;126(3):559-564. doi: 10.1016/j.bja.2020.12.004. Epub 2021 Jan 6. PMID: 33419527. dostupno dana 01.08.2023 na: <https://pubmed.ncbi.nlm.nih.gov/33419527/>
28. Rotim, K., Sajko, T., Mladić Batinica, I., Zmajević Schoenwald, M., Benko, M. i Kovačević, M. (2015). Operacija primarnog tumora mozga u budnom stanju bolesnika. *Liječnički vjesnik*, 137 (7-8), 0-0. dostupno dana 03.08.2023 na: <https://hrcak.srce.hr/172713>
29. A. Delić, M. Moranjkčić: Neuronavigacija kod operativnih zahvata na mozgu, asopis iz oblasti radiološke tehnologije, Volumen 10, November/Studeni 2019, SSN: 2637-3297 (Online) , dostupno dana 12.08.2023 na: <https://www.uimr.ba/journal/index.php/rt/article/view/5/4>
30. N. Prlić, V. Rogina, B. Muk: Zdravstvena njega 4, zdravstvena njega kirurških, onkoloških i psihijatrijskih bolesnika, Škola knjiga, Zagreb, 2001.
31. I. Kovačević: Uvod u kirurgiju sa zdravstvenom njegom kirurških bolesnika, Mlinarska 38, Zagreb, 2003.
32. Löser B, Recio Ariza O, März A, Löser A, Grensemann J, Petzoldt M, Reuter DA, Weber F, Glass Ä, Haas SA. Retrospective analysis of central venous catheters in elective intracranial surgery - Is there any benefit? *PLoS One.* 2019 Dec 19;14(12):e0226641. doi: 10.1371/journal.pone.0226641. PMID: 31856186; PMCID: PMC6922467.dostupno dana 12.08.2023 na: <https://pubmed.ncbi.nlm.nih.gov/31856186/>
33. Sestrinske dijagnoze: Hrvatska komora medicinskih sestara, Zagreb, 2011., str. 6-7, str. 39-41
34. Sestrinske dijagnoze 2: Hrvatska komora medicinskih sestara, Zagreb, 2013., str. 10-11, str. 44-64
35. Fiore, Giorgio, Edoardo Porto, Mauro Pluderi, Antonella Maria Ampollini, Stefano Borsa, Federico Giuseppe Legnani, Davide Giampiccolo, Anna Miserocchi, Giulio Andrea Bertani, Francesco DiMeco, and et al. 2023. "Prevention of Post-Operative Pain after Elective Brain Surgery: A Meta-Analysis of Randomized Controlled Trials" *Medicina* 59, no. 5831. dostupno dana 09.08.2023 na: <https://doi.org/10.3390/medicina59050831>

36. M.Briševac: INFEKCIJA KIRURŠKE POSTOPERATIVNE RANE, Zdravstveni glasnik, 2016. Vol. 2. No. 1, dostupno dana 11.08.2023 na: <https://hrcak.srce.hr/file/373774>
37. N.Omerdić: "Zanimljivosti: Hidracija i vježbanje." *Hrvatske vode* 30.121 (2022): 261-263. dostupno dana 13.08.2023 na: <https://hrcak.srce.hr/file/426224>
38. Fiani B, Cathel A, Sarhadi KJ, Cohen J, Siddiqi J. Neurosurgical Post-Operative Wound Infections: A retrospective study on surgical site infections for quality improvement. *Int Wound J.* 2020 Aug;17(4):1039-1046. doi: 10.1111/iwj.13367. Epub 2020 Apr 21. PMID: 32315121; PMCID: PMC7948741.dostupno dana 07.08.2023 na: <https://pubmed.ncbi.nlm.nih.gov/32315121/>
39. Sunwoo JS, Shin HR, Lee HS, Moon J, Lee ST, Jung KH, Park KI, Jung KY, Kim M, Lee SK, Chu K. A hospital-based study on etiology and prognosis of bacterial meningitis in adults. *Sci Rep.* 2021 Mar 16;11(1):6028. doi: 10.1038/s41598-021-85382-4. PMID: 33727651; PMCID: PMC7966379. dostupno dana 05.08.2023 na: <https://pubmed.ncbi.nlm.nih.gov/33727651/>
40. Hönikl LS, Lange N, Barz M, Negwer C, Meyer B, Gempt J, Meyer HS. Postoperative communicating hydrocephalus following glioblastoma resection: Incidence, timing and risk factors. *Front Oncol.* 2022 Sep 12;12:953784. doi: 10.3389/fonc.2022.953784. PMID: 36172160; PMCID: PMC9510976. dostupno dana 02.08.2023 na: <https://pubmed.ncbi.nlm.nih.gov/36172160/>
41. de Vries F, Lobatto DJ, Verstegen MJT, van Furth WR, Pereira AM, Biermasz NR. Postoperative diabetes insipidus: how to define and grade this complication? *Pituitary.* 2021 Apr;24(2):284-291. doi: 10.1007/s11102-020-01083-7. Epub 2020 Sep 29. PMID: 32990908; PMCID: PMC7966184. dostupno dana 10.08.2023 na <https://pubmed.ncbi.nlm.nih.gov/32990908/>
42. Lj. Banfić: Smjernice za dijagnozu, liječenje i sprječavanje venske tromboze, *Cardiologia Croatica* 2016;11(9):351. dostupno dana 07.08.2023 na: <https://hrcak.srce.hr/file/244171>
43. I. Mešić: Rana rehabilitacija operisanih od tumora moza, *Rauche*, Zdravstveni časopis, Vol 7, 2016., str: 73-76, dostupno dana 15.08.2023 na: https://www.researchgate.net/profile/Mirza-Oruc/publication/299600847_Prevenција_anksioznosti_i_njen_utjecaj_na_nivo

[bola kod oralno hirurske intervencije/links/57025e7908aefe5e2e9549ce/Prevenција-](#)

Popis slika

Slika 2.1. Najčešća lokalizacija GMB, Izvor: <https://hrcak.srce.hr/file/104471>

Slika 2.2. (a) Prikaz aksijalne T1 MR snimke lijevog frontoparijetalnog glioblastoma sa kontrastom, na slici se vidi policiklička lezija koja se prstenasto imitira kontrastom (b) postoperativna slika sa vidljivom resekcijom bez vidljivog rezidualnog tumora uz pojačanje kontrasta

Izvor: <https://tidsskriftet.no/2023/01/clinisk-oversikt/glioblastom-hos-voksne>

Slika 2.6.1. Prikaz tradicionalnog i suvremenog liječenja glioblastoma, izvor: https://ars.els-cdn.com/content/image/1-s2.0-S1043661821003649-gal_lrg.jpg

Popis tablica

Tablica 2.2.1. Klasifikacija tumora astrocita prema WHO (*World Health Organization*),

Izvor: <https://hrcak.srce.hr/file/104471>

|
HIBON
ALISBRATIMN

+
SVEUČILIŠTE
SIEVER
|

|

Sveučilište Sjever

|

IZJAVA O AUTORSTVU I SUGLASNOST ZA JAVNU OBJAVU

Završni/diplomski rad isključivo je autorsko djelo studenta koji je isti izradio te student odgovara za istinitost, izvornost i ispravnost teksta rada. U radu se ne smiju koristiti dijelovi tuđih radova (knjiga, članaka, doktorskih disertacija, magistarskih radova, izvora s interneta, i drugih izvora) bez navođenja izvora i autora navedenih radova. Svi dijelovi tuđih radova moraju biti pravilno navedeni i citirani. Dijelovi tuđih radova koji nisu pravilno citirani, smatraju se plagijatom, odnosno nezakonitim prisvajanjem tuđeg znanstvenog ili stručnoga rada. Sukladno navedenom studenti su dužni potpisati izjavu o autorstvu rada.

Ja, Irena Matulic (ime i prezime) pod punom moralnom, materijalnom i kaznenom odgovornošću, izjavljujem da sam isključivi autor/ica završnog/diplomskog (obrisati nepotrebno) rada pod naslovom Perioperacijska skrb bolesnika oboljelog od tumora mozga-glioblastoma (upisati naslov) te da u navedenom radu nisu na nedozvoljeni način (bez pravilnog citiranja) korišteni dijelovi tuđih radova.

Student/ica:
(upisati ime i prezime)

Irena Matulic
(vlastoručni potpis)

Sukladno Zakonu o znanstvenoj djelatnosti i visokom obrazovanju završne/diplomske radove sveučilišta su dužna trajno objaviti na javnoj internetskoj bazi sveučilišne knjižnice u sastavu sveučilišta te kopirati u javnu internetsku bazu završnih/diplomskih radova Nacionalne i sveučilišne knjižnice. Završni radovi istovrsnih umjetničkih studija koji se realiziraju kroz umjetnička ostvarenja objavljuju se na odgovarajući način.

Ja, Irena Matulic (ime i prezime) neopozivo izjavljujem da sam suglasan/na s javnom objavom završnog/diplomskog (obrisati nepotrebno) rada pod naslovom Perioperacijska skrb bolesnika oboljelog od tumora mozga-glioblastoma (upisati naslov) čiji sam autor/ica.

Student/ica:
(upisati ime i prezime)

Irena Matulic
(vlastoručni potpis)