

Infekcije oka nakon operacije katarakte

Hanžek, Sanja

Master's thesis / Diplomski rad

2023

Degree Grantor / Ustanova koja je dodijelila akademski / stručni stupanj: **University North / Sveučilište Sjever**

Permanent link / Trajna poveznica: <https://um.nsk.hr/um:nbn:hr:122:953067>

Rights / Prava: [In copyright](#)/[Zaštićeno autorskim pravom.](#)

Download date / Datum preuzimanja: **2024-10-05**

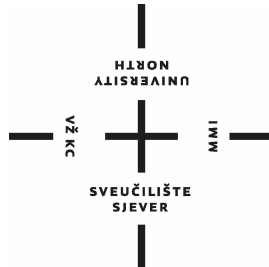


Repository / Repozitorij:

[University North Digital Repository](#)



SVEUČILIŠTE SJEVER
SVEUČILIŠNI CENTAR VARAŽDIN



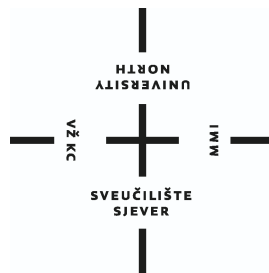
DIPLOMSKI RAD br. 274/SSD/2023

INFEKCIJE OKA NAKON OPERACIJE
KATARAKTE

Sanja Hanžek

Varaždin, kolovoz 2023.

SVEUČILIŠTE SJEVER
SVEUČILIŠNI CENTAR VARAŽDIN
Diplomski sveučilišni studij Sestrinstvo –
menadžment u sestrinstvu



DIPLOMSKI RAD br. 274/SSD/2023

INFEKCIJE OKA NAKON OPERACIJE
KATARAKTE

Student:
Sanja Hanžek
Pavan
314006249

Mentor:
Izvr. prof. dr. sc. Josip

Sveučilište Sjever
Sveučilišni centar Varaždin
104. brigade 3, HR-42000 Varaždin

KLASIFIKACIJA
ALISBRAND

Prijava diplomskog rada

Definiranje teme diplomskog rada i povjerenstva

ODJEL Odjel za sestrinstvo

STUDIJSKI DIPLOMSKI sveučilišni studij Sestrinstvo - menadžment u sestrinstvu

PRISTUPNIK Sanja Hanžek

MATIČNI BROJ 0314006249

DATUM 5.6.2023.

KOLEGIJ Prava i obaveze u zdravstvenoj struci

NASLOV RADA Infekcije oka nakon operacije katarakte

NASLOV RADA NA ENGLJ. JEZICI Eye infections after cataract surgery

MENTOR Josip Pavan

ZVANJE izvanredni profesor

ČLANOVI POVJERENSTVA

1. izv.prof.dr.sc. Tomislav Meštrović, predsjednik
2. izv.prof.dr.sc. Josip Pavan, mentor
3. doc.dr.sc. Ivana Živoder, član
4. izv.prof.dr.sc. Rosana Ribič, zamjenski član
- 5.

Zadatak diplomskog rada

BROJ 274/SSD/2023

OPIS

Očna leća može se zamuti i to stanje naziva se mreña ili katarakta a dovodi do zamućenog vida ili potpunog gubitka vida. Ovo je najčešća patologija koja dovodi bolesnika u operacijsku salu. Kod odraslih osoba katarakte odgovaraju stečenom zamućenju leće, koje je najčešće povezano sa starenjem osobe. Osim dobi, najčešći uzroci su metabolički. Iako postoje rjeđe etiologije, traumatske, jatrogene i kongenitalne. Postoje četiri glavna oblika operacije ekstrakcije katarakte: intrakapsularna (ICCE), ekstrakapsularna (ECCE), fakoemulzifikacija (PHACO) i ručna mala incizija (MSICS). Uobičajene tehnike operacije katarakte koje se koriste u zemljama u razvoju uključuju ekstrakapsularnu ekstrakciju katarakte (ECCE) i fakoemulzifikaciju (PHACO). PHACO metoda, odnosno fakoemulzifikacija postala je zlatni standard u operaciji katarakte a predstavlja metodu s minimalnim rezom i primjenom ultrazvuka. Upravo zbog malog reza ne zahtjeva šivanje te smanjuje nastanak komplikacija kao što su astigmatizam i infekcije. Endoftalmitis je rijedak, ali težak oblik upale oka uzrokovan infekcijom intraokularne šupljine koja može dovesti do nepovratnog gubitka vida ako se ne liječi pravilno i pravodobno. Može se klasificirati kao egzogena ili endogena na temelju puta prijenosa izvora infekcije.

ZADATAK URUČEN

08.09.2023.

POTPIS MENTORA

SVEUČILIŠTE
SJEVER

Predgovor

Zahvaljujem mentoru Doc. dr. sc. Josip Pavan, na pomoći, savjetima i konstruktivnim kritikama.

Veliko hvala svim kolegicama i kolegama Zavoda za oftalmologiju KB Dubrave koji su bili velika podrška na ovom putu. Posebno zahvaljujem glavnoj sestri Zavoda za oftalmologiju mag. med. techn. Marici Bojić na potpori, savjetima i pomoći.

Osobno zahvaljujem suprugu Mariju, sinovima Petru i Borni te svojoj majci na bezuvjetnoj potpori tijekom studija.

Sažetak

Očna leća može se zamutiti i to stanje naziva se mrena ili katarakta a dovodi do zamućenog vida ili potpunog gubitka vida. Katarakta svake godine pogađa sve više ljudi diljem svijeta. Ovo je najčešća patologija koja dovodi bolesnika u operacijsku salu. Kod odraslih osoba katarakte odgovaraju stečenom zamućenju leće, koje je najčešće povezano sa starenjem osobe. Osim dobi, najčešći uzroci su metabolički, iako postoje rjeđe etiologije, traumatske, jatrogene i kongenitalne. Katarakta se može kirurški liječiti tako što se leća razbija i uklanjaju njeni komadići pomoću sonde (proces koji se naziva fakoemulzifikacija), nakon čega se postavlja umjetna leća za ponovnu uspostavu vida. Ta je kirurška metoda brza i oporavak je kratak, zbog čega je takav zahvat moguće provesti kao "dnevnu kirurgiju", što znači da pacijenti mogu doći u bolnicu na dan zahvata, obaviti zahvat i nakon toga otići kući. Infekcije oka i okolnih područja mogu povećati rizik od komplikacija tijekom operacije katarakte. Postoji veća vjerojatnost da se infekcija proširi ili pogorša tijekom operacije, što može dovesti do ozbiljnih problema i produženog oporavka. Infekcije oka mogu negativno utjecati na sposobnost oka da adekvatno zacijeli nakon operacije, što može rezultirati privremenim ili trajnim oštećenjem vida i može otežati postizanje optimalnih rezultata operacije katarakte.

Ključne riječi: katarakta, oko, operacija, infekcija

Abstract

The lens of the eye can become cloudy, and this condition is called a cataract, and it leads to blurred vision or complete vision loss. Cataract affects more and more people around the world every year. This is the most common pathology that brings the patient to the operating room. In adults, cataracts correspond to acquired clouding of the lens, which is most often associated with aging. Apart from age, the most common causes are metabolic, although there are less common etiologies, traumatic, iatrogenic and congenital. Cataracts can be treated surgically by breaking the lens and removing pieces of it using a probe (a process called phacoemulsification), after which an artificial lens is placed to restore vision. This surgical method is fast and recovery is short, which is why such a procedure can be performed as a "day surgery", which means that patients can come to the hospital on the day of the procedure, perform the procedure and then go home. Infections of the eye and surrounding areas can increase the risk of complications during cataract surgery. The infection is more likely to spread or worsen during surgery, which can lead to serious problems and a prolonged recovery. Eye infections can adversely affect the eye's ability to heal adequately after surgery, which can result in temporary or permanent vision loss and can make it difficult to achieve optimal results from cataract surgery.

Keywords: cataract, eye, surgery, infection

Popis korištenih kratica

ECCE (engl. ExtraCapsular Cataract Extraction) - Ekstrakapsularna ekstrakcija katarakte rezom

CMV - citomegalovirus

PVF - porozna stanična membranska struktura

LOCS II (engl. Lens opacities classification system II) - Sustav klasifikacije zamućenja leće II

ICCE (engl. International Centre for Eye Education) - Međunarodni centar za obrazovanje o oku

ILP (ENGL. increased interlenticular pressure) - povišeni intralenticularni tlak

IOL (engl. intracocular lens) - intraokularna leća

IVDU (engl. Intravenous Drug Use) - Intravenska uporaba lijekova

MSICS (engl. Manual Small Incision Cataract Surgery) - Ručna operacija katarakte malim rezom

NSAID- (engl. Nonsteroidal Anti-inflammatory Drug) - Nesteroidni protuupalni lijek

PHACO (eng. Phacoemulsification) - Fakoemulzifikacija

POE (eng. Predict, Observe and Explain) - Predvidi, promatraj i objasni

OD (engl. a point has a diameter of 1 cm)

SAD- Sjedinjene Američke Države

SICS (engl. Safety Injection Control System) - Sustav kontrole sigurnosnog ubrizgavanja

SOP - standardne operativne procedure

CME - cistoidni makularni edem

Sadržaj

1.	Uvod	1
2.	Katarakta	4
2.1.	Vrste katarakte u ovisnosti od lokacije zamućenja	4
2.1.1.	Nuklearna katarakta	4
2.1.2.	Kortikalna katarakta	5
2.1.3.	Stražnja subkapsularna katarakta	6
2.2.	Katarakte u ovisnosti od vremena nastanka	7
2.2.1.	Kongenitalna katarakta	7
2.2.2.	Juvenilna katarakta	8
2.2.3.	Presenilna katarakta	9
2.2.4.	Senilna katarakta	11
2.3.	Sekundarna katarakta nakon oftalmološke kirurgije	12
2.4.	Genetski naslijeđene katarakte	13
3.	Operacijsko liječenje katarakte	14
3.1.	Ekstrakapsularna ekstrakcija katarakte (ECCE)	14
3.2.	Klasifikacija katarakte	15
3.3.	Fakoemulzifikacija i femtosecond laser	16
3.4.	Intraokularna leća (IOL)	18
4.	Infekcije oka i periokularnog područja kao kontraindikacija za operaciju katarakte	21
5.	Infekcije oka nakon operacije katarakte	23
5.1.	Čimbenici rizika infekcije oka nakon operacije katarakte	25
5.2.	Uzrok infekcije oka	27
5.3.	Profilaksa	28
5.4.	Liječenje oka nakon infekcije	31
6.	Istraživanja o broju oboljelih od katarakte na razini EU-a	33
6.1.	Slikovni prikazi učestalosti komplikacija katarakte	41
7.	Uloga medicinske sestre/tehničara	44
7.1.	Operacijska sestra/tehničar	45
7.2.	Sestrinski postupci kod infekcije	46
7.3.	Sestrinski postupci kod katarakte	48
7.4.	Kompetencije medicinske sestre/tehničara u području infekcije	49
8.	Zaključak	52
9.	Literatura	53
10.	Popis slika	60

1. Uvod

Katarakta je vodeći uzrok lošeg vida i sljepoće u svijetu. Obično se javlja uslijed normalnog procesa starenja, ali može se razviti i kod mlađih osoba. Uzrok nastanka katarakte je prvenstveno zbog normalnih promjena u ljudskom oku kako čovjek postaje stariji. Kada je čovjek mlad, leće u očima su bistre. U dobi od 40 godina, proteini u lećama počinju se razgrađivati i stvarati nakupine. Takve nakupine dovode do toga da se stvara zamućenje u ljudskom oku. To se naziva katarakta. Tijekom vremena, stanje katarakte se pogoršava i leće sve više postaju zamućene. Osim dobi, najčešći uzroci su metabolički, iako postoje rjeđe etiologije, traumatske, jatrogene i kongenitalne [1].

U razvijenom svijetu uzrok bilateralne kongenitalne katarakte je u većini slučajeva idiopatski. Otprilike jedna trećina slučajeva je nasljedna, bez sistemske bolesti. Rijetki uzroci katarakte u djetinjstvu su metabolički poremećaji kao što su galaktozemija i hipokalcijemija [2].

Metabolički izazvane katarakte uglavnom se pojavljuju poradi pojave rizičnih čimbenika kao što su: pretilost, hipertenzija krvni tlak. U biti, metabolički sindrom je konstelacija znakova uključujući pretilost, visoki krvni tlak, dislipidemiju i hiperglikemiju te je utvrđeni čimbenik rizika za dijabetes i kardiovaskularne bolesti, s tim da budući temeljni urođeni poremećaji metabolizma često uzrokuju oštećenje vrlo osjetljive leće koja se razvija prije ili poslije rođenja. Osim ovih urođenih grešaka metabolizma šećera, poremećaji metabolizma aminokiselina mogu igrati važnu ulogu u razvoju katarakte.

Posljednje, ali ne i najmanje važno, su katarakte koje se razvijaju nakon intrauterinih virusnih infekcija kao što su rubeola, toksoplazmoza i citomegalični virus, kao i katarakte izazvane drugim očnim bolestima ili katarakte nastale kao posljedica traumatskih ozljeda oka. Sve vrste metaboličke katarakte zajedno čine vrlo mali broj u usporedbi s najčešćom kataraktom, kataraktom starosti. Nastanak katarakte u starijoj dobi ovisi o mnogim štetnim utjecajima i u većini slučajeva mora se smatrati multifaktorijalnim procesom.

Starenje je samo po sebi čimbenik koji se ne smije podcijeniti u kataraktogenezi, ali sama dob kao jednostavan uzrok katarakte može se isključiti. Razni metabolički poremećaji mogu uzrokovati promjene u sastavu potporne očne vodice, što dovodi do oštećenja leće.

Modifikacije proteina, kao posljedica poremećene biosinteze proteina ili kao posljedica posttranslacijskih promjena, mogu dovesti do zamućenja leće dezorganizacijom strukture

proteina i time inducirajući neravnotežu proteina i vode. Jednu posttranslacijsku promjenu, obojenost jezgre leće izazvanu sunčevom svjetlošću, treba posebno istaknuti s posebnim obzirom na raspravu o smanjenju ozonskog omotača. Smatra se da je mnoštvo ekoloških i prehrambenih čimbenika, kao i bolesti i lijekova koji se uzimaju za njihovo liječenje uključeno u proces nastanka katarakte. Za njihovu procjenu potrebni su daljnji naporu u epidemiološkim istraživanjima i studijama sigurnosti lijekova za oči. Samo objektivna i ponovljiva dokumentacija o nepravilnostima leće može pružiti objektivne i klinički relevantne podatke [3].

Normalna kristalna leća oka je prozirna struktura obješena u svom prirodnom položaju zonularnim vlaknima iz cilijarnog tijela. Leća sadrži kapsulu, epitel leće, korteks i jezgru. Funkcije leće uključuju lomljenje svjetlosti radi fokusiranja jasne slike na mrežnicu i pružanje akomodacije [4]. Katarakta je zamućenje same leće, a mutan vid je posljedica toga. Zamućenje leće je notorno povezano s nekoliko gerijatrijskih stanja, uključujući slabost, rizik od pada, depresiju i kognitivno oštećenje. Povezanost se uglavnom može pripisati oštećenju vida, dok bi drugi mehanizmi, povezani s ekstraokularnim komorbiditetom i načinom života, mogli djelomično objasniti ovu korelaciju [5].

Dostupna literatura sugerira da operacija katarakte može biti učinkovita u smanjenju rizika od pada, poboljšanju simptoma depresije i ograničavanju rizika od kognitivnog oštećenja i pojave demencije, iako su intervencijske studije o tim ishodima još uvijek ograničene [6]. Starenje stanovništva povezano je sa sve većom incidencijom i prevalencijom katarakte [7]. Operacija je osnovni način liječenja katarakte. Ta je kirurška metoda brza i oporavak je kratak, zbog čega je takav zahvat moguće provesti kao "dnevnu kirurgiju", što znači da pacijenti mogu doći u bolnicu na dan zahvata, obaviti zahvat i nakon toga otići kući [8].

U 2250. godini prije nove ere u Hamurabijevom zapisniku se prvi put spominje kirurgija katarakte. Najranija poznata metoda liječenja katarakte je ležanje, koja datira iz petog stoljeća prije Krista. Riječ "couching" dolazi od francuskog glagola "coucher", što znači "staviti u krevet". Couching se obično izvodio na zreloj katarakti. Katarakta nije uklonjena iz oka. Umjesto toga, zrela katarakta je namjerno iglom izbačena iz vidne osi. Katarakta je ostala u oku, ali više nije blokirala svjetlost, što je dovelo do trenutnog poboljšanja vida. Nažalost, couching je još uvijek u praksi u nekim zemljama u razvoju [9].

Kako se širilo znanje o anatomiji oka i očnim bolestima, tako se širio i pristup operaciji katarakte. Iako se općenito smatra da je ležanje bilo prevladavajuća metoda liječenja katarakte

sve do 18. stoljeća , drevna literatura sugerira da je još 600. pr. Kr. indijski kirurg, po imenu Sushruta, možda bio prvi koji je izveo neku vrstu ekstrakapsularne ekstrakcije katarakte (ECCE). Postupak se naziva "ekstrakapsularni" jer je kapsula leće ostavljena na mjestu. Prvu pravu ekstrakciju katarakte izveo je 1747. godine u Parizu francuski kirurg Jacques Daviel. Njegov je postupak bio učinkovitiji od ležanja, s ukupnom stopom uspješnosti od 50%. Unatoč rizicima Davielove procedure, on je ostao prihvaćeni pristup ekstrakciji katarakte više od 100 godina, sve do 19. stoljeća , kada je intrakapsularna ekstrakcija katarakte (ICCE) neko vrijeme postala preferirana metoda uklanjanja katarakte. Međutim, poboljšanja operativnih metoda i kirurških alata na kraju su dovela do ponovnog pojavljivanja, u 1970-ima, ECCE-a kao preferiranog pristupa u odnosu na ICCE, koji je pao u nemilost zbog značajnog porasta komplikacija. Moderne verzije ECCE-a i kratkih operacije katarakte malim rezom (MSICS) sada se koriste u mnogim dijelovima svijeta, uključujući Sjedinjene Države.

Tehnike izvođenja ekstrakapsularnog uklanjanja katarakte dramatično su se poboljšale tijekom vremena, do točke gdje je ukupna stopa uspješnosti sada 90% do 95% [10]. Zbog dosadašnjeg neuspješnog liječenja medikamentima ono je predmet brojnih istraživanja. Na početku bolesti dok zamućenje leće nije u napredovaloj fazi, vid je moguće poboljšati naočalnom korekcijom. Zbog progresije bolesti, pacijenta je potrebno na vrijeme upozoriti na pogoršanje simptoma i upoznati sa mogućnostima operativnog liječenja [11].

2. Katarakta

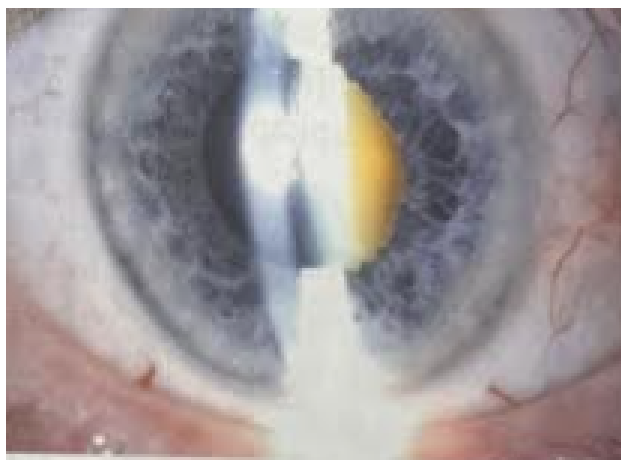U ovom poglavlju analiziraju se vrste katarakte. Dije se u ovisnosti od vremena nastanka (kongenitalna, juvenilna, presenilna, senilna), o uzroku nastanka (sekundarne su uzrokovane nekim jasnim i poznatim razlogom) i u ovisnosti o lokaciji zamućenja (nuklearna, kortikalna, subkapsularna, polarna...) Katarakta se razvija u fazama, postupno, kroz nepredvidivo razdoblje, prema potpunom zamućenju leće.

2.1. Vrste katarakte u ovisnosti od lokacije zamućenja

Leća poprima hiperosmolarnost s priljevom vode i oticanjem, ova fakomorfna modifikacija generira potisak šarenice prema naprijed, smanjenje dubine prednje sobice i rizik od očne hipertonijske zbog blokade zjenice zbog čega je fakoeksereza hitna. Intumescentne katarakte su izazovni slučajevi čak i za iskusne fakokirurge. U ovim očima, tijekom kapsuloreksija postoje vrlo velike šanse za pucanje prednje kapsule s perifernim proširenjem zbog visokog pritiska hidrirane kataraktne leće. Nakon toga, nastavak fakoemulzifikacije je izuzetno težak i povezan je s komplikacijama kao što su pucanje stražnje kapsule, gubitak staklastog tijela i stražnja migracija leće [11].

2.1.1. Nuklearna katarakta

Zamućenje se odnosi na jezgru leće. Određena skleroza jezgre leće je fiziološka kod starijih osoba, malo utječe na vidnu oštrinu. Kada jezgra poprimi gušću žućkastu boju, to se naziva nuklearna katarakta. Upravo u ovom obliku nalazimo smanjenje vidne oštrine koje prevladava u vidu na daljinu i indeksu miopije. U naprednijim oblicima jezgra postaje smeđa i tvrda; naziva se brunescenatna katarakta. Dodatno, određeni stupanj nuklearne skleroze prisutan je kod svih pacijenata iznad 50 godina. Nuklearna je katarakta obično bilateralna i asimetrična te se odnosi na centralno zamućenje leće koja polako napreduje i utječe na slabiji vid na daljinu ali može dovesti do monokularne diplopije [13]. Slijedi slikovni prikaz nuklearne katarakte (vidi slika 2.1.1.1.).



Slika 2.1.1.1. Nuklearna katarkata

Izvor: J. Pavan i sur. Tajne i odgovori oftalmologije. Varaždin : Sveučilište Sjever, 2021., str.

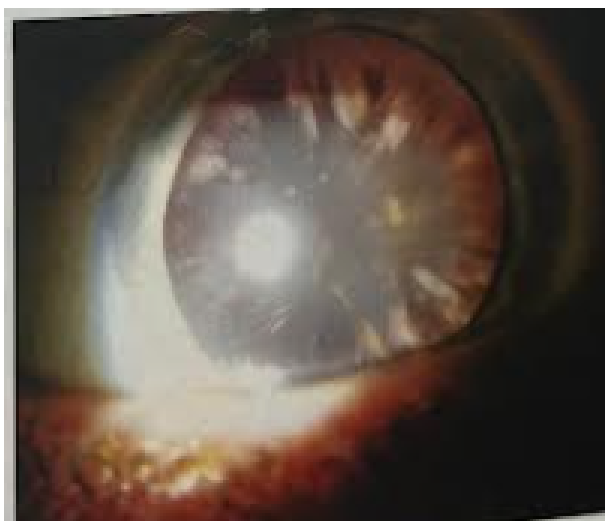
43

Znakovi i simptomi katarakte uključuju: zamagljen vid, veće poteškoće s vidom noću osjetljivost na svjetlo i blještavilo, potreba za jačom svjetlošću za čitanje i druge aktivnost, potreba je za čestim promjenama naočala ili recepta za kontaktne leće, zatim blijeđenje ili žutilo boja [14].

Nuklearna katarakta povezana sa starenjem glavni je uzrok sljepoće. Karakterizirana je zamućenjem i obojenjem u središtu leće te je popraćena opsežnom oksidacijom proteina [15].

2.1.2. Kortikalna katarakta

Kortikalna katarakta je posljedica zamućenja skupine lećnih vlakana u prednjem ili stražnjem korteksu leće. Oblik zasjenjenja i njihova topografija su promjenjivi. Njihov opseg i položaj objašnjavaju umjerenu prirodu oštećenja vida dok se ne dosegne vidna os. Klinaste katarakte ili katarakte skakača uobičajeni su oblici zamućenja povezanih sa starenjem. Skakači izgledaju bjelkasti pod procjepnom svjetiljkom pod aspektom radijalnih zamućenja. Skakači se rađaju na periferiji na ekvatoru leće, a zatim će se postupno proširiti da postanu simptomatični kada dođu do područja zjenica. Kod kortikalne katarakte pacijent se često žali na blještanje pri jakom svjetlu. Dodatno, kortikalna katarkata je bilateralna i asimetrična te je čest simptom zablješćivanja prilikom osvjetljavanja intenzivnim izvorom svjetla kao što su farovi automobila. Moguće su i monokularne dvoslike. S tim da su prvi znakovi kortikalne katarakte pojava vakuole, a kasnije pojava klinastih i šiljastih bijeličastih zamućenja u korteksu [13].



Slika 2.1.2.1. Kortikalna katarakta

Izvor: J. Pavan i sur. Tajne i odgovori oftalmologije. Varaždin : Sveučilište Sjever, 2021., str.

44

Slika 2.1.2.1. upućuje na prikaz kortikalne katarakte kod pacijenta, gdje se vidi da postupno dolazi do likvefakcije.

2.1.3. Stražnja subkapsularna katarakta

Ovaj oblik se češće viđa kod mladih odraslih osoba. Gubitak vida na daljinu lakše je popraćen gubitkom vida na blizinu. Zamućenje je granularno ili plak, smješteno ispred stražnje kapsule. Etiologija koju treba tražiti je trauma, uzimanje kortikosteroida, dijabetes, izloženost ionizirajućem zračenju, upala oka. U odnosu na nuklearnu i kortikalnu, supkapsularna katarakta javlja se u mlađoj životnoj dobi. Zamućenje se nalazi u stražnjem kortikalnom sloju, obično aksijalno [13]. Pacijent se obično žali na zablješćivanje i slabiji vid pri jakom svjetlu. Uglavnom, pad vidne oštine izraženiji je na blizinu nego na daljinu i čak se neki pacijenti žale na monokularne dvoslike. Također, prilikom pregleda stražnja se supkapsularna katarakta najbolje uočava u midrijazi i retroiluminaciji [13].



Slika 2.1.3.1. Subkapsularna katarakta

Izvor: J. Pavan i sur. Tajne i odgovori oftalmologije. Varaždin: Sveučilište Sjever, 2021., str.

44

2.2. Katarakte u ovisnosti od vremena nastanka

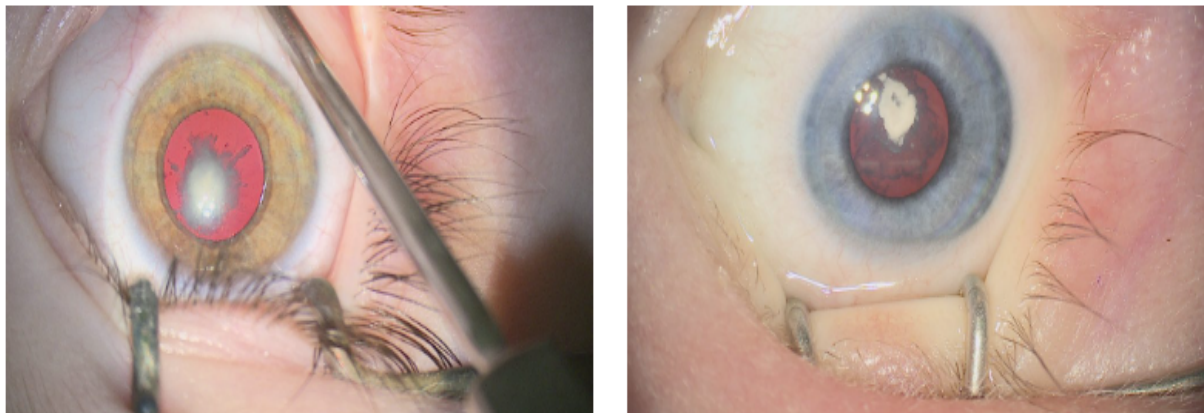
U ovom dijelu teorijski se analiziraju katarakte u ovisnosti od vremena nastanka i prema tome razlikuju se četiri vrste katarakte: kongenitalna, juvenilna, presenilna i senilna katarakta.

2.2.1. Kongenitalna katarakta

Kongenitalna katarakta je prisutna pri rođenju ili se javlja u prvoj godini života djeteta te može biti unilateralna i bilateralna. Bilateralne katarakte mogu biti idiopatske, nasljedne i to u sklopu genetičkih i metaboličkih bolesti (Down sindrom, galaktozemija, Marfanov sindrom). Mogu biti povezane s infekcijom kod majke [13]. Primjeri infekcija su rubeola, CMV (citomegalovirus), sifilis, toksoplazma. Zajedno s drugim očnim anomalijama. Inače, unilateralne katarakte mogu biti idiopatske, traumatske te u sklopu drugih očnih anomalija kao što su: PVF (porozna stanična membranska struktura) i stražnji lentikonus. [13]. Morfološki postoji više vrsta kongenitalne katarakte a to su; polarna, koronarna, plavičasta, kompletna i membranozna.

Sukladno istraživanju autora Baćani, Mandak i Ćorak (2002), dobiveni su vrlo zanimljivi rezultati istraživanja [16]. Riječ je o tome da su autori utvrdili da liječenje kongenitalne katarakte treba započeti čim prije pogotovo ako je u pitanju monokularna i kompletna katarakta. Ekstrakapsularna ekstrakcija u kombinaciji s vanjskom vitrektomijom je procedura koja daje

danas najbolje rezultate. Inače, najbolji način optičke korekcije je IOL implantacija, posebno kod monokularne katarakte ali je pri tome najlošiji način korekcije s naočalama [16].

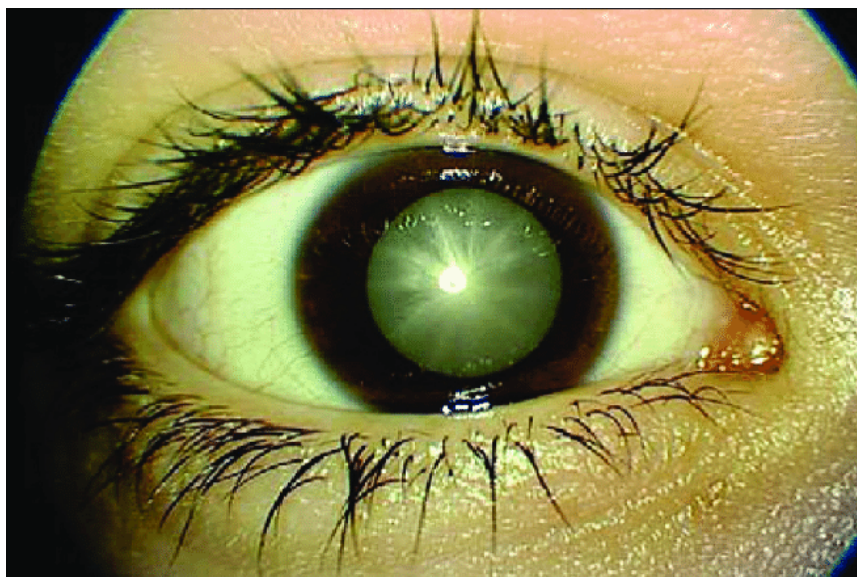


Slika 2.2.1.1. Kongenitalna katarakta

Izvor: Gene Vision. <https://gene.vision/knowledge-base/types-of-congenital-cataract/>

2.2.2. Juvenilna katarakta

Kod djece katarakta može biti prisutna pri rođenju (kongenitalna katarakta) ili se može razviti tijekom djetinjstva (juvenilna katarakta). Ponekad je katarakta primarna dijagnoza, a u drugim slučajevima sekundarna dijagnoza uzrokovana drugim temeljnim zdravstvenim stanjem. Nažalost, katarakta koja se pojavi kod vrlo male djece imaju tendenciju da budu ozbiljnije od onih koji se javljaju kasnije u životu. Simptomi katarakte u djece uključuju smanjeni vid i moguću osjetljivost na svjetlo. Kad su katarakte prisutne pri rođenju, mogu uzrokovati slabljenje "crvenog refleksa" koji se vidi unutar zjenice. Liječenje juvenilne katarakte uključuje praćenja stanja i operaciju. Kirurški zahvat uključuje uklanjanje zamućene leće i (ovisno o nekoliko čimbenika kao što je dob pacijenta) donosi se odluka ili postaviti implantat intraokularne leće ili ostaviti dijete bez leće (afakija). Nakon operacije, djeca će trebati ili naočale i/ili posebne jake kontaktne leće za vidnu rehabilitaciju [17].



Slika 2.2.2.1. Juvenilna katarkta

Izvor: M. Skrabić, et al. Acute Bilateral Cataract With Phacomorphic Glaucoma in a Girl With Newly Diagnosed Type 1 Diabetes Mellitus. Journal of pediatric ophthalmology and strabismus. 2010. 47 Online. e1-3. 10.3928/01913913-20100719-12.

Slika 2.2.2.1. prikazuje juvenilnu katarktu koja se može još nazivati infantilnom katarktom iz razloga jer se javlja kod djece rane dobi. Slijedi opis i slikovni prikaz presenilne katarkte.

2.2.3. Presenilna katarakta

Presenilna katarakta (vidi sliku 2.2.3.1.) definira se kao opacifikacija leća i/ili njezine kapsule u dobi prije navršenih 40 godina života kada su svi drugi poznati razlozi katarakte isključeni [18].



Slika 2.2.3.1. Presenilna katarkta

Presenilna katarakta postaje česta pojava koja dovodi do operacije katarakte u sve ranijoj dobi.. Neki slučajevi mogu biti posljedica traume, metaboličkih, kromosomskih, endokrinih i sistemskih poremećaja; ali značajan postotak je nepoznatog uzroka. U Das-ovoj studiji, cilj je bio istražiti odnos uzroka bolesti proučavajući povezanost prisutnosti presenilne katarakte s više epidemioloških, društvenih i osobnih čimbenika. Razni autori pripisuju različite čimbenike mogućim uzrocima presenilne katarakte. To uključuje zanimanje, društvene čimbenike poput izloženosti gorivu i dimu, osobne čimbenike poput unosa duhana i alkohola, razine vitamina D, hipertrigliceridemije itd. [18].

Vasudevan [19] je proveo prospektivnu opservacijsku studiju u Južnoj Indiji kako bi analizirao uzroke i vrste presenilne katarakte. Najčešći tip katarakte promatran u ovoj studiji bila je stražnja subkapsularna katarakta, što je u skladu sa studijom koju je proveo Vasudevan.

Istraživanje je pokazalo da više žene boluju od presenilne katarakte u odnosu na muškarce. Međutim, autor Chen i suradnici dobili su drugačije rezultate istraživanja, gdje muškarci više boluju od katarakte u odnosu na žene [20]. Veća učestalost katarakte u žena može biti povezana s razlikama temeljenim na spolu u socioekonomskim čimbenicima kao što su niska razina pismenosti, niski prihodi, bihevioralnim čimbenicima, zbog kuhanja u zatvorenom prostoru, izloženosti dimu od goriva za kuhanje i/ili biološkim faktorima te hormonalnim poremećajima.

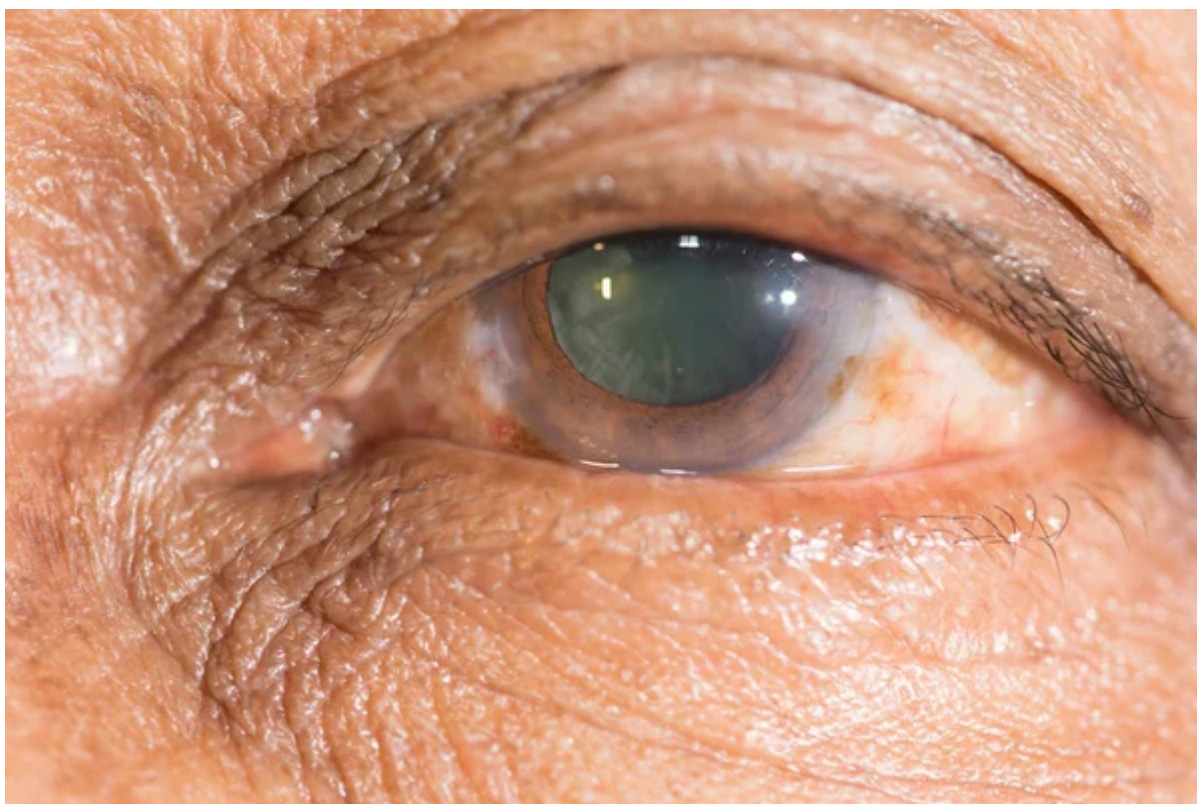
Ranije studije su pokazale da je uporaba duhana štetna za oči jer sadrži otrovnu tvar cijanid koja dovodi do ranog razvoja katarakte [21]. Prema tome, konzumacija duhana promatrana je kao jedan od čimbenika rizika za presenilnu kataraktu u ovoj studiji.

Dislipidemija je povezana s povećanim rizikom od nastanka katarakte. Hiller i dr. [22] usredotočili su se na doprinos konzumacije masti iz hrane i serumskih lipida za riziku od razvoja katarakte. Znanstvena istraživanja potvrdila su citotoksični učinak zasićenih i drugih nezasićenih, cis-konfiguriranih masnih kiselina na epitelne stanice leća što dovodi do kataraktogeneze. [22].

Budući da su uporaba duhana, hiperkolesterolemija i izloženost gorivu povezani s presenilnom kataraktom, modifikacije načina života na osobnoj razini, poput suzdržavanja od upotrebe duhana, snižavanja kolesterola i sprječavanja izloženosti gorivu, mogu pomoći u odgađanju/spriječavanju ranog početka katarakte. [18].

2.2.4. Senilna katarkta

Senilna katarakta (vidi sliku 2.2.4.1.) najčešći je tip katarakte, uzrokovan procesom starenja, a uključuje mnoge čimbenike poput genetike, ultraljubičastog zračenja, prehrambenih čimbenika, dehidracije i pušenja. Pušenje je jedan od uzroka pojavnosti senilne katarakte zbog nakupljanja molekula 3-hidroksihinurina i kromofora koji imaju ulogu u mijenjanju boje leće.



Slika 2.2.4.1. Senilna katarkta

Izvor: Senilne cataract. <https://www.everypixel.com/image-10872655674843440526>

Istraživanje autora Muliani i njegovih suradnika (2020) pokazalo je da je istraživanje imalo za cilj pronaći odnos između razine pušenja i težine senilne katarakte. Bilo je riječ o deskriptivno korelativnom istraživanju s pristupom presjeka. Ispitanici su bili senilni pacijenti s kataraktom s navikama pušenja na klinici za očnu mrenu i refraktivnu kirurgiju Cicendo Eye Hospital Bandung, Indonezija. Uključili su 337 pacijenata (namjerni uzorak). Podaci su prikupljeni uz pomoć intervjua i podacima iz medicinske dokumentacije te su analizirani korištenjem hi-kvadrat statističke analize. Utvrdili su da 61,7% pacijenata bili laki pušači, a

66,2% imalo je nezrelu senilnu kataraktu, te je statističkom analizom utvrđena značajna korelacija između razine pušenja i stadija senilne katarakte ($p=0,000$). Zaključili su da postoji korelacija između razine pušenja i ozbiljnost senilne katarakte [23].

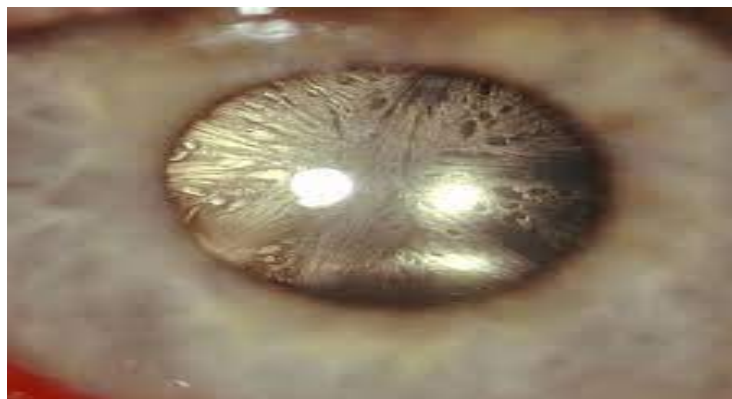
Pacijent sa senilnom kataraktom često ima anamnezu postupnog progresivnog pogoršanja vida i poremećaja noćnog vida i vida na blizinu. Karakteristični simptomi senilne katarakte uključuju sljedeće [24]:

- smanjena oštrina vida – najčešći simptom kod pacijenata sa senilnom kataraktom
- blještavilo - može varirati od smanjenja kontrastne osjetljivosti u jarko osvijetljenim okruženjima
- kratkovidnost pomak – pojavnost blage do umjerene povećane miopije
- monokularna diplopija - promjene koncentrirane u unutarnje slojeve leće.

Rezultati velike studije baze podataka koju su proveli Lundström i suradnici pokazuju da je loš vizualni ishod nakon operacije najsnažnije određen sljedećim čimbenicima. [25,26] Prema istraživačima, iako je operacija katarakte dala izvrsne vidne rezultate za više od 60% pacijenata u studiji, vid je bio nepromijenjen u njih 5,7%, dok je 1,7% pacijenata doživjelo smanjenje ispravljene vidne oštine na daljinu (CDVA). [25,26] Dodatno, spominju se sekundarne katarakte nakon oftalmološke kirurgije, kao i genetske naslijeđene katarakte.

2.3. Sekundarna katarakta nakon oftalmološke kirurgije

Svaki intraokularni kirurški zahvat remeti metabolizam leće što rezultira više ili manje dugotrajnim kataraktogenim učinkom. Bez ozljede leće, vitrektomija sama po sebi povećava rizik od razvoja katarakte. Do 80% pacijenata koji su imali operaciju odvajanja mrežnice liječenu vitrektomijom nakon toga imaju sekundarnu kataraktu. Unutarnje plinsko pakiranje je čimbenik zamućenja stražnje kapsule; Često se vide subkapsularne vakuole (katarakta lista paprati) (slika 2.3.1.).



Slika 2.3.1. Katarakta lista paprati

Izvor: M. Delbarre, F. Froussart-Maille. Signs, symptoms, and clinical forms of cataract in adults *J Fr Ophthalmol.* 2020 Sep;43(7):653–9.

Ova katarakta je sekundarna zbog dehidracije stražnjih slojeva leće koji su u kontaktu s plinom ili zbog blokade metaboličke izmjene s obje strane stražnjeg kristaloida. Ove vakuole mogu djelomično ili potpuno nestati s resorpcijom plina, ali ponekad su definitivne. Budući da je sama vitrektomija uzrok katarakte, teško je odrediti ulogu silikonskog ulja u razvoju postoperativne katarakte. Nakon ubrizgavanja silikonskog ulja, pojava katarakte se bilježi u 38 do 100% slučajeva; rano je i stražnjeg je subkapsularnog tipa [27].

2.4. Genetski naslijeđene katarakte

Nasljednost nuklearne katarakte kreće se od 36% do 48%, dok genetski čimbenici čine 35% varijacija u progresiji nuklearne katarakte. Međutim, u usporedbi s kongenitalnom kataraktom, znanje o faktorima genetske osjetljivosti kod katarakte povezane sa starenjem relativno je malo. Geni koji bi mogli igrati ulogu u osjetljivosti na katarakte povezane sa starenjem navedeni su u ploči. Otprilike 50% kongenitalnih katarakti ima genetski uzrok. Autosomno dominantni prijenos je najčešći, ali može biti i autosomno recesivan ili X vezan. Identificirano je više od 20 genetskih lokusa, a većina je povezana s genetskim mutacijama koje utječu na razvoj leće. Ovi lokusi osjetljivosti uključuju α , β i γ kristalin, citoskeletni protein leće, koneksin, membranski spojni protein, faktor rasta i transkripcije, laki lanac feritina i gene galaktokinaze [27].

3. Operacijsko liječenje katarakte

Katarakta se liječi kirurškim zahvatom, tijekom kojeg se uklanja zamućena leća i stavlja se umjetna. Kirurški zahvat bi bilo idealno napraviti unutar 6 mjeseci od postavljanja dijagnoze kako bi se spriječio daljnji gubitak vida [1]. Operacija katarakte u većini zemalja daleko je najčešće izvođena kirurška intervencija, nadmašujući u broju druge uobičajene postupke iz svih različitih kirurških podspecijalnosti kao što su apendektomija, tonzilektomija, kolecistektomija ili zamjena kuka. Pojava minimalnih rezova, savitljivih intraokularnih leća (IOL) i primjena ultrazvučne energije za fragmentaciju leće, tj. za fakoemulzifikaciju, učinila je operaciju katarakte učinkovitom i sigurnom [5]. Postoje četiri glavna oblika operacije ekstrakcije katarakte: ekstrakapsularna (ECCE), fakoemulzifikacija (PHACO) , ručna mala incizija i Femtosecond laser (FSL). Uobičajene tehnike operacije katarakte koje se koriste u zemljama u razvoju uključuju ekstrakapsularnu ekstrakciju katarakte (ECCE) i fakoemulzifikaciju (PHACO) no ECCE i dalje ostaje operacija izbora kod izrazito tvrdih leća radi oštećenja endotela rožnice ultrazvukom. [28]

Ove tehnike koriste lokalni anestetik, ali opća anestezija je indicirana ako osoba ne može mirno ležati zbog komunikacije i/ili fizičkih čimbenika. U objema tehnikama, rezovi se rade u kapsuli prednje komore kroz koje se uklanja jezgra kristalne leće. IOL, koja je izrađena od tvrde plastike (polimetilmetakrilat), umetnuta je i pričvršćena za kapsulu. Rana se zašije u tehnici ECCE, a ostavi nezašivena u tehnici MSICS što podrazumijeva samozatvaranje rane. [29]

3.1. Ekstrakapsularna ekstrakcija katarakte (ECCE)

Ekstrakapsularna ekstrakcija katarakte (ECCE) uvedena je s razvojem mikrokirurških instrumenata ranih 1980-ih. Sadržaj leće uklanja se kroz veliki rez od 8-12 mm, ostavljajući stražnju čahuru leće netaknutom. Intraokularna leća stražnje komore (IOL) tada se može staviti u kapsularnu vrećicu. Ako nije ugrađen IOL, moraju se koristiti afakične naočale ili kontaktne leće [29]. Ručnu operaciju katarakte malim rezom (SICS) prvi je opisao Blumenthal. Ova tehnika uključuje rez sklere od 6 mm do 6,5 mm, taman dovoljno velik da omogući umetanje IOL-a od 6 mm.

Dodatno, ECCE (extracapsular cataract extraction), vrsta je operacije kod koje se katarakta odstranjuje kroz otvor na prednjoj kapsuli leće te korneoskleralni rez veličine 8-12 mm, nakon se čega se implantira umjetna intraokularna leća, a na mjesto incizije postavljaju se nersorptivni šavovi koji se uklanjaju 6 do 8 tjedana nakon operacije [13].

Postoje različite tehnike opisane za izvođenje kapsulotomije u MSICS-u, na primjer, otvarač za konzerve, kontinuirani zakrivljeni kapsuloreksis i endokapsularna tehnika gdje je rez od ruba zjenice do ruba zjenice. Katarakta se predaje u prednju komoru, hidroekstrahira i aspirira. Stražnja kapsula leće ostaje netaknuta. Ova je tehnika tehnički teža od standardnog ručnog ECCE-a [30]. Odgovarajuća veličina kapsulotomije koja je kompatibilna s postupcima fakoemulzifikacije varira između 5 i 6 mm, s idealnom veličinom od 5,5 mm. U očima sa slabim zonama, kapsulorheksis se može držati 0,5-1,0 mm većim od optičkog kako bi se spriječila kontraktura kapsule. Prijavljeno je da je mali kapsuloreksis (4,5-5,0 mm) povezan s manje bora i manje PCO-a u usporedbi s velikim kapsulorheksisom. U operaciji katarakte s polimetilmetakrilatnom implantacijom IOL-a, mali kapsulorheksis s potpunim preklapanjem kapsule/optike poželjan je u smanjenju PCO-a [31].

Moderna kirurgija katarakte je uvijek refraktivna kirurgija te nastoji pacijentu pružiti optimalnu vidnu oštrinu bez potrebe za dodatnom korekcijom. Operacijsko liječenje katarakte je intervencija koja u mnogim slučajevima ne samo da vraća funkciju organa, već je može učiniti boljom. Na primjer, to se događa kada je pacijent kratkovidan od djetinjstva ili adolescencije pa nakon implantacije odgovarajuće IOL postane emmetropičan [5]. Katarakta se naziva zreloom ako korteks i jezgra postanu toliko neprozirni da je crveni refleks fundusa odsutan, korteks postaje ekstenzivno hidriran; ovo je faza u kojoj leća izgleda bijelo. U zemljama u razvoju bijele zrele katarakte viđaju se vrlo često. Kirurško uklanjanje bijele zrele mrežnice predstavlja poseban izazov za kirurga. Kapsula je krhkija, curenje ukapljenog kortikalnog materijala i odsutnost crvenog refleksa zamagljuje vizualizaciju, a pucanje kapsuloreksije ima tendenciju proširenja do periferije zbog visokog intrakapsularnog tlaka. Prednja kapsula može doživjeti degeneraciju s taloženjem kalcija ili razvoj žarišnih plakova može ometati kapsuloreksiju. Jezgre različite tvrdoće mogu biti kamuflirane potpuno neprozirnim korteksom. Čak će i za iskusnog kirurga tvrda jezgra zahtijevati duže vrijeme i veću snagu fakoemulzifikacije [6].

3.2. Klasifikacija katarakte

Kliničke studije katarakte zahtijevaju pouzdane in vivo sustave za ocjenjivanje prisutnosti i ozbiljnosti zamućenja leće. U prošlosti je bilo teško usporediti podatke o pojavi katarakte iz različitih studija, dijelom zbog nedostatka standardiziranih sustava klasifikacije. U novije vrijeme, studije čimbenika rizika i studije prirodne povijesti katarakte bile su ometene nedostatkom pouzdanih sustava klasifikacije. Potreba za ponovljivim i valjanim sustavima

postaje još hitnija kako počinjemo razmatrati klinička ispitivanja za procjenu agenasa s antikataraktičnim potencijalom.

U idealnom slučaju, sustavi za klasifikaciju katarakte trebali bi biti jednostavni, relativno jeftini za korištenje i sposobni za precizno otkrivanje [32]. Tradicionalno, kliničari su koristili anatomsko-kliničku kategorizaciju (kortikalna, nuklearna itd.) ili etiološku (kortiko-inducirana, traumatska itd.) za opisivanje vrste katarakte. Opis evolucijskog stadija katarakte uključuje tri glavna oblika: nezreli, uznapredovali nezreli i zreli. Pojavili su se mnogi razrađeniji sustavi klasifikacije, koji omogućuju epidemiološke svrhe, ali također omogućuju preoperativnu procjenu potencijalnih intraoperacijskih poteškoća: gustoća leće, kortikalna zamućenja [33]. Sustav klasifikacije zamućenja leće, verzija II (LOCS II), koristi set procjepnih svjetiljki u boji i prozirnih folija za retroiluminaciju za ocjenjivanje različitih stupnjeva nuklearne, kortikalne i subkapsularne katarakte. Sustav koristi četiri nuklearna standarda za ocjenjivanje nuklearne opalescencije i boje, pet kortikalnih standarda i četiri subkapsularna standarda. LOCS II se može koristiti za ocjenjivanje katarakte pacijenata na procjepnoj svjetiljci ili za ocjenjivanje fotografija procjepne svjetiljke i retroiluminacije; lako ga je naučiti i mogu ga dosljedno primjenjivati različiti promatrači. Dobivena je vrlo dobra ponovljivost među promatračima kliničkih ocjena na procjepnoj svjetiljci, izvrsna ponovljivost unutar promatrača, vrlo dobra do izvrsna ponovljivost fotografskih ocjena između promatrača i dobro slaganje između kliničkih i fotografskih ocjena [34]. Klasifikacija koja se trenutno najviše koristi je "Lens Opacities Classification System (LOCS, verzija III)" koja omogućuje ocjenjivanje katarakte tijekom pregleda procjepnom lampom; ocjene su decimalne. Uključuje šest standardnih slika za klasifikaciju nuklearne opalescencije i boje jezgre, pet slika za procjenu korteksa i još pet slika za stražnju subkapsularnu kataraktu [33].

3.3. Fakoemulzifikacija i femtosecond laser

PHACO metoda, odnosno fakoemulzifikacija postala je zlatni standard u operaciji katarakte a predstavlja metodu s minimalnim rezom i primjenom ultrazvuka. Inače, PHACO je zlatni standard u operaciji katarakte. Kroz korneoskleralni rez veličine 2-3 mm ultrazvučnom se sondom usitnjava i aspirira katarakta te se implantira savitljiva intraokularna leća. Najnovija vrsta ove operacije radi se uz pomoć femtosecond lasera kojim se učini nekoliko koraka operacije (incizije na rožnici, kapsuloreksa, usitnjavanje lećnih masa). [13] Upravo zbog malog reza ne zahtjeva šivanje te smanjuje nastanak komplikacija kao što su astigmatizam i infekcija u odnosu na prijašnje metode. Najnovija metoda operacije katarakte je primjena lasera, no zbog visoke

cijene, rjeđe se bira za operacijsko liječenje [5]. Laser ne uklanja potrebu za fakoemulzifikacijom. Umjesto toga, laser izvodi mnoge korake postupka katarakte, uključujući izradu glavne rane, stvaranje kapsuloreksisa i fragmentaciju leće. Limbalni opuštajući rezovi za ispravljanje astigmatizma često se također izvode laserom. Uz femtosekundnu lasersku tehnologiju, smatra se da su ishodi vidne oštine precizniji, predvidljiviji i ponovljiviji u usporedbi s konvencionalnom ekstrakcijom katarakte. Međutim, podaci ne pokazuju da operacija katarakte uz pomoć femtosekundnog lasera daje rezultate bolje od onih ručne operacije fakoemulzifikacije. Do sada se čini da su dva pristupa jednako sigurna i učinkovita [37].

Proširenje zjenica s lokalnim lijekovima obično se odvija u preoperativnom području držanja. Lokalni anestetici, koje je uveo Fischman 1993. godine obično se daju prije zahvata. U operacijskoj sali, nakon sterilne pripreme oka povidon-jodom i prekrivanja, oko se adekvatno eksponira spekulomom na poklopcu, pozicionira se kirurški mikroskop i započinje operacija. Na rožnici se napravi paracenteza ili bočni rez (1 mm). Kroz ovaj mali rez, OVD se ubrizgava u prednju komoru kako bi zaštitio očne strukture kao i stabilizirao globus u pripremi za glavni rez. Zatim se napravi glavni rez, čija veličina može varirati od 1,8 mm do 2,75 mm, ovisno o instrumentu koji se koristi. Ova je rana konstruirana na višeplanarni kako bi se pospješilo samozarastanje na kraju postupka ("operacija katarakte bez šavova"). Zatim se pravi kontinuirani kružni otvor u prednjoj lećnoj čahuri (capsulorrhexis) kako bi se dobio uvid u sadržaj leće. Nastavak za phaco sondu se zatim uvodi u oko da emulgira i aspirira leću. Prednji dio kapsule leće, ili kapsularna vrećica, ostaje netaknut i služiti će za smještaj IOL-a. Sav sadržaj leće se aspirira phako sondom kroz otvor napravljen u ovojnici leće (capsulorrhexis) [5].

Tehnike i tehnologija fakoemulzifikacije nastavljaju se usavršavati. Preciznost je najvažnija. Operacija katarakte u razvijenim dijelovima svijeta razvila se u refraktivni zahvat, u kojem su očekivanja neovisnosti o naočalama uobičajena. U rukama iskusnih fako kirurga, gore navedeni koraci operacije katarakte izuzetno su kontrolirani i dosljedni, tako da su kirurški ishodi predvidljivi s dobrim stupnjem pouzdanosti. No, u medicini uvijek ima mjesta za napredak. Godine 2001. femtosekundna laserska tehnologija primijenjena je na LASIK refraktivnu kirurgiju za stvaranje režnja rožnice, što je rezultiralo preciznijim LASIK režnja. Ova je tehnologija prvi put korištena u operaciji katarakte 2008. godine, kada je u Budimpešti, Mađarska, izvedena prva operacija katarakte uz pomoć femtosekundnog lasera [38]. Studije koje su uspoređivale postoperativne stope komplikacija s prijelazom s ECCE na fakoemulzifikaciju 1994. godine otkrile su male razlike između ove dvije tehnike. Na primjer, Schein i sur. prijavili su slične stope intraoperativnih i postoperativnih nuspojava nakon ECCE-a i fakoemulzifikacije [39].

Isto tako, analiza 117 083 operacije katarakte obavljene u Australiji tijekom 1980. – 2000. nije pokazala značajnu razliku u riziku od endoftalmitisa između dvije vrste operacija katarakte [40]. kao što je to učinila analiza svih slučajeva endoftalmitisa nakon operacije katarakte u kanadskoj bolnici od 1989. do 1996. od strane Somanija i sur. [41]. Castellset i sur. primijetili su razlike u stopama komplikacija između ECCE-a i fakoemulzifikacije, ali samo za manje ozbiljne komplikacije, kao što su trauma šarenice, zamućenje stražnje kapsule i edem rožnice. Također zaključuju da fakoemulzifikacija, kada je izvodi iskusan kirurg, ima bolje kliničke rezultate od planirane ekstrakapsularne ekstrakcije [42]. Ako pacijent ima ozbiljne zdravstvene probleme koji bi mogli predstavljati rizik tijekom operacije, kao što su srčani problemi, nekontrolirana hipertenzija (visoki krvni tlak) ili dijabetes, operacija katarakte može biti kontraindicirana.

3.4. Intraokularna leća (IOL)

Nevjerojatan uspjeh operacije katarakte ne bi bio moguć bez razvoja intraokularnih leća (IOL). Godine 1949. Sir Harold Ridley, britanski oftalmolog, ugradio je prvu IOL. Prije uvođenja IOL-a, pacijenti su bili afakični (bez leće) nakon operacije katarakte. Postoperativno su pacijentu s afakicom bile potrebne hiperopične naočale velike snage kako bi mogao lomiti svjetlost i fokusirati slike na mrežnici. To je značilo da bi pacijent koji je gubio vid zbog zamućene leće bio podvrgnut operaciji katarakte, samo da bi se ustanovilo da je, bez korekcije, vid ostao loš zbog odsutnosti leće. Prijavljeno je da je student medicine koji je radio s Ridleyem pitao: Zašto ne zamijeniti kataraktičnu leću prozirnom lećom? Sir Harold Ridley je shvatio da su ranjeni piloti iz Drugog svjetskog rata tolerirali plastične komade razbijenih vjetrobranskih stakala u svojim prednjim komorama, i to ga je opažanje potaknulo da ugradi IOL izrađenu od polimetil metakrilata (PMMA), također poznatog kao akrilno staklo. U početku je Ridleyev pristup dobio malo podrške, budući da je bilo značajnih postoperativnih komplikacija, uključujući glaukom, uveitis i dislokaciju implantirane leće [43].

Izvanredne inovacije u tehnologiji i dizajnu IOL-a dogodile su se nakon Ridleyjevog revolucionarnog rada. Cilj ugradnje IOL-a je postići najbolji refrakcijski ishod uz izbjegavanje komplikacija. IOL se mogu ugraditi na različita mjesta, uključujući u prednju sobicu, vezane za šarenicu, u cilijarni sulkus (prostor između prednje kapsule leće i šarenice) i u kapsularnu vrećicu. Kada je uvedena implantacija IOL-a, ICCE je bio dominantna metoda ekstrakcije katarakte, s uklanjanjem cijele leće, uključujući kapsulu leće, što je zahtijevalo postavljanje IOL-a u prednju sobicu ili fiksiranje na šarenicu. Rani dizajni leća nisu bili kompatibilni s

dugotrajnom sigurnošću u oku. Na primjer, IOL prednje komore često se okreću u prednjoj komori i oštećuju endotel rožnice.

Kada je ICCE izgubio svoju popularnost, IOL su dizajnirane s namjerom implantacije u stražnju komoru. Američki oftalmolog, Steven Shearing, zaslužan je za uvođenje dizajna IOL u moderno doba. U 1970-ima dizajnirao je leću koja se mogla centrirati u istom položaju gdje je bila smještena prirodna leća (iza šarenice). Kako se napredak u kirurškim tehnikama katarakte nastavljao, stvoreno je strukturalno zdravije mjesto za smještaj IOL-a: kapsularna vrećica. Godine 1980. prvi sklopivi objektiv stigao je na scenu, što je dodatno poboljšalo rezultate. Savitljive IOL-e izrađene su od fleksibilnog materijala (akrila ili silikona), što omogućuje umetanje u oko kroz još manji rez. Od 1970-ih dogodio se značajan napredak u tehnologiji, dizajnu i materijalu IOL-a. 1992. god. od tada, poboljšanja u modelu torične IOL dovela su do izvrsnih rezultata i povećane slobode od korekcije naočalama [44].

Tijekom proteklih 20 godina, razvoj metoda izračuna IOL-a i mjernih uređaja bio je zadivljujući i rezultirao je preciznijim postoperativnim ishodima refrakcije. Precizan izračun jakosti intraokularne leće (tj. biometrija) i identifikacija mogućih čimbenika koji bi mogli utjecati na točan izračun presudni su za osiguranje željenih postoperativnih rezultata refrakcije.

Oslobađanje od naočala nakon operacije katarakte sada je više očekivanje nego puka mogućnost. Kirurzi katarakte neprestano procjenjuju postoperativne podatke kako bi personalizirali formule za izračun leće kako bi postigli bolje rezultate refrakcije. Godine 2006. studija Ujedinjenog Kraljevstva za utvrđivanje referentnih standarda za ishode refrakcije nakon operacije katarakte pokazala je da bi više od 50% pacijenata s normalnim očima trebalo biti unutar 0,5D (dioptrije) od željene ciljne refrakcije, a 85% bi trebalo biti unutar 1,0D od željene ciljane refrakcija [45]. Studije pokazuju da više od 90% refrakcijskih ishoda operacije katarakte može biti unutar 1,0D od predviđenih ishoda, a preko 70% može biti unutar 0,5D od predviđenog ishoda kada kirurg kroji svoje izračune leće koristeći prethodne podatke o ishodima [46].

Čak i uz svu izvanrednu tehnologiju i matematičke formule, izračuni leće nisu savršeni. Zaostala postoperativna refrakcijska greška može biti česta. Obično takva refrakcijska greška nije značajna i tolerira se, a po potrebi se može ispraviti naočalama ili kontaktnim lećama. Kada je greška refrakcije značajna ili nepodnošljiva za pacijenta, može biti potrebna zamjena IOL-a. Iako je zamjena IOL-a siguran postupak u rukama iskusnog kirurga, ona još uvijek izlaže

pacijenta rizicima povezanim s drugim intraokularnim postupkom, kao što su makularni edem, gubitak staklastog tijela, edem rožnice, infekcija, curenje iz rane i produljena upala.

Za razliku od korekcije naočalama i kontaktnim lećama, IOL se ne može lako "isprobati" i zamijeniti ako nije odgovarajuće snage. Intraoperativna aberometrija je inovativna tehnologija koja pruža dodatne podatke o oku tijekom postupka katarakte kako bi pomogla u odabiru snage IOL-a i ispravila astigmatizam. Trenutno je utvrđeno da je aberometrija najkorisnija u postizanju preciznog poravnanja torične IOL duž osi astigmatizma [47]. Još jedan uzbudljiv razvoj na horizontu je tehnologija podesive leće, u kojoj se jačina implantirane leće može prilagoditi postoperativno sekundarnim neinvazivnim ili invazivnim postupkom. Postoje mnoge podesive IOL tehnologije koje su u razvoju, uključujući IOL-e podesive svjetlu, višekomponentne IOL-e, mehanički podesive IOL-e i magnetski podesive IOL-e. Ova će tehnologija dovesti do više razine preciznosti u operaciji katarakte [48].

4. Infekcije oka i periokularnog područja kao kontraindikacija za operaciju katarakte

Infekcije oka i periokularnog područja, kao što su konjunktivitis (infekcija konjunktive), blefaritis (infekcija ruba kapka) ili celulitis (infekcija mekog tkiva oko oka), također mogu biti kontraindikacije za operaciju katarakte. Neki od razloga zašto se operacija može odgoditi ili izbjegavati u prisutnosti takvih infekcija je povećan rizik od komplikacija. Infekcije oka i okolnih područja mogu povećati rizik od komplikacija tijekom operacije katarakte. Postoji veća vjerojatnost da se infekcija proširi ili pogorša tijekom operacije, što može dovesti do ozbiljnih problema i produženog oporavka. Infekcije oka mogu negativno utjecati na sposobnost oka da se adekvatno zacijeli nakon operacije. To može dovesti do sporijeg oporavka, produženog razdoblja nelagode i većeg rizika od komplikacija kao što su upale ili ožiljci. Ako je oko zahvaćeno infekcijom, to može rezultirati privremenim ili trajnim oštećenjem vida, što može otežati procjenu i postizanje optimalnih rezultata operacije katarakte [49].

Infekcije oka pretežno zahvaćaju očnu vodicu, staklasto tijelo, rožnicu, konjunktivu i kapke. Druga područja mogu biti zaražena poput suzne vrećice i kanalića. Položaj zaraženog područja (npr. očna vodica, staklasto tijelo, rožnica, konjunktiva, kapak) opisuje dijagnozu. Bakterije koje uđu u oko i kompromitiraju očnu vodicu i/ili staklasto tijelo uzrokuju upalu i intraokularnu infekciju poznatu kao endoftalmitis. Očna vodica i staklasto tijelo nemaju kolonizirajuće bakterije. Začepljena i inficirana suzna vrećica može uzrokovati endoftalmitis. Iznimno je važno provjeriti prohodnost vrećice prije operacije. Ako vrećica ima mukoidnu regurgitaciju, ukapajte lokalne antibiotske kapi i odgodite operaciju. Dakriocistektomija (DCT) ili dakriocistorhinostomija (DCR) mogu se učiniti ako antibiotici ne riješe stanje prije operacije [50]. Svaki bakterijski rast iz kulture endoftalmitisa smatra se značajnim kao patogen. Bakterijska infekcija avaskularne rožnice (čisto područje na prednjem dijelu oka) dijagnosticira se kao bakterijski keratitis. Rožnica, bjeloočnica i konjunktiva nemaju kolonizirajuće bakterije. Ove regije mogu biti kontaminirane bakterijama s ruba vjeđa, ali ovu kontaminaciju ubrzo eliminira obrambeni sustav domaćina konjunktivalne sluznice [51].

Mora se napomenuti da diferencijalni infektivni keratitis može uključivati gljivice, viruse (herpes simplex virus (HSV), virus varicella zoster (VZV) i adenovirus), akantamebu i mikrosporiju. Treba posumnjati na bilo kakvu prisutnost patogenih bakterija kultiviranih iz rožnice kao mogućeg etiološkog uzročnika. Superinfekcija nije česta, ali će se otkriti pan testom [52].

Infektivna upala konjunktive općenito je uzrokovana bakterijama i virusima. Bakterijski konjunktivitis općenito je samoograničavajući (1-3 dana), ali infekcija *Chlamydia trachomatis* i

Moraxella može se produžiti ako se ne liječi pravilno. Bakterijski konjunktivitis obično je uzrokovan *Streptococcus pneumoniae* i *Haemophilus influenzae* u djece (ružičasto oko) i *Staphylococcus aureus* kod odraslih osoba. Bakterijski rast je obilan s konjunktive i ruba kapaka. Adenovirusni konjunktivitis vrlo je zarazan jer živi virus postoji 1-2 tjedna. Prošireni imunološki simptomi koji uključuju rožnicu mogu trajati mjesecima do godinama. Adenovirusni konjunktivitis nije zasljepljujući, ali simptomi uzrokovani imunogenim čimbenicima prisutni su s adenopatijom, oticanjem, fotofobijom, prekomjernim suzenjem i osjećajem stranog tijela [53].

Širenje patogena putem krvotoka može dovesti do izravnog zahvaćanja oka. Gubitak vida čest je kod bakterijskog ili gljivičnog endoftalmitisa, a toksoplazmoza je glavni uzrok očnog morbiditeta i slabog vida nakon kongenitalne ili stečene infekcije. Neke infekcije uzrokuju intraokularno oštećenje neizravnim mehanizmima (npr. imunosupresija posredovana HIV-om), što dovodi do oportunističkih infekcija kao što je infekcija citomegalovirusom, zahvaćenost periokularnog živca zbog lepre i reakcije preosjetljivosti kod tuberkuloze. Očni simptomi mogu ukazivati na ishod osnovne infekcije, kao što je razvoj retinalne ishemije kod teške malarije, što je povezano s lošom prognozom. Uspješan ishod za pacijente s okularnom infekcijom ovisi o bliskoj suradnji između kliničara koji identificiraju i liječe temeljnu bolest, specijalističkom oftalmološkom pregledu i oftalmološkim intervencijskim vještinama (kada je potrebno). Metastatski (endogeni) endoftalmitis nastaje kada se patogeni (uglavnom bakterije i gljivice koje uzrokuju infekciju krvotoka i sustavnu sepsu) šire u oko, što dovodi do intraokularne infekcije. Može nastati u isto vrijeme kad i infekcija na drugim mjestima u tijelu, uključujući kosti, srčani zalisci, jetra, pluća i mozak. Alternativno, endoftalmitis bi mogao biti jedino klinički vidljivo mjesto infekcije gdje početna bakterijemija ili fungemija nije prepoznata ili otkrivena [53].

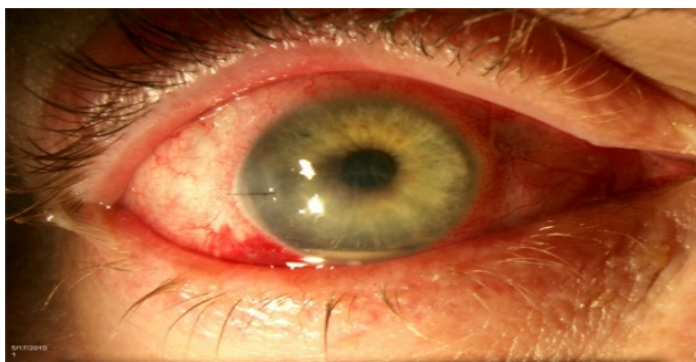
Daljnje ispitivanje oboljelih pacijenata može identificirati infekciju na drugim mjestima. Nепрепознавање zahvaćenosti oka u liječenju žarišne infekcije na drugim mjestima može dovesti do nedovoljnog liječenja ili iskorjenjivanja infekcije oka. Pacijenti bi tada mogli imati endoftalmitis neko vrijeme nakon početne sistemske bolesti. Iako je metastatsko širenje u oko rijetka komplikacija sepse, može dovesti do katastrofalnog gubitka vida. Rano prepoznavanje zahvaćenosti oka je ključno, jer mnogi antibiotici koji se sustavno primjenjuju slabo prodiru u oko i može biti potrebna promjena ili dodavanje drugih antimikrobnih lijekova za kontrolu i sistemskih i očnih infekcija [54].

5. Infekcije oka nakon operacije katarakte

Endoftalmitis je rijedak, ali težak oblik upale oka uzrokovan infekcijom intraokularne šupljine koja može dovesti do nepovratnog gubitka vida ako se ne liječi pravilno i pravodobno. Može se klasificirati kao egzogena ili endogena na temelju puta prijenosa izvora infekcije [55].

Egzogeni endoftalmitis nastaje kada zarazni organizmi uđu u oko putem izravne inokulacije, dok endogeni endoftalmitis nastaje kada se uzročnici infekcije hematogeno prošire u oko iz udaljenog žarišta infekcije [55]. Kod bilo kakvog oštećenja očne jabučice postoji mogućnost unošenja dovoljno velikog bakterijskog inokuluma da izazove intraokularnu infekciju, tj. egzogeni endoftalmitis. Operacija katarakte danas je vodeći uzrok egzogenog endoftalmitisa iz očitih razloga: to je najčešća intraokularna operacija našeg vremena. Međutim, neki dokazi upućuju na to da su trabekulektomije i, iznad svega, transplantacije rožnice sklonije kompliciranju POE nego operacije katarakte. Brojke incidencije za prva dva kreću se od 0,3 do 0,7%, dok je stopa POE nakon operacije katarakte u često citiranim velikim studijama u Sjedinjenim Državama bila oko 0,1% . Nasuprot tome, europske studije POE nakon operacije katarakte ukazale su na dvostruko ili čak tri puta veće incidencije, 0,25 do 0,32% [56].

Postoperativni endoftalmitis s akutnim početkom (vidi Slika 5.1.) općenito se definira kao pojava unutar 6 tjedana od okularnog zahvata. Operacije katarakte odgovorne su za većinu ovih slučajeva. Prijavljena incidencija postoperativnog endoftalmitisa s akutnim početkom nakon operacije katarakte kreće se od 0,03% do 0,2%. Rjeđe je postoperativni endoftalmitis s akutnim početkom prijavljen nakon drugih okularnih zahvata uključujući penetrantnu keratoplastiku, izvijanje bjeloočnice, implantaciju drenažnog uređaja za glaukom, i druge. Među pacijentima koji se podvrgavaju operaciji katarakte, prijeoperacijski čimbenici rizika povezani s akutnim postoperativnim endoftalmitisom uključuju blefaritis, dijabetes melitus i stariju dob. Perioperativni čimbenici rizika uključuju prijeoperacijske steroide, intraoperativne komplikacije, rupturu stražnje kapsule, gubitak staklastog tijela i kirurge s manje iskustva. Neke serije su izvijestile o jasnim rezovima rožnice i nedostatku intrakameralnih antimikrobnih sredstava kao čimbenicima rizika, ali oni su kontroverzni. Čimbenici postoperativnog rizika uključuju bolnički status i curenje iz rane 1. postoperativnog dana [57].

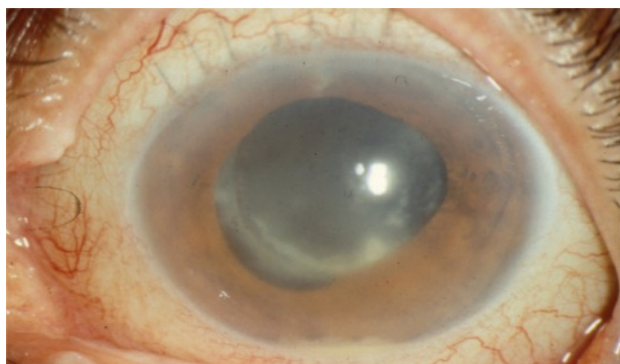


Slika 5.1. Akutni postoperativni endoftalmitis

Izvor: K. Vaziri, SG Schwartz, K. Kishor, HW Jr Flynn. Endophthalmitis: state of the art. Clin Ophthalmol. 2015 Jan 8;9:95-108. Dostupno na: <https://www.ncbi.nlm.nih.gov/pmc/articles/PMC4293922/> (11.06.2023)

Identificiranje bolesnika s visokim rizikom od akutnog endoftalmitisa nakon operacije katarakte važno je i iz javnozdravstvene i iz kliničke perspektive jer bi to olakšalo otkrivanje bolesti prije početka ireverzibilnog gubitka vida, što bi omogućilo raniju intervenciju [58].

Kronični postoperativni endoftalmitis s odgođenim početkom (Slika 5.2.) općenito se definira kao pojava više od 6 tjedana nakon operacije.



Slika 5.2. Kronični odgođeni endoftalmitis

Izvor: K. Vaziri, SG Schwartz, K. Kishor, HW Jr Flynn. Endophthalmitis: state of the art. Clin Ophthalmol. 2015 Jan 8;9:95-108. Dostupno na: <https://www.ncbi.nlm.nih.gov/pmc/articles/PMC4293922/> (11.06.2023)

Nedavna studija izvijestila je o prosjeku od 343 dana od datuma operacije do datuma dijagnoze. Odgođeno postoperativni endoftalmitis s početkom rjeđi je od kategorije akutnog početka s prijavljenim omjerom od približno 1:3. Slično tome, postoperativni endoftalmitis s odgođenim početkom katarakte čini samo 7,2% svih slučajeva postoperativnog endoftalmitisa. Učestalost postoperativnog endoftalmitisa s odgođenim početkom zabilježen je u 0,02% [59].

5.1. Čimbenici rizika infekcije oka nakon operacije katarakte

Čimbenici rizika za endoftalmitis uključuju prijeoperacijske, intraoperativne i postoperativne čimbenike. Preoperativni čimbenici uključuju nekontrolirani blefaritis ili drugu bolest površine oka, dijabetes melitus, imunokompromitirano stanje i infektivna žarišta u blizini mjesta operacije. Intraoperativni čimbenici uključuju ekstrakapsularnu ekstrakciju katarakte s velikim rezom, čistu inciziju rožnice, rupturu stražnje kapsule sa ili bez gubitka staklastog tijela i manje iskusnog kirurga. Neki autori navode da je neuporaba intrakameralnih antibiotika faktor rizika, ali ukupna korist intrakameralnih antibiotika ostaje kontroverzna, osobito u SAD-u. Postoperativni čimbenici uključuju rano curenje rane [60]. U više studija, ruptura stražnje kapsule ili potreba za prednjom vitrektomijom znatno povećavaju rizik od endoftalmitisa. Ostali čimbenici rizika povezani s endoftalmitisom uključuju dob ≥ 85 godina, muški spol i ICCE u usporedbi s ECCE-om ili fakoemulzifikacijom. U odabranim studijama utvrđeno je da crna rasa, uporaba silikonskih intraokularnih leća umjesto polimetilmetakrilata i neuporaba intrakameralnih antibiotika povećavaju rizik od endoftalmitisa [61].

Moguća objašnjenja za veće stope komplikacija u muških pacijenata uključuju razlike u ponašanju (npr. pridržavanje postoperativnih uputa i korištenje antibiotika); razlike u bakterijskoj flori među spolovima; i korištenje α -antagonista (doksazosin, tamsulosin, terazosin i alfazosin i najnoviji siladosil), koji mogu povećati kiruršku složenost, jer mogu dovesti do intraoperativnog sindroma *floppy irisa* [62]

Schmitz i sur. nedavno su izvijestili, u nacionalnom prospektivnom istraživanju iz Njemačke, koje je imalo stopu odgovora od 67%, ukupnu učestalost POE od 0,08%, na temelju 340 600 postupaka. Incidencija je bila viša (0,15%) ako se izračunala prosječna stopa POE po centru koji je odgovorio. Autori su s određenim oprezom zaključili da se niske frekvencije POE mogu pripisati primjeni profilaktičke preoperativne primjene povidon-joda i uporabi intraokularnih antibiotika [63]. Tehničke varijacije kirurškog zahvata također mogu utjecati na stopu POE. Mogućnost da različiti materijali intraokularnih leća (IOL) djeluju kao vektori za širenje bakterija u oko obrađeni su u nekoliko eksperimenata, kao i u kliničkoj situaciji.

Akrilne leće do sada nisu bile predmet istraživanja ove vrste. U eksperimentu s inkubacijom bakterije *Staphylococcus epidermidis* uspoređivane su leće od polimetil metakrilata i akrila. Nakon kratkog vremena inkubacije, akrilne leće pokazale su veću kontaminaciju; međutim, s dužim vremenom ekspozicije, PMMA leće su postale jače kolonizirane od akrilnih. Rezultati se ne mogu lako protumačiti, a na pitanje jesu li različite vrste leća prihvatljivije za POE od drugih može se presudno odgovoriti samo u kliničkom okruženju [64].

Drugi intraokularni uređaji osim IOL mogu olakšati prijenos bakterija u oko. Postoji mogućnost da onečišćenja s površine oka rastu u viskoelastičnim tvarima. Jedna talijanska skupina prethodno je pokazala sposobnost *S. epidermidis* da koristi natrijev hioluronat kao hranjivu tvar. U drugom in vitro pokusu, rast *Pseudomonas aeruginosa* bio je potaknut dodatkom hidroksi-propil-metilceluloze u fosfatno puferiranu slanu otopinu u kojoj se nalazi bakterija. Obrazloženje da se viskoelastika ne ostavlja u oku na kraju operacije stoga se ne mora temeljiti samo na zabrinutosti za izazivanje povišenja intraokularnog tlaka. [63].

Gore spomenuto njemačko istraživanje također je istraživalo povezanost između vrsta reza i POE. Iako nisu dani nikakvi specifični detalji u vezi s njihovim točnim položajem, čisti kornealni rezovi, za razliku od korneoskleralnih, nosili su veći rizik od POE. Budući da prvi pristup dobiva na popularnosti, za nadati se je da će se prikupiti više podataka koji će pružiti dokaze da je položaj reza stvarni faktor rizika za POE.

5.2. Uzrok infekcije oka

Većina slučajeva endoftalmitisa je egzogena (tj. zbog inokulacije organizama iz vanjskog izvora), a većina egzogenih endoftalmitisa je akutna i javlja se nakon intraokularnog postupka [65]. Iako je endogeni daleko rjeđi od egzogenog endoftalmitisa, puno je vjerojatnije povezan s temeljnim i potencijalno po život opasnim sistemskim izvorom ili čimbenikom rizika za infekciju, uključujući nedavnu hospitalizaciju ili stalni kateter ili intravenoznu upotrebu lijekova, i javlja se češće u onih s jednim ili više čimbenika koji doprinose relativnoj imunosupresiji, kao što je rana ili uznapredovala dob, zloćudna bolest, dijabetes melitus (DM) ili uporaba kortikosteroida ili nekortikosteroidnih imunosupresiva [66]. Uzročnici *Propionibacterium acnes* najčešći su mikroorganizmi izolirani u slučajevima kroničnog postoperativnog endoftalmitisa s pozitivnom kulturom, koji čine 41–63% slučajeva [59]. Načelno, bakterijske infekcije uzrok su većine slučajeva endogenog endoftalmitisa, pri čemu se Gram-pozitivne bakterije, posebno vrste *Staphylococcus* i *Streptococcus* (spp), češće pojavljuju u većini okruženja, a Gram-negativne bakterije, osobito *Klebsiella* spp, češće se susreću u Aziji. Endogeni gljivični endoftalmitis, najčešće uzrokovan *Candidom* spp., povezan je s upotrebom stalnih katetera ili intravenoznom uporabom lijekova (IVDU) i, kao takav, javlja se uglavnom u razvijenom svijetu – posebice u Sjedinjenim Državama (SAD). Endogeni endoftalmitis uzrokovan *Aspergillusom* spp. predstavlja daleko rjeđi gljivični uzrok, ali se razlikuje po svojoj čestoj povezanosti s iscrpljujućom bolešću i po sklonosti lokalizaciji ispod mrežnice. Brza dijagnoza i agresivno liječenje ključni su za uspješno upravljanje endogenim endoftalmitisom, a čak i tada je prognoza kod mnogih bolesnika loša [65]. Najvažniji izvor širenja bakterija na oko je vlastita očna flora pacijenta. Međutim, bakterije također mogu potjecati od kontaminiranih, peroperativno korištenih sredstava ili kirurške opreme [56]. Struktura rane određuje potencijalni prolaz mikroba s površine oka u prednju sobicu. Laboratorijske studije su pokazale da su nezašiveni prozirni rezovi rožnice vodopropusni i dopuštaju priljev ekstraokularne tekućine, što može povećati stopu postoperativnog endoftalmitisa [67].

Dok se mikrobiološka flora može razlikovati među zemljama i vremenskim razdobljima, relevantnija je varijacija u patogenoj virulenciji između organizama. *S. aureus* je često povezan s teškim slučajevima endoftalmitisa i izlučuje brojne čimbenike virulencije u oku, izazivajući jaku upalnu reakciju. Mnogi antibiotici djeluju putem bakteriolitičkog učinka, uzrokujući otpuštanje komponenti stanične stijenke poput peptidoglikana i lipotehoične kiseline u staklasto tijelo. Kombinacija bakterijskih citokina i molekula lizirane stanične stijenke uzrokuje ozbiljnu upalnu kaskadu, za koju se pokazalo da uzrokuje oštećenje tkiva mrežnice i gubitak funkcije [68].

Entropij, ektropij i lagoftalmus: ove oči mogu imati izloženost rožnice prije i poslije operacije. Trljanje trepavica o oko izvor je infekcije. U takvim očima, postoperativna uporaba

steroida može precipitirati ulkus rožnice. Osim toga, nedostatak odgovarajućeg mehanizma za zatvaranje kapaka neće dopustiti da ukapane kapi za oči ostanu u konjunktivalnoj vrećici. Ova tri stanja potrebno je ispraviti kirurškim zahvatom prije nego što možete razmišljati o ekstrakciji katarakte [50].

5.3. Profilaksa

Proučavane su brojne mjere za sprječavanje endoftalmitisa nakon operacije katarakte. Moderna kirurgija katarakte i leće obično se olakšava primjenom lokalnih lijekova prije i poslije kirurškog zahvata. Ovi lokalni lijekovi mogu uključivati antibiotike, steroide, nesteroidne protuupalne lijekove (NSAID) i cijeli niz lijekova za glaukom za modulaciju intraokularnog tlaka (IOP) u perioperativnom razdoblju. Mnogi kirurzi su otkrili da su NSAID nezamjenjiv alat za postizanje najboljih kirurških ishoda i kod rutinskih i kod kompliciranih zahvata katarakte. Kao skupina lijekova, NSAID-i su se pokazali sigurnom i učinkovitom alternativom kortikosteroidima u topikalnoj prevenciji i liječenju neinfektivne upale oka i cistoidnog makularnog edema (CME). Također su cijenjeni kao sredstvo za održavanje intraoperacijske midrijaze i umjerena postoperativna bol. Bilo da se koriste sami, u sinergiji s kortikosteroidima ili za specifične visokorizične oči sklone razvoju CME-a, učinkovitost ovih lijekova je uvjerljiva (69). Postoji mnogo načina za zaustavljanje infekcije tijekom i nakon operacije, kao što je upotreba antibiotika u vrijeme operacije. Postoji nekoliko različitih vrsta antibiotika koji se mogu koristiti, a oni se mogu koristiti na različite načine (bilo injekcijom u oko, infuzijom u krv ili kapima za oči) ili u različito vrijeme (prije, tijekom ili nakon operacije) [70].

Dokazi s visokom sigurnošću pokazuju da injekcija cefuroksima sa ili bez lokalnog levofloksacina smanjuje mogućnost endoftalmitisa nakon operacije, a postoje dokazi s umjerenom sigurnošću koji upućuju na to da uporaba antibiotskih kapi za oko uz injekciju antibiotika vjerojatno smanjuje mogućnost endoftalmitisa u usporedbi s uporabom injekcije ili same kapi za oči [70]. Dok je profilaktička primjena perioperativnih antibiotika smanjila stopu endoftalmitisa, povećala je udio infekcija s izolatima otpornim na antibiotike prve linije, što može predstavljati značajan problem za liječenje [70].

Ceftazidim se pojavio kao popularno drugo sredstvo zbog njegova anti-gram-negativna aktivnost i manji profil nuspojava u usporedbi s aminoglikozidima. Pokrivenost nije tako

temeljita kao vankomicin. Cefuroksim je najčešće korišteni antibiotik tijekom operacije katarakte. To je cefalosporin druge generacije koji inhibira stvaranje peptidoglikanskog sloja bakterijske stanične stijenke. Niže stope endoftalmitisa nakon operacije katarakte s intrakameralnom injekcijom cefuroksima prijavljene su u nekoliko retrospektivnih i epidemioloških studija. Nažalost, cefuroksim je neučinkovit protiv MRSA i Enterokoka [71].

Cefuroksim je registriran u 24 europske zemlje; FDA ga nije odobrila za intrakameralnu prevenciju endoftalmitisa nakon operacije katarakte. Formuliran je u jednokratne štrcaljke (1 mg u 0,1 ml) za intraoperativnu upotrebu. Intrakameralni cefuroksim ima široku sigurnosnu granicu i dobro se podnosi, kao što pokazuje većina studija, s nekoliko povezanih nuspojava. Reakcije preosjetljivosti su na sreću neuobičajene; međutim, anafilaktičke reakcije (urtikarija, bronhokonstrikcija ili po život opasne cirkulacijske reakcije) zabilježene su nakon intrakameralne primjene cefuroksima u bolesnika s alergijama na penicilin [72]. Najviše opisane nuspojave koje proizlaze iz slučajnog predoziranja intrakameralnim cefuroksimom obuhvaćaju makularni edem, hemoragičnu retinopatiju, serozno odvajanje retine i edem rožnice. [73] Reddyjeva grupa, [74] je izvijestila o podacima iz Hyderabad, Indija, gdje su Gram-negativne vrste činile 64,4% bakterijskih izolata. Od njih je 18% pokazalo otpornost na ceftazidim, dok je samo 13% pokazalo rezistenciju otpornost na amikacin. Oni zaključuju da je ceftazidim još uvijek razuman izbor kao anti-Gram-negativno sredstvo prve linije s obzirom na rizik od makularnog infarkta s amikacinom, ali da treba voditi računa o kliničkom praćenju izostanka odgovora, uz brzu primjenu druge linije intravitreala ako je potrebno.

Nedostatak izostavljanja aminoglikozidnih antibiotika u korist ceftazidima je taj što se pokazalo da imaju sinergistički učinak protiv gram-negativnih mikroorganizama kada se koriste u kombinaciji s vankomicinom. Nasuprot tome, ceftazidim će pokazati sinergiju s vankomicinom protiv gram-pozitivnih organizama. Stoga, u centrima s nižim stopama gram-negativnih infekcija, ceftazidim ostaje najsigurnija opcija, budući da je statistička vjerojatnost rezistencije još uvijek niska i gram-pozitivna pokrivenost se može povećati, dok bi centri s višim gram-negativnim stopama trebali razmotriti različitu gram-negativnu pokrivenost na temelju lokalne mikrobiologije [75].

Preoperativna antiseptika povidon-jodom značajno smanjuje stopu bakterijskog endoftalmitisa i svjetski je prihvaćena strategija. Nakon ispiranja konjunktivalnog slijepog crijeva s 5% povidon-jodom prije kirurškog zahvata, konjunktivalna flora je podvrgnuta smanjenju od oko 60%, osobito koagulaza-negativnih stafilokoka. Dodatne prednosti korištenja ovog sredstva su niska cijena, nepostojanje otpornosti bakterija i brzo baktericidno djelovanje [75].

Međutim, za dezinfekciju kože općenito se preporučuje 10% povidon-jod; jedna je studija izvijestila da je prijeoperacijska dezinfekcija kože nižom koncentracijom povidon-joda povezana s povećanom incidencijom endoftalmitisa. Za površinu oka, niže koncentracije povidon joda primijenjene kao česte aplikacije tijekom operacije također su se pokazale učinkovitima u sprječavanju kontaminacije prednje komore. Shimada et al. izvijestio je da je 0,25% povidon-jod učinkovit u tom pogledu, u kombinaciji s antibiotskom profilaksom. Lokalni povidon-jod može izazvati toksičnost za epitel rožnice. Ridder et al. izvijestili su da je bojenje rožnice bilo prisutno do jednog dana nakon primjene povidon-joda, povezano s privremeno smanjenom vidnom oštrinom i osjetljivošću na kontrast [76]. Kada se povidon-jod ne može koristiti za operaciju katarakte (iako je prava alergija rijetka), može se razmotriti uporaba lokalnog klorheksidindiglukonata, iako ovaj agens može biti toksičan za rožnicu [77].

Iako ne postoje uvjerljivi dokazi koji bi poduprli uporabu topikalne antibiotske profilakse, ti su lijekovi vrlo široko korišteni. Na primjer, istraživanje Američkog društva za kirurgiju katarakte i refraktivnu kirurgiju (ASCRS) iz 2014. izvijestilo je da je 90% ispitanika koristilo lokalne perioperativne antibiotike, a 97% ispitanika koristilo je lokalne postoperativne antibiotike. Mnoge studije izvješćuju o značajnom smanjenju konjunktivne flore s uporabom lokalnih antibiotika, ali je neizvjesno smanjuje li to smanjenje stvarno stope endoftalmitisa. U ispitivanju ESCRS nije bilo značajne razlike u stopama endoftalmitisa među pacijentima koji su primali perioperativni lokalni levofloksacin u usporedbi s pacijentima koji nisu. Sustavni pregled i meta-analiza randomiziranih kontroliranih studija i provedenih opservacijskih studija nisu uspjeli pronaći nikakve dokaze koji podupiru upotrebu postoperativnih lokalnih antibiotika nakon operacije oka. Unatoč tome, ova sredstva su i dalje vrlo široko korištena [78].

5.4. Liječenje oka nakon infekcije

Intravitrealna injekcija antibiotika ostaje glavno uporište početnog liječenja, a u većini područja kombinacija vankomicina i ceftazidima još uvijek pruža dobru pokrivenost protiv gram-pozitivnih i gram-negativnih mikroorganizama. Kliničari mogu razmotriti oralne fluorokinolone ili linezolid kao dodatnu zaštitu. Injekcija antibiotika trebala bi se idealno dogoditi prije faze platoa rasta bakterija, kako bi se smanjilo oštećenje mrežnice od bakterijskih toksina i upalnog opterećenja. Dokazano je da se patogeni mogu udeseterostručiti unutar 3 sata u staklastom tijelu, tako da trenutna injekcija može učiniti klinički značajnu razliku u dugoročnom ishodu. Predlaže se da se nakon dijagnoze postoperativnog endoftalmitisa pokrene sat za brzu primjenu intravitrealnih antibiotika, u najsterilnijem dostupnom okruženju i bez obzira na dostupne mikrobiološke objekte. Povećani pristup PCR-u i spektrometriji vjerojatno će smanjiti važnost punjenja staklastog tijela u budućnosti [79]. Nakon što se daju intravitrealni antibiotici, pacijenti s 'naprednim' stanjem (LP vid ili lošije) trebaju biti zakazani za neposrednu vitrektomiju prema studiji o vitrektomiji endoftalmitisa (EVS) objavljenoj prije dvadeset i pet godina.

Protokol vitrektomije korišten u EVS-u trebalo je raditi unutar 6 sati od postavljanja dijagnoze, što možda nije realno ili nije moguće postići u većini kliničkih scenarija. Čak bi i velike vitreoretinalne jedinice mogle imati problema s raspodjelom kapaciteta u kirurškim dvoranama unutar tako strogog vremenskog okvira, pa umjesto toga naglasak na davanju prioriteta davanju antibiotika u ambulantnom okruženju omogućuje veću fleksibilnost oko protokola vitrektomije [80]. Hitnu vitrektomiju treba razmotriti u "ranim" slučajevima ako je klinički odgovor slab unutar prvih 48 sati nakon injekcije.

Dokazi iz slučajeva otpornih na početni intravitrealni antibiotik pokazali su ograničen učinak ponovljenih injekcija, a postoji rizik od makularne toksičnosti s kumulativnom dozom. Stoga je vjerojatno da bi hitna vitrektomija mogla biti korisnija u takvim slučajevima. Kao što je prethodno objašnjeno, proizvodi razgradnje iz bakterijskih staničnih stijenki mogu nastaviti poticati upalni odgovor, tako da će njihovo uklanjanje ograničiti tekuće oštećenje mrežnice. U slučajevima s rezistentnim organizmima ili organizmima koji proizvode biofilm, hitna vitrektomija također će poslužiti za uklanjanje polisaharidne skele, zaustavljanje infekcije i povećanje prodora antibiotika.

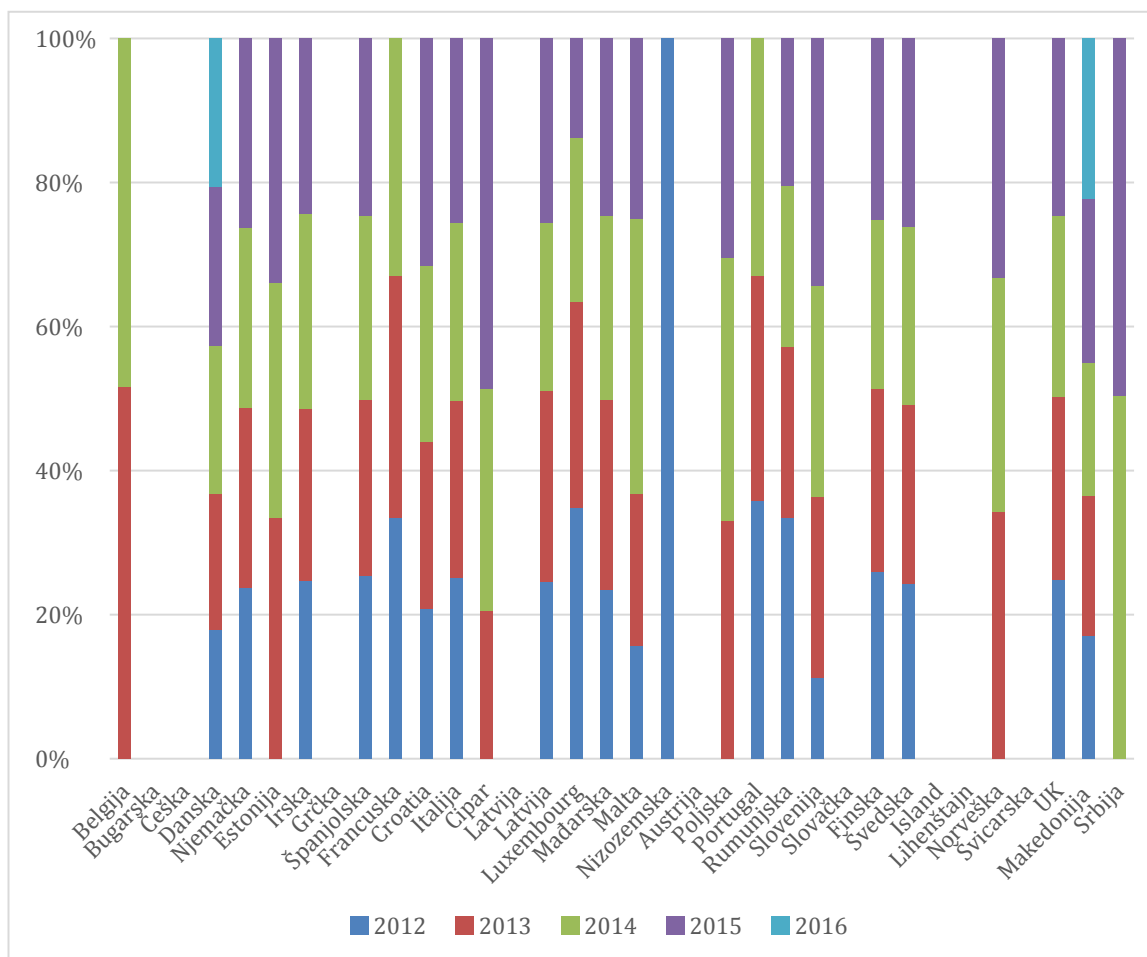
Pomno praćenje između dijagnoze i vitrektomije trebalo bi usmjeriti odgovor i upotrebu dodatnih antibiotika. „Rani” slučajevi s dobrim kliničkim odgovorom mogu imati koristi od kasne vitrektomije kada se početna infekcija smiri [81]. Stoga je vjerojatno da bi hitna

vitrektomija mogla biti korisnija u takvim slučajevima. Kao što je prethodno objašnjeno, proizvodi razgradnje iz bakterijskih staničnih stijenki mogu nastaviti poticati upalni odgovor, tako da će njihovo uklanjanje ograničiti tekuće oštećenje mrežnice. U slučajevima s rezistentnim organizmima ili organizmima koji proizvode biofilm, hitna vitrektomija također će poslužiti za uklanjanje polisaharidne skele, zaustavljanje infekcije i povećanje prodora antibiotika. Pomno praćenje između dijagnoze i vitrektomije trebalo bi usmjeriti odgovor i upotrebu dodatnih antibiotika. „Rani” slučajevi s dobrim kliničkim odgovorom mogu imati koristi od kasne vitrektomije kada se početna infekcija smiri [82]. Trenutačno dostupni dokazi o učinkovitosti dodatne steroidne terapije naspram samih antibiotika u liječenju akutnog endoftalmitisa nakon intraokularne operacije su neadekvatni [65].

6. Istraživanja o broju oboljelih od katarakte na razini EU-a

U ovom poglavlju, istražuje se broj oboljelih od katarakte i broj operacija u petogodišnjem razdoblju na razini Europske Unije.

Slijedi prvobitna analiza broja oboljelih u razdoblju od 2012. godine do 2016. godine.



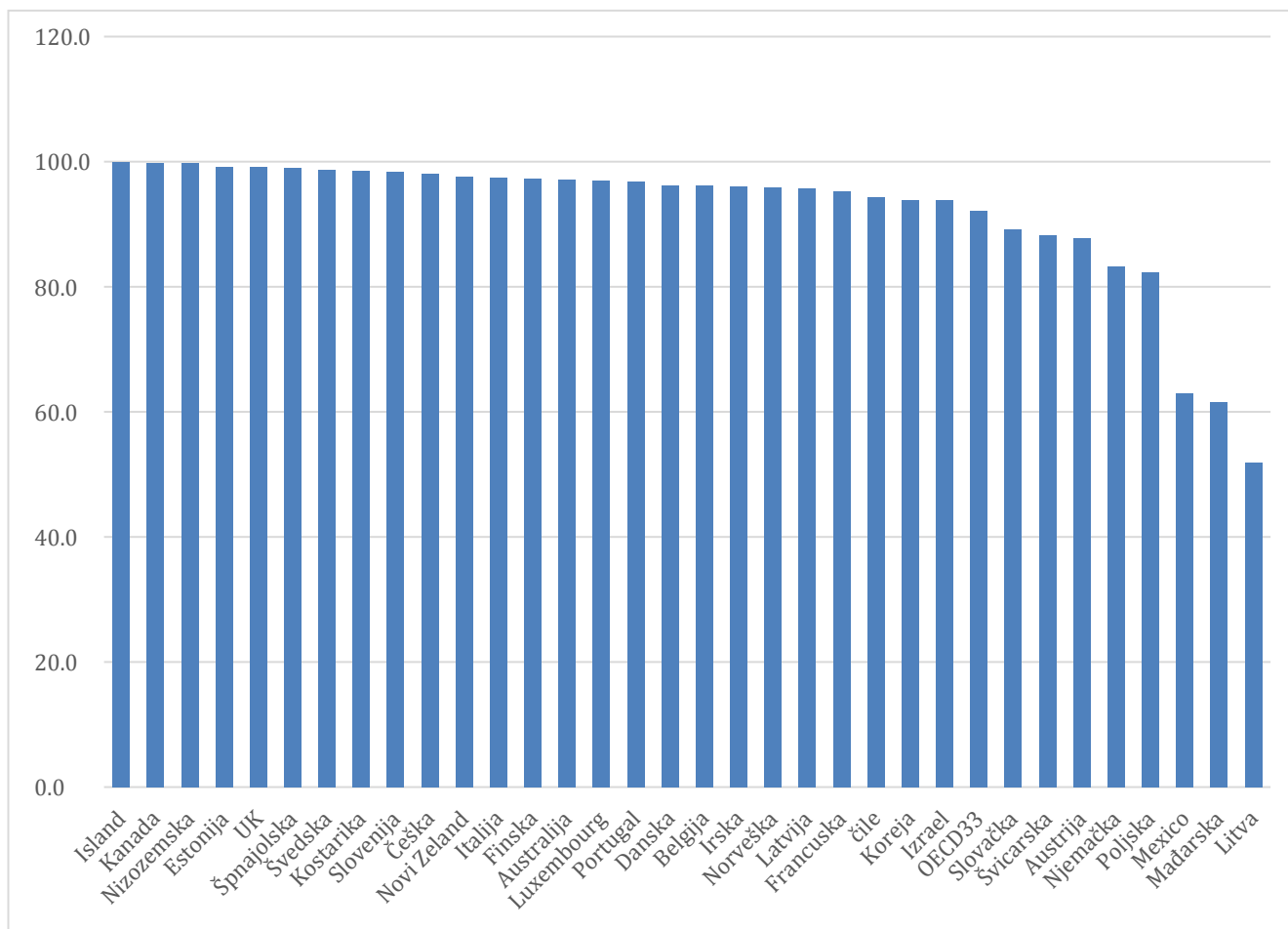
Slika 6.1. Broj oboljelih na razini EU-a

Izvor: Autorica rada prema Eurostat. Dostupno na:

https://ec.europa.eu/eurostat/databrowser/view/hlth_co_proc2/default/table?lang=en

Na temelju slike 6.1. indiciran je broj oboljelih u razdoblju od 2012. do 2016. godine (petogodišnje razdoblje). Rezultati su pokazali da u tom razdoblju, Njemačka ima najviše oboljelih, u 2012. godini imala 14.962,00 oboljelih, u 2013. godini imala je 15.707,00 oboljelih, naredne godine, broj oboljelih raste i iznosi 15.760,00, tako da u 2016. godini brojka je dosegla broj od 16.530,00 oboljelih. Slijedi Francuska koja bilježi 6.087,00 oboljelih u 2012. godini, zatim u 2013. godini 6.130,00 oboljelih, u 2014. godini bilo je 6.029,00 oboljelih u promatranom razdoblju na razini EU.-a.

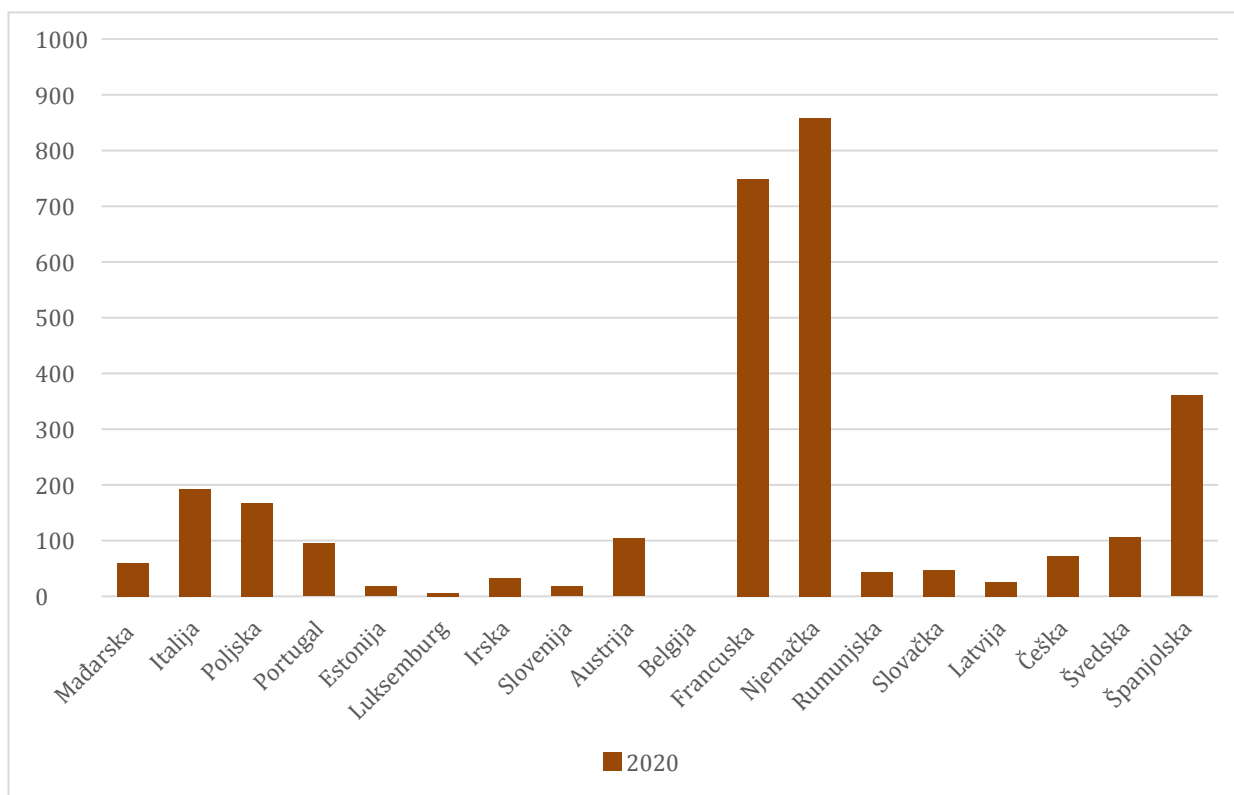
Slijedi daljnja analiza za zemlje članice za 2017. godinu i naredne godine, sukladno pronađenim podacima na Statista.



Slika 6.2.: Udio katarakte u EU i svijetu, 2019.

Izvor: Izradila autorica prema OECD <https://www.oecd-ilibrary.org/sites/dd4f4919-en/index.html?itemId=/content/component/dd4f4919-en>

Slika 6.2. pokazuje udio katarakte u EU i svijetu, za 2019. godinu Island ima najveći udio katarakte, dok najmanji ima Litva. Ovdje se u biti radi o ambulantnoj kirurgiji za kataraktu. Ambulantna kirurgija čini 90% ili više svih operacija katarakte u većini zemalja OECD-a (Slika 6.4). U nekoliko se zemalja gotovo sve operacije katarakte izvode kao dnevni slučajevi; međutim, stopa je niska u Litvi, Mađarskoj i Meksiku, s manje od 65% operacija koje se izvode u ambulantnim slučajevima. Iako se to djelomično može objasniti ograničenjima u obuhvatu podataka o ambulantnim aktivnostima u bolnicama ili izvan njih, to također može odražavati veću naknadu za boravak u bolnici ili ograničenja u razvoju dnevne kirurgije [83].



Slika 6.3. Broj operacija katarakte u EU, 2020.godina

Izvor: Autorica rada prema Statista. Dostupno na: <https://www.statista.com/statistik/suche/?q=cataract&p=1>

Sukladno slici 6.3., broj operacija katarakte obavljenih u Mađarskoj smanjen je na 60.360 operacija u 2020. godini. To je najmanji broj operacija katarakte u promatranom razdoblju. Tijekom operacije katarakte liječnik uklanja zamućenu leću i zamjenjuje je novom, umjetnom lećom (koja se naziva i intraokularna leća ili IOL).

Broj operacija katarakte provedenih u Poljskoj smanjen je na 167 772 operacije u 2020 u odnosu na prethodne godine. To je bio značajan pad u broju operacija katarakte u Poljskoj.

U 2020. broj operacija katarakte provedenih u Italiji značajno se smanjio za 192.701 operaciju (-33,29 posto) od 2019. Godina 2020. označava značajnu promjenu u broju operacija katarakte u usporedbi s prethodnom godinom.

Broj operacija katarakte u Portugalu znatno je porastao za 23.625 operacija (+33,25 posto) u 2021. u usporedbi s prethodnom godinom. Time je s 94.675 operacija broj operacija katarakte dosegno najveću vrijednost u promatranom razdoblju.

Broj operacija katarakte u Danskoj smanjio se za 5502 operacije (-10,03 posto) u 2021. godini u odnosu na prethodnu godinu. To je najmanji broj operacija katarakte u promatranom razdoblju

Broj operacija katarakte u Estoniji smanjen je na 17.655 operacija u 2020. godini. To znači pad od 1.355 operacija (-7,13 posto) u usporedbi s prethodnom godinom.

Broj operacija katarakte u Luksemburgu smanjen je za 900 operacija (-12,23 posto) u 2020. godini u odnosu na prethodnu godinu. Ukupno je broj operacija katarakte pao na 6,459 operacija u 2020. godini. Ovom smanjenju prethodio je porast broja operacija katarakte.

U 2020. broj operacija katarakte obavljenih u Finskoj smanjio se za 4377 operacija (-6,39 posto) od 2019. Ukupno, broj operacija katarakte smanjen je na 64.134 operacije u 2020. Ovom smanjenju prethodio je porast broja operacija katarakte-

Broj operacija katarakte obavljenih u Bugarskoj značajno se smanjio na 36.289 operacija od prethodne godine. 2020. godina bilježi značajnu promjenu u broju operacija katarakte u odnosu na prethodnu godinu.

Broj operacija katarakte u Irskoj porastao je za 6.902 operacije (+26,61 posto) u 2021. godini. S 32.844 operacije, broj operacija katarakte time je dosegao najveću vrijednost u promatranom razdoblju.

Broj operacija katarakte u Sloveniji smanjen je za 1.999 operacija (-10,21 posto) u 2020. godini u odnosu na prethodnu godinu. Ukupno, broj operacija katarakte pao je na 17.579 operacija u 2020. godini.

Broj operacija katarakte u Austriji bio je 103.716 u 2020. godini. To je bio prvi put u promatranom razdoblju da se smanjio broj operacija katarakte u Austriji u odnosu na ostale godine.

Broj operacija katarakte u Belgiji porastao je za 5606 operacija (+4,2 posto) u 2019. u usporedbi s prethodnom godinom. Stoga je broj operacija katarakte u Belgiji dosegao vrhunac 2019. sa 139.223 operacije. Naime, broj operacija katarakte je, s iznimkom 2016. godine, u stalnom porastu posljednjih godina.

Broj operacija katarakte obavljenih u Francuskoj smanjen je na 748.940 operacija u 2020. godini. To je bio prvi put tijekom promatranog razdoblja da je broj operacija katarakte u Francuskoj smanjen.

Broj operacija katarakte u Njemačkoj smanjio se na 858.553 operacije od prethodne godine. To je bio prvi put u promatranom razdoblju da se u Njemačkoj smanjio broj operacija katarakte.

Broj operacija katarakte u Rumunjskoj značajno se smanjio na 43.155 operacija od prethodne godine. Dakle, 2020. godina bilježi najmanji broj operacija katarakte u promatranom razdoblju.

Broj operacija katarakte obavljenih u Francuskoj smanjen je na 748.940 operacija u 2020. godini. To je bio prvi put u promatranom razdoblju da se smanjio broj operacija katarakte u Francuskoj.

Broj operacija katarakte u Rumunjskoj značajno se smanjio na 43.155 operacija od prethodne godine. Dakle, 2020. godina bilježi najmanji broj operacija katarakte u promatranom razdoblju.

Broj operacija katarakte u Slovačkoj smanjio se na 34.826 od prethodne godine. To znači smanjenje od 13.034 operacije (-27,23 posto) u 2020. godini.

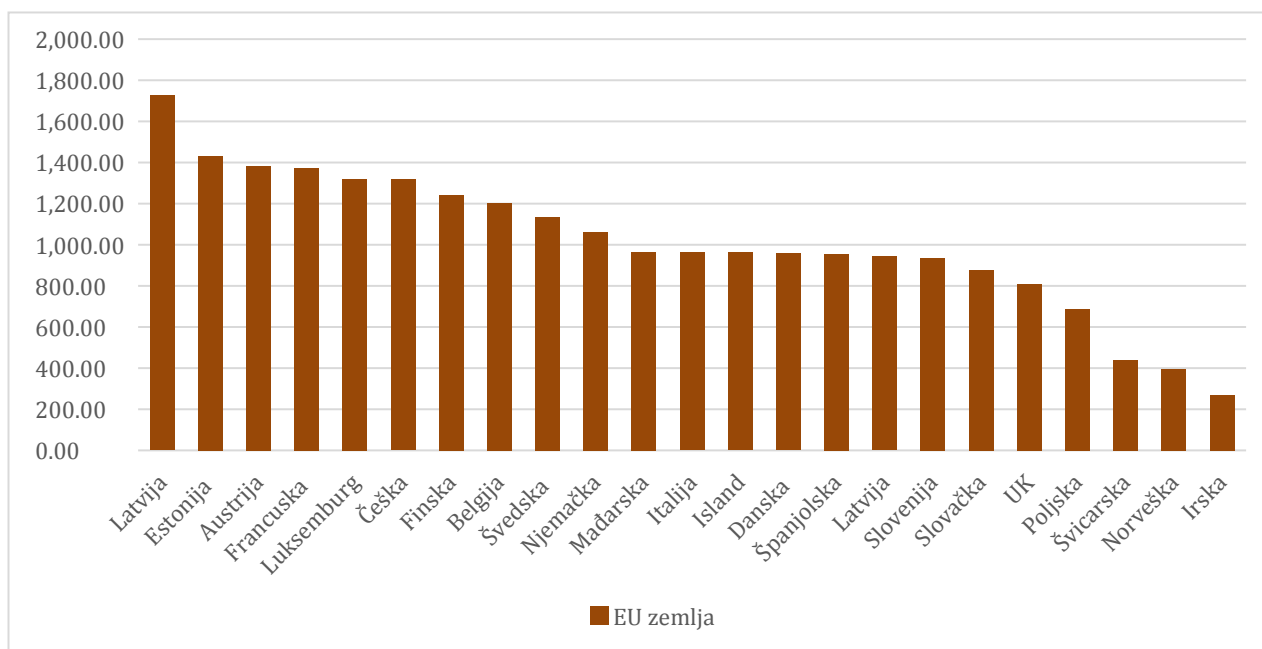
Broj operacija katarakte u Litvi smanjio se na 20.307 od prethodne godine. To znači pad od 6046 operacija (-22,94 posto) u 2020. godini.

Broj operacija katarakte u Švedskoj smanjen je na 106.320 operacija u 2020. godini. To znači pad od 10.255 operacija (-8,8 posto) u usporedbi s prethodnom godinu.

Broj operacija katarakte u Češkoj značajno se smanjio za 72.570 operacija (-51,63 posto) u odnosu na prethodnu godinu. Dakle, 2020. godina bilježi najmanji broj operacija katarakte u promatranom razdoblju.

Broj operacija katarakte u Španjolskoj smanjio se na 360.220 od prethodne godine. To znači smanjene od 90.027 operacija (-20 posto) u 2020. godini.

Slijedi prikaz broj operacija katarakte obavljenih u odabranim europskim zemljama u 2019. godini na 100.000 stanovnika (vidi slika 6.4.).



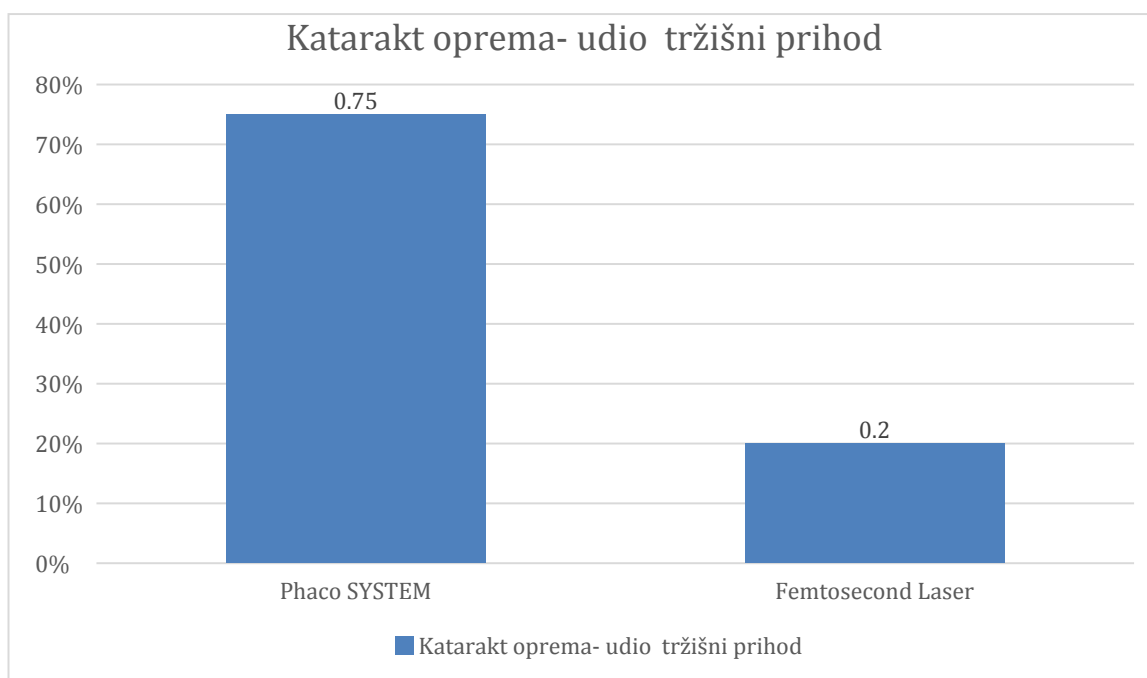
Slika 6.4. Broj operacija u 2019

Izvor: Autorica rada prema Eurostat. Dostupno na: <https://www.statista.com/statistics/431316/number-of-cataract-surgery-day-cases-per-population-in-european-countries/>

Ova statistika prikazuje broj operacija katarakte obavljenih u odabranim europskim zemljama u 2019. godini na 100.000 stanovnika. Latvija ima najveću stopu operacija katarakte u Europi s 1725 slučajeva na 100 000, a slijedi je Estonija sa stopom od 1432,7 [84].

Veličina globalnog tržišta intraokularnih leća procijenjena je na 4,0 milijarde USD u 2021. i očekuje se da će se proširiti po ukupnoj godišnjoj stopi rasta (CAGR) od 4,8% od 2022. do 2030. Kao rezultat izbijanja COVID-19 u prosincu 2019. otkazani su rutinski termini za zdravstvenu skrb kako se pacijenti ne bi zarazili virusom. To je negativno utjecalo na tržište u prvoj polovici 2020. Budući da su mnogi pacijenti bili stariji i zbog zaraze zbog COVID-19, došlo je do značajnog pada opsega postupaka, što je dovelo do gubitka prihoda i privremenog ili trajno zatvaranje pojedinačnih oftalmoloških ordinacija [85].

Slijedi analiza tržišta za operaciju katarakte (vidi slika 6.5.).



Slika 6.5. Tehnike katarkte

Izvor: izradila autorica prema GVR Report coverIntraocular Lens Market Size, Share & Trends Report

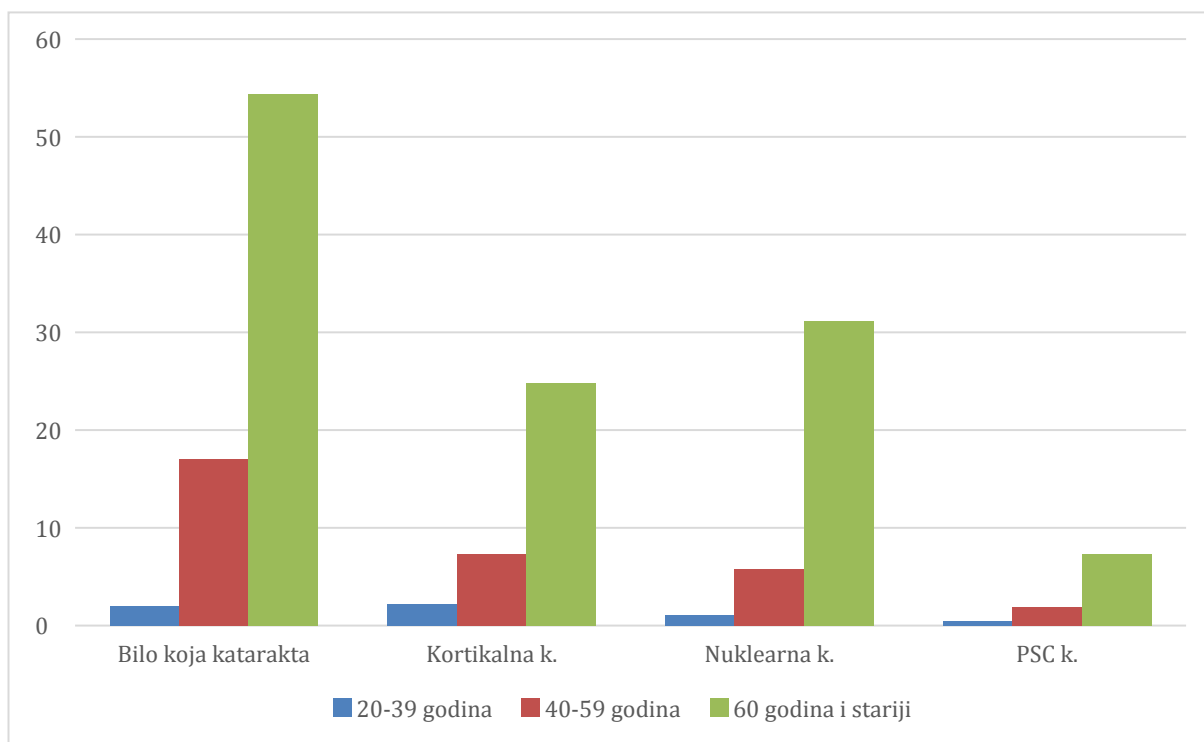
Tehnika Phaco je najčešće primjenjiva tehnika (75%) u odnosu na Femtosecond laser (20%).

Očekuje se da će tržište uređaja za operaciju katarakte zabilježiti CAGR od 4,2% tijekom predviđenog razdoblja 2022.-2027. Pandemija COVID-19 dovela je do poremećaja ne samo u istraživačkim i razvojnim aktivnostima drugih terapija i lijekova za medicinska stanja osim COVID-19, već je također utjecala na postupke liječenja i lanac opskrbe farmaceutskih proizvoda i medicinskih uređaja diljem svijeta, što također utjecao na tržište uređaja za operaciju katarakte. Na primjer, prema istraživačkoj studiji objavljenoj u prosincu 2021., pod naslovom "Utjecaj pandemije COVID-19 na kirurški volumen katarakte: iskustvo iz Sjeverne Indije", očekivalo se da će ispitivana klinika obaviti 7500 zahvata katarakte, ali zbog pandemije su mogli obaviti samo 2500 zahvata. Ovi podaci sugeriraju da je došlo do značajnog smanjenja zahvata katarakte tijekom pandemije COVID-19.

Glavni čimbenici za koje se očekuje da će potaknuti rast tržišta uređaja za operaciju katarakte su sve veća prevalencija katarakte i rastuća gerijatrijska populacija na globalnoj razini. Na primjer, prema istraživačkoj studiji koju su objavili Xiaotong Han i dr. u rujnu 2021., globalna stopa prevalencije oštećenja vida povezanog s kataraktom porasla je za 58,45%, sa 791,4 na 100 000 ljudi 1990. na 1 253,9 na 100 000 ljudi 2019. a stopa životnih godina usklađenih s kataraktom (DALYs) porasla je za 32,18 posto sa 65,3 na 100 000 ljudi 1990. na 86,3 na 100 000 ljudi 2019., što pokazuje porast katarakte i bolesti povezanih s kataraktom, globalno, a time i potražnju za uređaje za operaciju katarakte za liječenje raste što potiče rast na proučavanom tržištu [86].

Na primjer, prema najnovijim podacima Svjetske zdravstvene organizacije iz listopada 2021., postotak ljudi starijih od 60 godina u globalnoj populaciji povećat će se s 12% u 2015. na 22% do 2050., od čega će oko 80% starijih ljudi će 2050. živjeti u zemljama s niskim i srednjim dohotkom. Također, prema istom izvoru, uobičajena zdravstvena stanja povezana sa starenjem uključuju gubitak sluha, kataraktu i refrakcijske pogreške, bolove u leđima i vratu i drugo. Također, očekuje se da će tehnološki napredak u oftalmološkim uređajima dodatno povećati rast na ispitivanom tržištu tijekom predviđenog razdoblja studije. Međutim, očekuje se da će visoki troškovi povezani s uređajima i operacijama katarakte ograničiti rast tržišta uređaja za operaciju katarakte tijekom predviđenog razdoblja studije [86].

Slijedi analiza procijenjene prevalencije dobnih skupina prema tipu katarakte (vidi slika 6.7.).



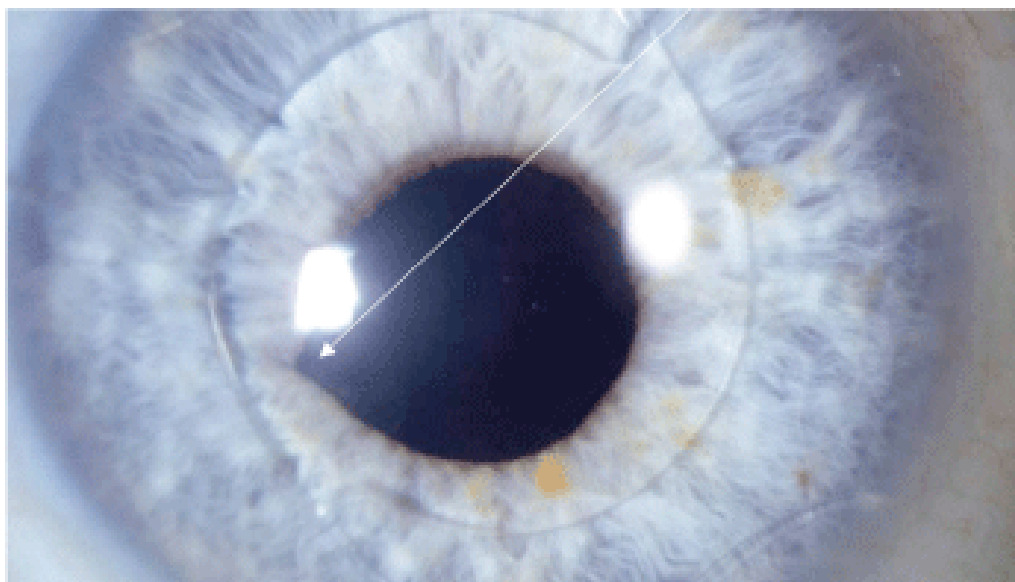
Slika 6.6. Tip katarakte prema dobnim skupinama

Izvor: Izradila autorica prema Mordor Intelligence. Dostupno na: <https://www.mordorintelligence.com/industry-reports/cataract-surgery-devices-market> (10.07.2023)

Na temelju slike 6.6., vidljivo da je najviše kataraktom na globalnoj razini pogođena dobná skupina od 60 godina i stariji jer je istraživanje pokazalo da je udio oboljelih 54,4 za bilo koju kataraktu, dok je udio za kortikalnu 24,8 , zatim udio za nuklearnu 31,2 i PSC kataraktu 7,3. Ovo su vrlo zabrinjavajući podaci i upućuje na potrebu za promjenama u postupcima liječenja s obzirom na to da se zna da je stanovništvo na globalnoj razini sve starije stanovništvo. Stoga, ovo nisu dobri pokazatelji.

6.1. Slikovni prikazi učestalosti komplikacija katarakte

U ovom dijelu analizira se slikovni prikaz komplikacija katarakte, u skladu sa podacima iz stručne i znanstvene literature. Najčešće su tri najučestalije komplikacije katarakte a to su : retinalno odvajanje mrežnice, endoftalmitis i CME [87].



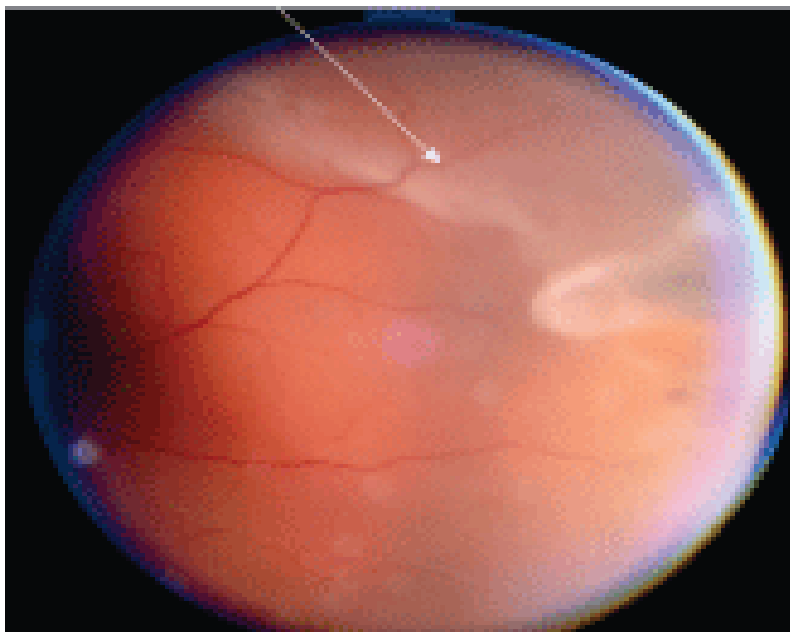
Slika 6.1.1. Slikovni prikaz CME komplikacija katarakte

Izvor: M. J. Garston Three Cases of Cataract Complication. *Review of Optometry*. 2007

Autor Chein i sur. prikazali su slučaj pacijentice koja je imala komplikaciju cistioidnog makularnog edema i to 10 mjeseci nakon operativnog zahvata. Riječ je o ženi u dobi 59 godina, bjelkinji koja je imala izražajne bilateralne nuklearne katarakte. Odgađala je operaciju nekoliko puta. Prvo je napravljena operacija desnog oka. Napravljene su hidrosekcija i hidrodelineacija. Tijekom uklanjanja posljednjeg kvadranta jezgre uočeno je pucanje stražnje kapsule, a jezgra leće pala je u stražnju sobicu. Fakoemulzifikacija je zatim odmah zaustavljena. U tom trenutku pozvan je retinalni kirurg da ukloni fragment jezgre u staklastom tijelu. Veća učestalost odvajanja mrežnice i CME-a zabilježena je u svim referencama o komplikacijama operacije katarakte [87].

Jedna od najčešće prisutnih intraoperativnih komplikacija operacije katarakte koja se upućuje specijalistima za vitreoretinalni sustav je posteriorno dislokacija ili zadržavanje fragmenata leće (RLF), s incidencijom koja je obrnuto povezana s kirurškim iskustvom i ukupnim rasponom od 0,3% do 1,1%. Iako se vrlo male količine zadržanog kortikalnog materijala ponekad mogu dobro tolerirati i spontano se otopiti, veće količine materijala leće ili bilo kojih jezgrinih fragmenata

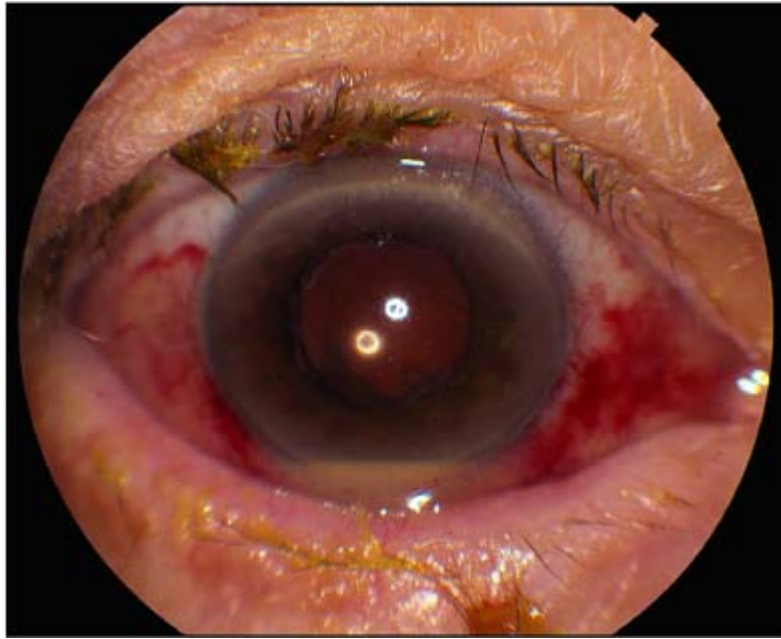
često dovode do fakotoksičnog (protein leće) ili fakoanafilaktičkog (stvaranje protutijela) uveitisa ili glaukoma sekundarnog trabekulitisa ili trabekularne mreže blokiranje. Nadalje, trajna upala dovodi do viših stopa postoperativnog cistoidnog makularnog edema (CME) i kompromitiranih vidnih ishoda. Zadržani fragmenti leće također povećavaju rizik od naknadnog odvajanja retine do čak 14,5% [88]. Na slici 6.1.1. vidimo oko pacijenta koji je razvio kasni cistoidni makularni edem, vidljiva je staklena nit povezana s inkluzijom rožnice, koja zarezuje zjenicu na 8:00h.



Slika 6.1.2. Intraoperativna komplikacija operacije

Izvor: M. J. Garston Three Cases of Cataract Complication. *Review of Optometry*. 2007

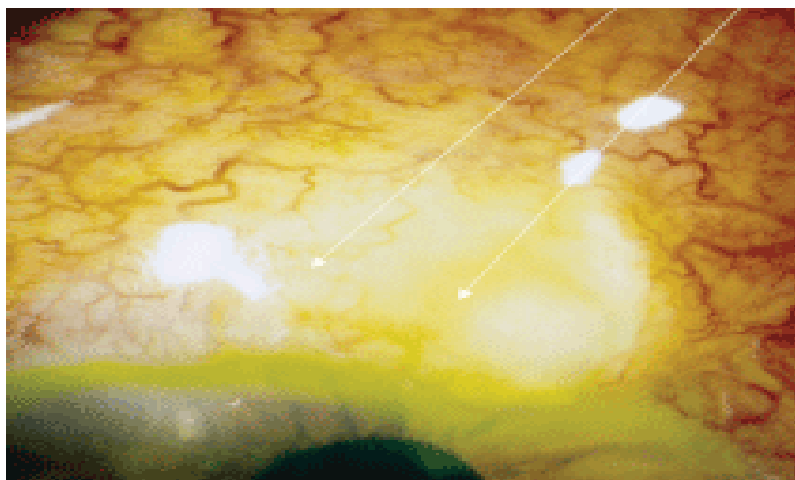
Prema istraživanju autora Garstona (2008), prikazan je slučaj pacijenta kojem mu je dijagnosticirano odvajanje mrežnice i to sedam mjeseci nakon operativnog zahvata. Pacijent je imao temporalno retinalno odvajanje mrežnice. Radi se o 57 godišnjaku, muška osoba, koji je podvrgnut operaciji katarakte s implantatom IOL stražnje komore u lijevom oku. Pri operaciji, čahura leće nije slomljena. Prvo postoperativno razdoblje bilo je bez problema. Nakon sedam mjeseci, vratio se, žaleći se da je vidio više membranskog materijala koji je imao oblik luka na strani oka. Bio je proširen i utvrđeno je da ima pojačan pigment u staklastom tijelu i temporalno odvajanje mrežnice (slika 6.1.2.) koje nije doseglo makulu. Odmah je poslan retinalnom kirurgu, koji je popravio odvajanje skleralnom kopčom. Konačni korigirani vid izmjeren 20/20 na dvotjednom kontrolnom pregledu. [87].



Slika 6.1.3. Komplikacija- Pojavnost endoftalmitisa nakon operacije katarakte

Izvor: Chen et al. Retinal Complications of Cataract and Refractive Surgery. The Retinal Physician. 2007

Treći slučaj odnosi se na pacijenta koji je razvio endofthalmitis pet mjeseci nakon izvedbe operacije. Riječ je muškoj osobi u dobi od 77 godina, koja je bila liječena pod dijagnozom bilateralni glaukom koji je imao već nekoliko godina. tijekom tri prethodne godine, došlo je do vizualno značajne katarakte na njegovom lijevom oku. Niti argon laserska trabekuloplastika (ALT) niti dva odvojena lijeka za glaukom nisu adekvatno kontrolirali intraokularni tlak u lijevom oku pacijenta. Stoga je njegov kirurg odlučio pacijentu ukloniti mrenu i stvoriti mjehurić kako bi bolje kontrolirao IOP. Oba zahvata nisu dovela do komplikacija. Pet mjeseci nakon kombiniranih operacija, pacijent je posjetio kliniku i radi crvenila očiju i iscjerkom OS (slika 6.1.4.).



Slika 6.1.4. Komplikacija- Pojavnost endoftalmitisa , slučaj 77. godišnjaka

Izvor: M. J. Garston Three Cases of Cataract Complication. *Review of Optometry*. 2007

Imao je 2+ stanice u mjehuriću i dodatne stanice u prednjoj i stražnjoj sobici lijevog oka. Pacijent je odmah poslan kirurgu za glaukom i dijagnosticiran mu je prijeteci endoftalmitis. Kirurg je hospitalizirao pacijenta, a specijalist za mrežnicu liječio ga je intravitrealnim antibioticima. Na kraju se pacijent potpuno oporavio i vratio mu se dobar vid.

Postotak pojavnosti endoftalmitisa nakon operacije katarakte je 0,05% do 0,3%. Pacijenti se obično jave unutar 6 do 8 tjedana nakon operacije katarakte sa simptomima i znacima smanjenog vida, boli, konjunktivalne injekcije, edema ili infiltrata rožnice, hipopiona, fibrina u prednjoj sobici, i/ili upala staklastog tijela (Slika 6.1.4.). Ostali znaci uključuju vaskulitis, periflebitis i srednjoperiferna retinalna krvarenja [88].


Slijedi teorijska analiza uloge medicinske sestre te značaj edukacije o katarakti i liječenju te odnosu s pacijentom i njegovim članovima obitelji.

7. Uloga medicinske sestre/tehničara

Medicinska sestra je osoba koja je završila sestrinsko obrazovanje propisano zakonom države u kojoj živi; zatim položila sve ispite potrebne za upis u registar i za dobivanje odobrenje za samostalno provođenje zdravstvene njege. Medicinska sestra pomaže osobama, pacijentima, oboljelima da postignu fizički, psihički i socijalni potencijal za normalno funkcioniranje u okruženju u kojem se nalaze [89].

Glavni ciljevi sestrinstva odnose se na promicanje zdravlja i sprječavanje bolesti- danas je sve više sestrinstvo fokusirano na promicanje zdravlja i sprječavanje bolesti ljudi; vraćanje zdravlja (ozdravljenje, oporavak), te pomoć bolesnima-sestrinstvo se oduvijek razvijalo kao profesija u kojoj se skrbi za bolesne osobe i da ozdrave. Medicinska sestra pruža pomoć, brine za udobnost, zaštitu, pruža potporu i pomaže pacijentu u procesu rehabilitacije; pomoć pri ublažavanju patnji u stanjima teških i neizlječivih bolesti-medicinska sestra pruža pomoć i osobama koje ne mogu ozdraviti -umirućima, pomaže u smanjenju njihove boli , pruža fizičku pomoć, pomaže pri svladavanju osjećaja strahi i napuštenosti [89].

Slijedi opis pacijentovih očekivanja od medicinske sestre (vidi slika 7.1)



Slika 7.1. Opis pacijentovih očekivanja

Izvor: Izradila autorica prema S. Čukljek, Osnove zdravstvene njege- Priručnik za studij sestrinstva, Zagreb:

Zdravstveno veleučilište u zagrebu, 2005., str. 6

Slika 14. omogućuje uvid u to koja su očekivanja pacijenta u odnosu na medicinsku sestru u procesu zdravstvene njege. Pri tome, pacijent očekuje da sestra posjeduje odgovarajuća znanja i vještine koja se tiču njezine struke te kompetenost u izvedbi vještina sestrinske prakse. Očekuje da je njena temeljna zadaća skrb za pacijenta. Pacijent očekuje da medicinska sestra bude dostupna onda kada je doista treba te da mu osigura privatnost kako bi se pacijent bolje osjećao. Pacijent očekuje da medicinska sestra poštuje razlike među pojedincima te da ne izdvaja pacijente po rasnim i drugim razlikama. Pacijent očekuje da medicinska sestra razumljivo objasni postupke i da pri tome koristi prikladan rječnik odnosno izbjegava stručnu terminologiju jer će time pacijent biti još više zbunjen. Pacijent očekuje da medicinska sestra sluša i ima povjerenje u pacijenta a, isto očekuje medicinska sestra. Znači, bitna je obostrana suradnja. Podučavanje pacijenata tehnikama i metodama je bitno za pacijenta jer na taj način pacijent unaprjeđuje svoje znanje o svojoj bolesti i lakše se nosi sa svojim stanjem.

Kako je riječ o operacijskom liječenju katarakte, onda u obzir dolazi pojasniti ulogu operacijske sestre/tehničar.

7.1. Operacijska sestra/ tehničar

Prema Pravilniku o specijalističkom usavršavanju (NN br. XX/09, XX/10) operacijska sestra/tehničar ima određene zadaće i odgovorna je za [88] : pripremanje instrumentarija i drugih materijala za operacijski zahvat, kontroliranje i održavanje sterilnosti operacijskog polja instrumentarija, odgovorna je za sigurnost bolesnika i osoblja u operacijskoj dvorani. Operacijska sestra/instrumentarka mora brinuti za ispravan rad sterilnog i aseptičnog načina rada, za procjenu stanja i potreba bolesnika kao i pravilno pozicioniranje bolesnika na operacijskom stolu. Temeljna zadaća je pripremanje i održavanje kirurških instrumenata, tehničke opreme i medicinskih uređaja. Nakon završetka, radi se dokumentacija [91].

U sklopu operacijskog bloka, konkretne zadaće medicinske sestre instrumentarke (oprane) jesu pripremiti se za rad, provjeriti setove s instrumentima, gaze, rukavice. Nakon oblačenja i obvezne provjera instrumenata slijedi propisno kirurško pranje i dezinfekcija ruku. Slijedi, oblačenje sterilnog mantila i rukavica. Uz to, treba pripremiti stol s gazama, rukavicama (uz pomoć slobodne sestre prebrojati točan broj instrumenata, broj gaza, kompresa) i stol s instrumentima i ostalog pribora za kirurga i njegovih asistenta tijekom operacije. Ponovno treba izbrojiti (prije šivanja rane) instrumente, gaze i komprese. Kada je zahvat gotov, treba pokupiti

sve instrumente, potopiti u enzimski deterdžent, isprati, izbrojiti i poslati u centralnu sterilizaciju. Bilježi se tijekom rada u protokolu [90].

Nakon operativnog zahvata, postoji mogućnost infekcije oka nakon operacije katarakte. Pri tome, medicinska sestra slijedi protokol u slučaju infekcije [91].

Infekcija je stanje u kojem je bolesnik izložen riziku od infekcije uzrokovane patogenim mikroorganizmima podrijetlom iz endogenog i/ili egzogenog izvora.

7.2. Sestrinski postupci kod infekcije

Prikupljanje podataka:

1. Obaviti fizikalni pregled i procijeniti stanje postojećih oštećenja kože i sluznice (stanje rana, kirurških rezova - izgled, sekret, crvenilo, edem, bol).

2. Mjerenje vitalnih znakova.

3. Procijena razinu svijesti.

4. Prikupiti podatke o stupnju pokretljivosti

5. Prikupiti podatke o kognitivno-senzornom deficitu.

6. Prikupiti podatke o dosadašnjoj terapiji i liječenju

7. Prikupiti podatke o mogućim izvorima infekcije.

8. Procijena drugih čimbenika rizika: urinarni kateter, ET cijev ili trahealna kanila, IV kateter, središnji venski ili arterijski kateter, drenaže, želučane sonde i stome.

9. Prikupiti podatke o vrsti i intenzitetu bol

Kritični čimbenici

1. Medicinska stanja / bolesti: kronične bolesti, poremećaj prehrane, oslabljen imunološki sustav - leukopenija

2. Lijekovi / medicinski postupci: te postojanje ulaznog mjesta za mikroorganizme: intravenski/arterijski kateter, kirurški zahvat, drenaža i urinarni kateter.

3. Osobni / okolni : dugotrajna hospitalizacija, kontakt s infektivnim tvarima/materijalima. neupućenost – nedostatak znanja o prijenosu infekcije, loše higijenske navike i oštećenje tkiva (opekline, ugrizi životinja, radijacija)

4. Dob: nedovoljna stečena imunost, nezrelost imunološkog sustava, svježa pupčana rana i nedovoljna imunizacija.

Mogući ciljevi

1. Tijekom hospitalizacije neće biti simptoma niti znakova infekcije: bolesnik će biti afebrilan, (temp. 36 - 37°C), laboratorijski nalazi (leukociti, SE) bit će u granicama referentnih vrijednosti, bolesnik neće imati pojačano lučenje sekreta iz dišnih putova, bronhalni sekret će biti proziran i bez mirisa, urin će biti makroskopski čist, svijetložute boje, bez mirisa i sedimenta, mjesta uboda intravaskularnih katetera bit će bez znakova infekcije, rane i posjekotine mjesta će ostati čista, bez crvenila i gnojnog sekreta.

Bolesnik će steći znanja o načinu prijenosa i postupcima za sprječavanje infekcije, demonstrirati pravilnu tehniku pranja ruku. Pacijent će moći prepoznati znakove i simptome infekcija [92]

Intervencije

1. Mjerenje vitalnih znakova (afebrilnim pacijentima mjeriti tjelesnu temperaturu dva puta dnevno i prijaviti svaki porast iznad 37 ° C).
2. Pratiti promjene vrijednosti laboratorijskih nalaza i o njima izvještavati.
3. Pratiti pojavu sekreta.
4. Poslati urin na bakteriološku analizu prije uvođenja urinarnog katetera.
5. Urin iz urinarnog katetera poslati na bakteriološku analizu.
6. Nakon izmjene, vrh urinarnog katetera treba poslati na bakteriološku analizu.
7. Napraviti briseve: operativnih rana

Sestrinski postupci:

Educirati bolesnika i obitelj: o čimbenicima rizika za nastanak infekcije, o načinu prijenosa infekcije, o mjerama prevencije infekcije, o ranim simptomima i znakovima infekcije, o zbrinjavanju. infektivnog otpada [91].

Moguće ishodi / Vrednovanje

1. Tijekom hospitalizacije nije došlo do infekcije; tjelesna temperatura bolesnika je __°C ; mikrobakteriološki nalaz uzoraka je sterilan, urin je proziran, svijetložuta, bez mirisa i sedimenta, nema znakova infekcije na mjestu umetanja iv ili ia katetera, rana je bez simptoma i znakova infekcije, cijela per primam [91].

7.3. Sestrinski postupci kod katarakte

U ovom dijelu analiziraju se sestrinski postupci kod katarakte prije i nakon operativnog zahvata te poticanja na smanjenje osjećaja tjeskobe i povećanje razine znanja o bolesti i terapiji koja je potrebna pacijentu.

Procjena

Medicinska sestra/tehničar treba procijeniti: nedavno uzimanje lijekova, uobičajena je praksa terapije steroidima nakon operacije, kako bi se smanjio rizik od retrobulbarnog krvarenja, procjena preoperativnih pretraga, kompletna krvna slika, elektrokardiogram i analiza urina; procjena vitalnih znakova. Procjena rezultata ispitivanja vidne oštine. Procjenjuje se rezultati Snellenovih i drugih testova vidne oštine. Procjenjuje se povijest bolesti pacijenta kako bi odredila potrebne prijeoperacijske pretrage [92].

Sestrinske dijagnoze

Na temelju podataka o procjeni, sestrinske dijagnoze za pacijenta uključuju: dijagnozu poremećene vizualne senzorne percepcije povezane s promijenjenom senzornom recepcijom ili statusom osjetilnih organa, rizik od traume povezan s lošim vidom i smanjenjem koordinacije oko-ruka, anksioznost povezana s mogućnošću trajnog gubitka vida, nedostatan znanje o načinima suočavanja s promijenjenim sposobnostima te kognitivnim ograničenjima [92].

Planiranje i ciljevi zdravstvene njege

Glavni ciljevi za pacijenta uključuju: ponovno postizanje uobičajene razine kognicije. Zatim, prepoznavanje osvještavanja osjetilnih potreba, prepoznavanje potencijalnih čimbenika rizika u okruženju, razina opuštenosti i osjećaja tjeskobe mogu se smanjiti na podnošljivu razinu, verbaliziranje osjećaja tjeskobe te identificiranje zdravih načina suočavanja i izražavanja tjeskobe [90].

Sestrinske intervencije

Skrb za pacijenta s kataraktom uključuje: pružanje preoperativne skrbi. Daje se propisana terapija od strane oftalmokirurga. Primjenjuju se kapi za proširenje zjenica te se daje premedikacija Diazepam 5 mg intramuskularno. Medicinska sestra pruža postoperativnu njegu odmah nakon zahvata. Prije otpusta pacijent dobiva usmene i pismene upute o zaštiti oka, primjeni lijekova, prepoznavanju znakova komplikacija i upute kada se mora hitno vratiti u bolnicu [92].

Evaluacija

Evaluacija pacijenta može uključivati: ponovno postizanje uobičajene razine spoznaje, prepoznata svijest o osjetilnim potrebama, bez ozljeda. Zatim, identificirani potencijalni čimbenici rizika u okolišu. Pacijent djeluje opušteno, a tjeskoba je smanjena na podnošljivu razinu. Verbalizirani su osjećaji tjeskobe te prepoznati zdravi načini suočavanja i izražavanja tjeskobe [92].

Smjernice za otpust i kućnu njegu

Medicinska sestra poučava pacijenta o njezi prije otpusta:

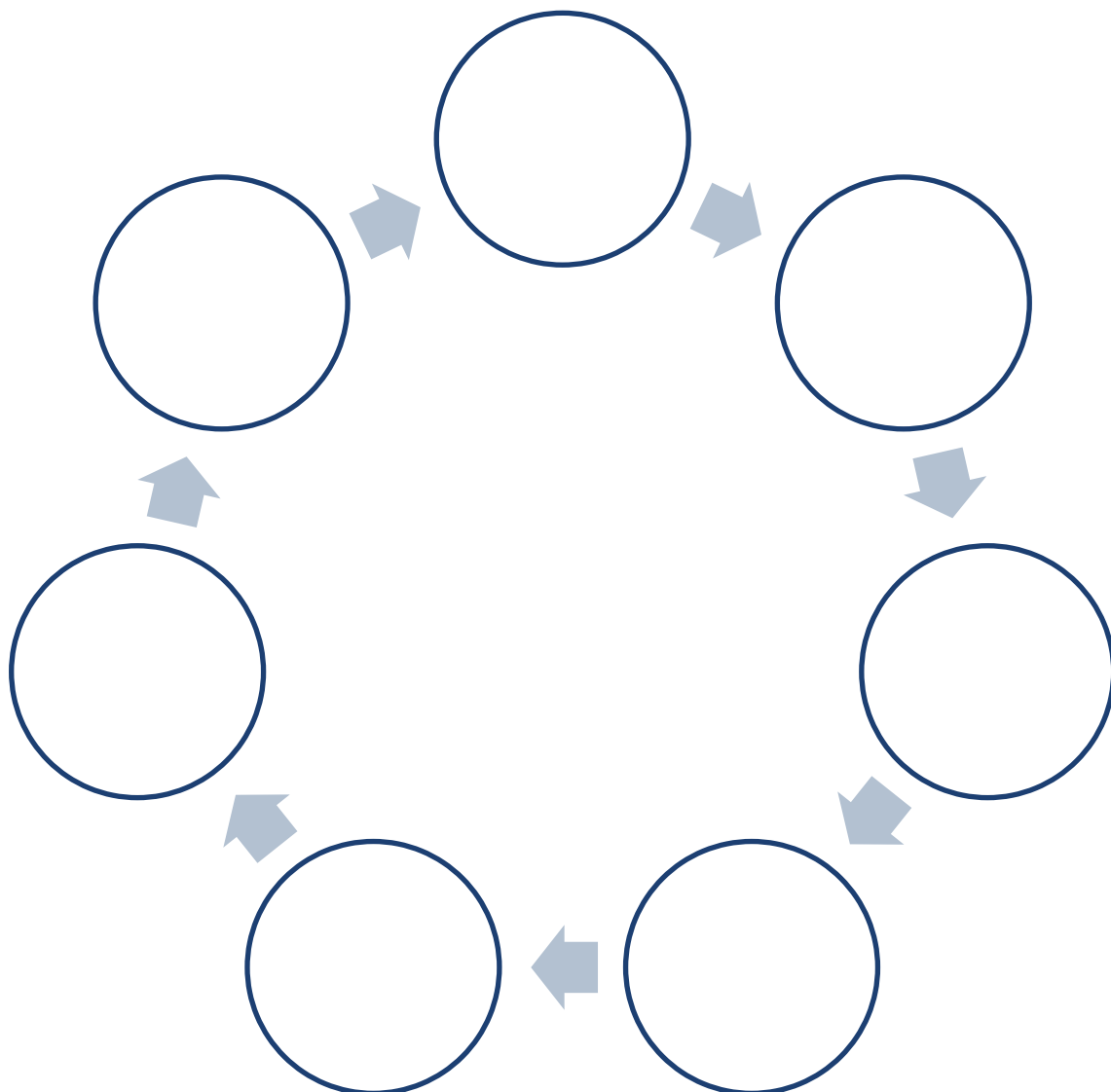
Nudi pacijentu zaštitni povez za oko (kako bi se spriječilo slučajno trljanje ili bockanje oka, pacijent nosi zaštitni povez za oko 24 sata nakon operacije, zatim se zaštitni povez makne i dalje pacijent nosi naočale za boravak na otvorenom [90].

Očekivane nuspojave kod pacijenta s kataraktom jesu: lagani jutarnji iscjedak i osjećaj grebanja mogu se očekivati nekoliko dana, a za uklanjanje blagog jutarnjeg iscjetka iz oka može se koristiti čista kompresa.

Obavijest liječniku. Budući da operacija katarakte povećava rizik od odvajanja mrežnice, pacijent mora znati obavijestiti kirurga ako se jave nove promjene u vidu, blještava svjetla, smanjenje vida, bol ili pojačano crvenilo [92].

7.4. Kompetencije medicinske sestre/tehničara u području infekcije

Prema autorici Šepec [93] osnovne kompetencije medicinske sestre u području infekcije su sljedeće (vidi sliku 7.4.1.).



Slika 7.4.1. Kompetencije medicinske sestre/tehničara u području infekcije

Izvor: S. Šepec Kompetencije medicinskih sestara opće zdravstvene njege: HKMS. Alfacommerce d.o.o. 2011

Sukladno prikazanoj slici 7.4.1. o kompetencijama medicinskih sestara opće zdravstvene njege, vidljivo je da medicinska sestra mora imati čitav spektar znanja koja se tiču infekcije kod pacijenata, pa i infekcije oka poglavito nakon operacije. Prema tome, medicinska sestra posjeduje temeljna znanja o zaraznim bolestima, uzročnicima zaraze, preventivnim cijepljenjima i testiranjima, zatim znanja koja se odnose na načine i putove prijenosa infekcija, znanja o načinima sprečavanja prijenosa i suzbijanja infekcija. Važno je znanje o ispravanom načinu upotrebe sredstva za dezinfekciju. Medicinska sestra/tehničar posjeduje znanja o važnosti primjene postupaka asepsa te dobro poznaje preporuke Povjerenstva za sprečavanje

intra-hospitalnih infekcija. Zna primjenjivati zaštitnu opremu i poznaje standardne operativne procedure (SOP) i protokole za sve načine izolacije [93].

Sukladno navedenim kompetencijama medicinska sestra – medicinski tehničar ovlaštena je samostalno, a prema organizacijskoj strukturi i Planu zdravstvene njege, provoditi, sudjelovati ili pomagati u sljedećim postupcima [93]:

1. Provodi postupke asepse u skladu s pravilima
2. Pravilno odlaže kontaminirani materijal
3. Pravilno odlaže kontaminirane oštre predmete
4. Koristi higijenska pomagala prema utvrđenim kriterijima
5. Provodi dezinfekciju aparature i pomagala prema SOP
6. Dezinficira medicinske instrumente prema SOP
7. Dezinficira opremu, pribor i pomagala za višekratnu uporabu
8. Dezinficira površine u neposrednoj pacijentovoj okolini
9. Uzima uzorke za mikrobiološke i druge pretrage
10. Priprema pacijenta za kožna testiranja
11. Priprema pacijenta za preventivna testiranja
12. Stvara sigurne uvjete transporta i pohrane cjepiva
13. Uspostavlja putove prijenosa čistih i nečistih materijala
14. Postupa s bolničkim rubljem sukladno preporukama
15. Provodi postupke poštujući putove prijenosa čistih i nečistih materijala
16. Osigurava propisane standarde prozračivanja prostora
17. Provodi postupke dezinfekcije kože pacijenata prije invazivnih postupaka (primjene terapije)
18. Provodi kupanje pacijenta antiseptičkim sredstvom
19. Osigurava aseptične uvjete tijekom asistencije za čišćenje operativnog polja – radi tehnikom nedoticanja
20. Sudjeluje u pripremama i provođenju odredbi u slučaju povećanja bolničkih infekcija
21. Sudjeluje u pripremama i provođenju odredbi u slučaju epidemije
22. Sudjeluje u zbrinjavanju epidemioloških podataka

8. Zaključak

Napredak znanosti i medicine doveo je čovječanstvo do stalnog povećanja očekivanog životnog vijeka; do 2030. očekuje se udvostručenje stanovništva starijeg od 65 godina. Dijagnoza katarakte u odraslih stoga će biti pravi javnozdravstveni problem u kojem će klinički pregled ostati ključ za kiruršku odluku. Međutim, s obzirom na to da nema dostupnih farmakoloških tretmana koji bi spriječili, odgodili ili izliječili kataraktu, kirurška intervencija postala je prva linija liječenja ove bolesti. S poboljšanjem kirurške tehnike i nova tehnološka dostignuća, kirurški ishodi nastavljaju se poboljšavati. Međutim, postoperativne infekcije oka ostaju važni izazovi. Bez brzog liječenja, endoftalmitis može dovesti do loših vidnih ishoda. Iako se infekcije ne mogu u potpunosti spriječiti, njihove se stope mogu smanjiti kroz strategije smanjenja rizika potkrijepljene recenziranim dokazima. Mnoge preoperativne, intraoperativne i postoperativne strategije su od pomoći u profilaksi.

Uobičajene prakse uključuju antiseptu povidon-jodom i profilaktičke lokalne antibiotike. Upotreba rutinskih intrakameralnih antibiotika na kraju operacije postala je profilaktička metoda za koju postoje dosljedni dokazi u prilog smanjenja incidencije endoftalmitisa. No međutim, postoje značajne kontroverze zbog potencijalne toksičnosti ako se nepravilno doziraju.

Zaključuje se da su upale kod novih tehnika operacija značajno smanjene, a osim, kako je prethodno rečeno profilaktičke metode djelovanja, u to spada i Vankomicin ili Ketocef koji se daje intrakamerularno na kraju operacije, zatim su nužni steroidi 2-3 tjedna nakon operacije. U radu je obrađeno istraživanje broja operativnih zahvata infekcije oka na razini Europske Unije. Utvrđeno je da je došlo do smanjenja broja oboljelih u 2020. godini, ponajviše zahvaljujući novim tehnikama operacija katarakte, ali i značajno djelovanje profilaktičke metode.

Utvrđeni su i opisani postupci medicinske sestre/tehničara kod infekcije oka ali i preoperativna i poslijeoperativna njega pacijenta. Zaključuje se da medicinska sestra/tehničar mora posjedovati značajna znanja te u procesu zdravstvene njege cijelo vrijeme s pacijentom. Od početak do kraja procesa zdravstvene njege.

9. Literatura

[1]. M. Delbarre, F Froussart-Maille. Signs, symptoms, and clinical forms of cataract in adults. *J Fr Ophthalmol*. 2020 Sep;43(7):653–9.

[2] C. Zetterström, A Lundvall, M . Kugelberg. Cataracts in children. *J Cataract Refract Surg*. 2005 Apr;31(4):824–40.

[3] C. Schmitt, O., Hockwin. The mechanisms of cataract formation. *J Inherit Metab Dis*. 1990;13(4):501–8.

[4]. G. Davis. The Evolution of Cataract Surgery. *Mo Med*. 2016 Jan-Feb;113(1):58-62.

[5]. J. Guay J, Sales K. Sub Tenon's anaesthesia versus topical anaesthesia for cataract surgery. *Cochrane Database Syst Rev*. 2015 Aug 27;2015(8):CD006291.

[6] HB. Dick T.A. Schultz. Review of Laser-Assisted Versus Traditional Phacoemulsification Cataract Surgery. *Ophthalmol Ther*. 2017 Jun 1;6(1):7–18.

[7] SS. Ermiş, F Öztürk, ÜÜ. Inan Comparing the efficacy and safety of phacoemulsification in white mature and other types of senile cataracts. *Br J Ophthalmol*. 2003 Nov;87(11):1356–9.

[8]. D. Lawrence, Z., Fedorowicz , EJ van Zuuren. Day care versus in-patient surgery for age-related cataract. *Cochrane Database of Systematic Reviews* 2015, Issue 11.

[9] MA. Isawumi, OU Kolawole, MB.Hassan Couching Techniques for Cataract Treatment in Osogbo, South West Nigeria. *Ghana Med J*. 2013 Jun;47(2):64–9.

[10] A. HariPriya DF, Chang Reena S M., Hekhar. Complication rates of phacoemulsification and manual small-incision cataract surgery at Aravind Eye Hospital. *J Cataract Refract Surg*. 2012 Aug;38(8):1360–9.

[11] P. Mahalingam P, K. Sambhav. Phaco capsulotomy in intumescent cataract. *Nepal J Ophthalmol Biannu Peer-Rev Acad J Nepal Ophthalmic Soc NEPJOPH*. 2014;6(2):242–3.

[12] A. Alwan R. Mohammed Morgagnian cataract. *Pan Afr Med J*. 2017;28:124.

[13] J. Pavan i sur. Tajne i odgovori oftalmologije. Varaždin : Sveučilište Sjever, 2021. -

[14] Mayo Clinics. Nuclear cataract. 2022. <https://www.mayoclinic.org/diseases-conditions/cataracts/symptoms-causes/syc-20353790>.

[15] RJ. Truscott Age-related nuclear cataract: a lens transport problem. *Ophthalmic Res*. 2000 Sep-Oct;32(5):185-94. doi: 10.1159/000055612. PMID: 10971179.

[16] B. Baćani, M. Čorak i Z. Mandić, Visual Rehabilitation after Congenital Cataract Surgery", *Acta clinica Croatica*, vol.41, br. 4 Suppl - OPHTHALMOL, str. 71-75, 2002.

[17] Children Eye Center. Juvenile cataract. 2022. <https://childrenseyecaremich.com/pediatric-eye-care/cataracts/>

- [18] GK. Das et al. Presenile cataract and its risk factors: A case control study. *J Family Med Prim Care*. 2019 Jun;8(6):2120-2123.
- [19] Vasudevan M, Premnath G. A prospective observational study to analyze the causes and types of pre senile cataract in South Indian patients. *J Evol Med Dent Sci*. 2014;3:12308–15.
- [20] SN. Chen SN et al. Nuclear sclerotic cataract in young patients in Taiwan. *J Cataract Refract Surg*. 2003;29:983–8.
- [21] R. Wu R, et al. Smoking, socioeconomic factors, and age related cataract: The Singapore Malay eye study. *Arch Ophthalmol*. 2010;128:1029–35
- [22] R. Hiller et al. Serum lipids and age-related lens opacities: A longitudinal investigation: The Framingham studies. *Ophthalmology*. 2003;110:578–83.
- [23] R. Muliani, R. Simanjuntak, S. Jundiah. Correlation between Smoking Habit Level and Stadium of Senile Cataract at Cataract and Refractive Surgery Clinic of Cicendo Eye Hospital Bandung. *J. Med. Health*. 2020
- [24] Vicente V. Dizon Ocampo et al. Senile Cataract (Age-Related Cataract). *Ophthalmology*. 2021.
- [25] M. Lundström, et al. Visual outcome of cataract surgery; study from the European Registry of Quality Outcomes for Cataract and Refractive Surgery. *J Cataract Refract Surg*. 2013 May. 39(5):673-9.
- [26] LC. Pullen LC. Ocular Comorbidity Predicts Poor Cataract Surgery Outcomes. *Medscape Medical News*. May 1 2013. [Full Text].
- [27] J. Antoun, G Azar, E Jabbour, Kourie HR, Slim E, Schakal A, et al. Vitreoretinal surgery with silicone oil tamponade in primary uncomplicated rhegmatogenous retinal detachment: Clinical Outcomes and Complications. *Retina Phila Pa*. 2016 Oct;36(10):1906–12.
- [28] D. Pascolini, SP., Mariotti Global estimates of visual impairment: 2010. *Br J Ophthalmol*. 2012 May;96(5):614–8.
- [29] B. Schroeder. Sutureless Cataract Extraction: Complications, Management and Learning Curves. *Community Eye Health*. 2003;16(48):58–60.
- [30] M. Blumenthal, I., Ashkenazi, E., Assia, M. Cahane Small-incision manual extracapsular cataract extraction using selective hydrodissection. *Ophthalmic Surg*. 1992 Oct;23(10):699–701.
- [31] U. Aykan, AH. Bilge K. Karadayi, T Akin. The effect of capsulorhexis size on development of posterior capsule opacification: small (4.5 to 5.0 mm) versus large (6.0 to 7.0 mm). *Eur J Ophthalmol*. 2003 Jul;13(6):541–5.
- [32] L.T. Chylack MC., Leske, P., Khu McCarthy D, Wu SY. Strategies for measuring the rate of age-related cataract formation in vivo. *Lens Eye Toxic Res*. 1989;6(4):515–22.

- [33] L.T. Chylack, JK, Wolfe DM, Singer MC., Leske, MA, Bullimore IL Bailey, et al. The Lens Opacities Classification System III. The Longitudinal Study of Cataract Study Group. *Arch Ophthalmol Chic Ill* 1960. 1993 Jun;111(6):831–6.
- [34] L.T. Chylack MC. Leske, ,McCarthy, P. Khu. T Kashiwagi, R.,Sperduto. Lens opacities classification system II (LOCS II). *Arch Ophthalmol Chic Ill* 1960. 1989 Jul;107(7):991–7.
- [35] YC. Liu, M., Wilkins T., Kim, B., Malyugin, JS Mehta. Cataracts. *Lancet Lond Engl*. 2017 Aug 5;390(10094):600–12
- [36] D.J. Apple, N., Mamalis K., Loftfield JM Googe, LC Novak, Kavka D.,, Van Norman et al. Complications of intraocular lenses. A historical and histopathological review. *Surv Ophthalmol*. 1984;29(1):1–54
- [37] RG. Abell, NM, BJ.Kerr Vote Femtosecond laser-assisted cataract surgery compared with conventional cataract surgery. *Clin Experiment Ophthalmol*. 2013 Jul;41(5):455–62.
- [38] ZZ. Nagy, A., Dunai, K., Kránitz, AI., Takács, GL., Sándor, R., Hécz, et al. Evaluation of femtosecond laser-assisted and manual clear corneal incisions and their effect on surgically induced astigmatism and higher-order aberrations. *J Refract Surg Thorofare NJ* 1995. 2014 Aug;30(8):522–5.
- [39] OD. Schein, EP, Steinberg JC., Javitt, SD., Cassard, JM., Tielsch DM,Steinwachs et al. Variation in cataract surgery practice and clinical outcomes. *Ophthalmology*. 1994 Jun;101(6):1142–52.
- [40] J. Li N., Morlet, JQ., Ng, JB., Semmens MW., Knuiman Team EPSWA. Significant nonsurgical risk factors for endophthalmitis after cataract surgery: EPSWA fourth report. *Invest Ophthalmol Vis Sci*. 2004 May;45(5):1321–8.
- [41] S. Somani, A., Grinbaum, AR., Slomovic . Postoperative endophthalmitis: incidence, predisposing surgery, clinical course and outcome. *J. Can Ophtalmol*. 1997 Aug;32(5):303–10.
- [42] X. Castells, M., Comas, M., Castilla, F., Cots, Alarcón S. Clinical outcomes and costs of cataract surgery performed by planned ECCE and phacoemulsification. *Int Ophthalmol*. 1998;22(6):363–7.
- [43] D.J. Apple, J. Sims H. Ridley. The invention of the intraocular lens. *Surv Ophthalmol*. 1996;40(4):279–92.
- [44] N. Visser, NJC., Bauer, Nuijts RMMA. Toric intraocular lenses: historical overview, patient selection, IOL calculation, surgical techniques, clinical outcomes, and complications. *J Cataract Refract Surg*. 2013 Apr;39(4):624–37.
- [45] RP. Gale M. Saldana RL., Johnston, B., Zuberbuhler M., McKibbin. Benchmark standards for refractive outcomes after NHS cataract surgery. *Eye Lond Engl*. 2009 Jan;23(1):149–52.

- [46.] A. Garg, R. Latkany, J., Bovet., W., Haigis, & J. T Lin,. Mastering the techniques of IOL power calculations. Jaypee Brothers, *Medical Publishers*. 2008;
- [47] KM. Hatch EC. Woodcock JH., Talamo. Intraocular lens power selection and positioning with and without intraoperative aberrometry. *J Refract Surg Thorofare NJ* 1995. 2015 Apr;31(4):237–42.
- [48] J. Ford J, L., Werner N. Mamalis Adjustable intraocular lens power technology. *J Cataract Refract Surg*. 2014 Jul;40(7):1205–23.
- [49] M. Labetoulle M., Lautier-Frau, E.Frau Ocular infections of the elderly *Presse Medicale Paris Fr* 1983. 2002 Oct 5;31(32):1521–9.
- [50] P. Gogate, Wood M. Recognising ‘high-risk’ eyes before cataract surgery. *Community Eye Health*. 2008 Mar;21(65):12–4.
- [51] T. D. Duane, & W. Tasman, Duane’s foundations of clinical ophthalmology. Vol. 1. Lippincott Williams & Wilkins.; 1991.
- [52] RP. Kowalski SV., Nayyar EG., Romanowski, V. Jhanji Anti-Infective Treatment and Resistance Is Rarely Problematic with Eye Infections. *Antibiotics*. 2022 Feb 6;11(2):204.
- [53] RP. Kowalski, SV., Nayyar, EG, Romanowski Shanks RMQ, Mammen A, Dhaliwal DK, et al. The Prevalence of Bacteria, Fungi, Viruses, and Acanthamoeba From 3,004 Cases of Keratitis, Endophthalmitis, and Conjunctivitis. *Eye Contact Lens*. 2020 Sep;46(5):265–8.
- [54] WA. Lynn S., Lightman. The eye in systemic infection. *Lancet Lond Engl*. 2004 Oct 16;364(9443):1439–50.
- [55] SJ. Sheu. Endophthalmitis. *Korean J Ophthalmol KJO*. 2017 Aug;31(4):283–9.
- [56] P. Montan. Endophthalmitis. *Curr Opin Ophthalmol*. 2001 Feb;12(1):75–81.
- [57] TP. Moloney Park J. Microbiological isolates and antibiotic sensitivities in culture-proven endophthalmitis: a 15-year review. *Br J Ophthalmol*. 2014 Nov;98(11):1492–7.
- [58] H. Cao, L, Zhang Li L, S., Lo. Risk factors for acute endophthalmitis following cataract surgery: a systematic review and meta-analysis. *PloS One*. 2013;8(8):e71731.
- [59] K. Vaziri, SG Schwartz, K., Kishor, HW. Flynn Endophthalmitis: state of the art. *Clin Ophthalmol Auckl NZ*. 2015;9:95–108.
- [60] JD. Sengillo Y Chen, D., Perez Garcia, SG., Schwartz A., Grzybowski, Flynn HW. Postoperative Endophthalmitis and Toxic Anterior Segment Syndrome Prophylaxis: 2020. *Ann Transl Med*. 2020 Nov;8(22):1548.
- [61] JD. Stein Serious adverse events after cataract surgery. *Curr Opin Ophthalmol*. 2012 May;23(3):219–25.

[62] CM. Bell WV., Hatch, HD., Fischer G., Cernat, JM, Paterson A., Gruneir, et al. Association between tamsulosin and serious ophthalmic adverse events in older men following cataract surgery. *JAMA*. 2009 May 20;301(19):1991–6.

[63] S. Schmitz S, HB., Dick, F, Krummenauer N, Pfeiffer Endophthalmitis in cataract surgery: results of a German survey. *Ophthalmology*. 1999 Oct;106(10):1869–77.

[64] A. Pinna, S, Zanetti LA., Sechi, D., Usai, MP., Falchi, Carta F. In vitro adherence of *Staphylococcus epidermidis* to polymethyl methacrylate and acrysof intraocular lenses. *Ophthalmology*. 2000 Jun;107(6):1042–6.

[65] S. Emami K., Kitayama, AL., Coleman. Adjunctive steroid therapy versus antibiotics alone for acute endophthalmitis after intraocular procedure. *Cochrane Database of Systematic Reviews* 2022, Issue 6. Art. No.: CD012131

[66] ET. Cunningham, HW, N. Flynn Relhan, M. Zierhut Endogenous Endophthalmitis. *Ocul Immunol Inflamm*. 2018;26(4):491–5.

[67] S., Althiabi AJ, Aljbreen A, Alshutily F.A. Althwiny. Postoperative Endophthalmitis After Cataract Surgery. *Cureus*. 14(2):e22003.

[68] A. Kumar. Role of *Staphylococcus aureus* Virulence Factors in Inducing Inflammation and Vascular Permeability in a Mouse Model of Bacterial Endophthalmitis. *PloS One*. 2015;10(6).

[69] RS. Hoffman Braga-Mele R, Donaldson K, Emerick G, Henderson B, Kahook M, et al. Cataract surgery and nonsteroidal antiinflammatory drugs. *J Cataract Refract Surg*. 2016 Sep;42(9):1368–79.

[70] EW. Gower, K, Lindsley SE., Tulenko, Nanji AA, Leyngold I, McDonnell PJ. Perioperative antibiotics for prevention of acute endophthalmitis after cataract surgery. *Cochrane Database Syst Rev*. 2017 Feb 13;2(2):CD006364.

[71] V. Daien, L., Papinaud, MC., Gillies C., Domerg, N., Nagot, S., Lacombe, et al. Effectiveness and Safety of an Intracameral Injection of Cefuroxime for the Prevention of Endophthalmitis After Cataract Surgery With or Without Perioperative Capsular Rupture. *JAMA Ophthalmol*. 2016 Jul 1;134(7):810–6.

[72] E. Moisseiev, E., Levinger. Anaphylactic reaction following intracameral cefuroxime injection during cataract surgery. *J Cataract Refract Surg*. 2013 Sep;39(9):1432–4.

[73] MN. Delyfer MB., Rougier S, Leoni Q., Zhang Dalbon F, Colin J, et al. Ocular toxicity after intracameral injection of very high doses of cefuroxime during cataract surgery. *J Cataract Refract Surg*. 2011 Feb;37(2):271–8.

[74] AK. Reddy RR Reddy, MR Paruvelli, S, Ambatipudi A, Rani SAK Lodhi, et al. Susceptibility of bacterial isolates to vancomycin and ceftazidime from patients with

endophthalmitis: Is there a need to change the empirical therapy in suspected bacterial endophthalmitis? *Int Ophthalmol*. 2015 Feb;35(1):37–42.

[75] B. Clarke, TH Williamson, G, Gini B. Gupta Management of bacterial postoperative endophthalmitis and the role of vitrectomy. *Surv Ophthalmol*. 2018;63(5):677–93.

[76] PC, Wu M Li, SJ Chang, MC, Teng SG, Yow SJ, Shin et al. Risk of endophthalmitis after cataract surgery using different protocols for povidone- iodine preoperative disinfection. *J Ocul Pharmacol Ther Off J Assoc Ocul Pharmacol Ther*. 2006 Feb;22(1):54–61.

[77] H. Shimada S, Arai H, Nakashizuka T Hattori, M Yuzawa. Reduced anterior chamber contamination by frequent surface irrigation with diluted iodine solutions during cataract surgery. *Acta Ophthalmol (Copenh)*. 2017 Aug; 95(5):e373–8.

[78] Endophthalmitis Study Group, European Society of Cataract & Refractive Surgeons. Prophylaxis of postoperative endophthalmitis following cataract surgery: results of the ESCRS multicenter study and identification of risk factors. *J Cataract Refract Surg*. 2007 Jun;33(6):978–88.

[79] E. Friling, M Lundström, U, Stenevi P. Montan Six-year incidence of endophthalmitis after cataract surgery: Swedish national study. *J Cataract Refract Surg*. 2013 Jan;39(1):15–21.

[80] M.S Kresloff, A.A, Castellarin M. A .Zarbin Endophthalmitis. *Surv Ophthalmol*. 1998;43(3):193–224.

[81] C.S.H, Tan H.K. Wong, F.P, Yang J.J Lee. Outcome of 23-gauge sutureless transconjunctival vitrectomy for endophthalmitis. *Eye Lond Engl*. 2008 Jan;22(1):150–1.

[82] MS. Stem B, Todorich Y Yonekawa, A Capone, GA Williams, AJ. Ruby Incidence and Visual Outcomes of Culture-Proven Endophthalmitis Following Dexamethasone Intravitreal Implant. *JAMA Ophthalmol*. 2017 Apr 1;135(4):379–82.

[83] OECD Library. Ambulatory surgery. Dostupno na: <https://www.oecd-ilibrary.org/sites/dd4f4919-en/index.html?itemId=/content/component/dd4f4919-en>

[84] C. Stewart Cataract surgeries per population in European countries in 2019. Dostupno na Statista.

[85] GVR Report over Intraocular Lens Market Size, Share & Trends Report. Intraocular Lens Market Size, Share & Trends Analysis Report By Product (Multifocal Intraocular Lens, Toric Intraocular Lens), By End Use (Hospitals, Ambulatory Surgery Centers), By Region, And Segment Forecasts, 2022 – 2030

[86] Mordoro Intelligence. Cataract surgery devices market size & share analysis - growth trends & forecasts (2023 - 2028). 2022.

[87] M. J. Garston Three Cases of Cataract Complication. *Review of Optometry*. 2007

[88] Chen et al. Retinal Complications of Cataract and Refractive Surgery. *Rhetinal Physician*. 2007

[89] S. Čukljek, Osnove zdravstvene njege- Priručnik za studij sestrinstva, Zagreb: Zdravstveno veleučilište u zagrebu, 2005.

[90] NN 139/2009, Pravilnik o specijalističkom usavršavanju medicinskih sestara - medicinskih tehničara, Zagreb: NN, 2009.

[91] S. Šepec, B. Kurtović, T. Munko, M. Vico, D. Abcu Aldan i D. Babić, Sestrinske dijagnoze, Zagreb: HKMS, 2011.

[92] M. Belleza. Cataract. Nurselabs. 2023.

[93] S. Šepec Kompetencije medicinskih sestara opće zdravstvene njege: HKMS. Alfacommerce d.o.o. 2011

Popis slika

- Slika 2.1.1.1. Nuklearna katarkata: J. Pavan i sur. Tajne i odgovori oftalmologije. Varaždin: Sveučilište Sjever, 2021., str. 43 5
- Slika 2.1.2.1. Kotrikalna katarkta: J. Pavan i sur. Tajne i odgovori oftalmologije. Varaždin : Sveučilište Sjever, 2021., str. 44.....6
- Slika 2.1.3.1. Subkapsularna katarakta: J. Pavan i sur. Tajne i odgovori oftalmologije. Varaždin: Sveučilište Sjever, 2021., str. 44 7
- Slika 2.2.1.1. Kongenitalna katarakta Gene Vision. <https://gene.vision/knowledge-base/types-of-congenital-cataract/> 8
- Slika 2.2.2.1. Juvenilna katarkta: M. Skrabić, et al. Acute Bilateral Cataract With Phacomorphic Glaucoma in a Girl With Newly Diagnosed Type 1 Diabetes Mellitus. Journal of pediatric ophthalmology and strabismus. 2010. 47 Online. e1-3. 10.3928/01913913-20100719-12. 9
- Slika 2.2.3.1. Presenilna katarkta: Mantacare. Presenile cataract. 2022. <https://mantracare.in/cataract/presenile-cataract/> 9
- Slika 2.2.4.1. Senilna katarkta: Senilne cataract. <https://www.everypixel.com/image-10872655674843440526> 11
- Slika 2.3.1. Katarakta lista paprati: M. Delbarre, F. Froussart-Maille. Signs, symptoms, and clinical forms of cataract in adults J Fr Ophtalmol. 2020 Sep;43(7):653–9. 12
- Slika 5.1. Akutni postoperativni endoftalmitis: K. Vaziri, SG Schwartz, K. Kishor, HW Jr Flynn. Endophthalmitis: state of the art. Clin Ophthalmol. 2015 Jan 8;9:95-108. Dostupno na: <https://www.ncbi.nlm.nih.gov/pmc/articles/PMC4293922/> (11.06.2023) 24
- Slika 5.2. Kronični odgođeni endoftalmitis: K. Vaziri, SG Schwartz, K. Kishor, HW Jr Flynn. Endophthalmitis: state of the art. Clin Ophthalmol. 2015 Jan 8;9:95-108. Dostupno na: <https://www.ncbi.nlm.nih.gov/pmc/articles/PMC4293922/> (11.06.2023) 24
- Slika 6.1. Broj oboljelih na razini EU-a: Autorica rada prema Eurostat. Dostupno na: https://ec.europa.eu/eurostat/databrowser/view/hlth_co_proc2/default/table?lang=en 33
- Slika 6.2. Udio katarakte u EU i svijetu, 2019. : Izradila autorica prema OECD <https://www.oecd-ilibrary.org/sites/dd4f4919-en/index.html?itemId=/content/component/dd4f4919-en> 34
- Slika 6.3. Broj operacija katarakte u EU, 2020.godina: Autorica rada prema Statista. Dostupno na: <https://www.statista.com/statistik/suche/?q=cataract&p=1> 35

Slika 6.4. Broj operacija u 2019: Autorica rada prema Eurostat. Dostupno na: https://www.statista.com/statistics/431316/number-of-cataract-surgery-day-cases-per-population-in-european-countries/	37
Slika 6.5. Tehnike katarakte: Autorica prema GVR Report cover Intraocular Lens Market Size, Share & Trends Report	38
Slika 6.6. Tip katarakte prema dobnim skupinama: Izradila autorica prema Mordor Intelligence. Dostupno na: https://www.mordorintelligence.com/industry-reports/cataract-surgery-devices-market (10.07.2023)	40
Slika 6.1.1. Slikovni prikaz CME komplikacija katarakte: M. J. Garston Three Cases of Cataract Complication. Review of Optometry. 2007	41
Slika 6.1.2. Intraoperativna komplikacija operacije: M. J. Garston Three Cases of Cataract Complication. Review of Optometry. 2007	42
Slika 6.1.3. Komplikacija- Pojavnost endoftalmitisa nakon operacije katarakte: Chen et al. Retinal Complications of Cataract and Refractive Surgery. The Retinal Physician. 2007	43
Slika 6.1.4. Komplikacija- Pojavnost endoftalmitisa , slučaj 77. godišnjaka: M. J. Garston Three Cases of Cataract Complication. Review of Optometry. 2007	44
Slika 7.1. Opis pacijentovih očekivanja: Izradila autorica prema S. Čukljek, Osnove zdravstvene njege- Priručnik za studij sestrinstva, Zagreb: Zdravstveno veleučilište u zagrebu, 2005., str. 6	45
Slika 7.4.1. Kompetencije medicinske sestre/tehničara u području infekcije: S. Šepec Kompetencije medicinskih sestara opće zdravstvene njege: HKMS. AlfaCommerce d.o.o. 2011	51

Sveučilište
Sjever

VŽ KC



MMI

SVEUČILIŠTE
SJEVER



IZJAVA O AUTORSTVU

Završni/diplomski rad isključivo je autorsko djelo studenta koji je isti izradio te student odgovara za istinitost, izvornost i ispravnost teksta rada. U radu se ne smiju koristiti dijelovi tuđih radova (knjiga, članaka, doktorskih disertacija, magistarskih radova, izvora s interneta, i drugih izvora) bez navođenja izvora i autora navedenih radova. Svi dijelovi tuđih radova moraju biti pravilno navedeni i citirani. Dijelovi tuđih radova koji nisu pravilno citirani, smatraju se plagijatom, odnosno nezakonitim prisvajanjem tuđeg znanstvenog ili stručnoga rada. Sukladno navedenom studenti su dužni potpisati izjavu o autorstvu rada.

Ja, SANJA HANŽEK (ime i prezime) pod punom moralnom, materijalnom i kaznenom odgovornošću, izjavljujem da sam isključivi autor/ica završnog/diplomskog (obrisati nepotrebno) rada pod naslovom INFEKCIJE NAKON OPERACIJE KATARAKTA (upisati naslov) te da u navedenom radu nisu na nedozvoljeni način (bez pravilnog citiranja) korišteni dijelovi tuđih radova.

Student/ica:
(upisati ime i prezime)

Sanja Hanžek
(vlastoručni potpis)

Sukladno čl. 83. Zakonu o znanstvenoj djelatnosti i visokom obrazovanju završne/diplomske radove sveučilišta su dužna trajno objaviti na javnoj internetskoj bazi sveučilišne knjižnice u sastavu sveučilišta te kopirati u javnu internetsku bazu završnih/diplomskih radova Nacionalne i sveučilišne knjižnice. Završni radovi istovrsnih umjetničkih studija koji se realiziraju kroz umjetnička ostvarenja objavljuju se na odgovarajući način.

Sukladno čl. 111. Zakona o autorskom pravu i srodnim pravima student se ne može protiviti da se njegov završni rad stvoren na bilo kojem studiju na visokom učilištu učini dostupnim javnosti na odgovarajućoj javnoj mrežnoj bazi sveučilišne knjižnice, knjižnice sastavnice sveučilišta, knjižnice veleučilišta ili visoke škole i/ili na javnoj mrežnoj bazi završnih radova Nacionalne i sveučilišne knjižnice, sukladno zakonu kojim se uređuje znanstvena i umjetnička djelatnost i visoko obrazovanje.