

Namjerno trovanje škanjaca običnih karbofuranom

Šurić, Dora

Master's thesis / Diplomski rad

2023

Degree Grantor / Ustanova koja je dodijelila akademski / stručni stupanj: **University of Zagreb, Faculty of Veterinary Medicine / Sveučilište u Zagrebu, Veterinarski fakultet**

Permanent link / Trajna poveznica: <https://um.nsk.hr/um:nbn:hr:178:479344>

Rights / Prava: [In copyright](#)/[Zaštićeno autorskim pravom.](#)

Download date / Datum preuzimanja: **2025-02-12**



Repository / Repozitorij:

[Repository of Faculty of Veterinary Medicine -
Repository of PHD, master's thesis](#)



SVEUČILIŠTE U ZAGREBU
VETERINARSKI FAKULTET

Dora Šurić

Namjerno trovanje škanjaca običnih karbofuranom

Diplomski rad

Zagreb, 2023.

Ovaj diplomski rad izrađen je na Zavodu za sudsko i upravno veterinarstvo Veterinarskog fakulteta Sveučilišta u Zagrebu.

Predstojnik Zavoda za sudsko i upravno veterinarstvo:

Prof. dr. sc. Krešimir Severin

Mentor:

Prof. dr. sc. Krešimir Severin

Članovi povjerenstva za obranu diplomskog rada:

1. izv. prof. dr. sc. Dean Konjević, DECZM
2. prof. dr. sc. Petar Džaja
3. prof. dr. sc. Krešimir Severin

ZAHVALA

Zahvaljujem svom mentoru prof. dr. sc. Krešimiru Severinu na pruženoj pomoći, stručnom vodstvu, strpljenju i izdvojenom vremenu tijekom izrade ovog diplomskog rada.

Najviše želim zahvaliti mojoj obitelji i prijateljima koji su postali obitelj, a posebno mami na bezuvjetnoj ljubavi, suosjećanju i podršci tijekom cijelog studiranja. Hvala što ste me bodrili, veselili se mojim uspjesima, ali i pružili utjehu kada je bilo potrebno.

Veliko hvala Tomislavu na neizmjernom strpljenju i podršci te što si vjerovao u mene.

Hvala svima od srca!

POPIS PRILOGA

Slike

- Slika 1. Oznake različitih veličina, boja i oblika za označavanje dokaza na mjestu događaja. Proizvođač: *Arrowhead Forensics*, <https://arrowheadforensics.com/> 5
- Slika 2. Fotografske skale (mjerke) različitih oblika za označavanje i izmjeru dokaza na mjestu događaja. Proizvođač: *Arrowhead Forensics*, <https://arrowheadforensics.com/> 6
- Slika 3. Načini pretraživanja mjesta događaja. (LYLE, 2016.) 6
- Slika 4. Formacija enzim-supstrat kompleksa acetilkolinesteraze i acetilkolina. ACh, acetilkolin; AChE, acetilkolinesteraza; Asp, aspartat; Glu, glutamat; His, histidin; Ser, serin. (KUSHWAHA i sur., 2016.) 12
- Slika 5. Degradacija karbofurana na metabolite procesima oksidacije i hidrolize (DONOVAN i sur., 2012.) 14
- Slika 6. Nalaz lešine vuka sa vanjskim i okolišnim znakovima karakterističnim za trovanje karbofuranom (Udruga Biom) 16
- Slika 7. Uginuće ptice nastupa brzo te ih se često nalazi sa otrovanim ingestom u kljunu (MINEAU i sur., 2012.) 17
- Slika 8. IR spektar karbofurana (NIST Chemistry WebBook, <https://webbook.nist.gov/chemistry>) 19
- Slika 9: Poprečni presjek otvorene cjevaste kolone uz prikaz slojeva (<https://teaching.shu.ac.uk/hwb/chemistry/tutorials/chrom/gaschrom.htm>) 21
- Slika 10. Shematski prikaz GC - MS sistema (<https://www.mooreanalytical.com/gc-ms/>) ... 23
- Slika 11. Lešine pronađenih ptica grabljivica vrste *Buteo buteo* – obični škanjac (izvor: Emilio Menđušić, Sokolarski centar Šibenik) 28
- Slika 12. Širi prikaz mjesta događaja (izvor: izvor: Emilio Menđušić, Sokolarski centar Šibenik) 29
- Slika 13. Mamac, otvoreno tijelo domaće kokoši posuto granulama na vreći za stočnu hranu (izvor: Emilio Menđušić, Sokolarski centar Šibenik) 30
- Slika 14. duboka rana nepravilno okruglog oblika i oštih rubova promjera 10 cm na lijevom postranom području (izvor: Zavod za sudsko i upravno veterinarstvo) 32
- Slika 15. Apterično područje glave i vrata (izvor: Zavod za sudsko i upravno veterinarstvo)

Slika 16. Tamnije crveno obojena područja mišićja i potkožja (izvor: Zavod za sudsko i upravno veterinarstvo)	33
Slika 17. Sasušeni i tamnosivomodrim prahom obloženi tračak crijeva približne duljine do 10 cm koji strši iz rane (izvor: Zavod za sudsko i upravno veterinarstvo).....	33
Slika 18. Obostrana ukočenost prstiju (izvor: Zavod za sudsko i upravno veterinarstvo).....	36
Slika 19. Nalaz krvarenja po sluznici mišićnog želudca (izvor: Zavod za sudsko i upravno veterinarstvo)	36
Slika 20. Obostrana ukočenost prstiju ženke škanjca (izvor: Zavod za sudsko i upravno veterinarstvo)	37
Slika 21. Sadržaj voljke ženke škanjca (izvor: Zavod za sudsko i upravno veterinarstvo)....	38
Slika 22. Mišićni želudac prepunjen omekšanim sadržajem crnosmeđe boje i neprepoznatljivog sadržaja (izvor: Zavod za sudsko i upravno veterinarstvo)	38

Tablice

Tablica 1. Radnje koje treba izbjegavati na mjestu događaja (SEVERIN, 2015.).....	3
Tablica 2. Određivanje stanja lešine s obzirom na stupanj raspadnutosti, cjelovitosti i ukočenosti mišića	7
Tablica 3. Akutna oralna toksičnost karbofurana za ptice, od najosjetljivije do najmanje osjetljive testirane vrste; Ž, ženka; M, mužjak; N, neodređeno. (MINEAU i sur., 2012.).....	10
Tablica 4. Zabilježeni slučajevi trovanja i sumnje u trovanje u Hrvatskoj od 2003. do 2020. godine (NAWG, 2018.)	26
Tablica 5. Popis prikupljenih i pretraženih uzoraka.....	40

Sadržaj

1. Uvod.....	1
2. Pregled dosadašnjih spoznaja.....	2
2.1. Obrada mjesta događaja kod sumnje na otrovanje	2
2.2. Prikupljanje i dostava lešina i uzoraka kod sumnje na otrovanje	7
2.3. Otrovanje karbofuranom.....	9
2.3.1. Izvor otrova	11
2.3.2. Mehanizam djelovanja, farmakokinetika i farmakodinamika.....	11
2.3.3. Klinička slika i patoanatomski nalaz.....	15
2.3.4. Dijagnostika i toksikološka analiza.....	18
2.4. Učestalost otrovanja životinja karbofuranom u Republici Hrvatskoj.....	25
3. Prikaz slučaja	28
3.1. Mjesto događaja.....	28
3.2. Razudbeni nalaz.....	31
3.3. Toksikološka analiza	39
4. Razmatranje.....	41
5. Zaključci.....	44
6. Literatura	46
7. Sažetak	50
8. Summary	51
9. Životopis	52

1. UVOD

Karbofuran je karbamatni sistemski i kontaktni insekticid, inhibitor acetilkolinesteraze koji se prema toksičnosti kategorizira u vrlo jake otrove te je, unatoč strogoj regulativi i zabrani primjene, najupotrebljavanije sredstvo u slučajevima namjernog trovanja domaćih i divljih vrsta životinja u Hrvatskoj. Sukladno standardima Europske Unije, zabrana upotrebe većine formulacija karbofurana je u Hrvatskoj započela 2007. godine, no tek je u potpunosti stupila na snagu 2016. godine, ali njegova nabava je i dalje moguća u državama koje nisu dio EU.

Najzastupljeniji način trovanja životinja u Hrvatskoj je ilegalno i namjerno postavljanje zatrovanih mamaca kojim se nastoje ukloniti životinje, prvenstveno predatori koji uzrokuju štete u stočarstvu i lovstvu. Prilikom ovakvih pokušaja trovanja redovito stradavaju druge, neciljane životinje poput brojnih vrsta ptica grabljivica koje se nalaze u Crvenoj knjizi ptica Hrvatske (TUTIŠ i sur., 2013.) te su zaštićene zakonom.

Kada dođe do pronalaska uginulih strogo zaštićenih životinja za koje postoji opravdana sumnja da je uginuće posljedica nezakonitih radnji kao što je trovanje, potrebno je o tome obavijestiti nadležnu veterinarsku organizaciju, odnosno ovlaštenog veterinara koji je dužan takav događaj prijaviti nadležnim tijelima koji su ovlašteni za izdavanje naloga i određivanje daljnjeg postupanja, a to uključuje Državni inspektorat (veterinarski inspektor ili inspektor zaštite prirode), nadležnu policijsku upravu ili policijsku postaju te Državno odvjetništvo. Zatim slijedi provedba istražnog postupka pod vodstvom nadležnog tijela koji se sastoji od detaljnog pregleda mjesta događaja, dokumentiranja nalaza te prikupljanja i pohrane lešine i drugih materijalnih tragova koji se zatim službenim putem dostavljaju suradničkim ustanovama kao što su Hrvatski veterinarski institut, Veterinarski fakultet Sveučilišta u Zagrebu, Centar za forenzična ispitivanja, istraživanja i vještačenja „Ivan Vučetić“ te Nastavni zavod za javno zdravstvo „Dr. Andrija Štampar“ koje sudjeluju u rješavanju pojedinih poslova od provođenja razudbe lešina, toksikološke analize, analize bioloških tragova, davanje nalaza i mišljenja vještaka.

2. PREGLED DOSADAŠNJIH SPOZNAJA

2.1. Obrada mjesta događaja kod sumnje na otrovanje

Krucijalan i neizostavan dio svake istrage je istraživanje mjesta događaja, pritom je potrebno obratiti pozornost da se ono odvija prema propisanim pravilima i protokolima nadležnih tijela kako bi spriječili gubitak ključnih dokaza koji bi ukazivali na neku nezakonitu radnju poput namjernog trovanja, krivolova, protuzakonitog usmrćivanja i mučenja životinja i drugih (SEVERIN, 2022.).

Kada je riječ o istražnim postupcima vezanim uz životinjske vrste istraga mjesta događaja odvija se po završetku utvrđivanja okolnosti samog događaja, nakon prikupljanja izjava svjedoka i prijave nadležnom tijelu od nepoznate osobe, te određivanju osnove po kojoj će se provoditi, hoće li se voditi kao prekršajni ili kazneni postupak uz inspekcijski nadzor temeljem Kaznenog zakona (ANONYMUS, 2011.), Zakona o veterinarstvu (ANONYMUS, 2013.c), Zakona o zaštiti prirode (ANONYMUS, 2013.a) i Zakona o zaštiti životinja (ANONYMUS, 2017.). Prije svakog postupanja također je nužno identificirati vrstu životinje koja je objekt istrage osim kada je to zahtjev istrage, odnosno vrsna identifikacija bioloških tragova metodama analize mitohondrijske DNK (SEVERIN, 2015.).

U Pravilniku o strogo zaštićenim vrstama (ANONYMUS, 2013.a) u okviru Sustava za dojavu i praćenje kojeg vodi Državni zavod za zaštitu okoliša i prirode MINGOR propisan je način postupanja s mrtvim, ozlijeđenim ili bolesnim strogo zaštićenim životinjama prema kojem je nalaznik dužan Zavodu dojaviti pronalazak takve životinje putem obrasca za dojavu, koji je moguće naći internetskoj stranici Ministarstva i Zavoda, ili telefonski u roku od 24 sata od trenutka pronalaska. Potrebni podaci uključuju naziv strogo zaštićene životinje (znanstveni ili hrvatski naziv vrste) ili detaljan opis, vrijeme, mjesto i način nalaza, stanje životinje, informacije o nalazniku, oznaka životinje, ako je vidljiva te podatke o postupanju sa životinjom.

Nakon obavljenih preliminarnih postupaka slijedi obrada mjesta događaja prema općem načelu istrage mjesta događaja koje se zasniva na primjeni znanstveno potvrđenih metoda u sustavnoj analizi mjesta te pravilnom prikupljanju i čuvanju materijalnih dokaza temeljem kojih je moguće rekonstruirati događaj, identificirati i povezati počinitelja sa žrtvom i/ili zlodjelom, a sve u cilju dobivanja vjerodostojne materijalne istine koja je neminovna za rješavanje pravnog slučaja (SEVERIN, 2015.).

Kako bi se spriječio gubitak dokaznih materijala, istragu započinjemo osiguravanjem mjesta događaja. Početna granica je često nesavršena jer proizlazi iz preliminarnih podataka dobivenih s terena ili prvog dojma stečenog neposredno nakon dolaska, no ona uvijek mora biti

vidljivo označena oznakama, primjerice trakama, a unutar ograničenog prostora potrebno je izbjegavati radnje navedene u Tablici 1. Daljnjom obradom mjesta i prikupljanjem podataka granica se prilagođava dok se ne utvrdi pravo mjesto od interesa za istragu, ono je poželjno ograditi zaštitnom folijom ili postavljanjem montažne tende, ukoliko je to nužno, kako bi se područje zaštitilo od utjecaja oborina ili sunčeve svjetlosti (SEVERIN, 2015.). Osim samog mjesta, neophodno je osigurati i zaštititi zdravlje svih sudionika istražne radnje od mogućih štetnih čimbenika, posebice pri sumnji na trovanje životinja jer pojedini otrovi poput organofosfornih spojeva i karbamata, koji su ujedno jedni od najčešće korištenih supstanci u slučajevima otrovanja životinja u Republici Hrvatskoj potvrđenih toksikološkom analizom (prezentacija), a obilježava ih visoka toksičnost i liposolubilnost što ih čini opasnim kontaktnim otrovima (SREBOČAN i SREBOČAN, 2009.).

Tablica 1. Radnje koje treba izbjegavati na mjestu događaja (SEVERIN, 2015.)

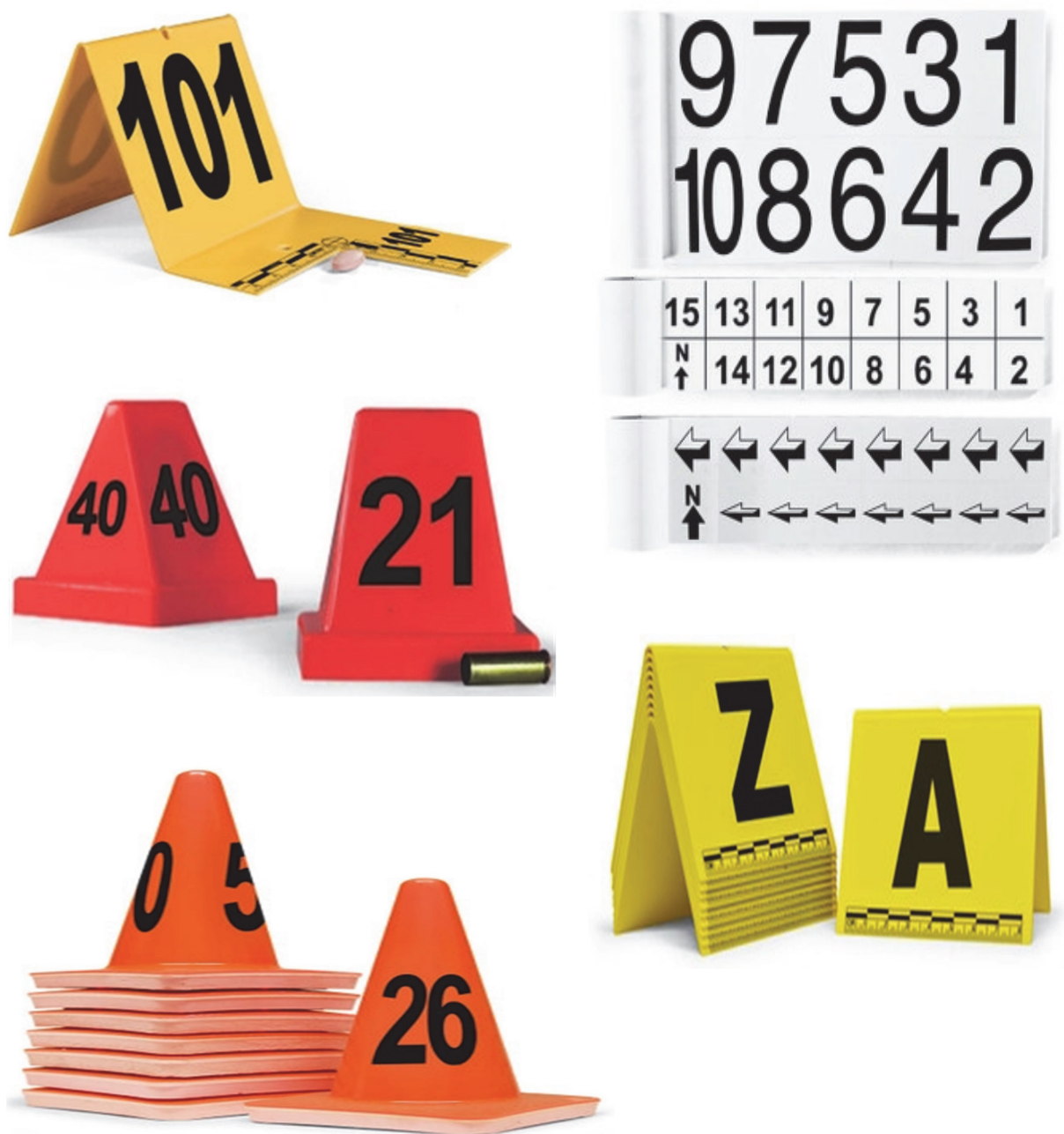Radnje	Moguće posljedice
Neoprezno hodanje	Oštećenje otisaka nogu, tragova guma, vegetacije
Nenošenje rukavica	Dodatni broj otisaka prstiju, mogućnost kontaminacije
Nošenje rukavica, ali neoprezno rukovanje	Obliteracija otisaka prstiju
Nenošenje odgovarajuće zaštitne odjeće	Onečišćenje mjesta događaja tuđim DNK, izlaganje patogenim supstancama, otrovima itd.
Pušenje	Onečišćenje područja pepelom
Upotreba domaćeg prostora i objekata kao npr. kupaonica, wc, telefon i slično	Onečišćenje, dodavanje otisaka, uništavanje dokaza
Pomicanje predmeta ili paljenje i gašenje svjetala	Gubljenje materijalnih dokaza

Osim otrova koje klasificiramo u *kemijske opasnosti* uz kiseline, lužine, dim te sredstva za zaštitu usjeva, razlikujemo još četiri tipa opasnosti, a to su *fizikalne* (električna struja, vatra), *biološke* (patogeni mikroorganizmi i virusi), *ergonomske* (ozljede nastale pri podizanju teških predmeta, lešina itd.) i *psihosocijalne opasnosti* (nelagodni prizori vezani uz ozlijeđene ili uginule životinje).

Mjesto događaja potrebno je detaljno i sustavno razgledati kako bi se stvorila cjelokupna slika i da ne bi došlo do tzv. vizije tunela i fokusiranja samo na mjesto pronalaska lešine. Primjerice, kod jako toksičnih otrova kao što su karbamati, smrt nastupa gotovo trenutno zbog čega se izvor otrova najčešće nalazi u neposrednoj blizini. Često je riječ o mamcu koji je primamljiv ciljanoj životinji poput komada mesa, otvorene konzerve ili lešine koja je na razne

načine ispunjena otrovnom tvari. Sumnju na trovanje životinja možemo postaviti ukoliko se na mjestu događaja nalazi više jedinki iste ili različitih vrsta životinja. Stoga uobičajeno pretragu započinjemo kretanjem prema, a zatim od mjesta nalaska lešine pri čemu sve dokumentiramo i obilježavamo dokaze zastavicama ili drugim vidljivim oznakama. Ovakvim pristupom se mogu naći i neki drugi tragovi koji povezuju trovača sa mjestom događaja poput ambalaže u kojem se nalazio mamac ili otrov, opušak, tragovi obuće, a ponekad i osobne stvari. Također je važno zabilježiti meteorološke podatke, prvenstveno temperaturu okoliša i vremenske prilike odmah po dolasku bez obzira je li riječ o vanjskom ili unutarnjem mjestu događaja, a uz uzimanje svakog podatka mora biti zabilježena vremenska i lokacijska oznaka. Temperatura se mora mjeriti u razini lešine zbog važnosti za entomološku analizu i procjenu postmortalnog intervala. Neizostavan dio svake istrage je dokumentiranje mjesta događaja koji prethodi prikupljanju dokaza, a može se vršiti na pet načina: *skiciranjem i mapiranjem; fotografiranjem i video-zapisivanjem; mjerenjem; vođenjem bilježaka te uzimanjem i prikupljanjem dokaza.*

Fotografiranje je jedan od najvažnijih načina dokumentiranja mjesta događaja jer se time stvara trajan zapis mjesta, ali i sam proces prikupljanja dokaza. Takav zapis se uvijek može ponovno pregledati i razmotriti nakon završenog postupanja na mjestu događaja, a u konačnici može dovesti do novih dokaza. Postupak fotografiranja mora biti proveden sistematično i na način da što vjernije uprizori mjesto događaja, smjesti dokaze u kontekst i prikaže povezanost dokaza sa mjestom događaja. Počevši od panoramske fotografije područja i objekta, uključujući sliku adrese. Za svaki dio prostora važno je fotografirati perspektivu mjesta sveobuhvatnim pogledom, preko srednjeg, zatim s fokusiranim i naposljetku krupnim, odnosno detaljnim planom, na ovaj način osigurava se misaona cjelina potrebna u analizi ili predstavljanju sudu. Nadalje, svi dokazi moraju biti obilježeni prikladnim oznakama, one mogu biti različitih boja, veličina i oblika i označene različitim kombinacijama slova i brojki (Slika 1.) čime im se ujedno dodjeljuje identifikacijska oznaka. Kod fotografiranja dokaza na mjestu događaja prikladne oznake uz dokaze moraju biti vidljive i jasne kod krupnog plana. U slučajevima kada je potrebno zabilježiti točnu veličinu dokaza izraženu mjernim jedinicama, poput ozljeda ili oružja, koriste se fotografske skale ili mjerke (Slika 2.), no nekad kada nisu dostupne mogu se koristiti i predmeti poznatih veličina koje imamo pri ruci, poput kovanica ili novčanica. Kod krupnog plana nužno je fotografirati dokaz sa i bez mjernih skala kako bi spriječili njegovo djelomično zaklanjanje. Sve fotografije moraju se navesti u fotozapisniku od strane fotografa na kraju završenog fotografiranja.

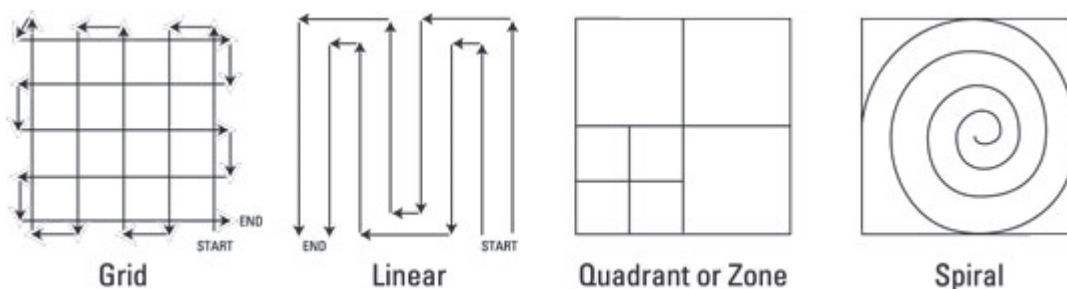


Slika 1. Oznake različitih veličina, boja i oblika za označavanje dokaza na mjestu događaja.
 Proizvođač: *Arrowhead Forensics*, <https://arrowheadforensics.com/>



Slika 2. Fotografске skale (mjerke) različitih oblika za označavanje i izmjernu dokaza na mjestu događaja. *Proizvođač: Arrowhead Forensics, <https://arrowheadforensics.com/>*

Dokumentiranje, a ujedno i pretraživanje mjesta događaja za dokazima zahtjeva dobru organizaciju i sistematizaciju, a može se vršiti na nekoliko načina pa razlikujemo rešetkasto, linijsko, zonalno ili spiralno pretraživanje (Slika 3).



Slika 3. Načini pretraživanja mjesta događaja. (LYLE, 2016.)

Prolaskom i pretraživanjem mjesta događaja nužno je zapisivati što detaljnije zabilješke o svemu što je učinjeno i uočeno kronološkim slijedom krenuvši od vremena dolaska i opisa mjesta događaja. Potrebno je zapisati imena svih osoba na mjestu događaja uključujući i njihove dužnosti.

Nakon fotografiranja slijedi skiciranje i mapiranje mjesta događaja pri čemu se pojedinim područjima dodjeljuju nazivi ili oznake kako ne bi došlo do konfuzije u kasnijoj analizi. Skica mora sadržavati osnovne elemente mjesta i njihove međusobne odnose, lokaciju životinje ili lešine te njihove identifikacijske oznake, zatim potpuni opis mjerenja, legendu, napomenu „skica nije u razmjeru“ te ime, prezime i potpis autora. Skiciranje započinje grubim granicama područja, ucrtavajući relevantne prostorne podatke ili obilježja kao i smjer sjevera. Za izrađivanje što vjernije skice potrebno je uzeti točne mjere što zahtjeva suradnju najmanje

dvije osobe. Predmeti smješteni na skici mogu se lokalizirati metodom triangulacije i metodom osnovice. Kod triangulacije uzima se udaljenost od tri fiksne točke koje označavamo slovima A, B i C, dok metoda osnovice uključuje ustanovljenje dviju osnovica X i Y koordinatnog sustava. U unutrašnjem prostoru to mogu biti dva zida, a otvoreni prostor zahtjeva određivanje osnovice sjever – jug i istok – zapad. Mjere su upisuju na X i Y osnovicu prema mjestu nalaska predmeta, kada je riječ o lešini potrebno je uzeti više točaka tijela (SEVERIN, 2015.).

2.2. Prikupljanje i dostava lešina i uzoraka kod sumnje na otrovanje

Prikupljanje, osiguranje i naposljetku, dostava lešina i uzoraka kod sumnje na otrovanje sljedeći je korak istražnog postupka, a da ne bi došlo do propusta potrebno je slijediti protokol i koristiti odgovarajuću opremu. Svi tragovi biološkog podrijetla, uključujući i lešinu, osjetljivi su na okolišne čimbenike i prolaskom vremena mogu znatno promijeniti svoja svojstva te ih je potrebno u najkraćem mogućem roku prikupiti i odgovarajuće pohraniti.

Neposredno prije prikupljanja lešine potrebno je utvrditi njezino stanje s obzirom na stupanj *raspadnutosti* i *cjelovitosti*, a u situaciji kada je leš svjež i procesi raspadanja nisu ili su djelomično započeli pri prvom kontaktu obavezno se treba ustanoviti *stanje ukočenosti mišića* (SEVERIN, 2022.).

Tablica 2. Određivanje stanja lešine s obzirom na stupanj raspadnutosti, cjelovitosti i ukočenosti mišića

STUPANJ RASPADNUTOSTI		CJELOVITOST LEŠINE	STANJE UKOČENOSTI MIŠIĆA
I stupanj	Svježa lešina	Kompletna lešina Nedostaje dio tijela ili dio dijela lešine	Cijelo tijelo
II stupanj	Neugodan miris i nadutost		
III stupanj	Izrazito neugodan miris i uznapredovali raspad		Ekstremiteti
IV stupanj	Izostanak ili blagi miris raspadanja, izrazita raaspadnutost uz vidljiv skelet		Vrat
V stupanj	Potpuna raspadnutost, skelet sa kožom, dlakom ili perjem		Trup

Evidencijska lista dokaza izrađuje se zbog dokumentacije svih prikupljenih predmeta i osiguravanja nadzora kretanja dokaza (eng. *chain of custody*). Pribor koji se koristi za uzimanje uzoraka mora se očistiti nakon svakog uzimanja, najbolje ga je oprati čistom vodom i zatim

osušiti papirnatim ručnicima jer uzorci DNK mogu biti uništeni uporabom izbjeljivača i drugih agresivnih sredstava za čišćenje. Osobe koje prikupljaju dokaze moraju promijeniti rukavice prije svake manipulacije dokaza te izbjegavati dodirivanje vlastitog ili tuđeg lica, kose i dijelova tijela prije baratanja dokazima kako ne bi došlo do križne kontaminacije.

Različite vrste dokaza zahtijevaju različit način prikupljanja i pohranjivanja. Način pakiranja mora odgovarati veličini i materijalu, odnosno sastavu dotičnog dokaza (SEVERIN, 2015.). Kod sumnje na otrovanje pravilan postupak pri uzimanju, pakiranju i slanju materijala je od izuzetne važnosti kako bi rezultati kemijsko – toksikološke pretrage bili što točniji i vjerodostojniji (WINTERHALTER, 1968.). Stoga se za pohranu uzoraka koristi čista i nova ambalaža da bi se spriječila kontaminacija. Svaki dokaz treba pakirati odvojeno u prikladnu vreću, papirnatu ambalažu, omotnicu ili posudicu kako bi se spriječio gubitak ili oštećivanje, odnosno kako bi se očuvala cjelovitost traga.

Lešine malih životinja šalju se cijele pakirane u dvije nepropusne dobro zatvorene PVC vreće kako bi se u najvećoj mogućoj mjeri smanjila vjerojatnost curenja sadržaja, a od velikih životinja, poželjno odmah nakon uginuća, treba uzeti i poslati 5 mL krvnog seruma ili 10 mL pune krvi iz srca, te 100 – 200 g tkiva bubrega, jetre, slezene, mozga, pluća, masnog tkiva, kostiju, kože i kandže, ovisno o vrsti sumnjiva otrova, te do 2 kg sadržaja želuca i crijeva, odnosno predželudca (ili cijeli podvezani želudac i podvezano tanko i debelo crijevo). Kada je riječ o lešinama ptica osim sadržaja želuca, potrebno je uzorkovati i sadržaj jednjaka, dušnika i voljke. Također je potrebno uzorkovati 30 mL urina cistocentezom ili primjenom uretralnog katetera. Ukoliko je količina urina malena, mjehur treba isprati fiziološkom otopinom kako bi dobili uzorak (DINIS-OLIVEIRA i sur., 2017.). Uz taj materijal treba poslati i tvar za koju sumnjamo da je izvor trovanja, uključujući ambalažu i povraćeni sadržaj ukoliko je prisutan (SREBOČAN i SREBOČAN, 2009.). Postupak uzimanja uzoraka važan je dio toksikološko-kemijske analize stoga u situacijama kada se iz prirodnih otvora ili ozlijeđenog dijela tijela cijedi sadržaj ti dijelovi se moraju zasebno omotati PVC vrećom i osigurati ljepljivom trakom, vrpcom ili žicom kako bi se spriječilo onečišćenje cijele lešine tim sadržajem i gubitka mogućih tragova koji nisu bili uočeni u trenutku nalaza lešine (SEVERIN, 2022.). Materijal za analizu treba u najvećoj mogućoj mjeri zaštititi od onečišćenja iz okoliša (prašina, dlaka) i ne smije se ničim ispirati kako se ne bi uklonili ostaci otrovne tvari. Tkivne uzorke treba smrznuti i spakirati tako da u laboratorij stignu smrznuti. Uzorke pojedinih organa treba slati odvojeno u označenoj, čistoj plastičnoj ambalaži ili u alufoliji ukoliko se sumnja na otrovanje nekim organskim spojem. Za kemijske se analize ne smiju dodavati konzervansi, no nekad je to neophodno pa se tada to mora naznačiti i poslati uzorak konzervansa. Uzorcima krvi dodaje se antikoagulans, ali

izbor ovisi o kemijskoj strukturi toksične kemijske tvari. Heparin se koristi za ispitivanje anorganskih kationa i aniona, dok su natrijev citrat ili EDTA prikladniji za dokazivanje sumnjivog organskog spoja. Serum treba odvojiti od ugruška u roku od dva sata nakon uzimanja, a može se slati i smrznut. Krv je poželjno ne smrzavati, ali ih je potrebno upakirati da budu na hladnom.

Svaka zapakirana lešina, kao i svi pojedinačno uzeti uzorci velikih životinja, mora biti obilježena prikladnom oznakom koju nije moguće lako skinuti. Oznaka mora sadržavati informacije o vrsti životinje koja se dostavlja, mjesto i datum nalaza te kontaktni broj pošiljatelja, a ukoliko se šalje više lešina s jednog mjesta događaja one još moraju biti označene brojevanim oznakama od broja 1 pa nadalje. U slučajevima kada će lešina biti poslana i pregledana u periodu od nekoliko do tjedan dana preporuča se njeno skladištenje u hladnjaku, a ukoliko je pregled odgođen više od tjedan dana tada je poželjno lešinu zamrznuti. U objektima koji su opremljeni samo zamrzivačem zamrzavanje lešine može se odgoditi na kraće vrijeme smještanjem u prijenosne hladnjake, odnosno izolirane stiroporne kutije. Lešine kod kojih su procesi razgradnje znatno uznapredovali poželjno je istu smrznuti do trenutka pregleda kako bi se očuvali mogući inkriminirajući dokazi. Svi postupci sa lešinom moraju usporiti procese razgradnje kako bi se postigao učinak patoanatomske i patohistološke pretrage. Prema dosadašnjem iskustvu najveći broj pronađenih lešina će biti zamrznut i pohranjen na temperaturi – 20°C do trenutka otpreme.

2.3. Otrovanje karbofuranom

Karbofuran je insekticid širokog spektra djelovanja koji pripada skupini karbamata, a koristi se u agrikulturni za zaštitu poljoprivrednih kultura i kontrolu insekata, grinja i nematoda u zemlji te u veterinarskoj medicini kao antiparazitik (EXTOXNET, 1996.; GUPTA, 2007.; ZHANG i sur., 2007.; SREBOČAN i SREBOČAN, 2009.; DONOVAN i sur., 2012.; CHOEZ i EVARISTO, 2018.). Molekularna formula karbofurana je $C_{12}H_{15}NO_3$, a njegov kemijski naziv jest 2,3-dihidro-2,2-dimetil-7-benzofuranil N-metilkarbammat, no široj javnosti je poznatiji pod tvorničkim imenima Furadan, Geocid, Carbodan, Carbosip, Chinofur, Furacarb, Kenafuran, Curaterr i drugi. Prema toksičnosti ga svrstavamo u skupinu izrazito toksičnih spojeva čija srednja letalna doza (procijenjena količina tvari koja će uzrokovati uginuće u 50% izloženih ispitanika), LD₅₀ iznosi 1-50 mg/kg što ovisi o vrsti životinje i njegovoj prirodnoj otpornosti (LEHEL i sur, 2010.; DONOVAN i sur., 2012.).

Kako bi se bolje predočila izuzetna toksičnost ovog spoja MINEAU i sur. (2012.) su iskoristili svima poznatu tabletu Aspirina® te uz pomoć indeksa Aspirina®TM izračunali koliko bi srednjih letalnih doza sadržavala količina pesticida veličine tablete za različite vrste ptica što je prikazano u tablici.

Tablica 3. Akutna oralna toksičnost karbofurana za ptice, od najosjetljivije do najmanje osjetljive testirane vrste; Ž, ženka; M, mužjak; N, neodređeno. (MINEAU i sur., 2012.)

VRSTA	SPOL	DOB	LD ₅₀ (mg/kg)	BROJ PTICA UGINUO OD KOLIČINE VELIČINE TABLETE ASPIRINA® (392 mg)
Patka zviždaljka (<i>Debrocygna bicolor</i>)	Ž	3-6 mj.	0,238	1.160
Divlja patka (<i>Anas platyrhynchos</i>)	Ž/M	12 mj.	0,495	366
Crvenokrili kos (<i>Agelaius phoeniceus</i>)	N	Odrasle jedinke	0,422	9.036
Crvenokljuna quelea (<i>Quelea quelea</i>)	N	Odrasle jedinke	0,485	21.382
Meksička rujnica (<i>Carpodacus mexicanus</i>)	N	Odrasle jedinke	0,750	12.212
Obični vrabac (<i>Passer domesticus</i>)	N	Odrasle jedinke	1,33	5.320
Golub pećinar (<i>Columba livia</i>)	N	Odrasle jedinke	1,33	415
Blistavi vranjak (<i>Quiscalus quiscula</i>)	N	Odrasle jedinke	2,05	576
Europska prepelica (<i>Coturnix coturnix</i>)	Ž/M	14 dana	1,8	573
Obični fazan (<i>Phasianus colchicus</i>)	Ž	3 mj.	4,15	138
Običan čvorak (<i>Sturnus vulgaris</i>)	N	Odrasle jedinke	5,62	425

Prema fizikalnim svojstvima karbofuran je bezmirisna tvar formulirana u obliku bijele kristalne krutine. Topljiv je u vodi te se umjereno zadržava u tlu s vremenom poluraspada 30 – 120 dana (EXTOXNET, 1996.). Na procese kemijske transformacije u tlu utječu brojni faktori poput sunčevog i UV zračenja, pH tla, temperature, vlažnosti, sadržaju organske tvari i gline, vrsti funkcionalnih grupa koje se vežu za molekulu karbofurana i prisutnosti mikroorganizama (LALAH i sur., 2001.). Prema istraživanjima provedenih od strane Lalah i sur (2001.) pH je jedna od ključnih determinanti u perzistenciji pesticida u tlu te je dokazano da je karbofuran stabilniji u neutralnim i kiselim tlima te se stoga tamo duže zadržava, dok se u alkalnim tlima

kemijska hidroliza odvija se znatno brže. Nadalje, intenzitet sunčevog i UV zračenja, povišene temperature tla, kao i prisutnost gline, metalnih oksida i metalnih iona u tlu kataliziraju procese degradacije (FODOR-CSORBA, 1998.).

2.3.1. Izvor otrova

Otrovanje životinja karbofuranom najčešće je posljedica njegovog korištenja u zaštiti bilja (SREBOČAN i SREBOČAN, 2009.). Karbofuran je na tržištu dostupan kao tekuća suspenzija koja se koristi za prskanje biljaka ili tretiranje zrnja te u obliku granula. Primjenom granula olakšala se njegova upotreba i smanjio rizik za ljude tijekom aplikacije, ali se time istovremeno povećao rizik za divlje životinje, a posebice za brojne vrste ptica koje regularno konzumiraju šljunak (grubi pijesak i sitne kamenčiće) radi lakšeg mljevenja hrane u mišićnom želucu, pritom zabunom unoseći i granule karbofurana. Kao posljedica prskanja poljoprivrednih kultura dolazi do kontaminacije hrane, prvenstveno za ptice uključujući razne insekte, zrnje i lišće, ali također dolazi do kontaminacije vode i zemlje (RICHARDS, 2012.).

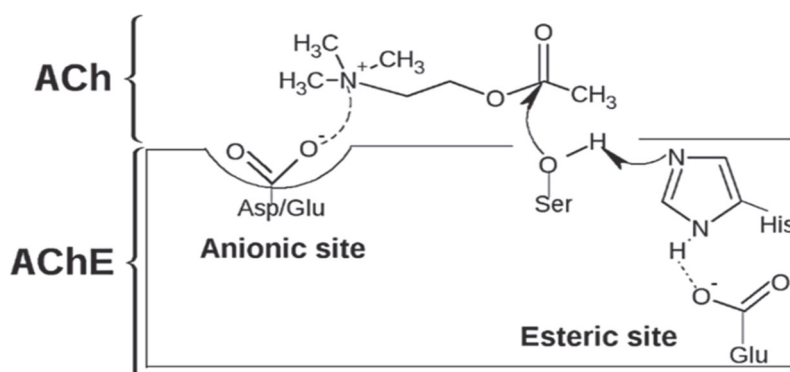
Osim granulama, životinje se mogu otrovati ingestijom kontaminirane hrane ili vode, ali i unosom rezidua tijekom čišćenja perja ili krzna. Također, zahvaljujući svojstvu liposolubilnosti, moguće je otrovanje dermalnim putem nakon izravnog kontakta tijekom špricanja biljaka ili preko kontaminiranih površina nakon špricanja, ali i inhalacijom sitnih kapljica ili pare (RICHARDS, 2012.).

2.3.2. Mehanizam djelovanja, farmakokinetika i farmakodinamika

Mehanizam djelovanja karbofurana, kao i drugih spojeva iz skupine karbamata, temelji se na reverzibilnoj kompetitivnoj inhibiciji enzima acetilkolinesteraze, gdje se karbofuran natječe s acetilkolinom za mjesto vezanja enzima (CHOEZ i EVARISTO, 2018.). Acetilkolinesteraza je enzim prisutan u središnjem i perifernom živčanom sustavu svih kralježnjaka i beskralježnjaka čija je funkcija hidrolizacija acetilkolina na sastavne tvari, acetat i kolin, čime ga uklanja sa receptora i sprečava kontinuiranu stimulaciju postsinaptičkog neurona koja bi mogla rezultirati tetanijom ili hiperreaktivnošću neurona. Acetilkolin je najčešći ekscitatorni neurotransmiter perifernog živčanog sustava te sudjeluje u prijenosu živčanog impulsa u neuromuskularnom spoju i preganglijskim simpatičkim te preganganglijskim i postganglijskim parasimpatičkim neuronima, a sintetizira se u živčanim završecima te skladišti unutar vezikula. Tijekom prijenosa živčanog impulsa s jednog na drugi neuron dolazi do oslobađanja ACh iz vezikula presinaptičkog neurona u sinaptičku pukotinu. Otpuštene molekule ACh šire se po sinaptičkoj pukotini i vežu se na specifična receptorska

mjesta u postsinaptičkoj staničnoj membrani čime se podražuje iduće živčano vlakno (KUSHWAHA i sur., 2016.; MILINKOVIĆ TUR i ŠIMPRAGA, 2017.). Za ACh postoje dvije vrste receptora koje zbog sposobnosti vezanja tog neurotransmitera nazivamo kolinergičnim receptorima, a to su nikotinski i muskarinski acetilkolinski receptori čija aktivacija može rezultirati inhibicijom ili stimulacijom efektnih stanica. Nikotinski acetilkolinski receptori su dobili naziv prema njihovom agonistu, biljnom alkaloidu nikotinu, a prisutni su u autonomnim ganglijima i neuromuskularnim sinapsama. Parasimpatičke ciljane stanice posjeduju muskarinske acetilkolinske receptore koji su također imenovani prema svom agonistu, a to je biljni alkaloid muskarin (MILINKOVIĆ TUR i ŠIMPRAGA, 2017.).

U fiziološkim uvjetima molekule acetilkolina ostaju vezane na receptoru samo nekoliko milisekundi (MILINKOVIĆ TUR i ŠIMPRAGA, 2017.), naime acetilkolinesteraza je serinska hidrolaza koja katalizira razgradnju acetilkolina procesom acetilacije (GUPTA, 2007.). Kako je prikazano na Slici 4, dolazi do formacije enzim-supstrat kompleksa zahvaljujući elektrostatskoj privlačnosti između anionskog mjesta (negativni naboj anionskog mjesta pripisujemo karboksilnom anionu asparginske ili glutaminske kiseline) na enzimu AChE i pozitivno nabijenog atoma dušika ACh.



Slika 4. Formacija enzim-supstrat kompleksa acetilkolinesteraze i acetilkolina. ACh, acetilkolin; AChE, acetilkolinesteraza; Asp, aspartat; Glu, glutamat; His, histidin; Ser, serin. (KUSHWAHA i sur., 2016.)

Idući korak je acetilacija serinske hidroksilne skupine (OH) na esteričkom mjestu AChE koja je u interakciji s karboksilnom skupinom glutamata (serin, histidin i glutamat su dio katalitičke trijade esteričkog mjesta enzima AChE), odnosno prijenosa acetilne skupine ACh na enzim pri čemu dolazi do oslobađanja kolina i nastanka acetiliranog enzima AChE. Zatim slijedi deacetilacija enzima koja rezultira nastankom acetata i slobodnog funkcionalnog enzima AChE (KUSHWAHA i sur., 2016.). Inhibicija AChE karbofuranom vrlo je slična prethodno opisanoj reakciji acetilacije. Serinska hidroksilna skupina na aktivnom mjestu enzima biva

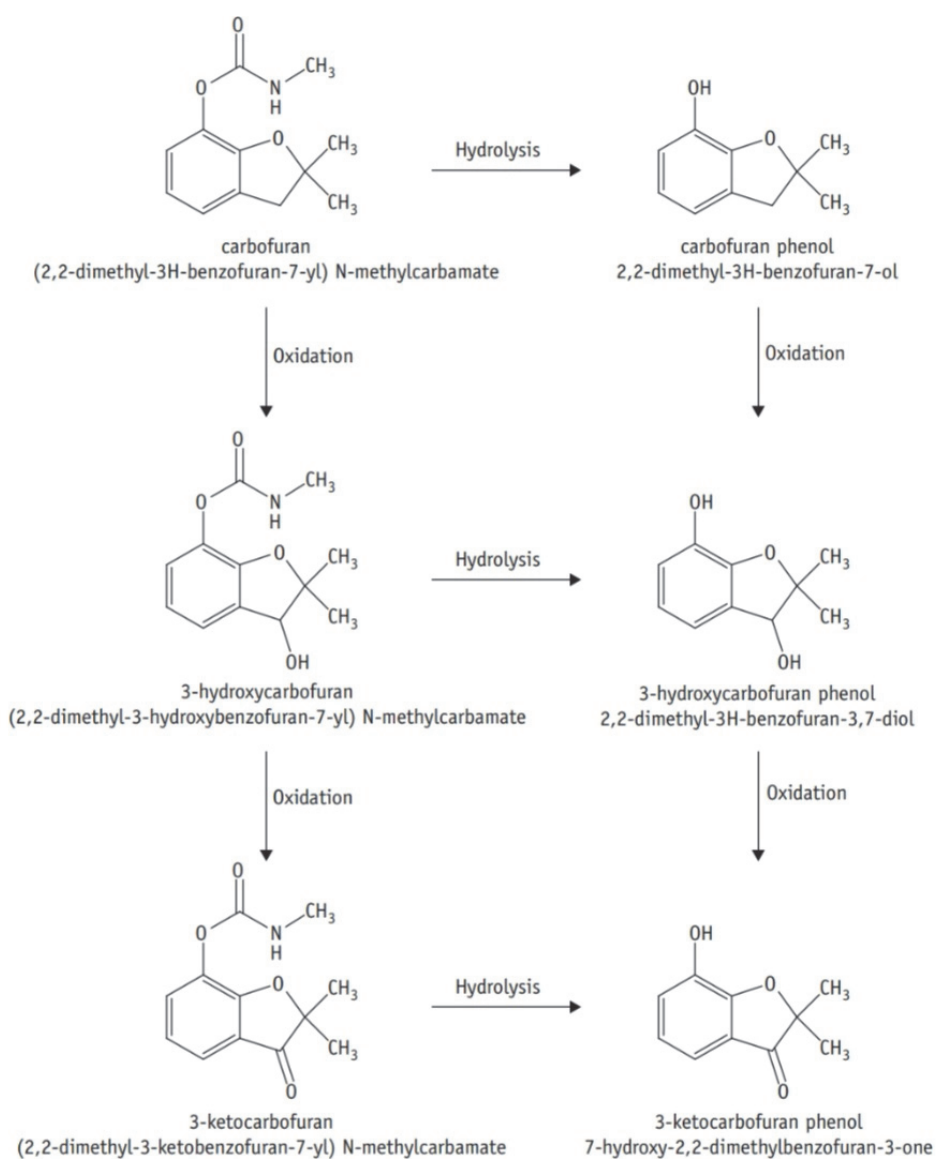
karbamilirana, no u usporedbi sa acetiliranim enzimom, karbamilirana AchE je puno stabilniji spoj te je brzina hidrolize i reaktivacije AchE znatno sporija nego hidroliza acetiliranog enzima. Vrijeme obrtaja (eng. *turnover rate*) odnosi se na količinu vremena potrebnog za zamjenu energije ili tvari sadržane u sustavu, a izračunava se kao omjer sadržaja te tvari u sustavu i njezine brzine protoka) za ACh iznosi u prosjeku 150 μ s, dok je poluvrijeme života karbamiliranog enzima za hidrolizu znatno sporije te iznosi oko 15 – 30 min (GUPTA, 2007.).

Farmakokinetika istražuje sudbinu supstance u organizmu, što se zbiva sa supstancom od trenutka ulaska u organizam, kako se raspodjeljuje u organizmu, na koje načine se mijenja ili biotransformira i u konačnici odstranjuje iz organizma. Dakle, proučava procese apsorpcije, distribucije, metabolizma (biotransformacije) i eliminacije određene kemijske supstance (GUPTA, 2007.; McNAUGHT i WILKINSON, 1997.).

Karbofuran je liposolubilna spoj te se kao takav lako i izdašno resorbira nakon lokalne, inhalacijske i oralne primjene, a to mu ujedno omogućuje ulazak u sva tkiva, uključujući moždanu i posteljičnu barijeru (SREBOČAN i SREBOČAN, 2009.). Ingestija karbofurana najčešći je uzrok otrovanja životinja, a posljedica je konzumacije kontaminirane hrane ili vode. Nakon oralnog unosa karbofuran ima biološko vrijeme poluraspada koje može iznositi od nekoliko sati do nekoliko dana, no tijekom tog perioda ne cirkulira dugo krvotokom i ne dolazi do akumulacije u tkivima (USMANI i sur., 2004.; KRIEGER i sur., 1976.). Resorpcija preko kože ima veći značaj kada se koristi kao ektoparazitik u obliku praška, uljne otopine ili metodom uranjanja te stupanj dermalne resorpcije, odnosno resorpcije u krv, a ovisi o debljini potkožnog masnog tkiva (GUPTA, 2007.; SREBOČAN i SREBOČAN, 2009.). Do inhalacije čestica karbofurana dolazi tijekom ili nedugo nakon tretiranja biljaka špricanjem, u najvećoj mjeri zbog zanošenja kapljica (eng. *chemical spray drift*) koje je nemoguće potpuno eliminirati čak i uz pravilnu aplikaciju (GUPTA, 2007.; POZDER i KRUŠELJ, 2018.). Nakon što karbofuran dospije na mjesto ulaska u organizam spreman je za resorpciju, a zatim se distribuira u sva tkiva sa izraženim afinitetom prema živčanom tkivu i neuromuskularnim spojevima (MINEAU i sur., 2012.).

Biotransformacija karbofurana zbiva se primarno u jetri kroz dvije faze. U prvoj fazi odvijaju se reakcije hidrolize, redukcije i oksidacije karbofurana sa ciljem nastanka metabolita manje toksičnosti. Svrha druge faze biotransformacije je nastanak spojeva veće hidrofilnosti od izvorne molekule karbofurana stvaranjem konjugata između metabolita i neke od makromolekula nosača, najčešće glukuronske kiseline (WILLIAMS, 1971.; PARKINSON, 1996.; ZHANG i sur., 2007). Ukoliko metaboličkom razgradnjom nastaju spojevi manje toksičnosti od izvorne molekule riječ je o inaktivaciji ili detoksikaciji, dok suprotno tome,

ukoliko nastali metaboliti pokazuju veću toksičnost od izvorne molekule karbofurana govorimo o aktivaciji ili letalnoj sintezi (HODGSON, 2012.). Osnovni metaboliti karbofurana nastali oksidacijom su 3-hidroksikarbofuran i 3-ketokarbofuran. Oni se smatraju jednako ili čak toksičnijima od samog karbofurana zato što zadržavaju karbamatnu skupinu koja je uključena u inhibiciju AChE te tada govorimo o letalnoj sintezi. Izravnom hidrolizom karbofurana nastaje karbofuran fenol koji je poput drugih fenolnih derivata izgubio karbamatnu skupinu, a time ujedno i svoju toksičnost ili se ona znatno smanjila (GUPTA, 2007.; RICHARDS, 2012.). Proces biotransformacije karbofurana na toksične i netoksične metabolite procesima oksidacije i hidrolize prikazani su na Slici 5.



Slika 5. Degradacija karbofurana na metabolite procesima oksidacije i hidrolize (DONOVAN i sur., 2012.)

Posljednji korak metabolizma karbofurana je njegova ekskrecija koja se u najvećem obimu odvija putem urina, a manjim dijelom putem fecesa. Također je dokazano da se izlučuje putem mlijeka i jaja (ZHANG i sur., 2007.; SREBOČAN i SREBOČAN, 2009.; LEHEL i sur., 2010.).

2.3.3. Klinička slika i patoanatomski nalaz


Najveći broj slučajeva otrovanja karbofuranom akutnog je tijeka. Razvoj kliničke slike obično nastupa unutar 9 do 18 minuta nakon ili čak tijekom ekspozicije životinje što uvelike ovisi o vrsti životinje, kao i o dozi (SREBOČAN I SREBOČAN, 2009.; MINEAU, 2012.). Klinička manifestacija ovisit će o stimulaciji kolinergičnih receptora koji vrše ključnu funkciju u provođenju podražaja u somatskom i autonomnom živčanom sustavu, stoga GUPTA (2007.) klasificira kliničke simptome na muskarinske, nikotinske i centralne.

Podraživanje muskarinskih receptora očitovat će se simptomima gastrointestinalnog i mokraćnog sustava: urinarnom i fekalnom inkontinencijom, polidipsijom, pojačanom salivacijom, povraćanjem, dijareom te pojavom abdominalne boli. Nadalje, na razini oka može doći do pojave mioze ili midrijaze, moguć je nastanak egzoftalmije i lakrimacije, dok u dišnom sustavu dolazi do pojačane traheobronhalne sekrecije koja može izazvati opstrukciju dišnih puteva, razvoja edema pluća i cijanoze što se manifestira ubrzanim i otežanim disanjem (BINEV i sur., 2014.). Muskarinski učinak na srce je uglavnom inhibitorne prirode stoga uvjetuje pojavu bradikardije.

Učinci nikotinskih receptora ispoljavaju se na autonomnim ganglijima i skeletnim mišićima. Prekomjernom stimulacijom somatskog živčanog sustava (kontrolira voljne pokrete mišića) može doći do pojave tremora, toničko-kloničnih grčeva, opistotonusa, mišićne slabosti i piloerekcije te ataksije koja rezultira razvojem pareze. Moguća je progresija simptoma do paralize prethođena konvulzijama koje se često javljaju prije uginuća. No, potrebno je naglasiti da somatski i autonomni sustav reagiraju na različite razine kolinergične stimulacije zbog čega neke doze karbofurana mogu za posljedicu imati naočigled suprotne simptome primjerice ubrzanje ili usporavanje bila, dilataciju ili sužavanje zjenica i druge (MINEAU i sur., 2012.).

Centralni simptomi uključuju lutajući pogled, anksioznost i nemir životinje te podražljivost koja u konačnici prelazi u depresivno i letargično stanje te somnolenciju (GUPTA, 2007.; LEHEL i sur., 2010.; BINEV i sur., 2014.). Moguć je razvoj i drugih simptoma poput bruksizma (škrgutanje zubima), sljepoće, epistakse, ptoze i tenezma. Uginuće otrovanih životinja je najčešće posljedica anoksije nastale zbog zatajenja disanja i srčanog zastoja uslijed

prekomjernog lučenja sluzi u respiratornom traktu, bronhokonstrikcije, gubitka funkcije respiratornih mišića i/ili zatajenja centra za disanje. Poznavanje kliničke slike otrovanja karbofuranom mogu imati važnu ulogu prilikom pronalaska lešine i postavljanja sumnje na otrovanje inhibitorima acetilkolinesteraze. Zbog brzog razvoja kliničkih simptoma i posljedičnog uginuća, lešina će se nalaziti u blizini izvora otrovanja te njen položaj i postura tijela mogu djelovati atipično, a područje koje neposredno okružuje lešinu može djelovati poremećeno ako je životinja imala napadaje i toničko-klonične grčeve. Nalaz zgrčenih nogu ili kandi oko vegetacije također indiciraju na napadaje ili agonalne kontrakcije što nije slučaj kod životinja koje su uginule zbog drugih uzroka. Učestali nalaz su otvorena usta koja uz kontrakciju mišića lica podsjećaju na smiješak (eng. *smiley face*), a u okolini i unutar usne šupljine često se nalazi povraćeni i neprobavljeni sadržaj (Slika 6.). Kako u ptica otrovanje karbofuranom nastupa pri niskim dozama, MINEAU i sur. (2012.) opisuju sličan nalaz otvorenog kljuna u kojem se nalazi ingest netom uzet sa izvora otrovanja (Slika 7.).



Slika 6. Nalaz lešine vuka sa vanjskim i okolišnim znakovima karakterističnim za trovanje karbofuranom (Udruga Biom)



Slika 7. Uginuće ptice nastupa brzo te ih se često nalazi sa otrovanim ingestom u kljunu (MINEAU i sur., 2012.)

Nakon obavljenog vanjskog pregleda slijedi otvaranje i unutarnji pregled lešine, odnosno obdukcija lešine. Iako nema specifične patologije koja se povezuje sa životinjama uginulim od posljedica trovanja karbofuranom, patoanatomskim pregledom lešina mogu se uočiti određene dosljednosti u patohistološkim promjenama pojedinih organa ili organskih sustava. Lešine životinja uglavnom su dobrog gojnog stanja sa razvijenom muskulaturom. Prilikom pretrage probavnog sustava može se ustanoviti neprobavljeni sadržaj u želucu u kojem se često mogu razaznati granule otrova, a u ptica su voljka i jednjak prošireni te ispunjeni sadržajem, nadalje vidljiva je difuzna hemoragična gastropatija i ponekad krvarenje u crijevima (MINEAU i sur., 2012.). Višestruki izvori opisuju kongestiju i cijanozu tkiva, posebice kongestiju jetre uz koju je nekad mogući nalaz hepatocelularne lipidoze sa histološki vidljivim otečenim hepatocitima koji sadrže brojne male lipidne vakuole što je sukladno promjenama izazvanim intoksikacijom i anoksijom (McGAVIN i ZACHARY, 2008.; JINU i sur., 2020.). Na parenhimu pluća je osim punokrvnosti često prisutan edem te multifokalna krvarenja. Makroskopske promjene na bubregu uključuju kongestiju i kortikalna krvarenja, a histopatološki je moguć nalaz tubularne nekroze. Nadalje, srce je također punokrvno, a miokard je mlohav uz vidljiva fokalna krvarenja, drugi nalazi opisuju pojavu petehija po epikardu i endokardu što je često prisutno kod uginuća uzrokovanog anoksijom i životinja koje su prije smrti bile u agoniji (JINU i sur., 2020.).

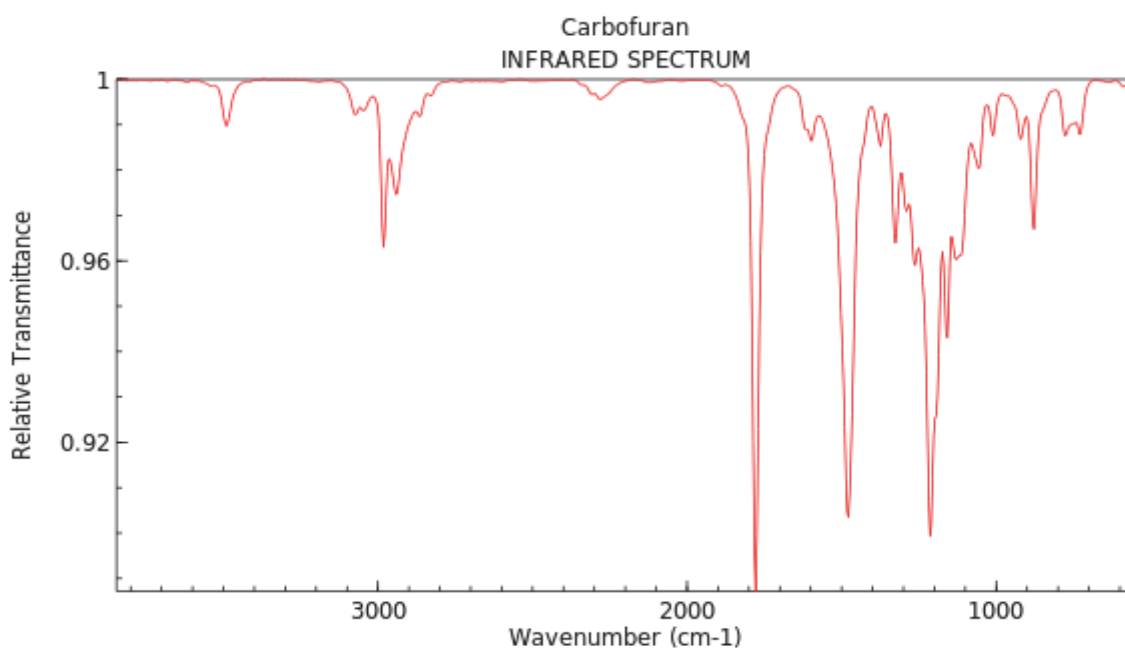
2.3.4. Dijagnostika i toksikološka analiza

Osim kliničkom slikom i razudbenim nalazom na temelju koji postavljamo sumnju, dijagnozu otrovanja karbofuranom možemo postaviti toksikološkom analizom i identifikacijom otrova korištenjem kromatografskih i spektroskopskih metoda, kao i mjerenjem aktivnosti acetilkolinesteraze u krvi ili tkivu mozga.

Odabir analitičke metode ovisi prvenstveno o vrsti i količini uzorka (traga), odnosno kemijskim i fizikalnim svojstvima spoja od interesa unutar uzorka. Također, pri odabiru metode važno je znati da li je potrebno vršiti preliminarni nespecifični pregled ili je poznato koji spoj se pretražuje u uzorku. Brojne spektrometrijske i kromatografske metode su dostupne za identifikaciju i kvantifikaciju prisutnosti karbofurana, no u ovom poglavlju bit će opisane samo neke. Kada je riječ o toksikološkoj analizi testirani uzorci su pretežito biološkog porijekla (krv, urin, sadržaj želuca i dr.), stoga prije same analize odabranom analitičkom metodom moraju proći fazu pripreme. Priprema bioloških uzoraka može uključivati homogenizaciju, centrifugiranje, filtraciju, ekstrakciju čvrstom fazom ili ekstrakciju tekuće – tekuće, Soxhlet ekstrakciju te uporabu kolona za uklanjanje nepoželjnih sastojaka (DONOVAN i sur., 2012.; BOLANČA i UKIĆ, 2015.).

Infracrvena spektroskopija (eng. *Infrared Spectroscopy*, IR) jedna je od najčešćih i široko upotrebljivanih spektroskopskih metoda kod koje se promatra interakcija infracrvene svjetlosti sa materijom. To je instrumentalna metoda za detekciju, odnosno identifikaciju funkcionalnih skupina u molekuli te određivanje molekulske strukture kompleksnih organskih i anorganskih spojeva (ŠKORIĆ, 2019.), a može se koristiti za kvalitativnu i kvantitativnu analizu. IR spektroskopija oslanja se na činjenicu da većina molekula apsorbira svjetlost u infracrvenom području elektromagnetskog spektra u rasponu od 2,5 – 15,0 μm , pretvarajući je u molekularne vibracije. Tijekom propuštanja IR zračenja kroz uzorak, uzorak apsorbira zračenje određenih frekvencija koje odgovaraju energijama prijelaza među vibracijskim razinama i to se bilježi kao spektar. Tradicionalni prikaz infracrvenog spektra je graf ovisnosti transmitancije (postotka propušenog zračenja) o valnom broju. Valni brojevi se prikazuju na apscisi (cm^{-1}), uobičajeno od većih prema manjima, dok je transmitancija na ordinati (%) (DRAGOBRATOVIĆ i sur., 2019.). IR spektroskopija je vrlo osjetljiva metoda za determinaciju funkcionalnih skupina unutar uzorka budući da različite funkcionalne skupine apsorbiraju različitu specifičnu frekvenciju IR zračenja. Područje od 500-1500 cm^{-1} , naziva se područje “otiska prsta” (eng. „fingerprint region“), prema kojem se sa potpunom sigurnošću može tvrditi radi li se o identičnoj molekuli ili ne uspoređujući dva infracrvena spektra. IR spektar molekule obično sadrži veliki broj pikova, dodatni pikovi rezultat su preklopljenih

(overtone, harmonic) pikova koji su slabiji i niže frekvencije, a kaže se da je jedan infracrveni spektar zapravo otisak prsta cijele molekule jer je jedinstven za pojedinu molekulu.



Slika 8. IR spektar karbofurana (NIST Chemistry WebBook, <https://webbook.nist.gov/chemistry>)

Interpretacijom IR spektra mogu se definirati tip molekule i vrsta veze prisutne u promatranoj molekuli iz podataka o valnom broju na kojima se pojavljuju određene vrpce pri definiranim područjima IR spektra. Na taj način nepoznata molekula se može svrstati u određenu skupinu molekula ovisno o posjedovanju karakterističnih veza ili skupina, no da bi dobili saznanje o kompletnoj strukturi potrebno je koristiti druge spektrometrijske ili kromatografske tehnike (ŠKORIĆ, 2019.).

Kromatografija je fizikalna metoda separacije u kojoj se sastojci smjese raspoređuju između dvije faze od kojih je jedna nepokretna ili stacionarna, a druga pokretna ili mobilna te se kreće u određenom smjeru, pri čemu se one međusobno ne miješaju. Stacionarna faza, još nazvana i sorbens (lat. *sorbere* – upijati), je čvrsta tvar, gel ili tekućina koja može ispunjavati usku cijev ili se nanositi na površinu plohe. Pokretna faza koju još nazivamo i eluens (lat. *eluere* – ispirati) može biti tekućina, plin ili fluid koji prolazi kroz ili uzduž nepokretne faze u određenom smjeru.

Kromatografske metode dijele se prema različitim kriterijima, primjerice prema obliku kromatografske podloge na *plošnu* i *kolonsku* (kromatografija na stupcu) kromatografiju, zatim prema fizikalnom stanju pokretne i nepokretne faze: *plinsko-tekućinska kromatografija* (GLC),

plinsko-čvrsta kromatografija (GSC), tekućinsko-tekućinska kromatografija (LLC), tekućinsko-čvrsta kromatografija (LSC) i plinsko-tekućinska razdjelna kromatografija (GLPC). Nadalje, prema mehanizmu separacije razlikuje se *adsorpcijska, razdjelna, ionsko-izmjenjivačka, afinitetna i kromatografija isključenjem (ANONYMUS, 2021.).* Također, kromatografske metode možemo dijeliti prema izvedbenim tehnikama pri čemu razlikujemo *kromatografiju na papiru (PC), kolonsku kromatografiju (CC), plinsku kromatografiju (GC), tankoslojnu kromatografiju (TLC) i tekućinsku kromatografiju visoke djelotvornosti (HPLC).*

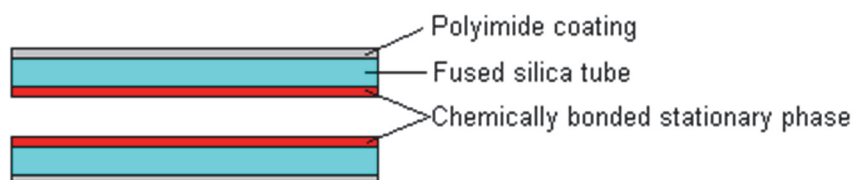
Kromatografske metode imaju široku upotrebu u različitim granama ljudske djelatnosti, a služe za separaciju, identifikaciju i kvantitativnu analizu sastojaka koji su prisutni u kompleksnim spojevima (SKOOG i sur., 2014.; COSKUN, 2016.), primjerice u farmaceutskoj industriji za proizvodnju vakcina, za kontrolu kvalitete hrane i pića, koristi se u ekološkoj i kemijskoj industriji, prilikom testiranja na doping te u kriminalnoj forenzici za identifikaciju alkohola, droga i različitih toksičnih tvari (ANONYMUS, 2020.). Najčešće korištene kromatografske metode u svrhu analize toksičnih tvari su: tekućinska kromatografija visoke djelotvornosti (HPLC), plinska kromatografija sa spektrometrijom masa (GC/MS) i tankoslojna kromatografija (TLC).

Tekućinska kromatografija visoke djelotvornosti (eng. *High Performance Liquid Chromatography*, HPLC) je oblik kolonske razdjelne kromatografije u kojoj zbog primjene visokih tlakova otapalo prolazi kroz zatvorenu kolonu ispunjenu finim punjenjem. Kod ove metode pokretnu (mobilnu) fazu čini otapalo visoke čistoće koje nosi uzorak kroz kolonu, dok nepokretnu (stacionarnu) fazu predstavljaju vrlo fine čestice malog promjera (najčešće silika-gel). Razdvajanje se temelji na međusobnoj interakciji punjenja kolone i pokretne faze, tako razlikujemo HPLC normalne faze, gdje je pokretna faza nepolarna, a nepokretna faza polarna, dok je kod HPLC obrnutih faza suprotno, odnosno pokretna faza je polarna, dok je nepokretna faza nepolarna (SKOOG i sur., 2014.). Spojevi koji su dobro topljivi u mobilnoj fazi, a imaju mali afinitet prema stacionarnoj fazi, brže se ispiru iz kolone, dok spojevi koji su dobro topljivi u stacionarnoj fazi, a slabo topljivi u mobilnoj fazi, puno sporije prolaze kroz kolonu. Sastojci unutar uzorka se identificiraju na temelju retencijskog vremena, odnosno vremena zadržavanja koje rezultira stvaranjem kromatografskih pikova koji su karakteristični i vidljivi na kromatogramu, a koje prepoznaje detektor. HPLC metoda jedna je od najzastupljenijih metoda današnjice, osim visoke osjetljivosti i prilagodljivost te mogućnosti analize širokog spektra uzoraka, pogodna je i za analizu termolabilnih spojeva poput karbofurana koji sadrži termički osjetljivu karbamatnu skupinu te se stoga smatra preferiranom metodom za izolaciju

karbofurana i njegovih metabolita ili za diferencijaciju od srodnih spojeva (DONOVAN i sur., 2012.; ANONYMUS, 2021.).

Plinska kromatografija sa masenom spektrometrijom (eng. *Gas Chromatography – Mass Spectrometry*, GC – MS) analitička je metoda koja objedinjuje svojstva obiju metoda, plinsko – tekućinske kromatografije i masene spektrometrije, čime se povećava njihova pojedinačna specifičnost i osjetljivost te omogućuje separaciju, kvalitativnu i kvantitativnu analizu složenih smjesa. Ova metoda se može koristiti na tekućim, plinovitim i krutim uzorcima, no potrebno je uzeti u obzir da spoj koji pretražujemo mora biti hlapljiv do 300°C. U suprotnom, termolabilni spojevi, poput karbofurana, prvo moraju proći proces derivacije kako bi ih uređaj mogao detektirati. Derivacija je kemijska modifikacija analita kako bi se poboljšala detekcija i/ili separacija, pri čemu se koristi kemijski agens koji sa istraživanim spojem tvori termostabilniji i često hlapljiviji produkt (DONOVAN i sur., 2012.). Ovaj proces osigurava da će spoj biti detektiran korištenjem GS-MS metode jer što je spoj hlapljiviji može se lakše kretati kroz kolonu i do detektora. Analiza započinje plinskim kromatografom, pri čemu se uzorak unosi pomoću injektora koji pritom isparava, a zatim pomoću struje pokretne faze, plina – nosača što je najčešće inertni plin poput helija, vodika ili dušika, putuje do nepokretne faze i time dolazi do međusobne interakcije uzorka i nepokretne faze. Stacionarnu fazu najčešće čini kapilarna kolona, to je tanka, inertna cijev s topljenim silicijevim dioksidom obložena tankim slojem jednolične tekuće faze koji prekriva unutarnju stijenku kolone, a sa vanjske strane je ojačana poliamidnim premazom (Slika 9.). Kolone su fleksibilne te se mogu namotati u zavojnice unutarnjeg promjera 0,1 – 0,53 mm i duljine najčešće 15 -30 m, a smještene su unutar kolonske peći. Temperatura unutar peći može se održavati na konstantnoj temperaturi ili se može postepeno povećavati u serijama. Budući da je cijev otvorena otpor protoku je vrlo nizak te se zbog toga još naziva i otvorena cjevasta kolona (SPARKMAN i sur., 2011.).

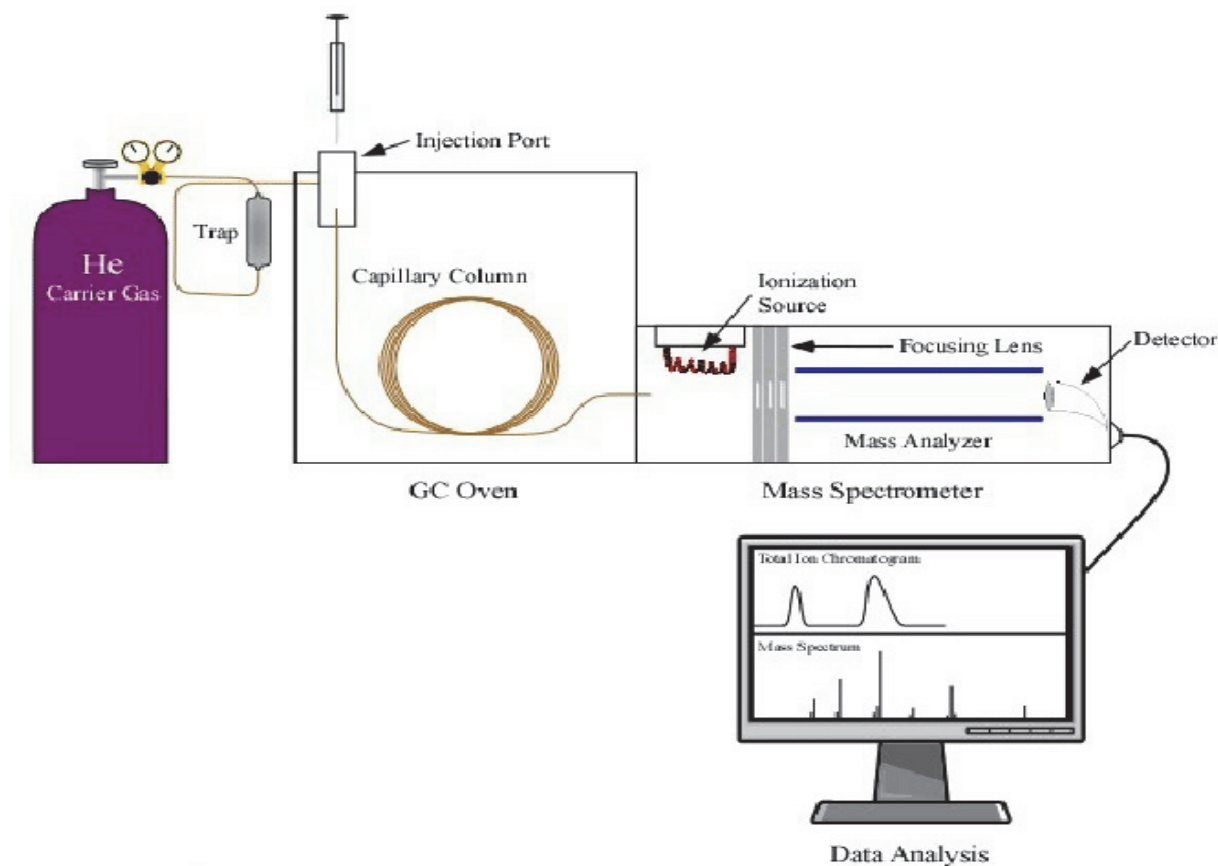
Cross section of a Fused Silica Open Tubular Column



Slika 9: Poprečni presjek otvorene cjevaste kolone uz prikaz slojeva (<https://teaching.shu.ac.uk/hwb/chemistry/tutorials/chrom/gaschrn.htm>)

Na temelju razlike u polarnosti i hlapljivosti, tvari će kroz kolonu putovati različitim brzinama (JONES, 2019.). Prosječna brzina kojom se sastojak kreće kroz kolonu ovisi o vremenu koje provede u mobilnoj fazi. Naime, molekule koje su manje hlapljive ulaze u interakciju sa stacionarnom fazom te se sporije kreću kolonom, dok hlapljivije molekule više stupaju u interakciju sa mobilnom fazom zbog čega se brže kreću duž kolone. Vrijeme od unošenja uzorka u kolonu do pojave sastojka u detektoru smještenom na izlazu iz kromatografske zovemo vrijeme zadržavanja. Nakon toga eluirane molekule spoja putuju prema masenom spektrometru (MS) koji ih uhvati, ionizira i fragmentira pomoću različitih izvora ionizacije. U masenom spektrometru molekula biva bombardirana strujom elektrona visoke energije, posljedično se iz molekule može izbiti jedan elektron te dolazi do ionizacije molekule. Nakon izbijanja elektrona zaostaje pozitivno nabijeni ion s jednim nesparenim elektronom (radikal-kation, M^+), kojeg nazivamo molekulski ion. Postoje brojne metode ionizacije na kojima se bazira rad pojedinih tipova masenih spektrometara od kojih je EI (electron impact) najčešća metoda koja koristi 70eV za ionizaciju i naknadnu fragmentaciju. Razlikujemo još i CI (eng. *Chemical Ionization*), FI (eng. *Field Ionization*), FD (eng. *Field Desorption*), LD (eng. *Laser Desorption*), SIMS (eng. *Secondary Ion Mass Spectrometry*), FAB (eng. *Fast Atom Bombardment*), DIC (eng. *Direct Chemical Ionization*), TD (eng. *Thermal Desorption*) i druge (LUTERROTI, 2011.). Ionizacijom molekulski ion primi toliko dodatne unutarnje vibracijske energije što rezultira njegovom fragmentacijom koja je karakteristična za strukturu analizirane molekule. Fragmenti se uvijek raspodjeljuju prema omjeru mase i naboja, m/z , te se stoga često nazivaju m/z ionski fragmenti. Budući da se ti fragmenti proizvode s predvidljivom učestalošću iz bilo kojeg spoja, kombinacija fragmenata i njihovih masa te udio u kojem se proizvode može se koristiti kao vrlo specifičan način za identifikaciju prisutnosti specifičnog analita (DONOVAN i sur., 2012.). Posljednji korak procesa je otkrivanje i analiza fragmentiranih iona. Maseni spektrometar u prisutnosti ubrzanih fragmentiranih iona stvara elektronski signal koji će biti veći proporcionalno sa koncentracijom komponente. Dobiveni signal se zatim u kompjuterskom programu prikazuje u obliku kromatograma na kojem su vidljivi karakteristični pikovi koji predstavljaju signal koji nastaje kada komponenta eluira s kolone i uđe u detektor. Nakon što GC-MS odvoji složeni uzorak, on će proizvesti mnogo različitih pikova u plinskom kromatogramu, a svaki pik će istovremeno generirati jedinstveni spektar masa koji se koristi za identifikaciju spoja. Dobiveni maseni spektar će za određenu kemijsku tvar svaki put identičan stoga on ujedno predstavlja „otisak prsta“ pojedine molekule koji služi za identifikaciju. Kompjuterski programi su obično povezani s bibliotekama spektara

koje služe kako bi se spektar iz baze usporedio s analiziranim uzorkom te daje listu mogućih identifikacija sa statističkim postotkom vjerojatnosti (McNAIR i MILLER, 1997.).



Slika 10. Shematski prikaz GC - MS sistema (<https://www.mooreanalytical.com/gc-ms/>)

Tankoslojna kromatografija (eng. *Thin Layer Chromatography*, TLC) vrsta je plošne kromatografije koja se zbog brzine izvođenja, jednostavnosti i niske cijene često koristi u preliminarnim postupcima istraživanja, tzv. „screening“, kako bi se ustanovilo je li neki spoj prisutan u uzorku te postoji li potreba za nekom drugom više specifičnom analizom (LUTEROTI, 2011.; DONOVAN i sur., 2012.). Uzorci nepoznatog sastava su često inicijalno analizirani pomoću ove metode jer čak i u odsutnosti izvornog spoja može se utvrditi prisutnost njegovih metabolita i produkata razgradnje, što nije nužno slučaj sa GC – MS. Međutim, korištenjem TLC možemo utvrditi samo prisutnost ili odsutnost nekog spoja ili njegove skupine (karbamati), stoga zahtijeva daljnju obradu uzorka drugim analitičkim metodama. Kod TLC nepokretnu fazu čini adsorbens koji se u tankom sloju nanosi na staklenu, plastičnu ili metalnu ploču, dok je pokretna faza obično smjesa otapala. Kao stacionarne faze mogu se koristiti anorganski adsorbensi poput silika gela, aluminijevog oksida ili glinica, ili organske nepokretne faze primjerice ionski izmjenjivači i molekularna sita, poliamidi, celuloza, aktivni ugljen i drugi, često se adsorbensu dodaje fluorescentna boja, na taj način, pod UV svjetlom, ploča će

fluorescirati svugdje osim na mjestima gdje se nalazi organski spoj. TLC metodu započinjemo aplikacijom kapi uzorka na početnu liniju, udaljenu 1,5 cm od ruba pločice, tj. Iznad razine otapala. Idealno bi na istu pločicu dodali smjesu poznatog spoja ili skupine spojeva (karbamati) za usporedbu. Prije započinjanja kromatografskog procesa pločica se treba osušiti kako bi otapalo iz otopine uzorka isparilo. Otapalo se zatim dodaje u komoru za razvijanje u koju ćemo smjestiti ploču. Prije stavljanja ploče, u otapalo se uranja filter-papir te se komora zatvara kako bi došlo do zasićenja parama otapala. Prilikom stavljanja ploče u komoru, otapalo ne smije prelaziti početnu liniju, odnosno ne smije doći u direktan kontakt sa uzorkom. Otapalo služi kao pokretna faza koja otapa spojeve u uzorku i diže se silama kapilariteta. Kada je pokretna faza prešla otprilike 2/3 ploče razvijanje ploče je završeno i ona se vadi iz komore te se označi frontna linija koja označava do kuda je došlo otapalo. Nakon sušenja pločice, detektiraju se zone na kromatogramu. Kod obojenih tvari zone su vidljive golim okom, dok se bezbojne tvari detektiraju pod ultraljubičastim svjetlom ili se prskaju određenim reagensima kako bi postale vidljive. Na temelju izračuna pomoću Rf vrijednosti ili retencijskog faktora, može se odrediti pokretljivost spoja na tankom sloju što nam ujedno omogućuje i njegovu identifikaciju. Rf vrijednost se definira kao omjer puta kojeg je tvar prešla (x) i puta koje je prešlo otapalo (y), prikazano izrazom 1. Separacija spojeva unutar uzorka temelji se na razlikama u topljivosti u otapalu i afinitetu prema nepokretnoj fazi (DONOVAN i sur., 2012.).

Još jedna dijagnostička metoda koja se može koristiti za potvrdu otrovanja karbofuranom je putem analize AChE mozga koristeći kemijsku analizu rezidua. Ukoliko je aktivnost enzima smanjena za 50 % ili više može se postaviti dijagnoza uginuća od akutnog otrovanja karbofuranom, odnosno svim pesticidima koji uzrokuju inhibiciju acetilkolinesteraze. U slučajevima kada su prikupljeni uzorci porijeklom od izrazito raspadnutih lešina neki dijagnostički centri povisuju vrijednost inhibicije aktivnosti na 70%. Ova metoda nije u potpunosti pouzdana upravo zbog spontane reaktivacije enzima nakon intoksikacije karbamatnim spojevima. No ukoliko se u laboratoriju dokaže smanjena aktivnost AChE koja se zatim spontano reaktivira može biti dijagnostički pokazatelj. Međutim, odsutnost inhibicije ne mora nužno značiti da nije došlo do otrovanja. Brojni istraživački radovi nisu uspjeli dokazati stalnu povezanost između inhibicije AChE mozga i koncentracije rezidua karbofurana u gastrointestinalnom traktu. Osim analize aktivnosti AChE u mozgu može se mjeriti i plazmatska AChE, no ona je relevantnija u slučajevima kada su lešine svježije, odnosno kada je od izlaganja karbofuranu prošlo više od 2 sata bez obzira je li životinja preživjela ili uginula. Aktivnost plazmatske AChE se kod preživjelih životinja nakon 24 sata vraća u fiziološke stanje ili čak može biti izraženija.

2.4. Učestalost otrovanja životinja karbofuranom u Republici Hrvatskoj

Premda je namjerno trovanje životinja kazneno djelo prema Kaznenom zakonu te je također zabranjeno Zakonom o zaštiti životinja, Zakonom o zaštiti prirode, Zakonom o lovstvu i Zakonom o veterinarstvu, učestala je pojava u gradskim sredinama i ruralnim područjima širom Hrvatske. Glavni motivi uporabe otrovnih supstanci su sa ciljem uklanjanja predatora (čagljeva, vukova, lisica i dr.), kao i introduciranih vrsta divljači (divlja svinja) ili predatora (čagljeva) u otočkim ekosustavima koji nanose štetu na usjevima ili stoci, radi uklanjanja neželjenih ili napuštenih pasa i mačaka, ali i zbog rješavanja međuljudskih sukoba (trovanje lovačkih ili pastirskih pasa te stoke). Pregledom zabilježenih slučajeva otrovanja domaćih i divljih životinja potvrđenih toksikološkom analizom ustanovljeno je da se u najvećem obimu kao sredstvo izbora koriste pesticidi (insekticidi, rodenticidi, fungicidi, herbicidi ili moluscidi) što je vjerojatno posljedica njihove široke primjene u poljoprivredi i jednostavne nabave. Najčešće korišteni pesticidi su organofosfatni i karbamatni spojevi, zatim metaldehid te antikoagulansni rodenticidi. Karbofuran je u čak više od 80% dokumentiranih slučajeva otrovanja, koji su bili obrađeni toksikološkim ispitivanjem, bio uzrok uginuća otrovanih životinja (NAWG, 2018.).

Prvi značajan slučaj masovnog otrovanja divljih životinja karbofuranom, koji predstavlja i primjer trovanja uzrokovanog međuljudskim sukobom, dokumentiran je 2004. godine na Rabu kada je pronađeno 17 bjeloglavih supova i 2 škanjca u krugu od 200 metara od postavljenog mamca. Ovaj slučaj izazvao je značajan interes i reakciju javnosti koja je potaknula opsežnu i promptnu policijsku istragu što je ujedno rezultiralo prvim službenim dokazivanjem otrovanja karbofuranom u Centru za forenzična ispitivanja, istraživanja i vještačenja „Ivan Vučetić“ koji je danas jedini ovlaštenu laboratorij za dokazivanje prisutnosti toksičnih supstanci u službenim istragama (PAVKOVIĆ, 2012.).

Prema podacima prikupljenim iz raznih izvora od strane članova NAWG (eng. *National Ani-poisoning Working Group*) zabilježeni su višestruki slučajevi pronalaska lešina domaćih i divljih životinja od strane lokalnog stanovništva za koje je postojala opravdana sumnja da je riječ o namjernom trovanju koji nisu prošli službeno obradu te se stoga mogla postaviti samo sumnja na otrovanje karbofuranom (Tablica 4.). No, čak i u slučajevima kada je službeno utvrđen uzrok uginuća kao posljedica otrovanja ovim pesticidom, otkrivanje i adekvatno kažnjavanje počinitelja je izuzetno rijetko ili ono u potpunosti izostaje, kao primjerice u slučajevima masovnog trovanja čagljeva i škanjaca u Parku prirode Lonjsko polje od siječnja 2018. godine (PRERAD, 2018.) te trovanja surog orla i vuka, strogo zaštićenih vrsta, na području Mazina koji se zbio početkom 2020. godine (JURIŠIĆ, 2020.). Razlog ovakvog

ishoda, navodi SEVERIN (2022.), leži u nedostatku ujednačenog protokola za postupanje prilikom pronalaska lešina strogo zaštićenih, ali i domaćih vrsta životinja te druge divljači za koje postoji opravdana sumnja da je uginuće posljedica nezakonitih radnji kao što je trovanje. Uspostavom jasno definiranih smjernica olakšalo bi se obavljanje istražnog postupka nadležnih tijela, krenuvši od izdavanja naloga od strane nadležne policijske uprave ili postaje, veterinarskog ili inspektora zaštite prirode i državnog odvjetništva, službene dostave lešina i uzoraka do institucija odgovornih za provedbu razudbe, odnosno Hrvatskog veterinarskog instituta ili Veterinarskog fakulteta Sveučilišta u Zagrebu, koji su dužni prikupljene uzorke službeno dostaviti na toksikološku analizu do službenih laboratorija, Centra za forenzična ispitivanja, istraživanja i vještačenja „Ivan Vučetić“ i Nastavnog zavoda za javno zdravstvo Dr. Andrija Štampar. Nakon obavljenih pretraga, prema nalogu nadležnog tijela, cjelokupni izvještaj istrage dostavlja se sudskom vještaku koji potom daje mišljenje o predmetnom slučaju.

Tablica 4. Zabilježeni slučajevi trovanja i sumnje u trovanje u Hrvatskoj od 2003. do 2020. godine (NAWG, 2018.)

Vrsta	Broj jedinki	Mjesec i godina	Lokacija	Potvrda otrovanja	Napomena
Bjeloglavi sup	17	10 mj. 2004	Rab	DA, karbofuran	Potvrđeno trovanje
Obični škanjac	2	10 mj. 2004	Rab	DA, karbofuran	Potvrđeno trovanje
Domaća krava	5	6 mj. 2010	Koprivnica	Sumnja	Sumnja na trovanje pesticidima
Psi, mačke, ptice		3 mj. 2012	Kučići	Sumnja	Karbofuran (geocid uvezen iz BiH)
Domaći pas	2	3 mj. 2013	Varaždin	Sumnja	
Domaći pas	2	7 mj. 2014	Krapina	Sumnja	Nepoznat točan otrov
Kukuvija drijemavica	1	12 mj. 2014	Nedelišće	Sumnja	Pretpostavka je li sudar s vozilom ili trovanje
Vuk	1	2014 -2015	Nepoznato	DA	Nepoznat točan otrov
Europska vidra	1	2014 - 2016	Nepoznato	DA	Nepoznat točan otrov
Orao štekavac	1	2014	Nepoznato	DA, karbofuran	
Domaći pas	3	2 mj. 2015	Požega	Sumnja	
Bjeloglavi sup	2	4 mj. 2016	Krk	DA, karbofuran	

Vrsta	Broj jedinki	Mjesec i godina	Lokacija	Potvrda otrovanja	Napomena
Bjeloglavi sup	1	10 mj. 2016	Krk	DA, karbofuran	
Bjeloglavi sup	1	10 mj. 2016	Krk	Sumnja	Lešina nađena na plaži
Bjeloglavi sup	1	1 mj. 2017	Krk	Sumnja	Lešina u ranom stadiju raspadanja
Bjeloglavi sup	1	2 mj. 2017	Krk	Sumnja	Lešina u visokom stadiju raspadanja
Bjeloglavi sup	1	10 mj. 2017	Krk	Sumnja	Lešina u visokom stadiju raspadanja
Obični škanjac	9	1 mj. 2018	Lonjsko polje	DA, karbofuran	
Zlatni čagalj	11	1 mj. 2018	Lonjsko polje	DA, karbofuran	
Gradski golub	70	2 mj 2018	Osijek	DA, metiokarb	Zabrinuti građani u Osijeku
Domaća mačka	2	2 mj. 2018	Popovača	Sumnja	
Psi, mačke, ptice		3 mj. 2018	Rijeka	Sumnja	Zabrinuti građani u Rijeci
Psi, mačke, ptice		3 mj. 2018	Dubrovnik	Sumnja	Zabrinuti građani u Dubrovniku
Psi, mačke, ptice		3 mj. 2018	Zadar	Sumnja	Organofosfati?
Domaći pas	1	4 mj. 2018	Vodice	DA	Nepoznat točan otrov
Orao štekavac	1	2018	Istočna Slavonija	Sumnja	Nepoznat otrov, nije bilo postupanja
Obični škanjac	2	4 mj. 2019	Vodice	DA, karbofuran	
Vuk	1	1 mj. 2020	Mazin	DA, karbofuran	
Lisica	1	1 mj. 2020	Mazin	DA, karbofuran	
Suri orao	1	2 mj. 2020	Mazin	DA, karbofuran	

3. PRIKAZ SLUČAJA

3.1. Mjesto događaja

Inspekcija zaštite prirode zaprimila je dojavu privatne osobe koja je na svom poljoprivrednom zemljištu, masliniku, pronašla dvije uginule jedinke ptica grabljivica u neposrednoj blizini postavljenog mamca. Prema nalogu inspektorice zaštite prirode, koja je u vrijeme dojave bila u nemogućnosti izlaska na teren zbog dislokacije, na teren je izašao suradnik Ministarstva zaštite okoliša i energetike, voditelj udruge Sokolarski centar. Dolaskom na teren suradnik je preliminarnim pregledom utvrdio da se radi o dvije uginule jedinke, mužjaka i ženke, strogo zaštićene vrste ptice grabljivice *Buteo buteo* – obični škanjac (*Pravilnik o strogo zaštićenim vrstama NN, br. 144/13 i 73/16*), čiji je položaj tijela, ležeći na leđima, ukazivao na uzrok uginuća trovanjem (Slika 11.).



Slika 11. Lešine pronađenih ptica grabljivica vrste *Buteo buteo* – obični škanjac (izvor: Emilio Menđušić, Sokolarski centar Šibenik)

Treća lešina bila je domaća kokoš koja je u ovom slučaju imala ulogu mamca. Mamac, rastvoreno tijelo kokoši posuto plavkastim granulama, odnosno otrovom, je bio postavljen na žutoj podlozi (vreća od stočne hrane) na gomili kamenja u jugoistočnom dijelu maslinika što je ujedno u neposrednoj blizini pojilišta (Slika 13.). Nakon pregleda zatečene situacije, suradnik je o istoj izvijestio nadležnu inspektoricu te prema njenim uputama zatečeno stanje lešina ptica i širi izgled mjesta događaja fotografirao (Slika 12.), a potom sve tri lešine izuzeo sa mjesta događaja te ih za potrebe daljnje obrade i utvrđivanja načina stradavanja pohranio u zamrzivaču Udruge Sokolarski centar. Prema navodu suradnika lešine škanjaca su prilikom uzorkovanja bile tople zbog čega je za pretpostaviti da je otrovanje nastupilo tog jutra. Službeni zapisnik o obavljenom inspekcijskom nadzoru sastavljen je 10 dana kasnije.



Slika 12. Širi prikaz mjesta događaja (izvor: izvor: Emilio Mendušić, Sokolarski centar Šibenik)



Slika 13. Mamac, otvoreno tijelo domaće kokoši posuto granulama na vreći za stočnu hranu (izvor: Emilio Mendušić, Sokolarski centar Šibenik)

U daljnjem postupku, ovaj slučaj sumnje na trovanje prijavljen je od strane inspektorice zaštite prirode nadležnoj Policijskoj upravi koji su zatim obavijestili Općinsko državno odvjetništvo o predmetnom slučaju. Obzirom na način stradavanja jedinki i postojanje opravdane sumnje na počinjenje kaznenog dijela, „uništavanje zaštićenih prirodnih vrijednosti“, opisanog u čl. 200 Kaznenog zakona, Općinsko državno odvjetništvo izdalo je nalog za vještačenje kao odgovor na službenu molbu od strane policijske uprave. U nalogu za

vještačenje naložena je razudba i uzorkovanje lešina dviju ptica grabljivica *Buteo buteo* – škanjac te lešine domaće kokoši radi provođenja toksikološkog vještačenja sa svrhom ustanovljenja uzroka uginuća ptica te ustanovljenja da li je materija pronađena u lešini domaće kokoši otrov odgovoran za uginuće ptica škanjaca. Razudba i uzorkovanje povjereni su Zavodu za sudsko i upravno veterinarstvo, Veterinarskog fakulteta u Zagrebu koji su dužni prikupljene uzorke dostaviti Centru za forenzična ispitivanja, istraživanja i vještačenja „Ivan Vučetić“ radi provođenja toksikološkog vještačenja. Dostava lešine ptica do Veterinarskog fakulteta naložena je Službi kriminalističke policije nadležne policijske uprave.

3.2. Razudbeni nalaz

Razudba i uzorkovanje tkiva svih zaprimljenih lešina provedena je 2 mjeseca nakon njihova pronalaska u Obdukcijskoj dvorani Veterinarskog fakulteta od strane patologa Centra za peradarstvo Hrvatskog veterinarskog instituta i uz nazočnost vještaka Zavoda za sudsko i upravo veterinarstvo Veterinarskog fakulteta Sveučilišta u Zagrebu.

Svaka od tri lešine bila je pohranjena i dostavljena u označenoj zasebnoj plastičnoj vreći, a neposredno prije razudbe lešine su rendgenološki pretražene i slikane *in situ*. Prema mišljenju Zavoda za rendgenologiju, ultrazvuk i fizikalnu terapiju Veterinarskog fakulteta, na slikama se nisu očitavale promjene koje bi ukazivale na prisutnost vidljivih prijeloma koštanog sustava kao ni promjene koje bi ukazivale na prisutnost projektila ni na jednoj pretraženoj lešini.

Razudba se sastoji od vanjskog i unutarnjeg nalaza te patoanatomske dijagnoze i patohistološkog nalaza.

Vanjski nalaz lešine **grahoraste kokoši (*Gallus gallus domesticus*) oznake 3** započinjemo identifikacijom. Riječ je o domaćoj kokoši sive i bijele boje perja, tamnosive boje rožnatog sloja kljuna; tamnosivomodre boje krijeste i privjesaka koja veličinom i vanjskim obilježjima odgovara spolno zreloj jedinki tjelesne mase 2,0 kg. Tjelesna građa je pravilna, a lešina je dobrog gojnog stanja. U trenutku razudbe lešina je hladna, a mrtvačka ukočenost nije izražena. Od postmortalnih promjena vidljiva je duboka rana nepravilno okruglog oblika i oštih rubova promjera 10 cm koja zahvaća meka tkiva: kožu, potkožje i pripadajuće mišićje, lokalizirana u postranom području trupa. Područje oko rane, rubovi rane kao i meka tkiva na dnu rane prekrivena su pretežito sitnim zrcima i prahom tamnosivomodre boje (Slika 14). Rana zauzima lijevo bedreno područje, postrani dio leđnog (lumbosakralnog) područja sve do kralježnice, kao i područje repnih kralježaka. U lijevom lumbosakralnom području vidljiv je unutar rane otvor u mišićju i trbušnoj stijenci kroz koji meka tkiva komuniciraju s trbušnom

šupljinom. Neposredno uz otvor tkivo je omekšano i djelomično mazive konzistencije. Iz otvora „strši“ sasušeni i tamnosivomodrim prahom obloženi tračak crijeva približne duljine do 10 cm. Djelomično očuvana, ali perjem nepokrivena koža ostalih dijelova trupa je izrazito svijetložute boje. Perni pokrov je u gotovo svim dijelovima trupa oštećen; perje je istrgano ili tamnosivomodrim prahom slijepljeno s neozlijeđenom kožom. U području glave mjestimice su vidljiva apterična područja, dok je koža vrata u potpunosti nepokrivena perjem, no vidljivi su ostatci pernih folikula (Slika 15).

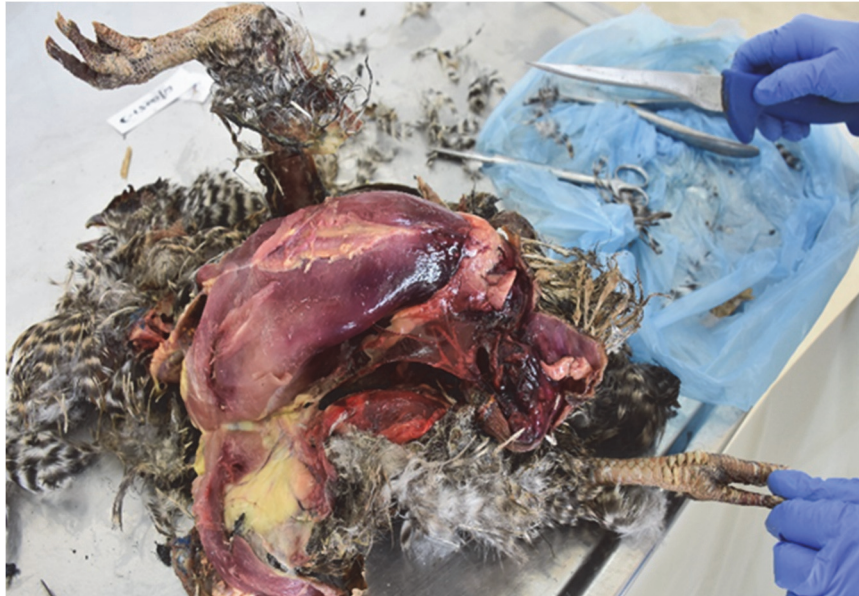

Slika 14. Duboka rana nepravilno okruglog oblika i oštih rubova promjera 10 cm na lijevom postranom području (izvor: Zavod za sudsko i upravno veterinarstvo)

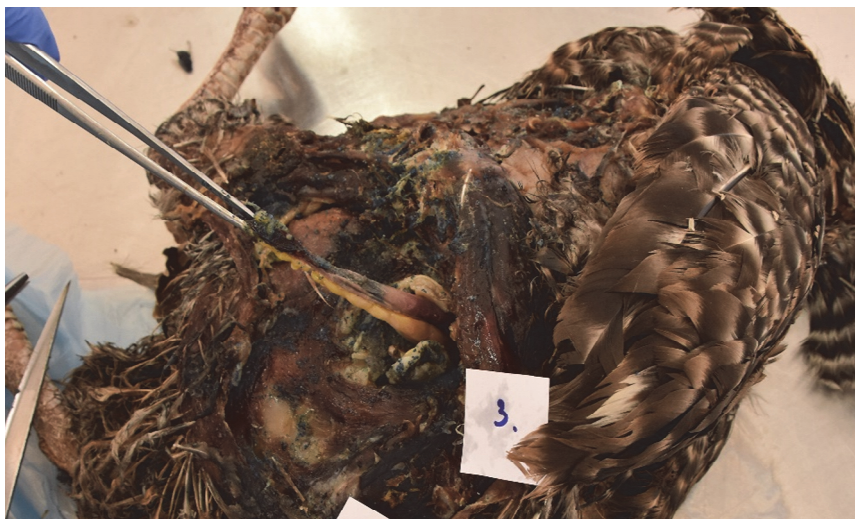

Slika 15. Apterično područje glave i vrata (izvor: Zavod za sudsko i upravno veterinarstvo)

U šupljini kljuna prisutna je veća količina tamnosmeđeg sluzavog sadržaja. Koža nogu je također prekrivena sasušanim sitnim zrnima i prahom antracitnosive do plavkastosive boje.



Slika 16. Tamnije crveno obojena područja mišićja i potkožja (izvor: Zavod za sudsko i upravno veterinarstvo)



Slika 17. Sasušeni i tamnosivomodrim prahom obloženi tračak crijeva približne duljine do 10 cm koji strši iz rane (izvor: Zavod za sudsko i upravno veterinarstvo)

Tijekom unutarnjeg pregleda u potkožju vrata vidljiva su svijetlo do tamnije crvena ograničena područja tipa krvnih podljeva u visini 8. – 9. vratnog i 3. – 4. prsnog kralješka te tamnocrvena masa koja odgovara zgrušanoj krvi u mišićju vrata (u visini 8. – 9. vratnog kralješka). Potkožje u području prsnotrbušne šupljine je dobro obraslo masnim tkivom, umjereno vlažno i pretežito svijetložute boje. Mjestimice se vide tamnije crveno obojena područja. Prsno mišićje je dobro razvijeno, vlažno, ružičaste do crvenoljubičaste boje (Slika 17).

U trbušnom dijelu prsnotrbušne šupljine ističe se otvor neravnih rubova u trbušnoj stijenci lijevog postranog područja. U šupljini je vidljiva, posebice u području jejunuma i po površini većine trbušnih organa, veća količina tamnosivomodrog praha. U ostalim dijelovima šupljine mjestimice su vidljive tamnocrvene nakupine tipa krvnih ugrušaka. Izgledom folikula jajnik ukazuje na spolno zrelu jedinku. U prsnom dijelu šupljine položaj i međusobni odnos organa je pravilan, a organi su pretežito ružičastocrvene boje.

Prema obavljenoj obdukciji postavljene su sljedeće patoanatomske dijagnoze:

1. Rana nepravilno okruglog oblika i oštih rubova, promjera 12 cm, tipa razderotine (lat. *vulnus lacerum*) vidljiva je u lijevom postranom području dijelu trupa u mekim tkivima (kože, potkožja i mišićja). Područje oko rane, kao rubovi i dno rane prekriveni su tamnosivomodrim zrnima i prahom. U lijevom lumbosakralnom području, unutar rane vidljiv je otvor u mišićju i trbušnoj stijenci iz kojeg „strši“ sasušeni i tamnosivomodrim prahom obloženi tračak crijeva približne duljine do 10 cm.
2. Izgledom rana ukazuje na postmortalno nastalu ranu, a za razliku od ostalih dijelova tijela koža i mišićje u području ranjavanja su izrazito suhi, crvenosmeđe do tamnosmeđe boje, što može upućivati na proces mumifikacije. U području otvora u mišićju i ostalim slojevima trbušne stijenke (lat. *vulnus penetrans*) tkivo je vlažno i mazive konzistencije što bi mogli biti znakovi saponifikacije.
3. U potkožju vrata (područje 8. do 9. vratnog i 3. do 4. prsnog kralješka) vidljivi su ograničeni krvni podljevi, a u visini 8. do 9. vratnog kralješka vidljiva je tamnocrvena nakupina zgrušane krvi.

Obavljena je patohistološka pretraga mekih tkiva (kože s potkožjem i mišićjem) s tamnosivomodrim prahom, kao i tkiva jetre, bubrega i slezene. Patohistološki nalaz je tipičan za nalaz prethodno smrznutih tkiva i određenog stupnja autolize. Primjerice, gubitak strukture tkiva potkožja i jetre bez vidljivih jezgara, prekinutost stijenki nekih krvnih žila, dok su u većini žila prisutne tamnomodre jezgre ili amorfnu svijetloeoziinofilnu fibrinoidnu masu. U tkivu bubrega vidljiva je prošaranost promjenama u tipu kristala, bez vidljivih jezgara u tubulima. U uzorku tkiva slezene vidljive su deseminirane tamnomodre strukture tipa kalcifikata, naglašeno je podužno razdvajanje stijenke arterija i perivaskularni edem te je ovojnica slezene odvojena od funkcionalnog tkiva. Također, u uzorcima mekih tkiva, jetre i slezene vidljive su brojne štapičaste tvorbe tipa bakterija.

Na temelju patoanatomskog i patohistološkog nalaza može se postaviti temeljita sumnja da je predmetna kokoš najvjerojatnije uginula od posljedice traumatske ozljede vratne

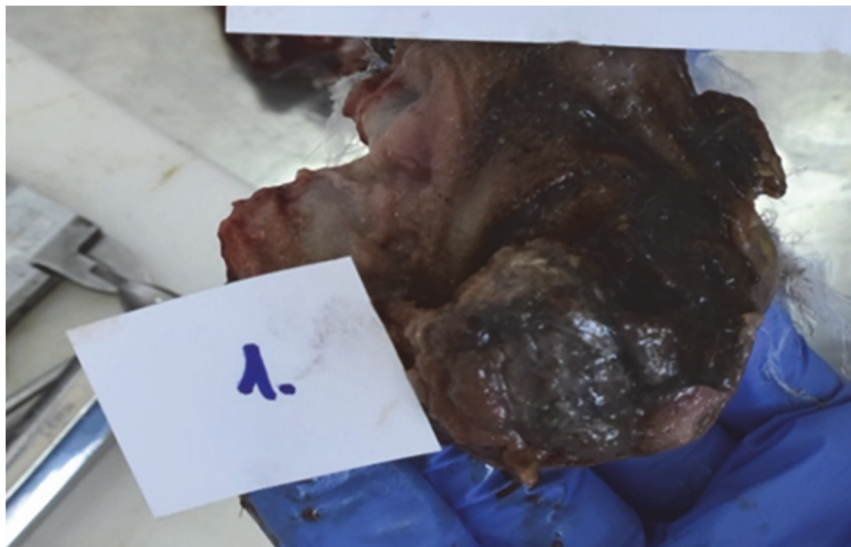kralježnice, dok izgled rane ukazuje da je ista nastala postmortalno. Nalaz tamnosivomodrog praha u području rane u lijevom postranom području trupa i u većini trbušnih organa, posebice na sasušenom dijelu crijeva vidljiv kako strši iz otvora u trbušnoj stijenci, upućuje na moguću otrovnu supstancu. Kako je riječ o odmrznutoj lešini teško je razlučiti patoanatomske od truležnih, odnosno promjena tipičnih za odmrznuta tkiva. U odmrznutih lešina moguće je utvrditi različite stadije truležnih procesa (nalaz mumifikacije i saponifikacije u mekim tkivima rane), no budući da su moguće promjene vidljive na mjestima izloženim supstanci nepoznata učinka na tkivo, teško je razlučiti postmortalnu promjenu kao posljedicu smrzavanja lešine od mogućeg učinka spomenutog praha.

Nadalje, izvršena je razudba lešine **mužjaka običnog škanjca (*Buteo buteo*) oznake 1**, koji je sivkastosmeđe i bijele boje perja, crne boje rožnatog sloja kljuna i kandži, pravilna tjelesne građe i lošeg gojnog stanja čija je tjelesna masa iznosila 0,9 kg. Lešina je u trenutku pregleda hladna. Izražena je ukočenost, odnosno zgrčenost prstiju obje noge (Slika 18). Pregledom kože i kožnih tvorevina vidljiv je sasušeni smeđi, sivkastobijeli i žuti sloj u većem dijelu rožnatog sloja gornjeg kljuna (ramfoteke), dok je na površini vanjskog rožnatog sloja kože prstiju dorzalno prisutan sasušeni sivkastobijeli sloj praha. Pregledom prirodnih otvora i vidljivih sluznica u području oko nosnih otvora vidljiv je sasušeni žuti i smeđi sloj, dok su nosni hodnici bili u potpunosti prohodni. Sluznica šupljine kljuna je tamnocrvenosmeđe boje, glatka, sjajna i vlažna, a uz unutrašnje rubove gornjeg i donjeg kljuna očituju se bijele nakupine u tipu jajašca i ličinki muha.

Unutarnjim pregledom ustanovljen je pravilan međusoban odnos organa u prsnom dijelu prsnotrbušne šupljine. S unutrašnje strane prsne kosti vidljiva su brojna subperiostna žarišna krvarenja nepravilna oblika. U jednjaku i voljki prisutna je veća količina svježeg mesa, dok u mišićnom želucu nalazimo sadržaj slična izgleda unutar omekšane mase gotovo crne boje. Vidljiva su opsežna krvarenja u kutikuli. U žljezdanom želucu utvrđen je isti nalaz krvarenja po sluznici. U području velike kurvature mišićnog želuca subserozno su prisutne tamnosivozelene do crne žarišne promjene nepravilna oblika (Slika 19).



Slika 18. Obostrana ukočenost prstiju (izvor: Zavod za sudsko i upravno veterinarstvo)



Slika 19. Nalaz krvarenja po sluznici mišićnog želudca (izvor: Zavod za sudsko i upravno veterinarstvo)

Utvrđene su patoanatomske dijagnoze:

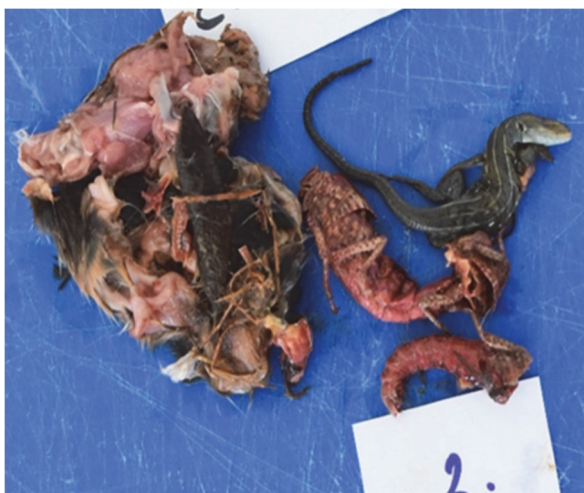1. Autoliza većeg stupnja jakosti.
2. Obostrana izražena ukočenost (zgrčenosť) prstiju.
3. Krvarenja u sluznici mišićnog i žljezdanog želuca.
4. Subperiostna krvarenja u prsnoj kosti.

Patohistološkom pretragom uzoraka tkiva jetre, bubrega, pluća i srca utvrđene su promjene tipa kristala u tkivima. Bez obzira na vrstu tkiva izraženo je nedostatan prebojavanje histološkim bojama (bljedilo boje), piknoza jezgara, edem stanica, nakupljanje svjetloeoziinofilne mase tipa fibrinoidne, rasprostranjeno u tkivu ili perivaskularno te u krvnim žilama, prisutan je prekid stijenke krvnih žila, kao i sporadičan nalaz tamnomodrih tvorbi u tipu kalcifikata u krvnim žilama, a u plućima obilje štapićastih tvorbi, odnosno bakterija truleži i drugih bakterija.

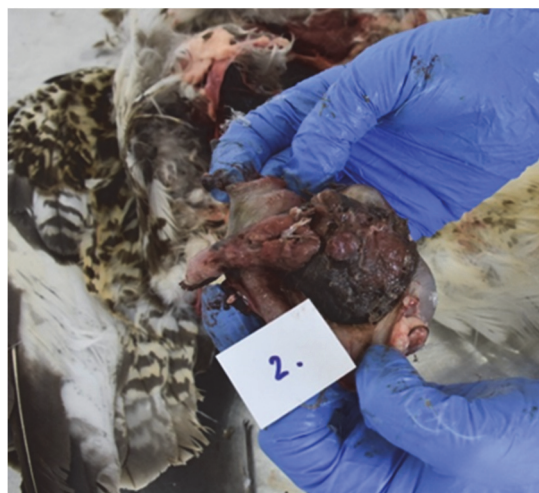Lešina **ženke običnog škanjca (*Buteo buteo*) oznake 2** je sivkastosmeđe i bijele boje perja, crne boje rožnatog sloja kljuna i kandži, pravilne tjelesne građe i osrednjeg gojnog stanja čija tjelesna masa iznosi 1,4 kg. Lešina je tijekom pregleda hladna, te je također izražena ukočenost tipa zgrčenosti prstiju obje noge (Slika 20). Daljnjim pregledom, u rubnom području gornjeg kljuna prisutna su brojna jajašca i ličinke muha. U prsnotrbušnoj šupljini položaj i međusoban odnos organa je pravilan. Unutarnja stijenka šupljine, seroze trbušnih organa i trbušno masno tkivo pretežito su svjetloružičastocrvene boje. Unutar proširene voljke utvrđena je veća količina sadržaja: dijelovi tijela manje životinje sisavca, lešina guštera, skakavca i škorpiona (Slika 21). U mišićnom želucu vidljiva je veća količina sadržaja različitog sastava: naizgled svježiji dijelovi mesa uklopljeni u već omekšani, ljepljivi sadržaj crnosmeđe boje i neprepoznatljive građe. U hemoragičnom sadržaju crijeva vidljivi su brojni žućkastobijeli organizmi u tipu parazita.



Slika 20. Obostrana ukočenost prstiju ženke škanjca (izvor: Zavod za sudsko i upravno veterinarstvo)



Slika 21. Sadržaj voljke ženke škanjca (izvor: Zavod za sudsko i upravno veterinarstvo)



Slika 22. Mišićni želudac prepunjen omekšanim sadržajem crnosmeđe boje i neprepoznatljivog sadržaja (izvor: Zavod za sudsko i upravno veterinarstvo)

Patoanatomske dijagnoze uključuju:

1. Autoliza srednje velikog stupnja jakosti.
2. Obostrana izražena ukočenost (zgrčenost) prstiju.
3. Parazitarna upala crijeva.

Nalaz u uzorcima jetre, pluća, srca i bubrega patohistološki odgovara nalazu u lešine škanjca oznake 1 bez vidljivih promjena tipa kristala u tkivu. Nalaz u slezeni ne ukazuje na jasno prepoznatljivu histološku građu uz prisutnost već navedenih promjena u krvnim žilama i jezgrama stanica. U jajniku prevladavaju sekundarni folikuli uz sporadičnu pojavu tercijarnih.

Vanjskim pregledom obje lešine običnih škanjaca utvrđena je obostrano izražena ukočenost u vidu zgrčenosti svih prstiju. Na dorzalnoj površini lešine mužjaka vidljiv je sivobijeli sasušeni sloj u tipu praha, a na ramfoteci vidljivi su tragovi sasušenih supstanci različite boje. Prepunjenost jednjaka i voljke većom količinom svježeg mesa nepoznatog porijekla u jedinke mužjaka te prepunjenosti voljke svježim lešinama manjih gmazova i insekata, kao i pretežito svježim dijelovima tijela manje životinje sisavca u lešini ženke škanjca ukazuju na nagli nastup uginuća. Na temelju anamnestičkih podataka i navedenih promjena može se postaviti sumnja da su predmetne ptice uginule od posljedica trovanja spojem iz skupine neurotoksičnih otrova (pesticida).

3.3. Toksikološka analiza

Prema nalogu Državnog odvjetništva, provedba toksikološkog vještačenja povjerena je Centru za forenzična ispitivanja, istraživanja i vještačenja „Ivan Vučetić“.

Cilj ovog vještačenja je bio provesti toksikološku pretragu praškaste tvari prikupljene na mjestu događaja te utvrditi je li na mamcu, lešini domaće kokoši, prisutna otrovna tvar i odrediti o kojoj vrsti tvari je riječ te ustanoviti nalaze li se tragovi otrovnih tvari i na lešinama dvaju škanjaca.

Svi prikupljeni uzorci sa mjesta događaja su dostavljeni na vještačenje u dvije označene vrećice. Unutar jedne smeđe, papirnate vrećice nalazila se žuta plastična vrećica koja je sadržavala plastičnu žlicu pomiješanu sa smeđe-sivim zrnatim materijalom (uzorak I), dok se u drugoj plastičnoj vrećici nalazilo šesnaest (16) plastičnih poklopljenih čaša sa uzorcima različitih tkiva. Svaki uzorak prikazan u tablici bio je označen odgovarajućom oznakom i opisom sadržaja. Kako bi dobili osnovne informacije o kemijskoj strukturi molekule te je svrstali u određenu skupinu i time olakšali daljnju pretragu drugih uzoraka specifičnijim metodama, prvo je provedeno preliminarno kvalitativno određivanje kemijskog sastava praškastog/zrnatog materijala pomoću infracrvene spektroskopije (FTIR). Zatim su, pomoću GC-MS metode, uzorci (uzorak I, II-1, II-2, II-3, II-4, II-5, II-6, II-7, II-8, II-9, II-10, II-11, II-13, II-14, II-15 i II-16) kvalitativno pretraženi na pesticide. Također je kvantitativno određena koncentracija karbofurana u uzorcima kokoši postavljene kao mamac (II-1 i II-2) i komercijalnim pripravcima metodom HPLC.

Tablica 5. Popis prikupljenih i pretraženih uzoraka

UZORAK	IZVOR	SADRŽAJ
I	MAMAC	Prozirna plastična vrećica sa plastičnom žlicom pomiješana sa smeđe-sivim zrnatim materijalom
II-1	KOKOŠ	Voljka
II-2	KOKOŠ	Crijevo, perje, površina kože, prah
II-3	KOKOŠ	Želudac sa sadržajem
II-4	KOKOŠ	Jetra
II-5	ŠKANJAC 1	Sadržaj jednjaka
II-6	ŠKANJAC 1	Kljun
II-7	ŠKANJAC 1	Noga
II-8	ŠKANJAC 1	Jetra
II-9	ŠKANJAC 1	Voljka
II-10	ŠKANJAC 1	Želudac
II-11	ŠKANJAC 2	Noga
II-12	ŠKANJAC 2	Voljka
II-13	ŠKANJAC 2	Sadržaj voljke
II-14	ŠKANJAC 2	Želudac
II-15	ŠKANJAC 2	Jetra
II-16	ŠKANJAC 2	Kljun i dio jezika

Primijenjenim metodama u uzorku I utvrđena je prisutnost insekticida koji sadrži aktivnu tvar kloropirifos-etil (O,O-dietil O-3,5,6-triklor-2piridil tiofosfat), spoj koji pripada skupini organofosfata te je također inhibitor acetilkolinesteraze. Na uzorcima domaće kokoši (uzorci II-1, II-2, II-3 i II-4), kao i biološkim uzorcima škanjaca 1 i 2 (II-5, II-6, II-7, II-8, II-9, II-10, II-11, II-13, II-15 i II-16) dokazana je prisutnost karbofurana. Jedino u uzorku 8 označenom kao želudac porijeklom od škanjca 2 (uzorak II-14) nije utvrđena prisutnost pesticida.

4. RAZMATRANJE

Trovanje strogo zaštićenih vrsta životinja, u koje se ubraja vrsta obični škanjac (*Buteo buteo*), može se prema Kaznenom zakonu (ANONYMUS, 2011.) voditi kao kazneni (uništavanje zaštićenih prirodnih vrijednosti; ubijanje ili mučenje životinja; teška kaznena djela protiv okoliša) odnosno prema Zakonu o zaštiti prirode (ANONYMUS, 2013.c) i Zakonu o zaštiti životinja (ANONYMUS, 2017.) kao prekršajni postupak (nedopuštena upotreba sredstva hvatanja i/ili ubijanja; zabranjeni postupci u svrhu zaštite životinja; zaštita životinja pri usmrćivanju, zaštita divljih životinja).

U predmetnom slučaju pokrenuta je istražna radnja pod sumnjom počinjenja kaznenog djela *Uništavanje zaštićenih prirodnih vrijednosti*. Iako je pronalazak lešina ptica i mamca bio promptno prijavljen nadležnoj veterinarskoj inspekciji, do ustanovljenja uzroka uginuća i provedbe toksikološkog vještačenja prošlo je približno 7 mjeseci. Nepostojanje organiziranog jedinstvenog protokola postupanja kod pronalaska uginulih strogo zaštićenih vrsta životinja za koje se sumnja da je uzrok smrti posljedica nezakonitih radnji, poput nezakonitog ubijanja ili mučenja životinja svakako utječe na promptnost postupanja. Iako postoji zakonodavni okvir s utvrđenim nadležnostima, učestala je pojava nekoordiniranog, nedostatnog i neujednačenog postupanja što ima značajan utjecaj na uspješnost otkrivanja, istraživanja i dokazivanja prekršajnih i kaznenih djela (SEVERIN i sur., 2023.). U ovom slučaju obrada mjesta događaja i prikupljanje materijalnih dokaza i lešina izvršena je prema uputstvima nadležne veterinarske inspekcije te je u danoj situaciji i mogućnostima učinjena na ispravan način. Kako je istražna radnja provedena od strane privatne osobe nije bilo moguće izvršiti sve postupke opisane u poglavlju *Obrada mjesta događaja kod sumnje na otrovanje (3.1.)*, kao što je osiguravanje mjesta događaja i obilježavanje dokaza odgovarajućim oznakama, nego su iskorišteni resursi dostupni u danim okolnostima. Mjesto događaja je pregledano i zatim dokumentirano pomoću fotografija na kojima je obuhvaćeno mjesto pronalaska lešine i postavljenog mamca, ali i širi prikaz okoline kako bi se prikupljeni dokazi smjestili u kontekst i pokazali njihovu povezanost s mjestom događaja (Slika 11., 12. i 13.). Po završetku dokumentiranja mjesta događaja lešine su prikupljene te je svaka zasebno zapakirana u plastičnu vreću i pohranjena u zamrzivaču da bi se usporili procesi razgradnje i spriječio gubitak mogućih inkriminirajućih dokaza, odnosno povećala učinkovitost patoanatomske pretrage. Pregled i razudbu lešine potrebno je obaviti u što kraćem vremenskom periodu od pronalaska i to na stručan način, prema pravilima veterinarske struke. Uključenost stručnjaka iz područja veterinarske medicine je nužna od trenutka pronalaska lešine zbog prepoznavanja i analize, ali i procjene svih relevantnih

činjenica. Nažalost, nerijetka je pojava izostanka dokumentiranja i prikupljanja materijalnih tragova koji su neizostavni dio utvrđivanja okolnosti događaja, kao i uzroka smrti. Upravo je pravilno postupanje na mjestu nalaza lešine najvažniji je i najkritičniji korak neovisno radi li se o nasilnoj, prirodnoj ili smrti nastaloj pod sumnjivim okolnostima (SEVERIN, 2022.). Gotovo u pravilu o pronalasku takvih lešina se primarno obavještava lokalna policijska postaja koja zatim, zbog nedostatka stručnog znanja, traži pomoć od lokalnih veterinarskih organizacija, katkad i od veterinarskih inspektora ili inspektora prirode koji također postupaju prema vlastitom iskustvu zbog manjka jasnog službenog protokola. Ovakva problematika nalaže potrebu za uspostavljanjem službe stručnih veterinarskih istražitelja mjesta događaja koji bi u slučajevima pronalaska lešina životinja bili u stanju postaviti sumnju na nasilnu, nenasilnu ili prirodnu smrt te na taj način, svojim stručnim savjetovanjem nadležnih tijela ukoliko je došlo do protuzakonitog postupanja, usmjeriti istražni postupak, spriječiti gubitak materijalnih dokaza i u najkraćem roku doći do materijalne istine (SEVERIN i sur., 2023.).

U ovom slučaju Državno odvjetništvo povjerava dostavu predmetnih lešina na Zavod za sudsko i upravno veterinarstvo Veterinarskog fakulteta s ciljem izvršenja razudbe i uzorkovanja, prema nalogu Državnog odvjetništva mjesno nadležnoj policijskoj upravi. Kako bi se ujednačio nadzor kretanja dokaznih materijala i sam postupak dopreme lešina do određene institucije gdje će se provesti sudsko-veterinarska razudba prethodno je potrebno odrediti uvjete i način dostave. U gotovo svim slučajevima dostava lešina se povjerava Agroproteinka d.d., tvrtki registriranoj za prikupljanje i preradu nusproizvoda životinjskog podrijetla.

Sudsko-veterinarska razudba i uzorkovanje za toksikološku analizu obavljani su u Obdukcijskoj dvorani Veterinarskog fakulteta od strane patologa Centra za peradarstvo Hrvatskog veterinarskog instituta i uz nazočnost vještaka Zavoda za sudsko i upravno veterinarstvo Veterinarskog fakulteta Sveučilišta u Zagrebu. Uzorci tkiva i organa dostavljeni su na toksikološko vještačenje u Centru za forenzična ispitivanja, istraživanja i vještačenja „Ivan Vučetić“ zbog sumnje na uginuće životinja kao posljedica otrovanja. Osim razudbe i utvrđivanja uzroka, mehanizma i načina smrti, svaku dostavljenu lešinu potrebno je prije razudbe rendgenološki pretražiti i odrediti postmortalni interval na temelju postmortalnih promjena i entomološkog nalaza. Razudba se uvijek mora obaviti u cijelosti uz navođenje relevantnih nalaza, neovisno o pretpostavljenom uzroku uginuća. Ona se standardno nadopunjuje patohistološkom pretragom, a ovisno o postavljenoj sumnji na uzrok smrti, kao što je u ovom slučaju otrovanje, potrebno je provesti i toksikološku analizu. Dopunske analize mogu uključivati biokemijsku, citološku, bakteriološku, mikološku i virološku te analizu

kemijskih elemenata (teških metala) koje se provode u Centru „Ivan Vučetić“ te Nastavnom zavodu za javno zdravstvo „Andrija Štampar“ (SEVERIN i sur., 2023.).

Na primjeru ovog slučaja vidljivo je da su u istražni postupak uključena brojna državna tijela i suradničke institucije, a zbog nedostatka ustaljenog protokola međusobna suradnja je dodatno otežana pa posljedično cjelokupan period istrage nepotrebno prolongira.

5. ZAKLJUČCI

Na temelju podataka o izgledu mjesta događaja, razudbenom nalazu i patohistološkoj pretrazi te poznatih činjenica o mehanizmu djelovanja karbofurana mogu se ustanoviti određene podudarnosti na temelju koji se mogla postaviti sumnja na trovanje karbofuranom. Lešine škanjaca pronađene su u neposrednoj blizini postavljenog mamca domaće kokoši što odgovara trenutnom razvoju kliničkih simptoma otrovanja i posljedičnog uginuća. Također, ptice su imale atipični posturalni položaj uz naglašenu ukočenost prstiju te je u gornjim dijelovima probavnog sustava pronađena neprobavljena hrana što potvrđuje nagli nastup smrti.

Provedbom toksikološkog vještačenja utvrđena je prisutnost karbofurana na svim testiranim uzorcima (tkivo voljke, površine kože i perja posipano sa prahom, biološkog uzorka crijeva, želuca sa sadržajem i jetre) uzetim s lešine domaće kokoši postavljene kao mamac. Karbofuran je dokazan i u svim uzorcima porijeklom od lešine mužjaka običnog škanjca uključujući kljun, jednjak, voljku, želudac i tkivu noge, dok je kod ženke karbofuran dokazan u sadržaju voljke, u jetri i u biološkom uzorku noge, no nije bio prisutan u uzorku želuca. Mogući razlozi izostanka dokaza karbofurana u želudcu ženke škanjca uključuju veću individualnu osjetljivost na inhibitorni učinak karbofurana te brzu resorpciju zbog čega nije došlo do kretanja zalogaja iz voljke u želudac, nego je uginuće bilo trenutno. Osim karbofurana, u zasebnom uzorku smeđe-sivog zrnatog materijala dokazana je prisutnost insekticida kloropirifos-etila, kontaktnog, želučanog i dišnog insekticida te pripadnika skupine organofosfata čije se djelovanje također temelji na inhibiciji enzima acetilkolinesteraze. Kloropirifos-etil se prema toksičnosti klasificira kao umjereno otrovan (II. kategorija) čija LD₅₀ iznosi 135 mg/kg (ANONYMUS, 2019.).

U razmatranju je naglašena važnost uspostave jedinstvenog protokola postupanja u slučajevima pronalaska strogo zaštićenih vrsta životinja uginulih pod nerazjašnjenim okolnostima. Takvi slučajevi su primjer složene istražne radnje koja uvjetuje uključenost nadležnih državnih tijela (policija, Državni inspektorat, Državno odvjetništvo, Zavod za zaštitu okoliša i prirode i Uprava za zaštitu prirode Ministarstva gospodarstva i održivog razvoja, Uprava za veterinarstvo i sigurnost hrane i Uprava šumarstva, lovstva i drvne industrije Ministarstva poljoprivrede) i institucija poput Veterinarskog fakulteta Sveučilišta u Zagrebu, Hrvatskog veterinarskog instituta i službenih laboratorija, odnosno Centra za forenzična ispitivanja, istraživanja i vještačenja „Ivan Vučetić“ te Nastavnog zavoda za javno zdravstvo „Dr. Andrija Štampar“ što zahtijeva visoku razinu međusobne suradnje i organizacije kako bi

se svaka razina istrage izvršila u što kraćem vremenskom periodu s ciljem ishođenja materijalne istine i relevantnih dokaza za učinkovito procesuiranje nezakonitih radnji.

6. LITERATURA

1. ANONYMUS (2011): Kazneni zakon. Narodne novine, br. 125/2011, 144/2012, 56/2015, 61/2015, 101/2017, 118/2018, 126/2019 i 84/2021.
2. ANONYMUS (2013a): Pravilnik o strogo zaštićenim vrstama. Narodne Novine, br. 144/2013 i 73/2016.
3. ANONYMUS (2013b): Zakon o veterinarstvu. Narodne novine, br. 82/13, 148/13, 115/18, 52/21, 83/22, 152/22.
4. ANONYMUS (2013c): Zakon o zaštiti prirode. Narodne novine, br. 80/13, 15/18, 14/19, 127/19.
5. ANONYMUS (2017): Zakon o zaštiti životinja. Narodne novine, br. 102/2017 i 32/2019.
6. ANONYMUS (2019): The WHO Recommended Classification of Pesticides by Hazard and Guidelines to Classification. World Health Organization, 3-23.
7. ANONYMUS (2020): Applications of Chromatography
8. ANONYMUS (2020): Lički trovatelj osumnjičen za kaznena djela protiv okoliša. <https://www.ekovjesnik.hr/clanak/31117/licki-trovatelj-osumnjicen-za-kaznena-djela-protiv-okolisa> (pristupljeno 03.06.2023.)
9. ANONYMUS (2021): Kromatografija. *Hrvatska enciklopedija, mrežno izdanje*. Leksikografski zavod Miroslav Krleža <http://www.enciklopedija.hr/Natuknica.aspx?ID=34154> (pristupljeno 25.05.2023.)
10. ANONYMUS (2023a): Gas Chromatography – Mass Spectrometry. <https://www.acs.org/education/whatischemistry/landmarks/gas-chromatography-mass-spectrometry.html> (pristupljeno 25.05.2023.)
11. ANONYMUS (2023b): Gas Chromatography – Mass Spectrometry. https://en.wikipedia.org/wiki/Gas_chromatography%E2%80%93mass_spectrometry (pristupljeno 25.05.2023.)
12. ANONYMUS (2023c): Infrared Spectroscopy. [https://chem.libretexts.org/Bookshelves/Physical_and_Theoretical_Chemistry_Textbook_Maps/Supplemental_Modules_\(Physical_and_Theoretical_Chemistry\)/Spectroscopy/Vibrational_Spectroscopy/Infrared_Spectroscopy/Infrared_Spectroscopy](https://chem.libretexts.org/Bookshelves/Physical_and_Theoretical_Chemistry_Textbook_Maps/Supplemental_Modules_(Physical_and_Theoretical_Chemistry)/Spectroscopy/Vibrational_Spectroscopy/Infrared_Spectroscopy/Infrared_Spectroscopy) (pristupljeno 25.05.2023.)
13. ANONYMUS (2023d): Thin Layer Chromatography. <https://www.makingmolecules.com/blog/thin-layer-chromatography-tlc> (pristupljeno 26.05.2023.)
14. BINEV, R., I. VALCHEV, A. RUSSENOV, Y. NIKOLOV (2014): Clinical toxicological investigations on acute carbofuran intoxication in dogs. *Bulg. J. Vet. Med.*, 17, No. 1, 61-68.
15. BOLANČA T., Š. UKIĆ (2015): Ionska kromatografija. Fakultet kemijskog inženjerstva i tehnologije Sveučilišta u Zagrebu, 23-28.
16. CHOEZ, A.K., R.R. EVARISTO (2018): Acute Intoxication by Carbofuran in Cattle. *Journal of Veterinary Medicine and Surgery* Vol. 2 No. 1:20.
17. COSKUN, O. (2016): Separation techniques: Chromatography. *Northern Clinics of Istanbul*.

18. DINIS-OLIVEIRA, RICARDO J., D.N. VIEIRA, T. MAGALHÃES (2017): Guidelines for Collection of Biological Samples for Clinical and Forensic Toxicological Analysis. Forensic Sciences Research.
19. DONOVAN S., M. TAGGART, N. RICHARDS (2012): An overview of the chemistry, manufacture, environmental fate and detection of carbofuran. U: RICHARDS, N. (ur.), Carbofuran and Wildlife Poisoning: Global Perspectives and Forensic Approaches. John Wiley & Sons, Inc.
20. DRAGOBRATOVIĆ, A., N. BILIŠKOV, A. HABUŠ, S. LIBER, D. BRATIĆ, A. TERZIĆ ŠUNJIĆ (2019): Kemija 4, digitalni obrazovni sadržaj za četvrti razred opće gimnazije. Edutorij e-Škole.
21. FODOR-CSORBA, K. (1998): Pesticides in environmental samples. U: DEYL, Z., I. MIKŠIK, F. TAGLIARO i E. TESAŘOVA (ur.), Advanced Chromatographic and Electromigration Methods in BioSciences. Elsevier Science.
22. GUPTA, RAMESH C. (2007): VETERINARY TOXICOLOGY Basic and Clinical Principles. Elsevier, 73-116.
23. HODGSON, E. (2012): Pesticide biotransformation and disposition. Elsevier.
<https://chromtech.com/applications-of-chromatography/> , pristupljeno 25.05.2023.
<https://edutorij.e-skole.hr/share/proxy/alfresco-noauth/edutorij/api/proxy-guest/f8d552c1-03ca-47a1-943a-61ea3e2d1bd0/mehanizam-nastanka-i-izgled-infracrvenog-spektra.html> (pristupljeno 25.05.2023.)
24. JINU, M., P. GEORGE THANKAMMA, N.A. BALARAM, S.S. SUJISHA (2020): Carbamate Poisoning – An Autopsy Study, Medico-legal Update, Vol. 20, No. 3.
25. JONES, M. (2019): Gas Chromatography-Mass Spectrometry, American Chemical Society.
26. JURIŠIĆ, S. (2020): <https://dnevnik.hr/vijesti/hrvatska/u-zadru-truju-vukove-kako-im-ne-bi-napadali-stoku---592776.html> (pristupljeno 03.06.2023.)
27. KRIEGER R. I., LEE P. W., FAHMY A. H., CHEN M., FUKUTO T. R. (1976): Pesticide Biochemistry and Physiology, 1-9.
28. KUSHWAHA, M., S. CHATTERJEE, S. VERMA (2016): Profenofos, an Acetylcholinesterase-Inhibiting Organophosphorus Pesticide: A Short Review of Its Usage, Toxicity, and Biodegradation. Journal of Environmental Quality.
29. LEHEL, J., P. LACZAY, J. DÉRI, E.G. DARIN, P. BUDAI (2010): Model Study on the Clinical Signs and Residue Concentrations of Sublethal Carbofuran Poisoning in Birds. Journal of Wildlife Diseases, Vol. 46, No. 4.
30. LUTEROTTI S. (2011): Uvod u kemijsku analizu, 4. izdanje. Farmaceutsko – biokemijski fakultet Sveučilišta u Zagrebu, 212-237.
31. McGAVIN, M. DONALD, J.F. ZACHARY (2008): Specijalna veterinarska patologija, Prema četvrtom američkom izdanju; Jetra, bilijarni sustav i egzokrini dio gušterače. Elsevier. Prijevod hrvatskog izdanja: GRABAREVIĆ, Ž. (ur.), Stanek, 93-128.
32. McNAIR, H. M., J. M. MILLER (1997): Basic Gas Chromatography, John Wiley & Sons, Inc.

33. McNAUGHT, ALAN D., A. WILKINSON (1997.): Compendium of Chemical Terminology, IUPAC Recommendations, Second Edition. Blackwell Science.
34. MILINKOVIĆ TUR, S., M. ŠIMPRAGA (2017): Fiziologija domaćih životinja. NAKLADA SLAP, 106-113; 280-291.
35. MINEAU, P., S. PORTER, C. UPHOFF METEYER (2012): Carbofuran: Toxicity, diagnosing poisoning and rehabilitation of poisoned birds. U: RICHARDS, N. (ur.), Carbofuran and Wildlife Poisoning: Global Perspectives and Forensic Approaches. John Wiley & Sons, Inc.
36. NATIONAL ANTI-POISONING WORKING GROUP – NAWG (2018): National Anti-poisoning Road Map for Croatia.
37. PARKINSON, A. (1996): Biotransformation of xenobiotics. U: KLAASSEN, C. D. (ur.) Casarett & Doull's toxicology: the basic science of poisons, 5th edition. New York, McGraw-Hill, 133-218.
38. PAVKOVIĆ, G. (2012): leisure-based human-wildlife conflicts arising from the introduction of game species and repercussions to vultures across Croatia. U: RICHARDS, N. (ur.), Carbofuran and Wildlife Poisoning: Global Perspectives and Forensic Approaches. John Wiley & Sons, Inc.
39. POZDER P., I. KRUŠELJ (2018): Nova tehnološka dostignuća i rješenja pri primjeni sredstva za zaštitu bilja. Glasilo biljne zaštite.
40. PRERAD, D. (2018): U Lonjskom polju otrovano devet zaštićenih ptica i 11 čagljeva
<https://www.vecernji.hr/vijesti/park-prirode-lonjsko-polje-trovanje-zasticene-ptice-skanjci-cagljevi-1223114> (pristupljeno 03.06.2023.)
41. RICHARDS, N. (2012): Carbofuran and Wildlife Poisoning: Global Perspectives and Forensic Approaches. John Wiley & Sons, Inc.
42. SEVERIN, K. (2015): Odabrane tematske cjeline: Istraživanje mjesta događaja; Primjeri iz sudske prakse. Nastavni materijal za obvezni predmet Sudsko veterinarstvo i izborni predmet Biološki tragovi i dokazi u sudskom veterinarstvu integriranog preddiplomskog i diplomskog studija Veterinarske medicine.
43. SEVERIN, K. (2022): Nezakonite radnje na strogo zaštićenim vrstama; Prepoznavanje i postupanje na mjestu događaja kod nalaza lešina strogo zaštićenih vrsta ptica i sisavaca.
44. SEVERIN, K., M. TIŠLJAR, S. BRZICA, J. JEREMIĆ, V. DUMBOVIĆ MAZAL, E. MENĐUŠIĆ, Z. HERUC, P. DŽAJA, M. PALIĆ (2023): Postupanje sa strogo zaštićenim vrstama sisavaca i ptica uginulih pod nerazjašnjenim okolnostima – preporuke i prijedlog zajedničkog protokola. Hrvatski veterinarski vjesnik, 31/2023.,2, 54-67.
45. SKOOG, D. A., D. M. WEST, F. J. HOLLER, S.J. Crouch (2014): Fundamentals of Analytical Chemistry, Ninth Edition. Brooks/Cole, 649-935.
46. SPARKMAN, O. D., Z. E. PENTON, F. G. KITSON (2011): Gas Chromatography and Mass Spectrometry: A Practical Guide. Second edition, Elsevier, 15- 215.
47. SREBOČAN, V., E. SREBOČAN (2009): Veterinarska toksikologija. Medicinska naklada, 39-55.

48. ŠKORIĆ, I. (2019): Nastavni tekst Molekulska spektroskopija
https://www.fkit.unizg.hr/_download/repository/Nastavni_tekst_Molekulska_spekroskopija.pdf (pristupljeno 25.05.2023.)
49. TUTIŠ, V., J. KRALJ, D. RADOVIĆ, D. ČIKOVIĆ, S. BARIŠIĆ (2013): Crvena knjiga ptica Hrvatske. Ministarstvo zaštite okoliša i prirode, Državni zavod za zaštitu prirode.
50. USMANI K. A., E. HODGESON, R. L. ROSE (2004): In vitro metabolism of carbofuran by human, mouse, and rat cytochrome P450 and interactions with chlorpyrifos, testosterone, and estradiol. *Chemico-Biological Interactions*, 221-232.
51. WILLIAMS R. T. (1971): *Detoxification Mechanisms*. U: KLAASSEN, C. D. (ur.) *Casarett & Doull's toxicology: the basic science of poisons*, 5th edition. New York, McGraw-Hill, 133-218.
52. WINTERHALTER, M. (1968.): *Sudsko veterinarstvo, Pravni i opći dio, Forenzična toksikologija, Odgovornost za stručne greške*. Kućnatiskara Sveučilište u Zagrebu.
53. WU, S., G. LYU, R. LOU (2012): *Applications of Chromatography Hyphenated Techniques in the Field of Lignin Pyrolysis*, ResearchGate.

7. SAŽETAK

Namjerno trovanje škanjaca običnih karbofuranom

Dora Šurić

Na privatnom zemljištu pronađene su dvije lešine strogo zaštićenih ptica grabljivica vrste obični škanjac (*Buteo buteo*) u čijoj je neposrednoj blizini nađena treća lešina domaće kokoši čija je površina bila posuta sitnim plavkastim granulama. Na temelju nalaza s mjesta događaja postavljena je sumnje o namjernom trovanju životinja. Državno odvjetništvo izdaje nalog za provedbu razudbe i uzorkovanje predmetnih lešina radi provođenja toksikološkog vještačenja sa svrhom otkrivanja uzroka uginuća ptica te ustanovljenja je li materija pronađena na lešini domaće kokoši otrov koji je prouzrokovao uginuće običnih škanjaca. U obje lešine običnog škanjca nađene patoanatomske i patohistološke promjene koje odgovaraju nalazu kod životinja otrovanih karbofuranom. Toksikološkim analizama utvrđena je prisutnost karbofurana u svim dostavljenim uzorcima izuzev uzorka želudca ženke običnog škanjca. Na temelju provedenih analiza utvrđen je uzrok smrti ptica grabljivica kao posljedica trovanja uzrokovanog karbofuranom koji je bio izložen posredstvom lešine kokoši koja je poslužila kao mamac. Ovime je dokazana uzročno posljedična veza između izvora trovanja i uginuća dviju jedinki vrste obični škanjac.

Ključne riječi: strogo zaštićene ptice grabljivice, obični škanjac, karbofuran, otrovni mamac, kazneno djelo, sudsko veterinarska razudba, toksikološko vještačenje

8. SUMMARY

Intentional carbofuran poisoning of the common buzzards

Dora Šurić

Two carcasses of strictly protected birds of prey of the common buzzard (*Buteo buteo*) were found on private land. In their immediate vicinity, a third carcass of a domestic chicken was found, the surface of which was sprinkled with small bluish granules. Based on the findings from the scene, a suspicion of intentional poisoning of animals was established. The Municipal State Attorney's Office issues an order for the execution of an autopsy and sampling of the carcasses in question for the purpose of conducting a toxicological examination with the purpose of discovering the cause of the death of the birds and establishing whether the substance found on the carcass of a domestic hen was the poison that caused the death of common buzzards. Pathoanatomical and pathohistological changes were found in both carcasses of common buzzards, which correspond to the findings in animals poisoned with carbofuran. Toxicological analysis revealed the presence of carbofuran in all submitted samples, except for the sample of the stomach of a female common buzzard. Based on the conducted analyses, the cause of death of common buzzards was determined as a result of carbofuran poisoning, which was exposed through the chicken carcass that served as bait. This proves the cause-and-effect relationship between the source of poisoning and the death of two individuals of common buzzards.

Keywords: strictly protected birds of prey, common buzzard, carbofuran, poisonous bait, criminal offense, forensic necropsy, toxicological examination

9. ŽIVOTOPIS

Rođena sam 22. kolovoza 1997. godine u Zagrebu. Svoje obrazovanje započela sam u Osnovnoj školi Remete, nakon čega sam 2012. godine pohađala XV. Gimnaziju u Zagrebu. Maturirala sam 2016. godine te na jesen iste upisala integrirani preddiplomski i diplomski studij veterinarske medicine na Veterinarskom fakultetu Sveučilišta u Zagrebu. Na petoj godini studija opredijelila sam se za usmjerenje Kućni ljubimci.

Tijekom svog akademskog obrazovanja bila sam demonstrator na kolegiju Anatomija s organogenezom domaćih životinja I. akademske godine 2017./2018., također sam tijekom pete godine studija volontirala na Klinici za zarazne bolesti, kao i u privatnoj veterinarskoj ambulanti Dugave.

S ciljem dodatnog obrazovanja prisustvovala sam na prvom znanstveno - stručnom skupu o gmazovima „Reptilia“ 2018. godine, na tečaju o afričkoj svinjskoj kugi u divljih svinja 2020. godine, kao i na 9. internacionalnom kongresu „Veterinary Science and Profession“ 2021. godine, a 2022. godine sam participirala na 3. kongresu Europskog koledža sportske medicine i rehabilitacije u Puli.

Stručnu praksu tijekom šeste godine studija odradila sam u veterinarskoj klinici Best Friends u Zagrebu, nakon čega sam tamo povremeno volontirala.

Na šestoj godini studija sam također dobila CEEPUS stipendiju koju sam iskoristila usvajajući praktična znanja u trajanju od mjesec dana na Klinici za konje Veterinarskog fakulteta u Beču.