

Pregled podudarnosti citopatoloških i histopatoloških dijagnoza od istovjetnih lezija sa Zavoda za veterinarsku patologiju od 2009. do 2016. godine

Dvorščak, Maja

Master's thesis / Diplomski rad

2018

Degree Grantor / Ustanova koja je dodijelila akademski / stručni stupanj: **University of Zagreb, Faculty of Veterinary Medicine / Sveučilište u Zagrebu, Veterinarski fakultet**

Permanent link / Trajna poveznica: <https://um.nsk.hr/um:nbn:hr:178:744096>

Rights / Prava: [In copyright](#)/[Zaštićeno autorskim pravom.](#)

Download date / Datum preuzimanja: **2024-08-14**



Repository / Repozitorij:

[Repository of Faculty of Veterinary Medicine -](#)
[Repository of PHD, master's thesis](#)



SVEUČILIŠTE U ZAGREBU
VETERINARSKI FAKULTET

Maja Dvorščak

PREGLED PODUDARNOSTI
CITOPATOLOŠKIH I HISTOPATOLOŠKIH DIJAGNOZA
OD ISTOVJETNIH LEZIJA SA ZAVODA ZA VETERINARSKU
PATOLOGIJU OD 2009. DO 2016. GODINE

Diplomski rad

Zagreb, 2018. godine

VETERINARSKI FAKULTET SVEUČILIŠTA U ZAGREBU

ZAVOD ZA VETERINARSKU PATOLOGIJU

Predstojnik Zavoda:

Izv. Prof. dr. sc. Marko Hohšteter

Mentori:

Doc.dr.sc. Ivan - Conrado Šoštarić - Zuckermann

Izv. Prof. dr. sc. Marko Hohšteter

Članovi povjerenstva za obranu diplomskog rada:

1. Izv. prof. dr. sc. Andrea Gudan Kurilj, DECV

2. Izv. prof. dr. sc. Marko Hohšteter

3. Doc. dr. sc. Ivan – Conrado Šoštarić - Zuckermann

ZAHVALA

Zahvaljujem se svom mentoru doc. dr. sc. Ivanu – Conradu Šoštarić – Zuckermannu na vremenu, strpljenju i pomoći koju mi je pružio prilikom izrade ovog diplomskog rada. Zahvaljujem se i drugom mentoru, izv. prof. dr. sc. Marku Hohšteteru, za usmjeravanje kad je to bilo potrebno.

Veliko hvala mojoj obitelji koja je hrabro izdržala moju metamorfozu u doktoricu veterinarske medicine.

Svim voljenim i bliskim osobama koje su mi bile podrška tijekom studiranja, hvala vam od srca!

POPIS PRILOGA:

TABLICE

Tablica 1. Podudarnost citopatološke i histopatološke dijagnoze kod analiziranih slučajeva.....10

Tablica 2. Podudarnost citopatološke i histopatološke dijagnoze kod analiziranih slučajeva po sustavima.....13

Tablica 3. Odnos podudarnosti i nepodudarnosti citopatoloških i histopatoloških dijagnoza kroz sustave.....15

Tablica 4. Prikaz podudarnosti citopatološke i histopatološke dijagnoze po skupinama unutar sustava „Koža u užem smislu“.....16

Tablica 5. Prikaz podudarnosti kod histopatološki ustanovljenog mastocitoma, neovisno o sustavu.....20

GRAFIKONI

Grafikon 1. Prikaz podudarnosti citopatoloških i histopatoloških dijagnoza analiziranih slučajeva.....11

Grafikon 2. Prikaz brojnosti slučajeva po sustavima.....12

Grafikon 3. Pregled podudarnosti citopatoloških i histopatoloških dijagnoza po sustavima (prikaz 1).	13
Grafikon 4. Pregled podudarnosti citopatoloških i histopatoloških dijagnoza po sustavima (prikaz 2).....	14
Grafikon 5. Odnos podudarnosti i nepodudarnosti citopatoloških i histopatoloških dijagnoza kroz sustave.....	17
Grafikon 6. Prikaz podudarnosti citopatološke i histopatološke dijagnoze po skupinama unutar sustava „Koža u užem smislu“, uključujući nedostatne preparate	17
Grafikon 7. Odnos podudarnosti po donesenim dijagnozama unutar sustava „Koža u užem smislu“.....	17
Grafikon 8. Prikaz postavljenih histopatoloških dijagnoza po neuspjeloj citopatološkoj pretrazi.....	18
Grafikon 9. Prikaz podudarnosti kod histopatološki ustanovljenog mastocitoma, neovisno o sustavu.....	20

SADRŽAJ

1. UVOD	1
1.1. CITOPATOLOŠKA PRETRAGA.....	2
1.2. HISTOPATOLOŠKA PRETRAGA	3
1.3. SIMULTANO KORIŠTENJE CITOPATOLOŠKE I HISTOPATOLOŠKE PRETRAGE ZA ODREĐIVANJE DIJAGNOZE.....	5
2. PREGLED REZULTATA DOSADAŠNJIH ISTRAŽIVANJA	6
3. MATERIJALI I METODE	8
4. REZULTATI.....	9
5. RASPRAVA	20
6. ZAKLJUČAK	24
7. LITERATURA.....	25
8. SAŽETAK.....	28
9. SUMMARY	29
10. ŽIVOTOPIS	30

1. UVOD

Citološka pretraga se rutinski primjenjuje u kliničkom radu kao dijagnostički postupak koji uvelike pomaže u trijaži pacijenata. Uzorci se za citološku pretragu uzimaju punkcijom tankom iglom (fine - needle aspiration; FNA, eng.), izravnim otiskom ispitivanog tkiva na predmetno stakalce, ljuštenjem (struganjem) površine tkiva kiretom, skalpelom ili četkicom i uzimanjem obrisaka s vlažnih površina štapićem s vatom. Iako je jednostavna, brza (rezultati isti dan ili unutar par sati) i jeftina za izvođenje, često je nedovoljna kao konačna i jedina metoda dijagnostike te se nadopunjuje s biopsijom iste lezije, u cilju histološke potvrde ili demantiranja citološke dijagnoze, te određivanja prognoze bolesti i odabira odgovarajuće terapije. Patohistološka pretraga je složenija, zahtijeva nekoliko dana za pripremu i fiksaciju uzoraka, ali je daleko preciznija od citološke pretrage. Ona je zlatni standard za analiziranje arhitekture tkiva i utvrđivanje, primjerice, margina novotvorevina. Na Zavodu za veterinarsku patologiju Veterinarskog fakulteta Sveučilišta u Zagrebu, provode se ove dvije metode, no dijagnoze koje bi uslijedile nakon pretrage iste lezije pomoću obje metode, do sada nisu sistematično uspoređene. Drugim riječima, postojala je izvjesna potreba za naknadnom provjerom ispravnosti i korisnosti citoloških dijagnoza u odnosu na histološke. Iz tog razloga su prikupljeni podaci o pacijentima kojima su uzeti uzorci određenih lezija za citopatološku (punkcija) te zatim i za histopatološku pretragu u razdoblju od 1.1.2009. do 1.1.2016. godine, ukupno 251 slučaj. Svi slučajevi su kategorizirani te su podlegli statističkoj obradi. U ovom radu su istraženi dobiveni podaci koji su imali zadaću prikazati u kojoj mjeri te u kojim slučajevima je citološka dijagnoza okvirni ili možda i precizni pokazatelj punktiranih lezija.

1.1. CITOPATOLOŠKA PRETRAGA

Citološka pretraga je jedna od najbržih, najjeftinijih i najlakših dijagnostičkih postupaka (ALBANESE, 2017.). Ona u kliničkom radu uvelike pomaže u trijaži pacijenata, te također služi veterinaru kao orijentacijska metoda za izbor daljnjih dijagnostičkih i terapijskih postupaka. Uzorkovanje materijala iz lezije za citološki preparat se obavlja punkcijom tankom iglom (aspiracijska i neaspiracijska), izravnim otiskom, zatim ljuštenjem, odnosno struganjem, te uzimanjem obrisaka.

Punkcija tankom iglom (FNA) je idealna za uzimanje uzoraka stanica iz kožnih i potkožnih masa, iz izljeva u tjelesne šupljine, cerebrospinalnog likvora te tumorskih masa na unutarnjim organima pod ultrazvučnim nadzorom. Neaspiracijskom punkcijom se stanice i tkivne tekućine prikupljaju u konusnom proširenju igle, dok se aspiracijskom punkcijom, pomoću igle s brizgalicom, postiže negativan tlak te se na taj način iz tkiva izdvaja veći volumen stanica i tkivne tekućine (BECK 2012.). Procjena idealnih mjesta za punkciju te samo pozicioniranje igle je od velike važnosti za prikupljanje staničnog materijala. Prilikom punkcije se u određenim slučajevima kao pomoć za vizualizaciju igle koristi i ultrazvuk. Za većinu životinja, ova minimalno invazivna tehnika, ne zahtijeva anesteziju ili analgeziju. Iako postoji rizik pri svakom imalo invazivnom zahvatu, komplikacije su neuobičajene, čak i kod visceralne i intratorakalne FNA biopsije (WYPIJ, 2011.). Metodom ljuštenja, odnosno struganja skalpelom, kiretom ili četkicom, uzorkuju se stanice iz kožnih plakova koji su preplitki za punkciju (BECK, 2012.). Obrisci se najčešće uzimaju ako su druge metode za uzorkovanje nepraktične. Često se uzimaju, primjerice, iz vanjskog ušnog kanala, vagine ili kanala fistule (COWELL i sur., 2008.).

U veterinarskoj praksi, citološki preparati se najčešće boje prema Wrightu, Wright – Giemsi te mnogobrojnim modificiranim metodama bojenja prema Giemsi (BECK, 2012.).

Priređivanje preparata je veoma važan faktor koji utječe na preciznost same pretrage i uključuje stručno izdvajanje uzorka, nanošenje adekvatne količine uzorka na predmetno stakalce te primjereno bojenje preparata. Greška u bilo kojem od ovih koraka utječe na rezultate pretrage (RASKIN i sur., 2016.). Priprema citoloških preparata je vještina koja se stječe kroz iskustvo i poboljšanje tehnike s obzirom na rezultate (COWELL i sur., 2008.). Valja napomenuti da pregled preparata u praksi pomoću svjetlosnog mikroskopa vrše veterinarski patolozi (patoanatomski ili klinički patolozi) i doktori veterinarske medicine. Sama interpretacija citološki dostatnih preparata, kao i donesena dijagnoza ovise isključivo o stručnosti i iskustvu navedenih pojedinca.

1.2. HISTOPATOLOŠKA PRETRAGA

Histopatološka pretraga je zlatni standard za donošenje dijagnoze i za određivanje kriterija malignosti (CULLEN i BREEN, 2016.). Uzorci za patohistološku pretragu se uzimaju pomoću „skin biopsy punch“ instrumenta koji se primarno koristi u dermatologiji, dok se biopsija lezija ili neoplazija u potkožju ili abdomenu radi najčešće pomoću „Tru – cut“ igle. U nekim slučajevima je patologu potreban veći uzorak za postavljanje dijagnoze, a kod nekih lezija je nemoguće dobiti uzorak iglom. U tim slučajevima je potrebno raditi kiruršku incizijsku ili ekscizijsku biopsiju, a odabir se temelji na terapijskim posljedicama svakog postupka. Nakon biopsije, kirurg preuzima

brigu oko dobivenog uzorka i upoznaje patologa s potpunom anamnezom i opisom procesa na pacijentu (MATIČIĆ, 2009.).

Jedan od najraširenijih i najčešćih postupaka u rutinskoj histologiji je parafinska tehnika. Uzima se uzorak tkiva takve debljine da fiksativ može prodrijeti u sve njegove dijelove. Vrsta tkiva i postupak s tkivom nakon fiksacije određuju izbor fiksativa, a najčešći je 10%-tni formalin. Fiksacija tkiva traje oko 24 h (KOZARIĆ, 1997.). Nakon dobre fiksacije uslijedi obrada tkiva koje postavljanjem u kazeticu (plastic embedding device, eng.) ulazi u proces stvaranja parafinskog bloka. Za obradu tkiva je potrebna izvjesna preciznost i poznavanje lezije, kako bi se odabrao relevantni djelić koji će kasnije dati najbolju sliku patološke promjene uzorkovane lezije. Osim odabira dijela koji sadrži kirurške margine, potrebno je tkivo adekvatno orijentirati u kazetici. Odabir neodgovarajućeg uzorka tkiva za kazeticu, to jest tkiva koje neće odraziti stanje uzorkovane lezije, dovodi do pogrešnih interpretacija preparata (STROMBERG. i MEUTEN, 2016.).

Parafinska tehnika započinje dehidracijom uzorka rastućim koncentracijama alkohola (etanola). Uzorak se potom impregnira s tvari koja se može miješati i s alkoholom i s parafinom, te se zatim uzorak prožima parafinom na odgovarajućoj temperaturi. Parafinski blokovi se režu na mikrotomu, optimalno manje od 6 μm . Zatim slijedi deparafinizacija u ksilolu ili njegovoj sintetskoj zamjeni i rehidracija rezova opadajućim koncentracijama alkohola (AUGHRY i FRYE, 2010.).

Bojenje hematoksilin – eozinom (HE) je najraširenija metoda bojenja, te se koristi rutinski. Navedenim postupkom, uz pravilno čuvanje, dobiveni mikroskopski preparati su upotrebljivi i više desetaka godina. Promatranje gotovih preparata se najčešće vrši svjetlosnim mikroskopom. (KOZARIĆ, 1997.). Obrada uzoraka i priprema preparata je

složen proces s mnogo koraka, što omogućuje pojavu grešaka i posljedično artefakta (AUGHRY i FRYE, 2010.).

1.3. SIMULTANO KORIŠTENJE CITOPATOLOŠKE I HISTOPATOLOŠKE PRETRAGE ZA ODREĐIVANJE DIJAGNOZE

Citologija i histopatologija su komplementarni dijagnostički postupci. Oni odražavaju ravnotežu između manjeg stupnja invazivnosti pri prikupljanju uzoraka citološkim postupkom, i veće količine informacija koja je dostupna radi mogućnosti procjene arhitekture tkiva histopatološkom pretragom (COWELL i sur., 2008.).

Citološka interpretacija sadržaja dobivenog pomoću FNA metode ne daje uvijek točnu dijagnozu, ali može prikazati radi li se o upalnom procesu ili neoplaziji (MATIČIĆ, 2009.). Citološka dijagnostika novotvorevina (tumora) grubo se svodi na razlikovanje jesu li stanice u uzorku tkiva mezenhimalnog ili epitelnog podrijetla (BECK, 2009.), s druge pak strane (uz rijetke iznimke) histopatološka pretraga predstavlja zlatni standard za određivanje tipa, margina te često i stupnjevanje malignosti tumora.

Histopatologija također omogućuje vizualizaciju neovaskularizacije i određivanje odnosa strukture tumorskog tkiva prema krvnim žilama, što je potrebno za procjenjivanje, primjerice, sarkoma mekog tkiva, što citologija, kao subjektivna metoda koja zahtijeva poznavanje veličine i oblika lezije, ne može zadovoljiti (STROMBERG i MEUTEN, 2016.).

2. PREGLED REZULTATA DOSADAŠNJIH ISTRAŽIVANJA

Pregledom oskudnog broja istraživanja iz područja veterinarske, kao i iz područja humane medicine, te uvidom u dostupnu znanstvenu literaturu, dobiveni su sljedeći podaci na temu podudarnosti rezultata citopatološke i histopatološke pretrage.

LIMA i sur. su 2014. godine istraživali točnost citološke i histološke metode u dijagnosticiranju mišićnih i koštanih ozljeda ljudi, kao i mogućnost određivanja prisutne malignosti tkiva. U tom istraživanju su citološki uzorci uzimani FNA metodom, a histološki „tru-cut“ iglom. Rezultate pretraga su usporedili s imunohistokemijom i patohistološkom analizom rezova dobivenih kirurškim putem. Njihovo istraživanje je obuhvatilo 58 pacijenata te su rezultati bili sljedeći: citološki nedostatnih slučajeva je bilo 12%, točnost citološke metode je bila 70,7%, a histološke 81%, mogućnost diferencijacije benignih od malignih lezija je iznosila 84,5% za citološku, a 93,1% za histološku pretragu. Zaključeno je da je FNA citologija u odnosu na histologiju dala manje točne i manje pouzdane rezultate.

EDWIN i sur. su 2017. godine procjenjivali dijagnostičku točnost FNA citologije u diferenciranju benignih i malignih lezija palpabilnih kvrga u dojčkama s postoperativnom histološkom korelacijom, na 75 žena. Istraživanje je pokazalo da je točnost FNA citološke pretrage za maligne lezije iznosila 93,55%, a za benigne 100%, dakle veliki stupanj korelacije između citološke i histološke pretrage u ovom slučaju.

FREDERIKSEN i sur. su 2015. godine napravili pregled učinkovitosti FNA i biopsije širokom iglom (CNB; core needle biopsy, eng.) u klasificiranju limfoma ljudi. Pregled je obuhvatio 42 istraživanja (1989. – 2012. god.) te se ustanovilo da ekscizijska

biopsija mora pratiti 25% do 35% FNA ili CNB, kako bi se limfomi u potpunosti mogli klasificirati.

GRIMES i sur. su 2017. godine proveli istraživanje o podudarnosti citologije i histologije za metastaze melanocitnih limfoma u regionalne limfne čvorove kod pasa s novotvoreninama melanocita. Ovo retrogradno istraživanje je obuhvatilo 27 slučajeva od 2005. do 2013. godine, a uzorkovano je 32 limfna čvora citološki i histološki te su se originalni rezultati pretraga usporedili s rezultatima dobivenim ponovnom citološkom i histološkom evaluacijom, koje su pregledavali dijagnostičari bez uvida u originalne rezultate. Ustanovljeno je da je u 47% slučajeva promijenjeno mišljenje nakon analiziranja histološkog preparata, no unatoč tome, podudarnost između citološke i histološke se pokazala kao dobra.

GISLENI i sur. su 2006. godine proveli retrospektivno istraživanje u kojem su analizirali 292 uzorka palpabilnih kožnih i potkožnih kvrga, uzorkovanih sa 242 psa i 50 mačaka, u razdoblju od 1999. – 2003. godine, u cilju provjere točnosti citološke FNA metode u odnosu na histološku. 16,8% je bilo citološki nedostatnih preparata, dok je u 90,9% slučajeva je citološka pretraga odgovarala histološkoj.

3. MATERIJALI I METODE

Za izradu diplomskog rada, obavljena je analiza baze podataka sa Zavoda za veterinarsku patologiju, Veterinarskog fakulteta Sveučilišta u Zagrebu. Prikupljeni su podaci o pacijentima kojima su uzeti uzorci određene lezije za citološku te zatim i za histopatološku pretragu, u razdoblju od 1.1.2009. do 1.1.2016. godine. Uzimale su se u obzir citološke dijagnoze lezija, kojima je stanični materijal izdvojen punkcijom (FNA). Navedeni podaci su sadržavali informacije o imenu vlasnika, vrsti, pasmini, spolu i nazivu životinje, zatim datum provođenja određene pretrage, broj pretrage i naziv dijagnosticiranog patološkog stanja. Ti podaci su višestruko provjereni te su izbačeni svi parovi koji nisu zadovoljavali prethodno navedene uvjete (redosljed pretraga, vremenski raspon). Pritom je dobiven broj od 502 uzorka, odnosno 251 uzorka, na kojima je kronološki prvo odrađena citološka pretraga i 251 odgovarajućeg uzorka, na kojima je potom odrađena histopatološka pretraga, dakle ukupno 251 par (slučaj). Svakom paru (slučaju) su uspoređene citopatološka i histopatološka dijagnoza te su kategorizirani prema podudarnosti u jednu od sljedećih kategorija: potpuna podudarnost, djelomična podudarnost, citološki nedostatan, histološki nedostatan, citološki i histološki nedostatan, nepodudarnost. Slučajevima je također dodana lokacijska oznaka lezije prema sustavu iz kojeg je potekla. Svi kategorizirani slučajevi su podlegli jednostavnoj statističkoj obradi, čiji su rezultati prezentirani u odgovarajućim tablicama i grafovima načinjenim u programu Excel.

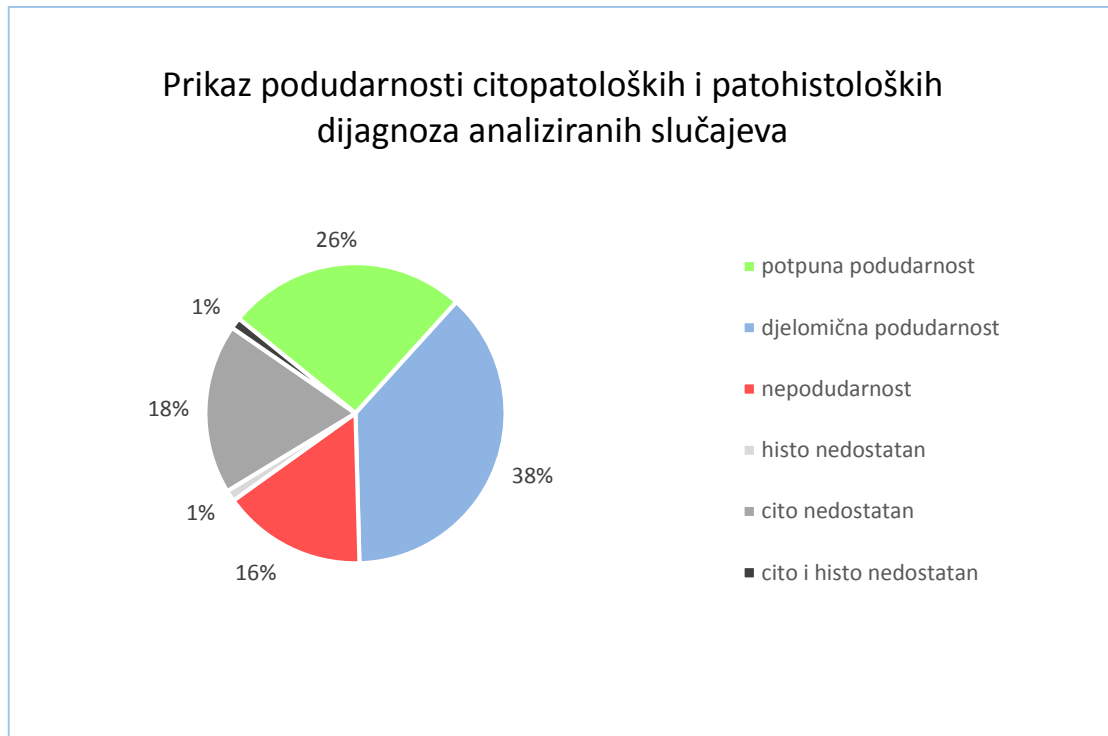4. REZULTATI

U ovom istraživanju su najbrojnije životinjske vrste bile: pas 83,3% (209 slučajeva), zatim mačka 11,2% (28 slučajeva), a ostalih životinjskih vrsta (ptica, tvor, kunić, gušter, srndać, zamorčić) je bilo 5,5% (14 slučajeva).

Slučajevi su daljnjom obradom podijeljeni prema lokaciji uzorkovane lezije (sustav) te se ustanovila podudarnost citopatoloških i histopatoloških dijagnoza. Najprije se analizirala podudarnost ne uzimajući u obzir sustav (tablica 1, grafikon 1), a rezultati su bili sljedeći: Potpunu podudarnost je pokazalo 65 (25,9%) slučajeva, djelomičnu podudarnost 95 (37,85%), nedostatnih je bilo 52 (20,71%), a nepodudarnost je pokazalo 52 (20,71%) slučaja. Od nedostatnih slučajeva, najviše je bilo citološki nedostatnih, i to 46 (88,4%), zatim histološki nedostatnih 3 (5,8%) i citološki i histološki nedostatnih 3 (5,8%). Ukoliko se izuzmu nedostatni slučajevi, utoliko 80,4% slučajeva pokazuje potpunu ili djelomičnu podudarnost, a 19,6% nepodudarnost.

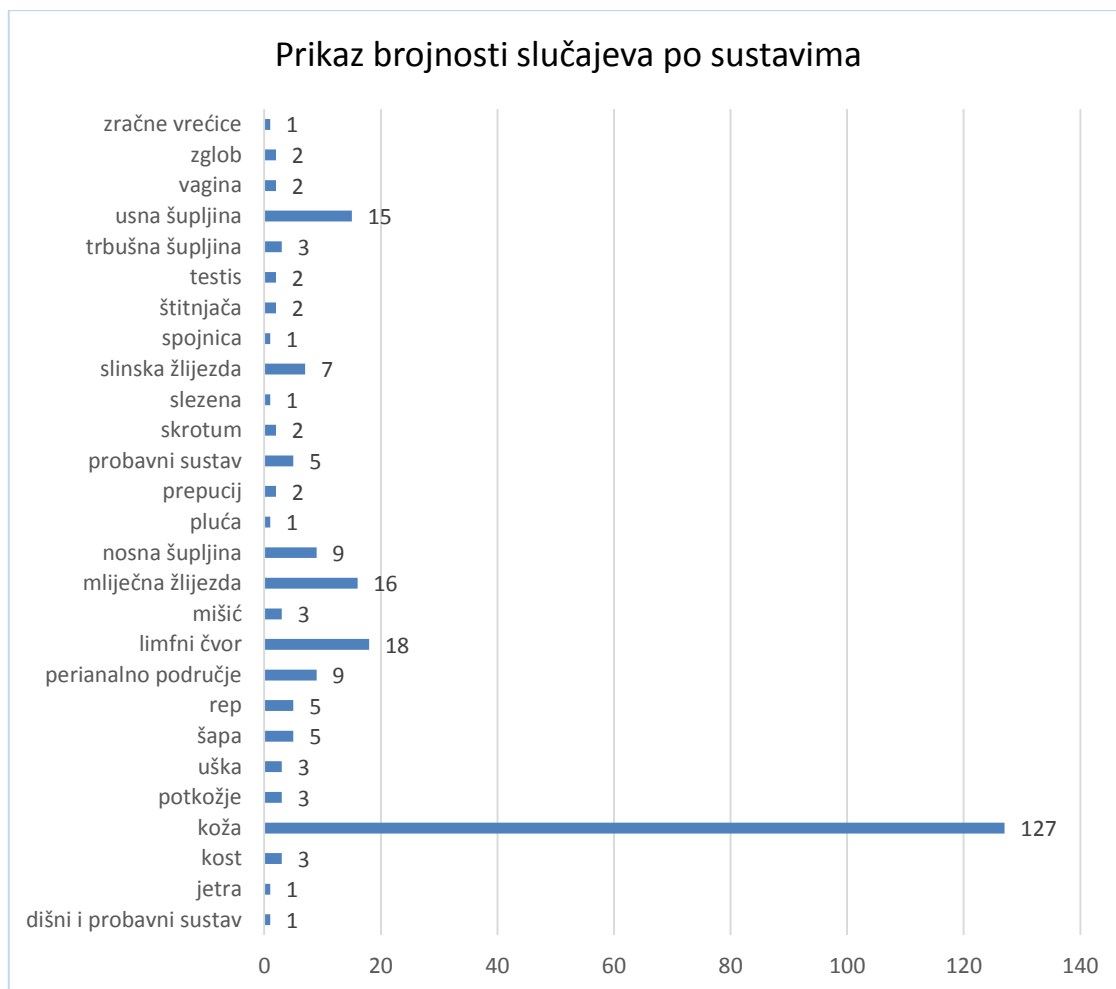
Tablica 1. Podudarnost citopatološke i histopatološke dijagnoze kod analiziranih slučajeva.

PODUDARNOST	UKUPNO
Potpuna podudarnost	65 (25,9%)
Djelomična podudarnost	95 (37,9%)
Nepodudarnost	39 (15,5%)
Nedostatni	52 (20,7%)
Histološki nedostatan	3 (5,8%)
Citološki nedostatan	46 (88,4%)
Citološki i histološki nedostatan	3 (5,8%)



Grafikon 1. Prikaz podudarnosti citopatoloških i histopatoloških dijagnoza analiziranih slučajeva

Zatim je analizirana podudarnost po sljedećim sustavima: dišni i probavni sustav, jetra, kost, koža, potkožje, uška, šapa, rep, perianalno područje, limfni čvor, mišić, mliječna žlijezda, nosna šupljina, pluća, prepucij, probavni sustav, skrotum, slezena, slinska žlijezda, spojnica, štitnjača, testis, trbušna šupljina, usna šupljina, vagina, zglob i zračne vrećice. Sustavu „Koža“ je dodijeljeno ime „Koža u užem smislu“, budući da su lezije lokacijski bile smještene na epidermisu i dermisu, a oformljen je sustav „Koža u širem smislu“ u koji su ubrojani slučajevi kojima su uzorci uzeti iz područja potkožja, uške, šape, repa i perianalnog područja, a za koje je moguće da lezije zahvaćaju i kožu u užem smislu i druge strukture.

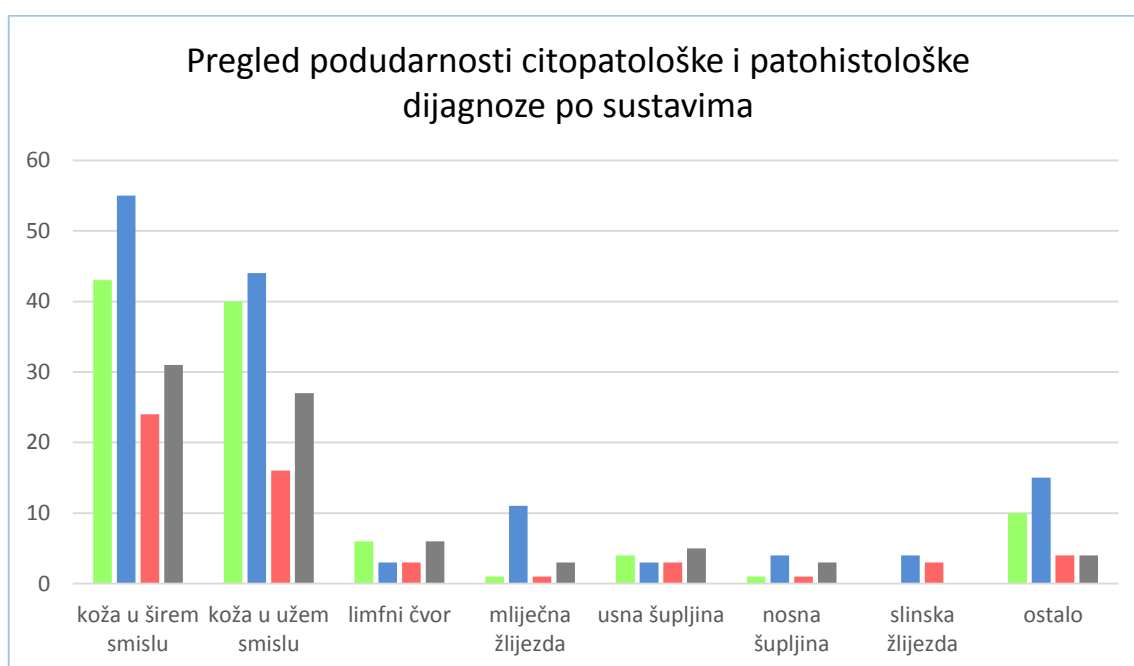


Grafikon 2. Prikaz brojnosti slučajeva po sustavima

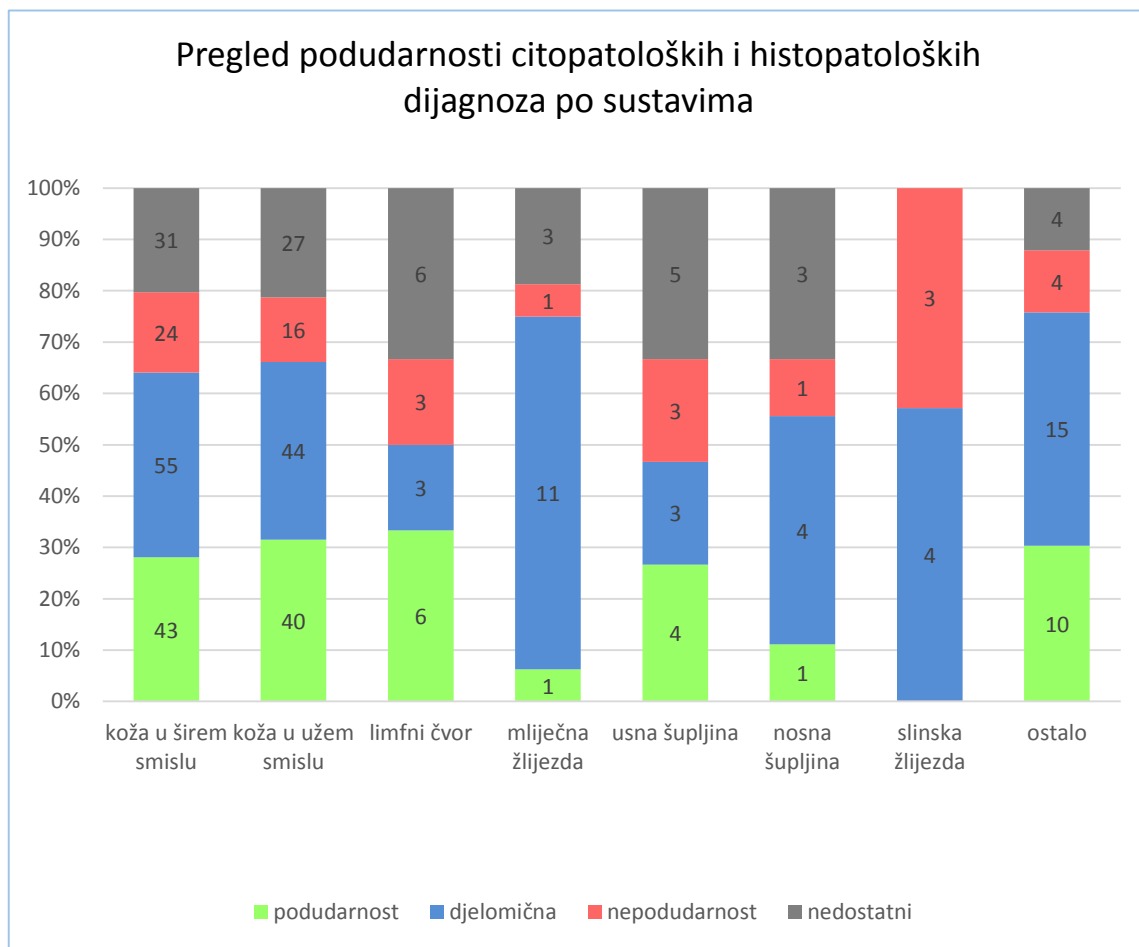
Ukoliko je brojnost slučajeva po određenom sustavu prelazila brojku 6 (grafikon 2), utoliko je analizirana podudarnost za svaki takav sustav pojedinačno, dok su sustavi za koje je brojnost slučajeva bila ispod 6 analizirani grupno pod nazivom „ostalo“. Sustav s najviše slučajeva, „Koža u širem smislu“, sadrži ukupno 153 slučaja od kojih; 43 slučaja (28,1%) potpune podudarnosti, 55 slučajeva (35,9%) djelomične podudarnosti, a suma potpune i djelomične podudarnosti je iznosila 98 slučajeva (64%), nepodudarnost 24 (15,7%), a nedostatnih slučajeva je bilo 31 (20,3%). Ostali podaci su vidljivi u tablici 2 i grafikonima 3 i 4.

Tablica 2. Podudarnost citopatološke i histopatološke dijagnoze kod analiziranih slučajeva po sustavima.

Sustav	ukupno slučajeva	potpuna podudarnost	djelomična podudarnost	potpuna + djelomična podudarnost	nepodudarnost	nedostatni
koža u širem smislu	153	43 (28,1%)	55 (35,9%)	98 (64%)	24 (15,7%)	31 (20,3%)
koža u užem smislu	127	40 (31,5%)	44 (34,6%)	84 (66,1%)	16 (12,6%)	27 (21,2%)
limfni čvor	18	6 (33,33%)	3 (16,67%)	9 (50%)	3 (16,67%)	6 (33,34%)
mliječna žlijezda	16	1 (6,25%)	11 (68,75%)	12 (75%)	1 (6,25%)	3 (18,75%)
usna šupljina	15	4 (26,67%)	3 (20,00%)	7 (46,67%)	3 (20,00%)	5 (33,33%)
nosna šupljina	9	1 (11,11%)	4 (44,44%)	5 (55,55%)	1 (11,11%)	3 (33,33%)
slinska žlijezda	7	0	4 (57,14%)	4 (57,14%)	3 (42,86%)	0
ostalo	33	10 (30,30%)	15 (45,45%)	25 (75,75%)	4 (12,12%)	4 (12,12%)



Grafikon 3. Pregled podudarnosti citopatoloških i histopatoloških dijagnoza po sustavima (prikaz 1).

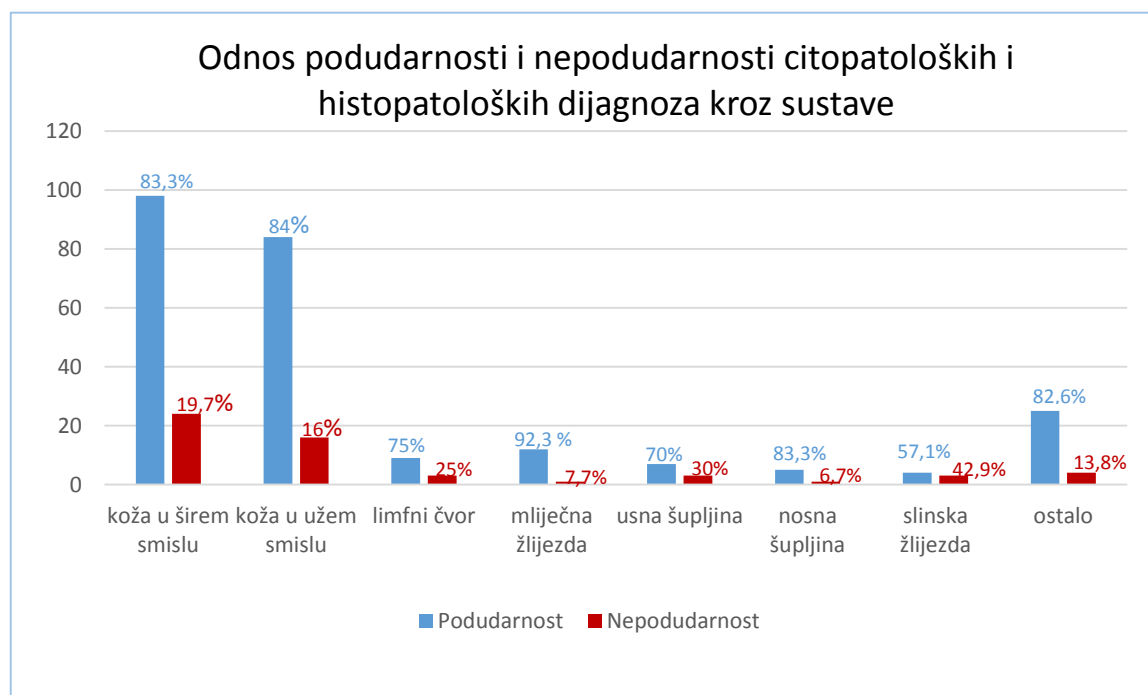


Grafikon 4. Pregled podudarnosti citopatoloških i histopatoloških dijagnoza po sustavima (prikaz 2).

Izuzimanjem onih slučajeva koji su se pokazali kao nedostatni, te spajanjem slučajeva koji su se u potpunosti podudarali s onima koji su se djelomično podudarali u jednu skupinu pod nazivom „podudarnost“, dobiveni su podaci koji su prikazani u tablici 3 i grafikonu 5.

Tablica 3. Odnos podudarnosti i nepodudarnosti citopatoloških i histopatoloških dijagnoza kroz sustave.

Sustav	Podudarnost	Nepodudarnost
koža u širem smislu	98 (80,3%)	24 (19,7%)
koža u užem smislu	84 (84%)	16 (16%)
limfni čvor	9 (75%)	3 (25%)
mliječna žlijezda	12 (92,3%)	1 (7,7%)
usna šupljina	7 (70%)	3 (30%)
nosna šupljina	5 (83,3%)	1 (6,7%)
slinska žlijezda	4 (57,1%)	3 (42,9%)
ostalo	25 (86,2%)	4 (13,8%)



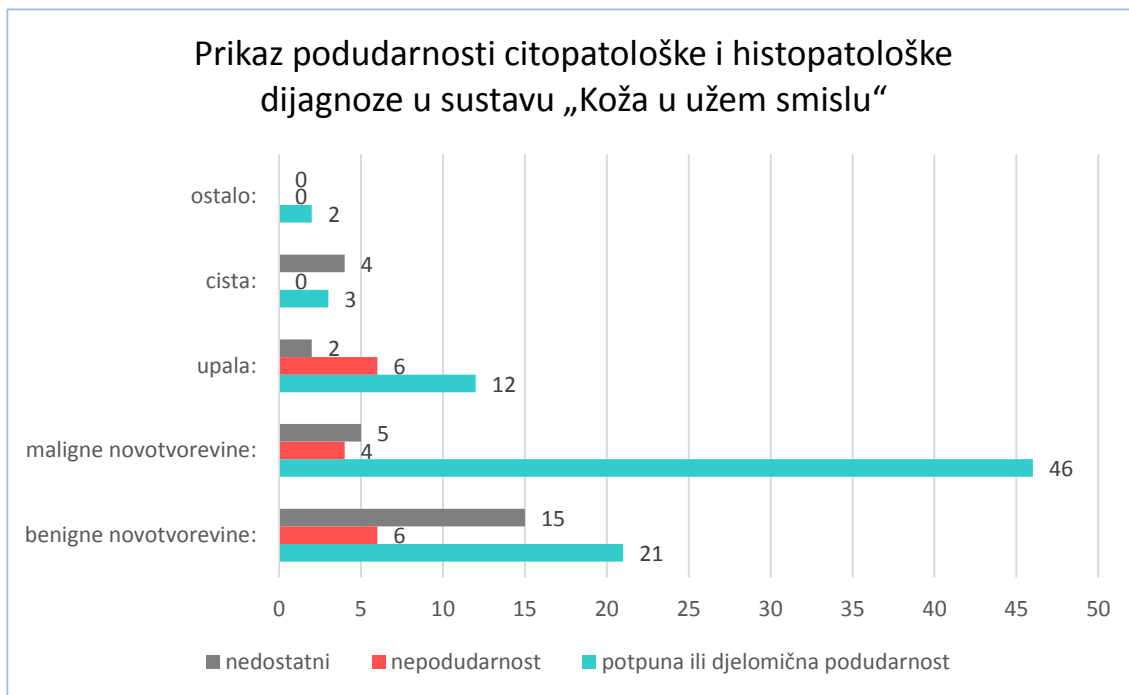
Grafikon 5. Odnos podudarnosti i nepodudarnosti citopatoloških i histopatoloških dijagnoza kroz sustave.

Analizom histopatoloških dijagnoza slučajeva koji su se potpuno podudarali (65 slučajeva), dobiveni su sljedeći podaci: potpunu podudarnost je pokazalo 39 malignih novotvorovina (60%), 11 upala (16,9%), 9 benignih novotvorovina (13,9%), 5 limfnih čvorova (7,7%) i 1 (1,5%) hematom.

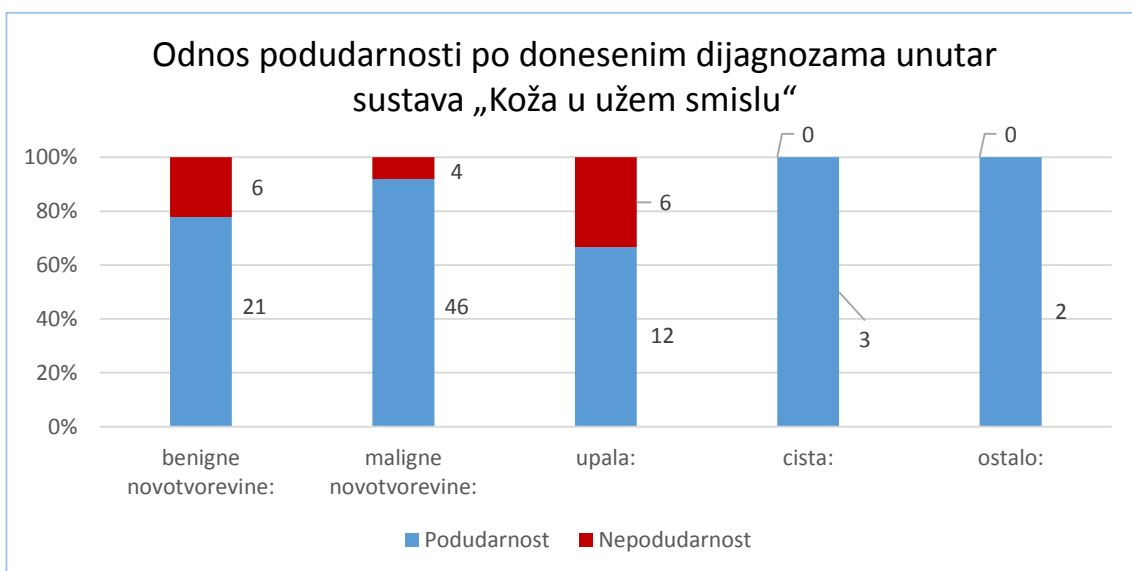
Sustav „koža u užem smislu“ je nadalje obrađena te su slučajevi podijeljeni u skupine prema dodijeljenim histopatološkim dijagnozama. Nazivi skupina su: benigne novotvorovine (42 slučaja), maligne novotvorovine (55 slučajeva), upala (20 slučajeva), cista (7 slučajeva), ostalo (2 slučaja). Analizirana je podudarnost u skupinama, a rezultati su vidljivi u tablici 4 te u grafikonu 6 i 7.

Tablica 4. Prikaz podudarnosti citopatološke i histopatološke dijagnoze po skupinama unutar sustava „Koža u užem smislu“

	Benigne novotvorovine:	Maligne novotvorovine:	Upala:	Cista:	Ostalo:
Podudarnost	21 (50%)	46 (83,6%)	12 (60%)	3 (42,9%)	2 (100%)
Nepodudarnost	6 (14,3%)	4 (7,3%)	6 (30%)	0	0
Nedostatni	15 (35,7%)	5 (9,1%)	2 (10%)	4 (57,1%)	0

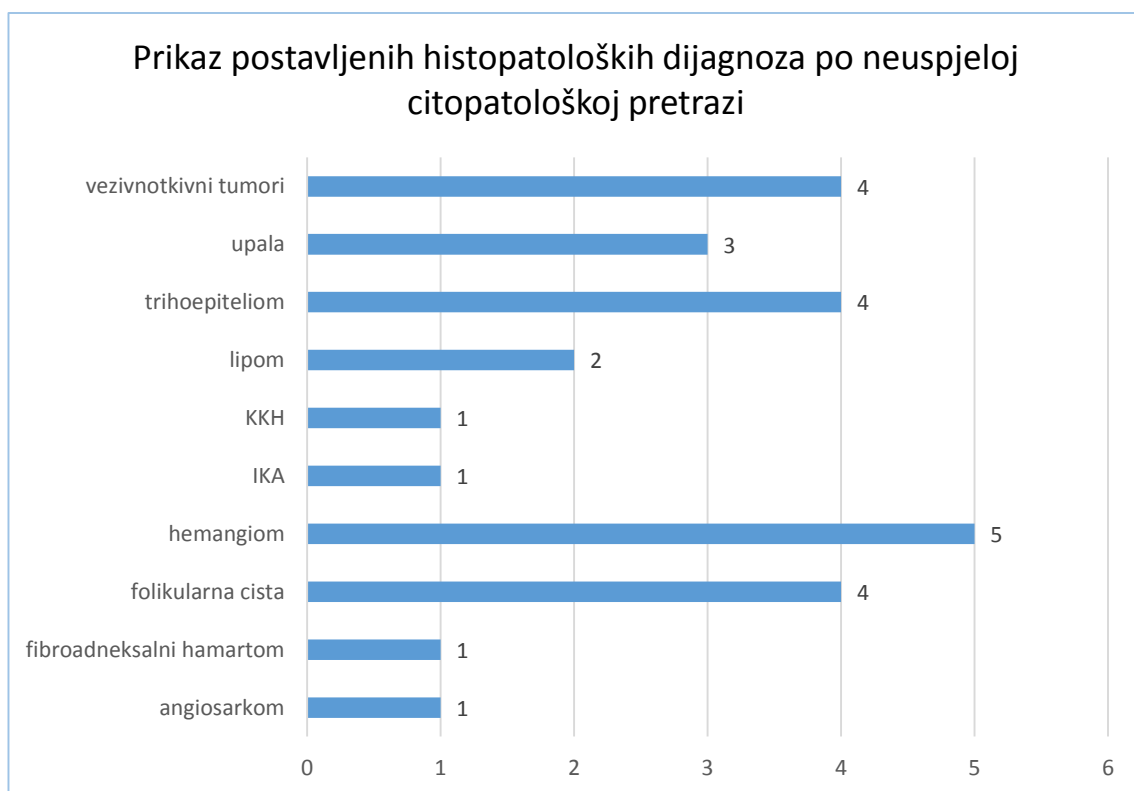


Grafikon 6. Prikaz podudarnosti citopatološke i histopatološke dijagnoze po skupinama unutar sustava „Koža u užem smislu“, uključujući nedostatne preparate.



Grafikon 7. Odnos podudarnosti po donesenim dijagnozama unutar sustava „Koža u užem smislu“.

Izdvojeni su slučajevi iz sustava „koža u užem smislu“, kojima nije bilo moguće odrediti dijagnozu citopatološkom pretragom, te su analizirane dostupne dijagnoze, koje su dodijeljene nakon obavljene histopatološke pretrage (grafikon 8). Takvih slučajeva je bilo 26, od kojih je bilo ustanovljeno 5 hemangioma (19,23%), 4 trihoepitelioma (15,38%), 4 folikularne ciste (15,38%), 4 vezivnotkivna tumora (15,38%), 3 upale (11,54%), 2 lipoma (7,69%), 1 fibroadneksalni hamartom (3,85%), 1 angiosarkom (3,85%), 1 pseći kožni histiocitom (CCH) (3,85%), 1 infundibularni keratinizirajući akantom (IKA) (3,85%)



Grafikon 8. Prikaz postavljenih histopatoloških dijagnoza po neuspjeloj citopatološkoj pretrazi.

Prilikom analize podudarnosti dijagnoza dobivenih na temelju prethodne citopatološke i histopatološke pretrage uzoraka folikularnih cista i tumora dlačnog epitela, dobiveni su sljedeći podaci. Dijagnoze u skupini folikularnih cista (10 slučajeva) se nisu podudarale kod niti jednog slučaja, djelomično su se podudarale kod 6 (60%) slučajeva, a uzorci su bili nedostatni kod 4 slučaja (40%), dok nepodudarnost nije bila prisutna. U skupini tumora dlačnog epitela (15 slučajeva), dijagnoze su se podudarale kod 2 (13,33%) slučaja, djelomično su se podudarale kod 6 (40%) slučajeva, uzorci su bili nedostatni kod 5 (33,33%) slučajeva, a nepodudarnost je bila prisutna kod 2 (13,33%) slučaja.

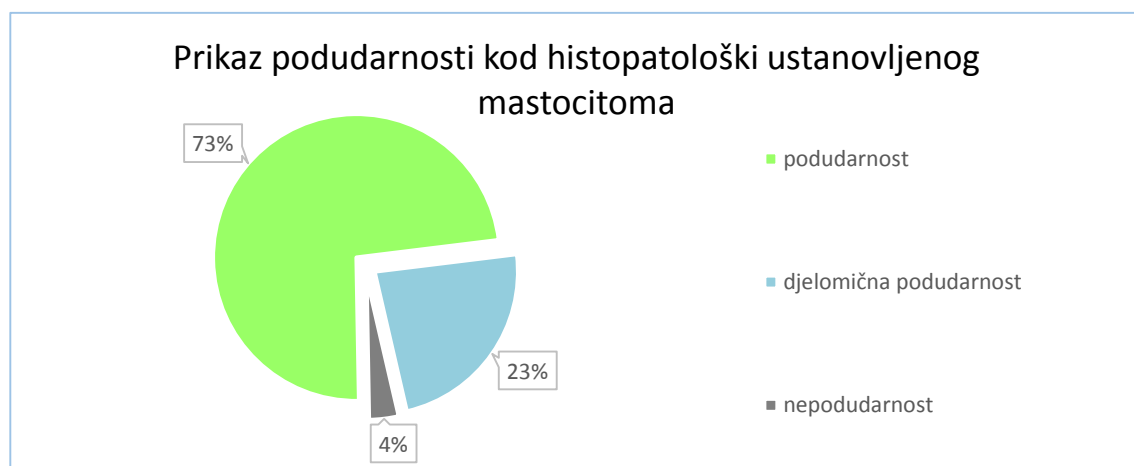
Prilikom analize donesenih dijagnoza koje su se potpuno podudarale u sustavu kože, iste su raspoređene prema učestalosti te se pokazalo da je kod 22 (33,9%) slučajeva bio dijagnosticiran mastocitom, kod 26 (40%) slučajeva su dijagnosticirane ostale novotvorevine, kod 11 (16,9%) slučajeva upale, a kod 5 (7,7%) slučajeva normalni ili reaktivni limfni čvor i kod 1 (1,5%) slučaja hematoma. Napravljen je i kratak pregled odnosa broja mastocitoma prema ostalim donesenim dijagnozama u istom sustavu (bez obzira na podudarnost). 20,5% dijagnoza su činili mastocitomi, dok su ostale dijagnoze činile 79,5%.

Potom je analizirana podudarnost citopatološke i patohistološke dijagnoze kod svih slučajeva mastocitoma u sustavu „Koža u širem smislu“ (27 slučajeva) te su dobiveni podaci: potpuna podudarnost je bila prisutna kod 19 (70,4%) slučajeva, djelomična podudarnost kod 7 (25,9%) slučajeva, nepodudarnost kod 1 (3,7%) slučaja. Usporedbom donesenih dijagnoza u istoj kategoriji, kojih je bilo 127, ustanovljeno je mastocitom bio dijagnosticiran kod 26 (20%) slučajeva, a druge dijagnoze su bile ustanovljene kod 101

(80%) slučaj. Izdvojeni su svi slučajevi mastocitoma u svim sustavima (30 slučajeva) te je analizirana podudarnost citopatološke i patohistološke dijagnoze (tablica 5, grafikon 9). Kod 22 slučaja (73,3%) je ustanovljena potpuna podudarnost, kod 7 slučajeva (23,3%) djelomična podudarnost, citološki ili histološki nedostatih nije bilo prisutnih, a nepodudarnost je bila prisutna kod 1 (3,3%) slučaj.

Tablica 5. Prikaz podudarnosti kod histopatološki ustanovljenog mastocitoma, neovisno o sustavu

MASTOCITOM	UKUPNO
podudarnost	22 (73,3%)
djelomična podudarnost	7 (23,3%)
nedostatni	0 (0,0%)
nepodudarnost	1 (3,3%)



Grafikon 9. Prikaz podudarnosti kod histopatološki ustanovljenog mastocitoma, neovisno o sustavu.

5. RASPRAVA

Analiziran je 251 slučaj iz arhive Zavoda u rasponu od 2009. do 2016. godine te se ustanovila podudarnost citopatoloških i histopatoloških dijagnoza donesenih na istom Zavodu. U ovom istraživanju su najbrojnije životinjske vrste bile: psi 83,3%, zatim mačke 11,2%, a ostale životinjske vrste su činile 5,5% slučajeva, što je očekivano s obzirom na popularnost pasa, a zatim mačaka kao kućnih ljubimaca.

Najprije se analizirala podudarnost ne uzimajući u obzir sustav iz kojeg određene lezije potječu. Potpunu i djelomičnu podudarnost je pokazalo 63,8% slučajeva, 20,7% je bilo nedostatnih, a nepodudarnost je pokazalo 15,5%. Od nedostatnih slučajeva, najviše je bilo citološki nedostatnih, i to 88,4%, zatim histološki nedostatnih 5,8% i citološki i histološki nedostatnih 5,8%. Visok udio citološki nedostatnih, odgovara literaturi (LIMA i sur. 2014., GISLENI i sur. 2006.). Ako se izuzmu nedostatni slučajevi, 80,4% slučajeva pokazuje potpunu ili djelomičnu podudarnost, a 19,6% nepodudarnost, što potvrđuje podatke iz literature u kojima je točnost FNA citološke pretrage za maligne lezije bila visokih 93,55%, a za benigne 100% (EDWIN i sur. 2017.). U drugom istraživanju, GISLENI i sur. su u svojem istraživanju 2006. godine između citološke i histološke pretrage ustanovili podudarnost od 90,9%.

Zatim je analizirana podudarnost po sustavima, a najviše uzoraka je bilo upravo iz područja kože (čak 50,6%), što nije neobično, budući da je koža najpristupačniji organ te su kožne lezije najočitije vlasnicima životinja, a tako i drugi sustavi s najviše slučajeva (limfni čvor, mliječna žlijezda, usna šupljina, nosna šupljina, slinska žlijezda). Također, FNA metoda je izrazito pogodna za uzimanje uzoraka stanica iz kožnih i potkožnih masa (BECK, 2009.), iako WYPIJ 2011. godine navodi da je FNA na unutarnjim organima i kostima nedovoljno upotrebljavana u veterinarskoj medicini, najvjerojatnije radi straha

od komplikacija, kao i radi manjka znanja o dotičnoj tehnici. Napravljena je klasifikacija kožnih lezija i lezija za koje se sumnjalo da uključuju kožu u sustav „Koža u širem smislu“, a lezije koje su zasigurno bile dermatološke su odijeljene u zasebnu kategoriju „Koža u užem smislu“. Uspoređujući ta dva sustava, ustanovilo se da su rezultati podudarnosti približni u oba sustava (tablica 2.), što je bilo očekivano. Potpuna i djelomična podudarnost u sustavu „Koža u širem smislu“ su iznosile 80,3%, a nepodudarnost 19,7%, što se može usporediti s retrospektivnim istraživanjem uzoraka kožnih i potkožnih kvrga u pasa i mačaka, koje su obavili GISLENI i sur. 2006. godine, u čijem je slučaju podudarnost između citopatološke i histopatološke pretrage iznosila čak 90,9%. Podudarnost u sustavu „mliječna žlijezda“ se pokazala kao najveća, čak 92,3%, dok je najniži stupanj podudarnosti bio u sustavu „slinska žlijezda“ (57,1%), što potvrđuje navod iz literature da je teško razlikovati hiperplaziju od adenoma i karcinoma citološki, a često histološki (RASKIN i sur., 2016.). Ova visoka razina podudarnosti za mliječnu žlijezdu (i to isključivo djelomične podudarnosti, što se može vidjeti u tablici 2.) ukazuje na to da se citološki može potvrditi postojanje određene neoplazije, ali citološka pretraga nipošto nije dostatna za konačno donošenje dijagnoze s obzirom na vrlo heterogenu građu većine tumora mliječne žlijezde. Sustav „ostalo“ koji predstavlja ostale slučajeve, koji nisu imali lezije na navedenim organima, svojim rezultatima prati razinu podudarnosti prethodnih uzoraka.

Slučajevi iz sustava „Koža u užem smislu“ su podijeljeni u skupine prema dodijeljenim histopatološkim dijagnozama. Nazivi skupina su: benigne novotvorevine, maligne novotvorevine, upala, cista i ostalo. Skupina „Maligne novotvorevine“, koja je imala najviše slučajeva (55) je pokazala visok stupanj podudarnosti, čak 92%, što se može usporediti s istraživanjem koje su proveli EDWIN i sur., 2017. godine. Naime, istraživanje je pokazalo da je točnost FNA citološke pretrage za maligne lezije dojki kod

žena bila 93,55%. Skupina „Benigne novotvorevine“ je pokazala nešto nižu podudarnost od 77,8%, dok je skupina „Upala“ pokazala umjeren stupanj podudarnosti, 66,7%. Skupine s malim brojem slučajeva poput „Cista“ ili „Ostalo“ nema potrebe komentirati radi zaista oskudnog broja slučajeva.

Kao što je već navedeno, broj nedostatnih preparata je, bez obzira na izvrsnu podudarnost, visok i čini više od jedne petine svih parova (20,7% nedostatnih), a s obzirom na to da je 80,4% citološki nedostatnih, postavilo se pitanje o kakvim se slučajevima ovdje radi, te može li se taj visok broj opravdati. Analizirajući citopatološki nedostatne slučajeve iz sustava „Koža u užem smislu“, vidljivo je da je najbrojnija dijagnoza hemangiom. To se može obrazložiti samom građom hemangioma - tumora vaskularnog endotela. Prilikom pokušaja izdvajanja staničnog materijala iz takvih tumora za citološku pretragu, dobije se krv. S druge strane, vezivnotkivni tumori su često građeni od guste vezivnotkivne strome koja ne dopušta obilniju ekstrakciju stanica iglom, tako da su ovi preparati često niskocelularni i kao takvi nedostatni.

Mastocitom je uobičajena neoplazija u pasa (KIUPEL, 2016.) iz tog razloga nije neobičan visok broj dijagnosticiranih mastocitoma u sustavu „Koža u užem smislu“. Čak 20,5% dijagnoza su činili mastocitomi, dok su ostale dijagnoze činile 79,5%. Također je bila očekivana i visoka razina podudarnosti, budući da se mastocitomi lako mogu raspoznati prema svojstvenim citološkim karakteristikama (prisutnost granula u citoplazmi), osim u slučaju kada su slabo diferencirani, što je rijetko (KIUPEL, 2016., MACNEILL, 2011.). Rezultati su pokazali čak 96,6% podudarnosti za mastocitom, neovisno o sustavu.

Ono što je predstavljalo određeni problem prilikom provođenja ovog istraživanja je činjenica da je većina slučajeva, kao što je gore navedeno, imala neku patologiju kože,

drugim riječima, sustav s više slučajeva (koža) je dao relevantnije rezultate. Kad bi se moglo provesti istraživanje u kojemu bi broj slučajeva po sustavima bio ravnomjerno raspoređen, dobiveni podaci bi preciznije odražavali podudarnost metoda i za druge sustave. Unatoč tome, realna situacija je upravo takva – najčešće se za ovu kombinaciju pretraga uzorkuju lezije s kože. Nadalje, budući da podaci o pacijentima nisu uvijek unošeni dosljedno, dio slučajeva zasigurno nije bilo moguće analizirati, te je izdvajanje parova zahtijevalo znatnu količinu vremena. Iz tog razloga je potrebno pažljivije arhiviranje i organizacija podataka kako bi se ovakva retrospektivna istraživanja u budućnosti mogla lakše izvršavati. Nedostatak ovog istraživanja je i nemogućnost usporedbe citopatološke i histopatološke metode s eventualnom trećom metodom kako bi se ustvrdila točnost same patohistološke metode. Također, nije provedena naknadna provjera, to jest ponovno mikroskopiranje preparata koji su analizirani. Ovo istraživanje ohrabruje daljnja retrospektivna istraživanja te ukazuje na potrebu za izradom prospektivnog istraživanja koje će osigurati detaljnije i potpunije podatke o uzorcima. Takav oblik uvida u slučajeve bi omogućio njihovo praćenje od zaprimanja uzoraka, izrade preparata, postavljanja dijagnoze i prognoze, terapijanja i konačno ishoda patološkog stanja, što su vrijedne informacije za analizu kvalitete i učinkovitosti veterinarske kliničke patologije.

6. ZAKLJUČAK

Predmetno istraživanje ukazuje na općenito visoku razinu podudarnosti između citopatoloških i histopatoloških dijagnoza. Ovo pogotovo dolazi do izražaja u slučaju kožnih lezija (koje su ujedno i najčešće uzorkovane), te kad se citološki nedostatne pretrage isključe iz skupa analiziranih pretraga. Zaključujemo stoga da je citopatološka pretraga, koja se nadopunjuje s histopatološkom pretragom, vrlo važna i korisna inicijalna i orijentacijska pretraga u klasificiranju kožnih lezija domaćih životinja.

7. LITERATURA

1. Albanese, F., (2017): Techniques of Sampling, Preparation and Staining of Cytological Specimens In: Canine and Feline Skin Cytology - A Comprehensive and Illustrated Guide to the Interpretation of Skin Lesions via Cytological Examination, Springer International Publishing Switzerland, pp. 41 – 76.
2. Aughey, E., Frye, F. L., (2010): Comparative Veterinary Histology With Clinical Correlates, Ch. 1., Manson Publishing Ltd., pp. 9 – 18.
3. Beck, A. (2012): Klinička patologija i dijagnostički postupci: Citologija. U: Veterinarski priručnik, (Herak – Perković, V., Grabarević, Ž., Kos., J., Ur.) Medicinska naklada, Zagreb, 1350. – 1356. str.
4. Cullen, J.M., Breen, M. (2016): An Overview of Molecular Cancer Pathogenesis, Prognosis and Diagnosis In: Tumors in Domestic Animals (Meuten, D. J., Ed.) John Wiley & Sons, Inc. Pp. 1 - 26
5. de Andrade Lima, P. M., Parente Oliviera, M., Rocha Ferreira, G., de Medeiros Lima T. P., de Andrade Lima, J., Vieira de Mello, R. J., (2014): Effectiveness of Bistology and Cytology on Musculoskeletal Tumor Diagnosis.
6. Edwin, I. A., Priscilla, S. B., Gobinath, M., Anandan, H., (2017): Fine - Needle Aspiration Cytology with Postoperative Histopathology Correlation of Lump Breast, International Journal of Scientific Study, May 2017, Vol 5, Issue 2 (111-114).
7. Frederiksen, J. K., Sharma, M., Casulo, C., Burack, W. R., (2015): Systematic Review of the Effectiveness of Fine-Needle Aspiration and/or Core Needle Biopsy for Subclassifying Lymphoma The Comparative Effectiveness of Fine-Needle Aspiration, Arch Pathol Lab Med—Vol 139, February 2015.

8. Ghisleni, G., Roccabianca, P., Ceruti, R., Stefanello, D., Bertalozzo, W., Bonfanti, U., Caniatti, M. (2006): Correlation Between Fine - Needle Aspiration Cytology and Histopathology in the Evaluation of Cutaneous and Subcutaneous Masses from Dogs and Cats In: *Veterinary Clinical Pathology* (Sprague, W. Ed.) Vol. 35, No. 1, American Society for Veterinary Clinical Pathology, Wiley, pp. 24 – 30.
9. Grimes, J. A., Matz, B. M., Christopherson, P., W., Smith, A. (2017): Agreement Between Cytology and Histopathology for Regional Lymph Node Metastasis in Dogs With Melanocytic Neoplasms, *Veterinary Pathology*. 2017., Vol 54 (4), pp. 579 – 587.
10. Kiupel M. (2016): Mast Cell Tumors In: *Tumors in Domestic Animals* (Meuten, D. J., Ed.) John Wiley & Sons, Inc. pp. 176 – 202.
11. Kozarić, Z., (1997): *Veterinarska histologija*, 2. poglavlje, Naklada Karolina, str. 3.- 8.
12. MacNeill, A. L. (2011): Cytology of Canine and Feline Cutaneous and Subcutaneous Lesions and Lymph Nodes In: *Topics in Companion Animal Medicine*, (Glior, C., Glior, S., Eds.), Volume 26, Number 2, Elsevier Inc., pp. 62 – 76.
13. Maticić, D. (2009): *Veterinarska kirurška onkologija*, Klinika za kirurgiju, ortopediju i oftalmologiju, Sveučilište u Zagrebu, Veterinarski fakultet.
14. Meinkoth, Cowell, R. L., Tyler, R. D., Morton, R., J. (2008): Sample Collection and Preparation In: *Diagnostic Cytology And Hematology Of The Dog And Cat*, (Cowell, R. L., Tyler, R. D., Meinkoth, J. H., DeNicola, D. B) 3rd Edition, Mosby Elsevier, pp. 1 – 18.
15. Meyer, D., (2016): The Acquisition and Management of Cytology Specimens In: *Canine and Feline Cytology: A Color Atlas and Interpretation Guide* (Raskin, E. R., Meyer, D.), Elsevier, Inc., pp. 1 – 15.

16. Raskin, E. R., (2016): General Categories of Cytologic Interpretation In: Canine and Feline Cytology: A Color Atlas and Interpretation Guide (Raskin, E. R., Meyer, D.), Elsevier, Inc., pp. 16 - 33.
17. Stromberg, P. C., Meuten, D. J. (2016): Trimming Tumors for Diagnosis and Prognosis In: Tumors in Domestic Animals (Meuten, D. J., Ed.) John Wiley & Sons, Inc. Pp. 27 – 44.
18. Wypij, J. M.. (2011): Getting to the point: Indications for Fine - Needle Aspiration of Internal Organs and Bone In: Topics in Companion Animal Medicine, (Glior, C., Glior, S., Eds.), Volume 26, Number 2, Elsevier Inc., pp. 77 - 85.

8. SAŽETAK

Citološka pretraga se rutinski primjenjuje u kliničkom radu radi svoje učinkovitosti, brzine i jednostavnosti. Patohistološka pretraga je složenija, zahtijeva više vremena za pripremu preparata, ali je ona zlatni standard za analiziranje arhitekture tkiva. Obje metode se provode na Zavodu za veterinarsku patologiju, no do sada nije ispitivana razina njihove podudarnosti za istovjetne lezije. Pretragom arhive Zavoda za veterinarsku patologiju, pronađeni su svi slučajevi (parovi) citoloških i histoloških pretraga od istovjetnih lezija u razdoblju od 2009. – 2016. godine. Obavljena je statistička analiza ispravnosti i korisnosti citoloških slučajeva u odnosu na histološke. Ne uključujući nedostatne slučajeve (20,7%), 80,4% slučajeva pokazuje potpunu ili djelomičnu podudarnost, a 19,6% nepodudarnost. Većina uzoraka je bila upravo iz područja kože (50,6%), te je u tom području 20,5% dijagnoza činio mastocitom, dok su ostale dijagnoze činile 79,5%. Rezultati su pokazali 96,6% podudarnosti za mastocitom, neovisno o sustavu. Ovakvi rezultati su podjednaki onim dobivenima u sličnim istraživanjima, bilo u humanoj ili veterinarskoj medicini. Predmetno istraživanje je pokazalo visoku razinu podudarnosti između citopatoloških i histopatoloških dijagnoza te je dokazalo da je citopatološka pretraga, koja se nadopunjuje s histopatološkom pretragom, vrlo važna i korisna inicijalna i orijentacijska pretraga u klasificiranju kožnih lezija domaćih životinja.

Ključne riječi: citološka pretraga, histološka pretraga, analiza podudarnosti, koža, mastocitom

9. SUMMARY

REVIEW OF THE CONGRUENCE BETWEEN CYTOPATHOLOGICAL AND HISTOPATHOLOGICAL DIAGNOSES OF ARCHIVE CASES 2009 – 2016 FROM DEPARTMENT OF VETERINARY PATHOLOGY ZAGREB

Cytological examination is routinely applied in clinical work because of its efficiency, speed and simplicity. Histological examination is more complex, it requires more time for specimen preparation, but it is the gold standard for analyzing tissue architecture. Both methods are performed by the Department of Veterinary Pathology Veterinary Faculty, University of Zagreb, but the rate of congruency between those methods has not yet been investigated. The Department archives were searched for all cases (pairs) that went through both cytological and histological examination of the same lesion, between 2009 and 2016. Altogether 251 cases were found and the majority were canine. Statistical analysis of accuracy and efficiency of cytological cases in relation to histological cases was conducted on 251 cases registered in the Department archives between January the 1st 2009 and January the 1st 2016. With indecisive (non-diagnostic) cases excluded (20,7%), the rate of complete or partial congruency between cytological and histological diagnosis was 80,4%, and the rate of non-congruency was 19,6%. Majority of samples were taken from the skin region (50,6%), where mastocytoma had the rate of 20,5%, as opposed to other lesions which combined had a rate of 79,5%. Results have shown 96,6% congruency in mastocytoma cases, regardless of the region. The results are similar to those obtained in comparable researches, either human or veterinary medicine. Research concerned has shown a great congruency rate between cytological and histological diagnosis and cytological examination was proven (complemented with histological examination) as very important and useful screening method in classification of skin lesions in domestic animals.

Key words: cytological examination, histological examination, compatibility analysis, skin, mastocytoma

10. ŽIVOTOPIS

Rođena sam 1. siječnja 1993. u Slavonskom Brodu. Upisala sam OŠ Ivan Goran Kovačić te paralelno pohađala Osnovnu glazbenu školu Ivan pl. Zajc, a kao instrument sam izabrala klavir. Za vrijeme osnovnoškolskog obrazovanja, sudjelovala sam u mnogim literarnim i likovnim natjecanjima, te za ista osvojila brojna priznanja, nastupala na koncertima u sklopu glazbene škole, a 2006. godine sam izdala zbirku pjesama „San“. Završila sam Jezičnu gimnaziju Matija Mesić u Slavonskom Brodu te upisala 2011. godine Veterinarski fakultet u Zagrebu. Na petoj godini fakulteta sam odabrala smjer „Kućni ljubimci“. Tokom studiranja sam bila demonstratorica na kolegiju Anatomija s organogenezom domaćih životinja I i II, radila sam studentske poslove u Zoo City i Zvjerinjak trgovinama s kućnim ljubimcima. Također sam odradila praksu u Veterinarskoj ambulanti „Buba“. U slobodno vrijeme se volim družiti, učiti strane jezike te obilaziti Europu vozeći svoj bicikl.