

# Liječenje bolesti medijalnog odjeljka lakatnog zgloba u pasa

---

Zečević, Iva

Master's thesis / Diplomski rad

2018

Degree Grantor / Ustanova koja je dodijelila akademski / stručni stupanj: **University of Zagreb, Faculty of Veterinary Medicine / Sveučilište u Zagrebu, Veterinarski fakultet**

Permanent link / Trajna poveznica: <https://um.nsk.hr/um:nbn:hr:178:043034>

Rights / Prava: [In copyright](#) / [Zaštićeno autorskim pravom.](#)

Download date / Datum preuzimanja: **2025-01-28**



Repository / Repozitorij:

[Repository of Faculty of Veterinary Medicine -  
Repository of PHD, master's thesis](#)



**SVEUČILIŠTE U ZAGREBU  
VETERINARSKI FAKULTET**

**Iva Zečević**

**LIJEČENJE BOLESTI MEDIJALNOG ODJELJKA LAKATNOG ZGLOBA U PASA**

**Diplomski rad**

**Zagreb, 2018.**

**Klinika za Kirurgiju, ortopediju i oftalmologiju**

**Predstojnik : doc. dr.sc. Marko Stejskal**

**Mentor: doc.dr.sc. Marko Stejskal**

**Članovi Povjerenstva za obranu diplomskog rada :**

- 1. Prof.dr.sc. Darko Capak**
- 2. Dr.sc. Marko Pećin**
- 3. Doc.dr.sc. Marko Stejskal (mentor)**
- 4. Prof.dr.sc. Tomislav Babić (zamjena)**

## **Zahvala**

Ovim putem želim zahvaliti svom mentoru doc. dr. sc. Marku Stejskalu, DACVS-SA, DECVS, prof. dr. sc. Darku Capaku, Petru Kostešiću, dr. med. vet. kao i ostalim djelatnicima Klinike za kirurgiju, ortopediju i oftalmologiju na prenesenom znanju i stečenom iskustvu kroz posljednjih nekoliko godina.

Također, zahvaljujem svojoj obitelji, prijateljima i kolegama na strpljivosti i pruženoj podršci tijekom čitavog studija.

## SADRŽAJ

1.UVOD .....	1
2.ANATOMIJA LAKATNOG ZGLOBA .....	4
3.DISPLAZIJA LAKTA .....	6
4.BOLESTI MEDIJALNOG ODJELJKA LAKATNOG ZGLOBA .....	10
4.1PREDISPOZICIJA .....	10
4.2ETIOPATOGENEZA .....	10
4.2.1STATIČNI DISPARITET DULJINE RADIJUSA I ULNE .....	11
4.2.2DINAMIČNA RADIOULNARNA LONGITUDINALNA INKONGRUENCIJA .....	11
4.2.3INKONGRUENCIJA POVEZANA SA OBLIKOM ULNARNE TROHLEJE .....	11
4.2.4PRIMARNA ROTACIJSKA NESTABILNOST RADIJUSA I ULNE U ODNOSU NA DISTALNI DIO HUMERUSA .....	12
5.PATOFIZIOLOGIJA .....	14
6.DIJAGNOSTIKA .....	18
6.1KLINIČKI PREGLED .....	18
6.2STANDARDNA RENDGENOLOŠKA PRETRAGA .....	18
6.3KOMPJUTERIZIRANA TOMOGRAFIJA .....	20
6.4OSTALE RADIOLOŠKE METODE .....	22
6.5ARTROSKOPIJA .....	23
7.LIJEČENJE .....	24
7.1ARTROTOMIJA ILI ARTROSKOPIJA? .....	24
7.2SUBTOTALNA KORONOIDNA OSTEKTOMIJA .....	24
7.3OTPUŠTANJE ULNARNOG HVATIŠTA BICEPSA .....	25
7.4KLIZNA HUMERALNA OSTEOTOMIJA .....	26
7.5PROKSIMALNA OSTEOTOMIJA ULNE .....	26
7.6LAKATNI IMPLANTATI (CUE – CANINE UNICOMPARTMENTAL ELBOW) .....	28
7.7UMJETNI LAKAT .....	29
7.7.1IOWA STATE .....	29
7.7.2TATE-ELBOW SYSTEM .....	30
7.8POSTOPERATIVNA NJEGA .....	31
8.LITERATURA .....	32
9.SAŽETAK .....	35
10.SUMMARY .....	37
11.ŽIVOTOPIS .....	38

## 1. UVOD

Pod pojmom displazije lakta podrazumijevamo različite razvojne poremećaje u tom području. Ona se očituje jednim ili kombinacijom više patoloških procesa koji uključuju :

- a) fragmentirani medijalni koronoidni izdanak ulne
- b) nesrašteni ankonealni izdanak
- c) osteohondrozu kondila humerusa
- d) inkongruenciju zglobnih ploha .

Na pojavu i stanje ove bolesti utječu brojni čimbenici, a najvažniji od njih, zasigurno je genetska komponenta. Većina autora će se složiti da je displazija nasljedna bolest, a da drugi čimbenici, kao što su brzina rasta kosti, tjelesna težina ili neadekvatna prehrana mogu samo utjecati na težinu bolesti no ne mogu spriječiti njezinu pojavu.

Sam nastanak i etiopatogeneza displazije lakta još uvijek ostaje dosta nejasna. Jedna teorija govori o tome da je displazija lakta samo određena varijacija osteohondroze diskans, gdje nepravilni razvoj hrskavice ne dopušta pravilno srašćavanje ankonealnog izdanka, medijalnog epikondila humerusa i koronoidnog izdanka. Druga teorija navodi da je sve posljedica inkongruentnosti lakatnog zgloba, odnosno neskladnog rasta radijusa i ulne.

Lakatna displazija se uglavnom javlja kod juvenilnih pasa u dobi do 1 godine, najčešće kod velikih do gigantskih pasmina.

Pod pojmom bolesti medijalnog odjeljka lakatnog zgloba (MCD) podrazumijevamo različite oblike fragmentacije medijalnog koronoidnog izdanka, patološke promjene na hrskavici trohlee humerusa sa mogućom inkongruencijom zgloba. Mnogi autori inkongruenciju ne svrstavaju u bolest medijalnog odjeljka lakatnog zgloba s obzirom na mogućnost da se ona javi i neovisno o bolestima medijalnog koronoidnog izdanka i bolestima hrskavice. Unatoč tome, smatram da je inkongruencija izrazito bitan čimbenik za shvaćanje etiopatogeneze ovoga procesa, pa posljedično i njegovog liječenja, ovaj rad priklonjen je autorima koji zagovaraju da ona jeste dio bolesti medijalnog odjeljka lakatnog zgloba. Ova bolest je najčešće dijagnosticirana kod mladih pasa, u dobi od 6-18 mjeseci, srednjih do velikih i gigantskih pasmina. Pasmine predisponirane za ovu bolest su Labrador retriever, Zlatni retriever, Bernski planinski pas i sl. Ovisno o kojim patološkim promjenama se radi psi mogu početi pokazivati prve znakove hromosti, smanjenog opsega kretnji, bolnosti i kreptacija već u dobi od 4 mjeseca.

Patofiziologija MCD-a zasniva se na osteohondrozi uzrokovanoj poremetnjama u enhondralnoj osifikaciji. Posljedično tome stvaraju se područja sa zadebljalom hrskavicom koja je podložna nekrotiziranju i stvaranju mikrofisura. Fisure koje se stvaraju protežu se sve do medijalnog dijela koronoidnog izdanka i pritom povećavaju rizik od fragmenatacije istog. Također, na hrskavicama je moguće stvaranje erozija, kao rezultat humeroulnarnog konflikta, te su one najvidljivije na

humeralnoj artikularnoj površini. Kombinacija fragmentiranog koronoidnog izdanka i erozija na humeralnoj artikularnoj površini javlja se u gotovo 50% oboljelih pasa.

Dijagnosticiranje lakatne displazije, a pogotovo bolesti medijalnog odjeljka lakatnog zgloba iziskuje puno specijalističog znanja, strpljenja, a u konačnici i novaca. Koristimo se osnovnom kliničkom pretragom, neizbježnom rendgenskom pretragom te nam, ako smo u mogućnosti, napredne metode kao što su kompjuterizirana tomografija i artroskopija uvelika olakšavaju posao.

Kliničkom pretragom prvo primjetan će nam biti određeni stupanj hromosti sa skraćanjem koraka prema naprijed. Psi zauzimaju stav gdje je lakat lagano abduciran, a kompletna prednja noga je rotirana blago lateralno kako bi se smanjio pritisak na medijalni odjeljak lakatnog zgloba. Pri manipulaciji i palpaciji lakatnog zgloba prisutna će biti izrazita bol, naročito pri dubokoj palpaciji medijalnog dijela. Već kod ova dva simptoma opravdano je posumnjati da bi se moglo raditi upravo o bolesti medijalnog odjeljka. Nadalje, vidljiv će nam biti smanjeni opseg kretnji zgloba i eventualne krepitacije pri palpaciji. U poodmakloj fazi može se javiti i generalizirana mišićna atrofija, zadebljanje područja oko zgloba i jasno vidljivo pogoršanje simptoma pri fizičkim aktivnostima.

Standardna radiografija kod ove dijagnostike je neizbježna. Rendgenogramskom pretragom u kraniokaudalnoj, 90 stupnjeva lateralnoj i flektiranoj lateralnoj projekciji moguće je dijagnosticirati bolest medijalnog odjeljka lakatnog zgloba. S obzirom na neosjetljivost ove pretrage preporuča se daljnja i detaljnija radiografska dijagnostika u vidu kompjuterizirane tomografije. Unatoč tome, standardna radiografija predstavlja dobar izbor u dijagnosticiranju osteohondrotičnih promjena. Kompjuterizirana tomografija od velikog je značaja u dijagnostici bolesti medijalnog koronoidnog izdanka i inkongruentnosti zgloba. Potreba za sediranjem pasa i, još uvijek, izrazito visoke cijene ona nije u "svakodnevnoj" uporabi. Velika prednost ove pretrage je mogućnost simultanog snimanja oba zgloba te kasnija usporedba istih. Ostale radiografske pretrage, magnetska rezonanca i ultrazvučna pretraga još uvijek nisu standardizirane.

Artroskopija, kao jedna od najvažnijih dijagnostičkih metoda, zahtijeva opću anesteziju u pacijenta, no daje nam savršen uvid u zglob, zglobne površine, promjene na hrskavicama pa čak i u kongruentnost zgloba. Ujedno koristi se i kao neinvazivna metoda liječenja. Velika prednost kompjuterizirane tomografije nad artroskopijom je vidljivost i pristup subhondralnoj kosti.

Kod odabira liječenja medijalnog odjeljka lakatnog zgloba važno je sve faktore uzeti u obzir, prvenstveno jačinu i težinu degenerativnih promjena u zglobu. Najbolju prognostičku sliku daje rano kirurško liječenje mladih pasa u kombinaciji sa fizikalnom terapijom.

Postoje razne metode kirurškog liječenja od kojih su najčešće: artroskopija, subtotalna koronoidna osteotomija, otpuštanje bicepsa u području ulne i klizna humeralna osteotomija. Artroskopija je najčešće izvođena, najmanje invazivna metoda i pruža nam dobar uvid u sve intraartikularne strukture. Artroskopijom se lako mogu odstraniti fragmenti medijalnog koronoidnog izdanka, učiniti debridman,

abrazija ili ekscizija dijela medijalnog koronoidnog izdanka. Jedini njen nedostatak je cijena. Subtotalna koronoidna ostektomija, kao i otpuštanje bicepsa su vrlo zahtijevni i invazivni zahvati koji zahtijevaju tim specijalista za izvođenje istih.

Postoje razni tablični algoritmi koji služe kao smjernice u odabiru liječenja, koji uključuju konzervativno i kirurško liječenje. Zbog nedostatka standardizacije pojedinog liječenja i nedostatka objektivnosti, odluka o liječenju ostaje na kliničaru.

Postoperativna njega predstavlja izrazito važan korak u liječenju bolesti te uključuje analgeziju, fizikalnu terapiju, liječenja osteoartritisa te prilagodbu prehrane.

Zaključno, bolest medijalnog odjeljka lakatnog zgloba spada u česta ortopedska oboljenja kod pasa. Od iznimne je važnosti rana dijagnostika i liječenje pasa u ranoj dobi. Edukacija kliničara i daljnja istraživanja su potrebna za standardizaciju liječenja, konzervativnog ili kirurškog.



## 2. ANATOMIJA LAKATNOG ZGLOBA

Lakatni zglob složeni je zglob koji se sastoji od 3 manja zglobova – humeroradijalnog, humeroulnarnog i prokismalnog radijoularnog zgloba, koje obavija zajednička zglobna čahura. Humeroradijalni zglob prenosi većinu težine, humerulnarni zglob ograničava kretanje zgloba na fleksiju i ekstenziju u sagitalnoj ravnini, dok radijoularni zglob omogućava rotacijske pokrete – pronaciju i supinaciju. U pasa je moguća pasivna supinacija od 50 stupnjeva, a u mačaka aktivna supinacija od 100 stupnjeva. Iako je radijus glavni nosač težine prednje noge sa zglobnim površinama na proksimalnom i distalnom kraju, proksimalna zglobna površina ulne također pridonosi procesu nošenja težine tijela podržavajući 48-49% sile opterećenja zdrave prednje noge. Ulna se uzgobljuje sa humerusom na području trohleje humerusa, ankonealnog izdanka i medijalnog dijela koronoidnog izdanka. Medijalni i lateralni dio ulnarnog koronoidnog izdanka povećavaju površinu lakatnog zgloba i ograničavaju stupanj kretanja zgloba na sagitalnu ravninu. Humeralni kapitulum se uzgobljuje sa glavom radijusa, a trohleja humerusa s medijalnim koronoidnim izdankom ulne. Blago distalniji položaj i veličina trohleje u odnosu na kapitulum imaju veliku važnost u pojašnjenju patogeneze fragmeniranog medijalnog koronoidnog izdanka.

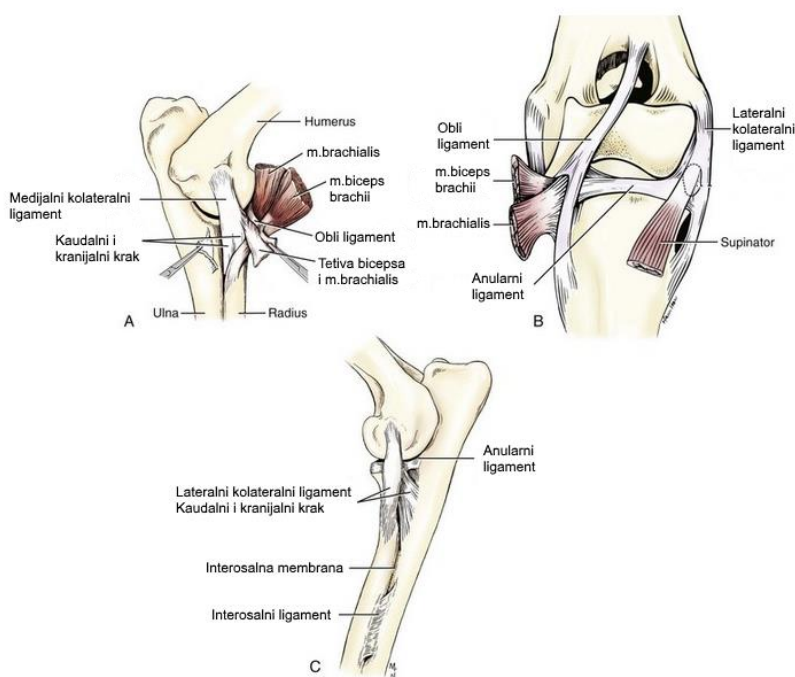
Normalni opseg kretnji lakatnog zgloba je oko 130 stupnjeva. Pritom su normalni limiti 36 stupnjeva u fleksiji i 165 stupnjeva u ekstenziji (Jaegger, Marcellin-Little, Levine, 2002.). Opseg kretnji lakta ograničen je u torziji i mediolateralnoj ravnini ankonealnim izdankom i kolateralnim ligamentima. Kad je lakatni zglob u ekstenziji od 135 stupnjeva, ankonealni izdanak artikulira sa fossom olecrani; ta artikulacija je jedini stabilizator zgloba u pronaciji. U istoj toj poziciji lateralni ligamenti su primarni stabilizatori zgloba u supinaciji, a ankonealni izdanak i medijalni kolateralni ligament su sekundarna i tercijarna pomoć u stabilizaciji. Medijalni kolateralni ligament, koji je slabiji od lateralnog, proksimalno se veže na medijalni epikondil humerusa, razdvajajući se u kaudalni i kranijalni krak, a distalno završava na radijusu i ulni. Lateralni kolateralni ligament se prokismalno veže na lateralni epikondil humerusa. Anularni ligament koji je pričvršćen za proksimalni dio radiusa i ulne, sprječava kranijalnu translaciju radiusa u odnosu na ulnu. Interosealni ligament se nalazi u prostoru između radijusa i ulne. Svi navedeni ligamenti nalaze se izvan zglobne čahure, obuhvaćaju zglob i forimiraju kaudalne i kranijalne odjeljke. Sama zglobna čahura sastoji se od unutarnjeg sinovijalnog sloja i vanjske fibrozne membrane.

Ekstenzija lakatnog zgloba postiže se kontrakcijom mišića, prvenstveno m. tricepsa brachii, koji imaju hvatište na olekranonu. M. triceps brachii je troglavi nadlaktični mišić koji ispunjava trokutasto područje između kaudalnog ruba lopatice, humerusa i olekranona. Ovaj mišić ima tri početne glave, dugu, medijalnu i lateralnu, a u mesojeda i dodatnu akcesornu. Sve glave završavaju zajedničkom završnom tetivom na olekranonu. Mišić ekstendira i stabilizira lakatni zglob. S obzirom na to da

njegova duga glava prelazi preko dva zgloba, ona će djelovati i kao fleksor ramenog zgloba pri kretanju i kao ekstenzor lakatnog zgloba. M. anconeus, kao kratki i jaki lakatni mišić smješten ispod m. tricepsa brachii i m. tensora fasciae antebrachii; kao napinjač podlaktične fascije smješten na medijalnoj površini m. tricepsa brachii znatno pridonosi snazi i radnjama m. tricepsa brachii.

Lakatni zglob flektiraju m. brachialis i m. biceps brachii (slika 1.). M. brachialis počinje na kaudalnoj površini proksimalnog dijela humerusa, prelazi fleksornu stranu laktnog zgloba te se prihvaća medioproksimalno na tuberositas radii i jednim postranim krakom na tuberositas ulnae, a završava na medijalnom koronoidnom izdanku ulne. Ovaj mišić djeluje kao fleksor lakatnog zgloba i ima veću mogućnost podizanja uz manju snagu djelovanja. M. biceps brachii je snažni vretenasti mišić koji premošćuje rameni i lakatni zglob, u čijoj se visini dijeli na dva dijela. Jači od njih završava na tuberositasu radii, a slabiji proksimalno na ulni. I ovaj mišić djeluje kao fleksor lakatnog zgloba, a ima veću snagu djelovanja uz manje podizanje uda. Učvršćuje lakatni zglob, a ekstendira rameni zglob. Novija istraživanjima pokazuju kako upravo ovi mišići znatno pridonose patogenezi bolestima povezanim sa medijalnim koronoidnim izdankom, stvarajući jaku silu smaka uzduž radijalne incisure (Fitzpatrick, Yeadon, 2009.).

Prilikom kirurškog liječenja bolesti lakatnog zgloba izrazito je važno detaljno poznavanje anatomskih struktura. Tijekom medijalnog pristupa lakatnom zglobu bitno je izbjeći medijani živac i pripadajuću arteriju, koji leže točno ispod m. pronatora teres na kraniomedijalnom dijelu zgloba. Ulnarni živac i kolateralnu ulnarnu arteriju bitno je identificirati prije osteotomije olekranona.



**Slika 1.** Slikovni prikaz lakatnog zgloba sa pripadajućim ligamentima i mišićima (Fox, 2016.).

### 3. DISPLAZIJA LAKTA

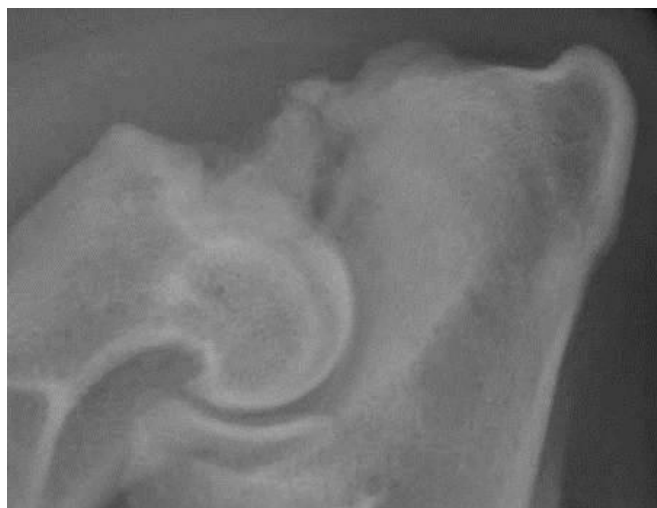Displazija lakta podrazumijeva različite razvojne poremećaje koji nastaju u području lakatnog zgloba. Očituje se jednim ili kombinacijom više patoloških procesa, koji prema IEWG-u ( International Elbow Working Group) uključuju :

1. fragmentirani medijalni koronoidni izdanak ulne (FCP)
2. osteohondrozu kondila humerusa (OCD)
3. izolirani ankonealni izdanak (UAP)
4. inkongruenciju zglobnih ploha.

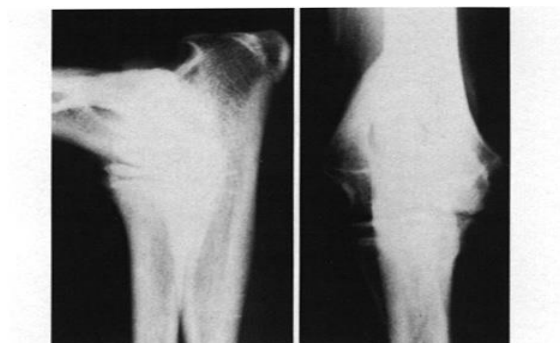
Etiopatogeneza nije sasvim razjašnjena, no mogući uzroci obuhvaćaju genetičke čimbenike, nepravilnu prehranu , poremećaje rasta, osteohondritis i traumu (Demko, McLaughlin, 2005). Bez liječenja, lakatna displazija će, gotovo neizbježno, dovesti do razvoja osteoartritisa u zahvaćenom zglobu, stvarajući vidljivu hromost kod juvenilnih pasa, najčešće velikih do gigantskih pasmina. Rana, preventivna rendgenološka pretraga i liječenje su kod ove bolesti potpuno opravdani.

Ankonealni izdanak razvija se kao posebna osifikacijska točka koja se na rendgenogramu uočava u dobi od oko 70 dana. S oko 140 dana izdanak koštano sraste s ulnom. Psi ne moraju pokazivati znakove hromosti. Smatra se da psima u dobi od najmanje 5 mjeseci kojima ankonealni izdanak nije koštano srastao s ulnom možemo postaviti dijagnozu. Posljedice su nesraštanja nestabilnost lakatnoga zgloba i artrotične promjene (slika 2.). Kliničkom pretragom može se ustanoviti bolnost pri fleksiji i ekstenziji. Ukoliko posumnjamo na nesrašteni ankonealni izdanak potrebno je učiniti rendgenološku pretragu lakta u profilnoj projekciji i maksimalnoj fleksiji. Na rendgenogramu biti će uočljiva prozirna, sklerotična linija između ankonealnog izdanka i ulne. Zbog učestalosti bilateralne bolesti, preporuča se rendgenološka pretraga oba lakatna zgloba u tri projekcije: sagitalnoj, profilnoj i profilnoj u maksimalnoj fleksiji.

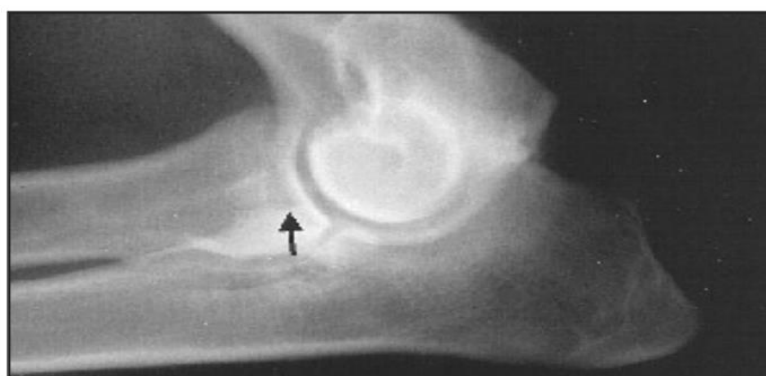
Kod fragmentiranog koronoidnog izdanka rendgenološkom pretragom u profilnom prikazu promijenjeni izdanak će se vrlo teško uočiti (slika 3.). Mnogo češće će uočljiviji biti indirektni znakovi, u smislu degenerativnih promjena na proksimalnom dijelu radijusa i kod ankonelanog izdanka ulne, što je najbolje vidljivo na profilnoj projekciji zgloba u maksimalnoj fleksiji, kako bi se izbjegla superpozicija kostiju (slika 4.).



**Slika 2.** Lateralni rendgenološki prikaz nesraštenog ankonealnog izdanka i blagim početkom osteolitičkih promjena na dijafizi ulne (Fitzpatrick, Elbow Ununited Anconeal Process, 2008.)

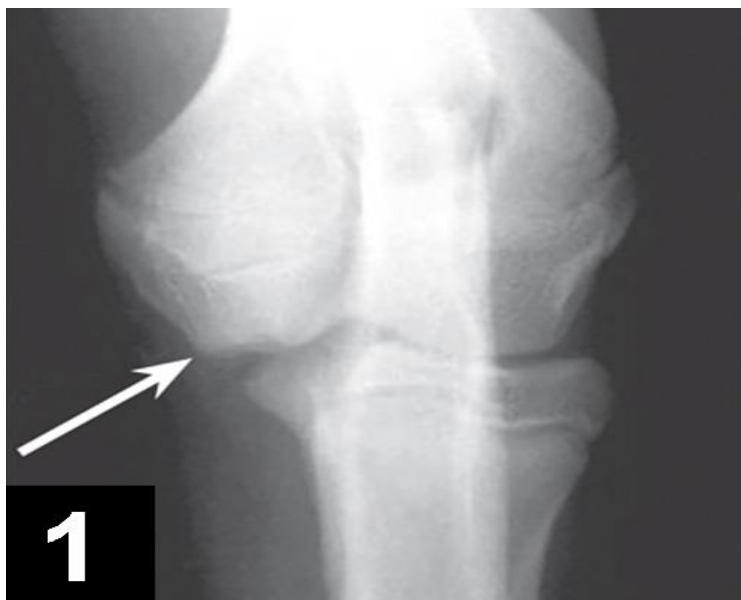


**Slika 3.** Lateralni (profilni) i kaudokranijalni (sagitalni) rendgenogramski prikaz lakta sa fragmentiranim koronoidnim izdankom (Lenehan, Sickle, 1975.).



**Slika 4.** Lateralni rendgenogramski prikaz lakatnog zgloba u izrazitoj fleksiji. Strelica označuje liniju separacije fragmentiranog koronoidnog izdanka (Orthopedic Foundation for Animals: Examining Elbow Dysplasia,2011.).

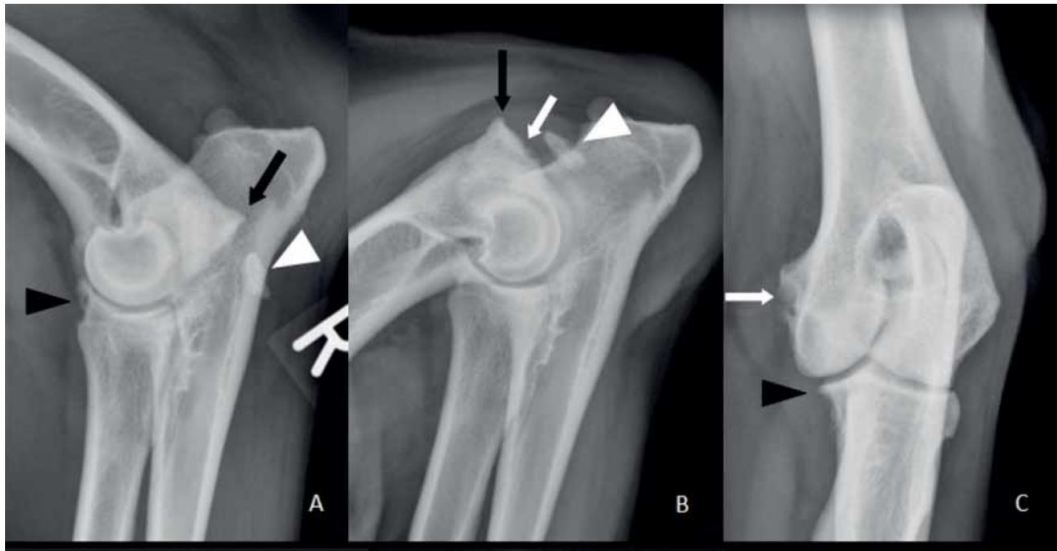
Ostehondroza kondila humerusa poremećaj je endohondralne osifikacije, zbog čega nastaje defekt na subhondralnoj kosti sa sklerotičnim promjenama. Osteohondrotične promjene najčešće će biti vidljive na medijalnom kondilu humerusa i kaudalnoj trećini glave humerusa (slika 5.).



**Slika 5.** Kraniokaudalni prikaz lakatnog zgloba. Strelica pokazuje lezije osteohondroze (Amato, 2014.).

Fragmentirani koronoidni izdanak, ostehondroza kondila humerusa i inkongruencija zgloba često čine skup bolesti koji se svrstavaju u patologiju medijalnog odjeljka lakatnog zgloba.

Nesraštenom medijalnom epikondilu humerusa (slika 6.), iako se trenutno ne svrstava u bolesti koje su dio lakatne displazije, neki autori pridaju važnost u patologiji cjelokupne displazije lakta, a pogotovo u sindromu medijalnog odjeljka lakatnog zgloba. Posebno će se važnost pridati kod predisponiranih pasmina, kao što su njemački ovčar i labrador retriever. Ova se razvojna anomalija također dijagnosticira rendgenološkom pretragom i manifestira se kao mineralizirani fragment koji je u profilnoj projekciji vidljiv kod kaudalnog dijela epikondila, a u sagitalnoj projekciji kao linearni koštani fragment (Paster, Biery, Lawler, et al., 2009.).



**Slika 6.** Rendgenološki prikaz ekstenzije lakatnog zgloba (A), fleksije u mediolateralnoj i kraniokaudalnoj projekciji (B-C). Bijela strelica ukazuje na nefiziološku liniju medijalnog humeralnog epikondila (de Bakker, Saunders, et al., 2012.).

## **4. BOLESTI MEDIJALNOG ODJELJKA LAKATNOG ZGLOBA**

Ovaj skup bolesti odnosi se na vidljivu hormost, smanjen opseg kretnji zgloba, bol i degenerativne promjene kao posljedice različitih oblika fragmentacije medijalnog koronoidnog izdanka i patoloških promjena na hrskavici trochleje humerusa, sa mogućom inkongruencijom zgloba. Inkongruencija se može javiti zasebno ili u kombinaciji sa bolestima medijalnog koronoidnog izdanka i bolestima hrskavice (osteochondritis, OCD). Općenito, inkongruencija je izrazito kompleksan problem s obzirom na njegovu povremenu pojavnost u blagom obliku, na različito ispoljavanje i na vrlo zahtjevno dijagnosticiranje.

Artroskopija je postala iznimno važan instrument u diferencijaciji različitih bolesti koje svrstavamo u fragmentaciju koronoidnog izdanka i upravo nam je taj instrument ukazao da većina bolesti medijalnog odjeljka lakatnog zgloba proizlazi upravo iz fragmentiranog koronoidnog izdanka.

### **4.1 PREDISPOZICIJA**

Bolest medijalnog odjeljka lakatnog zgloba najčešće se dijagnosticira kod mladih pasa, u dobi od 6 do 18 mjeseci, srednjih do velikih pasmina. Psi sa osteochondritičnim promjenama počinju pokazivati kliničke znakove u dobi od 5 do 8 mjeseci. Dob u kojoj se dijagnosticira fragmentirani medijalni koronoidni izdanak tek oko 13 mjeseci, a psi znakove bolesti mogu početi pokazivati već i sa 4 mjeseca (Cook, 2001). Pasminska predispozicija je izražena i odnosi se na pasmine kao što su labrador retriever, zlatni retriever, njemački ovčar, rotvajler, bernski planinski pas. Iako spolna predispozicija prividno ne postoji, istraživanja su pokazala da sa mužjaci dvostruko više pogođeni ovom bolešću od ženki (Beale, Hulse i sur., 2003.)

### **4.2 ETIOPATOGENEZA**

Patološke promjene inicijalno utječu na subhondralnu kost formirajući mikrofrisure. Ove promjene tipično se pojavljuju ili na kranijodistalnom vrhu medijalnog dijela koronoidnog izdanka ili aksijalno prema regiji incisura radialis. Iako je točna etiopatogeneza fragmentiranog koronoidnog izdanka još uvijek dobrim dijelom nerazjašnjena, većina autora se slaže da se veliki aspekt ove bolesti pripisuje humeroulnarnom konfliktu (Danielson, Fitzpatrick i sur., 2006.).

#### **4.2.1 STATIČNI DISPARITET DULJINE RADIJUSA I ULNE**

Statični disparitet duljine radijusa i ulne karakterizira skraćeni radijus u odnosu na ulnu. Ova razlika u duljini direktno izlaže koronoidni izdanak ulne povećanim silama opterećenja od strane humerusa kroz cijeli opseg kretnji lakatnog zgloba. Iako je pomoću kompjuterizirane tomografije i artroskopije bolest medijalnog odjeljka lakatnog zgloba dijagnosticirana i u odsutnosti statične inkongruencije, pa možemo pretpostaviti da ova anomalija nema veliku ulogu u razvoju te bolesti, svakako valja imati na umu kako kod ovog oblika inkongruencije možemo očekivati patološke promjene lokalizirane upravo na vrhu medijalnog dijela koronoidnog izdanka.

#### **4.2.2 DINAMIČNA RADIOULNARNA LONGITUDINALNA INKONGRUENCIJA**

Dinamičnu radijoulnarnu longitudinalnu inkongruenciju karakterizira relativna distalnom dispozicijom proksimalne zglobne površine radijusa u odnosu na proksimalni dio ulne tijekom nošenja težine tijela ili u određenim pozicijama lakatnog zgloba. Posljedica ovakve inkongruencije je vrlo slična prethodno opisanoj statičnoj inkongruenciji. Sa anatomskog gledišta ovakva inkongruencija zahtijeva izrazitu labavost između radijusa i ulne, stoga je ona i vrlo rijetka.

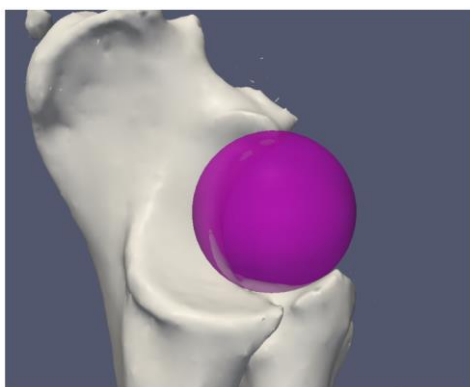
#### **4.2.3 INKONGRUENCIJA POVEZANA SA OBLIKOM ULNARNE TROHLEJE**

Oblik glave radijusa i/ili kondila humerusa može dovesti do fokalnog povećanja sile. Ona može biti limitirana, ovisno o fleksiji i ekstenziji zgloba, a fokusirana je na medijalni dio koronoidnog izdanka. Prema nekim autorima postoji i varijacija anatomskog oblika ovih struktura s obzirom na pasminu (Collins, 2001.).

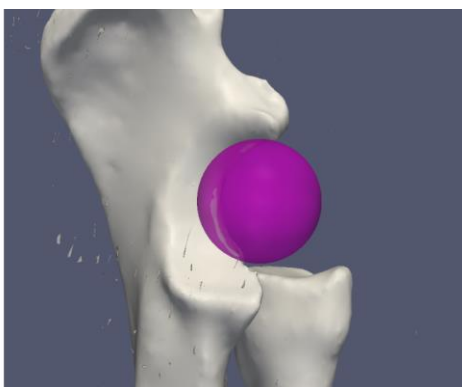


#### 4.2.4 PRIMARNA ROTACIJSKA NESTABILNOST RADIJUSA I ULNE U ODNOSU NA DISTALNI DIO HUMERUSA

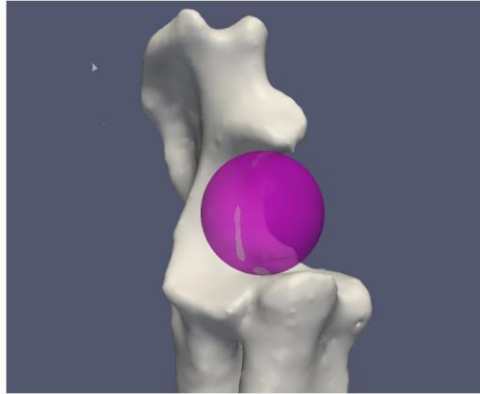
Angulacija površine humerularnog zgloba u odnosu na duge osi uključenih kosti može imati za posljedicu vrlo laku pretvorbu lateralne sile smicanja u kompresivnu silu uzrokujući lomljenje medijalnog dijela koronoidnog izdanka između glave radijusa i kondila humerusa.



Slika 7. 3D prikaz radioulnarne zglobne površine sa negativnom inkongruencijom. U odnosu na kongruentan zglob vidi se preklapanje kugle i glave radiusa (Böttcher, Werner, Ludewig, et al., 2009.).



Slika 8. 3D prikaz radioulnarne zglobne površine sa pozitivnom inkongruencijom. U odnosu na kongruentan zglob vidi se prostor između kugle i glave radiusa (Böttcher, Werner, Ludewig, et al., 2009.).



**Slika 8. 3D prikaz kongruentnog zgloba. U odnosu na prve dvije slike vidi se neprekidni kontakt između kugle i ankonealnog procesusa, distalnog ruba trohlee i kaudalne glave radijusa (Böttcher, Werner, Ludewig, et al., 2009.).**

## 5. PATOFIZIOLOGIJA

Mikrofisure subhondralne kosti kod pasa sa bolesti medijalnog odjeljka lakatnog zgloba mogu se protezati i izvan područja fisura na hrskavici (Danielson, Fitzpatrick, et al., 2006.). Takva saznanja upućuju na to da bolestima zglobova zapravo prethode bolesti subhondralne kosti. S tim u vidu zaključujemo da bolest medijalnog odjeljka lakatnog zgloba ima sličana patofiziološki slijed kao i osteoartritis.

Smatra se da je osteohondroza uzrokovana poremetnjom u enhondralnoj osifikaciji. Posljedica je stvaranje područja sa izrazito debelom hrskavicom. Takva patološki oblikovana hrskavica ima za posljedicu stvaranje područja ishemične nekroze te olakšava nastanak fisura u istom području. Fisure koje se stvaraju u subhondralnoj kosti protežu se kroz medijalni dio koronoidnog izdanka završavajući na zglobnoj površini i tako povećavaju rizik od fragmentacije izdanka. Prema autoru Bardet-u (Bardet, 1998.) predložena je klasifikacija takvih promjena na medijalnom koronoidnom izdanku koji se vrlo lako mogu diferencirati na artroskopskim snimkama:

TIP 1 : fragment na medijalnoj margini medijalnog koronoidnog izdanka

TIP 2 : erozije i fragment lateralne margine medijalnog koronoidnog izdanka

TIP 3 : slobodni fragment

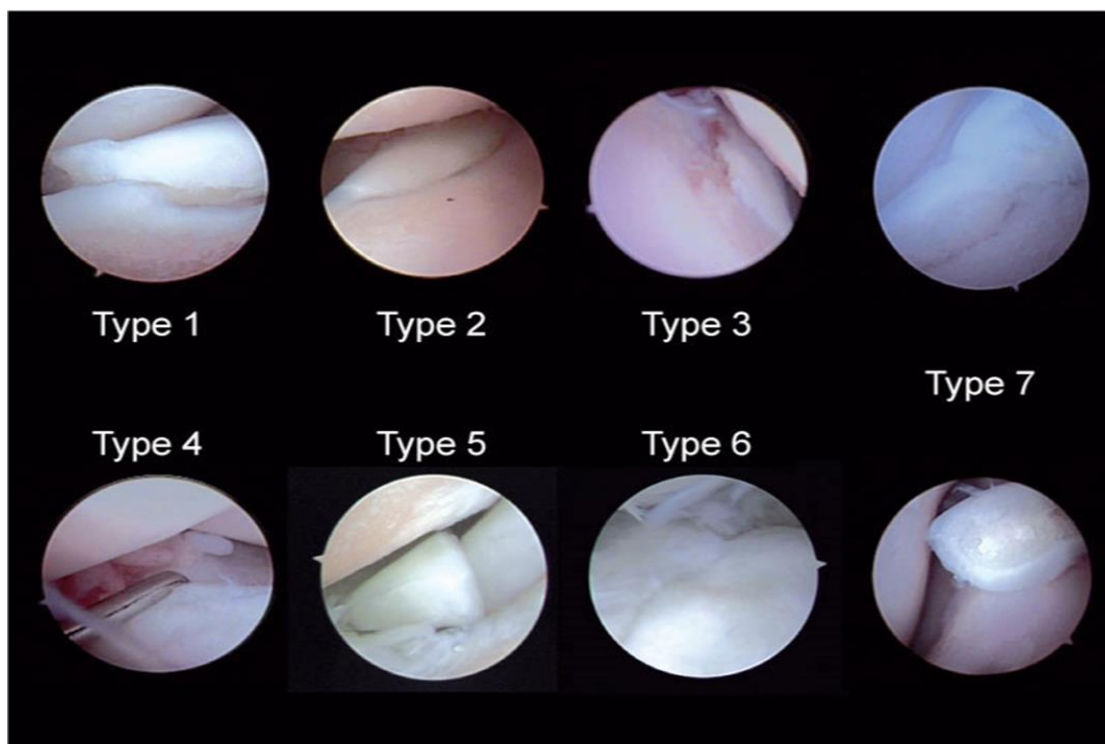
TIP 4 : vidljiva fisura

TIP 5 : više fragmenata

TIP 6 : osteofiti na medijalnog koronoidnom izdanku

TIP 7: zglobni miševi (dispozicionirani fragmenti, frakture osteofita)

Najčešći tip koji se susreće artroskopskim pregledom je tip 3, slobodni fragment.



**Slika 9.** Artroskopski prikaz klasifikacije specifičnih lezija na medijalnom dijelu koronoidnog izdanka (Griffon, Blond i sur., 2009.)

Bolesti hrskavice medijalnog dijela koronoidnog izdanka i humeralne trohlee često su dijagnosticirane kod pasa sa bolestima medijalnog odjeljka lakatnog zgloba. Promjene na hrskavicama mogu se razviti primarno i samostalno ili u sklopu osteohondroze kondila humerusa. Takve promjene su najčešće rezultat humeroulnarnog konflikta sa/ili bez bolesti medijalnog koronoidnog izdanka. Eroziije su najčešće vidljive na humeralnoj artikulanoj površini, u kombinaciji sa fragmentiranim koronoidnim izdankom. Ova kombinacija promjena nazvana je "kissing lesion". Prema Fitzpatricku ova kombinacija promjena se nalazi u gotovo 50 % oboljelih pasa (Fitzpatrick, 2009.).

Prema vidljivosti oštećenja na artroskopskim snimkama napravljena je tablica i gradacija takvih promjena na hrskavici, koja se temelji na Outerbridgeovoj klasifikaciji promjena na hrskavici. Outerbridgeova klasifikacija služi kako bismo lakše kvantificirali patološke promjene hrskavice kao i dubinu i težinu tih promjena (Tablica 1.).

STUPANJ	ARTROSKOPSKI	OUTERBRIDGE
0	Normalna hrskavica	Normalna hrskavica
I	Hondromalacija	Hondromalacija
II	Parcijalno zadebljanje hrskavice: -fibrilacija -superficialne fisure -superficialne erozije	Fragmentacije i moguće fisure na površini manjoj od 1,27 cm
III	Fisure koje prolaze kroz cijelu debljinu hrskavice	Fragmentacije i moguće fisure na površini većoj od 1,27 cm
IV	Izlaganje subhondralne kosti, sa ili bez kavitacije same kosti	Erozije hrskavice sve do kostiju
V	Skleroza na području gdje je hrskavica u potpunosti nestala	

**Tablica 1.** Stupnjevanje promjena na hrskavici vidljivih artroskopskim pregledom i stupnjevanje promjena na hrskavici prema Outerbridgeu.

Iako se u tablici osteomalacija i fibrilacija navode kao artroskopski vidljive promjene, vrlo su teško zamjetne tijekom eksploratorne artrotomije.

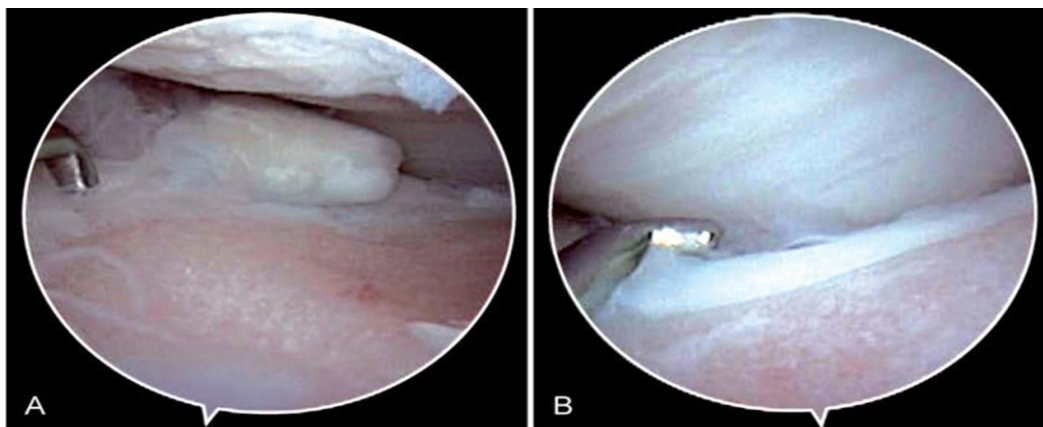
Promjene na hrskavici se mogu stupnjevati i prema mikroskopskim, odnosno histopatološkim nalazima. Tako se razvio Mankinov histološki sustav stupnjevanja, prema kojem je degeneracija hrskavica podijeljena u 3 kategorije (Mankin, 1979.)

1. kategorija: stupnjevanje od 0 do 6; blage degenerativne promjene
2. kategorija: stupnjevanje od 7 do 9; srednje teške degenerativne promjene
3. kategorija: stupnjevanje od 10 do 14; jake i teške degenerativne promjen (hrskavična disorganizacija ili kompletni gubitak hrskavičnih elemenata sa izlaganjem subhondralne kosti)

Prema istraživanju Goldhammera i suradnika (Goldhammer, Smith i sur., 2010.) postoji pozitivna korelacija između histološkog stupnjevanja prema Mankinu i vidljive patologije hrskavice kode

bolesti medijalnog koronoidnog izdanka. Istraživanje je rađeno na 53 oboljela psa i kod pasa koji su na Oterbridge-ovoj ljestvici dobili ocjenu 4, a Mankinovima bodovanjem ocjenu  $10.9 \pm 0.4$ , što odgovara trećoj kategoriji.

Lezije na hrskavici se pogoršavaju ako postoji minimalno jedan prisutni slobodni fragment medijalnog dijela koronoidnog izdanka. Dodatno, postoji korelacija između stupnja oštećenja hrskavice na medijalnom dijelu koronoidnog izdanka i nasuprotne trohlee sa prisustvom radioulnarne inkongruencije. Različiti oblici inkongruencije, a posebno, već navedena, radioulnarna inkongruencija imaju izrazito važnu ulogu u stvaranju promjena na zglobnim površinama.



**Slika 9.** Artroskopski pregled lakatnog zgloba sa radioulnarnom inkongruencijom lokaliziranom na vrhu medijalnog koronoidnog izdanka. Fragmentacija vrha medijalnog koronoidnog izdanka (A). IV. stupanj promjena prema Outerbridgeu na medijalnom koronoidu i nasuprotnoj površini trohlee (B). (Grondalen, Grondalen, 1981.)

## **6. DIJAGNOSTIKA**

Prilikom dijagnostike lakatne displazije i svih njenih komponenti potrebno je specijalističko znanje i iskustvo veterinaru. U današnje vrijeme nam uz neizbježnu rendgenološku pretragu veliku pomoć pružaju i napredne metode slikovne dijagnostike poput kompjuterizirane tomografije, magnetne rezonancije i artroskopije.

### **6.1 KLINIČKI PREGLED**

Sve komponente lakatne displazije dijele jednake kliničke znakove što uvelike otežava njihovu diferencijaciju u kliničkom pregledu. Sva stanja bolesti medijalnog odjeljka rezultiraju određenim stupnjem hromosti uz skraćenje koraka prema naprijed i boli prilikom manipulacije lakatnim zglobovom. Hromost je ponekad vrlo teško uočljiva, a mladi psi ostaju izrazito aktivni usprkos patološkom procesu u lakatnom zglobovu.

Psi sa bolesti medijalnog odjeljka zauzimaju stav u kojem je lakat lagano abduciran, a kompletna prednja noga je rotirana lateralno kako bi se smanjila sila pritiska na medijalni odjeljak zgloba. Najznačajniji znak kod kliničkog pregleda je izrazita bol pri manipulaciji i palpaciji lakatnog zgloba. Bol se uglavnom javlja kod duboke palpacije medijalnog dijela zgloba, posebice na mjestu gdje m. biceps brachii prelazi preko koronoidnog izdanka. Bol se također javlja kod maksimalne fleksije lakatnog zgloba kombinirane sa supinacijom. Pozitivan nalaz navedenih znakova, čak i u odsutstvu ostalih znakova, treba pobuditi sumnju da se radi o bolesti medijalnog odjeljka lakatnog zgloba te takvu životinju se treba uputiti na daljnje dijagnostičke pretrage.

Periartikularna fibroza koja dovodi do zadebljanja zgloba nerijetko se javlja kod bolesti u podmakloj fazi. Nadalje, vidljivi su smanjen opseg kretnji i krepitacija pri manipulaciji. Može se javiti i generalizirana mišićna atrofija, zadebljanje zgloba i pogoršanje svih simptoma prilikom tjelesne aktivnosti.

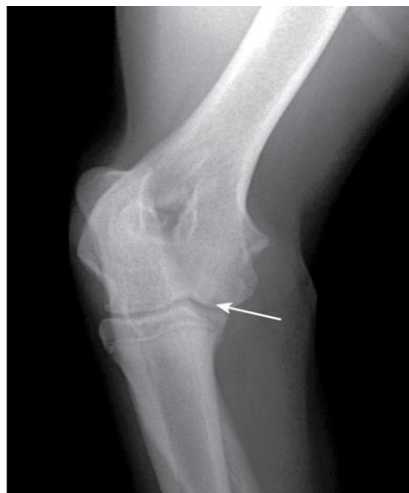Inkongruencija zgloba često je povezana sa ostalim komponentama lakatne displazije te stoga nije patognomonična za bolest medijalnog odjeljka.

### **6.2 STANDARDNA RENDGENOLOŠKA PRETRAGA**

Lakatna displazija dijagnosticira se rendgenološkom pretragom u tri projekcije: kraniokaudalnoj, 90 stupnjeva lateralnoj i flektiranoj lateralnoj projekciji. Flektirana lateralna projekcija ključna je za

dijagnostiku nesraštenog ankonealnog izdanka, ali i za sekundarne znakove fragmentiranog koronoidnog izdanka. Flektirana lateralna projekcija pod 90 stupnjeva dozvoljava nam vidljivost eventualnih osteofita te pruža bolji prikaz i mogućnost evaluacije kongruentnosti lakatnog zgloba. Kraniokaudalnu projekciju koristimo za evaluaciju sekundarnih promjena u sklopu bolesti medijalnog odjeljka i povremeno za vizualizaciju fragmenta medijalnog dijela koronoidnog izdanka. Ipak, rendgenološka pretraga ima relativno nisku dijagnostičku osjetljivost; istraživanjem je dokazano da je kod pasa kod kojih je kliničkim pregledom ustanovljena sumnja na displaziju lakta, kasnije potvrđena artroskopskim pregledom, rendgenogram često bio uredan (Punke, Hulse et al., 2009.). Upravo iz tog razloga se preporuča daljnja slikovna dijagnostika poput kompjuterizirane tomografije s mogućnosti 3D rekonstrukcije.

Rendgenološka pretraga je odličan izbor u dijagnosticiranju ostehondroze i osteohondroze diskans. Promjena je vidljiva na trohleji humerusa, često u obliku trokutastog subhondralnog defekta (slika 10).



**Slika 10.** Rendgenološki prikaz desnog lakta sa ostehondrozom. Strelica prikazuje prozračni defekt na trohleji (Voorhut, 1987.).

Ostali rendgenološki znakovi uključuju sklerotične promjene na kondilima, neravnu medijalnu epikondilarnu površinu i produkciju osteofita. Osteofiti mogu biti vidljivi na nezglonim površinama ankonealnog izdanka, glavi radijusa, medijalnom epikondilu humerusa i medijalnom dijelu koronoidnog izdanka.

Izravno dijagnosticiranje fragmenatcije medijalnog dijela koronoidnog izdanka rendgenološki je izrazito teško zbog male veličine lezije, superpozicije koštanog tkiva i sekundarnih promjena koje mogu prikriti fragment.



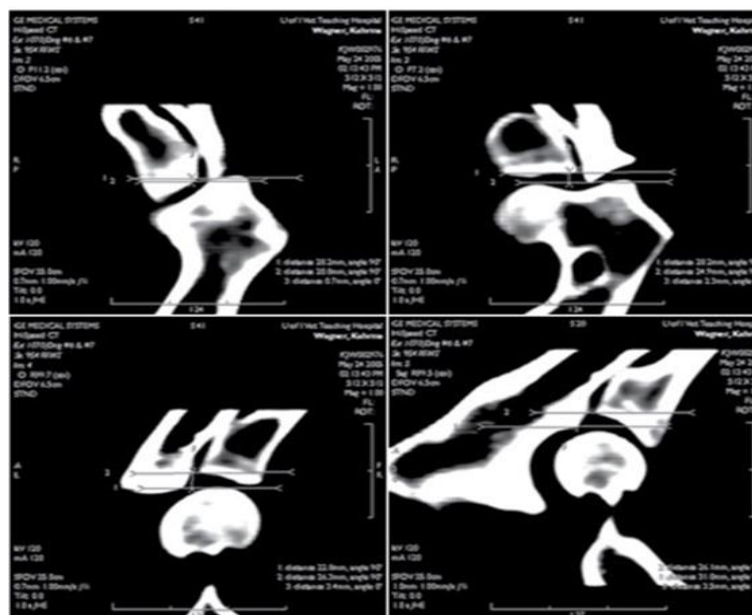
Promjene na medijalnom dijelu koronoidnog izdanka mogu se javiti kao poravnanje, zaobljenje, proliferacija i fragmentacija. U istraživanju koje je obuhvatilo 437 lakatnih zglobova sa bolesti medijalnog odjeljka, u 70,2% slučajeva bili su vidljivi osteofiti na ankonealnom izdanku, u 37% na glavi radijusa i u 56% na epikondilu humerusa. Najčešća abnormalnost, u 87% slučajeva, bila je subtrohlearna skleroza. (Fitzpatrick, Smith, Evans, et al., 2009.; Burton, Comerford, Bailey, et al., 2007.). Identifikacija takve skleroze prihvaća se kao rani pokazatelj bolesti medijalnog odjeljka koji je mjerljiv rendgenogramskom pretragom. Rendgenološka dijagnostika promjena na zglobnoj hrskavici izrazito je zahtjevna s obzirom na to da su samo koštane strukture jasno vidljive.

Radioulnarna inkongruencija se tradicionalno dijagnosticira standardnom rendgenogramskom pretragom. Važnost pozicioniranja lakatnog zgloba za interpretaciju rendgenograma je istraživana na zdravim psima (Lang, Busato et al, 1998.). Autori ovog istraživanja usporedili su tri mediolateralne i tri kraniokaudalne projekcije i zaključili su da je zglobna kongruencija najbolje vidljiva na lateralnoj projekciji pod 90 stupnjeva gdje je snop rendgenskog zraka usmjeren centralno na zglob. Radiolozi su uspješno identificirali kongruentnost zgloba u 86% jedinki i inkongruentnost u 76% jedinki (Murphy, Lewis, Shiroma, et al., 1998.). Generalno je prihvaćeno da se blaga radioulnarna inkongruencija ne može sa sigurnošću dijagnosticirati rendgenološkom pretragom.

### **6.3 KOMPJUTERIZIRANA TOMOGRAFIJA**

Kao što smo već spomenuli, ostehondroza se može dijagnosticirati samo standardnom radiografijom, dok su za dijagnostiku bolesti medijalnog koronoidnog izdanka i inkongruentnosti zgloba potrebne napredne slikovne tehnike. Kompjuterizirana tomografija (CT) se pokazala kao odlično dijagnostičko sredstvo, unatoč potrebi za anestezijom pasa i cijeni takve pretrage. Izrazita prednost ove tehnike je mogućnost simultanog snimanja i usporedbe oba lakatna zgloba. Jedan od nedostataka ove pretrage je izostanak standardiziranog protokola. Transverzalni, sagitalni i dorzalni presjeci su se pokazali najboljima sa vizualizaciju radijalne incizure, trohlearnih deficita, kvalitete subhondralne kosti, prisutnosti fragmenata i inkongruencije zgloba.

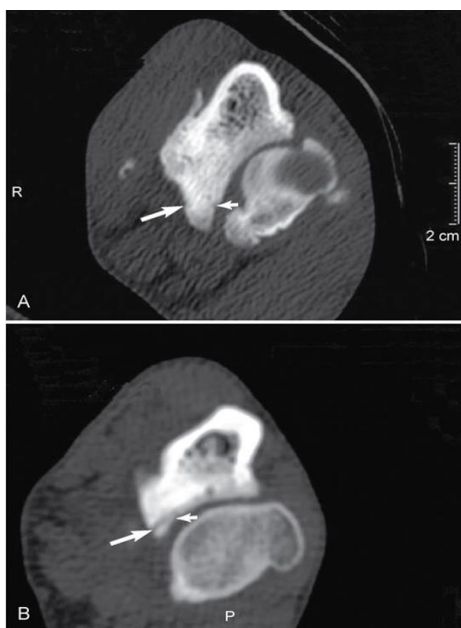
Prednost kompjuterizirane tomografije nad dijagnostičkom artroskopijom je vidljivost subhondralne kosti, uključujući sklerotične promjene, mikrofisure, nekroze, fragmentacije i cista. Promjene na subhondralnoj kosti nisu vidljive artroskopijom.



**Slika 11.** CT prikaz preporučenog protokola za snimanje lakta i evaluaciju inkongruencije zgloba. Prikazuje simultane snimke obje prednje noge, sa lakatnim zglobom u neutralnoj i stajaćoj poziciji (Wagner, 2007.).

Nedostatak CT-a u usporedbi s dijagnostičkom artroskopijom predstavlja nemogućnost vizualizacije promjena i lezija hrskavice. U istraživanju na 101 psu u 29% posto slučajeva CT-om je dobiven negativan rezultat, dok je u istim slučajevima artroskopski potvrđena bolest medijalnog odjeljka lakatnog zgloba. Pretpostavka je da je razlog tome upravo izostanak vidljivosti promjena na hrskavicama tehnikom kompjuterizirane tomografije (Moores, Benigni, Lamb, 2008).

Sa dijagnostičkog gledišta, inkongruencija lakatnog zgloba i dalje je najzahtjevnija komponenta lakatne displazije. Predložena su tri protokola za evaluaciju inkongruencije zgloba. Metoda koja je najviše proučavana, a pritom je dala i najbolje rezultate, standardizira multiplanarnu rekonstrukciju u sagitalnom presjeku na najproksimalnijem dijelu radijalne incizure i frontalnog presjeku na bazi medijalnog koronoidnog izdanka (slika 10.). Inkongruencija se tad mjeri na udaljenosti između zglobne površine glave radijusa i ulne u svakoj dodirnoj točki. Sljedeća metoda za dijagnosticiranje inkongruencije se bazira na mjerenju humeroulnarnih i humeroradijalnih prostora.



**Slika 12.** CT prikaz bolesti medijalnog koronoidnog izdanka. Fragmentacija lokalizirana na vrhu radijalne incizure (A), fragmentacija vidljiva uzduž radijalne incizure medijalnog koronoidnog izdanka (B) (Moores, Benigni, et al, 2008.)

#### 6.4 OSTALE RADIOLOŠKE METODE

Neka istraživanja opisuju značenje magnetske rezonancije (MR) u dijagnostici bolesti lakatnog zgloba (Snaps, Balligand, 1997.). Velika prednost MR-a je što može prikazati nemineralizirani hrskavični fragment koji standardnom radiografijom nije vidljiv. Mogućnost evaluacije zglobne površine također je velika prednost MR-a nad CT-om i standardnom radiografijom. Međutim, nužnost opće anestezije, dostupnost i visoka cijena ovu pretragu ne svrstava u standardni klinički protokol.

Ultrazvučna pretraga je prepoznata kao neinvazivan i cjenovno pristupačan postupak u sklopu dijagnostike fragmentacije medijalnog dijela koronoidnog izdanka. Međutim, istraživanje je pokazalo da je u 112 slučajeva sa suspektnom fragmentacijom medijalnog dijela koronoidnog izdanka, samo 55% slobodnih fragmenata i 9% fragmenata in situ bilo vidljivo ultrazvukom (Knox, Seghal, et al, 2003.). Iz tog razloga ultrazvučna pretraga nema veliku važnost ultrazvuk u dijagnostici bolesti medijalnog odjeljka koronoidnog izdanka.

## 6.5 ARTROSKOPIJA

Dijagnostička artroskopija zahtijeva opću anesteziju pacijenta, ali daje najbolji uvid u zglob i zglobne površine te se simultano primjenjuje kao minimalno invazivna metoda liječenja. Pacijent se postavlja u dorzalni ležeći položaj sa postavljenim potpornjem sa lateralne strane lakta. Asistent drži nogu u poziciji i abdukciji tijekom cijelog zahvata. Postupak počinje postavljanjem artroskopske igle direktno u zglob, proksimalno od ankonealnog izdanka. Kaudalni dio kondila humerusa i ankonealni izdanak služe kao smjernice za pozicioniranje artroskopskog optičkog sustava u zglob. Zglobna tekućina se aspirira kako bi se potvrdilo postavljanje igle u zglob koji se zatim distentira sa 10-15 ml sterilne fiziološke otopine. Artroskop je spojen na sistem za infuziju kako bi fiziološka otopina kontinuirano ispirala zglob. Artroskopija pruža uvid u sve intraartikularne strukture. Pregled počinje artroskopom usmjerenim prema kaudalnom i proksimalnom odjeljku zgloba, što omogućava pregled ankonealnog izdanka. Slijedi pregled zglobne površine trohleje humerusa. Artroskop se može usmjeriti i u humeroulnarni prostor kako bismo vidjeli lateralni koronoidni izdanak i zglobnu čahuru. Artroskop se potom vraća medijalno za pregled zglobne površine kondila humerusa i medijalnog dijela koronoidnog izdanka. Poželjno je artroskop usmjeriti prema medijalnom dijelu zglobne čahure kako bi mogao doseći kranijalni odjeljak zgloba, gdje se često nalaze osteofiti i fragmenti. Pritom se pregleda i medijalni kolateralni ligament.

Opažene hrskavične lezije valja vrednovati i odrediti stupanj oštećenja za svaki odjeljak zgloba zasebno, posebice na trohleji humerusa i medijalnom dijelu koronoidnog izdanka.

Inkongruencija zgloba najbolje se može odrediti kad je zglob u neutralnoj poziciji i stojnom koutu od oko 135 stupnjeva. U tom položaju najproksimalni dio radijalne incizure je u ravnini ili 1 mm proksimalnije od glave radijusa, tijelo koronoidnog izdanka je u ravnini sa glavom radijusa i vrh medijalnog dijela koronoidnog izdanka je nekoliko milimetara distalno od površine radijusa.

Jedini nedostatak artroskopije je nemogućnost identifikacije mikrofisura ograničenih na subhondralnu kost.

## **7. LIJEČENJE**

U odabiru načina liječenja bolesti medijalnog odjeljka lakatnog zgloba potrebno je uzeti u obzir više faktora, prije svega opseg degenerativnih promjena u zglobu. Najbolju prognostičku sliku daje rano kirurško liječenje kod mladih pasa, kombinirano sa poslijeoperacijskom fizikalnom terapijom i poduzetim preventivnim mjerama protiv osteoartritisa.

Različiti autori predlažu različite algoritme kao smjernice za odabir načina liječenja bolesti medijalnog odjeljka lakatnog zgloba, u opsegu od konzervativnog liječenja do različitih kirurških tehnika. S obzirom na nedostatak kliničkih istraživanja sa objektivno izmjerenom učinkovitosti pojedine metode, odluka o odabiru najboljeg načina liječenja individualnog pacijenta ostaje na osobnim sklonostima kliničara.

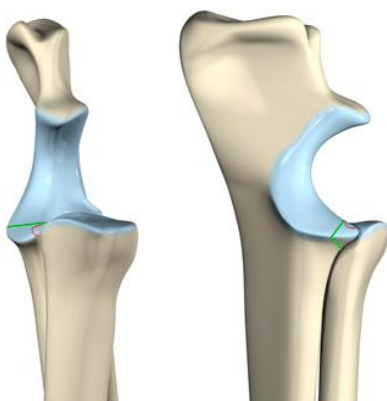### **7.1 ARTROTOMIJA ILI ARTROSKOPIJA?**

Medijalna artrotomija predstavlja tradicionalni pristup za potrebe otvorenog kirurškog liječenja bolesti medijalnog odjeljka kako bismo dobili uvid u zglob. Pritom je potreban poseban oprez kako bi se izbjegao medijani živac prilikom razdvajanja m. pronatora teres i karpalnog fleksora. Ovaj pristup omogućava dobru vizualizaciju medijalnog dijela koronoidnog izdanka i ograničen uvid u trohleju humerusa. Preglednost unutarzglobnih struktura može se poboljšati osteotomijom medijalnog epikondila humerusa ili tenotomijom m. pronatora teres.

Za razliku od artrotomije, artroskopija je manje invazivna tehnika, omogućuje neusporedivo bolji pregled intraartikularnih struktura i lakši oporavak. Relativni nedostaci artroskopije u odnosu na artrotomiju su cijena, potreba za specijaliziranom opremom i duga krivulja učenja za izvođenje ovog zahvata.

### **7.2 SUBTOTALNA KORONOIDNA OSTEKTOMIJA**

Ovom tehnikom odstranjuje se piramidalni segment medijalnog dijela koronoidnog izdanka sve do distalnog dijela incizure radijusa. Zahvat se izvodi uz pomoć medijalne artrotomije ili artroskopski. Ova metoda se primjenjuje u slučaju postojanja velikog fragmenata medijalnog dijela koronoidnog izdanka, kod fokalnih lezija medijalnog dijela koronoidnog izdanka sa izrazitim promjenama na okolnim hrskavicama, kod izrazitih promjena na hrskavicama trohleje humerusa i kod radijoularne inkongruencije.



**Slika 13.** Prikaz subtotalne koronoidne ostektomije (zeleni linija) (Fitzpatrick, Yeadon, 2009.).

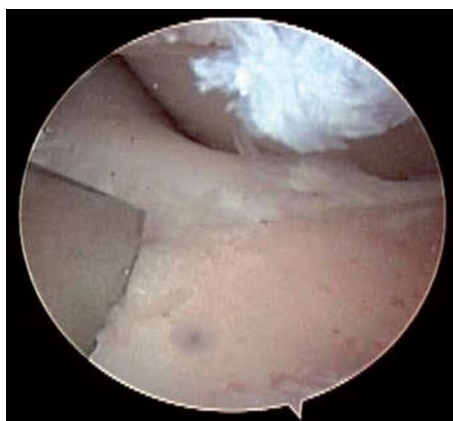

Fig. 53-21. Subtotal coronoidectomy can be performed with a 5 mm osteotome under arthroscopic guidance.  
Tobias and Johnson: Veterinary Surgery: Small Animal  
Copyright © 2012 by Elsevier, an imprint of Elsevier Inc.

**Slika 14.** Artroskopska subtotalna koronoidna ostektomija.

### **7.3 OTPUŠTANJE ULNARNOG HVATIŠTA BICEPSA**

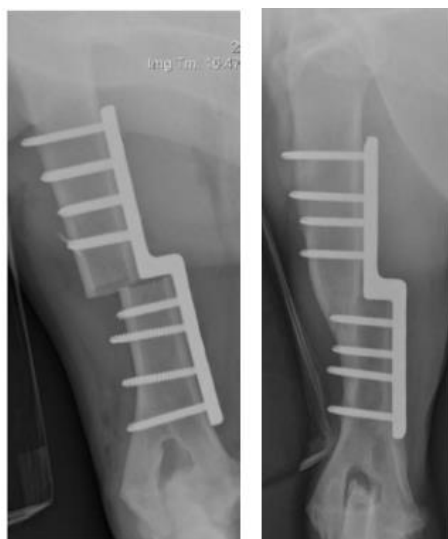Ova tehnika se primjenjuje kod rotacijske inkongruencije lakatnog zgloba. Uključuje tenotomiju distalnog dijela m. bicepsa brachialis kako bi se smanjile sile smaka između radijalne incizure i medijalnog dijela koronoidnog izdanka za koje se smatra da doprinose fragmentaciji izdanka, Potencijalni kandidati za ovaj zahvat su psi s hondromalacijom ili fisurom uzduž radijalne incizure medijalnog dijela koronoidnog izdanka, mladi psi s bilateralnim znakovima bolesti i fragmentiranim medijalnim dijelom koronoidnog izdanka jednog od lakatnih zglobova, ali bez artroskopski vidljivih

promjena u kontralateralnom lakatnom zglobo. Unatoč nekolicini objavljenih vrlo dobrih ishoda ove tehnike, vrlo se rijetko izvodi i nije sigurno donosi li zaista dobre rezultate.

#### **7.4 KLIZNA HUMERALNA OSTEOTOMIJA**

Kao što samo ime govori ova tehnika uključuje osteotomiju u sredini humerusa te pomicanje distalnog segmenta medijalno. Sa ovakvim pomakom dobivamo znatno smanjenje pritiska na medijalni dio zgloba. Dizajnirana je posebna ploča sa posebnim mehanizmom zaključavanja isključivo za ovu vrstu operacije, koja osigurava iznimnu stabilnost osteotomije. Rezultat ove metode je znatno smanjenje bolnosti kod pacijenata. Postoperativna njega uključuje mirovanje kroz minimalno 8 tjedana, regulaciju tjelesne težine te upotreba analgetika po potrebi.

Istraživanja su pokazala da većinski dio pasa, kod kojih je dijagnosticirana bolest medijalnog odjeljka lakatnog zgloba, je kandidat za ovakvu operaciju. Nedostatak iste je invazivnost i postoperativni sinovitis i osteoartritis.



Slika 17. Slika lijevo prikazuje postoperativnu kliznu humeralnu osteotomiju netom nakon operacije sa postavljenom "locking" pločom, slika desno prikazuje postoperativnu kliznu humeralnu osteotomiju nako 12 tjedana cijeljenja (Schulz, Fitzpatrick, 2011.)

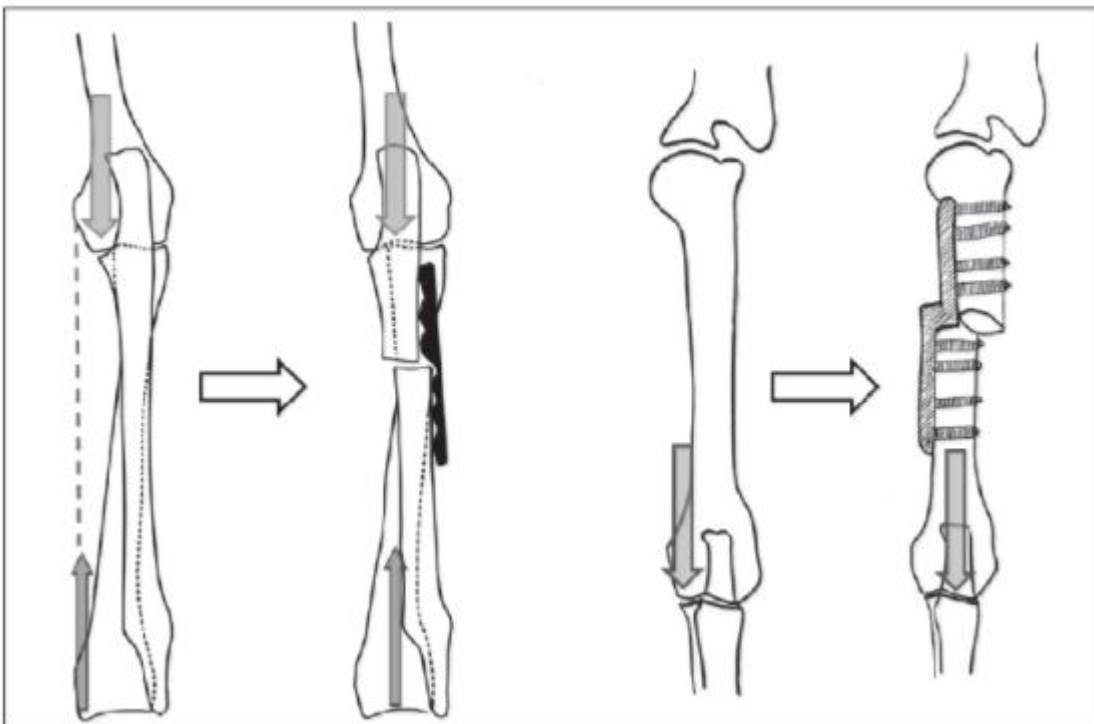
#### **7.5 PROKSIMALNA OSTEOTOMIJA ULNE**

Tehnika osmišljena kako bi, također, smanjila pritisak na medijalni dio lakatnog zgloba. Razlikujemo rotacijsku proksimalnu osteotomiju i abducirajuću proksimalnu osteotomiju. Kod abducirajuće učini se transversalna ulnarna osteotomija sa postavljanjem proksimalno abducirajuće ulnarne pločice,

posebno dizajnirane od dr. Pfeil-a (PAUL-plate). Učini se blaga abdukcija, od 4 do 6 stupnjeva , ulne kako bi se rasteretio medijalni odjeljak lakatnog zgloba. Pločica osigurava poravnjavanje ekstremiteta, smanjuje pritisak na medijalni odjeljak lakatnog zgloba, posljedično ublažavajući hromost i bol. Od 2007.godine je ova tehnika u kliničkoj uporabi.

U istraživanju od 36 pasa sa visokim stupnjem oštećenja hrskavica , komplikacije su se javile nakon ove tehnike u 4 jedinke, u vidu otpuštanja vijaka i pucanja istih. Nakon ponovnog pregleda više od pola jedinki 5 mjeseci nakon operacije, 73% jedinke se potpuno oporavilo, smanjila se bolnost i hromost (Pfeil, Bottcher , 2012.). Nedostatak ove tehnike, kao i većine tehnika koje imaju za cilj smanjenje pritiska na medijalni odjeljak, je rizik od dodatnog oštećenja hrskavica u lateralnom dijelu lakatnog zgloba.

Kod proksimalne rotacijske osteotomije ulne učini se transverzalna osteotomija sa vanjskom rotacijom proksimalnog segmenta ulne od 30 stupnjeva. Također ima za cilj prebacivanje pritiska i sila na lateralni dio lakatnog zgloba. U ex vivo uvjetima je dokazano značajno smanjenje pritiska na medijalni dojeljak i povećanje pritiska na lateralni odjeljak. Međutim, još uvijek nije poznato da li je ova tehnika efikasna u in vivo uvjetima (Cuddy, Lewis, et al., 2012.).

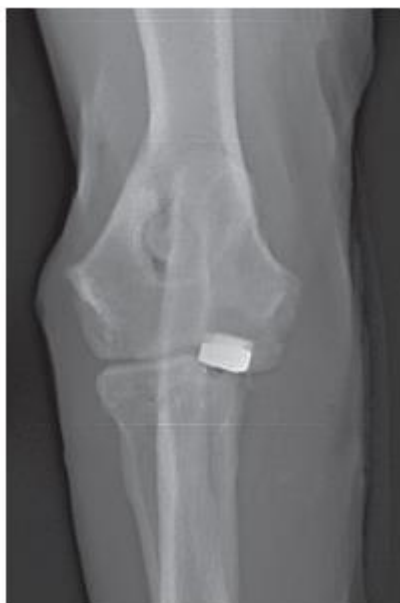

Slika 18. Usporedba principa klizne humeralne osteotomije (desno) i proksimalne abducirajuće osteotomije ulne (lijevo): prijenos pritiska sa oštećenog medijalnog odjeljka na zdravi lateralni odjeljak lakatnog zgloba ( Coppieters et al., 2015.)



## 7.6 LAKATNI IMPLANTATI (CUE – CANINE UNICOMPARTMENTAL ELBOW)

CUE je osmišljen kao kirurška tehnika liječenja kod bolesti medijalnog odjeljka lakatnog zgloba gdje artroskopija i konzervativne metode liječenja nisu više imale učinaka. Fokusirajući se isključivo na specifično područje CUE implantati osiguravaju manje invazivnu opciju u kojoj se pažnje pridodaje i očuvanju hrskavice u lateralnom dijelu lakatnog zgloba. Smanjuje se bol, uzrokovana trenjem i izravnim dodirnom dviju kosti u nedostatku hrskavice, postavljanjem posebnog implantata. Učini se rez medijalno uzduž kranijalnog ruba medijalne glave tricepsa preko epikondila te potom između m.flexor carpi ulnaris i m. digitalis flexor superficialis. Podizanjem fleksornih mišić, zglobne kapsule i medijalnog kolateralnog ligamenta dobivamo vidljive humeralne artikularne hrskavice, glavu radiusa i ulnarnu incizuru. Potom se učini stresni valgus i medijalno se rotira nadlaktica kako bi dobili vidljivost kondila humerusa i medijalnog koronoidnog izdanka. Učini se debridman, odstrane se fragmenti, osteofiti i oštećena hrskavica sa kosti kako bi jasno bili definirani rubovi medijalnog koronoidnog izdanka. Posebnom bušilicom učini se utor za pozicioniranje implantata.



Slika 19. postoperativna rendgenska snimka postavljenog CUE implantata (Cook, Schulz, et al., 2015.)

## **7.7 UMJETNI LAKAT**

U zadnjim fazama osteoartritisa konzervativne metode liječenja i većina kirurških tehnika nema značajnog učinka. U zadnjih 20-ak godina intenzivno se radi na metodama ugradnje umjetnog lakta. Prvi umjetni lakat postavljen je 1989. godine i korištena je improvizirana cementa proteza kod Labrador retrievera sa visokim stupnjem osteoartritisa i značajnom ankilozom zgloba. Do danas su takve metode modernizirane i standardizirane.

Trenutno su nam dostupna 2 sistema ugradnje proteza : Iowa state i TATE Elbow system. Obje proteze sastavljene su od 2 odvojena dijela. S obzirom na nedostatak rigidne mehaničke veze između humeralnih i radioulnarnih komponenti, stabilnost ovim protezama daje specijalno dizajniran oblik gdje umjetna zglobova površina savršeno odgovara okolnom mekom tkivu u zglobu (Armstrong, King, et al., 2005.).

Unatoč tome što bi ideala proteza trebala biti sačinjena minimalno od tri dijela kako bi pružala skoro normalne pokrete humeroantebrahijalnog i radioulnarnog zgloba, ovi sistemi osiguravaju optimalnu kinematiku zgloba i minimaliziraju kompleksnost ugradnje ovakvih proteza uz minimalnu mogućnost defekta iste.

Iako su fiziološki kod artritichnog zgloba radioulnarne kretnje limitirane, bilo koji dodatni pomak može utjecati na trajnu stabilnost radioulnarne komponente u protezi. Kako to izbjeći oba zahvata uključuju radioulnarnu sinostozu.

Primarna indikacija za umjetni lakat je značajna degenerativna bolest zglobova na koju konzervativno liječenje lijekovima više nema učinka. Umjetni lakat preporučuje se kod starijih pasa sa smanjenom kvalitetom životom. Umjetni lakat je kontraindiciran kod kronične luksacije lakta.

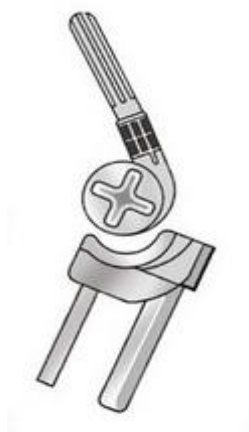Prije odluke o umjetnom laktu potreban je detaljan opći klinički pregled, ortopedski pregled i neurološki pregled kako bi eventualno isključili sve ostale moguće uzroke hromosti prednje noge. Radiografska pretraga je neizbježna za potvrđivanje dijagnoze i dobivanje uvida u periartikularnu osteofitozu. U slučajnu značajne periartikularne osteofitoze preporuča se pretraga kompjuterizirane tomografije kako bi planiranje samog kirurškog zahvata bilo jednostavnije.

### **7.7.1 IOWA STATE**

Učini se dezmotomija lateralnog kolateralnog ligamenta. Za optimalno poravnanje humeralne i radioulnarne komponente tokom zahvata, os rotacije održava se transkondilarnim pinom . Sa potpuno luksiranim laktom, otvara se medularna šupljina humerusa i učini kompletna resekcija kondila humerusa. Umeće se privremena humeralna komponenta. Radioulnarna ostektomija učini se posebno

dizajniranim instrumentima. Potom se otvaraju ulnarne i radijalne medularne šupljine i postavlja se privremena radiulanrna komponenta. Prije cementiranja komponenti procjenjuje se opseg kretnji zgloba. Kako bi limitirali proksimalne radioulnarne kretnje postavlja se koštani graft između radiusa i ulne i učini se distalna ulnarna ostektomija proksimalno od stiloidnog izdanka. Prije zatvaranja zgloba rekonstruira se lateralni kolateralni ligament.

U istraživanju rađenom na samo 6 pasa, 50% se u potpunosti oporavilo i povratilo normalnu funkciju zgloba kroz godinu dana. Kod pstatka su se pojavile komplikacije kao što su infekcija, fraktura ulne i rezidualna hromost (Conzemius, Aper, et al., 2001.).



**Slika 20. Slikovni prikaz Iowa system proteze (Conzemius, Aper, et al., 2003.)**

### **7.7.2 TATE-ELBOW SYSTEM**

Učini se osteotomija medijalnog epikondila. Os lakatne rotacije se određuje posebno dizajniranim instrumentima te se pin postavlja uzduž te osi. Lakat se flektira na oko 90 stupnjeva i fiksira se sa pločicom postavljenom u ravninu humerusa, radiusa i ulne. Bušilicom se učine 4 transverzalne rupe, dvije u humerus, jedna u radius i jedna u ulnu koje odgovaraju komponenti proteze. Proksimalna humerlana i distalna radioulnarna artikularna površina se pomiču u luku od 200 stupnjeva na os rotacije. Implantat se pozicionira u otvoreno područje u zglobu. U prisustvu osteofita, prethodno se učini debridman. Medijalni epikondil se fiksira vijcima ili pločicom.

Na istraživanju od 73 pasa poznata su 3 slučaja postoperativne frakture humerusa (Dejardin, Guillou, 2009).

Poznate su komplikacije kao migracija pinova, odvajanje vijaka, frakture, sraštanje medijalnog frahmenta epikondila, dehiscencija rane, neuropraksija i sl.



Slika 21. Slikovni prikaz TATE Elbow system proteze (Dejardin, Guillon, 2009..)

Veliki nedostatak umjetnog lakta je nemogućnost revizije takve operacije u slučaju komplikacija. S obzirom na činjenicu da je osteoartritis najčešće bilateralna bolest amputacija takvog uda nije opcija. Postoperativna infekcija je najzahtjevniji komplikacija jer je učinkovitost antibiotske terapije neefektivna dok god je implantirana proteza.

## 7.8 POSTOPERATIVNA NJEGA

Principi postoperativne njege pacijenata sa bolesti medijalnog odjeljka lakatnog zgloba uključuju analgeziju, fizikalnu terapiju i liječenje osteoartritisisa.

Nakon otvorenog kirurškog zahvata postoperativno se stavlja zaštitni povoj na 24-48 sati kako bi se smanjila postoperativni edem. Povoj nije potreban nakon artroskopskog zahvata.

Multimodalna terapija degenerativne bolesti zgloba preporuča se po operaciji za tretiranje prethodno postojećih osteoartritičnih promjena i usporavanje njihove progresije.

Postoperativna skrb uglavnom uključuje tri osnovna elementa: održavanje niske tjelesne težine, posebnu prehranu i primjenu nesteroidnih protuupalnih lijekova.

Prognoza ovisi o jačini patoloških promjena na zglobu, posebice hrskavicama, o prisutnosti fragmenata i osteoartritičnim promjenama te starosti pacijenta. Prognostički vrlo važnu ulogu imaju vlasnici pasa koji prvi primjećuju znakove hromosti te sudjeluju u postoperativnoj njezi. Rana dijagnostika, stručan tim i pravilna postoperativna njega dovode do iznimno povoljne prognoze.

## 8. LITERATURA

1. Bennett D, Duff SRI, Kene RO, et al: Osteochondritis dissecans and fragmentation of the coronoid process in the elbow joint of the dog. *Vet Rec* 109:329, 1981
2. Böttcher P, Werner H, Ludewig E, et al: Visual estimation of radio-ulnar incongruence in dogs using three-dimensional image rendering: an in-vitro study based on computed tomographic imaging. *Vet Surg* 38:161-168, 2009. )
3. Bubenik L, Johnnton SA, Smith MM, et al: Evaluation of lameness associated with arthroscopy and arthrotomy of the normal canine cubital joint. *Vet Surg* 31:23, 2002
4. Canapp S, Acciani D, Hulse D, et al: Rehabilitation therapy for elbow disorders in dogs. *Vet Surg* 38:301, 2009.
5. Carpenter L, Schwarz PD, Lowry JE, et al: Comparison of radiologic imaging techniques for diagnosis of FCP of the cubital joint in dogs. *J Am Vet Med Assoc* 203:78, 1993.
6. Cook CR, Cook JL: Diagnostic imaging of canine elbow dysplasia: a review. *Vet Surg* 38:144, 2009.
7. Cook JL: Forelimb lameness in the young patient. *Vet Clin North Am* 31:55, 2001.
8. Coppieters E. Et al : Erosion of the medial compartment of the canine elbow, *Vet Comp Orthop Traumatol*, Schattauer, 2015.
9. Danielson KC, Fitzpatrick N, Muir P, et al: Histomorphometry of fragmented medial coronoid process in dogs: a comparison of affected and normal coronoid processes. *Vet Surg* 35:501, 2006.
10. Dassler C, Vasseur PB: Elbow luxation. In Slatter DH, editor: *Textbook of small animal surgery*, ed3, Philadelphia, 2003, Saunders/Elsevier)
11. Denny H, Gibbs C: The surgical treatment of osteochondritis dissecans and ununited coronoid process in the canine elbow joint. *J Small Anim Pract* 21:323, 1980.
12. Evans RB, Gordon-Evans WJ, Conzemius MG: Comparison of three methods for the management of fragmented medial coronoid process in the dog: a systematic review and meta-analysis. *Vet Comp Orthop Traumatol* 21:106, 2008.
13. Fitzpatrick N, Smith TJ, Evans RB, et al: Radiographic and arthroscopic findings in the elbow joints of 263 dogs with medial coronoid disease. *Vet Surg* 38:213, 2009.
14. Fitzpatrick N, Yeadon R: Working algorithm for treatment decision making for developmental disease of the medial compartment of the elbow in dogs. *Vet Surg* 38:285, 2009.
15. Fitzpatrick N, Smith TJ, Evans RB, et al: Subtotal coronoid ostectomy for treatment of medial coronoid disease in 263 dogs. *Vet Surg* 38:233, 2009.
16. Fitzpatrick N, Yeadon R, Smith TJ, et al: Techniques of application and initial clinical experience with sliding humeral osteotomy for treatment of medial compartment disease of the canine elbow. *Vet Surg* 38:261, 2009.

17. Fitzpatrick N: Biceps ulnar release procedure for treatment of medial coronoid disease in 49 elbows. Presented at: 36th Annual Conference, Veterinary Orthopaedic Society, February 28–March 7, 2009, Steamboat Springs, Colo.
18. Griffon DJ, Blond L, Schaeffer D: Elbow incongruity: arthroscopy or CT. Presented at: 4th Annual Veterinary Advanced Arthrology Association Symposium and Laboratory, August 20–21, 2009, Naples, FL.
19. Griffon DJ: Controversies in the arthroscopic treatment of fragmented coronoid process. Presented at: World Small Animal Veterinary Association, October 11–14, 2006, Prague, Czech Republic.
20. Guthrie S: Use of a radiographic scoring technique for the assessment of dogs with elbow osteochondrosis. *J Small Anim Pract* 30:639, 1989.
21. Kramer A, Holsworth IG, Wisner ER, et al: Computed tomographic evaluation of canine radioulnar incongruence in vivo. *Vet Surg* 35:24, 2006.
22. Moores AP, Benigni L, Lamb CR: Computed tomography versus arthroscopy for detection of canine elbow dysplasia lesions. *Vet Surg* 37:390, 2008.
23. Murphy ST, Lewis DD, Shiroma JT, et al: Effect of radiographic positioning on interpretation of cubital joint congruity in dogs. *Am J Vet Res* 59:1351, 1998.
24. Piermattei DL, Flo GL, DeCamp CE: Brinker, Piermattei, and Flo's handbook of small animal orthopedics and fracture repair, ed 4, St Louis, 2006, Saunders.
25. Piermattei DL, Johnson KA: An atlas of surgical approaches to the bones and joints of the dog and cat, ed 4, Philadelphia, 2004, Saunders.
26. Schulz K, Fitzpatrick N, Young R: Theory and development of the sliding humeral osteotomy. Proceedings Annual Scientific Meeting and Symposium of the American College of Veterinary Surgeons, October 23–25, 2008, San Diego.
27. Seyrek-Intas D, Michele U, Tacke S, et al: Accuracy of ultrasonography in detecting fragmentation of the medial coronoid process in dogs. *J Am Vet Med Assoc* 234:480, 2009.
28. Slatter D (ed.): Textbook of small animal surgery, ed 3, Philadelphia, 2003, Saunders.
29. Timothy M. Lenehan and David C. Van Sickle: [cal.vet.upenn.edu](http://cal.vet.upenn.edu), chapter 85: Ununited Anconeal Process, Ununited Medial Coronoid Process, Ununited Medial Epicondyle, Patella Cubiti, and Sesamoidal Fragments of the Elbow.
30. Tobias K., Johnston S.: Veterinary surgery small animal, Riverport Lane, 2012., Saunders
31. Tobias T, Miyabayashi T, Olmstead ML: Surgical removal of FCP in the dog: comparative effects of surgical approach and age at time of surgery. *J Am Anim Hosp Assoc* 30:360, 1994.
32. Van Ryssen B, van Bree H: Arthroscopic findings in 100 dogs with elbow lameness. *Vet Rec* 140:360, 1997.

33. Wagner K, Griffon DJ, Thomas MW, et al: Radiographic, computed tomographic, and arthroscopic evaluation of experimental radio-ulnar incongruence in the dog. *Vet Surg* 36:691, 2007.

# LIJEČENJE BOLESTI MEDIJALNOG ODJELJKA LAKATNOG ZGLOBA U PASA

IVA ZEČEVIĆ

Veterinarski fakultet Sveučilišta u Zagrebu

## 9. SAŽETAK

Bolest medijalnog odjeljka lakatnog zgloba odnosi se na vidljivu hromost, smanjen opseg kretnji zgloba, bol i degenerativne promjene kao posljedica različitih oblika fragmentacije medijalnog koronoidnog izdanka i patoloških promjena na hrskavici trochlee humeri, sa mogućom inkongruencijom samoga zgloba. Inkongruencija zgloba se može javiti zasebno ili u kombinaciji sa bolestima medijalnog koronoidnog izdanka i bolestima hrskavice. Najčešće je dijagnosticirana kod mladih pasa, najčešće u dobi od 6-18 mjeseci, srednjih do velikih i giganstkih pasmina. Psi sa osteohondritičnim promjenama počinju pokazivati znakove u dobi od 5-8 mjeseci, dok je dob za dijagnosticiranje bolesti medijalnog fragmentiranog koronoidnog izdanka tek oko 13 mjeseci, a znakove bolesti mogu početi pokazivati već i sa 4 mjeseca. Pasmenska predispozicija je izražena i odnosi se na pasmine kao što su Labrador retriever, Zlatni retriever, Njemački ovčar, Rottweiler, Bernski Planinski pas i dr. Iako spolna predispozicija prividno ne postoji, istraživanja su pokazala da sa mužjaci dvostruko više pogođeni ovom bolešću od ženki.

Patološke promjene inicijalno utječu na subhondralnu kost formirajući mikrofisure. Ove promjene tipično se pojavljuju ili na kraniodistalnom vrhu medijalnog dijela koronoidnog izdanka ili više aksijalno orijentirano prema regiji incisura radialis. Iako je priroda ove bolesti još uvijek vrlo nejasna većina autora se slaže da se veliki aspekt ove bolesti pripisuje humeroulnarnom konfliktu (HUC). Smatra se da je osteohondroza uzrokovana poremetnjom u enhondralnoj osifikaciji, koja ima za posljedicu stvaranja područja sa izrazito debelom hrskavicom. Patološki oblikovana hrskavica ima za posljedicu stvaranje područja ishemične nekroze, te lakše stvaranje fisura u istom području. Fisure koje se stvaraju u subhondralnoj kosti protežu se i kroz medijalni dio koronoidnog izdanka završavajući na zglobnim površinama i tako povećavaju rizik od fragmentacije izdanka.

Psi sa bolesti medijalnog odjeljka zauzimaju stav gdje je lakat lagano abduciran, a kompletna prednja noga je rotirana lateralno kako bi se smanjila sila na medijalni odjeljak lakatnog zgloba. Najznačajniji znak kod kliničkog pregleda je izrazita bol pri manipulaciji i palpaciji lakatnog zgloba. Bol se, uglavnom, javlja kod duboke palpacije medijalnog dijela, posebice na mjestu gdje m. biceps brachii



prelazi preko koronoidnog izdanka. Bol se , također javlja kod maksimalne fleksije lakatnog zgloba kombinirano sa supinacijom. Pozitivan nalaz gore navedenih znakova, čak i u odsutstvo ostalih znakova, treba pobuditi sumnju da se radi o bolestima medijalnog odjeljka lakatnog zgloba i takvu životinju se treba uputiti na daljnje dijagnostičke pretrage.

U odabiru liječenja bolesti medijalnog odjeljka lakatnog zgloba potrebno je nekoliko faktora uzeti u obzir, prvenstveno jačinu degenerativnih promjena u zglobu. Najbolju prognostičku sliku daje rano kirurško liječenje kod mladih pasa, kombinirano sa postoperativnom fizikalnom terapijom i poduzetim preventivnim mjerama protiv osteoartritis. Mnogo autora predlaže razne tablične algoritme kao smjernice u odabiru liječenja bolesti medijalnog odjeljka lakatnog zgloba koji uključuju i konzervativno liječenje i kirurško kao što je otpuštanje bicepsa u području ulne ili subtotalnu koronoidnu ostektomiju.

S obzirom na nedostatak kliničkih istraživanja sa objektivno izmjerenom učinkovitosti pojedinih zahvata, odluka o liječenju ostaje na svakom kliničaru da odabere po svojim preferencama.

Prognoza ovisi o jačini patoloških promjena na zglobu, posebice hrskavicama, o prisutnosti fragmenata i osteoartritičnim promjenama te starosti pacijenta.

Ključne riječi : bolest medijalnog odjeljka lakatnog zgloba, fragmentirani koronoidni izdanak, inkongruencija zgloba

## **MEDIAL COMPARTMENT DISEASE IN DOGS**

**IVA ZEČEVIĆ**

Faculty of Veterinary Medicine, University of Zagreb

### **10.SUMMARY**

Medial compartment disease of the elbow joint refers to lameness, decreased range of motion, pain and degenerative changes associated with different forms of fragmentation of the medial portion of the coronoid process, and cartilage disease of the humeral trochlea and coronoid process, with or without incongruity of the joint. It is most commonly diagnosed in young, large to giant breed dogs, such as Labrador Retrievers, German Shepard dogs, Bernese Mountain Dogs etc. It is typically seen in immature dogs between 6 and 18 months of age.

The etiopathogenesis of medial coronoid disease has been particularly well studied, but remains poorly understood. It is believed that the fragmentation of the medial portion of the coronoid process is a manifestation of osteochondrosis, along with ununited anconeal process. These entities resulted from a disturbance in enchondral ossification leading to retention of an abnormally thick layer of cartilage.

All conditions associated with medial compartment disease result in different degrees of lameness and pain with manipulation of the elbow joint. Dogs occasionally stand with the elbow slightly adducted and the antebrachium rotated laterally to decrease the loads applied to the medial compartment of the elbow.

Several factors should be considered in the decision making process for treatment, especially the severity of preexisting degenerative joint disease. Treatment can include conservative and pharmacological treatment and surgical such as arthroscopy, subtotal coronoidectomy, bicipital ulnar release procedure and sliding humeral osteotomy.

The surgical load bearing transferring techniques are promising treatment methods.

The prognosis itself depends on the severity of pathological processes, age of the patient and postoperative care.

## 11. ŽIVOTOPIS

Rođena sam 17. srpnja 1989. godine u Zagrebu. Prvu polovicu osnovne škole pohađala sam u Düsseldorfu u Njemačkoj, a osnovnu školu sam završila u Zagrebu u "OŠ Dr. Ivan Merz". Daljnje obrazovanje nastavljam u "Prvoj privatnoj gimnaziji" do 2007. godine kada upisujem Prirodoslovno-Matematički fakultet, smjer Biologija, Sveučilišta u Zagrebu. Nakon završetka preddiplomskog studija na Prirodoslovno-matematičkom fakultetu 2011. godine upisujem Veterinarski fakultet Sveučilišta u Zagrebu. Paralelno sa osnovnom i srednjom školom pohađala sam i muzičku školu "Pavao Markovac", smjer Klarineta.

Na drugoj godini studija Veterinarske medicine počinjem volontirati u privatnoj ambulanti u Zagrebu te na četvrtoj godini počinjem volontirati na Klinici za kirurgiju, ortopediju i oftalmologiju gdje pod stručnim vodstvom stječem brojna iskustva, vještine i znanja iz područja kirurgije, posebice ortopedije, anestezije, postoperativne njege i intenzivne skrbi.

Ljetni semestar 2017. godine provela sam na stručnoj praksi u "Anicura Tierklinik" u Hollabrunnu, Austrija. Na stručnoj praksi nadogradila sam svoje znanje iz područja veterinarske kirurgije, interne medicine i zaraznih bolesti.

Tijekom ljeta 2013. i 2014. godine radila sam kao volonter u rezervatu za divlje mačke u Bloemfontein-u, Južna Afrika gdje sam pod stručnim vodstvom dobila uvid u brigu i liječenje divljih životinja.

Kao student pohađala sam brojne stručne seminare, kongrese i radionice.