

Patohistološke osobitosti jetara kod fascioloidoze jelena običnoga i svinje divlje

Škvorc, Nikolina

Master's thesis / Diplomski rad

2019

Degree Grantor / Ustanova koja je dodijelila akademski / stručni stupanj: **University of Zagreb, Faculty of Veterinary Medicine / Sveučilište u Zagrebu, Veterinarski fakultet**

Permanent link / Trajna poveznica: <https://um.nsk.hr/um:nbn:hr:178:068391>

Rights / Prava: [In copyright](#) / [Zaštićeno autorskim pravom.](#)

Download date / Datum preuzimanja: **2024-09-22**



Repository / Repozitorij:

[Repository of Faculty of Veterinary Medicine -
Repository of PHD, master's thesis](#)



SVEUČILIŠTE U ZAGREBU
VETERINARSKI FAKULTET

Nikolina Škvorc

**PATOHISTOLOŠKE OSOBITOSTI JETARA KOD
FASCIOLOIDOZE JELENA OBIČNOGA I SVINJE DIVLJE**

Diplomski rad

Zagreb, 2019.

Diplomski rad izrađen je na Zavodu za veterinarsku patologiju i Zavodu za veterinarsku ekonomiku i epidemiologiju.

Predstojnik Zavoda za veterinarsku patologiju:

izv. prof. dr. sc. Marko Hohšteter

Predstojnik Zavoda za veterinarsku ekonomiku i epidemiologiju:

doc. dr. sc. Denis Cvitković

Mentori:

doc. dr. sc. Ivan-Conrado Šoštarić-Zuckermann

izv. prof. dr. sc. Dean Konjević, Dipl. ECZM (WPH)

Povjerenstvo za obranu diplomskog rada:

1. izv. prof. dr. sc. Marko Hohšteter
2. doc. dr. sc. Ivan-Conrado Šoštarić-Zuckermann
3. izv. prof. dr. sc. Dean Konjević, Dipl. ECZM (WPH)
4. prof. dr. sc. Zdravko Janicki (zamjena)

SADRŽAJ

1. UVOD	1
2. PREGLED REZULTATA DOSADAŠNJIH ISTRAŽIVANJA	2
2.1. <i>Fascioloides magna</i>	2
2.2. Jelen obični	4
2.3. Svinja divlja	5
2.4. Građa jetre	7
2.5. Klinička slika i patološke promjene kod fascioloidoze	9
3. MATERIJALI I METODE	11
3.1. Područja uzorkovanja	11
3.2. Makroskopski pregled jetre i uzorkovanje	12
3.3. Izrada histološkog preparata i histopatološka analiza	12
3.4. Tehnika bojanja po van Giesonu	13
4. REZULTATI	14
5. RASPRAVA	36
6. ZAKLJUČCI	41
7. LITERATURA	42
8. SAŽETAK	49
9. SUMMARY	50
10. ŽIVOTOPIS	51

ZAHVALE

Zahvaljujem Hrvatskoj zakladi za znanost na omogućavanju istraživanja i potpunom financiranju u okviru istraživačkog projekta pod oznakom IP-8963 „Interakcija nositelj-parazit: odnos tri različita tipa nositelja prema invaziji metiljem Fascioloides magna“.

Zahvaljujem mentorima, doc. dr. sc. Ivanu-Conradu Šoštarić-Zuckermannu i izv. prof. dr. sc. Deanu Konjeviću, Dipl. ECZM (WPH) na vodstvu, strpljenju, uloženom trudu i velikoj pomoći u izradi ovog diplomskog rada.

Zahvaljujem izv. prof. dr. sc. Marku Hohšteteru, predstojniku Zavoda za veterinarsku patologiju, na pruženoj mogućnosti izrade studentskih radova te svim ostalim zaposlenicima Zavoda za veterinarsku patologiju na pruženoj pomoći.

Zahvaljujem prof. dr. sc. Zdravku Janickom na pomoći prilikom prikupljanja djela uzoraka i ustupanju potrebne opreme.

Najveće i posebne zahvale mojem zaručniku Miljenku Bujaniću, na velikoj pomoći, potpori i strpljenju tijekom pisanja studentskih radova i studiranja te mojim roditeljima, Ireni i Siniši, na beskrajnoj pomoći, strpljenju i razumijevanju tijekom svih godina školovanja.

POPIS PRILOGA

Slika 1. Broj uzoraka u pojedinom području uzorkovanja.

Slika 2A (povećanje 4x) i **2C** (povećanje 100x): Histološka građa jetre jelena običnoga, HE.

Slika 2B (povećanje 4x) i **2D** (povećanje 100x): Histološka građa jetre svinje divlje, HE.

Slika 3A (povećanje 4x) i **3C** (povećanje 100x): Histološka građa jetre jelena običnoga, van Gieson.

Slika 3B (povećanje 4x) i **3D** (povećanje 100x): Histološka građa jetre svinje divlje, van Gieson.

Slika 4. Vezivnotkivna stjenka pseudociste i metilj *Fascioloides magna* unutar pseudociste, jelen obični (JO), HE, povećanje 4x.

Slika 5. Metilj *Fascioloides magna* unutar pseudociste označen zelenom strelicom, JO, HE, povećanje 100x.

Slika 6. Velika količina jajašaca metilja *Fascioloides magna* okružena vezivnotkivnom stjenkom, JO, HE, povećanje 4x.

Slika 7. Jajašca metilja *Fascioloides magna*, vidljiv poklopac (operkulum) označen crvenom strelicom, JO, HE, povećanje 400x.

Slika 8. Pseudocista koja sadrži veliku količinu tamno smeđeg do crnog pigmenta željezo porfirina, vidljiva plava područja upalnih žarišta, JO, HE, povećanje 4x.

Slika 9. Unutar stjenke pseudociste nakupine pigmenta željezo porfirina, u šupljini pseudociste uz pigment vidljiv nekrotični debris i eritrociti, JO, HE, povećanje 4x.

Slika 10. U stjenci pseudociste dominira upalni infiltrat (plava područja), JO, HE, povećanje 4x.

Slika 11. U upalnom infiltratu prevladavaju limfociti (crvena strelica) i plazma stanice (zeleno strelica) s manjom količinom eozinofila (žuta strelica), JO, HE, povećanje 400x.

Slika 12. Mineralizacija (ljubičasta područja) u vezivnotkivnoj stjenki pseudociste, JO, HE, povećanje 100x.

Slika 13. Šupljina pseudociste ispunjena nekrotičnim debrisom (*), vezivnotkivna stjenka pseudociste ružičasto-crveno obojana, nepromijenjeni jetreni parenhim žuto-smeđe obojan, JO, van Gieson, povećanje 4x.

Slika 14. Crveno obojana vezivnotkivna stjenka pseudociste, žuto-smeđe obojani nepromijenjeni hepatociti, JO, van Gieson, povećanje 100x.

Slika 15. Vezivnotkivna stjenka pseudociste (crvena strelica) unutar koje se nalaze nekrotični debris, željezo porfirin i eritrociti (*), svinja divlja (SD), HE, povećanje 4x.

Slika 16. Unutar nepromijenjenog jetrenog parenhima žuto-smeđe boje vidljivi tračci vezivnog tkiva koji dijele jetreni parenhim na jetrene režnjiće, vezivnotkivna stjenka pseudociste ružičasto-crvene boje, unutar šupljine pseudociste nalazi se nekrotični debris (*), SD, van Gieson, povećanje 4x.

Slika 17. Metilj *Fasciola hepatica* unutar lumena lumena žučnog kanala, SD, HE, povećanje 4x.

Slika 18. Dilatirani i zadebljani ogranak žučovoda unutar kojeg se nalazi metilj *F. hepatica*, SD, HE, povećanje 4x.

Slika 19. Dio metilja *F. hepatica* unutar žučnog kanala (gore desno), vezivnotkivna stjenka žučnog kanala ružičasto-crveno obojana, nepromijenjeni jetreni parenhim žuto-smeđe obojan, SD, van Gieson, povećanje 4x.

Slika 20. Stjenka žučnog kanala infiltrirana brojnim eozinofilima (crvene stanice), nešto manje limfocitima te pojedinačnim plazma stanicama, makrofagima i neutrofilima, SD, HE, povećanje 100x.

Tablica 1. Stupnjevanje morfoloških osobitosti pseudocista

Tablica 2. Prikaz nalaza patohistoloških preparata uzoraka jelena običnoga iz Vukovarsko-srijemske županije

Tablica 3. Prikaz nalaza patohistoloških preparata uzoraka jelena običnoga iz Sisačko-moslavačke županije

Tablica 4. Prikaz nalaza patohistoloških preparata uzoraka jelena običnoga iz Požeško-slavonske županije

Tablica 5. Prikaz nalaza patohistoloških preparata uzoraka jelena običnoga iz Bjelovarsko-bilogorske županije

Tablica 6. Prosječne debljine stjenki pseudocista prema lokacijama i spolu jelena običnoga

Tablica 7. Prosječne vrijednosti debljine stjenki pseudocista prema dobi jelena običnoga

Tablica 8. Prosječne vrijednosti debljine stjenki pseudocista prema širini (promjeru) pseudociste i spolu jelena običnoga

Tablica 9. Prikaz nalaza patohistoloških preparata uzoraka svinje divlje invadirane sa metiljem *F. magna*

Tablica 10. Prikaz nalaza patohistoloških preparata uzoraka svinje divlje invadirane sa metiljem *F. hepatica*

Grafikon 1. Udio jedinki prema dobi jelena običnoga

Grafikon 2. Prikaz vrijednosti debljine stjenki pseudocista (u mm) kod jelena običnoga po lokacijama uzorkovanja

Grafikon 3. Prikaz vrijednosti debljine stjenki pseudocista (u mm) kod jelena običnoga ovisno o dobi životinja (u godinama)

Grafikon 4. Prikaz vrijednosti debljine stjenki pseudocista prema širini (promjeru u cm) pseudociste i spolu jelena običnoga

POPIS KRATICA

HE - hematoksilin i eozin

JO - jelen obični

SD - svinja divlja

1. UVOD

Parazitske bolesti čine oko 70% svih bolesti divljih životinja. Fascioloidoza je parazitska bolest uzrokovana nezavičajnom vrstom metilja prisutnom unatrag dvadesetak godina na području Republike Hrvatske gdje uzrokuje značajne gospodarske gubitke na divljači, a lokalno i ugrožava opstanak pojedinih vrsta poput srne obične (*Capreolus capreolus* L.). Jelen obični i svinja divlja spadaju u najvažnije zavičajne vrste divljači koje su rasprostranjene na većem dijelu Republike Hrvatske. Predilekcijsko mjesto parazitiranja ovoga metilja je jetra, a jelen obični (*Cervus elaphus* L.) je jedan od tipičnih nositelja koji su se uspjeli većim dijelom prilagoditi na suživot s ovim parazitom. Za razliku od jelena, svinja divlja (*Sus scrofa* L.) predstavlja nositelja tipa slijepa ulica koji metilja izolira unutar pseudociste s debelom stjenkom što u konačnici dovodi do uginuća metilja. Novija istraživanja KONJEVIĆ i sur. (2017.) pokazuju na mogućnost da se odnos između metilja kao parazita i svinje divlje kao nositelja mijenja na način da metilj uspijeva preživjeti dulje vrijeme i spolno sazrijeti, što prema dosadašnjoj literaturi nije bio slučaj (KRÁLOVÁ-HRÓMADOVA i sur., 2016.). U Republici Hrvatskoj fascioloidoza se pojavila na njenom krajnjem istoku, u dolini rijeke Dunav u području Šeprešhat (MARINCULIĆ i sur., 2002.), a kroz narednih dvadeset godina proširila se do središnje Hrvatske. Prevalencija fascioloidoze na području gdje je uzročnik stalno prisutan u okolišu je vrlo visoka te se u zadnjih pet godina kretala i do 82% (ŠIMUNOVIĆ, 2017.; BUJANIĆ, 2019.).

Novija istraživanja usmjerena su na interakcije između različitih vrsta nositelja i parazita, gdje isti parazit zbog različitih obrambenih reakcija pojedinih tipova nositelja uzrokuje i različite kliničke slike. Pretpostavka istraživanja je da se jelen obični kao tipični konačni nositelj u ovih 20 godina uspio dobrim dijelom prilagoditi na suživot sa velikim američkim metiljem izoliravši ga unutar pseudocisti, dok ga svinja divlja ubija što svakako iziskuje promjene u tom odnosu od strane metilja. Sukladno navedenom, cilj ovog istraživanja je

prikazati patohistološke osobitosti lezija uzrokovanih metiljem *Fascioloides magna* kod dva različita tipa nositelja - jelena običnoga i svinje divlje te odrediti morfološke pokazatelje pseudocista. Uz pobrojano, kod jelena običnoga pokušali smo utvrditi postoje li razlike u pseudocistama izdvojenih iz iste jetre, ovisno o spolu životinje, lokaciji uzorkovanja te dobi jedinki.

2. PREGLED REZULTATA DOSADAŠNJIH ISTRAŽIVANJA

2.1. *Fascioloides magna*

Postoje brojni nazivi za metilja *Fascioloides magna*, od kojih se najčešće koristi naziv veliki američki metilj, koji ujedno opisuje geografsko podrijetlo metilja i njegovu veličinu (VICKOVIĆ, 2007.). Metilj *F. magna* izvorno je parazit jelenske divljači u Sjevernoj Americi (PYBUS, 2001.), a u Europi se pojavio u drugoj polovici 19. stoljeća uslijed nekontroliranog unosa američkih vrsta jelena u europske parkove, zoološke vrtove i rezervate (ŠLUSARSKI, 1955.; BOJOVIĆ I HALLS, 1984.). Pri tome ovaj parazit nije unesen jednom, već više puta pri čemu su nastala tri žarišta invazije (KRÁLOVÁ-HRÓMADOVA i sur., 2011.), na području sjeverne Italije (BASSI, 1875.), na dijelu današnje Republike Češke i jugozapadne Poljske (ULLRICH, 1930.) te na području doline toka rijeke Dunav gdje se intenzivnije počela širiti početkom 21. stoljeća (WINKELMAYER i PROSL, 2001.; MARINCULIĆ i sur., 2002.; MARINKOVIĆ i sur., 2013.). Prvi dokaz metilja *F. magna* u Hrvatskoj bio je iz jetre jelena običnoga na području Šeprešhata, nakon što je uočen pad brojnosti jelenske divljači na istoku Hrvatske (MARINCULIĆ i sur., 2002.).

Značajka ovog metilja je veliko i tanko tijelo zbog čega se ubraja u najveće pripadnike trematoda. Duljina mu se kreće između 4 i 10 cm, širina od 2 do 3,5 cm, a debljina tijela od 2 do 4,5 mm. Oblik tijela je ovalan, nesegmentiran, dorzoventralno spljošten i bilateralno

simetričan (ERHARDOVÁ, 1961.; ERHARDOVÁ-KOTRLÁ, 1971.). Metilja izvana obavija prozirna kutikula preko koje je vidljiv sadržaj crijeva koji mu daje crvenkasto smeđu boju (ŠPAKULOVA i sur., 2003.; JONES, 2005.). Na tijelu metilja vidljive su usna, odnosno cefalična siska i stražnja, odnosno ventralna siska koje mu služe za pričvršćivanje. Odrasli metilji su dvospolci, odnosno sadrže muški i ženski spolni sustav koji završavaju jednim, zajedničkim spolnim otvorom. Muški spolni sustav sastoji se od dva razgranata testisa koji se nastavljaju u spermatovode i završavaju kopulacijskim organom kojeg čine sjemene vrećice, *bursa cirri*, ejakulatorni organ i prostata (JONES, 2005.). Izmjena genetskog materijala odvija se oplodnjom između dviju jedinki, a moguća je i samooplodnja (CHEN i MOTT, 1990.). Ženski spolni sustav sastoji se od jajnika, jajovoda, proširenja u kojem se pohranjuju spermiji, ootipa i uterusa (FLORIJAČIĆ, 2006.).

Razvojni ciklus metilja uključuje četiri faze. Odrasli metilj smješten je u pseudocisti unutar jetre tipičnoga nositelja te dnevno izlučuje do 4 000 jajašaca (SWALES, 1935.). Jajašca putem žuči dolaze u tanko crijevo te izmetom izlaze iz organizma nositelja (ERHARDOVÁ-KOTRLÁ, 1971.), nakon čega slijedi prva faza razvoja u vodenom mediju. Embrioniranje jajašaca traje oko 35 dana te nastaje larvalni stadij koji se naziva miracidij, odnosno trepetljikava ličinka (SWALES, 1935.; PYBUS, 2001.). Miracidij u okolišu traži posrednika vodenog puža (SWALES, 1935.). U Europi je glavni posrednik za ovoga metilja puž *Galba (Lymnaea) truncatula*, ali su potvrđeni i drugi potencijalni posrednici. Ako miracidiji ne pronađu posrednika, vrlo brzo gube energiju i ugibaju (ERHARDOVÁ, 1961.). U posredniku slijedi druga faza razvoja u kojemu nakon migracije miracidija po tijelu puža nastaje novi razvojni stadij zvan sporocista (ERHARDOVÁ-KOTRLÁ, 1971.). Iz svake sporociste se razvija po jedna majka redija, izdužena i pokretna, te svojom aktivnošću dovodi do pucanja stjenke sporociste i oslobađanja u tijelo puža po kojem dalje migrira. Iz svake majke redije razvijaju se po 4 do 6 kćeri redije razvijenijeg oblika tijela, diferenciranog u dva dijela

(ERHARDOVÁ, 1961.), a iz njih se dalje razvijaju cercarije (ERHARDOVÁ-KOTRLÁ, 1971.). Nakon što cercarije napuste tkivo puža i vrte se u vodu započinje treći stadij razvoja koji se odvija u vanjskoj okolini. One putuju na kratkoj udaljenosti, začahure se na površini vodene vegetacije čime nastaju metacercarije koje predstavljaju invazivni stadij za konačne nositelje (SCHWARTZ i sur., 1993.). Nakon što metacercarije uđu u probavni sustav hranom slijedi četvrti razvojni stadij koji se odvija u konačnom nositelju. Dolazi do aktivacije ličinki koje probuše stjenku crijeva, putuju po ventralnom dijelu peritonealne šupljine, dolaze do jetre te probijaju Glissonovu kapsulu i u tkivu jetre nastavljaju razvoj do odrasle jedinke (PYBUS, 2001.).

2.2. Jelen obični

Tablica 1. Sistematika jelena običnoga (IUCN, 2017.)

Koljeno	Svitkovci
Potkoljeno	Kralješnjaci
Razred	Sisavci
Red	Parnoprstaši
Podred	Preživači
Porodica	Jelen
Rod	Jelen
Vrsta	Jelen obični

Jelen obični spada u porodicu jelena (*Cervidae*), potporodicu pravih jelena (*Cervinae*), rod jelena (*Cervus*) i vrstu jelen obični (*Cervus elaphus*). U Hrvatskoj najčešće obitava u nizinskom staništu u šumama uzduž velikih rijeka, ali i u gorskom staništu u Gorskom kotaru, Velikoj i Maloj Kapeli, Velebitu i Ličkoj Plješivici te u mediteranskom području u Hrvatskom primorju i Istri (TROHAR, 2004.). Prema Zakonu o lovstvu (ANONIMUS, 2018.b) jeleni se ubrajaju u krupnu divljač zaštićenu lovostajem i ubrajamo ih u našu zavičajnu divljač. Specifičnost anatomske građe jelena je da nema žučni mjehur. Jelen i košuta su nazivi za odrasle jedinke,

dok je tele ili jelenče naziv za mlado oba spola od teljenja do kraja ožujka druge kalendarske godine (JANICKI i sur., 2007.). Tijelo jelena skladne je i snažne građe, duljine tijela od vrha njuške do korijena repa od 225 do 275 cm i visine tijela u grebenu od 120 do 150 cm (ČEOVIĆ, 1940.). Tjelesna masa odraslog jelena iznosi od 125 do 250 kg, a košute od 70 do 150 kg. Tijelo je obraslo dlakom rđasto-crvene boje u proljeće i jesen koja je u zimi dulja, gušća i tamno smeđe boje. Karakteristike mužjaka su rogovlje i dulja dlaka na vratu koja se naziva griva (TROHAR, 2004.; JANICKI i sur., 2007.). Jeleni su preživači te im u prehrani dominira zeleno bilje, pretežno lišće, izbojci i grančice listača, pasu travu i jedu zeljasto bilje, a vole jesti i razne plodove (CAR, 1967.; JANICKI i sur., 2007.). Životni vijek jelena je od 15 do 20 godina. Parenje jelena naziva se rika, jer se mužjaci u to doba javljaju specifičnim glasom, a počinje krajem kolovoza ili početkom rujna ovisno o vremenskim prilikama i staništu. Za vrijeme rike na mjestima koja se nazivaju "rikališta" dolazi do borbi između jelena za pravo parenja. Bredost košuta traje 230-240 dana ili oko 34 tjedna, nakon čega oteli jedno ili dva teleta tjelesne mase od 7 do 12 kg (DARABUŠ i JAKELIĆ, 2002.; JANICKI i sur., 2007.).

2.3. Svinja divlja

Tablica 2. Sistematika svinje divlje (IUCN, 2017.)

Koljeno	Svitkovci
Potkoljeno	Kralješnjaci
Razred	Sisavci
Red	Parnoprstaši
Podred	Nepreživači
Porodica	Svinja
Rod	Svinja
Vrsta	Svinja divlja

Svinja divlja je dvopapkar nepreživač koji pripada porodici svinja (*Suidae*), rodu svinja (*Sus*) te vrsti svinja divlja (*Sus scrofa*). Porodica svinja prepoznatljiva je po razvijenom rilu i obraslosti čekinjastom dlakom. Svinja divlja rasprostranjena je u zapadnoj, južnoj i srednjoj Europi, središnjoj Aziji sve do Dalekog istoka te sjeverozapadnoj Africi. Velika prostorna rasprostranjenost svinje divlje posljedica je njene velike prilagodljivosti prema staništu i malih životnih zahtjeva, stoga ih možemo naći u šumama, otvorenim površinama ispresijecanim šumarcima ili pak otočnim područjima. Najradije se zadržavaju u močvarnim područjima u blizini rijeka i jezera, pogotovo ako se u okolini uzgajaju poljoprivredne kulture, jer je tamo tlo meko i vlažno pa je pogodno za rovanje (VRATARIĆ, 2004.; JANICKI i sur., 2007.). Svinja divlja je naša autohtona divljač koju prema Zakonu o lovstvu (ANONIMUS, 2018.b) ubrajamo u krupnu divljač zaštićenu lovostajem. Vepar i krmača su odrasle jedinke, prasad su mladi do godine dana starosti, dok mlade od prve do kraja druge godine života nazivamo nazimad (DARABUŠ i JAKELIĆ, 2002.; JANICKI i sur., 2007.) Svinja divlja ima snažno tijelo i noge, zbijen i plosnat trup, klinastu glavu s dugačkim rilom koje je veoma mišićavo (CAR, 1967.; VRATARIĆ, 2004.). Jedna od značajki divljih svinja je snažno razvijeni prednji dio tijela te postotno izražen omjer prednjeg i stražnjeg dijela tijela iznosi 70:30. Svinja divlja visoka je u grebenu i do 110 cm, tijelo joj je duljine do 155 cm, a duljina repa iznosi 15-20 cm. Težina je različita, masa krmača do 150 kg, a veprova i do 300 kg (DARABUŠ i JAKELIĆ, 2002.; JANICKI i sur., 2007.). Tijelo svinje divlje pokriveno je ostrim, tvrdim čekinjama tamnosmeđe do crne boje čija je karakteristika da nemaju jedinstven vrh nego se svaka račva u nekoliko dijelova. Dlačni pokrivač čini i kraća, mekša poddlaka te osjetilne dlake na dijelovima glave. Ispod čekinja se zimi nalazi sloj guste vunaste dlake po imenu malje. Prašćići su žućkasto-kestenjave boje, a sa svake strane tijela nalaze se po dvije tamne, uzdužne pruge. Takva karakteristična obojenost prasadi naziva se livreja, a gubi se ujesen prvim linjanjem (CAR, 1967.; VRATARIĆ, 2004.; JANICKI i sur, 2007.). Sekundarna spolna oznaka i karakteristika

mužjaka je vezivnotkivno zadebljanje potkožja plećke s elementima hrskavice koji nazivamo slin, a koji služi veprovima kao štit protiv predubokih uboda i zareza od strane protivnikovih kljova (CAR, 1967.; JANICKI i sur, 2007.). Još jedna od značajki svinje divlje su trajno rastući zubi očnjaci koji su puno jače razvijeni kod vepra nego kod krmače. Očnjake vepra u gornjoj čeljusti nazivamo brusači, a u donjoj su sjekači. Zajedno, i gornji i donji čine kljove koji su ujedno trofej divlje svinje. Očnjaci kod krmača su manji i rastu samo određeno vrijeme te ih nazivamo klice (VRATARIC, 2004.; JANICKI i sur., 2007.). Svinje divlje su svejedi koji se hrane različitom biljnom hranom kao što su žitarice, trava, šumski plodovi i voće. Kesten i žir su im najomiljenija biljna hrana, dok od hrane životinjskog podrijetla najčešće konzumiraju gusjenice, različite ličinke i strvine, ali i sitne glodavce, mladunčad te ranjenu ili bolesnu divljač. Parenje divljih svinja nazivamo bucanje, početak prvenstveno ovisi o prehranbenim prilikama, a traje od sredine jeseni do prosinca. Bređost krmača traje oko 117 dana, a većina krmača se oprasi u razdoblju od ožujka do travnja. Broj prasadi po krmači nekada je iznosio od 4 do 6, a danas može iznositi i do 12. Životni vijek divljih svinja iznosi i do 25 godina (JANICKI i sur., 2007.).

2.4. Građa jetre

Jetra je najveća žlijezda u tijelu koja ima egzokrinu i metaboličku funkciju te služi kao skladište glikogena, a u mladih životinja i kao hematopoetski organ. Smještena je u intratorakalnom dijelu trbušne šupljine odmah iza ošita te je kod preživača zbog buraga potisnuta gotovo potpuno u desnu polovicu trbuha. U biljojeda čini oko 1-1,5 % tjelesne mase, a kod svejeda oko 2-3% (KOZARIĆ, 1997.; KÖNIG i LIEBICH, 2005.). Jetra je građena od nekoliko tipova stanica, od kojih su najbrojniji hepatociti, Kupfferove stanice te stanice bilijarnog epitela. Površina je prekrivena vezivnotkivnom Glissonovom ovojnicom iz koje se odvajaju tračci vezivnog tkiva i oni dijele jetreni parenhim na osnovne strukturne i funkcionalne jedinice, odnosno jetrene režnjiće (*lobus hepatis*). U jetrenom režnjiću razlikujemo periferno,

intermedijalno i centrolobularno područje. Jetrene stanice su poligonalnog oblika, mogu imati jednu ili dvije okrugle i centralno smještene jezgre s dobro vidljivom jezgri. Membrane hepatocita okrenute prema sinusoidama te dijelovi membrane koji tvore stjenku žučnih kapilara sadrže brojne mikrovile koje povećavaju površinsko područje hepatocita i time olakšavaju preuzimanje tvari koje se nalaze u plazmi kao što su bilirubin i aminokiseline, ali i lučenje produkata jetrenog metabolizma kao što su lipoproteini i čimbenici grušanja. Sinusoide su intralobularne kapilare koje se međusobno spajaju i tvore mrežu oko jetrenih stanica. Stjenka im je građena od endotelnih i Kupfferovih stanica koja ne priliježe na membranu jetrenih stanica, nego se između njih nalazi Disseov prostor prožet finom mrežom retikulinskih vlakana. U nekih životinja se u njemu nalaze jetrene zvjezdaste stanice (lipociti ili Itoove), slabo diferencirane mezenhimalne stanice koje imaju sposobnost skladištenja masti i u mastima otopljenih tvari. Prilikom oštećenja jetre te stanice gube uskladištene tvari i sintetiziraju kolagen i druge komponente vanstaničnog matriksa te uzrokuju fibrozu. U endotelnim stanicama nalazimo otvore pa govorimo o fenestriranom endotelu. Kupfferove stanice se nalaze u lumenu sinusoida. To su velike, zvjezdaste stanice koje imaju funkciju uklanjanja infektivnih agenasa i istrošenih stanica, određenih tvari poput endotoksina te drugih supstanci iz krvi. Primarnu ulogu imaju u fagocitozi i uklanjanju imunih kompleksa (ZACHARY i MCGAVIN, 2008.).

Za funkcioniranje jetre veliku važnost imaju prehrambeni i funkcionalni krvotok. Prehrambeni krvotok čine jetrene arterije, a funkcionalni započinje portna vena koja ulazi u jetru na mjestu zvanom *porta hepatis*, dovodeći krv iz područja crijeva, gušterače i slezene te predstavlja od 60 do 70% aferentnog jetrenog dotoka krvi. U jetrenim sinusoidama spaja se prehrambeni i funkcionalni krvotok te se dalje nastavlja odvodni venski sustav jetre (KOZARIĆ, 1997.; ZACHARY i MCGAVIN, 2008.).

Žučni sustav jetre s jetrenim stanicama kao ekskretornim dijelom funkcionira slično složenoj egzokrinnoj žlijezdi, a sastoji se od žučnih kapilara, žučnih kanala i žučovoda koji se

ulijeva u dvanaesnik. Žučne kapilare počinju slijepo između hepatocita kao uvrnuća stjenke susjednih stanica. Stjenka žučnih kanalića građena je od jednog sloja kubičnih stanica i vezivnotkivnog omotača. Interlobularni žučni kanalići spajaju se u lobarne kanale koji na području *porta hepatis* tvore jetrene žučne kanale (KOZARIĆ, 1997.).

2.5. Klinička slika i patološke promjene kod fasciolidoze

Ovisno o vrsti konačnog nositelja (tipični, aberantni, tipa slijepa ulica) razlikuje se lokalizacija metilja i patološke promjene u jetri te klinička slika. Kod tipičnog nositelja, u jetrenom parenhimu nalaze se pseudociste s razmjerno tankom fibroznom stjenkom unutar kojih su metilji smješteni najčešće u paru (FOREYT i sur., 1977.; SCHWARTZ i sur., 1993.; PYBUS, 2001.). Kod nositelja tipa slijepa ulica nalazimo pseudocistu s debelom stjenkom u kojoj je smješten izolirani metilj, dok kod aberantnih nositelja uglavnom ne dolazi do stvaranja pseudocista nego nezreli metilji razaraju parenhim jetre stalnim kretanjem.

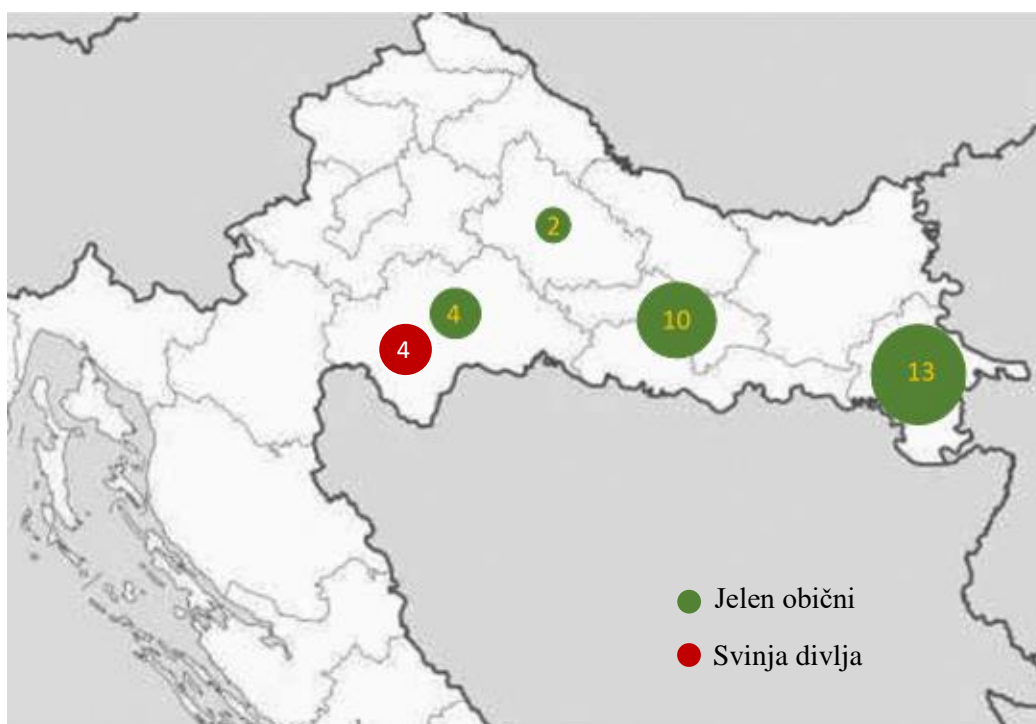
Kada se bolest ustalila na određenom području, kod tipičnih nositelja, u koje ubrajamo i jelena običnoga, uglavnom nema značajnijih kliničkih znakova (SWALES, 1935.; GRIFFITHS, 1962.; FOREYT i TODD, 1976.a). Kod invadiranih grla može se uočiti slabiji apetit, bezvoljnost, anemija, depresija te gubitak tjelesne mase (FOREYT, 1992.), a u određenim slučajevima može doći i do uginuća tipičnih nositelja (PURSGLOVE i sur., 1977.; BALBO i sur., 1987.). Od patoloških promjena na jetri se uočavaju zadebljali rubovi, fibrozne priraslice po serozi te povećanje jetre kao posljedica stvaranja fibroznih inkapsuliranih pseudocista ispunjenih zrelim metiljima (PYBUS, 2001.). Osim fibrina, po površini jetre vide se i raspršene naslage tamnog pigmenta, a u tkivu jetre su pseudociste različitih veličina ispunjene smeđom mukoznom tekućinom (KARAMON i sur., 2015.). Željezo porfirin je tamni pigment, crne ili tamno zelene boje, koji je nusprodukt razgradnje krvi u crijevima nezrelih i zrelih metilja te

predstavlja karakterističan nalaz za invaziju velikim američkim metiljem (CAMPBELL, 1960.; BLAŽEK i GILKA, 1970.; CHROUST, 1987.). Prestankom migracije metilja kroz jetreni parenhim dolazi do stvaranja pseudociste tankih stjenki. Uloga ove pseudociste je spriječiti daljnju migraciju metilja i izolirati ga (PYBUS, 2001.). U pseudocisti se nakuplja sve više tamno zelene tekućine te zbog pritiska dolazi do atrofije okolnog jetrenog parenhima (SWALES, 1935.). Žučovod je komunikacijski kanal između pseudocista i tankog crijeva preko kojeg raspadni produkti metabolizma s jajašcima metilja izlaze u probavni kanal nositelja te dolaze u vanjski okoliš (CONBOY i STROMBERG, 1991.). Aberantni nositelji kao što je srna obična ne uspijevaju zaustaviti migraciju metilja pa je kod njih karakterističan izostanak stvaranja pseudocista uz jako razaranje jetrenog parenhima, nekroze i perforacije jetrene kapsule uz mogućnost perforacije i drugih trbušnih i prsnih organa (FOREYT i TODD, 1976.b; FOREYT i LEATHERS, 1980.). Uslijed opsežnih razaranja jetrenog tkiva i izraženih krvarenja uginuća nisu rijetka pojava. Kod nositelja tipa slijepa ulica u koje ubrajamo domaće i divlje svinje, goveda i konje važan makroskopski znak koji ukazuje na invaziju je prisutnost tamne pigmentacije u različitim organima (ŠPAKULOVA i sur., 2003.). Uz ovaj nalaz, vidljiva je i fibroza te debela stjenka pseudociste unutar koje se nalazi izolirani metilj (PYBUS, 2001.). Zatvaranje metilja u pseudocistu s izrazito debelom stjenkom postupno dovodi do njegova uginuća, a klinički znakovi invazije najčešće izostaju. Aberantni i nositelji tipa slijepa ulica predstavljaju završetak razvojnog ciklusa metilja, jer kod njih do danas nije dokazano izlučivanje jajašaca izmetom.

3. MATERIJAL I METODE

3.1. Područja uzorkovanja

Za ovo istraživanje koristila sam uzorke prikupljene u okviru istraživačkog projekta Hrvatske zaklade za znanost pod oznakom IP-8963 „Interakcija nositelj-parazit: odnos tri različita tipa nositelja prema invaziji metiljem *Fascioloides magna*“. Uzorci jetara jelena običnoga (n=29) su prikupljeni na području četiri županije u Hrvatskoj: Vukovarsko-srijemske županije (prikupljeno je 13 jetri jelena običnoga i iz njih su izdvojene ukupno 22 pseudociste); Požeško-slavonske županije (n=10, 24 pseudociste); Sisačko-moslavačke županije (n=4, 6 pseudocista) i Bjelovarsko-bilogorske županije (n=2, 6 pseudocista). Uzorci jetara divljih svinja prikupljeni su iz Sisačko-moslavačke županije (n=4, 5 lezija koje su indikativne za invaziju sa metiljem). Prema podacima analiziranih uzoraka u proteklom godinama prevalencija fasciolidoze u pregledanim uzorcima iz Vukovarsko-srijemske županije bila je 84,2% (BUJANIĆ, 2019.), a iz aktualnih podataka od prošle godine u istoj županiji prevalencija iznosi 83,3%, u Sisačko-moslavačkoj županiji prevalencija je 87,5%, dok je u Požeško-slavonskoj županiji prevalencija fasciolidoze 54,0% (JANICKI i KONJEVIĆ, 2019.).



Slika 1. Broj uzoraka u pojedinom području uzorkovanja

3.2. Makroskopski pregled jetre i uzorkovanje

Jetru smo rezali podužnim rezovima na slojeve debljine od 1 do 2 cm. Svaki izrezani dio pregledali smo obostrano te utvrdili promjene koje smo opisali kao pseudociste ili migratorne kanale unutar kojih su bili metilji. Pseudociste smo prema starosti i naravi procesa razvrstali na mlade, starije i na one u raspadu. Iz svake jetre odabrali smo jedan ili više uzoraka pseudocista, izrezali ga na odsječak veličine 1 x 1 cm i pohranili u 4 ili 10% - tni puferirani formalin.

3.3. Izrada histološkog preparata i histopatološka analiza

Za izradu histoloških preparata korišteni su prethodno fiksirani uzorci jetre. Prilikom pripreme uzoraka tkiva selektirala su se područja koja obuhvaćaju većim dijelom stjenke pseudocista i okolno tkivo. Nakon toga su uzorci uklopljeni u parafin. Mikrotomom su izrezani presjeci na 4 μ m i obojani su hematoksilin i eozinom (HE). Tijekom histopatološke pretrage za svaku pseudocistu na preparatu mjerila sam njenu debljinu pomoću mikroskopa s okularnom mjernom skalom koju sam prethodno baždarila pomoću mikrometerske objektne skale.

Tablica 1. Stupnjevanje morfoloških osobitosti pseudocista

	*	**	***
Jajašca	1-20	21-100	>100
Upalni infiltrat	pojedinačne stanice	5-20	>20
Pigment	0-50% opsega	>50% opsega	u punom opsegu
	"m"	"s"	"v"
Promjer pseudociste (cm)	0-0,9	1-1,9	2 i više

Debljinu pseudociste mjerila sam višekratno, na mjestu gdje je najtanja i na mjestu gdje je najdeblja te dodatno na još tri nasumično odabrana područja nakon čega sam iz dobivenih pet mjera računala njihovu srednju vrijednost. Svaku pseudocistu na preparatu detaljno sam pregledala te odredila promjer pseudociste, količinu jajašaca, upalnog infiltrata i pigmenta koje sam stupnjevala prema ranije određenim intervalima (Tablica 1). Također sam utvrdila postoje li znakovi mineralizacije.

3.4. Tehnika bojanja po van Giesonu

Za bojanje po van Giesonu (SUVARNA i sur., 2019.) odabrali smo preparate kod kojih nije bilo moguće provesti mjerenje na H&E preparatima.

Postupak bojanja:

Nakon izrezivanja i rehidracije preparata koristila se otopina van Giesona sljedeće recepture: 50 ml zasićene vodene otopine pirinske kiseline, 9 ml 1% -tne vodene otopine kiselog fuksina i 50 ml destilirane vode. Bojanje se provelo po sljedećim koracima:

- ✓ Deparafinizacija isječaka i stavljanje u vodu
- ✓ Bojanje jezgre celestine blue hematoksinom
- ✓ Ispiranje vodom
- ✓ Diferencijacija u kiselom alkoholu
- ✓ Ispiranje vodom
- ✓ Bojanje u otopini van Gieson 3 minute
- ✓ Dehidracija u rastućim koncentracijama alkohola
- ✓ Čišćenje ksilenom i stavljanje u trajni medij

4. REZULTATI

U sljedećim tablicama dan je prikaz nalaza patohistoloških preparata prema pojedinoj županiji. Promjer pseudociste podijeljen je u tri stupnja gdje je "m" (mala) oznaka za pseudocistu promjera manjeg od 1 cm, "s" (srednja) oznaka za pseudocistu promjera od 1 do 1,9 cm, a "v" (velika) oznaka za pseudocistu promjera 2 cm i više. Pod mikroskopskim povećanjem 4x određena je količina jajašaca na način da je broj jajašaca od 1 do 20 označen kao (*), od 21 do 100 kao (**), te više od 100 kao (***). Za upalni infiltrat oznaka (*) je predstavljala pojedinačne stanice, oznaka (**) od 5 do 20 stanica, a oznaka (***) više od 20 stanica. Količina pigmenta u opsegu od 0 do 50% označena je kao (*), u opsegu preko 50% kao (**), dok je u punom opsegu označena kao (***)

Tablica 2. Prikaz nalaza patohistoloških preparata uzoraka jelena običnoga iz Vukovarsko-srijemske županije

INTERNIBROJ	SPOL	DOB	MINIMALNA DEBLJINA STJENKE (mm)	MAKSIMALNA DEBLJINA STJENKE (mm)	PROSJEČNA DEBLJINA STJENKE (mm)	ŠIRINA (PROMJER PSEUDOCISTE)	JAJAŠCA	UPALNI INFILTRAT	PIGMENT	MINERALIZACIJA
JO-24 A	M	2	0,58	1,70	1,03	m	***	***	***	ne
JO-24 B	M	2	0,35	1,60	0,89	m	***	***	**	ne
JO-08 A	M	5	0,53	3,25	1,34	v	**	***	**	ne
JO-08 B	M	5	0,18	1,08	0,60	m	***	***	***	ne
JO-08 C	M	5	0,73	2,00	1,24	s	*	*	***	ne
JO-08 D	M	5	0,08	0,88	0,36	m	*	***	*	ne
JO-07 A	M	7	1,48	2,30	1,93	s	/	**	*	da
JO-07 B	M	7	0,53	1,40	0,95	s	*	***	*	ne
JO-07 C	M	7	0,53	0,98	0,71	v	*	**	*	ne
JO-23 A	M	9	0,83	1,95	1,21	v	*	**	**	ne
JO-09 A	Ž	3	0,65	1,33	0,97	s	*	***	***	ne
JO-09 B	Ž	3	0,60	1,13	0,91	m	*	***	***	ne
JO-09 C	Ž	3	0,65	2,38	1,36	m	*	***	***	ne
JO-10 A	Ž	3	1,00	2,75	2,05	s	/	*	**	ne
JO-26 A	Ž	3	0,40	1,10	0,60	v	/	***	*	ne
JO-28 A	Ž	5	0,80	1,70	1,30	s	**	***	*	ne
JO-25 A	Ž	6	1,30	3,15	1,95	v	*	**	*	ne
JO-25 B	Ž	6	0,25	0,90	0,62	m	***	***	**	ne
JO-11 A	Ž	8	0,50	1,50	1,00	m	/	***	***	ne
JO-11 B	Ž	8	0,18	0,83	0,44	s	*	*	**	ne
JO-11 C	Ž	8	0,25	1,30	0,65	m	/	***	***	ne
JO-27 A	Ž	8	0,25	0,80	0,60	s	/	***	*	ne

Tablica 3. Prikaz nalaza patohistoloških preparata uzoraka jelena običnoga iz Sisačko-moslavačke županije

INTERNI BROJ	SPOL	DOB	MINIMALNA DEBLJINA STJENKE (mm)	MAKSIMALNA DEBLJINA STJENKE (mm)	PROSJEČNA DEBLJINA STJENKE (mm)	ŠIRINA (PROMJER PSEUDOCISTE)	JAJAŠCA	UPALNI INFILTRAT	PIGMENT	MINERALIZACIJA
JO-06 A	M	1	0,63	2,00	1,40	s	*	***	***	ne
JO-02 A	M	5	0,15	1,45	0,80	m	***	***	*	ne
JO-01 B	M	9	0,43	3,38	1,56	v	*	***	*	da
JO-01 A	M	9	0,60	1,33	0,96	v	***	**	*	ne
JO-14 A	Ž	8	0,85	1,80	1,38	m	/	***	***	ne
JO-14 B	Ž	8	0,43	3,75	1,42	s	/	***	*	ne

Tablica 4. Prikaz nalaza patohistoloških preparata uzoraka jelena običnoga iz Požeško-slavonske županije

INTERNI BROJ	SPOL	DOB	MINIMALNA DEBLJINA STJENKE (mm)	MAKSIMALNA DEBLJINA STJENKE (mm)	PROSJEČNA DEBLJINA STJENKE (mm)	ŠIRINA (PROMJER PSEUDOCISTE)	JAJAŠCA	UPALNI INFILTRAT	PIGMENT	MINERALIZACIJA
JO-05 A	M	5	0,43	1,12	0,68	m	*	**	***	ne
JO-05 B	M	5	0,55	1,90	1,00	s	*	***	***	ne
JO-05 C	M	5	0,43	1,43	0,91	m	**	***	***	ne
JO-13 A	M	5	0,63	2,63	1,88	v	***	**	*	da
JO-13 B	M	5	0,38	0,98	0,62	s	***	***	*	ne
JO-13 C	M	5	1,38	3,60	2,14	s	***	***	*	da
JO-16 A	M	6	0,58	2,70	1,57	v	*	***	**	ne
JO-03 A	M	7	0,25	2,50	1,41	s	**	***	*	da
JO-20 A	M	8	0,75	3,03	1,59	v	*	***	*	ne
JO-20 B	M	8	0,10	0,75	0,35	s	*	**	**	ne
JO-20 C	M	8	0,15	1,30	0,67	m	/	**	*	ne
JO-04 A	M	9	0,35	1,05	0,73	m	**	**	*	da
JO-19 B	M	9	0,58	1,55	1,10	v	/	***	*	ne
JO-19 A	M	9	0,53	1,53	1,00	v	/	***	*	ne
JO-19 C	M	9	0,50	1,58	0,93	v	*	***	**	ne
JO-19 D	M	9	0,35	1,33	0,77	s	/	**	*	ne
JO-19 E	M	9	0,55	2,13	1,08	m	/	***	*	ne
JO-15 B	M	11	1,15	5,08	3,01	v	/	**	*	ne
JO-15 A	M	11	0,75	1,93	1,25	v	/	***	***	ne
JO-18 A	Ž	2	0,25	2,55	1,03	s	/	***	***	ne
JO-18 B	Ž	2	0,73	1,08	0,90	v	/	**	***	ne
JO-18 C	Ž	2	0,90	1,60	1,26	v	*	***	**	ne
JO-18 D	Ž	2	0,48	1,38	0,90	v	/	*	***	ne
JO-17 A	Ž	6	0,53	1,15	0,94	v	**	*	*	ne

Tablica 5. Prikaz nalaza patohistoloških preparata uzoraka jelena običnoga iz Bjelovarsko-bilogorske županije

INTERNI BROJ	SPOL	DOB	MINIMALNA DEBLJINA STJENKE (mm)	MAKSIMALNA DEBLJINA STJENKE (mm)	PROSJEČNA DEBLJINA STJENKE (mm)	ŠIRINA (PROMJER PSEUDOCISTE)	JAJAŠKA	UPALNI INFILTRAT	PIGMENT	MINERALIZACIJA
JO-21 B	Ž	3	0,68	1,78	1,28	m	/	***	*	ne
JO-21 A	Ž	3	0,60	2,35	1,39	v	/	***	*	ne
JO-21 C	Ž	3	0,10	1,00	0,45	v	**	***	***	ne
JO-22 B	Ž	3	0,80	1,78	1,25	s	*	***	***	ne
JO-22 A	Ž	3	1,18	3,13	1,82	s	/	***	*	ne
JO-22 C	Ž	3	1,10	2,50	1,67	s	/	***	*	ne

U oznaci internog broja uzoraka brojevi predstavljaju redni broj životinje, a slova A, B i C različite pseudociste izdvojene iz iste jetre jelena običnoga.

Tablica 6. Prosječne debljine stjenki pseudocista prema lokacijama i spolu jelena običnoga

ŽUPANIJA	Spol	Minimalna debljina stjenke (mm)	Maksimalna debljina stjenke (mm)	Prosječna debljina stjenke (mm)
Bjelovarsko-bilogorska	Ženski	0,10	3,13	1,31
	Ukupno	0,25	5,08	1,15
Požeško-slavonska	Muški	0,10	5,08	1,19
	Ženski	0,25	2,55	1,00
Sisačko-moslavačka	Ukupno	0,15	3,75	1,25
	Muški	0,15	3,38	1,18
	Ženski	0,43	3,75	1,40
Vukovarsko-srijemska	Ukupno	0,08	3,25	1,03
	Muški	0,08	3,25	1,03
	Ženski	0,18	3,15	1,04

Tablica 6 prikazuje prosječne vrijednosti morfoloških parametara svih pseudocisti po lokacijama uzorkovanja te vrijednosti najmanje i najveće debljine stjenke u pojedinoj županiji.

Tablica 7. Prosječne vrijednosti debljine stjenki pseudocista prema dobi jelena običnoga

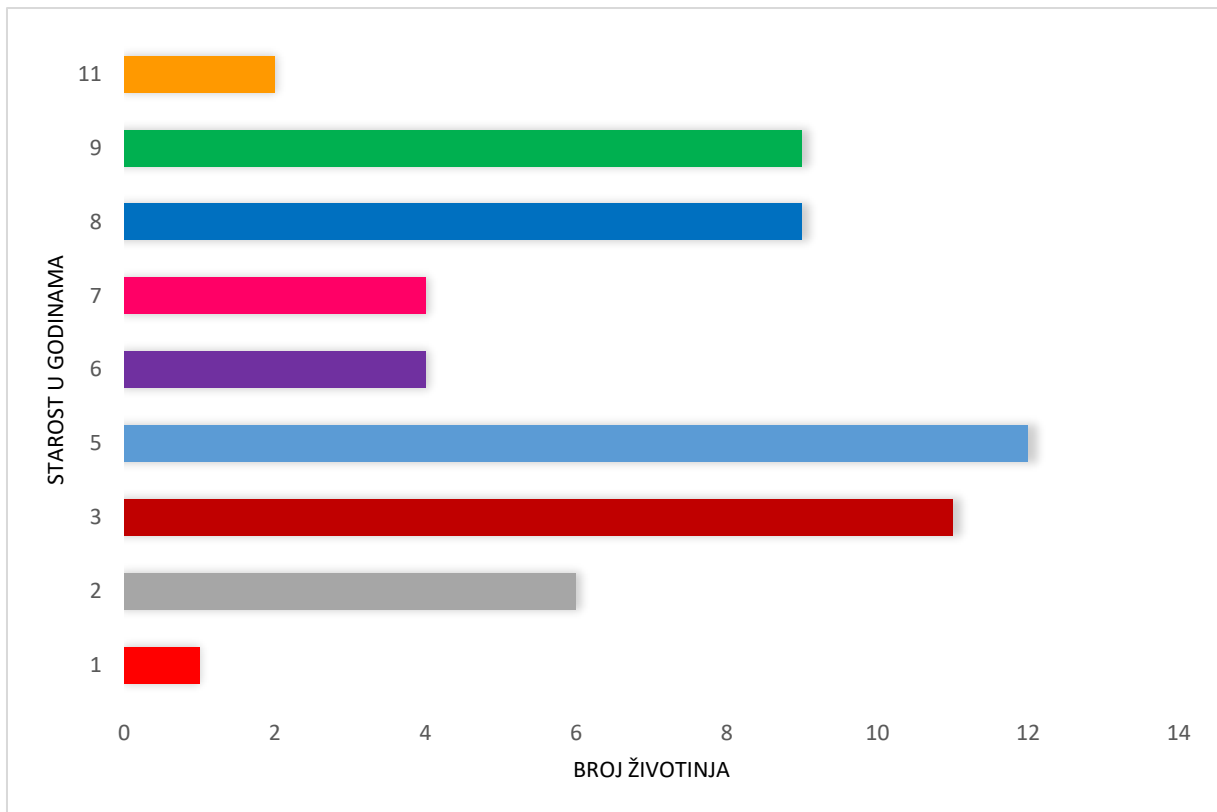
STAROST (god.)	Minimalna debljina stjenke (mm)	Maksimalna debljina stjenke (mm)	Prosječna debljina stjenke (mm)
11	0,75	5,08	2,13
9	0,35	3,38	1,04
8	0,10	3,75	0,90
7	0,25	2,50	1,25
6	0,25	3,15	1,27
5	0,15	3,60	1,07
3	0,10	3,13	1,25
2	0,25	2,55	1,00
1	0,63	2,00	1,40

U Tablici 7 prikazani su rezultati minimalne, maksimalne i prosječne debljine stjenke svih pseudocista odvojenih prema starosti životinja.

Tablica 8. Prosječne vrijednosti debljine stjenki pseudocista prema širini (promjeru) pseudociste i spolu jelena običnoga

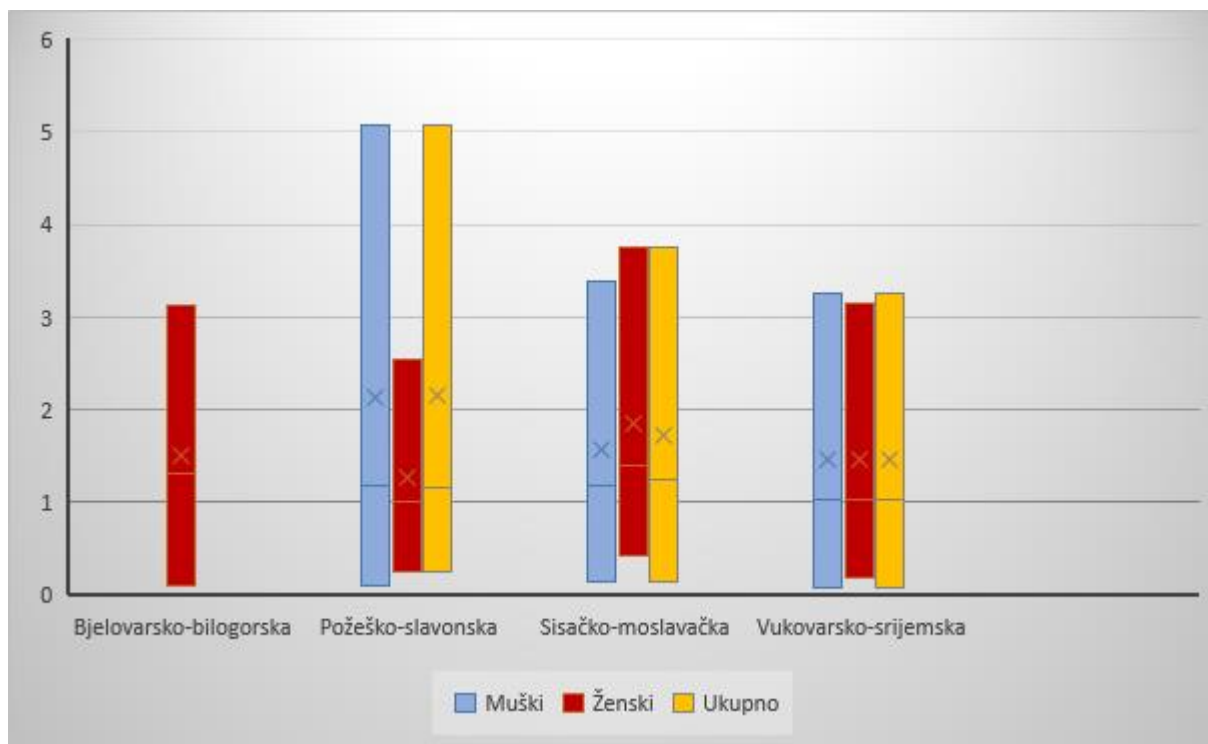
Širina (promjer) pseudociste	Spol	Minimalna debljina stjenke (mm)	Maksimalna debljina stjenke (mm)	Prosječna debljina stjenke (mm)
MALA (m)	Ukupno	0,08	2,38	0,88
	Muški	0,08	2,13	0,77
	Ženski	0,25	2,38	1,03
SREDNJA (s)	Ukupno	0,10	3,75	1,21
	Muški	0,10	3,60	1,18
	Ženski	0,18	3,75	1,25
VELIKA (v)	Ukupno	0,10	5,08	1,26
	Muški	0,43	5,08	1,39
	Ženski	0,10	3,15	1,05

U Tablici 8 morfološki parametri razdijeljeni su po kriteriju promjera pojedine pseudociste te su prikazane najmanje, najveće i prosječne vrijednosti debljine stjenke pseudocista ovisno i o samoj širini pseudociste podijeljeno prema spolu životinje.



Grafikon 1. Udio jedinki prema dobi jelena običnoga

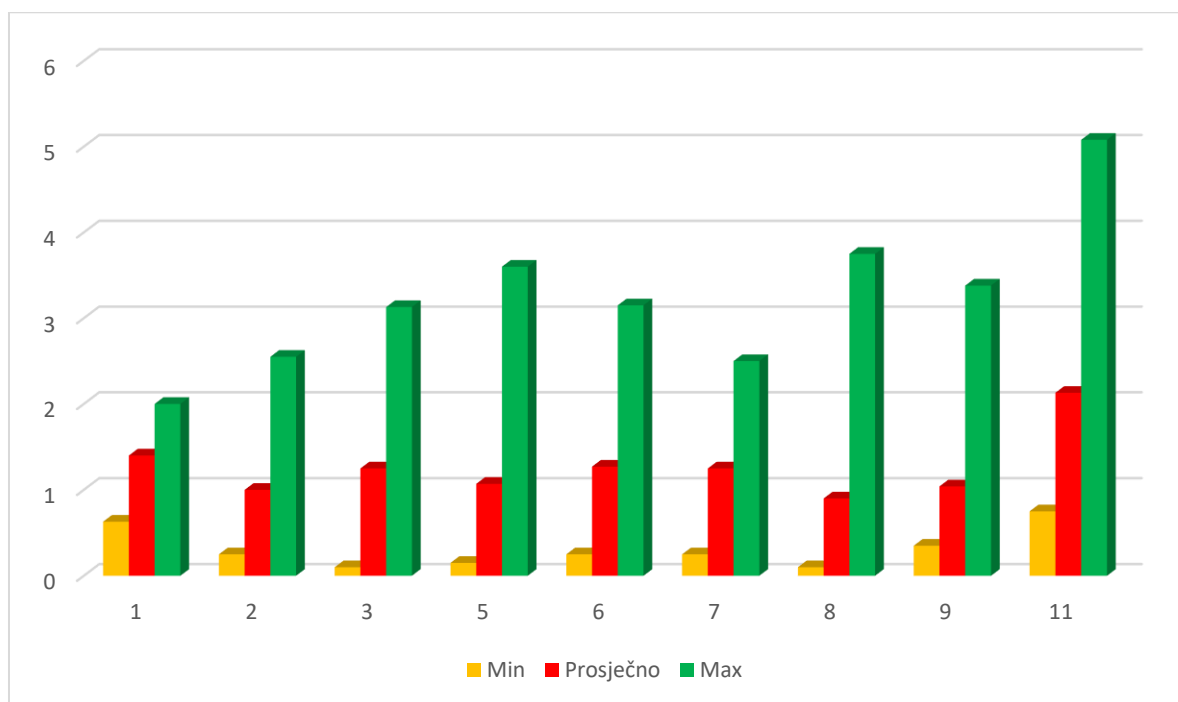
Grafikon 1 prikazuje udio jedinki prema dobi životinja u godinama iz čega se može vidjeti da je najveći udio jedinki u dobi od pet godina, a zatim slijede grla od tri godine, pa devet i osam godina, dok je najmanji udio uzoraka u dobi od jedne godine.



Grafikon 2. Prikaz vrijednosti debljine stjenki pseudocista (u mm) kod jelena običnoga po lokacijama uzorkovanja

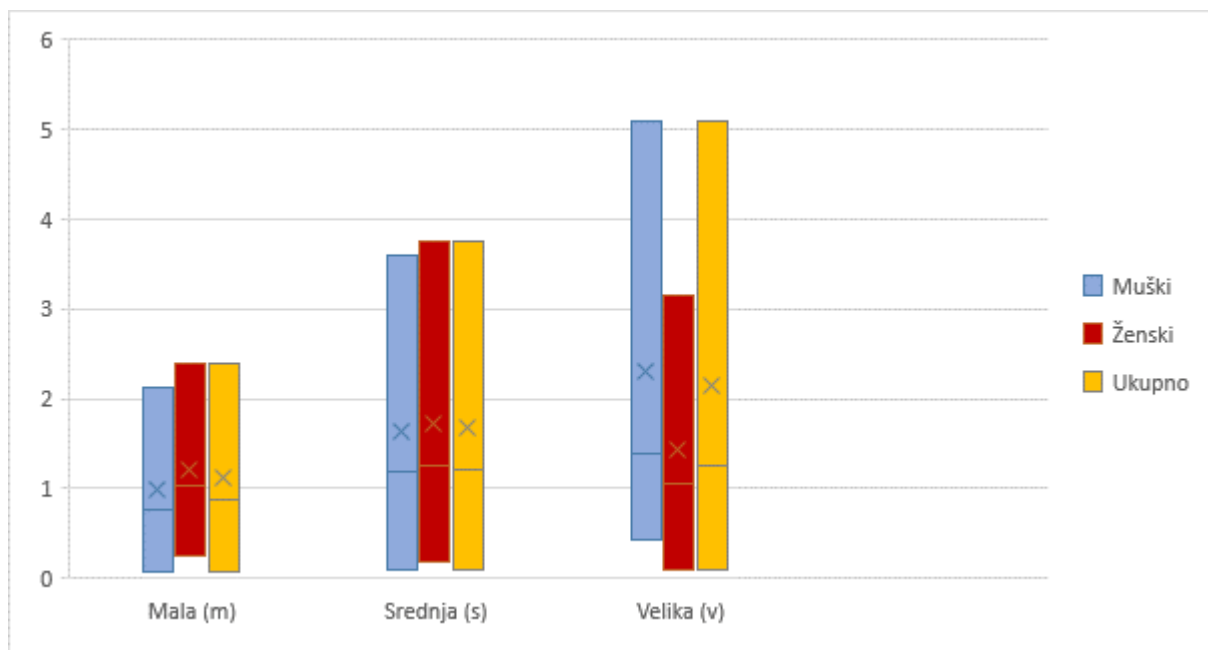
Iz Grafikona 2 i Tablice 6 vidi se da su prosječne vrijednosti debljine stjenke pseudocista najniže u Vukovarsko-srijemskoj županiji gledano ukupno te kod muških životinja, a kod ženskih životinja najniža je u Požeško-slavonskoj županiji, dok je odmah iza nje Vukovarsko-srijemska. Kada gledamo ovisno po spolu, u istoj županiji prosječne vrijednosti su približno iste i kod muških i kod ženskih životinja, u Požeško-slavonskoj županiji su prosječne vrijednosti kod muških veće nego kod ženskih, dok su u Sisačko-moslavačkoj županiji kod ženskih jedinki prosječne debljine stjenke pseudocista veće nego kod muških. Isto tako je visoka prosječna vrijednost debljine stjenki ženskih jedinki i u Bjelovarsko-bilogorskoj županiji, ali je u toj županiji i najmanja minimalna debljina stjenke kod ženskih životinja. Najveća minimalna debljina stjenke i kod ženskih i kod muških životinja je u Sisačko-moslavačkoj županiji te je tamo utvrđena i najveća maksimalna debljina stjenke kod ženskih jedinki, dok je najmanja minimalna debljina stjenke kod ženskih jedinki u Bjelovarsko-bilogorskoj županiji. U

Vukovarsko-srijemskoj županiji utvrđena je najmanja minimalna i maksimalna debljina stjenke kod muških, dok je u Požeško-slavonskoj županiji najveća maksimalna kod muških i najmanja maksimalna kod ženskih jedinki.



Grafikon 3. Prikaz vrijednosti debljine stjenki pseudocista (u mm) kod jelena običnoga ovisno o dobi životinja (u godinama)

U Tablici 7 i Grafikonu 3 vidi se da je najmanja minimalna debljina stjenke pseudociste kod životinja u dobi od jedne i jedanaest godina, ali s obzirom da je samo jedan uzorak u dobi od jedne godine, ovo nije reprezentativan rezultat za tu skupinu životinja. Životinja u dobi od jedanaest godina ima sve najveće vrijednosti, i minimalne i maksimalne i prosječne debljine stjenke pseudociste. Najmanje minimalne i prosječne vrijednosti debljine stjenke ima skupina životinja u dobi od osam godina, što je vrlo važan nalaz zbog većeg broja uzoraka u toj skupini životinja. Iz grafikona je vidljivo da maksimalna debljina stjenke pseudociste raste sve do pet godina starosti, nakon čega počinje padati, a opet se povećava u jedinki u dobi od osam i jedanaest godina.



Grafikon 4. Prikaz vrijednosti debljine stjenki pseudocista prema širini (promjeru u cm) pseudociste i spolu jelena običnoga

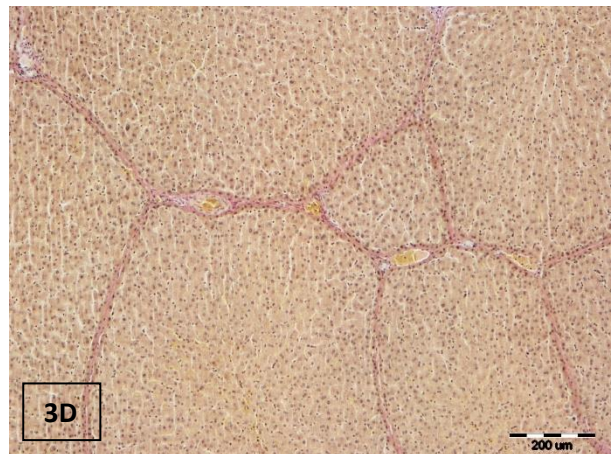
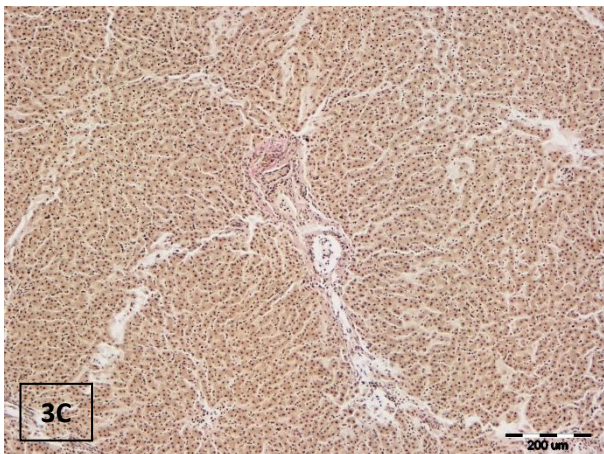
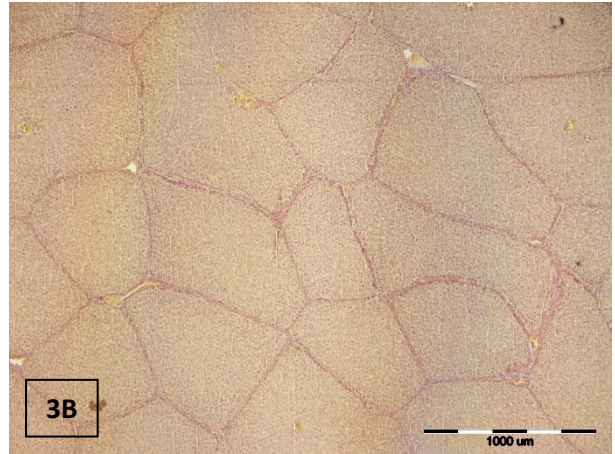
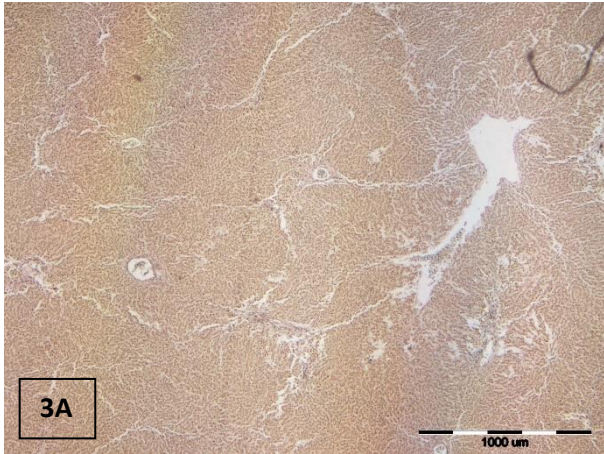
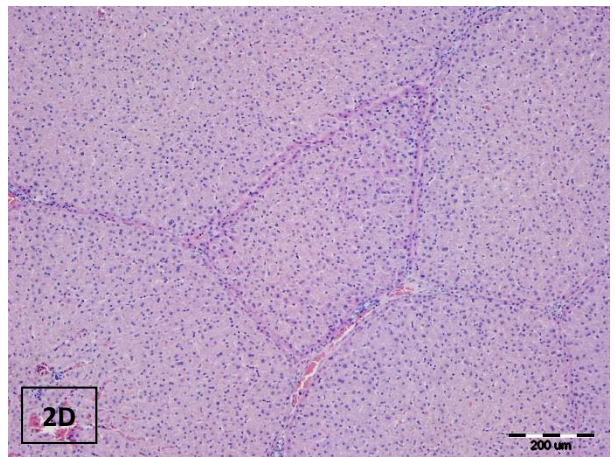
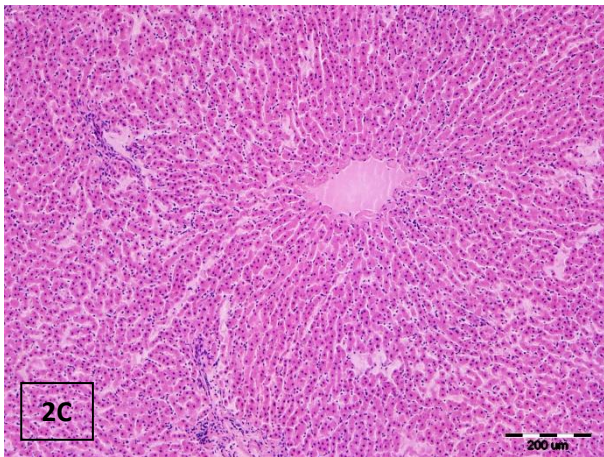
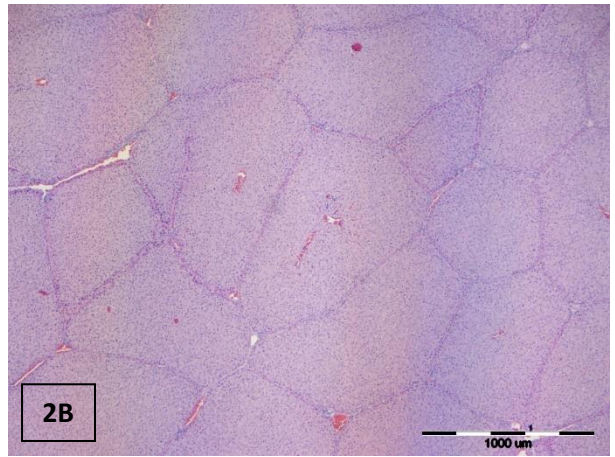
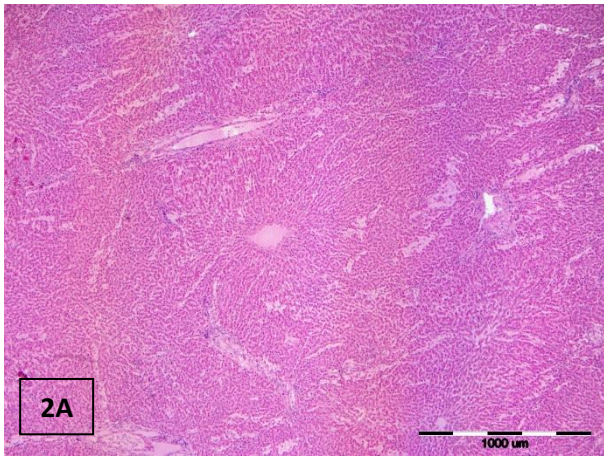
Grafikon 4 prikazuje morfološke parametre uzoraka podijeljenih u zasebne skupine ovisno o promjeru pseudociste te spolu životinje. Vidljivo je da vrijednosti minimalne debljine stjenke kod ženskih jedinki padaju sa porastom promjera pseudociste, dok kod muških životinja rastu sa većim promjerom pseudocisti i minimalne i maksimalne i prosječne vrijednosti debljine stjenke. Prosječna i maksimalna debljina stjenke pseudociste kod ženskih životinja najveća je kod srednjeg promjera pseudociste i pada kod velikog promjera.

Tablica 9. Prikaz nalaza patohistoloških preparata uzoraka svinje divlje invadirane sa metiljem *F. magna*

INTERNI BROJ	SPOL	DOB	MINIMALNA DEBLJINA STJENKE (mm)	MAKSIMALNA DEBLJINA STJENKE (mm)	PROSJEČNA DEBLJINA STJENKE (mm)	ŠIRINA (PROMJER PSEUDOCISTE)	JAJAŠCA	UPALNI INFILTRAT	PIGMENT	MINERALIZACIJA
SD-07 A	Ž	zrelo	0,83	1,88	1,20	s	/	***	***	ne
SD-07 B	Ž	zrelo	1,00	1,63	1,29	s	*	***	**	ne

Tablica 10. Prikaz nalaza patohistoloških preparata uzoraka svinje divlje invadirane sa metiljem *F. hepatica*

INTERNI BROJ	SPOL	DOB	MINIMALNA DEBLJINA STJENKE (mm)	MAKSIMALNA DEBLJINA STJENKE (mm)	PROSJEČNA DEBLJINA STJENKE (mm)	ŠIRINA (PROMJER ŽUČNOG KANALA)	JAJAŠCA	UPALNI INFILTRAT	PIGMENT	MINERALIZACIJA
SD-06	Ž	zrelo	0,88	3,00	2,04	1,5	/	***	/	ne
SD-08 A	Ž	zrelo	0,38	1,03	0,72	<1	/	***	/	ne
SD-08 B	Ž	zrelo	0,80	1,50	1,15	1	/	***	/	ne



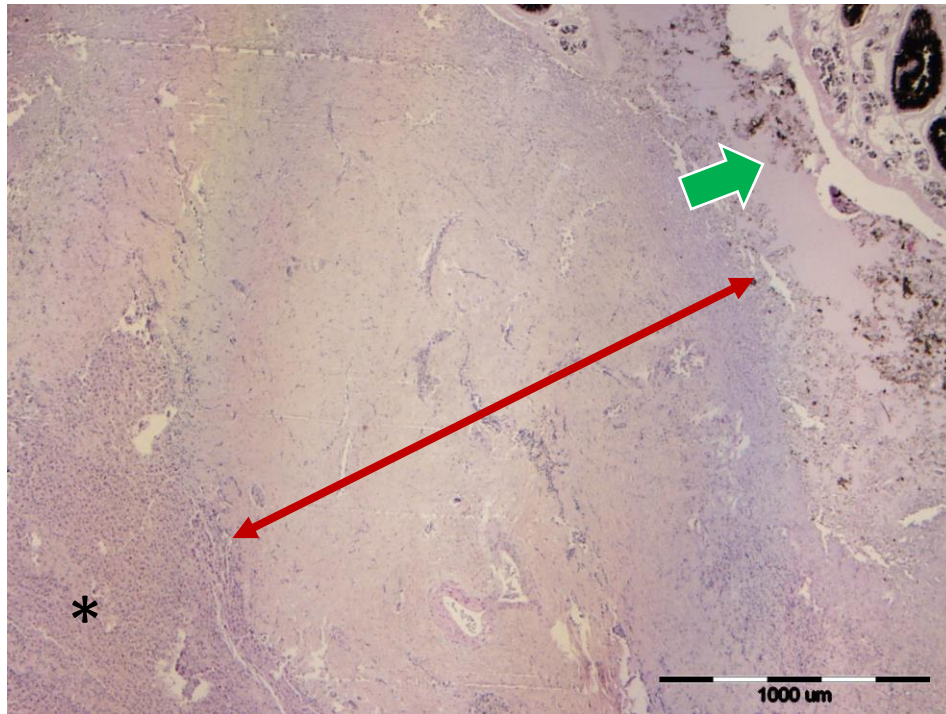
Slika 2A (povećanje 4x) i **2C** (povećanje 100x): Histološka građa jetre jelena običnoga: granica između režnjica teško vidljiva zbog male količine vezivnog tkiva, HE.

Slika 2B (povećanje 4x) i **2D** (povećanje 100x): Histološka građa jetre svinje divlje: jetreni režnjici jasno ograničeni; između režnjica nalazi se velika količina vezivnog tkiva, HE.

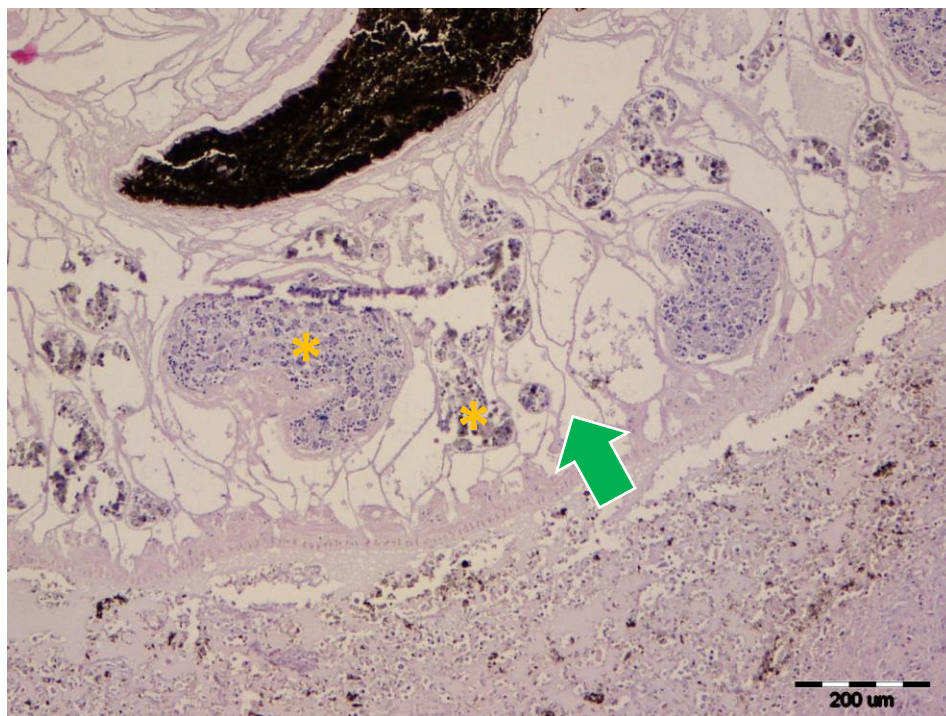
Slika 3A (povećanje 4x) i **3C** (povećanje 100x): Histološka građa jetre jelena običnoga, van Gieson.

Slika 3B (povećanje 4x) i **3D** (povećanje 100x): Histološka građa jetre svinje divlje, van Gieson.

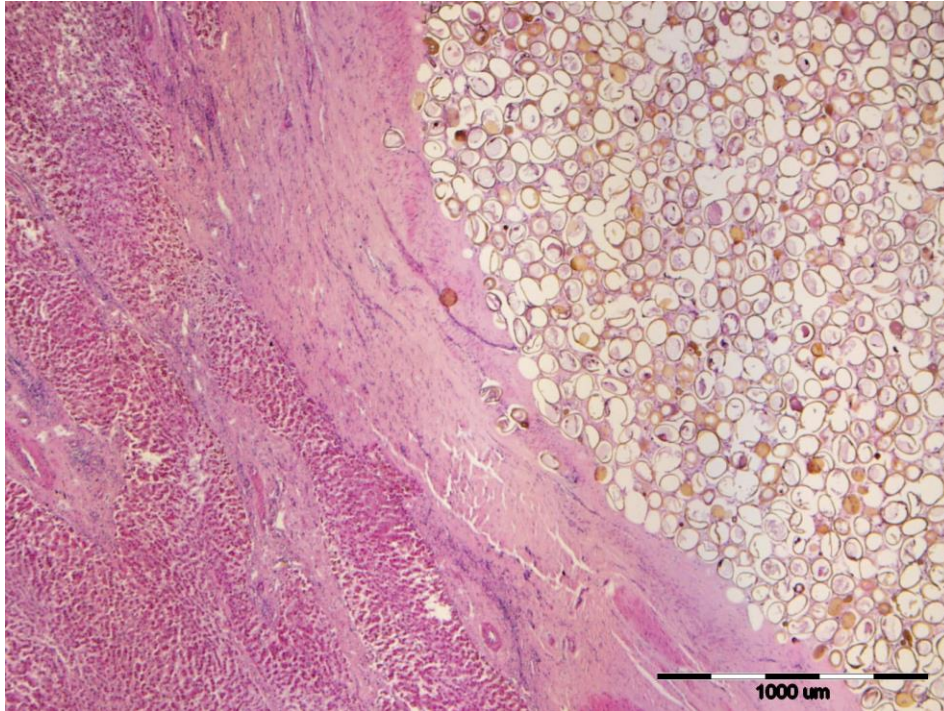
U ovom istraživanju patohistološkom pretragom utvrđeno je da je struktura tkiva jetre izrazito narušena multifokalnim migracijskim tunelima metilja koji su karakterizirani promjerom od nekoliko milimetara do nekoliko centimetara, stjenkom zrelog vezivnog tkiva te lumenom ispunjenim nekrotičnim debrisom, fibrinskom tekućinom, krvarenjima i mjestimice izrazito brojnim eliptičnim do ovalnim jajašcima s debelom opnom, ispunjenim amorfnim eozinofilnim flokuliranim materijalom. Neposredno uz i unutar stjenke ovih tunela kao i općenito unutar vezivnog tkiva nalazimo pretežno granulomatoznu upalu i većim dijelom limfoplazmacitni, a manje neutrofilni i eozinofilni infiltrat.



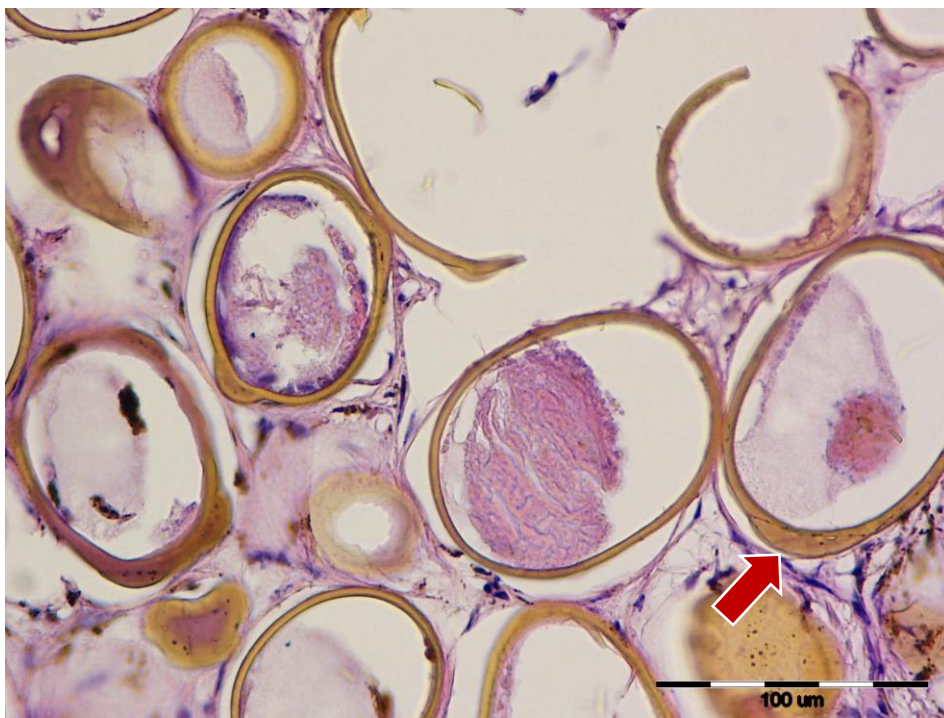
Slika 4. Vezivnotkivna stjenka pseudociste i metilj *Fascioloides magna* unutar pseudociste, jelen obični (JO), HE, povećanje 4x. Vidljivo nepromijenjeno tkivo jetre (*), dio vezivnotkivne stjenke (crvena strelica) te u šupljini pseudociste (gore desno) dio metilja, pigmenta i nekrotičnog debrisa (zeleni strelica).



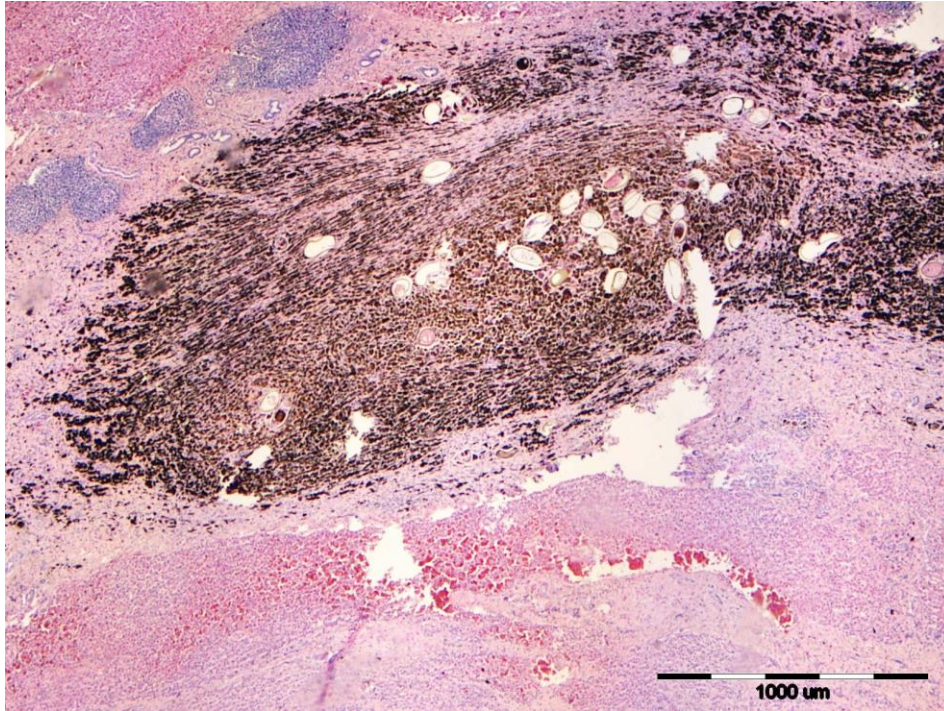Slika 5. Metilj *Fascioloides magna* unutar pseudociste označen zelenom strelicom, JO, HE, povećanje 100x. Vidljiv dio crijeva (smeđe boje) i spolnog sustava metilja (*).



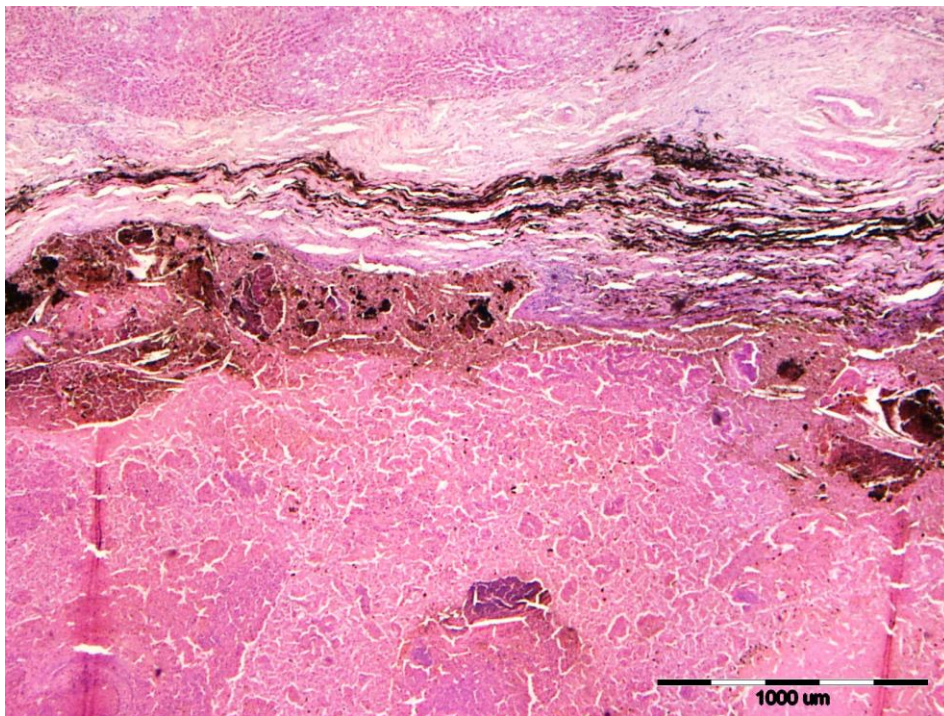
Slika 6. Velika količina jajašaca metilja *Fascioloides magna* okružena vezivnotkivnom stjenkom, JO, HE, povećanje 4x.



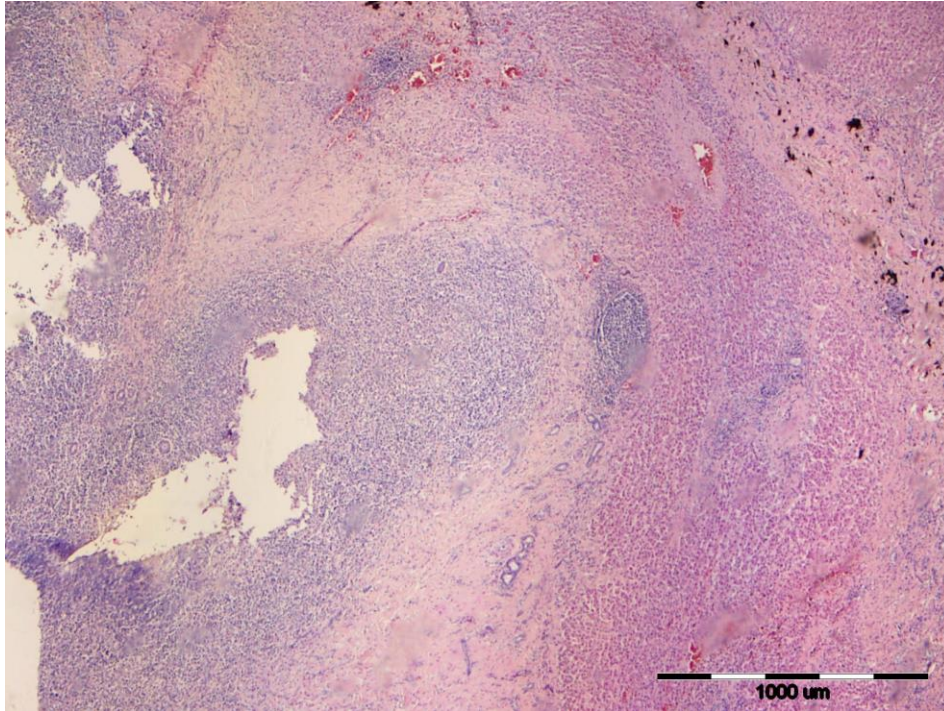
Slika 7. Jajašca metilja *Fascioloides magna*, vidljiv poklopac (operculum) označen crvenom strelicom, JO, HE, povećanje 400x.



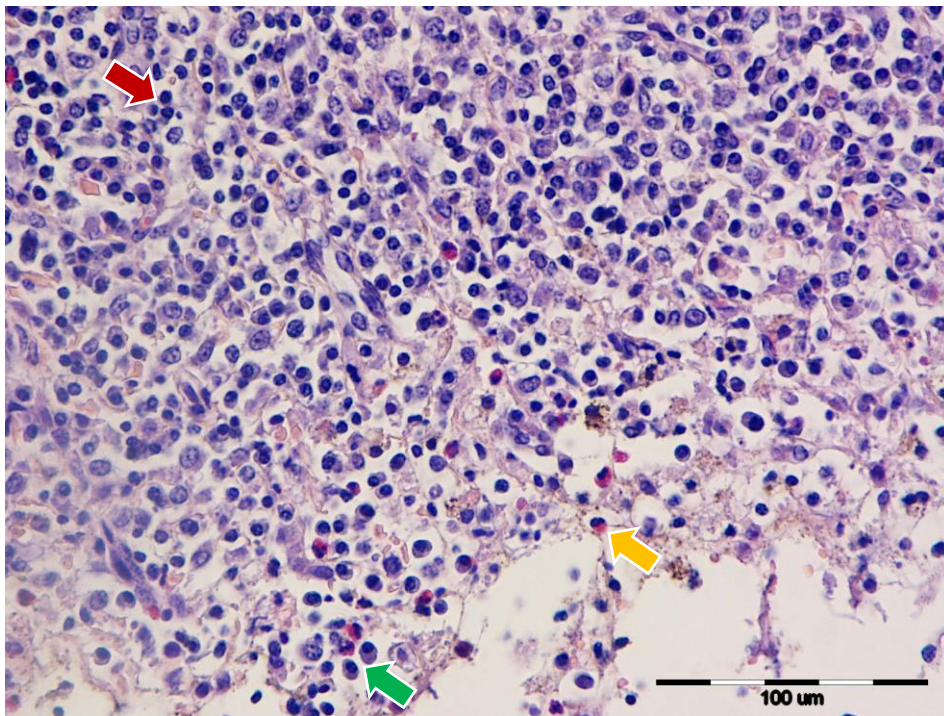
Slika 8. Pseudocista koja sadrži veliku količinu tamno smeđeg do crnog pigmenta željezo porfirina, vidljiva plava područja upalnih žarišta, JO, HE, povećanje 4x.



Slika 9. Unutar stjenke pseudociste nakupine pigmenta željezo porfirina, u šupljini pseudociste uz pigment vidljiv nekrotični debris i eritrociti, JO, HE, povećanje 4x.

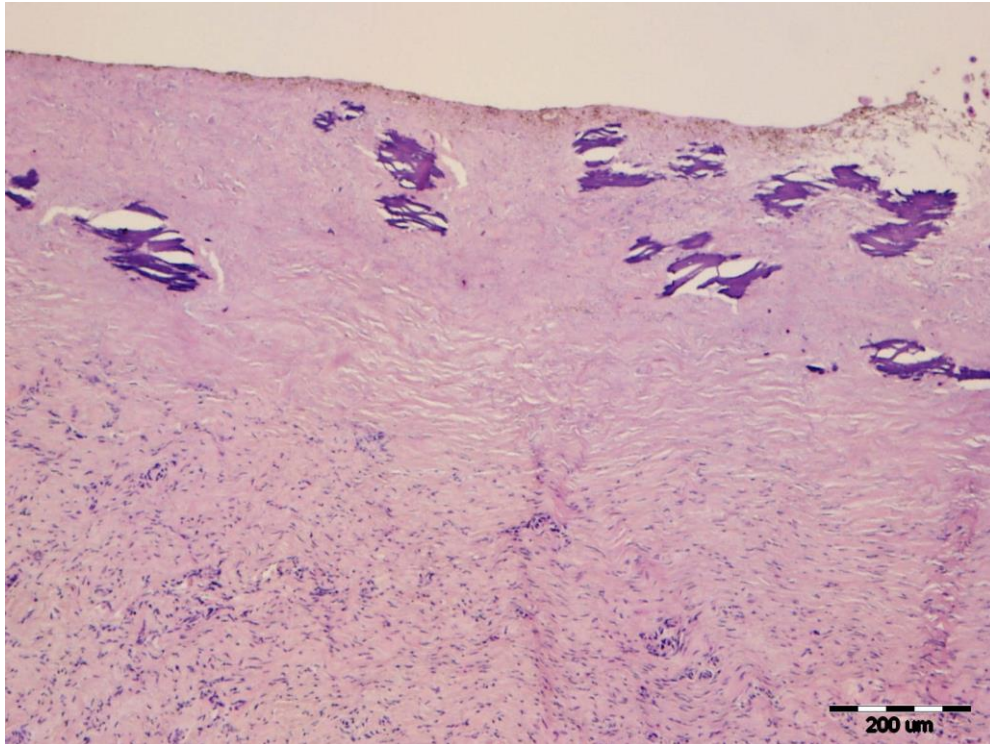


Slika 10. U stijenci pseudociste dominira upalni infiltrat (plava područja), JO, HE, povećanje 4x.

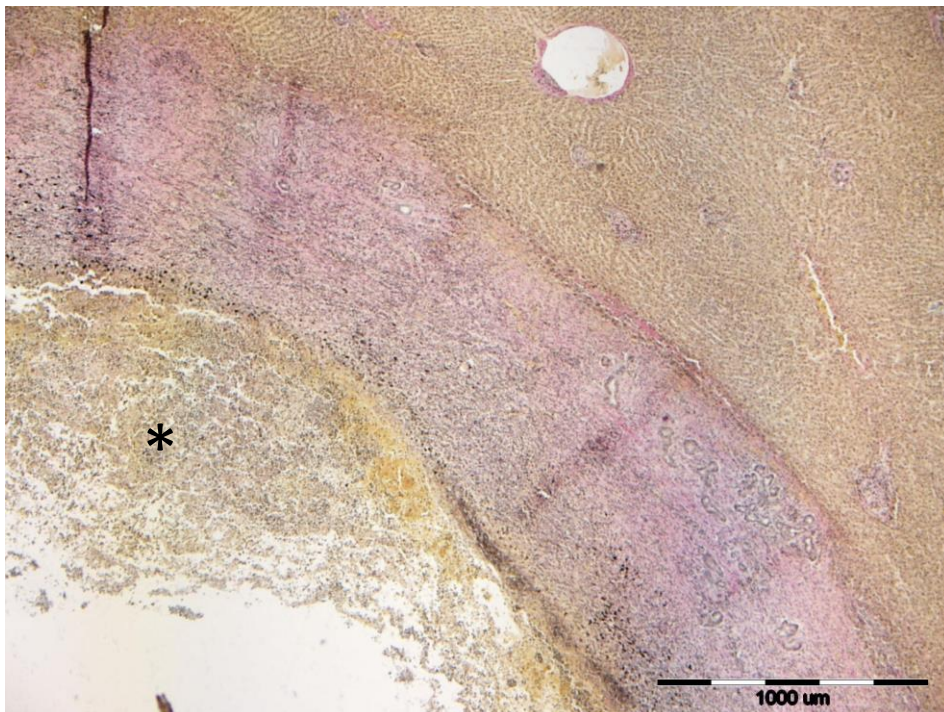


Slika 11. U upalnom infiltratu prevladavaju limfociti (crvena strelica) i plazma stanice (zeleni strelica) s manjom količinom eozinofila (žuta strelica), JO, HE, povećanje 400x.

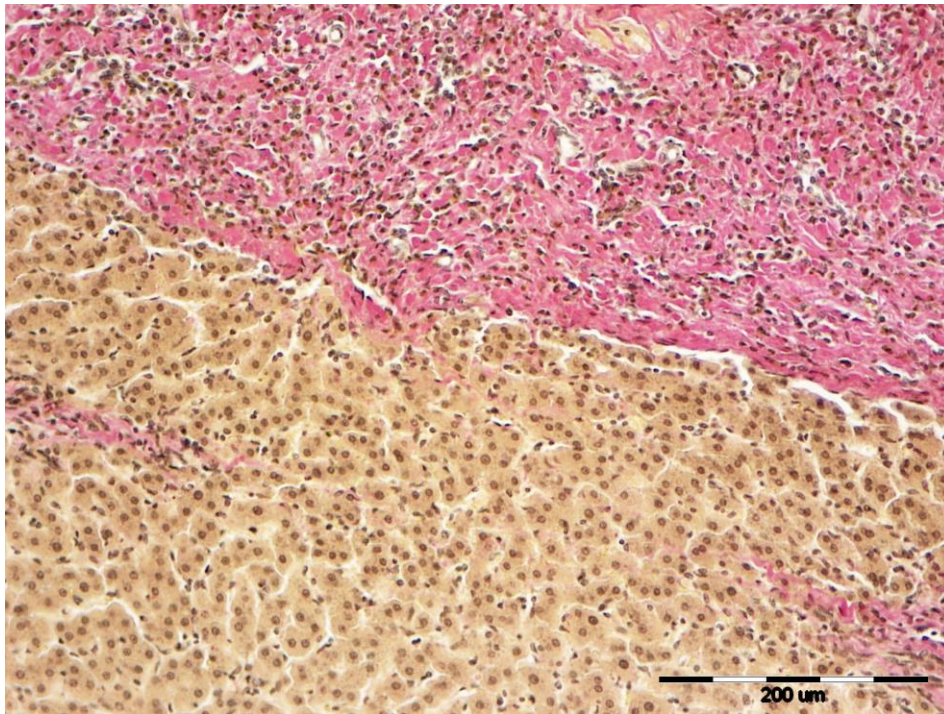
Medije većine arterija su zadebljale. Multifokalno su sinusoidne blago proširene i ispunjene eritrocitima ili proteinskom tekućinom. Multifokalno, uglavnom unutar umnoženog vezivnog tkiva često se uočavaju tamnosmeđe intra ili ekstracelularne pigmentne granule željezo porfirina. U okolnom parenhimu jetre uočljivo je zadebljano periportalno vezivno tkivo unutar kojega nerijetko nalazimo povećani broj bilijarnih duktularnih struktura te infiltraciju limfocita, plazma stanica i rjeđe neutrofila. U jednom preparatu unutar šupljine vezivnotkivne kapsule vidljiv je spolno zreli metilj s naznačenim debelim eozinofilnim tegumentom, subtegumentalnim stanicama kojima su vidljive samo jezgre, „spužvastom“ do „mrežastom“ rahlom i blijedom tjelesnom šupljinom unutar koje nalazimo nekoliko prereza muških spolnih žlijezda sa zrelim spermatozoidima, multiplim vitelarnim žlijezdama, probavnim traktom ispunjenim sa crnim pigmentom željezo porfirina, a u pojedinim presjecima vidljiv je i uterus ispunjen prije opisanim jajašcima. Najčešći nalaz u šupljini pseudociste je nekrotični debris, a uz njega jajašca i pigmentne granule. Unutar nekrotičnih promjena uočljiva su multifokalna žarišta distrofične mineralizacije. Na nekim preparatima uz navedene promjene našli smo difuznu mikro i makrovakuolarnu distrofiju periportalnih te midzonalnih hepatocita. Jedan od nalaza su i kolonije kokobacilarnih bakterija.



Slika 12. Mineralizacija (ljubičasta područja) u vezivnotkivnoj stjenki pseudociste, JO, HE, povećanje 100x.

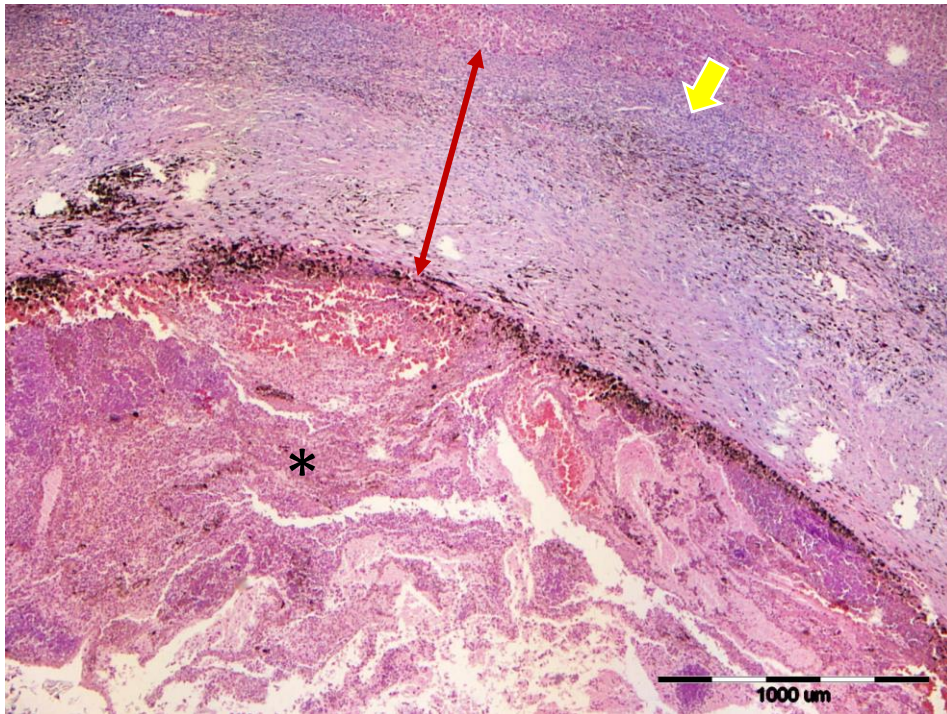


Slika 13. Šupljina pseudociste ispunjena nekrotičnim debrisom (*), vezivnotkivna stjenka pseudociste ružičasto-crveno obojana, nepromijenjeni jetreni parenhim žuto-smeđe obojan, JO, van Gieson, povećanje 4x.

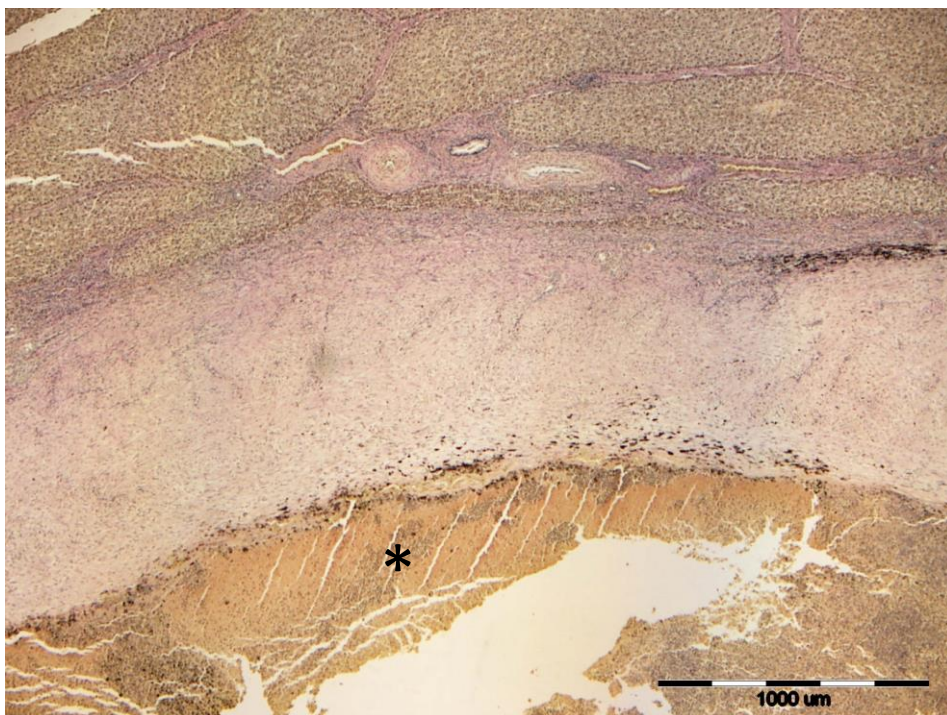


Slika 14. Crveno obojana vezivnotkivna stjenka pseudociste, žuto-smeđe obojani nepromijenjeni hepatociti, JO, van Gieson, povećanje 100x.

U uzorku jetre svinje divlje invadirane sa metiljem *Fascioloides magna* uočava se migratorni trakt kojeg čini stjenka ispunjena sa brojnim eozinofilima, rjeđe neutrofilima (obje vrste polimorfonuklearnih stanica pokazuju kariorektilne i piknotične promjene), opsežnim nekrotičnim debriso, pigmentom metilja te rijetkim eritrocitima. Inkorporirano uz vanjsku stranu vezivnotkivne stjenke nalazimo upalni infiltrat sačinjen od limfocita, plazma stanica, eozinofila, kao i brojnije nakupine željezo porfirina. U okolnom parenhimu jetre uočava se blago izraženije interlobularno vezivno tkivo unutar kojeg nalazimo multifokalne nakupine eozinofila i limfocita.

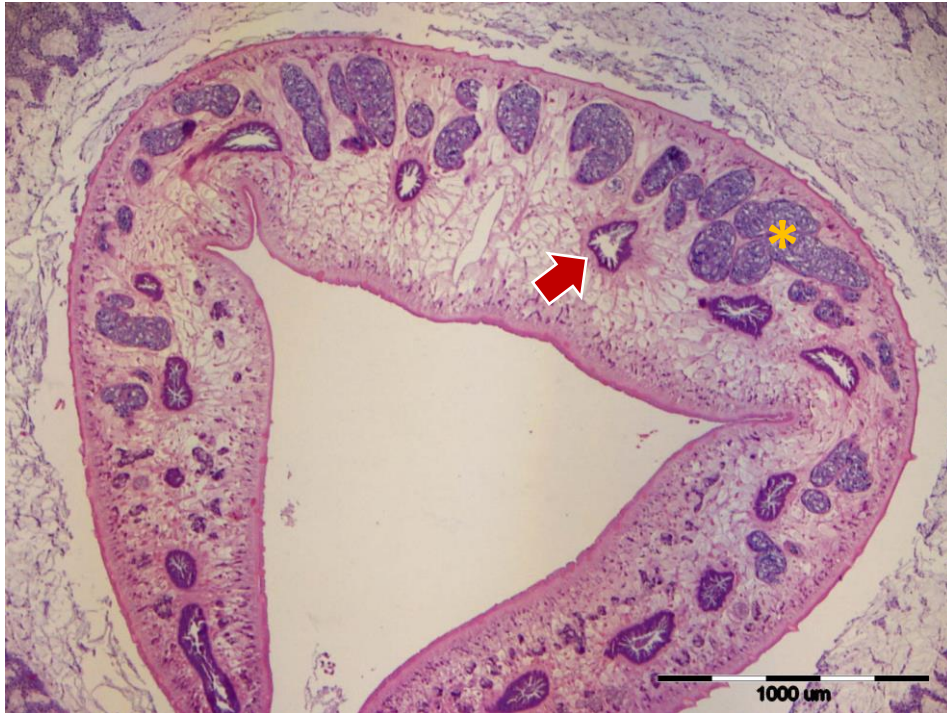

Slika 15. Vezivnotkivna stjenka pseudociste (crvena strelica) unutar koje se nalaze nekrotični debris, željezo porfirin i eritrociti (*), svinja divlja (SD), HE, povećanje 4x. Uz vanjsku stranu stjenke nalazi se upalni limfocitni infiltrat (žuta strelica).

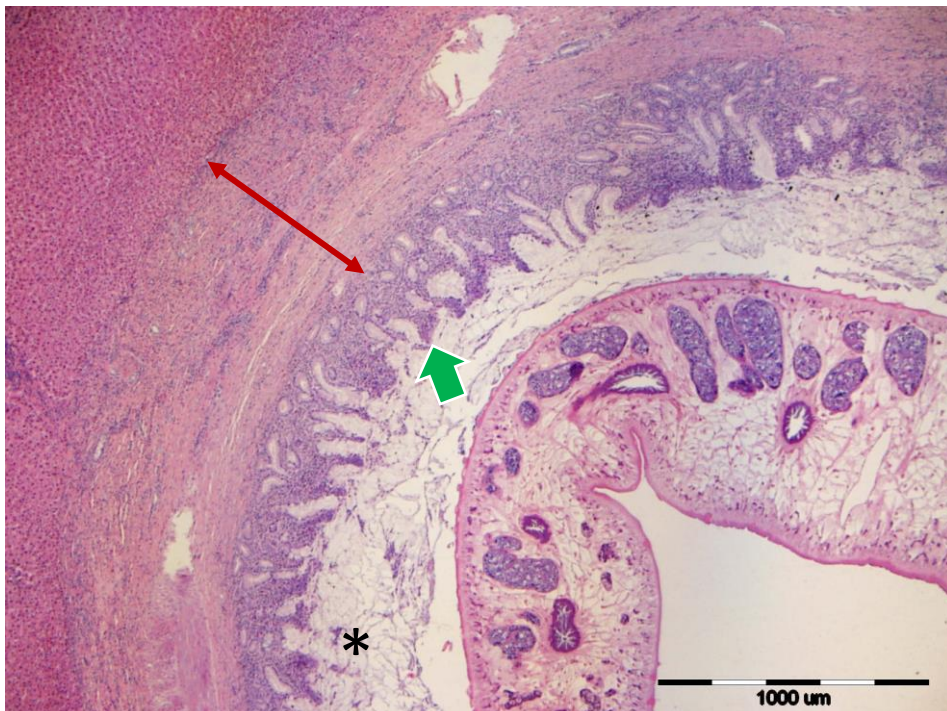

Slika 16. Unutar nepromijenjenog jetrenog parenhima žuto-smeđe boje vidljivi tračci vezivnog tkiva koji dijele jetreni parenhim na jetrene režnjice, vezivnotkivna stjenka pseudociste ružičasto-crvene boje, unutar šupljine pseudociste nalazi se nekrotični debris (*), SD, van Gieson, povećanje 4x.

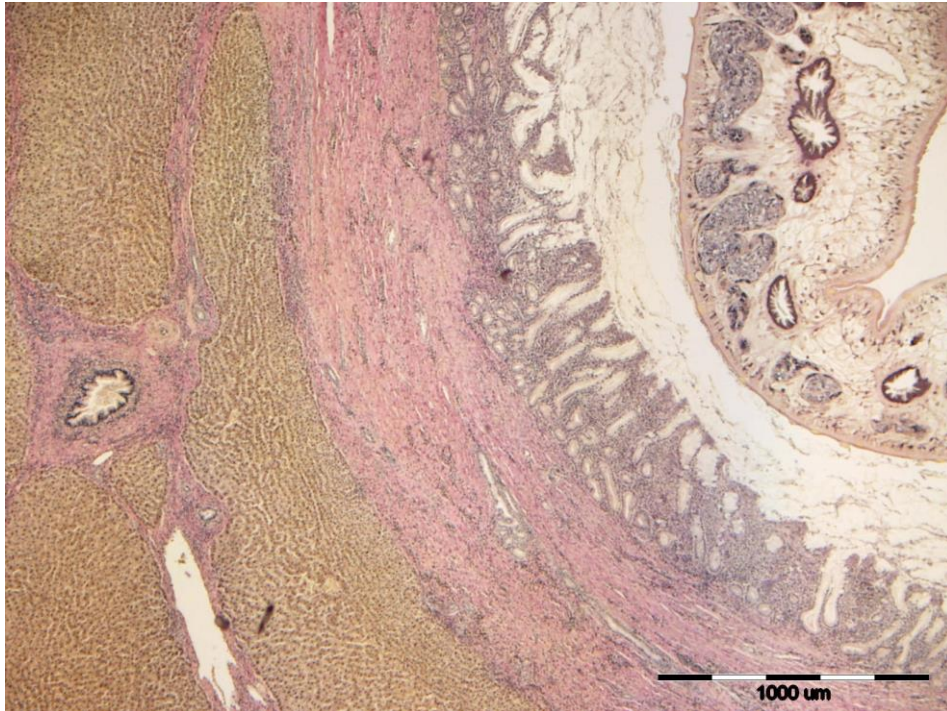
U uzorcima jetara divljih svinja invadiranih sa metiljem *Fasciola hepatica* uočavaju se prošireni i zadebljani ogranci žučovoda. Stjenka žučnog kanala je sa vanjske strane okružena debelom fibroznom kapsulom s izraženom kolagenoznom komponentom. Luminalni dio čine brojne kraće papilarne proliferacije kuboidalnog ili prizmatičnog epitela (hiperplastičan bilijarni epitel) koji je naslojen obilnim svijetlo eozinofilnim do amfofilnim proteinskim materijalom - sluzi. Unutar samog lumena žučnog kanala uočljiv je i raznoliki, obilati nekrotični detritus. Kompletna stjenka žučnog kanala je obilnije infiltrirana brojnim eozinofilima, nešto manje limfocitima te pojedinačnim plazma stanicama, makrofagima i neutrofilima. U okolnim jetrenim režnjevima uočavaju se multifokalne izraženije dilatacije sinusoida i krvarenja, slabiji periportalni limfoplazmicitni infiltrat, duktularna bilijarna reakcija te pojedinačni režnjevi sa izraženijom mikro ili makrovakuolarnom degeneracijom hepatocita. U jednom od preparata, unutar lumena žučnog kanala uočava se adultni metilj karakteriziran debelim eozinofilnim tegumentom s nejednoliko raspoređenim šiljcima, uskim subtegumentalnim slojem muskulature, mrežastim tj. spužvastim parenhimom unutar kojeg nalazimo nekoliko prereza muških spolnih žlijezdi sa zrelim spermatozoidima te probavnim sustavom s visokim prizmatičnim stanicama.



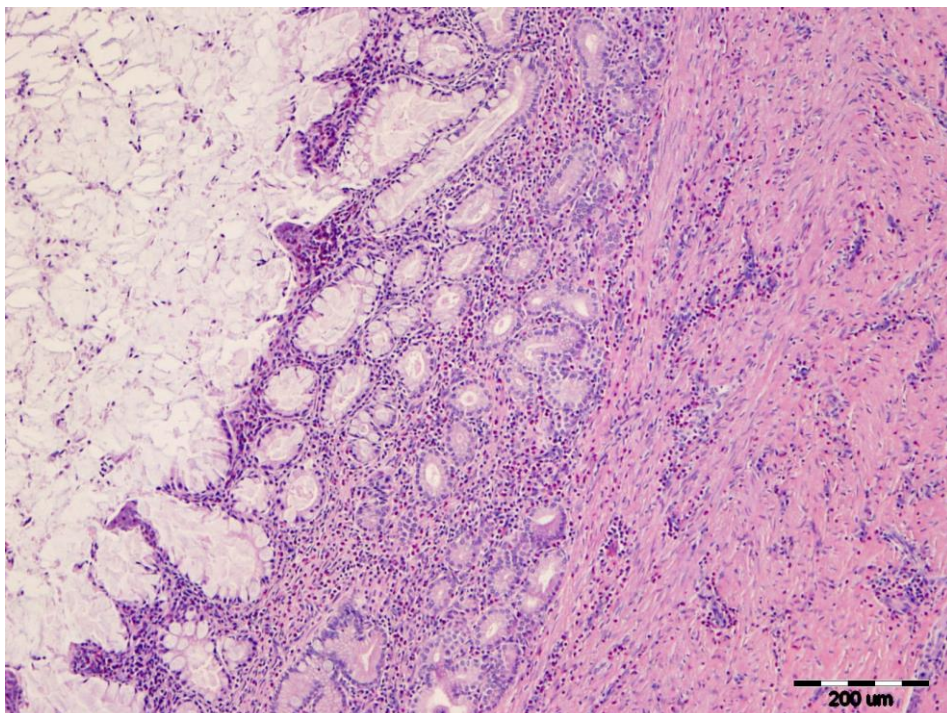
Slika 17. Metilj *Fasciola hepatica* unutar lumena lumena žučnog kanala, SD, HE, povećanje 4x. Vidljiv eozinofilni tegument sa šiljcima, subtegumentalni sloj muskulature, mrežasti parenhim unutar kojeg se nalaze muške spolne žlijezde (*) te probavni sustav (crvena strelica).



Slika 18. Dilatirani i zadebljani ogranak žučovoda unutar kojeg se nalazi metilj *F. hepatica*, SD, HE, povećanje 4x. Vidljiva stjenka žučnog kanala koja je s vanjske strane okružena debelom vezivnotkivnom stjenkom (crvena strelica), papilarne proliferacije (zeleni strelica) te sluz (*).



Slika 19. Dio metilja *F. hepatica* unutar žučnog kanala (gore desno), vezivnotkivna stjenka žučnog kanala ružičasto-crveno obojana, nepromijenjeni jetreni parenhim žuto-smeđe obojan, SD, van Gieson, povećanje 4x.



Slika 20. Stjenka žučnog kanala infiltrirana brojnim eozinofilima (crvene stanice), nešto manje limfocitima te pojedinačnim plazma stanicama, makrofagima i neutrofilima, SD, HE, povećanje 100x.

5. RASPRAVA

Ulaskom u organizam nositelja svaki parazit predstavlja strano tijelo za nositelja i pokreće cijeli niz obrambenih reakcija kojima ga se nastoji izlučiti iz organizma. S obzirom da metilj *Fascioloides magna* predstavlja nezavičajnu vrstu parazita na našim prostorima tako ovdje možemo, unatoč činjenici da je jelen obični naveden kao tipični nositelj, i u slučaju jelena i svinje divlje govoriti o razmjerno novoj zajednici nositelj-parazit. Drugim riječima, riječ je o odnosu koji se još razvija i kod kojega je moguće još kroz dulje vrijeme promatrati određene promjene. Primjeri takvih promjena na genskoj razini vidljivi su iz istraživanja BUJANIĆA (2019.) koji donosi potvrde o određenim promjenama kod jelena običnoga, gdje su unatoč razmjerno kratkom razdoblju od 20-tak godina vidljive naznake prilagodbe na ovog parazita. Slično su potvrđene i makroskopske promjene kod drugog pripadnika porodice jelena, srne obične, koja kao aberantni nositelj pokazuje pojavu pseudocista, čime bi se značajno smanjila smrtnost i olakšalo liječenje ove vrste (KONJEVIĆ i sur., 2018.). Konačno, kako se prilagođavaju i nositelji, tako niti parazit ne zaostaje u ovom dinamičnom odnosu te su KONJEVIĆ i sur. (2017.) utvrdili kod svinje divlje kao nositelja tipa slijepice osim klasične pseudociste s debelom stjenkom i pseudocistu s tankom stjenkom, koja bi potencijalno metilju ipak pružila priliku za nastavak ciklusa. Pored toga, pronađena su i jajašca koja ukazuju na spolnu zrelost metilja, koja se ne navodi kao pravilo kod ovog tipa nositelja (KRÁLOVÁ-HROMADOVÁ i sur., 2016.). Ove spoznaje su od iznimna značaja za razumijevanje odnosa nositelj-parazit, kao i za planiranje zahvata u populaciju s ciljem kontrole bolesti. Naime, kao nezavičajni parazit, ovaj metilj je prouzročio velike probleme u uzgoju i zaštiti pojedinih vrsta divljači u proteklih dvadeset godina u našoj zemlji. Ovo je razvidno i iz činjenice da je Ministarstvo poljoprivrede odredilo po prvi puta i mjere za kontrolu ove bolesti na području Posavine (ANONIMUS, 2018.a). U ovom istraživanju istodobna invazija metiljem *Fascioloides magna* i metiljem *Fasciola hepatica* utvrđena je samo u svinje divlje, dok su jeleni

bili invadirani isključivo velikim američkim metiljem. Ovakav nalaz u jelena je u skladu s nalazom KONJEVIĆ i sur. (2011.) koji tvrde o rijetkom nalazu metilja *F. hepatica* u jelena na fascioloidoznim područjima.

Ulaskom mladoga metilja u jetreno tkivo započinje njegova migracija i hranjenje tkivom i krvlju, uslijed čega nastaju migratorni kanali i razaranje jetrenoga parenhima. Gledano na histološkom nivou razvidno je da organizam započinje obranu u vidu granulomatozne upale i proliferacije vezivnoga tkiva čime se s jedne strane nastoji usmrtiti parazita, a s druge strane izolirati ga od tkiva nositelja. Ovdje se može postaviti i pitanje razloga za migracijom metilja kroz jetru. Prema do sada utvrđenom jedan od razloga može biti potraga za partnerom, s obzirom da su u pseudocistama uglavnom smještene po dva metilja, ali drugi, možda i vjerojatniji razlog može biti izbjegavanje imunskog odgovora. Naime, CHAUVIN i sur. (1996.) su na primjeru pokusne invazije ovaca metiljem *Fasciola hepatica* zaključili kako mladi metilj stalnom migracijom zapravo ostaje korak ispred imunskog sustava. Jednom kada metilj prestane s migracijom moguće je stvaranje pseudociste. Dobiveni rezultati ukazuju na to da se lokalni odgovor organizma u slučaju jelena običnoga temelji primarno na limfocitima, a manjim dijelom na neutrofilima i eozinofilima. U slučaju svinje divlje primjetan je veći udio eozinofila koji su zastupljeniji u šupljini pseudociste u odnosu na vezivnotkivnu stjenku. Prema OVINGTON i BEHM (1997.) na primjeru invazije metiljem *Fasciola hepatica* povećan udio eozinofila moguće je utvrditi u početnim tjednima nakon invazije, dok s njenim trajanjem raste udio limfocita, a smanjuje se udio eozinofila. Slično smo utvrdili i u ovom istraživanju kod jelena gdje smo primijetili da na području reaktivne upale oko migratornog kanala nalazimo nešto veći udio eozinofila, iako i dalje dominiraju limfociti. Podsjećam da je u drugim uzorcima od jelena vidljivo veći udio limfocita. S obzirom da u uzorcima od divljih svinja nije bilo živih metilja, već je riječ o pseudocistama debelih stjenki s raspadnutim metiljima predmnijevamo kako je riječ o starijem procesu te da veći nalaz eozinofila ne možemo pripisati početnoj fazi

invazije. Ovdje se moramo osvrnuti i na ulogu eozinofila u upalnom odgovoru na parazita. Naime, dok je nedvojbeno činjenica da eozinofili nastoje usmrtiti parazita, postoji upitna njihova uloga u potencijalnom daljnjem oštećenju tkiva (HUANG i APPLETON, 2016.). Nadalje, na primjeru invazije oblicem *Trichinella* spp. u miševa FABRE i sur. (2009.) su zaključili kako nedostatak eozinofilnog odgovora dovodi do povećanog ugibanja ličinki trihinela. Očito je u ovom slučaju riječ o modulaciji imunskog odgovora kroz pojačanu produkciju IFN- γ , a smanjenu produkciju IL-4. Općenito gledano, slične histološke promjene u jelenskim jetrama kao i u ovom istraživanju utvrđene su na primjeru jelena lopatara kao drugog tipičnog nositelja (KARAMON i sur., 2015.; TRAILOVIĆ i sur., 2016.), a prethodno jednim dijelom i kod jelena običnoga (BECK i sur., 2008.). Pored navedenoga, sličnu dilataciju sinusoida kod jelena običnoga opisali su i BECK i sur. (2008.). Proširenje sinusoida i zadebljanje stjenke arterija moglo bi se dijelom dovesti i u svezu s potencijalnim porastom intrahepatičnog krvnog tlaka. Naime, razvidno je tijekom parazitoloških pretraga da su invadirane jetre, posebice kada je riječ o težim invazijama, izrazito tvrde konzistencije (zbog veće razvijenosti vezivnog i ožiljnog tkiva). Kada se tome još pridoda i veliki broj pseudocista, za očekivati je da odnosi tlakova u tkivu jetre i pritisak na vene i arterije više nisu jednaki. Upravo tome u prilog mogla bi govoriti i zamijećena pojava proširenja sinusoida i zadebljanje arterija, koje s mišićnim dijelom stjenke imaju dulje vrijeme potencijal odgovora na povećani pritisak. Pored ovih promjena na krvnim žilama, valja napomenuti kako su MARINKOVIĆ i sur. (2013.) utvrdili i vakuolizaciju glatkih mišićnih i endotelnih stanica krvnih žila jelena lopatara s fascioloidozom. Ovakve su promjene moguće i zbog unosa bakterija iz crijeva tijekom migracije metilja.

Za razliku od jelena, podaci o histološkim promjenama u jetrama divljih svinja invadiranih velikim američkim metiljem, izuzev KONJEVIĆ i sur. (2017.), nisu prisutni u dostupnoj literaturi. S obzirom na navedeno ovdje opisani histološki opis jetara divljih svinja invadiranih

ovim metiljem je prvi takav prikaz. Ipak, pored razlike u strukturi stanica koje okružuju metilja u jetrenom tkivu razvidna je i veća razvijenost vezivnoga tkiva u parazitološki negativnim jetrama svinje divlje. Ovo je značajno u promatranju razlika između jelena običnoga i svinje divlje u odgovoru na parazita, jer veća "sklonost" vezivnome tkivu potencijalno daje i osnovu za jaču vezivnotkivnu reakciju i stvaranje pseudociste s debljim stjenkama u jetri svinje.

Na pojedinim pseudocistama kod jelena običnoga vidljiva je znatnija razlika u debljini stjenke na njenim različitim dijelovima. Moguće je da je riječ o kosom rezu stjenke ili je pak zbog različitih odnosa u jetrenom tkivu na pojedinim dijelovima pseudociste došlo do jačeg ili slabijeg razvoja vezivnoga tkiva. Također je primijećeno da su razlike u debljini stjenke manje kod "malih" pseudocista, odnosno moglo bi se reći da je debljina stjenke ujednačenija cijelim opsegom pseudociste. Pigment nalazimo u većoj količini kod "malih" pseudocista što je vidljivo u uzorcima JO-08 A/B/C, JO-25 A/B, JO-14 B/A, JO-20 A/B, JO-15 A/B, JO-21 A/C i JO-22 A/B. Ovdje također treba navesti kako postojanje pigmenta željezo-porfirina možemo smatrati karakterističnim znakom za fascioloidozu s obzirom da isti nije utvrđen u slučaju fascioleze. S druge strane, količina upalnog infiltrata je veća u slučaju "velikih" pseudocista, primjerice kod uzoraka JO-08 A/C i JO-20 A/B. U konačnici, utvrđeno je u pravilu da trajanjem procesa kod jelena i sama stjenka postaje deblja te se povećava količina pigmenta, dok se smanjuje količina upalnog infiltrata. Pojedine srednje i velike pseudociste ispunjene velikom količinom jajašaca imale su tanku stjenku što je moguća posljedica izostanka komunikacije iste sa žučovodom, uslijed čega se povećava tlak unutar pseudociste pa ona raste, a stjenka se stanjuje. Pojava ovakvih pseudocista govori u prilog još uvijek nepotpunoj prilagođenosti jelena običnoga na ovog parazita. Prosječna debljina stjenke pseudociste najmanja je u Vukovarsko-srijemskoj županiji (1,03 mm) te se povećava u smjeru širenja fascioloidoze prema Bjelovarsko-bilogorskoj županiji gdje je najveća (1,31 mm). Moguće objašnjenje za ovu pojavu je u činjenici da je bolest najduže prisutna na istočnom dijelu zemlje, pa je dijelom došlo do uspostave trajnog

fascioloidnog žarišta i veće prilagođenosti metilja na novog nositelja i suprotno. Nasuprot tome, prema središnjoj Hrvatskoj organizam nositelja se još uvijek brani burnijom reakcijom tkiva.

Specifičnost istraživanja slobodnoživućih divljih životinja vidljiva je i u ovome radu kroz prisutnost određenih čimbenika na koje se nije moglo utjecati. Tako je primjerice broj uzoraka, spolna kategorija i način uzimanja uvelike uvjetovan terenskim dijelom koji pak ovisi o lovnoj sezoni, planu odstrjela prema lovnogospodarskoj osnovi, kao i zainteresiranosti vanjskih dionika (lovačka društva) za terensko uzorkovanje. Naime, osobitosti lovnih događaja onemogućavaju stalnu prisutnost istraživača na terenu. Isto tako, unatoč korištenju okularne mjerne skale treba imati na umu i potencijalnu neobjektivnost prilikom prosudbe debljine stjenke zbog subjektivnog mjerenja od strane čovjeka, a ne pomoću računalnih programa. S obzirom na veličinu pseudocista kod fasciolidoze koje su najčešće jako velike, u ovom istraživanju utvrđene su u najvećem postotku velike pseudociste (36,2%), zatim srednje (34,5%), dok je najmanje bilo malih pseudocista (29,3%) što predstavlja problem tijekom uzorkovanja uzoraka pseudociste zbog veličine uzorka i veličine prikladnog kontejnera za fiksaciju.

Konačno, valja naglasiti da do sada nisu rađena istraživanja ovog tipa, odnosno da u nama dostupnoj literaturi nema istraživanja koja sistematično prikazuju patohistološke promjene u jetri jelena običnoga i svinje divlje uzrokovane velikim američkim metiljem.

6. ZAKLJUČCI

- U upalnom infiltratu invadiranih jetara jelena običnoga prevladavaju limfociti, a zatim slijede neutrofili i eozinofili
- U upalnom infiltratu invadiranih jetara svinje divlje prevladavaju eozinofili, a zatim neutrofili i limfociti
- Neinvadirane jetre svinje divlje imaju razvijenije vezivno tkivo u odnosu na jetre jelena običnoga
- Ovisno o spolu, vrijednosti minimalne debljine stjenke pseudociste s porastom njenog promjera kod košuta padaju, a kod jelena rastu
- Utvrđeno je zadebljanje medije većine arterija te proširenje sinusoida što se može dovesti u svezu s porastom intrahepatičnoga tlaka
- Najčešći nalaz u šupljini pseudociste je nekrotični debris, a uz njega jajašca i pigmentne granule

7. POPIS LITERATURE

- ANONIMUS (2018a): Naredba o mjerama zaštite životinja od zaraznih i nametničkih bolesti i njihovom financiranju u 2018. godini. Narodne novine br. 10/2018.
- ANONIMUS (2018b): Zakon o lovstvu. Narodne novine br. 99/2018.
- BALBO, T., P. LANFRANCHI, L. ROSSI, P. G. MENEGUZ (1987): Health management of a red deer population infected by *Fascioloides magna* (Bassi, 1875) Ward, 1917. Ann. Fac. Med. Vet. Torino 32, 1–13.
- BASSI, R. (1875): Sulla cachessia ittero-verminosa, o marciaia, causata dei Cervi, causata dal *Distomum magnum*. Il Medico Veterinario 4, 497–515.
- BECK, A., R. BECK, V. VRKIĆ, I. C. ŠOŠTARIĆ-ZUCKERMANN, M. HOHŠTETER, B. ARTUKOVIĆ, Z. JANICKI, D. KONJEVIĆ, A. MARINCULIĆ, Ž. GRABAREVIĆ (2008): Red Deer (*Cervus elaphus*) are not a perfect host for *Fascioloides magna*: evidence from a histopathological study. Abstracts of the 8th Conference of the (EWDA) European Wildlife Disease Association Focusing on Diseases of European Wildlife and Recent Changes in Disease Distribution (Vicković, I., ur.). Zagreb, str. 45.
- BLAŽEK, K., F. GILKA (1970): Notes of the nature of the pigment of the trematode *Fascioloides magna*. Folia Parasitol. 17, 165–170.
- BOJOVIĆ, D., L. K. HALLS (1984): Central Europe. In: White-tailed deer ecology and management (Halls, L. K., ed). Stackpole Books, Harrisburg.
- BUJANIĆ, M. (2019): Raznolikost gena glavnoga sustava tkivne podudarnosti jelena običnoga (*Cervus elaphus* L.) u odnosu na invaziju metiljem *Fascioloides magna*. Doktorski rad. Sveučilište u Zagrebu, Veterinarski fakultet.

- CAMPBELL, W. C. (1960): Nature and possible significance of the pigment in fascioloidiasis. J. Parasitol. 46, 769–775.
- CAR, Z. (1967): Razvrstavanje i prirodoslovlje divljači. U: Lovački priručnik (Dragišić, P., ur.). Lovačka knjiga, Zagreb, str. 114-116.
- CHAUVIN, A., G. BOUVET, C. BOULARD (1996): Humoral and cellular immune responses to *Fasciola hepatica* experimental primary and secondary infection in sheep. Int. J. Parasitol. 25, 1227-1241.
- CHEN, M. G., K. E. MOTT (1990): Progress in assessment of morbidity due to *Fasciola hepatica* infection: a review of recent literature. Trop. Dis. Bul. 57, 1-38.
- CHROUST, K. (1987): Současný stav a možnosti tlumení motolice obrovské (*Fascioloides magna*) u zvěře. Veterinářství 37, 514–515. (in Czech)
- CONBOY, G. A., B. E. STROMBERG (1991): Hematology and clinical pathology of experimental *Fascioloides magna* infection in cattle and guinea pigs. Vet. Parasitol. 40, 241–255.
- ČEOVIĆ, I. (1940): Lovstvo. Tipografija d.d., Zagreb, str. 608.
- DARABUŠ, S., I. Z. JAKELIĆ (2002): Osnove lovstva. Hrvatski lovački savez, Zagreb, str. 68-76.
- ERHARDOVÁ, B. (1961): Vývojový cyklus motolice obrovské *Fasciola magna* v podmínkách ČSSR. Zool. Listy. 10, 9–16.
- ERHARDOVÁ-KOTRLÁ, B. (1971): The occurrence of *Fascioloides magna* (Bassi, 1875) in Czechoslovakia. Academia, Czech Academy of Sciences, Prague, 155 pp.

- FABRE, V., D. P. BEITING, S. K. BLISS, N. G. GEBRESELASSIE, L. F. GAGLIARDO, N. A. LEE, J. J. LEE, J. A. APPLETON (2009): Eosinophil Deficiency Compromises Parasite Survival in Chronic Nematode Infection. *J. Immunol.* 182, 1577-1583.
- FLORIJANČIĆ, T. (2006): Epizootiološka istraživanja fascioloidoze običnog jelena (*Cervus elaphus*) u istočnoj Hrvatskoj. Disertacija. Veterinarski fakultet Sveučilišta u Zagrebu. Zagreb.
- FOREYT, W. J., A. C. TODD (1976a): The development of the large American liver fluke, *Fascioloides magna*, in white-tailed deer, cattle, and sheep. *J. Parasitol.* 62, 26–32.
- FOREYT, W. J., A. C. TODD (1976b): Liver flukes in cattle: prevalence, distribution and experimental treatment. *Vet. Med. Small Anim. Clin.* 71, 816–822.
- FOREYT, W. J., W. M. SAMUEL, A. C. TODD (1977): *Fascioloides magna* in white-tailed deer (*Odocoileus virginianus*): observation of the pairing tendency. *J. Parasitol.* 63, 1050–1052.
- FOREYT, W. J., C. W. LEATHERS (1980): Experimental infection of domestic goats with *Fascioloides magna*. *Am. J. Vet. Res.* 41, 883–884.
- FOREYT, W. J. (1992): Experimental *Fascioloides magna* infections of mule deer (*Odocoileus hemionus hemionus*). *J. Wildl. Dis.* 28, 183–187.
- GRIFFITHS, H. J. (1962): Fascioloidiasis of cattle, sheep and deer in Northern Minnesota. *J. Am. Vet. Med. Assoc.* 140, 342–347.
- HUANG, L., J. A. APPLETON (2016): Eosinophils in Helminth Infection: Defenders and Dupes. *Trends Parasitol.* 32, 798-807.
- IUCN (2017): The IUCN Red List of Threatened Species. <http://www.iucnredlist.org>

- JANICKI, Z., A. SLAVICA, D. KONJEVIĆ, K. SEVERIN (2007): Zoologija divljači. Zavod za biologiju, patologiju i uzgoj divljači Veterinarskog fakulteta Sveučilišta u Zagrebu, Zagreb, str. 17-22.
- JANICKI, Z., D. KONJEVIĆ (2019): Izvještaj prema Naredbi Ministarstva poljoprivrede, Uprave za veterinarstvo i sigurnost hrane. Zagreb.
- JONES, A. (2005): Family *Fasciolidae*. In: Keys to the Trematoda: Volume 2 (Gibson D. I., A. Jones, R. A. Bray, eds.). CABI Publishing, New York. pp. 79-87.
- KARAMON, J., M. LARSKA, A. JASIK, B. SELL (2015): First report of the giant liver fluke (*Fascioloides magna*) infection in farmed fallow deer (*Dama dama*) in Poland—pathomorphological changes and molecular identification. Bull. Vet. Inst. Pulawy. 59, 339–344.
- KÖNIG, H. E., H.-G. LIEBICH (2005): Probavni sustav. U: Anatomija domaćih sisavaca (Zobundžija, M., K. Babić, V. Gjurčević Kantura, ur.), Naklada Slap, Jastrebarsko, str. 309-376.
- KONJEVIĆ, D., Z. JANICKI, T. ŽIVIČNJAK, A. SLAVICA, A. MARINCULIĆ (2011): Return of *Fasciola hepatica* into parasitic fauna of wild red deer from Baranja region. Book of Abstracts 4th International Scientific Conference Infectious and Parasitic Diseases of Animals, Košice, Slovak Republic, str. 262.
- KONJEVIĆ, D., M. BUJANIĆ, V. ERMAN, A. GUDAN KURILJ, T. ŽIVIČNJAK, K. SEVERIN, S. TOMIĆ, F. MARTINKOVIĆ (2017): New data on wild boar (*Sus scrofa* L.) a dead-end host for large American liver fluke (*Fascioloides magna*). Helminthologia. 54, 77-80.

- KONJEVIĆ, D., M. BUJANIĆ, A. BECK, T. ŽUGLIĆ, Z. JANICKI (2018): New data on roe deer as aberrant host of *Fascioloides magna*. Proceedings of scientific contributions and abstracts. Prokeš, Marian (ur.). Košice, p. 42.
- KOZARIĆ, Z. (1997): Jetra. U: Veterinarska histologija. Naklada Karolina, Zagreb, str. 169-173.
- KRÁLOVÁ-HROMADOVÁ, I., E. BAZSALOVICSOVÁ, J. STEFKA, M. ŠPAKULOVÁ, S. VÁVROVÁ, T. SZEMES, V. TKACH, A. TRUDGETT, M. PYBUS (2011): Multiple origins of European populations of the giant liver fluke *Fascioloides magna* (Trematoda: Fasciolidae), a liver parasite of ruminants. Int. J. Parasitol. 41, 373–383.
- KRÁLOVÁ-HROMADOVÁ, I., L. JUHÁSOVÁ, E. BAZSALOVICSOVÁ (2016): The Giant Liver Fluke, *Fascioloides magna*: Past, Present and Future Research. Springer, pp. 1-50.
- MARINCULIĆ, A., N. DŽAKULA, Z. JANICKI, Z. HARDY, S. LUČINGER, T. ŽIVIČNJAK (2002): Appearance of American liver fluke (*Fascioloides magna*, Bassi, 1875) in Croatia - a case report. Vet. arhiv 72, 319-325.
- MARINKOVIĆ, D., V. KUKOLJ, S. ALEKSIĆ-KOVAČEVIĆ, M. JOVANOVIĆ, M. KNEŽEVIĆ (2013): The role of hepatic myofibroblasts in liver cirrhosis in fallow deer (*Dama dama*) naturally infected with giant liver fluke (*Fascioloides magna*). BMC Vet. Res. 9, 45.
- OVINGTON, K. S., C. A. BEHM (1997): The Enigmatic Eosinophil: Investigation of the Biological Role of Eosinophils in Parasitic Helminth Infection. Mem. Inst. Oswaldo Cruz 92 (Suppl. 2), 93-104.

- PURSGLOVE, S. R., A. K. PRESTWOOD, T. R. RIDGEWAY, F. A. HAYES (1977): *Fascioloides magna* infection in white-tailed deer of southeastern United States. J. Am. Vet. Med. Assoc. 171, 936–938.
- PYBUS, M. J. (2001): Liver flukes. In: Parasitic diseases of wild mammals, 2nd edn. (Samuel, W. M., M. J. Pybus, A. A. Kocan, eds). Iowa State University Press, Ames.
- SCHWARTZ, W. L., D. B. LAWHORN, E. MONTGOMERY (1993): *Fascioloides magna* in a feral pig. J. Swine Health Prod. 1, 27.
- ŚLUSARSKI, W. (1955): Studia nad europejskimi przedstawicielami przywry *Fasciola magna* (Bassi, 1875) Stiles, 1894. Acta Parasitol. Pol. 3, 1–59. (in Polish)
- SUVARNA, S. K., C. LAYTON, J. D. BANCROFT (2019): Connective tissue stains. In: Bancroft's theory and practice of histological techniques. Elsevier, pp. 162-165.
- SWALES, W. E. (1935): The life cycle of *Fascioloides magna* (Bassi, 1875), the large liver fluke of ruminants, in Canada. Can. J. Res. 12, 177–215.
- ŠIMUNOVIĆ, M. (2017): Utjecaj epizootioloških čimbenika na suzbijanje fascioloidoze jelena u Baranji. Disertacija. Veterinarski fakultet Sveučilišta u Zagrebu, Zagreb.
- ŠPAKULOVÁ, M., D. RAJSKÝ, J. SOKOL, M. VODŇANSKÝ (2003): Cicavica obrovská (*Fascioloides magna*). Významný pečeňový parazit prežúvavcov. PaRPRESS, Bratislava (in Slovak)
- TRAILOVIĆ, S. M., D. MARINKOVIĆ, Z. KULIŠIĆ (2016): Diagnosis and therapy of liver fluke (*Fascioloides magna*) infection in fallow deer (*Dama dama*) in Serbia. J. Wildl. Dis. 52, 319-326.
- TROHAR, J. (2004): Jelen. U: Lovstvo (Mustapić, Z., ur.). Hrvatski lovački savez, Zagreb, str. 43-60.

- ULLRICH, K. (1930): Über das Vorkommen von seltenen oder wenig bekannten Parasiten der Säugetiere und Vögel in Böhmen und Mähren. Prag. Arch. Tiermed. 10, 19–43.
- VICKOVIĆ, I. (2007): Metiljavost jelena običnog (*Cervus elaphus elaphus*) uzrokovana velikim američkim metiljem jetre (*Fascioloides magna*) u hrvatskim staništima i učinak terapije na promjenu patomorfoloških obilježja. Disertacija. Veterinarski fakultet Sveučilišta u Zagrebu, Zagreb.
- VRATARIĆ, P. (2004): Divlja svinja. U: Lovstvo (Mustapić, Z., ur.). Hrvatski lovački savez, Zagreb, str. 85-91.
- WINKELMAYER, R., H. PROSL (2001): Riesenleberegel—jetzt auch bei uns? Österreichisches Weidwerk 3, 42–44. (in German)
- ZACHARY, J. F., M. D. MCGAVIN (2008): Jetra, bilijarni sustav i egzokrini dio gušterače. U: Specijalna veterinarska patologija (Grabarević, Ž., ur.), Stanek, Varaždin, str. 93-161.

8. SAŽETAK

Patohistološke osobitosti jetara kod fascioloidoze jelena običnoga i svinje divlje

Metilj *Fascioloides magna* je nezavičajna vrsta parazita na našim prostorima pa unatoč činjenici da je jelen obični naveden kao tipični nositelj, možemo govoriti o razmjerno nedavno uspostavljenoj zajednici nositelj-parazit, dok svinja divlja predstavlja nositelja tipa slijepe ulice. Predilekcijsko mjesto parazitiranja ovoga metilja je jetra u kojoj on migracijom narušava strukturu jetrenog tkiva, dok jetra reagira obrambenim mehanizmima. Prikupljeno je 29 jetara jelena običnoga iz četiri županije (Vukovarsko-srijemska, Požeško-slavonska, Sisačko-moslavačka i Bjelovarsko-bilogorska) iz kojih je izdvojeno ukupno 58 pseudocista te 4 jetre svinje divlje iz Sisačko-moslavačke županije iz kojih su izdvojene 4 lezije indikativne za invaziju metiljem. Histološki preparati izrađeni su iz odabranih područja uzoraka koja su obuhvaćala većim dijelom stjenku pseudociste i okolno tkivo nakon čega su obojani metodama H&E i van Gieson. Izmjerene su debljina stjenke i promjer pseudociste te je određena količina jajašaca, upalnog infiltrata, pigmenta te postojanje znakova mineralizacije. Neinvadirane jetre svinje divlje imaju razvijenije vezivno tkivo u odnosu na jetre jelena običnoga. U upalnom infiltratu invadiranih jetara jelena običnoga prevladavaju limfociti, a zatim slijede neutrofil i eozinofili, dok kod svinje divlje prevladavaju eozinofili, a zatim neutrofil i limfociti. Ovisno o spolu, vrijednosti minimalne debljine stjenke pseudociste s porastom njenog promjera kod košuta padaju, a kod jelena rastu. Utvrđene su promjene na okolnim krvnim žilama, zadebljanje medije većine arterija te proširenje sinusoida. Najčešći nalaz u šupljini pseudociste je nekrotični debris, a uz njega jajašca i pigmentne granule. Ovo je prvo istraživanje koje sistematično pristupa opisu i stupnjevanju mikroskopskih lezija uzrokovanih metiljem *F. magna* u jetri jelena običnoga i svinje divlje.

Ključne riječi: *Fascioloides magna*, jelen obični, svinja divlja, jetra, pseudocista

9. SUMMARY

Pathohistological characteristics of livers in red deer and wild boar with fascioloidosis

Fascioloides magna is a non-native trematode species in Croatia. Despite the fact that the red deer is a definitive final host, we can classify this relationship as a recently established host-parasite association. Wild boar is classified as a dead-end host. The migration of young flukes through the liver induces extensive tissue damage, while liver responds initiating various defence mechanisms. We collected 29 samples of red deer livers from four counties (Vukovarsko-srijemska, Požeško-slavonska, Sisačko-moslavačka, and Bjelovarsko-bilogorska) from which 58 pseudocysts were isolated and 4 wild boar livers originating from Sisačko-moslavačka County, with 4 isolated lesions suggestive to be caused by flukes. Histological preparations were made from selected areas that cover most of the wall of pseudocysts and surrounding tissues. Sections were stained using H&E and van Gieson methods. Non-infected wild boar livers have more pronounced connective tissue than those of red deer. Inflammatory infiltrate in red deer livers contains predominantly lymphocytes, followed by neutrophils and eosinophils. In wild boar it is formed of mainly eosinophils, followed by neutrophils and lymphocytes. According to sex, minimal values of pseudocyst wall thickness in hinds decreases with pseudocyst diameter, while it increases in males. Thickening of blood vessels media and dilatation of sinusoids was observed in areas surrounding pseudocysts. The most common finding in the pseudocyst included necrotic debris, fluke's eggs, and pigmented granules. This is the first study that systematically describes microscopic lesions caused by *F. magna* in the livers of red deer and wild boar.

Key words: *Fascioloides magna*, red deer, wild boar, liver, pseudocyst

10. ŽIVOTOPIS

Rođena sam 23. rujna 1994. godine u Zagrebu. Osnovnu školu Sesvetski Kraljevec upisala sam 2001. godine te njenim završetkom 2009. sam krenula u XV. gimnaziju u Zagrebu. Veterinarski fakultet u Zagrebu upisala sam 2013. godine te sam sada studentica XII. semestra šeste godine. Za vrijeme studija bila sam demonstrator na Zavodu za veterinarsku patologiju i Zavodu za anatomiju, histologiju i embriologiju. 2017. godine dodijeljena mi je Rektorova nagrada za timski znanstveni rad pod naslovom "Ekspresija Ki-67 biljega proliferacije u karcinoma apokrinih žlijezdi analnih vrećica pasa". U rujnu 2018. na "5th International Vet-Istanbul Group Congress & 8th International Scientific Meeting Days of veterinary medicine-2018" usmeno sam izložila rad pod naslovom "Ovarian carcinoma in a roe deer (*Capreolus capreolus* L.)". U listopadu 2018. godine objavljen je znanstveno istraživački rad: Škvorc i sur., "Primjena inkrementnih linija u tvrdim zubnim tkivima u procjeni dobi srne obične (*Capreolus capreolus* L.)" u časopisu *Hrvatski veterinarski vjesnik*. 2019. godine na "The International Symposium on Animal Science ISAS" izložila sam rad "Fascioloidosis and fasciolosis in wild boar (*Sus scrofa* L.) on histological level" te sam iste godine primila Rektorovu nagradu za individualni znanstveni rad pod naslovom "Patohistološke osobitosti lezija uzrokovanih metiljem *Fascioloides magna* u jelena običnoga".