

# Liječenje i prognoza izljeva u osrčje u pasa

---

**Dodig, Tea**

**Master's thesis / Diplomski rad**

**2019**

*Degree Grantor / Ustanova koja je dodijelila akademski / stručni stupanj:* **University of Zagreb, Faculty of Veterinary Medicine / Sveučilište u Zagrebu, Veterinarski fakultet**

*Permanent link / Trajna poveznica:* <https://um.nsk.hr/um:nbn:hr:178:803448>

*Rights / Prava:* [In copyright](#)/[Zaštićeno autorskim pravom.](#)

*Download date / Datum preuzimanja:* **2024-08-07**



*Repository / Repozitorij:*

[Repository of Faculty of Veterinary Medicine -  
Repository of PHD, master's thesis](#)



SVEUČILIŠTE U ZAGREBU  
VETERINARSKI FAKULTET

Tea Dodig

**LIJEČENJE I PROGNOZA IZLJEVA U OSRČJE U PASA**

**Diplomski rad**

**Zagreb, 2019.**

Klinika za unutarnje bolesti

Predstojnica Klinike za unutarnje bolesti: izv. prof. dr. sc. Ivana Kiš

Mentorica: doc. dr. sc. Mirna Brkljačić

Komentorica: prof. dr. sc. Vesna Matijatko

Članovi Povjerenstva za obranu diplomskog rada:

1. doc. dr. sc. Mirna Brkljačić
2. prof. dr. sc. Vesna Matijatko
3. izv. prof. dr. sc. Ivana Kiš
4. doc. dr. sc. Marin Torti

## **Zahvala**

*Tijekom pisanja ovog diplomskog rada mnogi su mi pomogli na različite načine. Ovim putem htjela bih svima zahvaliti što sudjeluju u mom životu na jedan ili drugi način.*

*Hvala profesorici Matijatko na sudjelovanju u izradi ovog diplomskog rada, te na strpljenju i pomoći pruženoj za vrijeme volontiranja na Klinici za unutarnje bolesti.*

*Hvala docentu Tortiju na pomoći s odabirom literature i prenesenom znanju, te poticanju zainteresiranosti za kardiologiju putem velikog truda koji je uložio da bi mi ju približio.*

*Hvala docenticama Crnogaj, Gotić i Šmit, koje su me iz dana u dan bodrile, uveseljavale, bile velika podrška tijekom pisanja diplomskog rada i rada na Klinici, uvijek imale koristan savjet i tjerale da idem dalje i učim više.*

*Hvala profesorici Kiš koja je uvijek bila spremna pomoći i zainteresirati me za određene teme, te profesorici Kučer na svakom duhovitom komentaru i velikoj vjeri u mene.*

*Hvala svim djelatnicima Klinike za unutarnje bolesti koji imaju veliku zaslugu za moj izniman interes za područjem Unutarnjih bolesti, a time i odabirom teme za ovaj rad.*

*Najviše se želim zahvaliti svojoj mentorici Mirni Brkljačić, koja je uložila najviše truda i vremena u pisanje ovog diplomskog rada. Pomogli ste mi svojim usmjeravanjem, zainteresiranosti i pomoći oko mnogih problema. Hvala Vam što me otpočetak prihvaćate, bodrite, učite, brinete za mene i trudite se da ostvarim sve što želim. Hvala Vam za svako dugo i kratko, teško i lako, slano i slatko, tužno i sretno, ali uvijek zabavno i lijepo dežurstvo.*

*One bez kojih to zasigurno ne bi bilo moguće su moje prijateljice koje samnom proživljavaju svaki moj sretan i tužan trenutak svih ovih godina studiranja (koje me trpe i uvijek razumiju). Zahvalna sam što vas imam (hvala Ivi, Ivi, Ivani, Luciji i Neni).*

*A najviše hvala mojima mami, tati, sestri i baki koji se oduvijek trude omogućiti mi najbolje uvjete kako bih ostvarila svoje ciljeve i bila sretna. Oduvijek su u mene imali apsolutno povjerenje i pružili mi slobodu u svemu što radim. Njima najveća hvala na pruženoj ljubavi i ogromnoj podršci.*

## **Popis tablica i slika**

**Tablica 1.** Vrste izljeva i njihovi uzroci.

**Tablica 2.** Ulazni kriteriji.

**Tablica 3.** Pasmenska zastupljenost pasa sa izljevom u osrčje.

**Tablica 4.** Liječenje u pasa sa izljevom u osrčje.

**Tablica 5.** Ishod u pasa sa izljevom u osrčje.

**Slika 1.** Anatomija osrčja.

**Slika 2.** Algoritam pripreme za perikardiocentezu.

**Slika 3.** Algoritam izvođenja perikardiocenteze.

**Slika 4.** Zastupljenost spolova u skupini istraživanih pasa (1-mužjaci; 2-ženke).

**Slika 5.** Zastupljenost pasmina u istraživanju.

## SADRŽAJ

<b>1. UVOD</b> .....	1
<b>2. PREGLED DOSADAŠNJIH SPOZNAJA</b> .....	2
2.1. Anatomija i fiziologija osrčja .....	2
2.2. Bolesti osrčja .....	3
2.3. Izljevi u osrčje .....	4
2.3.1. Etiologija .....	4
2.3.2. Patogeneza .....	6
2.3.3. Anamneza i klinička slika .....	8
2.3.4. Dijagnostika .....	10
2.3.5. Liječenje .....	12
2.3.6. Prognoza .....	16
<b>3. MATERIJALI I METODE</b> .....	18
3.1. Statistička obrada .....	19
<b>4. REZULTATI</b> .....	20
4.1. Struktura istraživane populacije.....	20
4.2. Klinički znakovi .....	23
4.3. Izljevi .....	24
4.4. Dijagnoza .....	24
4.5. Liječenje .....	26
4.6. Prognoza/ishod .....	27
<b>5. RASPRAVA</b> .....	28
<b>6. ZAKLJUČCI</b> .....	31
<b>7. POPIS LITERATURE</b> .....	32
<b>8. SAŽETAK</b> .....	36
<b>9. SUMMARY</b> .....	37
<b>10. ŽIVOTOPIS</b> .....	38

## 1. UVOD

Izljevi u osrčje najčešća su bolest osrčja u pasa, a predstavljaju pretjerano ili neprirodno nakupljanje tekućine u perikardijalnoj šupljini (WARE, 2011.). Općenito, izljevi u osrčje treća su po učestalosti bolest srca u pasa i čine 10% bolesti krvožilnog sustava pasa (GLAUS, 2012.). Najčešći uzroci izljeva u osrčje pasa su neoplazme s učestalosti od 38% do 71% (COLEMAN i RAPOPORT, 2016.) od kojih su najčešći hemangiosarkom, tumor baze srca i mezoteliom. Drugi po učestalosti su idiopatski izljevi u osrčje koji predstavljaju nakupljanje sterilne, hemoragične tekućine u perikardijalnoj šupljini (SISSON i THOMAS, 1999.). Izljevi u osrčje uglavnom se javljaju u starijih pasa većih pasmina (COLEMAN i RAPOPORT, 2016.), pri čemu su najzastupljenije pasmine zlatni retriever, njemački ovčar i bernardinac (STAFFORD JOHNSON i sur., 2004.). Iako je bolest opisana u pasa svih životnih dobi najčešće se javlja u pasa srednje dobi (6-7 godina) (WARE, 2011.).

Dijagnoza izljeva u osrčje se postavlja na temelju anamneze, kliničkog pregleda, laboratorijskih pretraga, analize tekućine dobivene perikardiocentezom, radiografije, elektrokardiografije i ehokardiografije koja se smatra „zlatnim standardom“ dijagnostike ove bolesti (SHAW i RUSH, 2007b).

Pristup liječenju izljeva u osrčje podrazumijeva stabilizaciju pacijenta i izvođenje perikardiocenteze u slučaju srčane tamponade, te konzervativno ili kirurško liječenje ovisno o etiologiji samog izljeva (BOUVY i BJORLING, 1991). Srčana tamponada po život je opasna komplikacija izljeva u osrčje koja nastaje kada intraperikardijalni tlak naraste iznad fiziološkog srčanog dijastoličkog tlaka što dovodi do kardiogenog šoka (SMITH i RUSH, 1999.; SHAW i RUSH, 2007a).

Prognoza bolesti ovisi o primarnom uzroku nastanka izljeva u osrčje te o metodi liječenja zbog čega može biti, ovisno o slučaju, dobra do krajnje nepovoljna (SHAW i RUSH, 2007b).

Cilj ovog rada bio je istražiti učinkovitost liječenja i prognozu bolesti ovisno o etiologiji izljeva u osrčje.

## **2. PREGLED REZULTATA DOSADAŠNJIH ISTRAŽIVANJA**

### **2.1. Anatomija i fiziologija osrčja**

Osrčje tvori dvoslojnu ovojnicu vezivnog i mezotelijalnog tkiva koja obavija srce i pričvršćena je na velike krvne žile baze srca (WARE, 2011.; WRAY, 2014). Između vanjske fibroserozne membrane (parijetalnog osrčja ili fibroznog perikarda) i nježnije unutarnje serozne membrane (visceralnog osrčja ili seroznog perikarda) nalazi se perikardijalna šupljina (slika 1.). U samoj perikardijalnoj šupljini nalazi se serozna, prozirna tekućina bogata fosfolipidima koja nastaje kao ultrafiltrat plazme, a čiji volumen u zdravih pasa iznosi 0,25 ( $\pm 0,15$ ) ml/kg tjelesne mase te služi kao lubrikant (WARE, 2011.; SISSON i THOMAS, 1999.; WINGFIELD, 1981.). Ova mala količina tekućine nije jednakomjerno raspoređena unutar perikardijalne šupljine već se najčešće nakuplja oko baze srca i u atrioventrikularnim žlijebovima. Visceralno osrčje građeno je od jednog sloja mezotelijalnih stanica koje naliježu na tanku fibroelastičnu stromu i usko je vezano s miokardom, a mezotelijalne stanice imaju brojne mikrovile i pokoje cilije. Fibrozni perikard građen je od gustog sloja kolagenih vlakana koja se nastavljaju na adventiciju velikih krvnih žila na bazi srca i sternoperikardijačni ligament koji spaja vrh osrčja s ventralnim dijelom dijafragme čineći srce fiksiranim unutar prsnog koša (SISSON i THOMAS, 1999.).

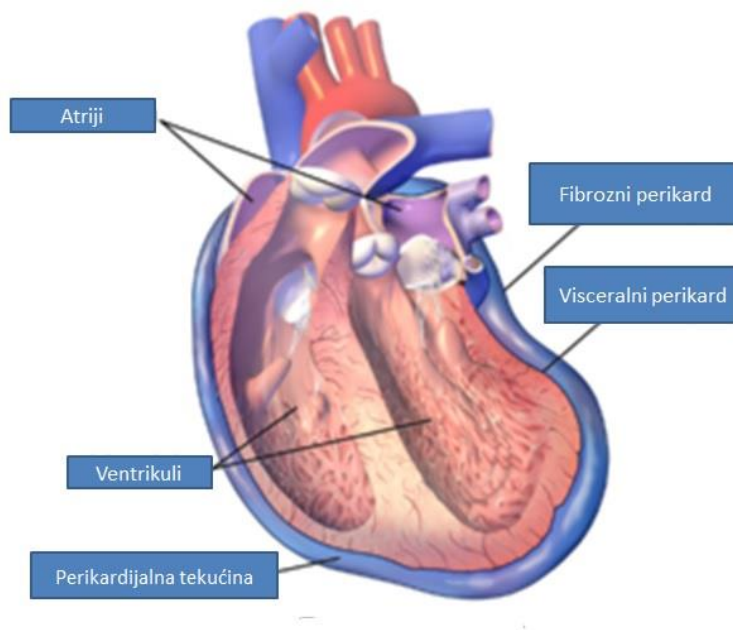
Opskrba krvlju parijetalnog osrčja dolazi iz grana unutarnje torakalne arterije, aorte i muskulofrenične arterije, dok visceralni dio opskrbljuju superficijalne grane koronarnih arterija (SISSON i THOMAS, 1999.). Limfna drenaža odvija se uglavnom putem subepikardijalnih limfnih žila (MARTIN, 1999.). Parijetalni perikard inerviran je parasimpatičkim granama X. kranijalnog živca i lijevog rekurentnog laringealnog živca te granama jednjačkog spleta živaca. Također, inerviran je simpatičkim vlaknima nekoliko različitih intratorakalnih ganglija, a frenički živac opskrbljuje osrčje vlaknima zaslužnim za osjet boli (SISSON i THOMAS, 1999.).

Osrčje ima nekoliko različitih uloga, među kojima su najbitnije održavanje ravnoteže izbačajne frakcije desnog i lijevog ventrikula, zatim ograničavanje akutnog rastezanja srca te održavanje normalnog položaja srca unutar prsnog koša (WARE, 2011.). Također, osrčje štiti srce od mogućih infekcija i malignosti. Sam sadržaj tekućine u perikardijalnoj šupljini te prisutnost mezotelijalnih stanica smanjuju trenje koje stvaraju otkucaji srca (SISSON i THOMAS, 1999.). Međutim, uloga osrčja i dalje ostaje sporna zbog činjenice da ljudi i



životinje koji nemaju osrčje (zbog kongenitalnog defekta), ili je u istih napravljena perikardiektomija, mogu normalno živjeti (SHAW i RUSH, 2007a; MARTIN, 1999.).

Fiziološki intraperikardijalni tlak jednak je subatmosferskom tlaku i odgovara tlaku pleuralnog prostora (gdje varira  $\pm 4$  mmHg s disanjem) (REED i THOMAS, 1984.; COLEMAN i RAPOPORT, 2016.). Pri niskom volumenu krvi u srcu on iznosi nula ili je negativan i ne utječe na punjenje srca.



Slika 1. Anatomija osrčja (Modificirano iz Canine Pericardial Effusion: Pathophysiology and Cause. U Compendium: Continuing education for veterinarians, S.P. Shaw i J.E. Rush, 2007a)

## 2.2. Bolesti osrčja

Bolesti osrčja u pasa narušavaju normalnu funkciju srca, među kojima po učestalosti dominiraju izljevi u osrčje (WARE, 2011.). Bolesti osrčja nisu toliko česte kao valvularna ili kongenitalna bolest srca, ali spadaju među najčešće uzroke desnostranog zatajivanja srca u pasa (MARTIN, 1999.). Uzroci izljeva u osrčje su mnogobrojni (detaljno opisani u idućem poglavlju). Osim izljeva u osrčje, u pasa se javlja konstriktivna bolest perikarda pri kojoj dolazi do zadebljanja visceralnog i/ili parijetalnog lista osrčja s posljedičnim smanjenim dijastoličkim punjenjem ventrikula. Kongenitalni defekti osrčja su iznimno rijetki, a uključuju

peritoneoperikardijalnu dijafragmatsku herniju (PPDH), perikardijalne ciste i djelomični ili potpuni nedostatak osrčja (WARE, 2011.).

## **2.3. Izljevi u osrčje**

### **2.3.1. Etiologija**

Uzroci nastanka izljeva u osrčje mogu biti stečeni i urođeni. Od urođenih uzroka najčešća je PPDH kod koje dolazi do nepravilnog spajanja transversalnog septuma s pleuroperitonealnim listom tijekom embrionalnog razvoja pri čemu se prsna i trbušna šupljina ne odvoje u potpunosti (SMITH i RUSH, 1999.; EVANS i BIERRY, 1980.). Češće se javlja u mužjaka, a smatra se da kod vajmarskih ptičara postoji pasminska predispozicija (WARE, 2011.). Osim PPDH, do izljeva može doći zbog perikardijalnih cisti koje najčešće ne uzrokuju kliničke znakove (SHAW i RUSH, 2007a). Od stečenih uzroka najčešće su neoplazme i idiopatski izljevi u osrčje (SHAW i RUSH, 2007a). Izljevi u osrčje najčešće su hemoragični, no moguć je nalaz i transudata, modificiranog transudata, te eksudata (WARE, 2011.) (tablica 1.).

# Vrsta izljeva

# Etiologija

<input type="checkbox"/>	<input type="checkbox"/>
<input type="checkbox"/> Hemoragični	<input type="checkbox"/> Neoplazme Idiopatski izljev Koagulopatije Ruptura lijevog atrija Trauma <ul style="list-style-type: none"><li>• Penetrirajuća</li><li>• Jatrogena</li></ul>
<input type="checkbox"/> Transudat/Modificirani transudat	<input type="checkbox"/> Zastojno zatajivanje srca Hipoalbuminemija Kongenitalno <ul style="list-style-type: none"><li>• PPDH</li><li>• Perikardijalne ciste</li></ul> Toksemija
<input type="checkbox"/> Eksudat	<input type="checkbox"/> Sterilni <ul style="list-style-type: none"><li>• Idiopatski</li><li>• Uremija</li></ul> Infekcijski

Tablica 1. Vrste izljeva i njihovi uzroci (modificirano po Ware, 2011.).

Idiopatski izljevi u osrčje sterilni su izljevi kod kojih nema dokaza neoplazmi, srčanih bolesti, trauma, infekcija ili uremije, a osrčje je najčešće zadebljano te postoje znakovi upale (GIBBS i sur., 1982.; STEPHIEN i sur., 2000.; ARONSOHN i CARPENTER, 1999.). Javljaju se najčešće u pasa starosti 6 do 7 godina, češće mužjaka, s pasminskom predispozicijom u njemačkih ovčara, zlatnih retrievera, njemačkih doga i bernardinaca (WARE, 2011.; MARTIN 1999.; BERG i WINGFIELD, 1984.; GIBBS i sur., 1982.; STEPHIEN i sur., 2000.). Tri najčešća tumora koja uzrokuju izljev u osrčje su hemangiosarkom, tumor baze srca i mezoteliom.

Najučestaliji tumor osrčja je hemangiosarkom, tumor visoke malignosti s udjelom od 60% do 75% svih tumora osrčja (BERG i WINGFIELD, 1984.; WARE i HOPPER, 1999.).

Hemangiosarkomi najčešće zahvaćaju desnu aurikulu, no mogu nastati i blizu stijenke desnog atrija te blizu atrioventrikularnog žlijeba (WARE, 2011.; SHAW i RUSH, 2007a; BERG i WINGFIELD, 1984.; WARE i HOPPER, 1999.). Pasmina s najvećom incidencijom hemangiosarkoma su njemački ovčari (MARTIN, 1999.).

Tumori baze srca najčešće nastaju iz kemoreceptora u plućnoj arteriji i istisnom traktu aorte, te se zovu kemodektomi. Ti tumori su sporog rasta i lokalno proraštaju tkivo, a najčešće se pojavljuju u brahicefaličnih pasmina. Sporadično se javljaju neoplazme porijeklom tkiva štitnjače, nuzštitnjače, limfnog ili vezivnog tkiva (CHEVILLE, 1972.; WARE, 2011.). Mezoteliomi su difuzni tumori koji nastaju iz pleure, peritoneuma ili perikarda (SHAW i RUSH, 2007a) i češće se javljaju u mužjaka (BERG i WINGFIELD, 1984.). Do ruptуре lijevog atrija dolazi posljedično uznapredovaloj miksomatoznoj degeneraciji mitralnih zalistaka (SHAW i RUSH, 2007a; BUCHANAN, 1972.). Također, trovanje antikoagulacijskim rodenticidima dovodi do koagulopatija s mogućim posljedičnim perikardijalnim izljevom (PETRUS i HENIK, 1999.). Izljevi u osrčje povezani s desnostranim zatajivanjem srca nastaju zbog pasivne kongestije i smanjene drenaže tekućine iz perikardijalnog prostora (SHAW i RUSH, 2007a). Infekcijski uzroci izljeva nisu česti, a posljedica su bakterijskih infekcija uslijed migracije stranih tijela (poput dijelova biljke stoklas), ugriznih rana ili širenja infekcije iz okolnog tkiva (SHAW i RUSH, 2007a). Najčešće izolirane bakterije koje uzrokuju izljev u osrčje su rodovi *Actinomyces spp.* i *Nocardia spp.* (ARONSON i GREGORY, 1995.). Serozitis i miokarditis uzrokovani toksičnim metabolitima koji se izlučuju bubrezima, mogu dovesti do uremičnog perikarditisa (SHAW i RUSH, 2007a).

### **2.3.2. Patogeneza**

Izljevi u osrčje narušavaju srčanu funkciju ograničavajući punjenje srca pri čemu je klinička slika varijabilna jer ovisi o brzini nakupljanja i volumenu tekućine o kojima pak ovisi tlak u osrčju. Dokle god je tlak u osrčju nizak, punjenje srca i izbačajna frakcija su očuvani pa klinički znakovi nisu prisutni (WARE, 2011.). Obzirom na nerastezljivost samog osrčja, te na činjenicu da mu je rezervni volumen malen, tlak unutar osrčja raste kada se volumen unutar njega poveća, što rezultira smanjenim dijastoličkim punjenjem i smanjenim udarnim volumenom (SISSON i THOMAS, 1999.). Kada se intraperikardijalni tlak izjednači s tlakom desnog atrija i ventrikula (fiziološki tlak je 4 do 8 mmHg) dolazi do tamponade srca. Tamponada srca dovodi do smanjenog venoznog povratka krvi i otežanog punjenja ventrikula s posljedičnim smanjenjem izbačajne frakcije i minutnog volumena. Porastom

intraperikardijalnog tlaka dolazi do smanjenog punjenja lijevog atrija i ventrikula te kardiogenog šoka koji uzrokuje značajan pad minutnog volumena i perifernog krvnog tlaka (SHAW i RUSH, 2007a; BOUVY i BJORLING, 1991a).

Razvoj srčane tamponade može se podijeliti u 3 faze:

1. Intraperikardijalni tlak raste, ali je niži od tlaka desnog atrija, te dolazi do blagih promjena kliničkog stanja.
2. Dolazi do izjednačavanja tlaka osrčja i desnog atrija uz prisustvo znakova sistemske venske kongestije (tamponada desnog srca).
3. Udarni volumen je izrazito narušen te je i klinička slika dramatična (tamponada lijevog srca ili biventrikularna tamponada) (SISSON i THOMAS, 1999.).

Pri brzom (akutnom) nakupljanju tekućine dovoljno je svega 25 do 100 ml (u eksperimentalnim istraživanjima) da bi nastala srčana tamponada. S druge strane, kod postepenog povećanja tlaka u kroničnim slučajevima dolazi do posljedične hipertrofije osrčja koje postaje rastezljivije što omogućuje nakupljanje veće količine tekućine, pa količina tekućine potrebna za nastanak tamponade može doseći i do 2 litre (REED i THOMAS, 1984.; WRAY, 2014.). Međutim, velike količine izljeva, neovisno o brzini nakupljanja, mogu ponekad uzrokovati kliničke znakove unatoč odsutnosti srčane tamponade (WARE, 2011.). Pri nastanku srčane tamponade aktiviraju se mnogobrojni kompenzacijski mehanizmi (tahikardija, venokonstrikcija, zadržavanje natrija i tekućine) koji dodatno povisuju tlak unutar srčanih komora što rezultira povišenjem sistemskog venskog tlaka. Dolazi do rastezanja (distenzije) jugularnih vena i transudacije tekućine s kompatibilnom kliničkom slikom. Povišenje sistemskog venskog tlaka na 15 mmHg dovodi do ascitesa, a na 25 mmHg do plućnog edema. Također, venska hipertenzija povisuje brzinu proizvodnje pleuralne tekućine i kompromitira apsorpcijsku sposobnost subpleuralnih plućnih limfnih žila što u konačnici uzrokuje respiratorni distres (SISSON i THOMAS, 1999.).

U pacijenata sa srčanom tamponadom javlja se paradoksalno bilo („*pulsus paradoxus*“) koje predstavlja prekomjernu promjenu arterijskog tlaka (više od 10 mmHg) i karakterizirano je padom tlaka za vrijeme udisaja. Naime, pri udisaju dolazi do prijenosa negativnog inspiratornog tlaka na osrčje i desni atrij pri čemu se intraperikardijalni tlak i tlak desnog atrija snizuju te dolazi do olakšanog punjenja desnog srca i plućnog krvotoka. Usporedno, smanjeno je punjenje lijevog srca jer se veća količina krvi zadržava u plućima, pri čemu se interventrikularni septum pomiče prema lijevom ventrikulu (uslijed pojačanog punjenja

desnog srca). Shodno navedenom, smanjuju se izbačajna frakcija lijevog srca i sistemski arterijski tlak tijekom udisaja što se može osjetiti pri palpaciji femoralne arterije. Tijekom izdisaja dolazi do povećanja visine i jačine pulzatornih valova, a tijekom udisaja do slabljenja njihovih kvaliteta. Mogućnost palpacije paradoksalnog bila veća je kod pasa koji usporeno dišu i nalaze se u lateralnom položaju, nego u onih u stojećem položaju i kada dahću (WARE, 2011.; SHAW i RUSH, 2007b; SHOEMAKER, 2000.).

### **2.3.3. Anamneza i klinička slika**

Izljevi u osrčje najčešće su praćeni nespecifičnim kliničkim znakovima, koji mogu varirati od suptilnih do onih povezanih s hemodinamskim kolapsom uslijed srčane tamponade (WARE, 2011.; COLEMAN i RAPOPORT, 2016.). Zbog nespecifičnosti kliničkih znakova, važno je isključiti bolesti perikarda pri svakoj pojavi ascitesa, kolapsa te nepodnošenja tjelesne aktivnosti (FRENCH, 2010.).

Prilikom kliničkog pregleda pacijenata s izljevom u osrčje najčešće su prisutni sljedeći simptomi: blijedilo vidljivih sluznica i produljeno vrijeme ponovnog punjenja kapilara, sinusna tahikardija, slabo opipljiv iktus, te ventralno stišan dišni šum, a ovisno etiološkom uzroku, moguća je pojava vrućice (u slučaju infekcijskog perikarditisa) ili srčanog šuma (ovisno o primarnoj bolesti srca) (WARE, 2011.).

Kliničkim pregledom mogu se uočiti različite promjene koje upućuju na izljev u osrčje. Obzirom na već prije opisane patofiziološke procese povezane s brzinom nastanka izljeva u osrčje, promjene ustanovljene kliničkim pregledom bit će odraz duljine trajanja procesa. Tako će kod kroničnog tijeka biti prisutni klinički znakovi zatajivanja desne strane srca, dok će pri akutnim izljevima klinička slika biti u skladu sa znakovima srčane tamponade, odnosno iznenadnog smanjenja udarnog volumena (COLEMAN i RAPOPORT, 2016.).

Simptomi koje vlasnici prijavljuju su različiti. Pri kroničnom izljevom u osrčje vlasnici primjećuju letargiju, nepodnošenje tjelesne aktivnosti, otežano disanje, mršavljenje i povećanje obujma abdomena. Pri akutnom izljevom u osrčje klinička slika je karakterizirana iznenadnim nastupom slabosti ili epizodama kolapsa koje se katkad javljaju neposredno nakon fizičke aktivnosti (SMITH i RUSH, 1999.), uz povremene sinkope (SHAW i RUSH, 2007b). Slabost stražnjih nogu, tahipneja/hiperpneja, kašalj, povraćanje, proljev, polidipsija i poliurija također mogu biti prisutni (COLEMAN i RAPOPORT, 2016.; WRAY, 2014.). Međutim, kliničko stanje pacijenta i ispoljeni simptomi mogu djelomično biti i odraz

patološkog procesa koji je doveo do samog izljeva u osrčje (pr. neoplazma ili sistemska infekcija) (SISSON i THOMAS, 1999.).

Akutni nastanak srčane tamponade uzrokuje akutnu hipotenziju, kardiogeni šok, brz nastanak slabosti, dispneju, kolaps i iznenadnu smrt (SISSON i THOMAS, 1999.). Prisutna je distenzija jugularnih vena te slab periferni arterijski puls uslijed hipotenzije (WARE, 2011.). Atipična slika bolesti posljedično srčanoj tamponadi je pojava „akutnog abdomena“, moguće zbog akutnog rastezanja osrčja koje uzrokuje visceralnu bol (GLAUS, 2012.). Kod kroničnih izljeva u osrčje češće su prisutni ascites ili pleuralni izljevi, te tzv. Beck-ova trijada (SISSON i THOMAS, 1999.). Beck-ova trijada uključuje stišane srčane tonove, rastezanje jugularnih vena i slab periferni puls, a ukoliko je prisutna, možemo opravdano posumnjati na postojanje stečenog izljeva u osrčje (WRAY, 2014.).

Pri procjeni distenzije jugularnih vena preporuča se ošišati dlaku u području jugularnih žlijebova, a izvođenjem hepatojugularnog refluksa samo rastezanje može postati uočljivije (WRAY, 2014.). U slučaju nemogućnosti inspekcije jugularnih vena (pr. u pretilih pasa), mjerenjem centralnog venskog tlaka ustanovit će se sistemska venska hipertenzija (vrijednosti iznad 12 mmHg) (SISSON i THOMAS, 1999.).

Distenzija trbušne šupljine zbog ascitesa javlja se u 49-63% slučajeva, a rijetka je u pasa s akutnim izljevom u osrčje (COLEMAN i RAPOPORT, 2016.; WRAY, 2014.). Stišani srčani tonovi mogu se javiti i kod pasa s pleuralnim izljevom kao i u slučaju bujanja tkiva između srčanih struktura i stijenke prsnog koša (WRAY, 2014.). Paradoksalno bilo moguće je detektirati pri kliničkom pregledu, ali se pojavljuje iznimno rijetko (WRAY, 2014.).

Ponekad se u pasa s izljevom u osrčje javlja i polidipsija kao odgovor na aktivaciju baroreceptora pri padu udarnog volumena (WRAY, 2014.). Polidipsija se javlja nekoliko dana prije negoli su znakovi zatajivanja srca vidljivi, što je za vlasnike dobar znak ranog uočavanja bolesti u slučaju relapsa (GLAUS, 2012.).

Klinički znakovi PPDH su raznoliki. Dijagnoza se najčešće postavlja u prve četiri godine života, ali nije neuobičajeno da neke životinje nikada ne razviju kliničke znakove pa PPDH može biti i slučajni nalaz. Klinički znakovi najčešće su vezani uz probavni ili dišni sustav, a uključuju povraćanje, proljev, anoreksiju, gubitak tjelesne mase, abdominalnu bol, kašalj, dispneju, te rjeđe šok. Kao i kod stečenih izljeva u osrčje, pri kliničkom pregledu mogu se čuti stišani srčani tonovi s jedne ili obje strane prsnog koša. Međutim, u ovakvih pacijenata moguć je palpacijski nalaz tzv. «praznog abdomena», dok su znakovi srčane tamponade rijetki. U

životinja s konstriktivnom bolesti perikarda dominiraju znakovi desnostranog zastoynog zatajivanja srca (WARE, 2011.).

#### **2.3.4. Dijagnostika**

Dijagnostika izljeva u osrčje uključuje detaljni klinički pregled, laboratorijske pretrage krvi, radiografiju, elektrokardiografiju, ehokardiografiju te pretragu tekućine dobivene perikardiocentezom.

Iako je radiografija korisna metoda u dijagnostici izljeva u osrčje, samostalno nije dostatna za postavljanje konačne dijagnoze. Na rendgenogramu prsnog koša može se uočiti srednje do veliko povećanje siluete srca proporcionalno trajanju procesa i količini nakupljene tekućine (GLAUS, 2012.). Srce je tzv. globoidnog tj. zaobljenog oblika (SHAW i RUSH, 2007b) što se može uočiti na lateralnim i dorzoventralnim projekcijama (WARE, 2011.). Diferencijalno dijagnostički potrebno je isključiti dilatativnu kardiomiopatiju te kongenitalne defekte (MARTIN, 1999.). U nekih pasa mogu se uočiti metastatske promjene plućnog parenhima, limfadenopatije ili strana tijela koja mogu ukazati na uzrok nastanka izljeva u osrčje (COLEMAN i RAPOPORT, 2016.). Ponekad mogu biti prisutni pleuralni izljevi, koji ovisno o razmjerima, mogu prikriti izljev u osrčje. Na radiogramima trbušne šupljine uočavaju se povećana jetra ili smanjenje detalja zbog nakupljanja tekućine (SHAW i RUSH, 2007b; GLAUS, 2012.). Tumori baze srca mogu uzrokovati proširenje medijastinuma pri čemu dolazi do dislokacije dušnika ili bronha (MARTIN, 1999.).

Ehokardiografija predstavlja zlatni standard u dijagnostici izljeva u osrčje (MARTIN, 1999.; WARE, 2011.). Riječ je o visoko osjetljivoj metodi za otkrivanje čak i malih količina (10-15 ml) izljeva u osrčje, kojom je moguća vizualizacija neoplazmi i drugih potencijalnih uzroka izljeva u osrčje (WARE, 2011.; SHAW i RUSH, 2007b), čak i u slučajevima kada je osoba koja provodi postupak relativno neiskusna (WRAY, 2014.). Nalaz aneohičnog ili hipoehoičnog pojasa u desnom parasternalnom prozoru, između epikarda i hiperehoične perikardijalne vreće sugerira radnu dijagnozu izljeva u osrčje (WRAY, 2014.). U lijevom parasternalnom prozoru može se bolje vidjeti desna strana srca što pomaže u otkrivanju masa u području desnog atrija. Nalaz dijastoličkog kolapsa desnog atrija ili ventrikula od koristi je za postavljanje dijagnoze srčane tamponade (SHAW i RUSH, 2007b). Iako nam ehokardiografija ne može uvijek otkriti primarni uzrok izljeva u osrčje, u mnogih bolestima, lokalizacija i izgled mase dovoljni su za postavljanje temeljite sumnje na određene procese (SHAW i RUSH, 2007b). Primjerice, pri uočavanju mase mekog tkiva koja se proteže iz



desnog atrija najizglednija dijagnoza biti će hemangiosarkom, dok je u slučaju mase koja se izdiže iz silazne aorte i okružuje ju, vjerojatnije da se radi o tumoru baze srca (SHAW i RUSH, 2007b). S druge strane, mezoteliom se ehokardiografski ne može razlikovati od perikarditisa (GLAUS, 2012.). Također, potrebno je uzeti u obzir moguće lažno pozitivne dijagnoze uslijed pogrešne interpretacije ultrazvučnih artefakata (MARTIN, 1999.).

Elektrokardiogram može poslužiti kao dodatna metoda u dijagnostici izljeva u osrčje. Tipični elektrokardiografski nalaz uključuje sinusnu tahikardiju, hipovoltažu (QRS kompleks <1mV) (50% slučajeva) i električni alternans (6-60% slučajeva) (GLAUS, 2012.; SMITH i RUSH, 1999.; BERG i WINGFIELD, 1984.). Električni alternans je promjena visine R-zupca u svakom drugom udarcu tj. pravilna izmjena viših i nižih R-zubaca. Najčešće se javlja kod izljeva u osrčje velikog volumena i rezultat je pomicanja srca naprijed-nazad unutar perikarda, a javlja se pri frekvenciji od 90-140 otkucaja u minuti i određenim pozicijama tijela (WARE, 2011.). Od ostalih promjena javljaju se P-mitrale, elevirana ST-spojnicica te ventrikulske i supraventrikulske preuranjene kontrakcije (javljaju se za vrijeme ili nakon perikardiocenteze) (MARTIN, 1999.; SHAW i RUSH, 2007b). Međutim, važno je naglasiti da normalan elektrokardiogram ne isključuje dijagnozu izljeva u osrčje (SHAW i RUSH, 2007b).

Pretraga tekućine (citološka, mikrobiološka) dobivene perikardiocentezom rijetko kada je samostalno korisna u otkrivanju uzroka izljeva u osrčje (SHAW i RUSH, 2007b), no uvijek se preporučuje u obradi ovakvih pacijenata. Tekućina dobivena perikardiocentezom najčešće je hemoragična, a može biti transudat, modificiranom transudat ili eksudatu. Ranije u tekstu opisani su pojedini uzroci povezani s određenom vrstom izljeva (tablica 1.). Citološka pretraga tekućine može poslužiti u dijagnostici infekcija i limfosarkoma (SHAW i RUSH, 2007b) što neće biti slučaj kod hemangiosarkoma i tumora baze srca koji nisu ekfolijativni (rijetko kada otpuštaju stanice). Isto tako, kod nekih netumorskih bolesti dolazi do značajne mezotelijalne proliferacije pri čemu se reaktivne mezotelijalne stanice mogu pogrešno proglasiti neoplastičnim stanicama (COLEMAN i RAPOPORT, 2016.; SISSON i THOMAS, 1999.).

Ovisno o primarnom uzroku izljeva u osrčje i mogućim konkurentnim bolestima, laboratorijski nalazi krvi su varijabilni. U slučaju kronične bolesti ili gubitka krvi javlja se blaga anemija s leukocitozom (SHAW i RUSH, 2007b; BERG i WINGFIELD, 1984.; WARE, 2011.). Kod izljeva uzrokovanih hemangiosarkomima moguć je pronalazak shistocita ili akantocita. Od biokemijskih promjena moguće je povišenje koncentracije ureje i/ili kreatinina posljedično prerentalnoj azotemiji koja se razvija kao odgovor na smanjeni minutni

volumen. Smanjen volumen krvi također će dovesti i do promjena elektrolita u vidu hiponatremije, hipokloremije ili hiperkalemije. Kod otrovanja antikoagulacijskim rodenticidima koagulogram će ukazivati na značajno produženo vrijeme zgrušavanja krvi (SHAW i RUSH, 2007b).

Mjerenje koncentracije troponina I pokazalo se korisnim parametrom u dijagnostici bolesti perikarda jer su u pasa s bolesti perikarda zabilježene značajno više vrijednosti u odnosu na zdrave pse (SPRATT i sur., 2005.; LINDE i sur., 2006.). Također, u istraživanju provedenom 2004. SHAW i suradnici uočili su da je koncentracija troponina I viša kod pasa s hemangiosarkomom u odnosu na pse s idiopatskim izljevom.

Osim navedenih, u dijagnostici se mogu koristiti i testovi poput mjerenja centralnog venskog tlaka, mangetske rezonance, te patohistološka pretraga (PHD) osrčja nakon perikardiektomije (posebice u slučajevima ponavljajućih izljeva u osrčje kada se drugim metodama ne može pronaći uzrok) (GLAUS, 2012.; MARTIN, 1999.; WARE, 2011.).

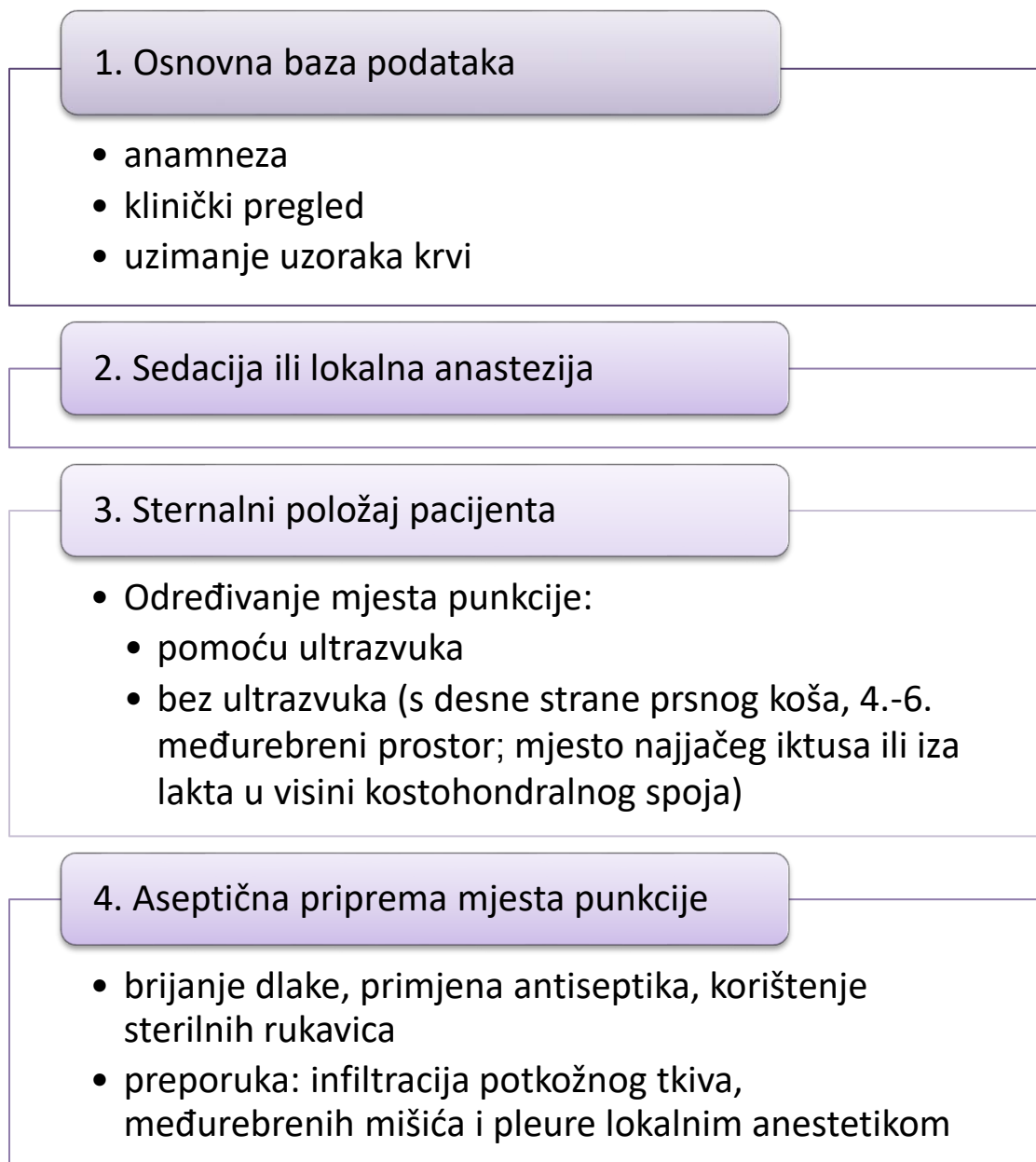
### **2.3.5. Liječenje**

Pristup liječenju izljeva u osrčje ovisi o kliničkom stanju pacijenta pri prijemu, količini izljeva i primarnom uzroku. Perikardiocenteza je primarna i najučinkovitija metoda liječenja srčane tamponade neoplastičnog ili idiopatskog porijekla, koja je osim terapijskog i dijagnostički zahvat koji može pomoći pri određivanju smjernica daljnjih (terapijskih i dijagnostičkih) postupaka (GLAUS, 2012.; WARE, 2011.; FRENCH, 2010.). Prije odluke o provođenju perikardiocenteze ključno je razlikovati srčanu tamponadu od drugih stanja koja mogu uzrokovati kliničke znakove zatajivanja desne strane srca jer je pristup terapiji drastično različit (WARE, 2011.). Naime, liječenje desnostranog zatajivanja srca podrazumijeva korištenje diuretika, vazodilatatora i pozitivnih inotropa, što je u slučaju srčane tamponade kontraindicirano i može dovesti do njezina pogoršanja (MARTIN, 1999.; WARE, 2011.). Usprkos učestaloj pojavi recidiva (do 64%) (WARE, 2011.), u pojedinim slučajevima idiopatskih izljeva u osrčje moguće je jednokratnom perikardiocentezom pacijenta potpuno stabilizirati, bez potrebe za daljnjim liječenjem (GIBBS i sur., 1982.). U pojedinim slučajevima, ukoliko nije došlo do tamponade moguća je stabilizacija i izlječenje pacijenta putem rješavanja primarnog uzroka (pr. trovanje antikoagulacijskim rodenticidima) bez perikardiocenteze (WARE, 2011.).

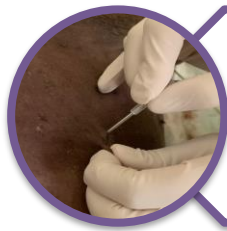
Perikardiocenteza je, ako se izvodi oprezno (sa ili bez pomoći ultrazvuka), vrlo sigurna metoda liječenja, a pacijenti se trebaju sedirati, ovisno o ćudi i kliničkom stanju (MARTIN,

1999.). Većina autora za izvođenje preporučuje stavljanje životinje u sternalni položaj, iznimno lateralni. Kako bi se izbjegle velike koronarne arterije i pluća preporuča se pristup s desne strane (WARE, 2011.). U slučaju izvođenja bez pomoći ultrazvuka, mjesto punkcije je između 4. i 6. međurebrenog prostora (SHAW i RUSH, 2007b; WRAY, 2014.). Tijekom perikardiocenteze bitan je monitoring pacijenta EKG-om zbog moguće pojave ventrikulskih aritmija koje se javljaju pri kontaktu uvedenog katetera s epikardom tj. pri direktnoj ozljedi miokarda, što zahtijeva obaveznu repoziciju katetera (nakon čega preuranjene kontrakcije na elektrokardiogramu nestaju) (WRAY, 2014.; WARE, 2011.).

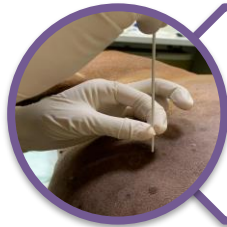Uklanjanjem već 50% od ukupne količine izljeva većina pasa pokazuje poboljšanje kliničkog stanja kroz idućih 3 do 5 dana jer većina preostalog izljeva (potpomognuta srčanom akcijom kroz mjesta punkcije) biva evakuirana iz osrčja u pleuralni prostor, a potom reapsorbirana (MARTIN, 1999.; WRAY, 2014.). Komplikacije vezane uz perikardiocentezu uključuju preuranjenje ventrikulske kontrakcije, laceraciju koronarne arterije ili pluća i iznenadnu smrt (MARTIN, 1999.).



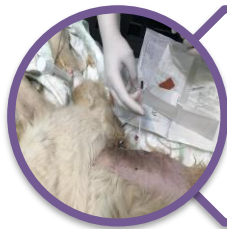Slika 2. Algoritam pripreme za perikardiocentezu.



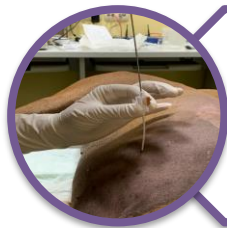1. Učini se malen rez na koži (olakšano uvođenje katetera)



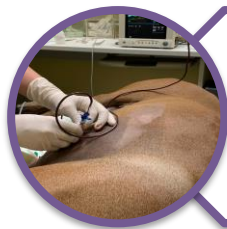2. Uvođenje katetera u kožu pod kutem od 90° u odnosu na stijenku prsnog koša



3. Uvođenje katetera do pojave tekućine u konusu katetera

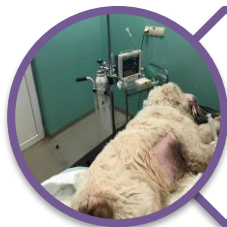

4. Polagano potiskivanje katetera (ovisno o njegovoj duljini) do ulaska u perikardijalnu šupljinu uz istovremeno izvlačenje mandrena



5. Spajanje infuzijskog nastavka na kateter uz evakuaciju perikardijalne tekućine

- uzimanje uzoraka tekućine za daljnje pretrage
- provjera karakteristika tekućine\*



6. Uklanjanje katetera po evakuaciji tekućine

- nadzor nad pacijentom zbog moguće pojave komplikacija

Slika 3. Algoritam izvođenja perikardiocenteze.

\* Karakteristike tekućine dobivene punkcijom osrčja, poput negrušanja (izljev se ne gruša za razliku od krvi iz srca) i hematokrita u izljevu koji je značajno niži u odnosu na hematokrit periferne krvi, potrebno je provjeravati za vrijeme punkcije kako bi se utvrdilo da li je tekućina porijeklom iz osrčja (WARE, 2011.).

Nakon prvotne stabilizacije pacijenta s izljevom u osrčje, otkrivanje primarnog uzroka pojave izljeva nužno je za kreiranje individualnog terapijskog plana svakog pacijenta. Osim perikardiocenteze, određenim kirurškim metodama moguće je u potpunosti izliječiti idiopatske i palijativno tretirati maligne izljeve u osrčje (BERG i WINGFIELD, 1984.), te u potpunosti ukloniti perikard, uzeti uzorke, ukloniti tumore i tramutske izljeve u osrčje, kao i sanirati PPDH (SHAW i RUSH, 2007b). S obzirom na kompleksnost identifikacije tipa tumora, usprkos provođenju ranije navedenih dijagnostičkih metoda, isti se može odrediti tek po provedenoj patohistološkoj pretrazi. Shodno navedenom, kod pacijenata sa radnom dijagnozom neoplastičnog procesa uputno je provesti kirurški zahvat koji se razlikuje ovisno o tipu tumora na koji se sumnja (BOUVY i BJORLING, 1991b). Najčešće izvođen kirurški zahvat je subtotalna perikardiektomija s ciljem omogućavanja drenaže perikardijalne tekućine u pleuralni prostor koji ima bolju limfnu drenažu te učinkovitije reapsorbira nakupljenu tekućinu što sprječava tamponadu (SHAW i RUSH, 2007b; FRENCH, 2010.). Također, patohistološka pretraga tkiva osrčja uzorkovanog tokom ovog zahvata metoda je izbora pri ponavljajućim izljevima u osrčje kako bi se spriječile opetovane perikardiocenteze te razlučio idiopatski izljev u osrčje od mezotelioma (MACDONALD, 2017.). Parcijalna perikardiektomija je indicirana kod pasa sa tumorima baze srca. U pacijenata s hemangiosarkomom srca uz perikardiektomiju nužno je napraviti i resekciju neoplazme što je rijetko kada moguće, a čak i uz provođenje kemoterapijskih protokola vrijeme preživljavanja pacijenta je kratko (MACDONALD, 2017.; GLAUS, 2012.; SHAW i RUSH, 2007b). Također, u mnogih rekurentnih izljeva u osrčje dolazi do konstriktivnog perikarditisa što je moguće spriječiti perikardiektomijom (WRAY, 2014.). Torakoskopska perikardiektomija ili perikardiektomija perkutanom balonom također su metode kirurškog liječenja izljeva u osrčje (COBB i sur., 1996.; SIDLEY i sur., 2002.; JACKSON i sur., 1999.; DUPRE i sur., 2001.).

### **2.3.6. Prognoza**

Prognoza pacijenata sa izljevom u osrčje se značajno razlikuje ovisno o primarnom uzroku. Kongenitalni PPDH uglavnom ima povoljniju prognozu. Prognoza pasa s hemangiosarkomom je nepovoljnija u odnosu na prognozu drugih uzroka izljeva u osrčje. Naime, prosječno preživljavanje pasa s izljevom u osrčje posljedično hemangiosarkomu iznosi 1 do 3 mjeseca bez obzira na metodu liječenja (perikardiocenteza/kirurški zahvat/kirurški zahvat u kombinaciji s kemoterapijom) (WEISSE i sur., 2005.; ARONSOHN i CARPENTER, 1999.; WARE i HOPPER, 1999.; BROWN i sur., 1985.). O visokoj malignosti hemangiosarkoma

govori činjenica da se u trenutku dijagnosticiranja tumora gotovo u svim slučajevima nađu metastaze što je prognostički izrazito nepovoljno (WARE i HOPPER, 1999.).

Preživljavanje pasa s tumorima baze srca iznosi prosječno 129 dana bez perikardiektomije te između 661 i 730 dana sa perikardiektomijom (VICARI i sur., 2001.; EHRHART i sur., 2002.). Psi s mezoteliomom kao uzrokom izljeva u osrčje imaju relativno povoljnu prognozu s prosječnim vremenom preživljavanja nakon perikardiektomije čak 13.6 mjeseci pa sve do 24 mjeseca (DUNNING i sur., 1998.). Idiopatski izljevi u osrčje imaju dobru do izvrsnu prognozu, a podaci o preživljavanju se uvelike razlikuju među različitim studijama (pr. 1500 dana u 50% pasa u istraživanju GIBBS i suradnika, 1982.; 540 dana u 72% pasa u istraživanju ARONSOHNA i CARPENTERA, 1999.; 1218 dana u pasa u kojih je provedena subtotalna perikardiektomija u istraživanju STAFFORD JOHNSON i suradnika, 2004.). Izljevi u osrčje infektivnog uzroka imaju suzdržanu do dobru prognozu ako se u pacijenata provede perikardiektomija uz adekvatnu antimikrobnu terapiju (ARONSON i GREGORY, 1995.; SHAW i RUSH, 2007b). Prognoza u pasa s izljevima u osrčje posljedično zastoju zatajivanju srca ovisi o težini bolesti koja je dovela do zatajivanja srca, a pri rupturi lijevog atrija zbog razvoja miksomatozne degeneracije prognoza je loša, uz visoku vjerojatnost ponovne pojave izljeva (SHAW i RUSH, 2007b). Dugoročna prognoza u pasa s konstriktivnim perikarditisom je suzdržana (u istraživanju THOMAS i sur., 1984. 6 od 9 pasa nije preživjelo provedenu perikardiektomiju).

### 3. MATERIJALI I METODE

Detaljnim pregledom arhivskih podataka Klinike za unutarnje bolesti Veterinarskog fakulteta Sveučilišta u Zagrebu u periodu od 1.6.2006. do 1.03.2017. u ovo istraživanje uključena su 73 psa s izljevom u osrčje.

Kriteriji odabira za ulaz u istraživanje navedeni su u tablici 2. Podatci koji su prikupljeni od svakog pacijenta pri prijemu bili su: pasmina, dob, spol, tjelesna masa, prisutnost određenih simptoma (sinkopa, proširen abdomen, slabost, anoreksija, povraćanje, proljev, kašalj, dispneja, mršavljenje) i njihovog trajanja do postavljanja dijagnoze izljeva u osrčje, te podatci o liječenju i ishodu.

Kriterij	Pojašnjenje
Izljev u osrčje	✓ potvrđen izljev u osrčje
Detaljni anamnestički podatci	✓ poznati i prikupljeni od strane vlasnika
Suglasnost vlasnika za primarnu obradu i liječenje te korištenje podataka za potrebe istraživanja	✓ potpisani obrazac „Pristanak na liječenje i dijagnostičke postupke“ iz „Vef. Protokola“ od strane vlasnika ili propisno ovlaštenog zastupnika vlasnika
Analiza izljeva (ukoliko je provedena perikardiocenteza)	✓ prikupljeni nalazi provedenih laboratorijskih pretraga tekućine dobivene perikardiocentezom

Tablica 2. Ulazni kriteriji.

Svim je psima pri prvom prijemu uzeta detaljna anamneza, obavljen cjelokupni klinički pregled, hematološke (ABC Automated Hematology Analyser, Horiba Diagnostics, Montpellier, Francuska) i biokemijske pretrage (Olympus AU 640 Analyser, Olympus Diagnostica GMBH, Hamburg, Njemačka). Po primarnoj stabilizaciji, za svakog pojedinog pacijenta kreiran je individualni dijagnostički i terapijski plan, prema kojemu su u daljnjem tijeku obrade provedene različite druge pretrage: radiografska pretraga prsnog koša i/ili abdomena (Eichermeier EDR HP (IMD Generators s. r. l., Italy), a digitalna obrada i distribucija slika uređajem: Agfa CR 30-X; Agfa, Japan), elektrokardiografska pretraga (Aspel AsCard Mr Silver), ehokardiografska pretraga srca i trbušne šupljine (Esaote



MyLab™ 40), citološka i biokemijska (Olympus AU 640 Analyser, Olympus Diagnostica GMBH, Hamburg, Njemačka) analiza izljeva u osrčje u Laboratoriju klinike za unutarnje bolesti.

Ehokardiografskom pretragom u pojedinim pacijenata, osim izljeva u osrčje i/ili tamponade srca, uočene su i pojedine druge abnormalnosti (splenomegalija, različite mase i ascites).

Nakon utvrđivanja izljeva u osrčje i pri prisutnosti tamponade provedena je perikardiocenteza uz pomoć ultrazvuka i uz nadzor elektrokardiograma (prema ranije opisanom postupku, str. 15.). U istraživanje su uvršteni podatci o količini i makroskopskom izgledu izljeva, te rezultati laboratorijske analize uzorka tekućine temeljem kojeg je izljev kategoriziran (hemoragičan, transudat, modificirani transudat ili eksudat). Pacijenti su obzirom na dijagnozu kategorizirani u jednu od 4 skupine kako slijedi: 1) idiopatski, 2) neoplazme, 3) zastojno zatajivanje srca (8 pasa s dilatacijskom kardiomiopatijom i 2 psa s miksomatoznom degeneracijom mitralnih zalistaka) i 4) ostalo (trovanje rodenticidima, perikardijalna cista, ruptura desnog ventrikula).

### **3.1. Statistička obrada**

Deskriptivna statistika izrađena je uobičajenim statističkim metodama u računalnom programu Statistica (Statistica 8 for Windows, StatSoft Inc.). Prosječne vrijednosti prikazane su kao medijan  $\pm$  dvije standardne devijacije.

## **4. REZULTATI**

Od ukupnog broja bolesnih pasa (N=20759) zaprimljenih na Kliniku za unutarnje bolesti u vremenskom periodu od 1. lipnja 2006. do 1. ožujka 2017. 0,35% (N=73) ih je imalo izljev u osrčje, a koji su ispunjavali kriterije iz tablice 2.

### **4.1. Struktura istraživane populacije**

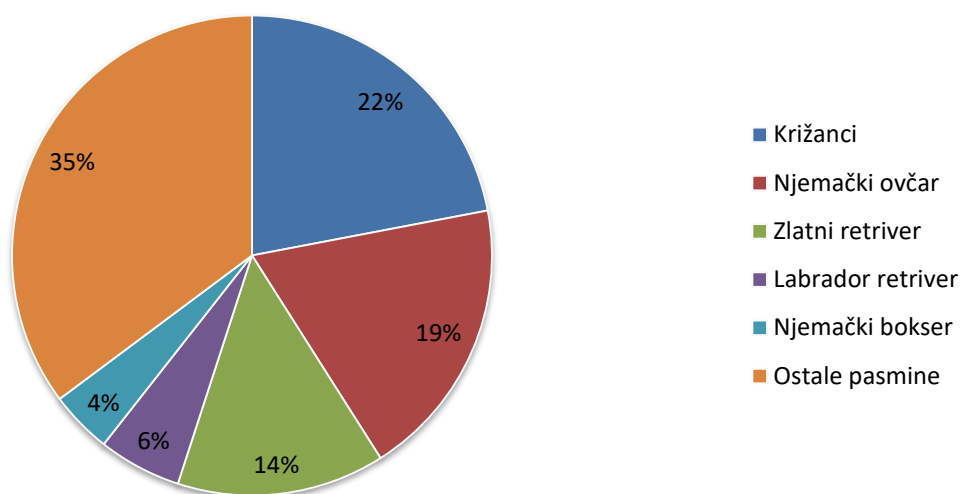
U istraživanje su bile uključene 24 različite pasmine i križanci koji su bili najbrojniji s učešćem od 22% (16/73). Od ostalih pasmina najzastupljeniji su bili njemački ovčar sa 19% (14/73), zlatni retriever sa 14% (10/73), labrador retriever sa 5,06% (4/73), njemački bokser i stafordski terijer sa 4,2% (3/73), dok su bradati koli, irski crveni seter, rodezijski gonič i šarpej bili zastupljeni sa 2,8% (2/73), belgijski ovčar, bernski planinski pas, bulmastif, francuski buldog, hrvatski ovčar, irski vučji hrt, kavalirski španijel kralja Charlesa, napuljski mastif, oštrodlaki njemački ptičar, oštrodlaki foksterijer, pekinški psić, rotvajler, švicarski veliki planinski pas i veliki gubičar sa 1,4% (po jedan predstavnik svake od navedenih pasmina) (slika 4., tablica 3.)

Omjer spolova oboljelih pasa iznosio je 2,65 u korist mužjaka (slika 5.).

Prosječna starost pasa iznosila je  $8 \pm 5,6$  godina (raspon od 11 mjeseci do 15 godina).

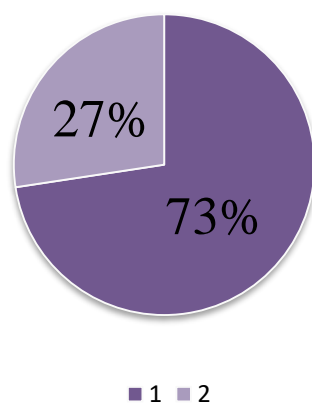
Raspon tjelesne mase kretao se od 4 do 60,3 kilograma sa srednjom vrijednosti  $35 \pm 27,1$  kg.

### Pasminska zastupljenost u istraživanoj skupini



Slika 4. Pasminska zastupljenost u istraživanoj skupini.

### ZASTUPLJENOST SPOLOVA U ISTRAŽIVANOJ SKUPINI



Slika 5. Zastupljenost spolova u istraživanoj skupini (1-mužjaci; 2-ženke).

PASMINA	*PACIJENTI S IZLJEVOM U OSRČJE N (%)	*UDIO POJEDINIH PASMINAU BOLNIČKOJ POPULACIJI (%)	*UDIO IZLJEVA U OSRČJE UNUTAR POJEDINE PASMINE (%)
Križanci	17 (23,29)	28,66	0,28
Njemački ovčar	14 (19,18)	5,0	1,35
Zlatni retriever	10 (13,7)	4,24	1,13
Labrador retriever	4 (5,48)	6,39	0,30
Njemački bokser	3 (4,11)	1,83	0,79
Stafordski terijer	3 (4,11)	2,37	0,61
Bradati koli	2 (2,74)	0,15	6,25
Irski crveni seter	2 (2,74)	0,61	1,56
Rodezijski gonič	2 (2,74)	0,41	2,32
Šarpej	2 (2,74)	0,46	4,35
Belgijski ovčar	1 (1,37)	1,34	0,36
Bernski planinski pas	1(1,37)	1,01	0,48
Bulmastif	1(1,37)	0,27	1,75
Francuski buldog	1(1,37)	1,74	0,28
Hrvatski ovčar	1(1,37)	0,54	0,78
Irski vučji hrt	1(1,37)	0,0096	50
Kavalirski španijel kralja Charlesa	1(1,37)	1,21	0,4
Napuljski mastif	1(1,37)	0,058	8,33
Oštrodlaki foksterijer	1(1,37)	0,25	1,96
Oštrodlaki njemački ptičar	1(1,37)	0,12	4
Pekinški psić	1(1,37)	3,87	0,12
Rotvajler	1(1,37)	1,99	0,24
Švicarski veliki planinski pas	1(1,37)	0,16	3,03
Veliki gubičar	1(1,37)	0,13	3,57

Tablica 3. Pasminska zastupljenost pasa sa izljevom u osrčje.

\* Pacijenti zaprimljeni na Kliniku za unutarnje bolesti Veterinarskog fakulteta Sveučilišta u Zagrebu u razdoblju od 1.6.2006. do 1.3.2017.

## 4.2. Klinički znakovi

Ukupno trajanje simptoma do postavljanja dijagnoze izljeva u osrčje u istraživanoj populaciji kretalo se od 1 do 121 dan. U skupini pasa s dijagnozom neoplazme prosječno trajanje simptoma iznosilo je  $5 \pm 23,34$  dana (raspon od 1 do 45 dana), u skupini s idiopatskim izljevom  $7 \pm 35,55$  dana (raspon od 1 do 60 dana), u skupini sa zastojskim zatajivanjem srca  $45 \pm 81,73$  dana (raspon od 1 do 121 dan), a u skupini «ostalo»  $4,5 \pm 10,13$  (raspon od 3 do 14 dana).

Opće simptome bolesti (opća slabost, letargija, smanjeni apetit ili anoreksija, mršavljenje) u trenutku zaprimanja imalo je 63% pasa, a gastrointestinalne simptome (povraćanje i/ili proljev) 29%. Od ostalih simptoma primijećenih od strane vlasnika najučestaliji su bili: otežano disanje (36%), zatim kašalj (21%), dok je sinkopu prijavilo 3% vlasnika.

Pri kliničkom pregledu vrijeme ponovnog punjenja kapilara bilo je produženo u 8% pasa a skraćeno u 32%. Blijede sluznice imalo je 36% pasa, zažarene 38%, a cijanotične 4%. Stišani srčani tonovi detektirani su u 59% pasa. U 20% slučajeva zabilježeno je bilo slabih kvaliteta, dok je u 14% prilikom auskultacije srca zabilježen šum. Slikovnom dijagnostikom utvrđeno je prisustvo konkurentnih izljeva u 86,3% pasa. Od toga je 43,8% imalo izljev u abdomen, 17,8% izljev u prsnu šupljinu, a 24,7% pasa imalo je istovremeno prisutan izljev u trbušnu i prsnu šupljinu.

### Elektrokardiografija

Elektrokardiografske (EKG) promjene bile su varijabilne. Većina pacijenata imala je sinusnu tahikardiju. Hipovoltaža je bila prisutna u 35% slučajeva (N=26), a električni alternans u 22% (N=16). Od ostalih abnormalnosti u EKG-u u pojedinih pacijenata zabilježene su: denivelacija S-T spojnice, fibrilacija atrijske, ventrikulske ekstrasistole, ventrikulska tahikardija i AV blok II. i III. stupnja.

### Slikovna dijagnostika

Od ukupnog broja pasa u 48% (N=35) dijagnosticiran je tumor na srcu s time da su se konkurentni tumori javljali čak u 51% (18/35) pasa sa tumorom na srcu.

Od ukupnog broja pasa sa izljevom u osrčje 21% (N=15) pasa imalo je tumor na konkurentnom organu (slezena, jetra, kosti, koža, testisi, tanko crijevo, jednjak, pluća). U trenutku zaprimanja tamponadu je imalo 65,8% (48/73) pacijenata.

### 4.3. Izljevi

U 52 od 73 pasa (71%) sa izljevom u osrčje provedena je analiza tekućine (izljeva) dobivene perikardiocentezom. Volumen izljeva dobivenog perikardiocentezom bio je varijabilan (raspon od 4 ml do 1720 ml; prosječno  $255,6 \pm 511,3$  ml). Izljev je makroskopski bio hemoragičan u 88 % pasa (46/52), a proziran u 12% (6/52). Temeljem laboratorijske (citološke i biokemijske) analize uzoraka 35% (18/52) izljeva bilo je hemoragično, 27% (14/52) modificirani transudat, 23% (12/52) transudat i 15% (8/52) eksudat.

Citološkom pretragom niti u jednog pacijenta nije postavljena konačna dijagnoza.

### 4.4. Dijagnoza

Etiološke dijagnoze izljeva u osrčje postavljene su temeljem navedenih pretraga (pojedinačno ili njihovim kombinacijama) kako slijedi:

#### 1. Neoplazme (48%)

- Hemangiosarkom (ehokardiografija: tumor na desnoj aurikuli i/ili masa na slezeni +/- PHD; postmortalno)
- Kemodektom (ehokardiografija: masa na bazi srca; postmortalno)
- Mezoteliom (PHD osrčja po perikadiektomiji)
- Limfom (PHD osrčja po perikadiektomiji)

#### 2. Zastojno zatajivanje srca (14%)

- Dilatacijska kardiomiopatija (ehokardiografija)
- Mitralna i/ili trikuspidalna endokardioza (ehokardiografija)

#### 3. Ostalo (7%)

- Trovanje antikoagulansima (koagulogram: produženo protrombinsko i aktivirano parcijalno tromboplastinsko vrijeme)
- Intraperikardijalna cista (PHD osrčja po perikadiektomiji)
- Ruptura (traumatska) desnog ventrikula (postmortalno)

#### 4. Idiopatski izljev (31%)

- Isključivanjem svih potencijalnih uzroka izljeva u osrčje (negativni rezultat provedenih pretraga) postavljena je dijagnoza idiopatskog izljeva u osrčje.

Prema etiologiji izljeva istraživana skupina pasa (N=73) podijeljena je u skupine kako slijedi:

- 1) Psi s izljevom posljedično neoplazmi (48%)
- 2) Psi s idiopatskim izljevom (31%)
- 3) Psi s izljevom uslijed zastojnog zatajivanja srca (14%)
- 4) Ostalo (7%)

U skupini «ostalo» bila su dva psa (2,7%) otrovana rodenticidima i dva psa (2,7%) sa perikardijalnom cistom te jedan pas (1,3%) sa rupturom desnog ventrikula.

#### 4.5. Liječenje

Podatci o liječenju, ovisno o dijagnozi prikazani su u tablici 4.

Liječenje	NEOPLAZME (N=35)	IDIOPATSKI (N=23)	ZASTOJNO ZATAJIVANJE RADA SRCA (N=10)	OSTALI (N=5)	UKUPNO (N=73)
<b>Perikardiocenteza</b>	31 (86%)	21 (91%)	2 (20%)	2 (40%)	56 (76,7%)
<b>Ponavljane perikardiocenteze</b>	14 (40%)	7 (30%)	1 (10%)	0 (0%)	22 (30,1%)
<b>Perikadiektomija</b>	9 (26%)	1 (4,3%)	0 (0%)	1 (20%)	11 (15%)
<b>Kemoterapija</b>	1 (2,8%)	0	0	0	1 (1,4%)
<b>Fursemid</b>	0	0	8 (80%)	0	8 (11%)
<b>Enalapril</b>	0	0	6 (60%)	0	6 (8,2%)
<b>Pimobendan</b>	0	0	5 (50%)	0	5 (6,85%)
<b>Digoksin</b>	0	0	2 (20%)	0	2 (2,74)
<b>Spironolakton</b>	0	0	1 (10%)	0	1 (1,4%)
<b>Vitamin K</b>	0	0	0	2 (40%)	2 (2,74%)
<b>Antibiotici</b>	0	0	4 (40%)	5 (100%)	9 (12,33%)

Tablica 4. Liječenje u pasa s izljevom u osrčje.



#### 4.6. Prognoza/ishod

Ishod u pasa sa izljevom u osrčje značajno je varirao poglavito ovisno o etiologiji izljeva. Shodno navedenom, ishod bolesti u istraživanoj populaciji proučavan je po skupinama (tablica 5.).

<b>Ishod</b>	<b>NEOPLAZME (N=35)</b>	<b>IDIOPATSKI (N=23)</b>	<b>ZASTOJNO ZATAJIVANJE SRCA (N=10)</b>	<b>OSTALI (N=5)</b>	<b>UKUPNO (N=73)</b>
<b>Povoljan</b>	14 (40%)	20 (87%)	5 (50%)	3 (60%)	42 (57,5%)
<b>Nepovoljan</b>	8 (23%)	0	0	0	8 (11%)
<b>Eutanazija</b>	13 (37%)	3 (13%)	2 (20%)	2 (40%)	20 (27,4%)
<b>Nepoznat</b>	0	0	3 (30%)	0	3 (4,1%)
<b>Preživljavanje (medijan±2sd*, raspon)</b>	90±907,84 (3-1825)	425±1814,6 (5-2190)	60±1212,81 (30-1095)	1567±2084,7 (1-2190)	195±324 (1-2190)
<b>Trajanje simptoma</b>	1-45 (5±23,34)	1-60 (7±35,55)	1-121 (45±81,73)	3-14 (4,5±10,13)	1-121 (38,5±77)

Tablica 5. Ishod u pasa sa izljevom u osrčje.

\*2sd= 2 standardne devijacije

## 5. RASPRAVA

U ovom istraživanju zabilježena je prevalencija izljeva u osrčje u odnosu na ukupnu populaciju bolesnih pasa zaprimljenih na Kliniku za unutarnje bolesti od 0,35%. Navedeni podatak podudara se sa literaturnim podacima (0,43% COLEMAN i RAPOPORT, 2016.).

Osim križanaca koji su bili najzastupljeniji (22%), među ukupno 24 pasmine uključene u istraživanje najbrojniji su bili njemački ovčari (19%), zatim zlatni retriveri (14%) i labrador retriveri (5,06%) što je također u suglasju s podacima iz recentne literature i brojnih dosadašnjih istraživanja (COLEMAN i RAPOPORT, 2016.; MACDONALD i sur., 2009; WARE, 2011.; MARTIN 1999.; BERG i WINGFIELD, 1984.; GIBBS i sur., 1982.; MELLANBY i HERRTAGE, 2005.; STEPHIEN i sur., 2000.; STAFFORD i sur. 2004). Ipak, pri interpretaciji ovih podataka treba biti oprezan, te uzeti u obzir da su križanci i navedene tri pasmine ujedno i najpopularniji kućni ljubimci, poglavito križanci, čiji je udio u ukupnoj bolničkoj populaciji (28,66%) vrlo sličan udjelu u populaciji pacijenata s izljevom u osrčje (23,29%) odnosno prevalencija izljeva u osrčje u križanaca iznosi 0,28%. Suprotno navedenom, njemački ovčari i zlatni retriveri, mada značajno zastupljeni u ukupnoj bolničkoj populaciji (5%; 4,24%), ipak su daleko više zastupljeni u populaciji pasa sa izljevom u osrčje (19,18%; 13,7%) s prevalencijom izljeva u osrčje 1,35%, odnosno 1,13%. Interesantan podatak je da je prevalencija izljeva u osrčje u ovom istraživanju bila najveća u bradatih kolija (6,25%).

Prosječna starost pacijenata s izljevom u osrčje u ovom istraživanju iznosila je  $8 \pm 5,6$  godina, s time da je 49% pasa bilo starije od devet godina što se podudara s literaturnim podacima (9,1-9,7 godina COLEMAN i RAPOPORT, 2016.). Psi sa neoplastičnim procesom bili su prosječno stariji ( $10 \pm 5,3$  godina) od ostalih skupina pasa (idiopatski:  $8 \pm 5,1$  godina, zastočno zatajivanje srca:  $8,5 \pm 4,7$  godina, ostali:  $6 \pm 6,8$  godina), a slično je zabilježeno i u istraživanju MACDONALD i sur., 2009. u kojem je prosječna dob pasa sa srčanim tumorima iznosila 9,7 godina, dok je u pasa s perikardijalnim izljevom druge etiologije bila 7,9 godina.

Kao i u većini drugih istraživanja (GIBBS i sur., 1982; STAFFORD JOHNSON i sur., 2004; YAMAMOTO i sur., 2013.; MELLANBY i HERRTAGE, 2005.) izljev u osrčje javljao se puno češće u mužjaka.

Izljev u osrčje najčešće se javlja u srednje velikih i velikih pasmina pasa (COLEMAN i RAPOPORT, 2016.). Raspon tjelesne mase u ovom istraživanju kretao se od 4 do 60,3

kilograma sa srednjom vrijednosti  $35\pm 27,1$  kg što je u suglasju s ostalim istraživanjima (MACDONALD i sur., 2009. 31,5 kg; BERG i sur., 1984; ARONSOHN, 1985).

Ukupno trajanje simptoma do postavljanja dijagnoze izljeva u osrčje u istraživanoj populaciji kretalo se od 1 do 121 dana ( $38,5\pm 77$ ), s time da je prosječno trajanje simptoma bilo podjednako u svim skupinama osim u skupini sa zastojskim zatajivanjem srca u kojoj je bilo znatno duže. Navedeni podaci nisu iznenađujući obzirom da se simptomi izljeva u osrčje gotovo uvijek manifestiraju naizgled akutno, bez obzira o kojoj se etiologiji izljeva radilo, osim u slučaju zastojskog zatajivanja srca pri kojem rijeđe dolazi do izljeva u osrčje, a sami simptomi primarne bolesti vrlo su slični simptomima izljeva u perikard. Naime, izljev u perikard uzrokuje desnostrano zatajivanje srca, a simptomi desnostranog zatajivanja srca ne razlikuju se obzirom na etiologiju. Također, izljev u perikard kod pacijenata s zastojskim zatajivanjem srca javlja se razmjerno kasno.

Nespecifičnost kliničkih znakova u većine pasa pri zaprimanju otežava postavljanje sumnje na perikardijalni izljev. S druge strane, kako se većina pacijenata tijekom primarne obrade rutinski podvrgava slikovnoj dijagnostici, a slikovna dijagnostika je izrazito osjetljiva u otkrivanju izljeva u perikard, većina pacijenata biva podijagnosticirana čak i bez prethodnog postavljanja sumnje na izljev. I u ostalim provedenim istraživanjima psi sa izljevom u osrčje najčešće su se prezentirali sa nespecifičnim simptomima naizgled akutnog tijeka (COLEMAN i RAPOPORT, 2016.). Mada je pojava paradoksalnog bila i električnog alternansa na elektrokardiogramu patognomonična za izljev u osrčje, nažalost se javlja relativno rijetko (28% MACDONALD i sur., 2009.; 50%-57% COLEMAN i RAPOPORT, 2016.) što se pokazalo i u ovom istraživanju (22%), a njihovo odsustvo ne isključuje izljev. Konkurentni izljevi u prsni koš i/ili abdomen javljali su se češće u ovom istraživanju (83,6%) u usporedbi sa ostalim istraživanjima (49-63% COLEMAN i RAPOPORT, 2016.). Navedeno se može povezati s razmjerno kasnim otkrivanjem izljeva u osrčje tj. uznapredovalim tijekom bolesti s posljedičnim razvojem desnostranog zatajivanja srca uslijed razvoja tamponade, a neovisno o etiologiji.

U ovom istraživanju perikardiocenteza je provedena kod 76,7% pasa. Iako se perikardiocenteza smatra zlatnim standardom stabilizacije pacijenata sa izljevom u osrčje (poglavito s tamponadom) u 23,3% ona nije bila provedena iz nekoliko razloga kako slijedi:

1. Odluka vlasnika o eutanaziji.
2. Kontraindikacija zbog koagulopatije.

3. Stabilizacija pacijenata kod kojih nije došlo do tamponade drugim terapijskim postupcima (pr. diuretici kod zastojnog zatajivanja srca).

4. Akutno uginuće.

Važno je napomenuti da je perikardiocenteza u najvećem broju slučajeva provedena u pacijenata s idiopatskim izljevom (91%) i s neoplazmom (86%) jer je pri ovim dijagnozama tamponada češća zbog akutnosti i obilnosti samog izljeva. Ponavljanje perikardiocenteze i perikardiektomija su također bili očekivano češći u skupini pacijenata s neoplazmom (40%; 26%) i idiopatskim izljevima (30%; 4,3%) nego kod pacijenata sa zatajivanjem srca (10%; 0%) jer se u pacijenata sa zatajivanjem srca prevencija ponovnog izljeva postiže medikamentozno (bilo korekcijom doza ili promjenom lijeka) (WARE, 2011.; MELLANBY i HERRTAGE, 2005.; STAFFORD JOHNSON, 2004.).

Perikardiektomija se kao palijativna metoda liječenja pacijenata sa neoplazmama (26%) pokazala kao nužan dio liječenja onkoloških pacijenata s recidivirajućim izljevom u osrčje bez obzira na daljnje terapijske protokole.

Zbog multikauzalne etiologije ishod (i prognoza) u pasa sa izljevom u osrčje varira od izvrsnog do izrazito nepovoljnog (MACDONALD i sur., 2009) što je bio slučaj i u ovom istraživanju. Najpovoljniji ishod imali su psi s idiopatskim izljevom (87%), a najnepovoljniji psi s neoplazmama (60%). Ipak, najdulje preživljavanje zabilježeno je u skupini «ostali» (1567±2084,7 dana), a zatim u skupini pasa s idiopatskim izljevom (425±1814,67 dana). Navedeno se može objasniti činjenicom da se u skupini pasa «ostali» u velikom broju slučajeva otklanjanjem/izlječenjem primarnog uzroka/bolesti (pr. cista, trovanje antikoagulansima) postiže potpuno izlječenje, a u skupini pasa s idiopatskim izljevom vrlo je često da se pacijenta stabilizira nakon 1 do 2 perikardiocenteze ili u slučaju brojnih recidiva perikardiektomijom (GLAUS, 2012.; BOUVY i BJORLING, 1991b). Iz svega navedenog razvidno je da je prognoza najnepovoljnija kod pasa sa izljevom u osrčje posljedično neoplazmi, a najpovoljnija u pacijenata s idiopatskim izljevom u osrčje i pacijenata s izljevom posljedično ostalim (netumorskim) uzrocima. Ipak, obzirom na ishod/prognozu, svakog je pacijenta potrebno individualno procjenjivati jer je preživljavanje u skupini s najnepovoljnijim ishodom bilo izrazito varijabilno (3-1825 dana) što ovisi poglavito o tipu neoplazme pa će primjerice pacijent s kemodektomom vjerojatno živjeti znatno duže od pacijenata s mezoteliomom.

## 6. ZAKLJUČCI

1. Izljevi u osrčje javljaju se razmjerno rijetko u pasa.
2. Najzastupljeniji su psi velikih pasmina, srednje i starije dobi, a poglavito njemački ovčari i zlatni retriveri.
3. Izljevi u osrčje češće se javljaju u mužjaka.
4. Najčešći uzrok izljeva u osrčje su neoplazme, od kojih su najzastupljeniji hemangiosarkomi.
6. Klinički simptomi u pasa sa izljevom u osrčje su nespecifični te različito naglašeni, odnosno varijabilni (od suptilnih do izrazitih), ovisno o tome je li došlo do srčane tamponade.
7. Dijagnoza izljeva u osrčje potvrđuje se ehokardiografijom.
8. Pri liječenju izljeva u osrčje perikardiocenteza je u najvećem broju slučajeva nužna za stabilizaciju pacijenta.
9. Ostale metode liječenja ovise prvenstveno o kliničkom stanju pacijenta i etiologiji izljeva, no i o željama/mogućnostima vlasnika, a podrazumijevaju konzervativni i/ili kirurški pristup.
10. Perikardiektomija se kao palijativna metoda liječenja pacijenata sa neoplazmama pokazala kao nužan dio liječenja onkoloških pacijenata s recidivirajućim izljevom u osrčje, bez obzira na daljnje terapijske protokole.
10. Zbog multikauzalne etiologije prognoza u pasa sa izljevom u osrčje varira od izvrsne do izrazito nepovoljne.
11. U najvećem broju slučajeva s idiopatskim izljevom prognoza je izrazito povoljna, dok je u pacijenata s neoplastičnim procesom loša do izrazito nepovoljna.
12. Zbog velikih razlika u duljini preživljavanja unutar skupina iste etiologije (pr. neoplazme) prognozu izljeva u osrčje treba procjenjivati za svakog pacijenta pojedinačno.

## 7. POPIS LITERATURE

1. ARONSOHN M.G., CARPENTER J.L. (1999): Surgical treatment of idiopathic pericardial effusion in the dog: 25 cases (1978-1993). *J Am Anim Hosp Assoc* 35, 521-525.
2. ARONSON L., GREGORY C. (1995): Infectious pericardial effusion in 5 dogs. *Vet Surg* 24, 402.-407.
3. BERG R., WINGFIELD W. (1984): Pericardial effusion in the dog: A review of 42 cases. *JAAHA* 20, 721-730.
4. BOUVY B.M., BJORLING D.E. (1991a): Pericardial Effusion in Dogs and Cats. Part I. Normal Pericardium and Causes and Pathophysiology of Pericardial Effusion. *The Compendium*, Vol. 13, No. 3. str. 417-424.
5. BOUVY B.M., BJORLING D.E. (1991b): Pericardial Effusion in Dogs and Cats. Part II. Diagnostic approach and treatment. *The Compendium*, Vol 13, No. 3. str. 663-641.
6. BROWN N., A. PATNAIK, E. MACEWEN (1985): Canine hemangiosarcoma: Retrospective analysis of 104 cases. *JAVMA* 186, 56-58.
7. BUCHANAN J.W. (1972): Spontaneous left atrial rupture in dogs. *Adv Exp Med Biol* 22, 315-334
8. CHEVILLE N.F. (1972): Ultrastructure of canine carotid body and aortic body tumors. Comparison with tissue of thyroid and parathyroid origin. *Vet Pathol* 9, 166
9. COBB M., BOSWOOD A., GRIFFIN G., McEVOY F. (1996): Percutaneous balloon pericardiotomy for the management of malignant pericardial effusion in two dogs. *J Small Animal Pract* 37 (11), 549-551.
10. COLEMAN A.E., RAPOPORT G.S. (2016): Pericardial Disorders and Cardiac Tumors. U: *Manual of Canine and Feline Cardiology*. 5th. Edition. J.R. Smith, M.A. EHRHART Oyama, L.P. Tilley, M.M. Sleeper (eds.) Elsevier. Canada. Section 2: Cardiovascular disease. str. 198-217.
11. DUNNING D., MONNET E., ORTON C., SALMAN M. (1998): Analysis of prognostic indicators for dogs with pericardial effusion: 46 cases: 1985.-1996. *JAVMA* 212, 1279-1280.
12. DUPRE G., CORLOUER J., BOUVY B. (2001): Thoracoscopic pericardiectomy performed without pulmonary exclusion in 9 dogs. *Vet Surg* 30, 21-27.
13. N., E.J. EHRHART, J. WILLIS (2002): Analysis of factors affecting survival in dogs with aortic body tumors. *Vet Surg* 31 (1), 44-48.

14. EVANS S., BIERRY D. (1980): Congenital peritoneopericardial diaphragmatic hernia in the dog and cat: A literature review and 17 additional case histories. *J Am Vet Radiol Soc* 21, 108-116.
15. FRENCH A. (2010): Pericardial disease. U: *BSAVA Manual of Canine and Feline Cardiorespiratory Medicine*, 2th edition. str. 213.-219.
16. GIBBS C., GASKELL, P., DARKE, P., WOTTON (1982): Idiopathic pericardial haemorrhage in dogs: A review of fourteen cases. *J Small Anim Pract* 23, 483-500.
17. GLAUS T.M. (2012): Pericardial effusion. U: *BSAVA*, Birmingham, England, 13 April 2012 – 14 April 2012
18. JACKSON J., RICHTER K., LAUENER D. (1999): Thoracoscopic partial pericardiectomy in 13 dogs. *J Vet Int Med* 13, 529-533.
19. LINDE A., SUMMERFIELD NJ., SLEEPER MM., WRIGHT F.B., CLIFFORD C.A., MELGAREJO T., KNIGHT D.H. (2006): Pilot study on cardiac troponin I levels in dogs with pericardial effusion. *Journal of Veterinary Cardiology B*, 19-23.
20. MACDONALD K., CAGNEY O., MAGNE M.L. (2009): Echocardiographic and clinicopathologic characterization of pericardial effusion in dogs: 107 cases (1985-2006). *JAVMA*, Vol 235, No 12., 1456-1461
21. MACDONALD K. (2017): Pericardial diseases. U: *Textbook of Veterinary Internal Medicine Expert Consult*, 8th Edition (Ettinger S.J., Feldman E.C., Cote E.). str. 3141.-3163.
22. MARTIN M. (1999.): Pericardial disease in the dog. *J Small Anim Pract* 53, 378-385.
23. MELLANBY R.J., HERRTAGE M.E. (2005): Long-term survival of 23 dog with pericardial effusions. U: *Veterinary Record* 156, 568-571.
24. PETRUS D., HENIK R. (1999): Pericardial effusion and cardiac tamponade secondary to brodifacoum toxicosis in dogs. *JAVMA* 215, 647-648
25. REED J., THOMAS W.P. (1984): Hemodynamics of progressive pneumopericardium in the dog. *Am J Vet Res* 45, 301-307.
26. SHAW SP., ROZANSKI EA. and RUSH J.E. (2004): Cardiac troponins I and T in dogs with pericardial effusion. *Journal of Internal Veterinary Medicine* 18, 322-324.
27. SHAW S.P., RUSH J.E. (2007a): Canine Pericardial Effusion: Patophysiology and Cause. U: *Compendium: Continuing education for veterinarians*. ISSN : 0193-1903. str. 400-404.

28. SHAW S.P., RUSH J.E. (2007b): Canine Pericardial Effusion: Diagnosis, Treatment, and Prognosis. U: Compendium: Continuing education for veterinarians. ISSN : 0193-1903. str. 405-411.
29. SHOEMAKER W. (2000): Pericardial tamponade. U: Textbook of Critical Care (A. Grenvik (ed). Philadelphia, WB Saunders. str. 1097-1101.
30. SIDLEY J., ATKINS C., KEENE B., DeFRANCESCO T. (2002): Percutaneous balloon pericardiotomy as a treatment for recurrent pericardial effusion in six dogs. J Vet Int Med 16(5), 541-546.
31. SISSON D., THOMAS W.P. (1999): Pericardial Disease and Cardiac Tumors. U: Textbook of Canine and Feline Cardiology. 2nd edition. P.R. Fox, D. Sisson, N.S. Moise (eds.). WB, Saunders, Philadelphia. str. 679-701.
32. SMITH F., RUSH J. (1999): Diagnosis and treatment of pericardial effusion. U: Current Veterinary Therapy XIII. R. Kirk, J. Bonagura (eds). Philadelphia, WB Saunders. str. 772-777.
33. SPRATT DP., MELLANBY RJ., DRURY N. and ARCHER J. (2005): Cardiac troponin I: evaluation of a biomarker for the diagnosis of heart disease in the dog. Journal of Small Animal Practice 46, 139-145.
34. STAFFORD JOHNSON M., M. MARTIN, S. BINNS (2004): A retrospective study of clinical findings, treatment and outcome in 143 dogs with pericardial effusion. J Small Anim Pract 45, 546-552.
35. STEPHIEN R., N. WHITLEY, R. DUBIELZIG (2000): Idiopathic or mesothelioma-related pericardial effusion: Clinical findings and survival in 17 dogs studied retrospectively. J Small Anim Pract 41., 342-347
36. VICARI E.D., D.C. BROWN, D.E. HOLT, D.J. BROCKMAN (2001): Survival times of and prognostic indicators for dogs with heart base masses: 25 cases (1986-1999). J Am Vet Med Assoc 219 (4), 485-487.
37. WARE A.W. (2011): Pericardial diseases and cardiac tumors. U: Cardiovascular Disease in Small Animal Medicine. Section 3. Cardiovascular diseases. Str. 321-337.
38. WARE W., HOPPER D. (1999): Cardiac tumors in dogs: 1982.-1995. J Vet Intern Med 12, 95-103.
39. WEISSE C., SOARES N., BEAL MW. et al. (2005): Survival times in dogs with right atrial hemangiosarcoma treated by means of surgical resection with or without adjuvant chemotherapy: 23 cases: 1986.-2000. Journal of the American Veterinary Medical Association 226, 575-579.



40. WINGFIELD W. (1981): Pericardial disease. U: Pathophysiology in Small Animal Surgery. (Bojrab J. (ed). Philadelphia, Lea & Febiger. str. 214-217.
41. WRAY J. (2014): Pericardial effusion in dogs: an aetiological mystery. Companion animal. Volume 19 No 1. str. 34-39.
42. YAMAMOTO S., K. HOSKI, A. HIRAKAWA, S. CHIMURA, M. KOBAYASHI, N. MACHIDA (2013): Epidemiological, clinical and pathological features of primary cardiac hemangiosarcoma in dogs: A review of 51 cases. J Vet Med Sci 75, 1433-1441

## 8. SAŽETAK

### Liječenje i prognoza izljeva u osrčje u pasa

Izljevi u osrčje najčešća su bolest osrčja u pasa, a predstavljaju pretjerano nakupljanje tekućine u perikardijalnoj šupljini. Bolest je najčešće zabilježena u srednje velikih i velikih pasmina srednje i starije dobi. Klinički znakovi najčešće su nespecifični, ali se provođenjem rentgenološke i/ili ehokardiografske pretrage (koja čini zlatni standard u dijagnostici ove bolesti) vrlo brzo može utvrditi izljev u osrčje. Pristup liječenju izljeva u osrčje ovisi o kliničkom stanju pacijenta, količini te etiologiji samog izljeva. Prognoza bolesti ovisi o primarnom uzroku nastanka izljeva u osrčje te o metodi liječenja, zbog čega može biti dobra do krajnje nepovoljna. Cilj ovog rada bio je istražiti učinkovitost liječenja i prognozu bolesti ovisno o etiologiji izljeva u osrčje. U istraživanje su bila uključena 73 psa s izljevom u osrčje zaprimljena i liječena u Klinici za Unutarnje bolesti Veterinarskog fakulteta u Zagrebu u razdoblju od 10,5 godina. Obzirom na etiologiju izljeva, pacijenti su bili podijeljeni u četiri skupine: 1) neoplazme, 2) idiopatski, 3) zastojno zatajivanje srca i 4) «ostali». Srčana tamponada javila se u 65,8% slučajeva, konkurentni izljevi u prsni koš i/ili abdomen javili su se u 86,3% slučajeva. Perikardiocenteza kao hitan terapijski i dijagnostički postupak provedena je kod 76,7% pasa (unutar etioloških skupina čak u 91% pasa s idiopatskim izljevom te u 86% pasa s neoplazmom), a u 30,1% pacijenata je bila ponovljena. Po stabilizaciji pacijenta, odabir daljnjeg liječenja ovisio je o uzroku izljeva u osrčje. Perikardiektomija je provedena u 15% pacijenata, dok je u ostalih provedena konzervativna terapija, a samo u jednog pacijenta je proveden kemoterapijskih protokol. Prognoza je varirala od izvrsne do izrazito nepovoljne, te je najpovoljnija (87%) bila u pasa s idiopatskim izljevom u osrčje, a najnepovoljnija u pasa s neoplazmom (60%). Vrijeme preživljavanja bilo je najduže u skupini «ostali».

**Ključne riječi: izljev; osrčje; perikardiocenteza; srčana tamponada; pas.**

## 9. SUMMARY

### Treatment and prognosis of pericardial effusions in dogs

Pericardial effusions are the most often pericardial disease in dogs, and represent excessive accumulation of fluid in the pericardial cavity. The disease is most often found in older, medium and large breed dogs. Clinical signs are usually nonspecific, but with radiography and/or echocardiography (which is a golden standard in the diagnostics of this disease) the effusion can be promptly diagnosed. Treatment depends on the clinical condition of the patient, volume as well as the etiology of the effusion. Prognosis of the disease depends on the primary cause, thus it can be excellent to grave. The aim of this research was to explore effectiveness of the treatment and prognosis of pericardial effusions depending on etiology. Seventy three dogs with pericardial effusion admitted and treated at the Clinic for internal diseases of Veterinary Faculty, University of Zagreb during period of 10.5 years were included in this study. Considering etiology, patients were divided in 4 groups: 1) neoplasms, 2) idiopathic, 3) congestive heart failure and 4) «other». Heart tamponade was present in 65,8% of cases while concurrent effusion in thorax and/or abdomen in 86,3%. Pericardiocentesis (as an emergent and diagnostic procedure) was performed in 76,7% of dogs (considering etiological groups, in 91% of dogs with idiopathic effusion and 86% of dogs with neoplasm), and in 30,1% of the patients it was repeated. After the primary stabilization, treatment selection depended on the underlying cause of pericardial effusion. Pericardiectomy was performed in 15% of patients, while the rest were treated conservatively, with chemotherapy conducted in only one patient. Prognosis varied from excellent to grave, with the most excellent prognosis in dogs with idiopathic pericardial effusion (87%) and the most unfavourable in the group with neoplasms (60%). Survival time was the longest in the group «other».

**Keywords: pericardial effusion; pericardiocentesis; heart tamponade; dog.**

## 10. ŽIVOTOPIS

Rođena sam 30. rujna 1993. godine u Zagreb, gdje sam nakon završene osnovne škole upisala 16. gimnaziju. Maturirala sam s odličnim uspjehom 2012. godine i upisala Veterinarski fakultet Sveučilišta u Zagrebu.

Za vrijeme studija prisustovala sam na nekoliko veterinarskih skupova i kongresa: 6. Hrvatski veterinarski Kongres u Opatiji (prezentacija znanstvenog rada: Klinički i laboratorijski parametri u pasa s hiperadrenokorticismom i urinarnim infekcijama), Seminar male stručne prakse u Zagrebu 2017., 30. Europski veterinarski dermatološki kongres u Dubrovniku 2018., EERVC Konferencija male prakse u Zagrebu 2018., ESAVS-China tečaj (Gastroenterologija) 2019. u Šangaju.

Od 2017. godine volontiram na Klinici za unutarnje bolesti Veterinarskog fakulteta.

Stručnu praksu u sklopu ERASMUS+ programa odradila sam 2018. godine na Veterinarskom fakultetu u Brnu, a dodatnih 3 mjeseca stručne prakse odradila sam u Njemačkoj (Tierärztliche Klinik Birkenfeld).